ГБОУ ВПО "БАШКИРСКИЙ ГОСУДАРСТВЕННЫЙ МЕДИЦИНСКИЙ УНИВЕРСИТЕТ"
МИНИСТЕРСТВА ЗДРАВООХРАНЕНИЯ РФ

МИНИСТЕРСТВО ЗДРАВООХРАНЕНИЯ РЕСПУБЛИКИ БАШКОРТОСТАН

ФГУН "УФИМСКИЙ НАУЧНО-ИССЛЕДОВАТЕЛЬСКИЙ ИНСТИТУТ МЕДИЦИНЫ ТРУДА И ЭКОЛОГИИ ЧЕЛОВЕКА" ФЕДЕРАЛЬНОЙ СЛУЖБЫ ПО НАДЗОРУ В СФЕРЕ ЗАЩИТЫ ПРАВ ПОТРЕБИТЕЛЕЙ И БЛАГОПОЛУЧИЯ ЧЕЛОВЕКА

Медицинский вестник Башкортостана

Научно-практический журнал
Том 8, №2 Март-Апрель 2013 г.

Редакционная коллегия

Гл. редактор - чл.-кор. РАМН, акад. АН РБ, проф. В.М.Тимербулатов
Заместители главного редактора: к.м.н. Г.А.Шебаев; чл.-кор. АН РБ, проф. А.Б.Бакиров;
чл.-кор. АН РБ, проф. Ф.Х.Камилов, проф В.Н.Павлов
Члены редакционной коллегии: проф. Е.К.Алехин, проф. Э.Н.Ахмадеева, проф. В.Ш.Вагапова, проф. А.А.Гумеров, чл.-кор. АН РБ, проф. Ш.Х.Ганцев, проф. Д.А.Еникеев, проф. Ш.З.Загидуллин, проф. В.А.Катаев, проф. Т.И.Мустафин, проф. М.А.Нартайлаков, к.м.н. С.И.Рахматуллин, проф. А.Г.Хасанов, проф. С.В.Чуйкин, проф. В.Л.Юлдашев.

Редакционный совет
Акад. РАН и РАМН, проф. Р.С.Акчурин (Москва); чл.-кор. РАМН, проф. Ю.Г.Аляев (Москва); проф. Р.Р.Бадретдинов (Уфа), акад. РАН и РАМН, проф. Л.А.Бокерия (Москва); акад. РАМН, проф. Ю.И.Бородин (Новосибирск); проф. Р.Г.Валинуров (Уфа); проф. В.В.Викторов (Уфа); акад. РАМТН, проф. В.И.Витер (Ижевск); проф. Р.М.Гарипов (Уфа); акад. РАН, РАМН, проф. М.И.Давыдов (Москва); акад. РАМН, проф. Ю.М.Захаров (Челябинск); чл.-кор. РАМН, проф. А.П.Калинин (Москва); чл.-кор. РАМН, проф. В.Л.Коваленко (Челябинск); акад. РАМН, проф. Г.П.Котельников (Самара); чл.-кор. РАМН, проф. О.Б.Лоран (Москва); проф. Э.Р.Мулдашев (Уфа); проф. Р.Б.Мумладзе (Москва); акад. РАМН, проф. В.В.Новицкий (Томск); акад. РАМН, проф. Л.М.Рошаль (Москва), чл.-кор. АН РБ, проф. В.Г.Сахаутдинов (Уфа); акад. РАН, РАМН, проф. В.С.Савельев (Москва); акад. РАМН, проф. М.Р.Сапин (Москва); проф. Н.С.Стрелков (Ижевск); проф. В.А.Фролов (Москва); проф. Р.А.Хасанов (Уфа); акад. РАН, РАМН, проф. Е.И.Чазов (Москва); акад. РАН, РАМН, проф. В.Н.Черешнев (Москва); Акад. РАМН, проф. А.Г.Чучалин (Москва); чл.-кор. РАМН, проф. И.В.Ярема (Москва), проф. Л.Т.Гильмутдинова (Уфа).

Решением Президиума Высшей аттестационной комиссии Минобрнауки России от 19 февраля 2010 года № 6/6 журнал рекомендован для опубликования основных научных результатов диссертаций на соискание ученых степеней доктора и кандидата наук

Адрес редакции:
450077, г. Уфа, ул. Ленина, 3.
Телефон (347) 272-73-50
E-mail: mvb_bsmu@mail.ru
http://mvb-bsmu.ru/

Зав. редакцией - к.м.н. Д.Ю. Рыбалко
Научный редактор - к.фарм.н. Р.Р. Файзуллина
Технический редактор - к.м.н. И.М. Насибуллин
Художественный редактор - доц. В.Д. Захарченко
Корректор - Н.А. Брагина
Корректор-переводчик - к.ф.н. О.А. Майорова

Сдано в набор: 11.03.2013
Подписано в печать 29.03.2013
Формат 60×84 $^{1}/_{8}$
Условных печатных листов – 41,39
Заказ № 25
Тираж 600 экз.

Свидетельство о регистрации средства массовой информации ПИ №ФС77-26007 от 3 ноября 2006
Подписной индекс в каталоге «Почта России» **80133**
ISSN 1999-6209

© Издательство "ГБОУ ВПО БГМУ", 2013
Все права защищены. Ни одна часть этого издания не может быть преобразована в электронный вид, либо воспроизведена любым способом без предварительного согласия издателя

STATE BUDGETARY EDUCATIONAL INSTITUTION OF HIGHER PROFESSIONAL EDUCALION
BASHKIR STATE MEDICAL UNIVERSITY

HEALTH MINISTRY OF BASHKORTOSTAN

FEDERAL STATE SCIENTIFIC ESTABLISHMENT
UFA INSTITUTE OF OCCUPATIONAL HEALTH AND HUMAN ECOLOGY
OF FEDERAL SUPERVISION SERVICE FOR CONSUMER RIGHTS PROTECTION AND HUMAN WELFARE

BASHKORTOSTAN MEDICAL JOURNAL
Scientific Publication

Volume 8, Number 2, March-April, 2013

Editorial Board:
Editor-in-Chief – Prof. V.M.Timerbulatov, corresponding member of the Russian Academy of Medical Sciences, academician of the Academy of Sciences of Bashkortostan
Associate Editors: G.A.Shebaev, Candidate of Medical Sciences; Prof. A.B.Bakirov, corresponding member of the Academy of Sciences of Bashkortostan; Prof. F.Kh.Kamilov; Prof. V.N.Pavlov
Editorial Director - D.Yu.Rybalko, Candidate of Medical Sciences
Editorial Board Members: Prof. Ye.K.AIekhin; Prof. E.N. Akhmadeyeva; Prof. V.Sh.Vagapova; Prof. A.A.Gumerov; Prof. Sh.Kh.Gantsev, corresponding member of the Academy of Sciences of Bashkortostan; Prof. DA.Enikeyev; Prof. Sh.Z.Zagidullin; Prof. V.A.Kataev; Prof. T.I.Mustafin; Prof. M.A.Nartailakov;ov; S.I.Rakhmatullin, Candidate of Medical Sciences; Prof. A.G.Khasanov; Prof. S.V.Chuykin; Prof. V.L.Yuldashev

Editorial Committee:
Prof. R.S.Akchurin, academician of the Russian Academy of Medical Sciences (Moscow); Prof. Yu.G.Alyaev, corresponding member of the Russian Academy of Medical Sciences (Moscow); Prof. R.R.Badretdinov (Ufa); Prof. L.A.Bokeria, academician of the Russian Academy of Medical Sciences (Moscow); Prof. Yu.I.Borodin, academician of the Russian Academy of Medical Sciences (Novosibirsk); Prof. R.G. Valinurov (Ufa); Prof. V.V. Viktorov (Ufa); Prof. V.I. Viter, academician of the Russian Academy of Medical-Technical Sciences (Izhevsk); Prof. G.I.Vorob'yev, academician of the Russian Academy of Medical Sciences (Moscow); Prof. R.M.Garipov (Ufa); Prof. M.I.Davydov, academician of the Russian Academy of Sciences, academician of the Russian Academy of Medical Sciences (Moscow); Prof. Yu.M.Zakharov, academician of the Russian Academy of Medical Sciences (Chelyabinsk); Prof. A.P.Kalinin, corresponding member of the Russian Academy of Medical Sciences (Moscow); Prof. V.L.Kovalenko, corresponding member of the Russian Academy of Medical Sciences (Chelyabinsk); Prof. G.P.Kotelnikov, academician of the Russian Academy of Medical Sciences (Samara); Prof. O.B.Loran, corresponding member of the Russian Academy of Medical Sciences (Moscow); Prof. E.R.Muldashev (Ufa); Prof. R.B.MumIadze (Moscow); Prof. V.V.Novitski, academician of the Russian Academy of Medical Sciences (Tomsk); Prof. L.M.Roshal, academician of the Russian Academy of Medical Sciences (Moscow); Prof. V.G.Sakhautdinov, corresponding member of the Academy of Sciences of Bashkortostan (Ufa); Prof. V.S.Savelyev, academician of the Russian Academy of Sciences, academician of the Russian Academy of Medical Sciences (Moscow); Prof. M.R.Sapin, academician of the Russian Academy of Medical Sciences (Moscow); Prof. N.S.Strelkov (Izhevsk); Prof. V.A.Frolov (Moscow); Prof. R.A.Khasanov (Ufa); Prof. E.I.Chazov, academician of the Russian Academy of Sciences, academician of the Russian Academy of Medical Sciences (Moscow); Prof. V.N.Chereshnev, academician of the Russian Academy of Sciences, academician of the Russian Academy of Medical Sciences (Moscow); Prof. A.G.Chuchalin, academician of the Russian Academy of Medical Sciences (Moscow); Prof. I.V.Yar'yema, corresponding member of the Russian Academy of Medical Sciences (Moscow), Prof. L.T.Gilmutdinova (Ufa).

Based on the Resolution № 6/6 of February 19, 2010,
State Supreme Certifying Commission Panel of the Russian Federation Ministry of Education and Science,
Bashkortostan Medical Journal is entitled to publish fundamental scientific results of doctoral and candidate's theses.

Editorial Office:
3 Lenin str., Ufa 450077
Republic of Bashkortostan
Russian Federation
Tel.: (347) 272-73-50
E-mail: mvb_bsmu@mail.ru

Scientific Editor R.R. Fayzullina, Candidate of Pharmacological Sciences
Technical Editor I.M. Nasibullin, Candidate of Medical Sciences
Art Editor Assoc. Prof. V.D. Zakharchenko
Russian editing N.A. Bragina
English editing O.A. Mayorova Candidate of Philological Sciences
http://mvb-bsmu.ru/

ISSN 1999-6209

© BSMU Publishing House, 2013
All rights reserved. No part of this publication may be reproduced by electronic or other means or transmitted in any form, without the permission of the publisher

СОДЕРЖАНИЕ

АКТУАЛЬНЫЕ ВОПРОСЫ ДИАГНОСТИКИ И ЛЕЧЕНИЯ ОСНОВНЫХ УРОЛОГИЧЕСКИХ ЗАБОЛЕВАНИЙ

И.В. Баженов, К.Н. Истокский, Е.С. Филиппова
УРОДИНАМИКА НИЖНИХ МОЧЕВЫВОДЯЩИХ ПУТЕЙ ПРИ ОБСТРУКТИВНОМ МЕГАУРЕТЕРЕ У ВЗРОСЛЫХ 10

I.V. Bazhenov, K.N. Istoksky, E.S. Filippova
URODYNAMICS OF LOW URINARY TRACT IN ADULT PATIENTS WITH OBSTRUCTIVE MEGALOURETER 10

И.И. Белоусов, А.В. Шангичев, М.И. Коган
КЛИНИЧЕСКИЕ ОСОБЕННОСТИ ВОСПАЛИТЕЛЬНОЙ И НЕВОСПАЛИТЕЛЬНОЙ ФОРМ ХРОНИЧЕСКОГО АБАКТЕРИАЛЬНОГО ПРОСТАТИТА 14

I.I. Belousov, A.V. Shangichev, M.I. Kogan
CLINICAL CHARACTERISTICS OF INFLAMMATORY AND NON-INFLAMMATORY FORMS OF CHRONIC ABACTERIAL PROSTATITIS 14

В.Б. Бердичевский, Н.И. Казеко, С.В. Хилькевич, С.Ж. Ильясов, И.В. Павлова, В.И. Ермишина
СИНДРОМ ГИПЕРАКТИВНОСТИ МОЧЕВОГО ПУЗЫРЯ У ПАЦИЕНТОВ С ХРОНИЧЕСКИМ НЕОБСТРУКТИВНЫМ ПИЕЛОНЕФРИТОМ 17

V.B. Berdichevsky, N.I. Kazeko, S.V. Khilkevich, S.Zh. Ilyasov, I.V. Pavlova, V.I. Ermishina
OVERACTIVE BLADDER SYNDROME IN PATIENTS WITH CHRONIC NONOBSTRUCTIVE PYELONEPHRITIS 17

В.Б. Бердичевский, Н.И. Казеко, В.А. Жмуров, С.В. Хилькевич, С.Ж. Ильясов, И.В. Павлова, В.И. Ермишина
СРАВНИТЕЛЬНАЯ ХАРАКТЕРИСТИКА ВЕГЕТАТИВНОЙ РЕГУЛЯЦИИ ФУНКЦИИ МОЧЕВОГО ПУЗЫРЯ У МУЖЧИН И ЖЕНЩИН С ИДИОПАТИЧЕСКИМ ГИПЕРАКТИВНЫМ МОЧЕВЫМ ПУЗЫРЕМ 20

V.B. Berdichevsky, N.I. Kazeko, V.A. Zhmurov, S.V. Khilkevich, S.Zh. Ilyasov, I.V. Pavlova, V.I. Ermishina
COMPARATIVE CHARACTERISTICS OF VEGETATIVE REGULATION OF BLADDER FUNCTION IN MEN AND WOMEN WITH IDIOPATHIC OVERACTIVE BLADDER 20

М.И. Васильченко, С.Н. Переходов, И.В. Семенякин, Д.А. Зеленин, Р.И. Алиев
ОСОБЕННОСТИ ОТВЕДЕНИЯ МОЧИ ПОСЛЕ ЦИСТЭКТОМИИ У БОЛЬНЫХ ПОЖИЛОГО ВОЗРАСТА 22

M.I. Vasilchenko, S.N. Perehkodov, I.V. Semenyakin, D.A. Zelenin, R.I. Aliev
FEATURES OF URINE DIVERSION AFTER CYSTECTOMY IN ELDERLY PATIENTS 22

С.Г. Вахлов, А.А. Макарян, В.О. Данилов
КОМБИНИРОВАННОЕ ЛЕЧЕНИЕ КРУПНЫХ КАМНЕЙ ПОЧЕК В САНАТОРНО-КУРОРТНЫХ УСЛОВИЯХ 25

S.G. Vakhlov, A.A. Makaryan, V.O. Danilov
COMBINED TREATMENT OF LARGE RENAL STONES IN SANATORIA AND HEALTH RESORTS 25

П.В. Глыбочко, А.Б. Полозов, А.И. Тарасенко, Б.И. Блюмберг, Д.Н. Хотько, Ю.Н. Тарасенко
ВЛИЯНИЕ ДИСТАНЦИОННОЙ УДАРНО-ВОЛНОВОЙ ЛИТОТРИПСИИ НА СОСТОЯНИЕ ПОЧЕЧНОЙ ПАРЕНХИМЫ У БОЛЬНЫХ НЕФРОЛИТИАЗОМ 27

P.V. Glybochko, A.B. Polozov, A.I. Tarasenko, B.I. Blumberg, D.N. Hotko, Yu.N. Tarasenko
IMPACT OF EXTRACORPORAL SHOCKWAVE LITHOTRIPSY ON RENAL PARENCHYMA IN PATIENTS WITH NEPHROLITHIASIS 27

П.В. Глыбочко, А.Б. Полозов, А.И. Тарасенко, Б.И. Блюмберг, Д.Н. Хотько, Ю.Н. Тарасенко
ФАРМАКОЛОГИЧЕСКАЯ КОРРЕКЦИЯ ТУБУЛО-ИНТЕРСТИЦИАЛЬНОГО ПОВРЕЖДЕНИЯ У ПАЦИЕНТОВ С НЕФРОЛИТИАЗОМ ПРИ ПРОВЕДЕНИИ ДИСТАНЦИОННОЙ УДАРНО-ВОЛНОВОЙ ЛИТОТРИПСИИ 31

P.V. Glybochko, A.B. Polozov, A.I. Tarasenko, B.I. Blumberg, D.N. Hotko, Yu.N. Tarasenko
PHARMACOLOGICAL CORRECTION OF TUBULOINTERSTITIONAL DAMAGE IN PATIENTS WITH NEPHROLITHIASIS DURING DISTANCE SHOCK WAVE LITHOTRIPSY 31

И.А. Горгоцкий, А.И. Новиков, С.В. Попов, И.Н. Орлов, Д.Д. Шкарупа, Н.П. Ярова
ВОЗМОЖНОСТИ ТРАНСУРЕТРАЛЬНОГО ДОСТУПА В ЛЕЧЕНИИ СЛОЖНЫХ ФОРМ НЕФРОЛИТИАЗА 34

I.A. Gorgotskiy, A.I. Novikov, S.V. Popov, I.N. Orlov, D.D. Shkarupa, N.P. Yarova
OPPORTUNITIES OF TRANSURETERAL ACCESS IN TREATMENT OF NEPHROLITHIASIS COMPLEX FORMS 34

А.А. Гумеров, Р.З. Ахметшин, Ш.С. Смаков, С.А. Коновалов, Л.В. Коновалова, А.В. Абдуллина, Р.А. Байбурин, И.В. Канукова
НАШ ОПЫТ ЛЕЧЕНИЯ ДЕТЕЙ С НЕЙРОГЕННЫМ (ГИПОРЕФЛЕКТОРНЫМ) МОЧЕВЫМ ПУЗЫРЕМ 39

A.A.Gumerov, R.Z. Akhmetshin, Sh.S. Smakov, S.A. Konovalov, L.V. Konovalova, A.V. Abdullina, R.A. Baiburin, I.V. Kanukova
OUR EXPERIENCE OF TREATING CHILDREN WITH NEUROGENIC (UNDERACTIVE) BLADDER DYSFUNCTION 39

А.А. Гумеров, Р.З. Ахметшин, Ш.С. Смаков, С.А. Коновалов, Л.В. Коновалова, А.В. Абдуллина, Р.А. Байбурин, Р.Н. Богданов, И.В. Канукова
НЕСТЕРОИДНЫЕ ПРОТИВОВОСПАЛИТЕЛЬНЫЕ ПРЕПАРАТЫ В ПОСЛЕОПЕРАЦИОННОМ ПЕРИОДЕ У ДЕТЕЙ РАННЕГО ВОЗРАСТА 43

A.A. Gumerov, R.Z. Akhmetshin, Sh.S. Smakov, S.A. Konovalov, L.V. Konovalova, A.V. Abdullina, R.A. Baiburin, R.N. Bogdanov, I.V. Kanukova
NONSTEROIDAL ANTI-INFLAMMATORY DRUGS IN POSTOPERATIVE TREATMENT OF INFANTS 43

С.П. Даренков, С.В. Котов, К.И. Глинин
ЭРЕКТИЛЬНАЯ ФУНКЦИЯ У ПАЦИЕНТОВ СО СТРИКТУРАМИ ПЕРЕДНЕЙ УРЕТРЫ 47

S.P. Darenkov, S.V. Kotov, K.I. Glinin
ERECTILE FUNCTION IN PATIENTS WITH ANTERIOR URETHRAL STRICTURES 47

В.А. Епишов, Д.С. Меринов, Д.А. Павлов, Р.Р. Фатихов, А.В. Артемов
СРАВНИТЕЛЬНЫЙ АНАЛИЗ РЕЗУЛЬТАТОВ ПЕРКУТАННОЙ НЕФРОЛИТОЛАПАКСИИ В ЗАВИСИМОСТИ ОТ ИНДЕКСА МАССЫ ТЕЛА У ПАЦИЕНТОВ С КРУПНЫМИ И КОРАЛЛОВИДНЫМИ КАМНЯМИ ПОЧЕК 50

V.A. Epishov, D.S. Merinov, D.A. Pavlov, R.R. Fatikhov, A.V. Artemov
COMPARATIVE ANALYSIS OF PERCUTANEOUS NEPHROLITHOLAPAXY DEPENDING ON BODY MASS INDEX IN PATIENTS WITH LARGE AND CORAL KIDNEY CALCULI 50

В.А. Епишов, Д.С. Меринов, И.В. Чернышев, Р.Р. Фатихов, Д.А. Павлов, А.В. Артемов
СРАВНИТЕЛЬНАЯ ОЦЕНКА ЭФФЕКТИВНОСТИ ЭНДОСКОПИЧЕСКИХ МЕТОДОВ ЛЕЧЕНИЯ БОЛЬНЫХ С КРУПНЫМИ И КОРАЛЛОВИДНЫМИ КАМНЯМИ ПОЧЕК 1 И 2-Й СТАДИЙ 53

V.A. Epishov, D.S. Merinov, I.V. Chernyshev, R.R. Fatikhov, D.A. Pavlov, A.V. Artemov
COMPARATIVE STUDY OF ENDOSCOPIC METHODS EFFICACY IN PATIENTS WITH LARGE AND STAGHORN RENAL CALCULI OF THE 1ST – 2ND STAGE 53

Е.А. Ефремов, Г.Д. Ефремов, А.С. Луговской, Л.Г. Раднаев, С.С. Красняк, А.О. Куликов
ВЛИЯНИЕ ИНГИБИТОРОВ ФОСФОДИЭСТЕРАЗЫ 5-го ТИПА НА СПЕРМАТОГЕНЕЗ В ЭКСПЕРИМЕНТЕ НА КРЫСАХ 55

E.A. Efremov, G.D. Efremov, A.S. Lugovskoi, L.G. Radnaev, S.S. Krasnyak, A.O. Kulikov
EFFECT OF PHOSPHODIESTERASE TYPE 5 INHIBITORS ON SPERMATOGENESIS IN RAT MODEL

В.Н. Журавлев, А.В. Зырянов, И.В. Баженов, А.В. Пономарев
СРАВНЕНИЕ РЕЗУЛЬТАТОВ РЕЗЕКЦИИ ПОЧКИ ИЗ МАЛОИНВАЗИВНЫХ И ТРАДИЦИОННЫХ ДОСТУПОВ 58

V.N. Zhuravlev, A.V. Zyryanov, I.V. Bazhenov, A.V. Ponomarev
COMPARISON OF THE RESULTS OF KIDNEY RESECTION BY MINIMAL INVASIVE AND OPEN METHODS

В.А. Иващенко, А.А. Дюсюбаев
ДИАГНОСТИКА И МЕДИКАМЕНТОЗНАЯ КОРРЕКЦИЯ СИМПТОМОВ НИЖНИХ МОЧЕВЫХ ПУТЕЙ ПОСЛЕ ТУР ДОБРОКАЧЕСТВЕННОЙ ГИПЕРПЛАЗИИ ПРЕДСТАТЕЛЬНОЙ ЖЕЛЕЗЫ 62

V.A. Ivashchenko, A.A. Dyusyubaev
DIAGNOSTICS AND MEDICAMENTAL CORRECTION OF LOWER URINARY TRACT SYMPTOMS AFTER TUR OF BENIGN PROSTATE HYPERTROPHY

З.А. Кадыров, Ф.С. Каландаров, О.Н. Безуглый
ОТДАЛЕННЫЕ РЕЗУЛЬТАТЫ ВИДЕОЭНДОСКОПИЧЕСКОЙ НЕФРОПЕКСИИ 66

Z.A. Kadyrov, F.S. Kalandarov, O.N. Bezuglyy
REMOTE RESULTS OF VIDEOENDOSCOPIC NEPHROPEXY

Н.И. Казеко, В.И. Ермишина, С.В. Хилькевич, В.Б. Бердичевский, И.В. Павлова, С.Ж. Ильясов
СТРУКТУРА И ФУНКЦИЯ КЛЕТОЧНЫХ МЕМБРАН У УРОЛОГИЧЕСКИХ БОЛЬНЫХ ПО РЕЗУЛЬТАТАМ БИОПСИИ 69

N.I. Kazeko, V.I. Ermishina, S.V. Khilkevich, V.B. Berdichevsky, I.V. Pavlova, S.Zh. Ilyasov
THE STRUCTURE AND FUNCTION OF CELL MEMBRANES IN UROLOGICAL PATIENTS ACCORDING BIOPSY

Н.И. Казеко, В.И. Ермишина, С.В. Хилькевич, В.Б. Бердичевский, И.В. Павлова, С.Ж. Ильясов
ОЦЕНКА ЭФФЕКТИВНОСТИ ПРИМЕНЕНИЯ ПРЕПАРАТОВ С АНТИОКСИДАНТНЫМИ И ИММУНОМОДУЛИРУЮЩИМИ СВОЙСТВАМИ В ЛЕЧЕНИИ УРОЛОГИЧЕСКИХ ЗАБОЛЕВАНИЙ 72

N.I. Kazeko, V.I. Ermishina, S.V.Khilkevich, V.B. Berdichevsky, I.V. Pavlova, S.Zh. Ilyasov
ASSESSMENT OF THE EFFICACY OF DRUGS WITH ANTIOXIDANT AND IMMUNOMODULATORY PROPERTIES IN THE TREATMENT OF UROLOGICAL DISEASES

М.И. Коган, А.В. Хасигов, И.И. Белоусов, И.М. Блинов
ПЕРКУТАННАЯ НЕФРОЛИТОТОМИЯ КОРАЛЛОВИДНЫХ КАМНЕЙ: ТЕХНИЧЕСКИЕ ОСОБЕННОСТИ И ОСЛОЖНЕНИЯ 75

M.I. Kogan, A.V. Khasigov, I.I. Belousov, I.M. Blinov
PERCUTANEOUS NEPHROLITHOTOMY OF STAGHORN CALCULI: TECHNICAL FEATURES AND COMPLICATIONS

М.И. Коган, И.И. Белоусов, В.К. Хван, П.В. Трусов
СРАВНЕНИЕ ЭФФЕКТИВНОСТИ И БЕЗОПАСНОСТИ ПНЕВМАТИЧЕСКОЙ И ЛАЗЕРНОЙ КОНТАКТНОЙ УРЕТЕРОЛИТОТРИПСИИ 79

M.I. Kogan, I.I. Belousov, V.K. Khvan, P.V. Trusov
COMPARISON OF EFFICACY AND SAFETY OF PNEUMATIC AND LASER CONTACT URETEROLITHOTRIPSY

М.И. Коган, С.В. Шкодкин, Ю.Б. Идашкин, А.В. Любушкин, О.В. Мирошниченко
ОЦЕНКА ЭФФЕКТИВНОСТИ РАЗЛИЧНЫХ СПОСОБОВ ДРЕНИРОВАНИЯ ПОЧКИ 82

M.I. Kogan, S.V. Shkodkin, Yu.B. Idashkin, A.V. Lyubushkin, O.V. Miroshnichenko
EVALUATION OF KIDNEY DRAINAGE DIFFERENT METHODS

М.И. Коган, А.В. Хасигов, М.А. Хажоков, И.И. Белоусов
СРАВНИТЕЛЬНЫЙ АНАЛИЗ ДИСТАНЦИОННОЙ ЛИТОТРИПСИИ И ПЕРКУТАННОЙ НЕФРОЛИТОТОМИИ ПОЧЕЧНЫХ КАМНЕЙ РАЗМЕРАМИ ОТ 1 ДО 2 САНТИМЕТРОВ 85

M.I. Kogan, A.V. Khasigov, M.A. Khazhokov, I.I. Belousov
COMPARATIVE ANALYSIS OF EXTRACORPOREAL SHOCKWAVE LITHOTRIPSY AND NEPHROLITHOTOMY IN CASE OF 1-2 CM RENAL CALCULI

М.И. Коган, Ю.Л. Набока, И.А. Гудима, Е.В. Митусова, З.И. Газаев
ЭФФЕКТИВНОСТЬ АНТИБАКТЕРИАЛЬНОЙ ТЕРАПИИ ОСТРОГО ОБСТРУКТИВНОГО ПИЕЛОНЕФРИТА В ЗАВИСИМОСТИ ОТ РЕЗУЛЬТАТОВ БАКТЕРИОЛОГИЧЕСКОГО ИССЛЕДОВАНИЯ МОЧИ 88

M.I. Kogan, Yu.L. Naboka, I.A. Gudima, E.V. Mitusova, Z.I. Gazaev
THE EFFECTIVENESS OF ANTIBACTERIAL THERAPY OF ACUTE OBSTRUCTIVE PYELONEPHRITIS DEPENDING ON THE RESULTS OF BACTERIOLOGICAL URINE EXAMINATION

М.И. Коган, Х.С. Ибишев, А.А. Черный, А.Х. Ферзаули
КЛИНИЧЕСКАЯ ХАРАКТЕРИСТИКА ХРОНИЧЕСКОГО БАКТЕРИАЛЬНОГО ПРОСТАТИТА НА ФОНЕ ДЕФИЦИТА ТЕСТОСТЕРОНА 91

M.I. Kogan, Kh.S. Ibishev, A.A. Chernyy, A.Kh. Ferzauli
CLINICAL CHARACTERISTICS OF CHRONIC BACTERIAL PROSTATITIS ASSOCIATED WITH TESTOSTERONE DEFICIENCY

М.И. Коган, В.В. Красулин, В.В. Митусов, В.А. Шангичев, Р.Э. Аметов, С.В. Наранов
ЭФФЕКТИВНОСТЬ ХИРУРГИЧЕСКОГО ЛЕЧЕНИЯ ПРОТЯЖЕННЫХ И СУБТОТАЛЬНЫХ СТРИКТУР УРЕТРЫ У МУЖЧИН 95

M.I. Kogan, V.V. Krasulin, V.V. Mitusov, V.A. Shangichev, R.E. Ametov, S.V. Naranov
EFFICACY OF SURGICAL TREATMENT OF EXTENDED AND SUBTOTAL URETHRAL STRICTURES IN MEN

М.И. Коган, С.В. Шкодкин, Ю.Б. Идашкин, А.В. Любушкин, О.В. Мирошниченко
КАЧЕСТВО ЖИЗНИ ПАЦИЕНТОВ С ВНУТРЕННИМИ МОЧЕТОЧНИКОВЫМИ СТЕНТАМИ 98

M.I. Kogan, S.V. Shkodkin, Yu.B. Idashkin, A.V. Lyubushkin, O.V. Miroshnichenko
QUALITY OF LIFE IN PATIENTS WITH INTERNAL URETERAL STENTS

Б.К. Комяков, В.А. Очеленко, О.В. Стецик, Н.М. Николаев
РЕЗУЛЬТАТЫ АППЕНДИКОУРЕТЕРОПЛАСТИКИ И ОПЕРАЦИИ БОАРИ У БОЛЬНЫХ С СУЖЕНИЯМИ ТАЗОВЫХ ОТДЕЛОВ МОЧЕТОЧНИКОВ 100

B.K. Komyakov, V.A. Ochelenko, O.V. Stetsik, N.M. Nikolaev
THE RESULTS OF URETERAL REPLACEMENT WITH APPENDIX AND BOARI-FLAP IN PATIENTS WITH URETERAL STRICTURES

С.В. Котов, С.П. Даренков, О.Б. Лоран, А.В. Живов, К.И. Глинин
РЕЗУЛЬТАТЫ ВЫПОЛНЕНИЯ ПЕРИНЕОСТОМИИ ДЛЯ ЛЕЧЕНИЯ СЛОЖНЫХ СТРИКТУР ПЕРЕДНЕЙ УРЕТРЫ У МУЖЧИН 103

S.V. Kotov, S.P. Darenkov, O.B. Loran, A.V. Zhivov, K.I. Glinin
URETHROSTOMY RESULTS IN TREATMENT OF COMPLEX ANTERIOR URETHRAL STRICTURES IN MEN

А.В. Крупин, В.Н. Крупин, А.А. Артифексова
ЗНАЧЕНИЕ МИКРОБНОГО ФАКТОРА В ПАТОГЕНЕЗЕ ХРОНИЧЕСКОГО БАКТЕРИАЛЬНОГО ПРОСТАТИТА 106

A.V. Krupin, V.N. Krupin, A.A. Artifeksova
BACTERIAL FACTOR IN PATHOGENESIS OF CHRONIC BACTERIAL PROSTATITIS

А.В. Куренков, Б.К. Комяков
РЕЗУЛЬТАТЫ УРОДИНАМИЧЕСКОГО ОБСЛЕДОВАНИЯ БОЛЬНЫХ ПОЖИЛОГО И СТАРЧЕСКОГО ВОЗРАСТА С СИМПТОМАМИ НИЖНИХ МОЧЕВЫХ ПУТЕЙ 110

A.V. Kurenkov, B.K. Komyakov
THE RESULTS OF URODYNAMIC STUDY OF ELDERLY AND SENILE PATIENTS WITH LOW URINARY TRACT SYMPTOMS 110

Д.С. Меринов, И.В. Чернышев, Р.Р. Фатихов, В.А. Епишов, Д.А. Павлов, А.В. Артемов
РЕТРОГРАДНАЯ ИНТРАРЕНАЛЬНАЯ ХИРУРГИЯ В МОНОТЕРАПИИ КРУПНЫХ И КОРАЛЛОВИДНЫХ КАМНЕЙ ПОЧЕК 114

D.S. Merinov, I.V. Chernyshev, R.R. Fatikhov, V.A. Epishov, D.A. Pavlov, A.V. Artemov
RETROGRADE INTRARENAL SURGERY AS A MONOTHERAPY IN THE TREATMENT OF LARGE AND STAGHORN KIDNEY STONES 114

Н.А. Нашивочникова, В.Н. Крупин, В.В. Клочай
ПРОФИЛАКТИКА РЕЦИДИВОВ СТРИКТУРЫ УРЕТРЫ 116

N.A. Nashivochnikova, V.N. Krupin, V.V. Klochay
PREVENTION OF RECURRENCE OF URETHRAL STRICTURE 116

А.Ю. Одилов, К.Г. Султанов, З.А. Кадыров
НЕКОТОРЫЕ ПОКАЗАТЕЛИ КАЧЕСТВА ЖИЗНИ БОЛЬНЫХ ПОСЛЕ ТРАДИЦИОННОЙ И РЕТРОПЕРИТОНЕОСКОПИЧЕСКОЙ НЕФРЭКТОМИИ 119

A.Yu. Odilov, K.G. Sultanov, Z.A. Kadyrov
LIFE QUALITY OF PATIENTS AFTER OPEN AND RETROPERIRONEOSCOPIC NEPHRECTOMY 119

В.Н. Павлов, А.Р. Загитов, А.А. Казихинуров, Р.Р. Ишемгулов, А.Т. Мустафин, Р.А. Абзалилов, А.В. Боярко, Р.Р. Ишмурзин, Ф.Н. Мухамедьянов, Н.В. Усманова, И.М. Насибуллин
РОЛЬ ЛАЗЕРНОЙ ДОППЛЕРОВСКОЙ ФЛОУМЕТРИИ В ОЦЕНКЕ ЭФФЕКТИВНОСТИ РЕАБИЛИТАЦИИ БОЛЬНЫХ С ЗАБОЛЕВАНИЯМИ ОРГАНОВ МАЛОГО ТАЗА 121

V.N. Pavlov, A.R. Zagitov, A.A. Kazikhinurov, R.R. Ishemgulov, A.T. Mustafin, R.A. Abzalilov, A.V. Boyarko, R.R. Ishmurzin, F.N. Mukhamedyanov, N.V. Usmanova, I.M. Nasibullin
THE ROLE OF LASER DOPPLER FLOWMETRY IN THE ASSESSMENT OF REHABILITATION EFFICACY IN PATIENTS WITH PELVIC ORGANS DISEASES 121

В.Н. Павлов, А.М. Пушкарев, А.В. Алексеев, Р.И. Сафиуллин, В.З. Галимзянов, И.Г. Ракипов, А.Т. Мустафин, И.М. Насибуллин
ПОКАЗАТЕЛИ ВОДНОГО И ЭЛЕКТРОЛИТНОГО ОБМЕНА, ДИНАМИКА БИОМАРКЕРОВ ПОВРЕЖДЕНИЯ ПОЧКИ У ПАЦИЕНТОВ С УРОЛИТИАЗОМ ПОСЛЕ КОНТАКТНОЙ УРЕТРОЛИТОТРИПСИИ 125

V.N. Pavlov, A.M. Pushkarev, A.V. Alekseev, R.I. Safiullin, V.Z. Galimzyanov, I.G. Rakipov, A.T. Mustafin, I.M. Nasibullin
PARAMETERS OF WATER AND ELECTROLYTE METABOLISMS, DYNAMICS OF NEPHROS INJURY BIOMARKERS IN PATIENTS WITH UROLITHIASIS AFTER CONTACT URETEROLITHOTRIPSY 125

В.Н. Павлов, Р.А. Абзалилов, А.Р. Загитов, А.А. Казихинуров, А.М. Пушкарев, А.А. Измайлов, А.Т. Мустафин, А.В. Боярко, Р.В. Абдрахимов, Р.Р. Ишмурзин, Н.В. Усманова, И.М. Насибуллин
ОПТИМИЗАЦИЯ КОМПЛЕКСНОЙ ТЕРАПИИ БОЛЬНЫХ С СИНДРОМОМ ХРОНИЧЕСКОЙ ТАЗОВОЙ БОЛИ, СОЧЕТАННОЙ С ЭРЕКТИЛЬНОЙ ДИСФУНКЦИЕЙ 128

V.N. Pavlov, R.A. Abzalilov, A.R. Zagitov, A.A. Kazikhinurov, A.M. Pushkarev, A.A. Izmaylov, A.T. Mustafin, A.V. Boyarko, R.V. Abdrakhimov, R.R. Ishmurzin, N.V. Usmanova, I.M. Nasibullin
OPTIMIZATION OF COMPLEX THERAPY OF PATIENTS WITH CHRONIC PELVIC PAIN SYNDROME COMBINED WITH ERECTIE DYSFUNCTION 128

В.Н. Павлов, А.А. Казихинуров, Р.И. Сафиуллин, А.Р. Загитов, А.Т. Мустафин, А.В. Боярко, Р.А. Абзалилов, Р.Р. Ишмурзин, Ф.Н. Мухамедьянов, Н.В. Усманова, И.М. Насибуллин
РЕЗУЛЬТАТЫ МЕДИКАМЕНТОЗНОГО ЛЕЧЕНИЯ ПАЦИЕНТОВ С ДОБРОКАЧЕСТВЕННОЙ ГИПЕРПЛАЗИЕЙ ПРЕДСТАТЕЛЬНОЙ ЖЕЛЕЗЫ I-II СТАДИЙ 132

V.N. Pavlov, A.A. Kazikhinurov, R.I. Safiullin,A.R. Zagitov, A.T. Mustafin, A.V. Boyarko, R.A. Abzalilov, R.R. Ishmurzin, F.N. Mukhamedyanov, N.V. Usmanova, I.M. Nasibullin
RESULTS OF MEDICAMENTAL TREATMENT OF PATIENTS WITH BENIGN PROSTATIC HYPERPLASIA OF I-II STAGE 132

И.В. Павлова, В.Б. Бердичевский, Н.И. Казеко, С.В. Хилькевич, С.Ж. Ильясов, В.И. Ермишина
ИДИОПАТИЧЕСКИЙ ГИПЕРАКТИВНЫЙ МОЧЕВОЙ ПУЗЫРЬ У ЖЕНЩИН, СТРАДАЮЩИХ ХРОНИЧЕСКИМ ГЛОМЕРУЛОНЕФРИТОМ 135

I.V. Pavlova, V.B. Berdichevsky, N.I. Kazeko, S.V. Khilkevich, S.Zh. Ilyasov, V.I. Ermichina
IDIOPATHIC OVERACTIVE BLADDER IN WOMEN SUFFERING FROM CHRONIC GLOMERULONEPHRITIS 135

И.В. Пенюкова, А.Г. Мартов, С.А. Москаленко, В.Г. Пенюков, Д.В. Пенюков
ЗАВИСИМОСТЬ ЭФФЕКТИВНОСТИ ДИСТАНЦИОННОЙ ЛИТОТРИПСИИ ПОЧЕЧНЫХ КАМНЕЙ НИЖНЕЙ ГРУППЫ ЧАШЕЧЕК ОТ ИНДИВИДУАЛЬНЫХ ОСОБЕННОСТЕЙ АРХИТЕКТОНИКИ МОЧЕВЫХ ПУТЕЙ ПАЦИЕНТА 138

I.V. Penyukova, A.G. Martov, S.A. Moskalenko, V.G. Penyukov, D.V. Penyukov
DEPENDANCE OF EFFICACY OF DISTANT LITHOTRIPSY OF LOWER CALYCES RENAL CALCULI ON INDIVIDUAL CHARACTERISTICS OF PATIENT'S URINARY TRACT ARCHITECTONICS 138

В.М. Попков, Г.Н. Маслякова, Е.С. Воронина, Д.В. Ломакин
КЛИНИЧЕСКИЕ И МОРФОЛОГИЧЕСКИЕ РЕЗУЛЬТАТЫ ПРИМЕНЕНИЯ АВОДАРТА ПРИ ДИФФУЗНОЙ ГИПЕРПЛАЗИИ ПРЕДСТАТЕЛЬНОЙ ЖЕЛЕЗЫ 144

V.M. Popkov, G.N. Maslyakova, E.S. Voronina, D.V. Lomakin
CLINICAL AND MORPHOLOGICAL RESULTS OF AVODART ADMINISTRATION AT THE DIFFUSE HYPERPLASIA OF THE PROSTATE GLAND 144

Р.В. Салюков, З.А. Кадыров, А.Н. Комаров, Р.С. Курбанов
К ВОПРОСУ О ДИНАМИЧЕСКОМ НАБЛЮДЕНИИ ЗА ПАЦИЕНТАМИ С НЕЙРОГЕННОЙ ДИСФУНКЦИЕЙ МОЧЕИСПУСКАНИЯ В ПОЗДНЕМ ВОССТАНОВИТЕЛЬНОМ ПЕРИОДЕ ПОСЛЕ ПОЗВОНОЧНО-СПИННОМОЗГОВОЙ ТРАВМЫ 147

R.V. Salyukov, Z.A. Kadyrov, A.N. Komarov, R.S. Kurbanov
TO THE QUESTION OF DYNAMIC OBSERVATION OF PATIENTS WITH NEUROGENIC BLADDER IN THE LATE RECOVERY PERIOD AFTER SPINAL CORD INJURY 147

К.Г. Султанов, А.Ю. Одилов, З.А. Кадыров
ОТДАЛЕННЫЕ ОСЛОЖНЕНИЯ ТРАДИЦИОННОЙ И РЕТРОПЕРИТОНЕОСКОПИЧЕСКОЙ НЕФРЭКТОМИИ И НЕФРОУРЕТЕРЭКТОМИИ 150

K.G. Sultanov, A.Yu. Odilov, Z.A. Kadyrov
REMOTE COMPLICATIONS OF TRADITIONAL AND RETROPERITONEOSCOPIC NEPHRECTOMY AND NEPHROURETERECTOMY 150

Н.И. Тарасов, А.С. Шульгин
КОРРЕКЦИЯ ФУНКЦИИ МОЧЕВЫХ ПУТЕЙ ПРИ ПРОЛАПСЕ ТАЗОВЫХ ОРГАНОВ У ЖЕНЩИН 152

N.I. Tarasov, A.S. Shulgin
CORRECTION OF URINARY TRACT FUNCTIONS IN WOMEN WITH URINARY PROLAPSE 152

А.А. Томилов, Е.И. Велиев, Е.Н. Голубцова
ДИАГНОСТИКА И ЛЕЧЕНИЕ НЕДЕРЖАНИЯ МОЧИ У МУЖЧИН 156

A.A. Tomilov, E.I. Veliev, E.N. Golubtsova
DIAGNOSTICS ANT TREATMENT OF URINARY INCONTINENCE IN MEN 156

В.А. Фадеев, А.В. Сергеев, А.С. Попов, Т.Х. Эль-Аттар, Я.С. Савашинский
ОТДАЛЕННЫЕ РЕЗУЛЬТАТЫ ОРТОТОПИЧЕСКОЙ ЦИСТОПЛАСТИКИ РАЗЛИЧНЫМИ СЕГМЕНТАМИ ЖЕЛУДОЧНО-КИШЕЧНОГО ТРАКТА 160

V.A. Fadeev, A.V. Sergeev, A.S. Popov, T.Kh. El'-Attar, Ya.S. Savashinskiy
REMOTE RESULTS OF ORTHOTOPIC CYSTOPLASTY WITH DIFFERENT SEGMENTS OF GASTROINTESTINAL TRACT 160

С.В. Хилькевич, В.Б. Бердичевский, Н.И. Казеко, С.Ж. Ильясов, И.В. Павлова, В.И. Ермишина
ЛИПИДЫ И АНТИОКСИДАНТЫ В МЕМБРАНАХ НЕЙТРОФИЛОВ ПЕРИФЕРИЧЕСКОЙ КРОВИ У ПАЦИЕНТОВ С ИНФЕКЦИЕЙ НИЖНИХ МОЧЕВЫХ ПУТЕЙ, ОСЛОЖНЕННЫХ ДИСФУНКЦИЕЙ МОЧЕВОГО ПУЗЫРЯ 163

S.V. Khilkevich, V.B. Berdichevsky, N.I. Kazeko, S.Zh. Ilyasov, I.V. Pavlova, V.I. Ermichina
LIPIDS AND ANTIOXIDANTS IN MEMBRANES OF PERIPHERAL BLOOD NEUTROPHILS IN PATIENTS WITH URINARY TRACT INFECTIONS COMPLICATED WITH BLADDER DYSFUNCTION 163

Д.Н. Хотько, В.М. Попков, А.Н. Понукалин, О.В. Основин, А.Н. Россоловский, Б.И. Блюмберг, М.В. Солдатенко
ИЗМЕНЕНИЯ В АНТИОКСИДАНТНОЙ СИСТЕМЕ ПОСЛЕ ВЫПОЛНЕНИЯ ДИСТАНЦИОННОЙ УДАРНО-ВОЛНОВОЙ ЛИТОТРИПСИИ И ВОЗМОЖНЫЕ ПУТИ ИХ КОРРЕКЦИИ 165

D.N. Khotko, V.M. Popkov, A.N. Ponukalin, O.V. Osnovin, A.N. Rossolovskiy, B.I. Blyumberg, M.V. Soldatenko
ANTIOXIDANT SYSTEM CHANGES AFTER EXTRACORPORAL SHOCKWAVE LITHOTRIPSY AND METHODS OF THEIR CORRECTION 165

Н.О. Шабудина, И.В. Кузьмин, А.С. Аль-Шукри
ОСОБЕННОСТИ УРОДИНАМИЧЕСКИХ НАРУШЕНИЙ У БОЛЬНЫХ С ДИАБЕТИЧЕСКОЙ ЦИСТОПАТИЕЙ 168

N.O. Shabudina, I.V. Kuzmin, A.S. Al-Shukri
CHARACTERISTICS OF URODYNAMIC DYSFUNCTION IN PATIENTS WITH DIABETIC CYSTOPATHY 168

Д.Д. Шкарупа, Е.С. Шпиленя, Н.Д. Кубин
ОСНОВНЫЕ ПРОБЛЕМЫ, АССОЦИИРОВАННЫЕ С ПРИМЕНЕНИЕМ СИНТЕТИЧЕСКИХ СЕТЧАТЫХ ЭНДОПРОТЕЗОВ ВО ВЛАГАЛИЩНОЙ ХИРУРГИИ НЕДЕРЖАНИЯ МОЧИ И ТАЗОВОГО ПРОЛАПСА НА СОВРЕМЕННОМ ЭТАПЕ 172

D.D. Shkarupa, E.S. Shpilenya, N.D. Kubin
FUNDAMENTAL ISSUES ASSOCIATED WITH THE APPLICATION OF SYNTHETIC MESHY ENDOPROSTHESES IN THE VAGINAL SURGERY FOR URINARY INCONTINENCE AND PELVIC PROLAPSE AT THE PRESENT STAGE 172

И.В. Чернышев, Д.В. Перепечин, Ю.В. Самсонов, А.М. Ульбашев
НЕОАДЪЮВАНТНАЯ СИСТЕМНАЯ ХИМИОТЕРАПИЯ В КОМБИНИРОВАННОМ ЛЕЧЕНИИ МЕСТНО-РАСПРОСТРАНЕННОГО РАКА МОЧЕВОГО ПУЗЫРЯ 176

I.V. Chernyshev, D.V. Perepechin, Yu.V. Samsonov, A.M. Ulbashev
NONAJUVANT SYSTEMIC CHEMOTHERAPY IN COMBINED TREATMENT OF LOCALLY ADVANCED BLADDER CANCER 176

АКТУАЛЬНЫЕ ВОПРОСЫ ОНКОУРОЛОГИИ

Е.Н. Воронова, А.И. Новиков, Е.С. Шпиленя
ЛОКАЛИЗОВАННЫЙ РАК ПРЕДСТАТЕЛЬНОЙ ЖЕЛЕЗЫ У МУЖЧИН ПОЖИЛОГО И СТАРЧЕСКОГО ВОЗРАСТА. АКТИВНАЯ ХИРУРГИЯ ИЛИ ВЫЖИДАТЕЛЬНАЯ ТАКТИКА? 179

E.N. Voronova, A.I. Novikov, E.S. Shpilenya
LOCALIZED PROSTATE CANCER IN ELDERLY A ND SENILE MEN. ACTIVE SURGERY OR EXPECTANT MANAGEMENT? 179

В.Н. Павлов, И.Р. Гилязова, Р.И. Сафиуллин, А.Т. Мустафин, И.М Султанов, В.З. Галимзянов, Д.М. Андреева, Э.К. Хуснутдинова, В.А. Ногманова
АНАЛИЗ ЧАСТОТЫ ВСТРЕЧАЕМОСТИ МУТАЦИИ 5382INSC В ГЕНЕ BRCA1 У ПАЦИЕНТОВ С РАКОМ ПРЕДСТАТЕЛЬНОЙ ЖЕЛЕЗЫ И ЗДОРОВЫХ МУЖЧИН, ПРОЖИВАЮЩИХ НА ТЕРРИТОРИИ РЕСПУБЛИКИ БАШКОРТОСТАН 183

V.N. Pavlov, I.R. Gilyazova, R.I. Safiullin,A.T. Mustafin, I.M. Sultanov, V.Z. Galimzyanov, D.M. Andreeva, E.K. Khusnutdinova, V.A. Nogmanova
ANALYSIS OF 5382INSC MUTATION IN BRCA1 GENE INCIDENCE IN PATIENTS WITH PROSTATE CANCER AND IN HEALTHY MEN LIVING IN THE REPUBLIC OF BASHKORTOSTAN 183

А.Ю. Зубков, И.Р. Нуриев, М.Э. Ситдыкова
ОСЛОЖНЕНИЯ ХИРУРГИЧЕСКОГО ОРГАНОСОХРАНЯЮЩЕГО ЛЕЧЕНИЯ РАКА МОЧЕВОГО ПУЗЫРЯ 186

A.Yu. Zubkov, I.R. Nuriev, M.E. Sitdykova
COMPLICATIONS AFTER ORGAN-PRESERVING BLADDER CANCER SURGERY 186

М.И. Коган, Д.Г. Пасечник, А.А. Гусев, С.В. Евсеев
ПАТОМОРФОЛОГИЧЕСКИЕ ПРИЗНАКИ РАЗВИТИЯ И ПРОГРЕССИИ ХРОНИЧЕСКОЙ БОЛЕЗНИ ПОЧЕК У БОЛЬНЫХ ПОСЛЕ РАДИКАЛЬНОЙ НЕФРЭКТОМИИ ПО ПОВОДУ РАКА ПОЧКИ 189

M.I. Kogan, D.G. Pasechnik, A.A. Gusev, S.V. Evseev
PATHOMORPHOLOGICAL SIGNS OF DEVELOPMENT AND PROGRESSING OF CHRONIC KIDNEY DISEASE IN PATIENTS AFTER RADICAL NEPHRECTOMY FOR RENAL CANCER 189

В.Н. Павлов, Л.Р. Кутлыева, И.Р. Гилязова, А.А. Загидуллин, Р.И. Сафиуллин, А.А. Халиуллин, А.А. Измайлов, Е.А. Климентова, А.М. Шафигина, Э.К. Хуснутдинова
ИССЛЕДОВАНИЕ РОЛИ МЕЖГЕННЫХ ВЗАИМОДЕЙСТВИЙ В ФОРМИРОВАНИИ ПРЕДРАСПОЛОЖЕННОСТИ К ПОЧЕЧНО-КЛЕТОЧНОЙ КАРЦИНОМЕ У ЖИТЕЛЕЙ РЕСПУБЛИКИ БАШКОРТОСТАН 193

V.N. Pavlov, L.R. Kutlyeva, I.R. Gilyazova, A.A. Zagidullin, R.I. Safiullin, A.A. Khaliullin, A.A. Izmailov, E.A. Klimentova, A.M. Shafigina, E.K. Khusnutdinova
THE ROLE OF GENE-GENE INTERACTIONS IN FORMATION OF PREDISPOSITION TO RENAL CELL CARCINOMA IN BASHKORTOSTAN REPUBLIC POPULATION 193

О.Б. Лоран, А.В. Серегин, Н.А. Шустицкий
ТЕХНИЧЕСКИЕ ОСОБЕННОСТИ ПРИ ВЫПОЛНЕНИИ ОРГАНОСОХРАНЯЮЩИХ ОПЕРАЦИЙ ПО ПОВОДУ РАКА ПОЧКИ 197

O.B. Loran, A.V. Seregin, N.A. Shustitskiy
TECHNICAL PECULIARITIES DURING ORGAN-PRESERVING SURGERY FOR KIDNEY CANCER 197

А.В. Лыков, А.А. Кельн, А.В. Купчин
АНАЛИЗ РАННИХ ОСЛОЖНЕНИЙ ПОСЛЕ РАДИКАЛЬНОЙ ЦИСТЭКТОМИИ ПРИ РАКЕ МОЧЕВОГО ПУЗЫРЯ 202

A.V. Lykov, A.A. Keln, A.V. Kupchin
ANALYSIS OF EARLY COMPLICATIONS AFTER RADICAL CYSTECTOMY IN BLADDER CANCER 202

В.Н. Павлов, А.Р. Загитов, А.А. Казихинуров, В.З. Галимзянов, А.А. Измайлов, А.Т. Мустафин, Р.А. Абзалилов, А.В. Боярко, Р.Р. Ишмурзин, Ф.Н. Мухамедьянов, Н.В. Усманова, И.М. Насибуллин
РОЛЬ ЭЛЕКТРОМИОГРАФИИ МЫШЦ ДНА ТАЗА В ОЦЕНКЕ ЭФФЕКТИВНОСТИ РЕАБИЛИТАЦИИ БОЛЬНЫХ С РАССТРОЙСТВАМИ МОЧЕИСПУСКАНИЯ ПОСЛЕ РАДИКАЛЬНОЙ ПРОСТАТЭКТОМИИ 205

V.N. Pavlov, A.R. Zagitov, A.A. Kazikhinurov, V.Z. Galimzyanov, A.A. Izmailov, A.T. Mustafin, R.A. Abzalilov, A.V. Boyarko, R.R. Ishmurzin, F.N. Mukhamedyanov, N.V. Usmanova, I.M. Nasibullin
THE ROLE OF ELECTROMYOGRAPHY OF PELVIC FLOOR MUSCLES TO ASSESS THE EFFICIENCY OF REHABILITATION OF PATIENTS WITH URINARY DISORDERS AFTER RADICAL PROSTATECTOMY 205

В.Н. Павлов, А.А. Измайлов, Т.В. Викторова, С.М. Измайлова, Л.З. Ахмадишина, Р.И. Сафиуллин, А.Р. Загитов, А.Т. Мустафин, М.Ф. Урманцев, Л.М. Кутлияров, В.А. Ногманова
АССОЦИАТИВНОЕ ИССЛЕДОВАНИЕ ВКЛАДА ПОЛИМОРФНЫХ ЛОКУСОВ ГЕНОВ ДЕТОКСИКАЦИИ КСЕНОБИОТИКОВ В РАЗВИТИЕ РЕЦИДИВА И ЛИМФОГЕННОГО МЕТАСТАЗИРОВАНИЯ РАКА МОЧЕВОГО ПУЗЫРЯ 208

V.N. Pavlov, A.A. Izmailov, T.V. Victorova, S.M. Izmailova, L.Z. Akhmadishina, R.I. Safiullin, A.R. Zagitov, A.T. Mustafin, M.F. Urmantsev, L.M. Kutliyarov, V.A. Nogmanova
ASSOCIATIVE STUDY OF POLYMORPHIC LOCI OF XENOBIOTICS DETOXICATION GENES CONTRIBUTION TO BLADDER CANCER RECURRENCE AND LYMPHAGENIC METASTASIS 208

А.Н. Понукалин, В.М. Попков, Н.Б. Захарова, В.Ю. Михайлов
ОНКОМАРКЕРЫ В ДИАГНОСТИКЕ СТАДИИ ИНВАЗИИ РАКА МОЧЕВОГО ПУЗЫРЯ 213

A.N. Ponukalin, V.M. Popkov, N.B. Zakharova, V.Yu. Mikhailov
TUMOR MARKERS IN THE DIAGNOSIS OF STAGES OF BLADDER CANCER INVASION

М.Б. Пряничникова, Р.С. Низамова, Е.С. Губанов, А.А. Зимичев, Е.А. Боряев
УРОЛОГИЧЕСКИЕ ОСЛОЖНЕНИЯ ЛЕЧЕНИЯ ЛОКАЛИЗОВАННОГО РАКА ПРЕДСТАТЕЛЬНОЙ ЖЕЛЕЗЫ ВЫСОКОИНТЕНСИВНЫМ ФОКУСИРОВАННЫМ УЛЬТРАЗВУКОМ И БРАХИТЕРАПИЕЙ 217

M.B. Pryanichnikova, R.S. Nizamova, E.S. Gubanov, A.A. Zimichev, E.A. Boryaev
UROLOGICAL COMPLICATIONS OF LOCALIZED PROSTATE CANCER TREATMENT WITH FOCUSED ULTRASOUND AND BRACHYTHERAPY

В.А. Соловов, Л.В. Шаплыгин, Р.З. Хаметов, Д.В. Фесенко, Я.С. Матяш
УЛЬТРАЗВУКОВАЯ АБЛЯЦИЯ ПРИ РАКЕ ПРЕДСТАТЕЛЬНОЙ ЖЕЛЕЗЫ: РЕЗУЛЬТАТЫ ЛЕЧЕНИЯ 795 ПАЦИЕНТОВ 220

V.A. Solovov, L.V. Shaplygin, R.Z. Khametov, D.V. Fesenko, Ya.S. Matyash
HIFU FOR PROSTATE CANCER: RESULTS OF TREATMENT 795 PATIENTS

Р.М. Фомкин, В.М. Попков, Б.И. Блюмберг, Т.В. Шатылко
СРАВНИТЕЛЬНАЯ ОЦЕНКА ПОСЛЕОПЕРАЦИОННЫХ ОСЛОЖНЕНИЙ ПОСЛЕ ОДНОКРАТНОЙ И ПОВТОРНОЙ HIFU-АБЛАЦИЙ ЛОКАЛИЗОВАННОГО РАКА ПРОСТАТЫ 222

R.M. Fomkin, V.M. Popkov, B.I. Blyumberg, T.V. Shatylko
COMPARATIVE EVALUATION OF POSTOPERATIVE COMPLICATIONS AFTER SINGLE AND REPEATED HIFU FOR LOCALIZED PROSTATE CANCER

М.А. Франк, А.Е. Санжаров, Ш.Ш. Шамуратов, А.Г. Усс, К.И. Капустин, С.В. Паньшин, Д.А. Сорочкин
ЛАПАРОСКОПИЧЕСКИЕ ОПЕРАЦИИ В ЛЕЧЕНИИ РАКА ПОЧКИ 227

M.A. Frank, A.E. Sanzharov, Sh.Sh. Shamuratov, A.G. Uss, K.I. Kapustin, S.V. Panshin, D.A. Sorochkin
LAPAROSCOPIC OPERATIONS IN TREATMENT OF RENAL CANCER

Л.В. Шаплыгин, В.А. Соловов, Р.З. Хаметов, Д.В. Фесенко, Я.С. Матяш
БРАХИТЕРАПИЯ ПРИ РАКЕ ПРЕДСТАТЕЛЬНОЙ ЖЕЛЕЗЫ: 5-ЛЕТНИЕ РЕЗУЛЬТАТЫ 229

L.V. Shaplygin, V.A. Solovov, R.Z. Khametov, D.V. Fesenko, Ya.S. Matyash
BRACHYTHERAPY TREATMENT FOR PROSTATE CANCER: 5-YEAR RESULTS

Д.О. Джалилов, А.Г. Мартов, Д.А. Абдуллаев
ЭНДОСКОПИЧЕСКИЕ МЕТОДЫ ЛЕЧЕНИЯ ОБСТРУКТИВНЫХ ОСЛОЖНЕНИЙ РАДИКАЛЬНОЙ ПРОСТАТЭКТОМИИ 232

D.O. Dzhalilov, A.G.Martov, D.A. Abdullaev
ENDOSCOPIC METHODS IN TREATMENT OBSTRUCTIVE COMPLCATIONS AFTER RADICAL PROSTATECTOMY

С.П. Даренков, Г.Г. Кривобородов, С.В. Котов, А.А. Проскоков, И.С. Пинчук, А.Г. Юсуфов
ТАКТИКА ВЕДЕНИЯ РАННЕГО ПОСЛЕОПЕРАЦИОННОГО ПЕРИОДА У ПАЦИЕНТОВ ПОСЛЕ РАДИКАЛЬНОЙ ЦИСТЭКТОМИИ С КИШЕЧНОЙ ПЛАСТИКОЙ МОЧЕВОГО ПУЗЫРЯ 234

S.P. Darenkov, G.G. Krivoborodov, S.V. Kotov, A.A. Proskokov, I.S. Pinchuk, A.G.Yusufov
TACTICS OF EARLY POSTOPERATIVE FOLLOW-UP OF PATIENTS AFTER RADICAL CYSTECTOMY WITH BLADDER AUGMENTATION

А.Р. Геворкян, А.Ю. Авакян
ОПЫТ ВЫПОЛНЕНИЯ БИОПСИЙ ПРЕДСТАТЕЛЬНОЙ ЖЕЛЕЗЫ В УСЛОВИЯХ ОКРУЖНОГО УРОЛОГИЧЕСКОГО ОТДЕЛЕНИЯ ЗАПАДНОГО ОКРУГА Г. МОСКВЫ 237

A.R. Gevorkyan, A.Yu. Avakyan
BIOPSIES OF PROSTATE GLAND IN A DISTRICT DEPARTMENT OF UROLOGY OF MOSCOW WESTERN DISTRICT

НОВЫЕ ТЕХНОЛОГИИ В УРОЛОГИИ

П.В. Глыбочко, Г.А. Восканян, А.З. Винаров, А.С. Коробкин М.А. Шария
ВИЗУАЛИЗАЦИЯ РАКА ПРЕДСТАТЕЛЬНОЙ ЖЕЛЕЗЫ С ИСПОЛЬЗОВАНИЕМ МАГНИТОРЕЗОНАНСНОЙ СПЕКТРОСКОПИИ 241

P.V. Glybochko, G.A. Voskanyan, A.Z. Vinarov, A.S. Korobkin, M.A. Shariya
PROSTATE CANCER VISUALIZATION WITH MAGNETIC RESONANCE SPECTROSCOPY

П.В. Глыбочко, Ю.Г. Аляев, А.З. Винаров, К.А. Поляковский, Н.В. Потолдыкова, А.И. Глухов, Я.Е. Григорьева
ОПРЕДЕЛЕНИЕ АКТИВНОСТИ ТЕЛОМЕРАЗЫ В КЛЕТОЧНОМ ОСАДКЕ МОЧИ ДЛЯ НЕИНВАЗИВНОГО МЕТОДА ДИАГНОСТИКИ РАКА МОЧЕВОГО ПУЗЫРЯ 246

P.V. Glybochko, Yu.G. Alyaev, A.Z. Vinarov, K.A. Polyakovskiy, N.V. Potoldykova, A.I. Glukhov, Ya.E. Grigoreva
DETERMINATION OF ACTIVE TELOMERASE IN CELLULAR URINE SEDIMENTS FOR NONINVASIVE DIAGNOSIS OF BLADDER CANCER

П.В. Глыбочко, Ю.Г. Аляев, С.К. Терновой, Н.А. Григорьев, Е.А. Безруков, С.П. Морозов, Э.Л. Лачинов, Г.А. Мартиросян
ДИАГНОСТИКА МЕСТНОГО РЕЦИДИВА РАКА ПРОСТАТЫ ПОСЛЕ РАДИКАЛЬНОЙ ПРОСТАТЭКТОМИИ: НАТИВНАЯ ЭНДОРЕКТАЛЬНАЯ МРТ И ЭНДОРЕКТАЛЬНАЯ МРТ С ДИНАМИЧЕСКИМ КОНТРАСТИРОВАНИЕМ 249

P.V. Glybochko, Yu.G. Alyaev, S.K. Ternovoy, N.A. Grigoriev, E.A. Bezrukov, S.P. Morozov, E.L. Lachinov, G.A. Martirosyan
DIAGNOSTICS OF LOCAL RECURRENCE OF PROSTATE CANCER AFTER RADICAL PROSTATECTOMY: NATIVE ENDORECTAL MRI AND ENDORECTAL DCE-MRI

П.В. Глыбочко, Ю.Г. Аляев, Н.К. Дзеранов, С.Б. Хохлачев, Д.Н. Фиев, Н.В. Петровский
ВИРТУАЛЬНОЕ ПЛАНИРОВАНИЕ ОРГАНОСОХРАНЯЮЩИХ ОПЕРАЦИЙ ПРИ ОПУХОЛИ ПОЧКИ 256

P.V. Glybochko, Yu.G. Alyaev, N.K. Dzeranov, S.B. Khokhlachev, D.N. Fiev, N.V. Petrovsky
VIRTUAL PLANNING OF THE ORGAN-SPARING SURGICAL OPERATION ON KIDNEY TUMOR

П.В. Глыбочко, Ю.Г. Аляев, А.В. Амосов, Г.Е. Крупинов, Н.И. Сорокин, Д.В. Чиненов, А.А. Обухов, Т.М. Ганжа
ГИСТОСКАННИНГ В РАННЕЙ ДИАГНОСТИКЕ РАКА ПРЕДСТАТЕЛЬНОЙ ЖЕЛЕЗЫ 261

P.V. Glybochco, Yu.G. Alyaev, A.V. Amosov, G.E. Krupinov, N.I. Sorokin, D.V. Chinenov, A.A. Obukhov, T.M. Ganzha
HISTOSCANNING IN EARLY DIAGNOSTICS OF PROSTATE CANCER

Н.Д. Кубин, Е.С. Шпиленя
ПРИМЕНЕНИЕ ВНУТРИПУЗЫРНОГО ЭЛЕКТРОФОРЕЗА В ЛЕЧЕНИИ ХРОНИЧЕСКОГО ЦИСТИТА 268

N.D. Kubin, E.S. Shpilenya
APPLICATION OF INTRAVESICAL ELECTROPHORESIS IN THE TREATMENT OF CHRONIC CYSTITIS

Д.Ю. Пушкарь, А.В. Живов, М-Р.М. Исмаилов, М.Р. Багаудинов
ОПЕРАТИВНОЕ ЛЕЧЕНИЕ СТРИКТУРЫ УРЕТРЫ С ПРИМЕНЕНИЕМ ФИБРИНОВОГО КЛЕЯ «БИОКЛЕЙ-ЛАБ» 271

D.Yu. Pushkar, A.V. Zhivov, M.-R.M. Ismailov, M.R. Bagaudinov
SURGICAL TREATMENT OF URETHRAL STRICTURE USING FIBRIN GLUE

С.В. Шкодкин, Ю.Б. Идашкин, А.В. Любушкин, О.В. Мирошниченко
БАКТЕРИЦИДНЫЕ СВОЙСТВА МАТЕРИАЛОВ, ИСПОЛЬЗУЕМЫХ ДЛЯ ПРОИЗВОДСТВА МЕДИЦИНСКИХ СТЕНТОВ 273

S.V. Shkodkin, Yu.B. Idashkin, A.V. Lyubushkin, O.V. Miroshnichenko
BACTERICIDAL PROPERTIES OF MATERIALS USED FOR THE PRODUCTION OF MEDICAL STENTS

П.В. Глыбочко, Ю.Г. Аляев, С.А. Кондрашин, Н.А. Григорьев, Е.В. Шпоть, Д.В. Чиненов, Н.И. Сорокин, Г.А. Мартиросян
СОВРЕМЕННЫЕ АСПЕКТЫ ЭКСТРЕННОЙ ОККЛЮЗИИ ВРОЖДЕННОЙ И ЯТРОГЕННОЙ ПОЧЕЧНЫХ АРТЕРИОВЕНОЗНЫХ ФИСТУЛ 276

P.V. Glybochko, Yu.G. Alyaev, S.A. Kondrashin, N.A. Grigoriev, E.V Shpot, D.V. Chinenov, N.I. Sorokin, G.A. Martirosyan
MODERN ASPECTS OF EMERGENCY OCCLUSION OF THE CONGENITAL AND IATROGENIC RENAL ARTERIOVENOUS FISTULAS

КРАТКИЕ СООБЩЕНИЯ

И.И. Абдуллин
ЛАПАРОСКОПИЧЕСКАЯ РАДИКАЛЬНАЯ ПРОСТАТЭКТОМИЯ У ПАЦИЕНТОВ ПОСЛЕ ТРАНСУРЕТРАЛЬНОЙ РЕЗЕКЦИИ ПРЕДСТАТЕЛЬНОЙ ЖЕЛЕЗЫ 285

I.I. Abdullin
LAPAROSCOPIC RADICAL PROSTATECTOMY IN PATIENTS AFTER TRANSURETHRAL RESECTION OF THE PROSTATE

О.И. Аполихин, А.В. Сивков, В.Н. Ощепков, Д.А. Рощин, О.В. Осипов, А.В. Корякин
ПЯТИЛЕТНИЕ РЕЗУЛЬТАТЫ ПРИМЕНЕНИЯ ИНТЕРСТИЦИАЛЬНОЙ ЛУЧЕВОЙ ТЕРАПИИ РАКА ПРЕДСТАТЕЛЬНОЙ ЖЕЛЕЗЫ 287

O.I. Apolikhin, A.V. Sivkov, V.N. Oschepkov, D.A. Roschin, O.V. Osipov, A.V. Koriakin
FIVE-YEAR RESULTS OF PROSTATE CANCER INTERSTITIAL RADIATION THERAPY

О.Н. Безуглый, В.Ш. Рамишвили, С.И. Сулейманов, З.А. Кадыров
НАШ ОПЫТ РЕТРОПЕРИТОНЕОСКОПИЧЕСКОЙ ПИЕЛОЛИТОТОМИИ 289

O.N. Bezuglyy, V.Sh. Ramishvili, S.I. Suleymanov, Z.A. Kadyrov
RETROPERITONEOSCOPIC PYELOLITHOTOMY EXPERIENCE

Е.М. Волкова, Т.С. Перепанова, Л.В. Ганковская, О.А. Свитич
СОСТОЯНИЕ ВРОЖДЕННОГО ИММУНИТЕТА СЛИЗИСТОЙ ОБОЛОЧКИ ПРИ ХРОНИЧЕСКОМ БАКТЕРИАЛЬНОМ ЦИСТИТЕ У ЖЕНЩИН 292

E.M. Volkova, T.S. Perepanova, L.V. Gankovskaya, O.A.Svitich
MUCOUS MEMBRANE GENETIC IMMUNITY IN WOMEN WITH CHRONIC BACTERIAL CYSTITIS

В.Н. Журавлев, О.С. Коган, Д.В. Романенко, И.В. Кочмашев, В.Е. Шерстобитов
ПЛОСКОПАНЕЛЬНАЯ КОМПЬЮТЕРНАЯ ТОМОГРАФИЯ (CONE-BEAM CT) В ПРЕДОПЕРАЦИОННОЙ ДИАГНОСТИКЕ НАРУШЕНИЙ ВЕНО-ОККЛЮЗИВНОГО МЕХАНИЗМА ПРИ ЭРЕКТИЛЬНОЙ ДИСФУНКЦИИ 293

V.N. Zhuravlev, O.S. Kogan, D.V. Romanenko, I.V. Kochmashev, V.E. Sherstobitov
FLAT-PANEL VOLUME COMPUTED TOMOGRAPHY (CONE-BEAM CT) IN PREOPERATIVE DIAGNOSTICS OF VENO-OCCLUSIVE MECHANISM DISORDERS IN PATIENTS WITH ERECTILE DYSFUNCTION

Д.А. Зеленин, М.И. Васильченко, С.Н. Переходов, И.В. Семенякин, Р.И. Алиев
ЦЕЛЕСООБРАЗНОСТЬ ФОРМИРОВАНИЯ АНТИРЕФЛЮКСНОГО УРЕТЕРОЭНТЕРОАНАСТОМОЗА ПРИ ОРТОТОПИЧЕСКОЙ ТОНКОКИШЕЧНОЙ ПЛАСТИКЕ МОЧЕВОГО ПУЗЫРЯ 296

D.A. Zelenin, M.I. Vasilchenko, S.N. Perehodov, I.V. Semenyakin, R.I. Aliev
FEASIBILITY OF FORMING NONREFLUXING URETERO-ILEAL ANASTOMOSIS AT ORTHOTOPIC ILEAL NEOBLADDER

З.А. Кадыров, Ф.С. Каландаров, О.Н. Безуглый
РЕТРОПЕРИТОНЕОСКОПИЧЕСКИЕ СОЧЕТАННЫЕ ОПЕРАЦИИ У БОЛЬНЫХ НЕФРОПТОЗОМ 298

Z.A. Kadyrov, F.S. Kalandarov, O.N. Bezugly
RETROPERITONEOSCOPIC COMBINED OPERATIONS IN PATIENTS WITH NEPHROPTOSIS

О.И. Кит, С.Н. Димитриади
ОЦЕНКА КЛИНИЧЕСКОЙ ЭФФЕКТИВНОСТИ МОДИФИЦИРОВАННОЙ МЕТОДИКИ ЛАПАРОСКОПИЧЕСКОЙ РЕЗЕКЦИИ ПОЧКИ 300

O.I. Kit, S.N. Dimitriadi
CLINICAL EFFECTIVENESS ASSESSMENT OF MODIFIED METHOD OF LAPAROSCOPIC PARTIAL NEPHRECTOMY

Б.К. Комяков, В.В. Шломин, Б.Г. Гулиев, С.А. Замятнин, Д.В. Товстуха, И.И. Нечаев
РЕЗЕКЦИЯ ПОЧКИ ПО ПОВОДУ РАКА В УСЛОВИЯХ ЕЕ ДЛИТЕЛЬНОЙ ХОЛОДОВОЙ ИШЕМИИ 302

B.K. Komyakov, V.V. Shlomin, B.G. Guliev, S.A. Zamyatnin, D.V. Tovstukha, I.I. Nechaev
PARTIAL NEPHRECTOMY FOR CANCER IN CASE IF ITS LONG-TERM COLD ISCHEMIA

С.В. Котов, А.Г.Юсуфов
ПЕРВЫЙ ОПЫТ ЗАМЕСТИТЕЛЬНОЙ КОРПОРОПЛАСТИКИ БУККАЛЬНЫМ ЛОСКУТОМ У БОЛЬНЫХ С БОЛЕЗНЬЮ ПЕЙРОНИ 304

S.V. Kotov, A.G. Yusufov
THE FIRST ATTEMPT OF VICARIOUS CORPOROPLASTY WITH BUCCAL FLAP IN PEYRONIE PATIENTS

А.О. Лобкарев, О.А. Лобкарев
ОБСУЖДЕНИЕ ВОЗМОЖНОСТИ ИЗМЕРЯТЬ ДАВЛЕНИЕ ВНУТРИ МОЧЕВОГО ПУЗЫРЯ БЕСКАТЕТЕРНЫМ СПОСОБОМ С ПОМОЩЬЮ АВТОРСКОГО УСТРОЙСТВА ЛОБКАРЕВЫХ 307

A.O. Lobkarev, O.A. Lobkarev
THE DISCUSSION OF THE OPPORTUNITY TO MEASURE THE INTRAVESICAL PRESSURE BY LOBKAREVS' CATHETERLESS METHOD AND DEVICE

И.В. Лукьянов, В.Г. Моталов, В.Е. Синицын, М.Ф. Аль-Харири, А.В. Бакунович
АНАТОМИЧЕСКИЕ И КЛИНИЧЕСКИЕ АСПЕКТЫ НЕДЕРЖАНИЯ МОЧИ ПОСЛЕ РАДИКАЛЬНОЙ ПОЗАДИЛОННОЙ ПРОСТАТЭКТОМИИ 309

I.V. Lukyanov, V.G. Motalov, V.E. Sinitsyn, M.F. Al-Khariri, A.V. Bakunovich
ANATOMICAL AND CLINICAL ASPECTS OF URINARY INCONTINENCE AFTER RADICAL RETROPUBIC PROSTATECTOMY

А.Г. Мартов, Д.А. Абдуллаев, А.С. Андронов, Д.О. Джалилов
ЭНДОСКОПИЧЕСКИЕ МЕТОДЫ ЛЕЧЕНИЯ ОБСТРУКТИВНЫХ ОСЛОЖНЕНИЙ БРАХИТЕРАПИИ 310

A.G. Martov, D.A. Abdullaev, A.S. Andronov, D.O. Dzhalilov
ENDOSCOPIC METHODS OF OBSTRUCTIVE COMPLICATIONS TREATMENT AFTER BRACHYTHERAPY

И.П. Матюхов, Н.А. Григорьев
УСТРОЙСТВО ДЛЯ ИЗМЕНЕНИЯ ПОЛОЖЕНИЯ БОЛЬНОГО НА ОПЕРАЦИОННОМ СТОЛЕ ПРИ ЧРЕСКОЖНОЙ НЕФРОЛИТОТРИПСИИ 313

I.P. Matyukhov, N.A. Grigoryev
DEVICE FOR CHANGING PATIENT'S POSITION ON THE OPERATING TABLE IN PERCUTANEOUS NEPHROLITHOTOMY

О.В. Основин, В.М. Попков,
Б.И. Блюмберг, Д.Н. Хотько, А.И. Тарасенко
РЕЗУЛЬТАТЫ ПРИМЕНЕНИЯ ЭЛЕКТРОКОНДУКТИВНОЙ ДИСТАНЦИОННОЙ ЛИТОТРИПСИИ НА АППАРАТЕ «SONOLITH I-SYS» В ЛЕЧЕНИИ БОЛЬНЫХ УРОЛИТИАЗОМ 316

O.V. Osnovin, V.M. Popkov,
B.I. Blyumberg, D.N. Khotko, A.I. Tarasenko
THE RESULTS OF ELECTROCONDUCTIVE EXTRACORPORAL SHOCKWAVE LITHOTRIPSY BY SONOLITH I-SYS DEVICE IN TREATMENT OF PATIENTS WITH UROLITHIASIS 316

С.Н. Переходов, М.И. Васильченко,
И.В. Семенякин, Д.А. Зеленин
ПРИМЕНЕНИЕ МИКРОХИРУРГИИ ПРИ ФОРМИРОВАНИИ МОЧЕТОЧНИКОВО-КИШЕЧНЫХ АНАСТОМОЗОВ 318

S.N. Perekhodov, M.I. Vasilchenko,
I.V. Semenyakin, D.A. Zelenin
MICROSURGERY IN FORMATION OF URETERO-INTESTINAL ANASTOMOSES 318

В.В. Стадлер, Л.В. Шаплыгин,
М.О. Воздвиженский, И.П. Быковец
КАРДИОДЕПРЕССИВНЫЙ И ВАЗОПЛЕГИЧЕСКИЙ ТЕСТЫ – ПРОГНОСТИЧЕСКИЕ МОДЕЛИ В ВЫБОРЕ ВИДА АНЕСТЕЗИИ У ОНКОУРОЛОГИЧЕСКИХ БОЛЬНЫХ 320

V.V. Stadler, L.V. Shaplygin,
M.O. Vozdvizhenskiy, I.P. Bykovets
CARDIODEPRESSIVE AND VASOPLEGIC TESTS AS PROGNOSTIC MODELS FOR ANAESTHESIA CHOICE IN ONCOUROLOGIC PATIENTS 320

В.В. Стадлер, Д.А. Курапов, И.П. Быковец
ОБОСНОВАНИЕ НЕИНВАЗИВНОГО МОНИТОРИНГА ПРИ ПРОВЕДЕНИИ ЭПИДУРАЛЬНОЙ АНАЛЬГЕЗИИ У БОЛЬНЫХ С СОПУТСТВУЮЩЕЙ ПАТОЛОГИЕЙ 322

V.V. Stadler, D.A. Kurapov, I.P. Bykovets
RATIONALE OF NON INVASIVE MONITORING DURING EPIDURAL ANALGESIA IN PATIENTS WITH CONCOMITANT DISEASES 322

А.В. Фаенсон, Ф.Р. Джабаров, А.Н. Шевченко
ПЕРВЫЙ ОПЫТ ПРОВЕДЕНИЯ БРАХИТЕРАПИИ РАКА ПРОСТАТЫ НА ЮГЕ РОССИИ 324

A.V. Faenson, F.R. Dzhabarov, A.N. Shevchenko
THE FIRST ATTEMPT OF PROSTATE CANCER BRACHYTHERAPY IN SOUTHERN RUSSIA 324

М.А. Франк, М.Р. Гаитова, С.В. Присяжнюк, М.О. Мурзин
ТАКТИЧЕСКИЕ ОСОБЕННОСТИ ДИАГНОСТИКИ И ЛЕЧЕНИЯ СПОНТАННОГО РАЗРЫВА ПОЧКИ 326

M.A. Frank, M.R. Gaitova, S.V. Prisyazhnyuk, M.O. Murzin
TACTICAL CHARACTERISTICS OF DIAGNOSIS AND TREATMENT OF SPONTANEOUS KIDNEY RUPTURE 326

М.А. Франк, Д.В. Петров, М.Р. Гаитова, С.В. Паньшин,
М.О. Мурзин, Д.А. Сорочкин, П.Н. Мясников
РАК ПОЧКИ У БЕРЕМЕННЫХ (АНАЛИЗ КЛИНИЧЕСКИХ СЛУЧАЕВ) 329

M.A. Frank, D.V. Petrov, M.R. Gaitova, S.V. Panshin,
M.O. Murzin, D.A. Sorochkin, P.N. Myasnikov
KIDNEY CANCER IN PREGNANT WOMEN (CLINICAL CASES) 329

О.В. Основин, В.М. Попков,
Б.И. Блюмберг, Д.Н. Хотько, А.Б. Долгов
НОВЫЕ ПОДХОДЫ К РАННЕЙ МЕТАФИЛАКТИКЕ УРОЛИТИАЗА 332

O.V. Osnovin, V.M. Popkov,
B.I. Blyumberg, D.N. Khotko, A.B. Dolgov
NEW APPROACHES TO EARLY METAPHYLAXIS OF UROLITHIASIS 332

ДРУГИЕ РАЗДЕЛЫ МЕДИЦИНЫ

А.Х. Мустафин, А.И. Грицаенко,
М.Р. Гараев, Р.Р. Иштуков, В.В. Погадаев
СРАВНИТЕЛЬНЫЙ АНАЛИЗ ПЕРИТОНИЗАЦИИ КУЛЬТИ ПЕЧЕНИ ПРИ ЕЕ РЕЗЕКЦИИ 335

A.Kh. Mustafin, A.I. Gritsaenko,
M.R. Garaev, R.R. Ishtukov, V.V. Pogadaev
COMPARATIVE ANALYSIS OF LIVER STUMP PERITONIZATION DURING ITS RESECTION 335

М.А. Нартайлаков, И.Ф. Мухамедьянов,
А.И. Грицаенко, Р.Р. Иштуков, В.В. Погадаев
РЕЗУЛЬТАТЫ ЛЕЧЕНИЯ ОПУХОЛЕЙ ПЕЧЕНИ МЕТАСТАТИЧЕСКОГО ГЕНЕЗА 337

M.A. Nartailakov, I.F. Mukhamedjanov,
A.I. Gritsaenko, R.R. Ishtukov, V.V. Pogadaev
THE RESULTS OF METASTATIC HEPATIC CANCER TREATMENT 337

М.А. Нартайлаков, А.И. Грицаенко,
Р.Р. Иштуков, М.Р. Гараев, В.В. Погадаев
АКТУАЛЬНЫЕ ВОПРОСЫ ДИАГНОСТИКИ И ЛЕЧЕНИЯ СВИЩЕЙ ТОНКОЙ КИШКИ 340

M.A. Nartailakov, A.I. Gritsaenko,
R.R. Ishtukov, M.R. Garaev, V.V. Pogadaev
CURRENT ISSUES OF DIAGNOSIS AND TREATMENT OF SMALL INTESTINE FISTULAS 340

М.А. Нартайлаков, А.И. Грицаенко,
А.Х. Мустафин, Р.Р. Иштуков, В.В. Погадаев
ВЛИЯНИЕ НУТРИТИВНОЙ ТЕРАПИИ НА ПАЦИЕНТОВ, ПЕРЕНЕСШИХ ОБШИРНЫЕ РЕЗЕКЦИИ ПЕЧЕНИ 343

M.A. Nartailakov, A.I. Gritsaenko,
A.Kh. Mustafin, R.R. Ishtukov, V.V. Pogadaev
NUTRITIVE THERAPY EFFECT ON PATIENTS AFTER EXTENSIVE HEPATECTOMIES 343

Р.Р. Шакиров
К ВОПРОСУ ОТВЕТСТВЕННОСТИ МЕДИЦИНСКИХ РАБОТНИКОВ ЗА ДЕФЕКТЫ ОКАЗАНИЯ МЕДИЦИНСКОЙ ПОМОЩИ 346

R.R. Shakirov
TO THE QUESTION OF HEALTH WORKERS RESPONSIBILITY FOR DEFECTS IN MEDICAL CARE 346

В.В. Евдокимова
МОДЕЛИРОВАНИЕ НАРУЖНОГО ГЕНИТАЛЬНОГО ЭНДОМЕТРИОЗА НА КРЫСАХ С ИЗУЧЕНИЕМ АНГИОГЕНЕЗА В ЭНДОМЕТРИОИДНЫХ ИМПЛАНТАХ НА МАКРО- И МИКРОСКОПИЧЕСКОМ УРОВНЕ 350

V.V. Evdokimova
EXPERIMENTAL MODEL OF THE EXTERNAL GENITAL ENDOMETRIOSIS IN RATS AND MACRO- & MICROSCOPICAL STUDY OF ANGIOGENESIS IN ENDOMETRIOTIC IMPLANTS 350

ТРЕБОВАНИЯ К РУКОПИСЯМ, НАПРАВЛЯЕМЫМ В ЖУРНАЛ «МЕДИЦИНСКИЙ ВЕСТНИК БАШКОРТОСТАНА» 355

АКТУАЛЬНЫЕ ВОПРОСЫ ДИАГНОСТИКИ И ЛЕЧЕНИЯ ОСНОВНЫХ УРОЛОГИЧЕСКИХ ЗАБОЛЕВАНИЙ

УДК 616.617–089.844
© И.В. Баженов, К.Н. Истокский, Е.С. Филиппова, 2013

И.В. Баженов, К.Н. Истокский, Е.С. Филиппова

УРОДИНАМИКА НИЖНИХ МОЧЕВЫВОДЯЩИХ ПУТЕЙ ПРИ ОБСТРУКТИВНОМ МЕГАУРЕТЕРЕ У ВЗРОСЛЫХ

ГБОУ ВПО «Уральская государственная медицинская академия» Минздрава России, г. Екатеринбург
ГБУЗ «Свердловская областная клиническая больница №1», г. Екатеринбург

Комплексное уродинамическое исследование (КУДИ) выполнено 30 пациентам с мегауретером в возрасте 16 – 56 лет до хирургического лечения, а также в послеоперационном периоде в сроки 6 мес. и 1,5 года после вмешательства. Выполнялись урофлоуметрия с определением объема остаточной мочи, цистометрия наполнения, цистометрия опорожнения, определялись эластичность детрузора, профилометрия уретры. У 21 пациента (70 %) выявлены нарушения уродинамики нижних мочевыводящих путей: гипорефлексия мочевого пузыря с нормальной функцией пузырно-уретрального сегмента (16 пациентов) и гипорефлексия в сочетании с повышенным тонусом сфинктера уретры (5 пациентов). Полученные показатели позволяют оценить влияние оперативного лечения на функцию детрузора. КУДИ включается в протокол обследования пациентов с мегауретером, так как позволяет получить представление о тонусе мочевого пузыря, что учитывается при подготовке к оперативному лечению, о ведении ближайшего и отдаленного послеоперационного периода, а также периода реабилитации.

Ключевые слова: мегауретер, взрослые, КУДИ, реконструкция мочеточника.

I.V. Bazhenov, K.N. Istoksky, E.S. Filippova

URODYNAMICS OF LOW URINARY TRACT IN ADULT PATIENTS WITH OBSTRUCTIVE MEGALOURETER

Complex urodynamic study was made in 30 patients from 16 to 56 years old before surgery and after 6 month and 1.5 years after ureter reconstruction. The urodynamic evaluation consisted of uroflowmetry, filing cystometry, pressure/flow cystometry, detrusor flexibility and urethral pressure measurement. Abnormalities were detected in 21 cases (70%): underactive bladder with normal sphincter (16 patients), overactive bladder dysfunction with sphincter dyssynergia (5 patients). The results of urodynamic study are helpful for assessment of surgical influence on detrusor function. A urodynamic study should be included in diagnostic protocol of patients with mageloureter because it provides information on bladder tonus what is important for surgical tactics, patients care in early and remote postoperative period and rehabilitation.

Key words: megaloureter, urodynamic study, ureter reconstructive surgery.

Среди врожденных аномалий мочеполовой системы на мегауретер (ахалазия мочеточника) приходится около 1% от всех болезней мочевыделительной системы [1]. У взрослых этот процент уменьшается еще больше, поскольку это заболевание в большинстве случаев диагностируется и лечится в детском возрасте. Однако, несмотря на современные достижения медицины и возможности ранней диагностики, остается достаточно много пациентов с данным заболеванием в трудоспособном возрасте. Обструктивный мегауретер – это расширение мочеточника, развившееся в результате функционального или органического препятствий на уровне пузырно-мочеточникового соустья. Нарушения проходимости ВМП при мегауретере проявляются в расширении и удлинении мочеточников вследствие нарушений нервной регуляции и мышечной дисплазии (атрофии) стенки, когда в ней преобладают фиброзно-склеротические ткани. Причиной возникновения первичного (врожденного) обструктивного мегауретера считают структурные нарушения в мышечном слое дистального сегмента мочеточника, которые характеризуются различной степенью уменьшения или отсутствия продольных мышечных фиброзных волокон, гипертрофией или гиперплазией циркулярных фиброзно-мышечных волокон или увеличения соединительно-тканных волокон [1]. В патогенезе данного заболевания ключевую роль играют диспластические изменения нейромышечного аппарата мочевыводящих путей. Установлена высокая частота нейрогенных дисфункций мочевого пузыря (до 75%) среди больных с нейромышечной дисплазией мочеточника, что свидетельствует о наличии между ними определенной причинно-следственной связи [2]. Существенную роль в генезе данных нарушений играют онтогенетическая близость и анатомо-физиологические особенности мочеточника и мочевого пузыря. У 23,4 % детей, страдающих мегауретером, исходно наблюдаются явления нейрогенного мочевого пузыря [3,4]. Нейрогенная дисфункция детрузора с синдромом задержки мочи может приводить к

развитию вторичного обструктивного мегауретера [5].

Длительное время ученых, выполняющих хирургические вмешательства на пузырно-мочеточниковом соустье, волновали вопросы диагностики и лечения до- и послеоперационных нарушений функции детрузора [6-11]. С внедрением в клиническую практику уродинамических исследований стало возможно полноценно исследовать эвакуаторную и накопительную способности мочевого пузыря [12-18]. Уродинамические методы позволяют проводить комплексное обследование, которое включает в себя урофлоуметрию, простую и микционную цистометрии, электромиографию, профилометрию уретры. Урофлоуметрия дает представление о сократительной активности детрузора, степени открытия шейки МП и проходимости уретры. Цистоманометрия оценивает колебания внутрипузырного, детрузорного и абдоминального давлений в процессе ретроградного заполнения мочевого пузыря и при самостоятельном мочеиспускании. Полученные показатели (количество остаточной мочи, объем жидкости при первом позыве, максимальная емкость мочевого пузыря, давление при первом позыве, комплаентность (эластичность детрузора или способность его к растяжению) могут помочь в оценке влияния оперативного лечения на функцию детрузора. У взрослых пациентов с мегауретером уродинамические исследования широко не проводились.

Материал и методы. Комплексное уродинамическое исследование (КУДИ) выполнено 30 пациентам с мегауретером в возрасте 16 – 56 лет до хирургического лечения, а также в послеоперационном периоде в сроки 6 мес. и 1,5 года после вмешательства. Выполнялись урофлоуметрия с определением объема остаточной мочи, цистометрия наполнения, цистометрия опорожнения, профилометрия уретры.

КУДИ осуществлялось с использованием уродинамической системы Triton (Laborie medical technologies) и включало в себя ретроградную водную цистометрию медленного наполнения (25 мл/мин) в положении больной в гинекологическом кресле, исследование «давление – поток», профилометрию уретры, электромиографию мышц тазового дна. Регистрировали: объемы жидкости, вызывающие первый позыв к акту мочеиспускания, нормальный позыв и сильный позыв (мл), максимальную цистометрическую емкость мочевого пузыря (мл), максимальную амплитуду произвольного сокращения детрузора при мочеиспускании (см вод.ст.), давление детрузора при максимальной скорости потока мочи, максимальную скорость мочеиспускания (мл/с), характер урофлоуметрической кривой, объем остаточной мочи (мл), максимальное давление закрытия уретры.

Результаты. У 70 % обследованных больных (21 человек) выявлены нарушения уродинамики нижних мочевыводящих путей. Установлено два вида расстройств: гипорефлексия мочевого пузыря с нормальной функцией пузырно-уретрального сегмента (16 пациентов) и гипорефлексия в сочетании с повышенным тонусом сфинктера уретры (5 пациентов). Клинически оба вида нарушения уродинамики проявлялись редким мочеиспусканием большими порциями, наличием остаточной мочи (от 25 до 100 мл).

Средние значения уродинамических параметров у пациентов с мегауретером и нарушениями функции детрузора в динамике до и после оперативного лечения представлены в таблице.

Таблица

Уродинамические показатели у пациентов с мегауретром и дисфункцией нижних мочевыводящих путей

Показатель		До операции	Через 6 мес.	Через 1,5 года
Урофлоуметрия	Максимальная скорость потока, Q max, мл\с	20,4±1,7*	22,9±1,7	25,6±1,0*
	Средняя скорость потока, мл\с	13,1±1,2*	16,2±0,9*	18,3±0,8*
	Время потока, с	21,0±0,6	17,7±1,8*	19,1±2,1
	Время до максимального потока, с	9,4±0,8*	8,7±1,8	7,7±1,5
Цистометрия наполнения	Объем первого позыва, V1, мл	175,6±5,8	175,6±5,5	177,0±6,7
	Объем нормального позыва, VN, мл	224,4±5,9	219,4±6,4	223,6±8,8
	Объем сильного позыва, мл	315,6±7,9	273,9±34,8	314,4±10,8
	Максимальная цистометрическая емкость, V max, мл	408,7±14,2	401,9±11,0	400±7,9
	Эластичность детрузора (комплаентность), мл\смH_2O	65±6,9	66±5,3	61±4,8
Цистометрия опорожнения	Максимальное давление детрузора, см H_20	36,9±5,2*	38,4±4,6	42,4±4,6*
	Давление при максимальном потоке, см H_20	32,5±3,5	34,25±3,6	32,3±3,5
Профилометрия	Максимальное давление закрытия уретры, см H_20	90,4±4,1	88,7±2,8	87,6±2,6

* Различия между группами статистически значимы ($p<0,05$).

При цистометрии наполнения все пациенты демонстрируют нормальную чувствительность и адекватную цистометрическую емкость мочевого пузыря. Статистических различий в объемах первого, нормального и среднего позывов, а также максимальной цистометрической емкости в до- и послеоперационном периодах не отмечено.

Снижение сократительной способности детрузора проявляется в сниженном давлении, регистрируемом в ходе цистометрии опорожнения, а также повышенной комплаентности мочевого пузыря.

Признаки инфравезикальной обструкции при исследовании давление – поток зарегистрированы у 5 пациентов. Как показала электромиография мышц тазового дна, затрудненное мочеиспускание у этих больных связано с повышением тонуса поперечно-полосатого сфинктера уретры.

Отмечена некоторая положительная динамика уродинамических параметров у пациентов с мегауретером после хирургического лечения. Так, максимальная скорость потока мочи повышается в среднем на 5,2±2,3 мл/с, а максимальное давление детрузора при опорожнении мочевого пузыря – на 6,3±3,8 см вод.ст. (см. рисунок). Комплаентность остается повышенной как через 6, так и через 1,5 года после операции (см. таблицу).

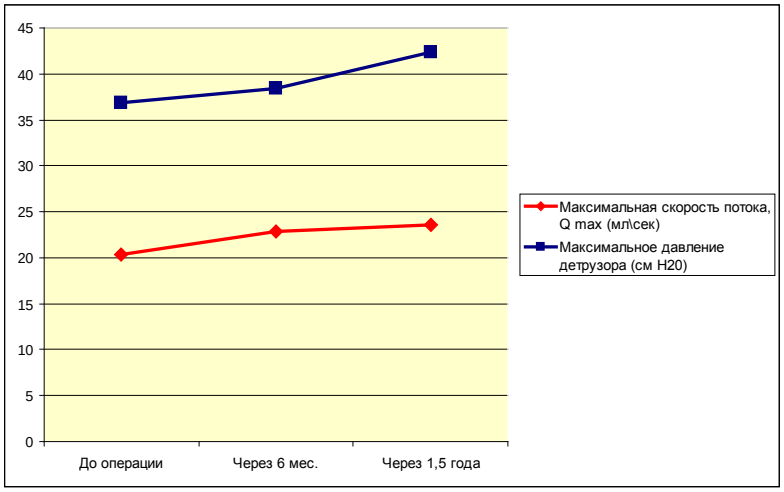

Рис. Динамика параметров КУДИ при исследовании давление – поток у пациентов с мегауретром и дисфункцией нижних мочевыводящих путей (21 пациент)

Обсуждение. При диагностике патологических состояний, возникающих при мегауретере у взрослых, мы предполагали, что анатомическая и онтогенетическая близость органов сегмента мочеточник – мочевой пузырь и физиологическая особенность их нервной регуляции могут проявляться нарушением функций не только мочеточника и мочеточниково-пузырного соустья, но и сегмента мочевой пузырь-уретра. Эти сочетанные нарушения имеют большое клиническое значение, поскольку, с одной стороны, носят компенсаторный характер, а с другой усугубляют имеющиеся уродинамические расстройства как верхних, так и нижних мочевыводящих путей.

Только у 30% из всех обследованных в ходе работы больных результаты КУДИ расценены как нормальные, у остальных пациентов зарегистрировано нарушение функции детрузора по гипокинетическому типу. Особенности уродинамики мочевого пузыря при обструктивном мегауретере исследованы рядом авторов у детей (в том числе в связи с перенесенной реконструктивной операцией на мочеточниково-пузырном сегменте), при этом получены аналогичные данные [19-22]. В работе А.Б.Рычкова (1989), посвященной изучению нарушений функционального состояния НМП при мегауретере у детей, было установлено, что частой формой нарушения функционального состояния МП является его гипорефлексия (59,7%), которая вследствие поддержания низкого внутрипузырного давления на протяжении всего периода накопления мочи способствует обеспечению условий для транспорта мочи через суженный участок терминального отдела мочеточника. Таким образом, по данным автора, для врожденного обструктивного мегауретера характерны гипо- или норморефлекторное состояния МП, общей чертой которых служит низкое внутрипузырное давление, поддерживаемое на протяжении всего периода накопления [3].

Согласно результатам проведенного исследования повышение комплаентности мочевого пузыря является характерной чертой уродинамики пациентов с мегауретером. А.В. Терещенко и соавт. (1984) отмечает, что у пациентов с мегауретером отмечаются увеличение эффективной емкости МП, сдвиг порога

чувствительности, снижение внутрипузырного сопротивления на введение каждых 50 мл жидкости. Отличительной чертой гипорефлексии МП без гипертонуса сфинктера уретры по данным ретроградной цистоманометрии является снижение внутрипузырного давления при наполнении МП стандартным количеством жидкости в 100 мл (0.56 кПа), а особенностью гипорефлекторного МП в сочетании с гипертонусом сфинктера уретры – умеренное повышение внутрипузырного давления (1,1 кПа)[4].

Как показал анализ литературных данных, реконструктивно-пластические операции на пузырно-мочеточниковом сегменте у части больных приводят к изменениям анатомо-функционального состояния мочевого пузыря. У пациентов с уродинамическими нарушениями умеренной степени травматичные внутрипузырные операции могут вызвать усугубление существующих нарушений, что приводит к возникновению рефлюкса или рецидиву заболевания у трети больных [18]. У пациентов с выраженными дисфункциями нижних мочевых путей без предварительной детрузоростабилизирующей терапии можно ожидать усугубления уродинамических расстройств после оперативного лечения, что определяет высокий риск неэффективности оперативного лечения и послеоперационных осложнений [21]. По нашим данным, малоинвазивные операции на пузырно-мочеточниковом соустье у взрослых не приводят к усугублению уродинамических нарушений, а в отдаленном послеоперационном периоде способствуют восстановлению нормальной активности детрузора.

Рядом исследований доказано, что эффективность хирургического лечения мегауретера во многом зависит также от своевременной диагностики и устранения нарушения уродинамики НМВП [19,21].

Высокая частота сочетания мегауретера с нейрогенными дисфункциями МП и влияние уродинамических нарушений на характер течения, выбор метода и прогноз заболевания являются основанием для включения в комплекс обследования больных с мегауретером уродинамических методов обследования [3,18].

Выводы

1. Для пациентов с обструктивным мегауретером характерно нарушение уродинамики нижних мочевыводящих путей по типу гипорефлексии детрузора.

2. Минимально инвазивные операции способствуют полноценному восстановлению анатомо-функционального состояния пузырно-мочеточникового сегмента и уродинамики верхних мочевых путей на фоне незначительного воздействия на функцию мочевого пузыря.

3. КУДИ целесообразно включать в протокол обследования пациентов с мегауретером, так как оно позволяет получить представление о тонусе мочевого пузыря, что должно учитываться при подготовке к реконструктивно-пластическим вмешательствам в послеоперационном периоде, а также при последующей реабилитации. В случаях гиперактивности мочевого пузыря пациентам следует назначать детрузоростабилизирующую терапию холинолитиками, при гипорефлексии детрузора улучшение его энергетики возникает с назначением альфа-1-адреноблокаторов (в т.ч. и в послеоперационном периоде).

Сведения об авторах статьи:

Баженов И.В. – д.м.н., профессор кафедры урологии ГБОУ ВПО УГМА Минздрава России, зав. урологическим отделением ГБУЗ СОКБ №1. Адрес: 620028, г. Екатеринбург, ул. Репина, 3

Истокский К.Н. – к.м.н., ассистент кафедры урологии ГБОУ ВПО УГМА, врач-уролог отделения урологии ГБУЗ СОКБ №1. Адрес: 620028, г. Екатеринбург, ул. Репина, 3

Филиппова Е.С. – к.м.н., ассистент кафедры урологии УГМА, врач-уролог отделения урологии ГБУЗ СОКБ №1. Адрес: 620028, г. Екатеринбург, ул. Репина, 3

ЛИТЕРАТУРА

1. Леонова, Л. В. Патологическая анатомия врожденных обструктивных уропатий у детей.: автореф. дисс. …д-ра.мед.наук. Москва, 2009. – 54 с.
2. Бабанин, И.Л. Обоснование и эффективность эндохирургического лечения обструктивного мегауретера у детей: автореф. дис.… канд. мед. наук. – М., 1997. – 26 с.
3. Рычков, А. Нарушения функционального состояния нижних мочевых путей при мегауретере у детей и выбор метода его лечения: автореф. дисс.... канд. мед. наук. – М., 1989. – 23 с.
4. Терещенко, А.В. Уродинамика нижних мочевых путей при мегауретере /А.В. Терещенко, Д.А.Сеймивский. //Казан. мед. журнал. – 1984. – Т. 65, № 6. – С. 34-36.
5. Merlini E., Spina P. Primary non-refluxing megaureters // J. Pediatr. Urol. –2005. – Vol. 1, № 6. – P. 409-417.
6. AbramsP., Feneley R., Porrens M. Urodynamics. //Berlin: Springer-Verlag, 1983.-229 p.
7. Barret D.M., Wein A.J. (eds) Controversies in Neurourology. IINew - York: Churchill Livingstone, 1984. – P. 223-238.
8. Blaivas J.G. Pathophysiology of lower urinary tract dysfunction. //Urol. Clin. North Am. – 1985. – Vol. 12. – P. 215-224.
9. Galloway N.T. Classification and diagnosis of neurogenic bladder dysfunction. //Probl. Urol. – 1989. – Vol.3. – P. 1.
10. Nitti V.W., To L.M., Gitlin J. Diagnosing bladder outlet obstruction in women. //J.Urol. – 1999. – Vol.161. – P. 1535-1540.
11. Yoshida M., Miyamae K, lwashita H, Otani M, Inadome A. Management of detrusor dysfunction in the elderly: changes in acetylcholine

and adenosine triphosphate release during aging. //J.Urol. – 2004. – Vol. 163. – P. 17-23.
12. Вишневский Е.Л., Пушкарь Д.Ю., Лоран О.Б., Данилов В.В., Вишневский А.Е. Урофлоуметрия. – М.: Печатный город, 2004. – 221 с. – ил
13. Джавад-Заде, М.Д., Державин, А.М. Нейрогенные дисфункции мочевого пузыря. – М.: Медицина, 1989. – 452 с.
14. Пушкарь, Д.Ю., Гулин, Д.Ю. Уродинамические исследования у женщин. –М., Медицина, 2006. – 136 с.
15. Mehnert U, Nehiba M. Neuro-urological dysfunction of the lower urinary tract in CNS diseases: pathophysiology, epidemiology, and treatment options. Urologe A. 2012 Feb;51(2):189-97. doi: 10.1007/s00120-011-2796-z.
16. Свидлер, А.Ю. Аномалии развития верхних мочевых путей и их клиническое значение. – Алма-Ата: Изд-во «Казахстан», 1989. – 128 с.
17. Пугачев, А.Г., Кудрявцев, Ю.В., Вороновицкий, В.Д., Кудрявцева, Л.В. Врожденный обструктивный мегауретер (нерефлюксирующий) у детей // Материалы пленума правления российского общества урологов. СПб, 2008. – М., 2008. – С.276-277.
18. Гулиев, Б.Г. Реконструктивные операции при органической обструкции верхних мочевыводящих путей: дисс. … д-ра мед. наук. – СПб., 2008. – 407с.
19. Поляков, Н.В. Оценка эффективности реконструктивно-восстановительных операций на пузырно-уретральном сегменте у детей: автореф. дисс. … канд. мед. наук. – М., 2003.
20. Бабанин, И.Л., Казанская, И.В., Ростовская, В.В. [и др.]. Эндоскопическая уретеропластика и уретеротомия у детей с уретеровезикальной обструкцией (последовательность применения и выбор): материалы XI съезда урологов России. – М., 2007. – С.292-293.
21. Симонян, Г.В. Анатомо-функциональное состояние мочевого пузыря после реконструктивно-пластических операций на пузырно-мочеточниковом сегменте: автореф. дисс. … канд. мед. наук.– М., 2012.
22. Данилов В.В. Критерии тяжести расстройств уродинамики нижних мочевых путей у детей с дисфункциями мочевого пузыря и обоснование их дифференцированной тактики лечения: автореф. дисс… канд. мед. наук. – М., 1999. – 25 с

УДК 616.65-002-036+616.13-073
© И.И. Белоусов, А.В. Шангичев, М.И. Коган, 2013

И.И. Белоусов, А.В. Шангичев, М.И. Коган

КЛИНИЧЕСКИЕ ОСОБЕННОСТИ ВОСПАЛИТЕЛЬНОЙ И НЕВОСПАЛИТЕЛЬНОЙ ФОРМ ХРОНИЧЕСКОГО АБАКТЕРИАЛЬНОГО ПРОСТАТИТА

ГБОУ ВПО «Ростовский государственный медицинский университет» Минздрава России, г. Ростов-на-Дону

Клиническая картина хронического абактериального простатита (ХАП) представлена болью, симптомами нарушенного мочеиспускания (СНМП) и эректильной дисфункцией, хотя генез двух форм ХАП различен. Цель работы - оценка клинических симптомов и их особенностей при различных формах ХАП. Изучение жалоб больных при помощи валидных опросников боли, СНМП и эректильной дисфункции (ЭД) выявило определенные клинические закономерности воспалительной (III А) и невоспалительной (III Б) форм ХАП. Боль является основным симптомом для всех пациентов, но имеет различную локализацию и интенсивность при различных формах ХАП. При ХАП III Б меньшее число пациентов подвержено СНМП, но имеющиеся у них расстройства мочеиспускания более тяжелые. Повышение индекса боли при этом сопровождается усилением СНМП. Пациенты с ХАП III Б чаще подвержены ЭД, тяжесть которой у них более значительна, чем при форме III А. Наличие и степень боли являются определяющими факторами в нарушении уровня качества жизни в сравнении с уровнем выраженности СНМП. Достаточно молодой возраст пациентов ХАП и длительное течение этого состояния подчеркивают социальную значимость ХАП.

Ключевые слова: хронический абактериальный простатит, эректильная дисфункция, боль, симптомы нарушенного мочеиспускания.

I.I. Belousov, A.V. Shangichev, M.I. Kogan

CLINICAL CHARACTERISTICS OF INFLAMMATORY AND NON-INFLAMMATORY FORMS OF CHRONIC ABACTERIAL PROSTATITIS

The clinical manifestations of chronic abacterial prostatitis (CAP) are pain, voiding symptoms (LUTS) and erectile dysfunction (ED). At the same time, the genesis of these forms of CAP is different. The aim of the study was to evaluate the clinical symptoms and their features in different forms of CAP. The study of patients' complaints with valid questionnaires of pain, LUTS and ED has revealed certain clinical patterns of inflammatory (IIIA) and noninflammatory (IIIB) forms of CAP. Pain is the main symptom in all patients, but it has different location and intensity in various forms of CAP. CAP IIIB patients are less susceptible to LUTS, but the available bladder disorders are more severe. Increase of pain index is accompanied by increased urinary symptoms. Patients with III B CAP are more susceptible to ED, which is more severe than in CAP IIIA patients. The presence and degree of pain is the determining factor in the quality of life violations in comparison with the level of severity of LUTS. Relatively young age of patients and long duration of CAP emphasize the social importance of CAP.

Key words: Chronic abacterial prostatitis, erectile dysfunction, pain, voiding symptoms.

Известно, что при синдроме хронической тазовой боли, ассоциированном с хроническим абактериальным простатитом (ХАП) боль зачастую связана с симптомами нарушенного мочеиспускания (СНМП) и нарушениями эректильной функции (ЭД) различной степени выраженности [1-3].

Установлено, что в основе воспалительной и невоспалительной форм ХАП (III А и III Б соответственно) лежат различные патологические состояния [4-5]. И если при ХАП III А наличие боли отчасти поддается объяснению как результат воздействия воспаления и его продуктов [6-9], то при ХАП III Б не суще-

ствует четко определенных и общепризнанных механизмов развития боли, хотя боль является доминирующим симптомом.

В современной литературе имеется достаточное количество работ, посвященных оценке симптомов ХАП, но сравнительной оценке симптомокомплексов ХАП III А и ХАП III Б уделено недостаточно внимания.

Определение клинических особенностей воспалительной и невоспалительной форм хронического абактериального простатита явилось целью настоящей работы.

Материал и методы. Оценено 249 пациентов в возрасте 33 [27; 38] лет с длительностью болезни 3 [1; 6] года. По результатам пробы Стеми-Мирса произведена рандомизация больных на две группы. 1-я группа (n – 125) – пациенты с воспалительной формой хронического абактериального простатита (ХАП III А). 2-я группа (n – 124) – больные с невоспалительной формой хронического абактериального простатита (ХАП III Б). Пациенты в группах идентичны по возрасту. Жалобы больных оценивали при помощи стандартизованных анкет-опросников – “Международный индекс простатических симптомов” (I-PSS) и «Индекс симптомов хронического простатита Национального института здравоохранения США (NIH-CPSI) и “Международной шкалы эректильной функции” (МИЭФ-5) [10-12].

Статистическая обработка данных проведена с использованием статистического пакета STATISTICA 6,1 (StatSoft Inc., США). Практическое проведение расчетов и теоретическая интерпретация результатов осуществлялись согласно руководству О.Ю. Ребровой [Реброва О.Ю. Статистический анализ медицинских данных. – М.: Гэотар-Мед, 2003. – 139 с.]. Описательная статистика количественных признаков представлена в виде центральной тенденции - медианы (Me) и дисперсии – интерквартильного размаха (25 и 75 процентилей, в тексте представлено как Me(LQ;UQ). Независимые переменные обработаны непараметрическим методом (тест Mann-Whitney), уровень статистической значимости считали достоверным при $p \leq 0,05$. Статистическую взаимосвязь двух признаков оценивали с помощью коэффициента ранговой корреляции Спирмена, силу корреляции определяли по значению коэффициента корреляции r.

Результаты. Превалирующим и постоянным симптомом у всех пациентов отмечена боль. В большем количестве случаев она локализовалась в надлонной и паховых областях (72% и 73,4% для 1- и 2-й групп соответственно). Несколько менее часто, но также равномерно для обеих групп боль определялась в тестикулах (44,8% для 1-й группы и 41,9% для 2-й). В то же время болезненное мочеиспускание отметили только 33,6% 1-й и 37,9% пациентов 2-й группы. Боль при семяизвержении или сразу после него была менее характерна, но у пациентов 1-й группы в сравнении со 2-й определялась достоверно чаще, 44,8% против 51,6%, хотя эти различия вряд ли можно считать значительными. Нами установлено, что на 24,7% чаще испытывали боль в промежности и в 3,4 раза чаще в головке полового члена пациенты 2-й группы, нежели пациенты 1-й группы ($p < 0,05$). Интенсивность боли была также выше во 2-й группе в сравнении с 1-й – 12,0 [8,0; 15,5] балла против 8,0 [5,0; 12,0] балла соответственно ($p < 0,001$).

Анализ жалоб пациентов выявил достоверную корреляцию ($0,25 < | r | \geq 0,75$; $p < 0,05$) между параметрами оценки СНМП по опросникам I-PSS и NIH-CPSI.

СНМП выявлены у 75,2% пациентов 1-й группы, в то время как во 2-й группе таковые симптомы были только у 54,8% пациентов. Из всех пациентов с нарушениями мочеиспускания симптомы гиперактивного мочевого пузыря диагностированы в 23,4% случаев в 1-й группе и в 39,7% случаев во 2-й. Ноктурии были подвержены 36,2% пациентов 1-й группы и 49,2% – 2-й. Одновременно с этим оказалось, что более выраженные СНМП были в 1-й группе пациентов, чем во 2-й – 5 [1; 14] против 2 [0; 9] ($p = 0,008 – 0,009$). Несмотря на это уровень качества жизни пациентов, обусловленный СНМП в группах, практически не имеет отличий: 1-я группа – 2 [0; 3], 2-я группа – 1 [0; 3] при $p = 0,14 – 0,15$. При этом наличие достоверной сильной коррелятивной связи между показателями качества жизни и мочевыми симптомами анкет I-PSS и NIH-CPSI отмечено в 1-й группе ($r = 0,58 – 0,82$, $p < 0,05$), во 2-й группе аналогичные данные не имели достоверности ($p > 0.05$)

Частота выявления ЭД в группах была различной. Данный симптом встречался в 1-й группе в 27,2% случаев против 50,8% случаев во 2-й. Кроме того, во 2-й группе нарушения эрекции носили более тяжелый характер, что определяется при сравнении этого симптома по медианам общего бала анкеты МИЭФ-5: 1-я группа – 17,5 [13; 20] балла против 16 [12; 18] баллов во 2-й группе. При этом выявлены недостоверные различия тяжелой и значительной ЭД ($p > 0,76$) и достоверные различия

в умеренной и незначительной ЭД ($p < 0,032$) в обеих группах соответственно.

Сопоставление индекса боли, характеристик мочеиспускания и изменений эректильной функции показало умеренную достоверную взаимосвязь между суммарными оценками анкет I-PSS и NIH-CPSI ($r = 0,333$; $p < 0,05$) и NIH-CPSI, наличием ЭД ($r = 0,381$; $p < 0,05$) и отсутствием достоверной корреляции между наличием СНМП и патологией эректильной функции ($r = – 0,055$; $p > 0,05$).

Обсуждение. Изучение симптоматологии пациентов воспалительной и невоспалительной форм ХАП позволило выявить определенные клинические закономерности этих состояний.

Нами определено, что боль в тазовом регионе является главным и постоянным симптомом у всех больных ХАП и имеет преимущественную локализацию в надлонной и паховой областях. В то же время для ХАП III Б в сравнении с ХАП III А более характерна боль в промежности и головке полового члена. Вместе с тем для воспалительной и невоспалительной форм ХАП достоверно установлены различные характеристики боли. Так, для ХАП III А характерна редкая и непостоянная боль, в то время как при ХАП III Б этот симптом длителен, нередок и существенно интенсивнее.

Согласно исследованиям D.H. Zermann и соавт. (1999) боль, локализующаяся в проекции прямой кишки, крестцовой области, головке полового члена и яичках при исключении воспаления и структурных повреждений этих органов как возможной этиологии, наиболее вероятно обусловлена неврологическими причинами. Аналогичные заключения были сделаны в 2008 году P. Granitisioti и другими авторами [13-15], что может являться косвенным подтверждением патологической роли автономной нервной системы в генезе ХАП.

Симптомы нарушенного мочеиспускания при различных формах ХАП также имеют особенности. При невоспалительной форме ХАП пациенты на 20,4% реже подвержены расстройствам мочеиспускания, но имеющиеся СНМП более тяжелые в сравнении с ХАП III А. Повышение индекса боли при ХАП III Б сопровождается усилением СНМП.

Эректильная дисфункция как третий основной симптом ХАП, по нашим данным, определяется в 39,0% случаев, из которых наиболее часто, в 80,4% случаев, регистрируются легкие дисфункции. Межгрупповой анализ также демонстрирует различные количественные и качественные характеристики ЭД. При невоспалительном ХАП нарушения эрекции встречались на 23,6% случаев чаще, чем при воспалительном ХАП и были более значимы.

Мы установили, что пациенты ХАП III Б более подвержены нарушениям эректильной функции, чем больные ХАП III А, наличие и выраженность боли достоверно определяют тяжесть ЭД ($r > 0,263$; $p < 0,05$). В то же время существует и зависимость между нарушениями мочеиспускания и эректильной функции при ХАП III Б ($r = 0,803$; $p < 0,05$).

Наличие и степень боли являются определяющими факторами в нарушении уровня качества жизни в сравнении с СНМП. Несмотря на то, что СНМП являются более частым признаком при ХАП IIIA, патологическое увеличение количества суточных и ночных мочеиспусканий отмечается чаще при невоспалительном ХАП. Иными словами, наличие более выраженного симптома боли занижает субъективную оценку пациентом имеющихся нарушений мочеиспускания.

Также необходимо отметить, что достаточно молодой возраст пациентов обеих групп и длительное течение их болезни подчеркивают социальную значимость данной патологии, поскольку заболеванию подвержены наиболее активные и трудоспособные мужчины.

Сведения об авторах статьи:

Белоусов Игорь Иванович – к.м.н., доцент кафедры урологии и репродуктивного здоровья человека ФПК и ППС с курсом детской урологии андрологии ГБОУ ВПО РостГМУ Минздрава России. 344022, г. Ростов-на-Дону, пер. Нахичеванский, 29. Тел.: 8-863-291-89-08; E-mail: belrost_dept@mail.ru

Шангичев Александр Васильевич – д.м.н., ассистент кафедры урологии и репродуктивного здоровья человека ФПК и ППС с курсом детской урологии андрологии ГБОУ ВПО РостГМУ Минздрава России. Зав. урологическим отделением Клиники ГБОУ ВПО РостГМУ Минздрава России. 344022, г. Ростов-на-Дону, пер. Нахичеванский, 29. Тел.: 8-863-291-89-08; E-mail: belrost_dept@mail.ru

Коган Михаил Иосифович – д.м.н., профессор, зав. кафедрой урологии и репродуктивного здоровья человека ФПК и ППС с курсом детской урологии андрологии ГБОУ ВПО РостГМУ Минздрава России, директор НИИ урологии и нефрологии ГБОУ ВПО РостГМУ Минздрава России. 344022, г. Ростов-на-Дону, пер. Нахичеванский, 29. E-mail: dept_kogan@mail.ru

ЛИТЕРАТУРА

1. Tripp D.A., Nickel J.C., Landis J.R. et al. Predictors of quality of life and pain in Chronic Prostatitis/Chronic Pelvic Pain Syndrome: findings from the National Institutes of Health Chronic Prostatitis Cohort Study. BJU Intern. 2004; 94: 1279 – 1282.
2. Propert K.J., McNaughton-Collins M., Leiby B.E. et al. A prospective study of symptoms and quality of life in men with Chronic Prostatitis/Chronic Pelvic Pain Syndrome: The National Institutes of Health Chronic Prostatitis Cohort Study. J Urol. 2006; 175(2): 619-623.
3. Marszalek M., Wehrberger C., Hochreiter W. et al. Symptoms suggestive of CPPS in an urban population: prevalence and associations with LUTS and EF. J Urol. 2007; 177 (5): 1815-1819.
4. Коган, М.И. Играет ли дислипидемия патогенетическую роль в развитии невоспалительной формы хронического простатита (синдрома хронической тазовой боли?)/М.И. Коган, И.И. Белоусов, А.В. Шангичев// Урология. –2012. – № 5. – С. 46-52.
5. George A, Sadek M, Saluja S. et al. The impact of neuropathic pain in the chronic pelvic pain population. J Urol. 2012; 188(5): 1783-7.
6. Zermann DH, Ishigooka M, Schubert J. et al. Peri-sphincteric injection of botulinum toxin type A. A treat¬ment option for patients with chronic prostatic pain? Eur Urol 2000; 38: 393-9.
7. De Rose AF, Gallo F, Giglio M. et al. Role of mepartricin in category III chronic prostatitis/chronic pelvic pain syndrome: a randomized, prospective placebo-controlled trial. Urology 2004; 63: 13-6.
8. Kogan M. et al. The study of kallikrein-kinin system components activity in patients with chronic pelvic pain syndrome. Eur Urol Suppl 2005; 4(3): 95.
9. J Curtis Nickel, Andrew P Baranowski, Michel Pontari et al. Management of Men Diagnosed With Chronic Prostatitis/Chronic Pelvic Pain Syndrome Who Have Failed Traditional Management. Rev Urol. 2007; 9(2): 63–72.
10. Litwin M.S., McNaughton-Collins M., Fowler F.J. et al. The National Institutes of Health chronic prostatitis symptom index: development and validation of a new outcome measure. Chronic Prostatitis Collaborative Research Network. J Urol. 1999; 162(2): 369-75.
11. Rosen RC, Cappelleri JC, Smith MD et al. Development and evaluation of an abridged, 5-item version of the International Index of Erectile Function (IIEF-5) as a diagnostic tool for erectile dysfunction. Int J Impot Res. 1999 Dec;11(6):319-26
12. McConnell JD, Barry MJ, Bruskewitz RC, et al. Benign Prostatic Hyperplasia: Diagnosis and Treatment. Clinical Practice Guideline, Number 8. AHCPR Publication No. 94-0582. Rockville, Md: Agency for Health Care Policy and Research, Public Health Service, U.S. Department of Health and Human Services, February 1994.
13. Zermann DH, Ishigooka M, Doggweiler R, Schmidt RA. Neurourological insights into the etiology of genitourinary pain in men. J. Urol. 1999; 161: 903-908.
14. Granitisioti, P. (2008). "Scrotal pain conditions". In Baranowski, Andrew Paul; Abrams, Paul; Fall, Magnus. Urogenital pain in clinical practice. New York: Informa Healthcare USA. ISBN 978-0849399329.
15. Kogan M., Belousov I., Shornikhov P. et al. Neurophysiological assessment of patients with chronic pelvic pain syndrome III B. Eur Urol Suppl 2008; 7(3).

УДК 616.62-002.3
© В.Б. Бердичевский, Н.И. Казеко, С.В. Хилькевич, С.Ж. Ильясов, И.В. Павлова, В.И. Ермишина, 2013

В.Б. Бердичевский, Н.И. Казеко, С.В. Хилькевич,
С.Ж. Ильясов, И.В. Павлова, В.И. Ермишина

СИНДРОМ ГИПЕРАКТИВНОСТИ МОЧЕВОГО ПУЗЫРЯ У ПАЦИЕНТОВ С ХРОНИЧЕСКИМ НЕОБСТРУКТИВНЫМ ПИЕЛОНЕФРИТОМ

ГБОУ ВПО «Тюменская государственная медицинская академия»
Минздрава России, г. Тюмень

В статье приведены данные обследования больных с хроническим необструктивным пиелонефритом - 145, находящихся вне обострения основного заболевания, которым было предложено заполнить дневники мочеиспускания. У 34 % по результатам анкетирования обнаружены симптомы, характерные для гиперактивного мочевого пузыря, что в 2 раза выше, чем в популяции здоровых граждан. Структурно-функциональное состояние мембран анализировалось по тропности флуоресцентного зонда к мембранам эритроцитов в присутствии медиаторов вегетативной нервной системы – ацетилхолина и адреналина

В результате проведенного исследования установлено, что у 50 пациентов с хроническим необструктивным пиелонефритом вне обострения и не имеющим нарушения клубочковой фильтрации мочи в почках (20 мужчин и 30 женщин) имеет место впервые выявленный идипатический гиперактивный мочевой пузырь. Анализ полученных данных показал, что структурно-функциональная организация мембран эритроцитов по тесту их тропности к флуоресцентному зонду хлортетрациклину (ХТЦ) у мужчин и женщин с хроническим необструктивным пиелонефритом и ИГАМП имеет достоверные отличия.

Ключевые слова: гиперактивный мочевой пузырь, хронический пиелонефрит.

V.B. Berdichevsky, N.I. Kazeko, S.V. Khilkevich, S.Zh. Ilyasov, I.V. Pavlova, V.I. Ermishina

OVERACTIVE BLADDER SYNDROME IN PATIENTS WITH CHRONIC NONOBSTRUCTIVE PYELONEPHRITIS

The article presents the results of examination of 145 patients with chronic nonobstructive pyelonephritis in non acute condition. The patients filled in urination diaries, the results of which in 34% of cases revealed overactive bladder symptoms, what is twice as much as in healthy population. Membranes structural and functional state was analyzed according to the affinity of fluorescent probe to erythrocytes membranes in the presence of autonomus nervous system mediators – acetylcholine and adrenalin.

The results of the research show that patients with non acute chronic nonobstructive pyelonephritis without glomerular filtration dysfunction (20 men and 30 women) have new onset idiopathic overactive bladder dysfunction. The analysis of the obtained data revealed that structural and functional state of erythrocyte membranes according to the test of their affinity to the fluorescent probe chlortetracycline in men and women with chronic nonobstructive pyelonephritis and idiopathic overactive bladder has proved differences.

Key words: overactive bladder, chronic pyelonephritis.

В патогенезе хронического необструктивного пиелонефрита большое внимание уделяется патологии мембранных образований уротелия мочевых путей. Вместе с тем единые основы мембранопатологических реакций сопровождают многие синдромы, реализующиеся в процессе течения основного заболевания [5,6].

Известно, что процесс накопления и хранения мочи контролируется симпатическим отделом ВНС через медиаторное воздействие на мембраны норадреналина, а процесс опорожнения – парасимпатическим отделом ВНС. Этот процесс опосредован медиатором ацетилохином. Вместе с тем появились работы, указывающие на существенное значение нарушения функций нижних мочевых путей в патогенезе хронического необструктивного пиелонефрита. Многие классические заболевания внутренних органов человека независимо от половой принадлежности имеют общие клинические проявления. Вместе с тем реакция организма мужчины и женщины на патологический процесс может существенно отличаться на структурном и функциональном уровнях органов и систем. Именно эти аспекты легли в основу настоящего исследования [1,2,3,7].

Материал и методы. В процессе диспансеризации больных с хроническим необструктивным пиелонефритом 145 пациентам в возрасте 35-55 лет, находящихся вне обострения основного заболевания, было предложено заполнить дневники мочеиспускания. У 34 % по результатам анкетирования обнаружены симптомы, характерные для гиперактивного мочевого пузыря, что в 2 раза выше, чем в популяции здоровых граждан. Осмотр невропатолога не выявил нейрогенных причин дисфункции нижних мочевых путей. Диагноз идиопатический гиперактивный мочевой пузырь на фоне хронического необструктивного пиелонефрита выставлен в соответствии с критериями диагностики Международного общества по удержанию мочи (ISC). Качество жизни обследованных оценивали по Международной шкале QoL, (0-2 балла – приемлемое качество жизни, 3-4 балла – смешанное чувство и 5-6 баллов – качество жизни плохое [1,3].

Структурно-функциональное состояние мембран анализировалось по тропности флуоресцентного зонда к мембранам эритроцитов в присутствии медиаторов вегетативной нервной системы – ацетилхолина и адреналина [4,5].

Результаты и обсуждение. В результате проведенного исследования установлено, что у 50 пациентов с хроническим необструктивным пиелонефритом вне обострения и не имеющим нарушения клубочковой фильтрации мочи в почках (20 мужчин и 30 женщин) имеет место впервые выявленный идипатический гиперактивный мочевой пузырь. Характерными жалобами во всех наблюдениях было учащенное мочеиспускания более 8 раз в сутки с повелительными позывами. Эпизоды недержания мочи были у 15% пациентов (2 мужчин и 5 женщин). Объем потери мочи был минимальным и устранялся сменой нижнего белья. Результаты особенностей клинических проявлений ИГМАП представлены в табл. 1.

Таблица 1

Особенности клинических проявлений ИГАМП у мужчин и женщин с хроническим необструктивным пиелонефритом

Анализируемый показатель	ИГАМП с ХрПН Мужчины (n=20)	ИГАМП с ХрПН Женщины (n=30)
Количество мочеиспусканий	11,6 ± 1,4	13,1 ± 1,9
Частота ночных мочеиспусканий	1,4 ± 0,3	3,5 ± 1,3*
Эпизоды недержание мочи	0,9 ± 0,4	2,9± 0,7*
Объем мочеиспусканий	175,1± 81,2	123,2± 43,8
Качество жизни в баллах (QoL)	4,7 ± 0,6	2,8 ± 0,5*

* $p < 0,05$ различия статистически достоверны по сравнению с мужчинами (критерий достоверности Стьюдента).

Из полученных данных видно, что у мужчин было меньшее количество суточных мочеиспусканий. Они реже прерывали свой сон для опорожнения мочевого пузыря. Эпизоды недержания мочи у них были также реже. Вместе с тем свои ощущения по поводу дисфункции нижних мочевых путей мужчины оценивали однозначно плохо, в отличие от женщин, которые переживали лишь смешанные чувства по поводу своего недуга.

Результаты изучения особенностей структурно-функциональной организации мембран эритроцитов пациентов с хроническим необструктивным пиелонефритом, имеющих синдром идиопатической гиперактивности мочевого пузыря, в зависимости от пола, представлены в табл. 2.

Анализ полученных данных показал, что структурно-функциональная организация мембран эритроцитов по тесту их тропности к флуоресцентному зонду хлортетрациклину (ХТЦ) у мужчин и женщин с хроническим необструктивным пиелонефритом и ИГАМП имеет достоверные отличия. Так, мембраны эритроцитов мужчин более тропны к ХТЦ в присутствии медиатора симпатической веге-

тативной нервной системы адреналина при высокой скорости включения последнего. В процессе клинических проявлений ИГАМП у женщин с хроническим неосбструктивным пиелонефритом преобладает тропность мембран эритроцитов к флуоресцентому зонду ХТЦ в присутствии медиатора передачи импульса парасимпатической нервной системы ацетилхолина при высокой скорости включения последнего. Можно предполагать, что клинические проявления ИГАМП у мужчин с хроническим необструктивным пиелонефритом реализуются в условиях преобладания симпатоадреналового обеспечения функции нижних мочевых путей. В то время как идиопатический гиперактивный мочевой пузырь у женщин с хроническим неосбструктивным пиелнефритом манифестирует на фоне доминирования парасимпатической иннервации мочевого пузыря.

Таблица 2

Особенности структурно-функциональной организации мембран эритроцитов у мужчин и женщин с ИГАМП, страдающих хроническим необструктивным пиелонефритом

Анализируемый показатель	ИГАМП с ХрПН Мужчины (n =20)	ИГАМП с ХрПН Женщины (n=30)
Пик флуоресценции зонда ХТЦ с адреналином, усл.ед.	34,5 ± 2,1	26,8 ± 1,7*
Скорость включения адреналина в мембраны, усл.ед.	0,81 ± 0,03	0,72 ± 0,02*
Пик флуоресценции зонда ХТЦ с ацетилхолином, усл.ед.	24,12 ± 0,51	31,15 ± 0,46*
Скорость включения ацетилхолина в мембраны, усл.ед.	0,41 ± 0,04	0,83 ± 0,05*

* $p < 0,05$ различия статистически достоверны по сравнению с мужчинами (критерий достоверности t–Стьюдента).

Возникает вполне закономерный вопрос. ИГАМП у мужчин и женщин страдающих хроническим необструктивным пиелонефритом, – это разные заболевания или это идентичный процесс при различном функциональном обеспечении со стороны вегетативной нервной системы?

Можно полагать, что идиопатическая гиперактивность мочевого пузыря на фоне хронического необструктивного пиелонефрита без нарушения клубочковой фильтрации в своей основе не имеет гентерных различий. Возможно, мембранные структуры организма человека способны избирательно изменять свою тропность к медиаторам передачи нервного импульса при ИГАМП исходя из индивидуальных особенностей организма.

Заключение. Таким образом, в результате проведенного исследования установлено, что клинические проявления ИГАМП у мужчин, страдающих хроническим необструктивным пиелонефритом, реализуются в условиях преобладания симпатоадреналового обеспечения функции нижних мочевых путей. Идиопатический гиперактивный мочевой пузырь у женщин на фоне хронического необструктивного пиелонефрита манифестирует на фоне парасимпатического доминирования над мочевым пузырем. Авторами не исключается наличие гентерных различий вегетативной регуляции нижних мочевых путей при клинических проявлениях гиперактивного мочевого пузыря на фоне хронического необструктивного пиелонефрита. Однако сам факт гиперактивности мочевого пузыря может существенно ухудшать уродинамику верхних мочевых путей и быть патологически значимыми в процессе формирования и прогрессирования заболевания.

Сведения об авторах статьи:

Бердичевский Вадим Борисович – к.м.н., ассистент кафедры хирургии с курсом урологии ФПК и ППС ГБОУ ВПО ТюмГМА Минздрава России. Адрес: 625023 г. Тюмень, ул. Одесская, 54. E-mail:doktor_bba@mail. ru.

Казеко Николай Иванович – д.м.н., профессор кафедры хирургии с курсом урологии ФПК и ППС ГБОУ ВПО ТюмГМА Минздрава России. Адрес: 625023 г. Тюмень, ул. Одесская, 54.

Хилькевич Станислав Викторович – зав отделением урологии ОКБ №2, аспирант кафедры хирургии с курсом урологии ФПК и ППС. ГБОУ ВПО ТюмГМА Минздрава России. Адрес: 625023 г. Тюмень, ул. Одесская, 54.

Ильясов Сулен Женисович – врач уролог, аспирант кафедры пропедевтики внутренних болезней ВБОУ ВПО ТюмГМА Минздрава России. Адрес: 625023 г. Тюмень, ул. Одесская, 54.

Павлова Ирина Валерьевна – врач-уролог, аспирант кафедры пропедевтики внутренних болезней ВБОУ ВПО ТюмГМА Минздрава России. Адрес: 625023 г. Тюмень, ул. Одесская, 54.

Ермишина Вера Ивановна, врач-уролог, аспирант кафедры пропедевтики внутренних болезней ВБОУ ВПО ТюмГМА Минздрава России. Адрес: 625023 г. Тюмень, ул. Одесская, 54.

ЛИТЕРАТУРА

1. Аляев Ю.Г., Григорян В.А., Гаджиева З.К. Расстройства мочеиспускания. – М.: Литтерра, 2006. – 160 с.3.
2. Баевский Р.М. Математический анализ сердечного ритма при стрессе / Р.М. Баевский, О.Н.Кириллов, С.М. Клецкин. – М.: Наука, 1984. – 270 с., 2000. – 752 с.
3. Борисов В.В., Акарачкова Е.С., Шварков С.Б. Значение дисфункции вегетативной нервной системы при идиопатическом мочевом пузыре у женщин // Урология. – 2012. – №1. – С. 33-37.
4. Вейн А.М. Вегетативные расстройства: клиника, лечение, диагностика. – М.: Мед. информационное агентство, 2000. – 752 с.
5. Владимиров Ю.А., Добрецов Г.Е. Флуоресцентные зонды в исследовании биологических мембран.–М.: Медицина, 1980.–320 с.
6. Лопаткин Н.А. Руководство по урологии в 3-х т. – М.: Медицина, 1998.
7. Appell R.A. Overactive bladder in special patient populations. Rev Urol. 2003; 5 Suppl 8: S. 37-41.

УДК.[611.621:616.62]-021.3-055
© В.Б. Бердичевский, Н.И. Казеко, В.А. Жмуров, С.В. Хилькевич, С.Ж. Ильясов, И.В. Павлова, В.И. Ермишина, 2013

В.Б. Бердичевский, Н.И. Казеко, В.А. Жмуров,
С.В. Хилькевич, С.Ж. Ильясов, И.В. Павлова, В.И. Ермишина

СРАВНИТЕЛЬНАЯ ХАРАКТЕРИСТИКА ВЕГЕТАТИВНОЙ РЕГУЛЯЦИИ ФУНКЦИИ МОЧЕВОГО ПУЗЫРЯ У МУЖЧИН И ЖЕНЩИН С ИДИОПАТИЧЕСКИМ ГИПЕРАКТИВНЫМ МОЧЕВЫМ ПУЗЫРЕМ

ГБОУ ВПО «Тюменская государственная медицинская академия» Минздрава России, г. Тюмень

Проведено исследование состояния вегетативной нервной системы по тестам кардиоинтервалографии и спектрального анализа ритма сердца как возможного фактора, влияющего на формирование идиопатической гиперактивности мочевого пузыря. Установлено, что клинические проявления идиопатического гиперактивного мочевого пузыря у мужчин реализуются в условиях напряжения регуляторных систем с доминированием симпатоадреналового звена вегетативной нервной системы. У женщин идиопатическая гиперактивность мочевого пузыря сопровождается более высокой активностью парасимпатического отдела ВНС. Необходимо дальнейшее изучение соотношения функций нижних мочевых путей с состоянием вегетативного обеспечения организма человека.

Ключевые слова: вегетативная нервная систем, гиперактивный мочевой пузырь.

V.B. Berdichevsky, N.I. Kazeko, V.A. Zhmurov,
S.V. Khilkevich, S.Zh. Ilyasov, I.V. Pavlova, V.I. Ermishina

COMPARATIVE CHARACTERISTICS OF VEGETATIVE REGULATION OF BLADDER FUNCTION IN MEN AND WOMEN WITH IDIOPATHIC OVERACTIVE BLADDER

The state of the autonomic nervous system (ANS) has been examined by means of cardiointervalographic tests and heart rate spectral analysis as a possible factor influencing the formation of idiopathic overactive bladder. It was established that clinicaly idiopathic overactive bladder in men occurs in regulatory systems exertion with domination of sympathoadrenal element of the ANS. In women idiopathic overactive bladder is accompanied with a higher activity of the parasympathetic part of the ANS. It is necessary to continue study of correlation between functions of the lower urinary tract and the state of vegetative functioning of the human body.

Key words: autonomic nervous system, overactive bladder.

Известно, что процесс накопления и хранения мочи контролируется симпатическим отделом ВНС, а процесс опорожнения – парасиматическим отделом ВНС. Предполагается, что идиопатические проявления ГМАП могут быть связаны с дисфункцией надсегментарных вегетативных образований головного мозга, регулирующих процессы накопления и опорожнения мочи. Целью настоящего исследования стало изучение возможных генторных особенностей этого процесса [1,2,6,7,8,9,10].

Материал и методы. В ходе ежегодной диспансеризации медицинских работников в возрасте 35-55 лет признанным здоровыми сотрудникам было предложено заполнить дневники мочеиспускания. У 12% опрошенных по результатам анкетирования были обнаружены симптомы, характерные для гиперактивного мочевого пузыря. Осмотр невропатолога не выявил явных нейрогенных причин дисфункции нижних мочевых путей, в связи с чем им проведено комплексное уродинамическое исследование (КУДИ). Гиперактивность детрузора выявлена только у 7 сотрудников (15%). У остальных отклонений параметров урофлоуметрии не выявлено. Диагноз гиперактивный мочевой пузырь выставлен в соответствии критериями диагностики Международного общества по удержанию мочи (ISC). Качество жизни обследованных оценивали по Международной шкале QoL (0-2 балла – приемлемое качество жизни, 3-4 балла – смешанное чувство и 5-6 баллов – качество жизни плохое).

В результате проведенного исследования установлено, что у 47 практически здоровых людей (30 женщин и 17 мужчин) имеет место впервые выявленный идипатический гиперактивный мочевой пузырь. Для оценки функционального состояния вегетативной нервной системы (ВНС) им проведено исследование вариабельности сердечного ритма. Использовался метод кардиоинтервалографии (КИГ). Рассчитывали следующие показатели: Мо (мода) – наиболее часто встречающиеся значения КИГ, характеризующей нейрогуморальный канал регуляции и уровень функционирования систем.; АМо- амплитуда моды, отражающая влияние симпатоадреналового звена ВНС; ВР – вариационный размах, отражающий уровень активности парасимпатического отдела ВНС; ИН- индекс напряжения регуляторных систем, указывающий на степень централизации управления сердечным ритмом. Расчет проводился по формуле ИН =

АМо/2 × ВР × Мо, где эйтония (ИН 30-90 у.е.), симпатикотония (ИН более 90 у.е.) и парасимпатикотония (ИН менее 30 у.е.).

Спектральный анализ вариабельности сердечного ритма включал в себя изучение мощности общего спектра (TP), мощности компонентов волновой структуры ритма; высокочастотного HF (парасимпатический компонент ВНС), низкочастотного LF (симпатический компонент ВНС), очень низкочастотного VLF (надсегментарный эрготропный компонент ВНС), а также индекса симпато-парасимпатического соотношения HF/LF. Анализировались записи, источником ритма которых являлся синусовый узел. Статистическая обработка результатов проведена с помощью пакета прикладных программ Excel. Тестирование проводилось в суточном режиме с одновременным ведением дневников мочеиспускания и трехкратной урофлоуметрией [3,4,5].

Результаты. Согласно полученным данным характерными жалобами во всех наблюдениях были учащенное мочеиспускания более 8 раз в сутки с повелительными позывами. Эпизоды недержания мочи были у 15% пациентов (5 женщин и 2 мужчин). Объем потери мочи был минимальным и устранялся сменой нижнего белья (табл. 1).

Таблица 1

Сравнительная характеристика клинических проявлений идиопатического гиперактивного мочевого пузыря

Показатель	Норма	ИГАМП женщины (n=30)	ИГАМП мужчины (n=17)
Количество микций	8	12,4 ± 2,1	10,4 ± 1,5
Частота ноктурии	0	3,2 ± 1,2	1,3 ± 0,5*
Ургентное недержание мочи	0	2,6± 0,9	0,9 ± 0,5*
Средний объем микции	250	116,6± 45,2	189,1± 77,2
QoL, баллы	0	2,5 ± 0,5	4,5 ± 1,0*

* $p < 0,05$ различия статистически достоверны по сравнению с женщинами. (критерий достоверности Стьюдента).

Из представленных данных видно, что у женщин было большее количество суточных мочеиспусканий. Они чаще прерывали свой сон для опорожнения мочевого пузыря и огорчались по поводу эпизодов недержания мочи. Вместе с тем свои ощущения по поводу дисфункции нижних мочевых путей они оценивали как смешанные, в то время как мужчины воспринимали недуг однозначно плохо.

Сравнительный анализ механизмов регуляции вегетативной нервной системы по изучению ритма сердца пациентов с идиопатическим гиперактивным мочевым пузырем показал, что клинические проявления патологии у мужчин, в отличие от женщин, реализуются в условиях напряжения регуляторных систем. Об этом свидетельствует достоверное увеличение показателя АМо, снижение ВР и рост индекса напряжения ИН, что указывает на доминирование у мужчин с ИГАМП симпатоадреналового звена в функционировании ВНС (табл. 2).

Таблица 2

Сравнительная оценка ведущих механизмов регуляции ВНС по результатам КИГ и спектрального анализа ритма сердца у женщин и мужчин, страдающих ИГАМП

Показатель	Женщины с ИГАМ (n = 30)	Мужчины с ИГАМП (n = 17)
ЧСС, уд.мин	67,3 ± 2,2	72.6 ± 2,3*
Мода, с	1,2 ± 0,12	0,95 ± 0,021
АМо, %	24,5 ± 2,5	36,7 ± 1,8*
ВР, с	0,36 ± 0,043	0,21 ± 0,012*
ИН, усл.ед.	28,5	96,6
TP, мс2.	3477 ± 335	3008 ± 423
VLF, мс2	1420 ± 415	1220 ± 876
LF, мс2	645 ± 126	1107 ± 114*
HL, мс2.	1412 ± 465	681 ± 280
LF/HF	0,46	1,62

* $p < 0,05$ различия статистически достоверны по сравнению с женщинами с ИГАМП (критерий достоверности Стьюдента).

При изучении результатов спектрального анализа сердечного ритма обращает на себя внимание, что общая мощность спектра (TP) у женщин с ИГАМП была выше, чем у мужчин. Одновременно у них отмечались более высокие показатели надсегментарного регулирования сердечного ритма (VLF), регистрировались достоверно более низкое симпатическое влияние LF и четкая тенденция к росту показателя парасиматического регулирования HL. Проведенный спектральный анализ позволил выявить падение симпато-парасимпатического соотношения LF/HF, что свидетельствовало о более высокой активности парасимпатического отдела ВНС в условиях мочепузырной гиперактивности у женщин [9,10].

Обсуждение. Так, что же такое идиопатическая дисфункция нижних мочевых путей у мужчин и женщин? Следствие особенностей труда или самостоятельная нозология, случайно выявленная при скрининг- обследовании? И почему одни и те же клинические проявления патологии реализуются при различных условиях вегетативного обеспечения? Может, существует третье звено патогенеза внутри нервного аппарата мочевого пузыря, автономную работу которого нарушают любые проявления дисфункции надсегментарных центров вегетативной нервной системы? Это предмет наших дальнейших исследований. Однако уже сегодня ясно, что пациенты с впервые выявленным гиперактивным мочевым пузырем независимо от пола однозначно отмечают негативное влияние беспокоящих их симптомов на качество жизни и труда, что

делает их патологически значимыми и требует подбора медикаментозной терапии.

Выводы.

Настоящее исследование конкретизировало состояние вегетативной нервной системы по тестам кардиоинтервалографии и спектрального анализа ритма сердца как одного из механизмов, сопровождающих обеспечение функции нижних мочевых путей в норме и, возможно, влияющих на формирование идиопатической гиперактивности мочевого пузыря.

Установлено, что клинические проявления идиопатического гиперактивного мочевого пузыря у мужчин реализуются в условиях напряжения регуляторных систем с доминированием симпатоадреналового звена вегетативной нервной системы. У женщин идиопатическая гиперативность мочевого пузыря сопровождается более высокой активностью парасимпатического отдела ВНС. Необходимо дальнейшее изучение соотношения функций нижних мочевых путей с состоянием вегетативного обеспечения организма человека.

Сведения об авторах статьи:

Бердичевский Вадим Борисович – к.м.н., ассистент кафедры хирургии с курсом урологии ФПК и ППС ГБОУ ВПО ТюмГМА Минздрава России. Адрес: 625023 г. Тюмень, ул. Одесская, 54. E-mail:doktor_ bba@mail. ru

Казеко Николай Иванович – д.м.н., профессор кафедры хирургии с курсом урологии ФПК и ППС ГБОУ ВПО ТюмГМА Минздрава России. Адрес: 625023 г. Тюмень, ул. Одесская, 54.

Жмуров Владимир Александрович – д.м.н., профессор, зав кафедрой пропедевтики внутренних болезней ГБОУ ВПО ТюмГМА Минздрава России. Адрес: 625023 г. Тюмень, ул. Одесская, 54.

Хилькевич Станислав Викторович – зав отделением урологии ОКБ №2, аспирант кафедры хирургии с курсом урологии ФПК и ППС. ГБОУ ВПО ТюмГМА Минздрава России. Адрес: 625023 г. Тюмень, ул. Одесская, 54.

Ильясов Сулен Женисович – врач уролог, аспирант кафедры пропедевтики внутренних болезней ВБОУ ВПО ТюмГМА Минздрава России. Адрес: 625023 г. Тюмень, ул. Одесская, 54.

Павлова Ирина Валерьевна – врач-уролог, аспирант кафедры пропедевтики внутренних болезней ВБОУ ВПО ТюмГМА Минздрава России. Адрес: 625023 г. Тюмень, ул. Одесская, 54.

Ермишина Вера Ивановна, врач-уролог, аспирант кафедры пропедевтики внутренних болезней ВБОУ ВПО ТюмГМА Минздрава России. Адрес: 625023 г. Тюмень, ул. Одесская, 54.

ЛИТЕРАТУРА

1. Аль-Шукри С.Х., Кузьмин И.В. Гиперактивность детрузора и ургентное недержание мочи: пособие для врачей. – СПб., 2001. – 40с.
2. Аляев Ю.Г., Григорян В.А., Гаджиева З.К. Расстройства мочеиспускания. – М.: Литтерра, 2006. – 160. – 3 с.
3. Баевский Р.М. Математический анализ сердечного ритма при стрессе / Р.М. Баевский, О.Н.Кириллов, С.М. Клецкин. – М.: Наука, 1984. – 270 с., 2000. – 752 с.
4. Борисов В.В., Акарачкова Е.С., Шварков С.Б. Значение дисфункции вегетативной нервной системы при идиопатическом мочевом пузыре у женщин // Урология. – 2012. – №1. – С. 33-37.
5. Вейн А.М. Вегетативные расстройства: клиника, лечение, диагностика. – М.: Мед. информационное агентство. – 2000. – 752с.
6. Лоран О.Б. Этиология, патогенез, диагностика недержания мочи// Материалы пленума правления Российского общества урологов. – Ярославль, 2001. – С. 21-41.
7. Мазо Е.Б., Кривобородов Г.Г. Гиперактивный мочевой пузырь. – М.: Вече, 2003. – 75 с.
8. Пушкарь Д.Ю. Гиперактивный мочевой пузырь у женщин. – М.: МЕД пресс-информ, 2003. – 160с.
9. Appell R.A. Overactive bladder in special patient populations. Rev Urol. 2003; 5 Suppl 8: S. 37-41.
10. Stohrer M., Blok B., Castro-Diaz D., Chartier-Kastler E., Del Popolo G Kramer G., Pannek J., Radziszewski P., Wyndaele J- J. Guidelines on Neurogenic Lower Urinari Tract Dysfunction. European Association of Urology 2010.

УДК 616.62 – 089.844
© М.И. Васильченко, С.Н. Переходов, И.В. Семенякин, Д.А. Зеленин, Р.И. Алиев, 2013

М.И. Васильченко, С.Н. Переходов, И.В. Семенякин, Д.А. Зеленин, Р.И. Алиев

ОСОБЕННОСТИ ОТВЕДЕНИЯ МОЧИ ПОСЛЕ ЦИСТЭКТОМИИ У БОЛЬНЫХ ПОЖИЛОГО ВОЗРАСТА

Городская клиническая больница № 50, г. Москва

В исследование включены 87 больных пожилого возраста, перенесших цистэктомию с различными видами отведения мочи. Ортотопическая пластика мочевого пузыря выполнена 49 пациентам, гетеротопический мочевой резервуар – 30, уретерокутанеостомия 5, илеокондуит по Брикеру – 3 больным. Проанализированы причины развития послеоперационных осложнений, определена тактика их лечения. На благоприятные послеоперационные результаты влияют: выбор метода деривации мочи, выполнение оптимальной резекции кишечника и антирефлюксных уретеро-кишечных анастомозов, объем сформированного резервуара. Качество жизни у больных с ортотопическим артифициальным мочевым пузырем выше, чем у пациентов с другими видами деривации мочи.

Ключевые слова: цистэктомия, цистопластика, деривация мочи.

M.I. Vasilchenko, S.N. Perehkodov, I.V. Semenyakin, D.A. Zelenin, R.I. Aliev

FEATURES OF URINE DIVERSION AFTER CYSTECTOMY IN ELDERLY PATIENTS

The study includes the results of cystectomy with different types of urinary diversion in 87 elderly patients. Orthotopic bladder replacement was performed in 49 patients, heterotopic urinary reservoir in 30, 5 patients underwent ureterostomy, 3 patients were made Bricker ileal conduit. The reasons for postoperative complications were analyzed, treatment tactics being developed. The favorable postoperative results depend on: the choice of urine diversion method, the optimal performance of ileum resection and antireflux uretero-intestinal anastomosis, the capacity of the formed reservoir. Quality of life of patients with orthotopic artificial urinary bladder is higher than in patients with other types of urine diversion.

Key words: cystectomy, cystoplasty, urine diversion

Цистэктомия показана при мышечно-инвазивном раке мочевого пузыря и его заболеваниях мочевого пузыря, повлекших за собой нарушение его функций, приводящих к патологическим изменениям верхних мочевых путей (микроцистис, микроцистис с пузырно-мочеточниковым рефлюксом и др.). Если объем радикальной цистэктомии не вызывает споров среди урологов, то методы деривации мочи являются предметом дискуссий. В настоящее время наиболее распространены методы деривации мочи в артифициальный мочевой резервуар, созданный из различных отделов желудочно-кишечного тракта. Среди существующих методов отведения мочи ортотопическое замещение мочевого пузыря предпочтительно, так как сохраняет естественное мочеиспускание и способствует наилучшей социальной адаптации больного. При невозможности выполнения ортотопической пластики мочевого пузыря выполняется гетеротопическая пластика мочевого пузыря [1,2].

Указанные операции являются технически сложными с обширной послеоперационной травмой, сопровождающиеся тяжелым послеоперационным периодом, и наличие, как правило, нескольких сопутствующих заболеваний у пациентов пожилого возраста, требуют максимально минимизировать все возможные риски и осложнения [3,4,5].

Материал и методы. В исследовании проанализированы результаты лечения 87 больных пожилого возраста (средний возраст 69±4 года), которым выполнена цистэктомия с различными видами деривации мочи в период 2006 – 2012 гг. мужчин было 84, женщин 3. По поводу инвазивного рака мочевого пузыря прооперированы в стадии $T_2N_0M_0$ – 44 (50,6%), $T_3N_0M_0$ – 30 (34,5%), $T_4N_0M_0$ – 7 (8%), $T_{3\text{-}4}N_{1\text{-}2}M_0$ – 4 (4,6%). Цистэктомия выполнена по поводу микроцистиса различной этиологии 2 (2,3%) пациентам. В 68 (78,2%) случаях рака мочевого пузыря верифицирован переходно-клеточный тип опухоли, в 15 (17,6%) – плоскоклеточный, в 4 (4,7%) случаях –аденокарцинома. Процесс носил первичный характер у 60 (70,6%), рецидивный – у 25 (29,4%) больных. Большинство больных из-за наличия тяжелой сопутствующей патологии относились к категориям тяжелых и средней степени тяжести. Сопутствующая патология в виде ишемической болезни сердца присутствовала у 43 (49,4%) больных, постинфарктный кардиосклероз – у 23 (26,4%), артериальная гипертония – у 35 (40,2%), сахарный диабет – у 6 (6,9%), болезни органов дыхания – у 47 (50,0%), болезни органов пищеварения – у 24 (27,6%). Сочетание нескольких сопутствующих заболеваний было у 59 (67,8%) больных. Наличие сопутствующих заболеваний потребовало медикаментозной коррекции до и после операции. Всем больным проводилась профилактика тромбоэмболических осложнений низкомолекулярными антикоагулянтами.

В связи с тяжелым состояниям 17 (19,5 %) пациентам первым этапом выполнялась цистэктомия с деривацией мочи методом уретерокутанеостомией, через 5-12 месяцев выполнялась деривация мочи в кишечный резервуар.

Кишечный резервуар, или мочевой пузырь, формировался из сегмента терминального отдела подвздошной кишки. Ортотопический мочевой пузырь формировался по оригинальной методике (патент № 2337630 от 10.11.2008 года). При невозможности выполнения ортотопической пластики мочевого пузыря формировался гетеротопический кишечный резервуар (патент № 2277866 от 29.01.2004 года) или илеокондуит по Брикеру. Определение необходимой длины резецируемой части тонкой кишки производилось на основании предварительных расчетов (патент № 2444307 от 10.03.2012г.). Стандартная лимфаденэктомия выполнена 48 (55,2%) больным, 25 (28,7%) – расширенная лимфаденэктомия. У 70% больных в различные сроки после операции выполнялось исследование качества жизни с помощью опросников SF – 36 и EORTC QLQ-C30 (version 3).

Результаты и обсуждение. Распределение по видам деривации мочи: ортотопическая пластика мочевого пузыря – 49 (56,3%), формирование гетеротопического мочевого резервуара – 30 (34,5%), уретерокутанеостомия – 5(5,7%), илеокондуит по Брикеру – 3 (3,4%) больных. Больным, которым деривация мочи осуществлялась во время первой операции в объеме уретерокутанеостомии, вторым этапом сформирован ортотопический мочевой пузырь – 2 (2,3%) пациентам, гетеротопиче-

ский мочевой резервуар – 3 (3,4%) пациентам. Средняя продолжительность операции с формированием орто- или гетеротопического мочевого пузыря составила 380 минут. Интраоперационная кровопотеря была обусловлена сложностью цистэктомии и составила в среднем 790 мл, вид деривации мочи на объем кровопотери не влиял.

Несомненно, для удовлетворительного качества жизни предпочтительно формирование ортотопического артифициального мочевого пузыря. В 3 (3,4%) случаях ортотопическая пластика была невозможна из-за анатомических особенностей – короткая брызжейка терминального отдела подвздошной кишки. В данной ситуации операции завершались формированием гетеротопического мочевого резервуара.

У 18 (20,7%) больных на момент предоперационного обследования присутствовал гидронефроз с одной стороны, у 2 (2,3%) больных двухсторонний гидронефроз. Из числа этих больных 12 (66,7%) была выполнена ортотопическая пластика мочевого пузыря, остальным –гетеротопическая пластика. При обследовании через год после операции у 16 (88,9%) пациентов признаков расширения чашечно-лоханочной системы выявлено не было, у остальных больных явления гидронефроза значительно уменьшились. Данные изменения, по нашему мнению, связаны с эффективностью инвагинационных уретероэнтероанастомозов и адекватной емкостью сформированного резервуара.

В момент интраоперационной подготовки к формированию мочеточниково-резервуарного анастомоза в большинстве применяемых в настоящее время методов, включая илеокондуит по Брикеру и уретерокутанеостомии, необходимо выделение дистального отдела мочеточника на протяжении. В дальнейшем возможно развитие осложнений, связанных с некрозом участка стенки мочеточника и несостоятельности анастомозов. Использование нами оригинального метода формирования гетеро- и ортотопического резервуара позволило избежать развития подобных осложнений. Концы резецированного сегмента кишечника подводятся к месту анастомоза, и для формирования мочеточниково-резервуарного анастомоза достаточно выделение дистального отдела мочеточника на протяжении 15 – 25 мм, что позволит полностью сохранить кровоснабжение в данной зоне.

Послеоперационная летальность составила 8 (9,2%) пациентов, летальность, связанная с формированием тонкокишечного мочевого резервуара, составила 4 (4,6%) пациента: в двух случаях несостоятельность кишечного анастомоза, приведшая к разлитому перитониту, в одном – мезентериальный тромбоз с некрозом мочевого резервуара, несостоятельность мочеточниково-резервуарного анастомоза с развитием перитонита после формирования илеокондуита. В остальных случаях летальность была связана в декомпенсацией сопутствующих заболеваний.

Больным после ортотопической пластики на разных сроках после операции проводилась урофлоуометрия. В течении 6 – 12 месяцев после операции происходил процесс адаптации больных к «новому процессу» мочеиспускания. Через год после операции среднее время опорожнения составило 68 секунд, средний поток мочи – 7 мл/с. Данные уродинамических показателей свидетельствуют об адекватной функции артифициального мочевого пузыря.

Проведя анкетирование по качеству жизни 65 (74,7%) больным на сроках от 3 до 60 месяцев после операции было выявлено, что наиболее низкие показатели были у больных с гетеротопическим мочевым резервуаром. У данной группы больных в основном были снижены показатели общего восприятия здоровья, эмоциональные проблемы и показатели социальной активности. Снижение этих показателей было обусловлено необходимостью ухода за стомой. Показатели у больных после ортотопической пластики были снижены по сравнению с контрольной группой, однако разница была недостоверна.

Выводы. Метод выбора деривации мочи у больных пожилого возраста должен быть многофакторным. Необходимо учитывать не только онкологические факторы прогноза основного заболевания, но и сопутствующую патологию, влияющую на ведение послеоперационного и реабилитационного периодов. Применение указанных методов формирования мочевого пузыря, антирефлюксных мочеточниково-резервуарных анастомозов, планирование объема неопузыря, экономная резекция кишечника снижают риск возникновения осложнений и способствуют улучшению реабилитации пациентов. Ортотопическая пластика мочевого пузыря является наиболее физиологичной и обеспечивает адекватное качество жизни больных.

Сведения об авторах статьи:

Васильченко Михаил Иванович – д.м.н., профессор, зам. главного врача по хирургии ГКБ № 50. Адрес:127206, г. Москва, ул. Вучетича, 21. Тел.: +7 499 7607933. E-mail: vasilhenko@mail.ru.

Переходов Сергей Николаевич – д.м.н., профессор, главный врач ГКБ № 50. Адрес:127206, г. Москва, ул. Вучетича, 21. Тел.: +7 499 7607933. E-mail: info@gkb50.msk.ru.

Семенякин Игорь Владимирович – к.м.н., врач-уролог урологического отделения ГКБ № 50. Адрес:127206, г. Москва, ул. Вучетича, 21. E-mail: iceig@mail.ru.

Зеленин Дмитрий Александрович – к.м.н., врач-уролог урологического отделения ГКБ № 50. Адрес:127206, г. Москва, ул. Вучетича, 21. E-mail: d_zelenin@inbox.ru.

Алиев Рамиль Исмаилович – врач-уролог урологического отделения ГКБ № 50. Адрес:127206, г. Москва, ул. Вучетича, 21.

ЛИТЕРАТУРА

1. Велиев, Е.И. Проблема отведения мочи после радикальной цистэктомии и современные подходы к ее решению / Велиев Е.И., Лоран О.Б. // Практическая онкология. – 2003. – Т.4, № 4. – С. 231- 234.
2. Матвеев, Б.П. Спасительная цистэктомия у больных переходно-клеточным раком мочевого пузыря / Матвеев Б.П., Волкова М.И., Фигурин К.М., Петерс М.В. // Онкоурология. – 2009. – № 1. – С. 27-31.
3. Hautmann R.E. Urinary diversion / Hautmann R.E., Abol-Enein H., Hafez K. // Urology. – 2007. – Jan. Vol. 1, № 69. – P. 17-49.
4. Thoeny H., Fleischmann A., Thalmann G.N. Twenty Years Experience With an Ileal- Orthotopic Low Pressure Bladder Substitute - Lessons to be Learned / Studer U.E. [et al.] // J. Urol. – 2006. – Vol. l76. – P. 161-166.
5. Stein J.P. Results with radical cystectomy for treating bladder cancer: a «reference standart» for high-grade, invasive bladder cancer / Stein J.P., Skinner D.G. // BJU Int. -2003. – Vol. 92, № l. – P. 12-17.

УДК 616.62-003.7-089.879-085:615.838
© С.Г. Вахлов, А.А. Макарян, В.О. Данилов, 2013

С.Г. Вахлов, А.А. Макарян, В.О. Данилов

КОМБИНИРОВАННОЕ ЛЕЧЕНИЕ КРУПНЫХ КАМНЕЙ ПОЧЕК В САНАТОРНО-КУРОРТНЫХ УСЛОВИЯХ

ГБУЗ «Свердловская областная клиническая больница №1», г. Екатеринбург

На сегодняшний день важным остается вопрос лечения крупных камней почек методом дистанционной литотрипсии. Однако часто слабая эффективность первого этапа в лечении является показанием для применения более инвазивных оперативных вмешательств на втором этапе. Изучение результатов применения комбинированного санаторно-курортного лечения и цитратных смесей на группе больных МКБ в качестве промежуточного этапа показало значимую эффективность данной методики.

Ключевые слова: мочекаменная болезнь, санаторно-курортное лечение, цитратные смеси, дистанционная литотрипсия.

S.G. Vakhlov, A.A. Makaryan, V.O. Danilov

COMBINED TREATMENT OF LARGE RENAL STONES IN SANATORIA AND HEALTH RESORTS

Today the question of treatment of large renal stones by lithotripsy remains to be an important one. However, often the low efficacy of the first stage of treatment is an indication for the use of more invasive surgery of the second stage. Studies of the effects of combined sanatorium treatment with citrate mixtures on urolithiatic patients as an intermediate step showed significant efficacy of this technique.

Key words: urolithiasis, sanatoria and health resort treatment, citrate mixture, extracorporeal lithotripsy.

На сегодняшний день важным остается вопрос лечения крупных камней почек методом дистанционной литотрипсии [1]. По данным авторов эффективность данного метода составляет 60-80% [2,3]. В то же время важную роль в подготовке больных к дистанционной литотрипсии играет возможность применения цитратных смесей на догоспитальном этапе [4]. Изучение влияния данных препаратов при уратной и смешанных формах нефролитиаза показало высокую эффективность за счет снижения количества сеансов дистанционной литотрипсии. В ряде случаев использование литолитической терапии является альтернативой оперативному лечению мочекаменной болезни [5].

Наличие в составе препаратов цитратов, а также ионов калия и натрия, обладающих ощелачивающими свойствами, оказывает значимый фармакотерапевтический эффект для предотвращения рецидивов уратного нефролитиаза.

Изучение влияния комбинированной терапии санаторно-курортного лечения и литолитической терапии в качестве промежуточного этапа в лечении крупных камней почек при слабой эффективности первого этапа лечения позволяет уменьшать вероятность применения более инвазивных операций на втором этапе.

Материал и методы. В исследовании принял участие 91 больной мочекаменной болезнью с крупными камнями почек в период с 2010 по 2013 гг. Возраст пациентов составил от 35 до 67лет.

100% больным выполнено оперативное лечение в условиях отделения ДДК СОКБ№1. Первый этап лечения включал применение дистанционной литотрипсии, антибактериальной терапии. В послеоперационном периоде проводился анализ дезинтеграции конкремента с применением УЗИ почек и КТ, а также определение дальнейшей тактики в лечении.

Неэффективность дистанционной литотрипсии в период первой госпитализации больного в отделении ДДК служила показанием для отбора больного в группы проведения промежуточного этапа лечения нефролитиаза с целью подготовки кО второму этапу оперативного лечения. В основную группу вошли 44 больных (48,4%), в дальнейшем они были направлены на восстановительное лечение в условиях санатория «Обуховский». В контрольную группу вошли 47 больных (51,6%), лечение которых на промежуточном этапе проходило в амбулаторных условиях. Все пациенты принимали цитратные смеси совместно с антибактериальной терапией.

Больным мочекаменной болезнью, проходившим восстановительное лечение в условиях санатория, назначался прием минеральной воды «Обуховская» по индивидуальной схеме, физиотерапевтическое лечение, а также лечебная физкультура с целью динамической стимуляции отхождения песка и мелких фрагментов камня с мочой. Больным контрольной группы назначись оптимальный питьевой режим, прием растительных диуретиков и цитратных смесей.

Оценка результатов лечения на промежуточном этапе включала изучение ОАМ, УЗИ почек, наблюдений больными за началом отхождения песка и мелких фрагментов камня с мочой.

Результаты и обсуждение. На основании изучения изменений в ОАМ, проводившегося на 2, 6, 10 и 14-е сутки лечения больных на промежуточном этапе, нами оценивались следующие параметры: изменение pH мочи, сроки выделения солей с мочой. Так, на 14-е сутки восстановительного лечения в условиях санатория «Обуховский» у 42 пациентов (95,4%) отмечалась щелочная реакция мочи, в то время как монотерапия цитратными смесями у больных, проходивших лечение в амбулаторных условиях, позволила добиться защелачивания мочи у 33 из 47 больных (83%) (см. таблицу).

Таблица

Динамика сдвига pH мочи в обеих группах больных, %

Группы	2-е сутки	6-е сутки	10-е сутки	14-е сутки
Основная	20,4	59	86,3	95,4
Контрольная	14,9	53,1	72,3	83

Наблюдение за динамикой начала выделения солей с мочой (рис.1) демонстрировало максимальные показатели в основной группе на 6-е сутки восстановительного лечения (70,4%). Максимальный эффект от комбинированного применения минеральной воды «Обуховская» и цитратных смесей отмечался на 14-е сутки лечения – 40 больных (90,8%).

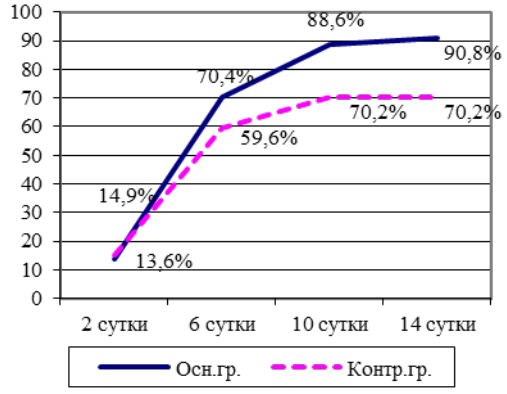

Рис.1. Динамика начала экскреции солей

Наблюдение больными в обеих группах за началом отхождения песка и мелких фрагментов камня на фоне восстановительного лечения демонстрирует максимальный эффект на 10-14-е сутки (рис.2). На момент окончания восстановительного лечения отхождение песка отмечалось у 36 больных, входивших в контрольную группу. Результат УЗИ почек в обеих исследуемых группах демонстрировал уменьшение конкремента в объеме в период проведения восстановительного лечения. У 12 больных (27,3%), проходивших восстановительное лечение в санаторно-курортных условиях (при контрольном УЗИ), отмечалось полное растворение конкремента, а в основной группе отсутствие камня в чашечно-лоханочной системе почек было у 6 больных (12,8%).

Дальнейшее наблюдение в основной и контрольной группах на втором этапе оперативного лечения показало, что среднее количество сеансов дистанционной литотрипсии составило 1,22 и 1,73 сеанса соответственно.

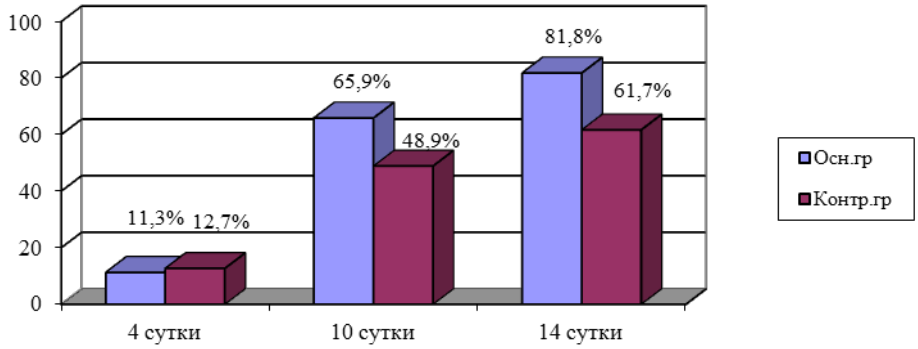

Рис.2. Начало отхождения песка и мелких фрагментов камня

Выводы

1. Комбинированное использование минеральной воды «Обуховская» в сочетании с цитратными смесями позволяет эффективно ускорять сдвиг pH мочи к щелочному состоянию, а также способствует эффективному выделению солей с мочой.

2. Применение санаторно-курортного лечения демонстрирует лучшую стимуляцию раннего начала отхождения песка и мелких фрагментов камней по сравнению с мероприятиями, проводимыми амбулаторно.

3. Проведение восстановительного лечения с комбинированным применением санаторно-курортного лечения и цитратных смесей в качестве промежуточного этапа в лечении крупных камней почек позволяет уменьшать количество сеансов дистанционной литотрипсии за счет более продуктивной литолитической терапии.

Сведения об авторах статьи:

Вахлов С.Г. – к.м.н., заведующий отделением ДДК ГБУЗ «СОКБ №1». Адрес:620102, г. Екатеринбург, ул. Волгоградская, 185.

Макарян А.А. – врач-уролог ОГУП санатория «Обуховский». Адрес: 624852, Свердловская область, Камышловский район, с. Обуховоское.

Данилов В.О. – врач отделения ДДК ГБУЗ «СОКБ №1». Адрес:620102, г. Екатеринбург, ул. Волгоградская, 185.

ЛИТЕРАТУРА

1. Журавлев, В.Н. Лечение, медицинская и профессиональная реабилитация больных нефролитиазом: дисс. … д-ра мед.наук. – Свердловск, 1991. – 343 с.
2. Лопаткин, Н.А. Дзеранов Дистанционная ударно-волновая литотрипсия: прошлое, настоящее /Н.А. Лопаткин, М.Ф.Трапезникова, В.В. Дутов, Н.К.// Урология. – 2007. – №6. – С. 3-14.
3. Тиктинский, О.Л., Александров, В.П. Мочекаменная болезнь. – СПб.: «Питер», 2000. – 384 с.
4. Аляев, Ю.Г., Руденко, В.И., Рапопорт Л.М., Васильев, П.В. Показания к цитратной терапии с целью подготовки к ДЛТ // Материалы Пленума правления Российского общества урологов. – М., 2003. – С. 59–60.
5. Suzuki K., Tsugawa R., Ryall R.L. Inhibition by Sodium_potassium (CG 120) of Calcium Oxalate Crystal Growth on to Kidney Stone Fragments Obtained from Extracorporeal Shock Wave Lithotripsy // British J. Urol. – 1991.

УДК 616.62-003.7-073.7-089.879
© П.В. Глыбочко, А.Б. Полозов, А.И. Тарасенко, Б.И. Блюмберг, Д.Н. Хотько, Ю.Н. Тарасенко, 2013

П.В. Глыбочко[1], А.Б. Полозов[2], А.И. Тарасенко[2],
Б.И. Блюмберг[2], Д.Н. Хотько[2], Ю.Н. Тарасенко[2]

ВЛИЯНИЕ ДИСТАНЦИОННОЙ УДАРНО-ВОЛНОВОЙ ЛИТОТРИПСИИ НА СОСТОЯНИЕ ПОЧЕЧНОЙ ПАРЕНХИМЫ У БОЛЬНЫХ НЕФРОЛИТИАЗОМ

[1]ГБОУ ВПО «Первый Московский государственный медицинский университет им. И.М. Сеченова» Минздрава России, г. Москва
[2]ГБОУ ВПО «Саратовский государственный медицинский университет им. В.И. Разумовского» Минздрава России, г. Саратов

Целью исследования явилась оценка повреждения почечной паренхимы у пациентов с нефролитиазом при проведении дистанционной ударно-волновой литотрипсии. Проанализированы результаты исследования 90 пациентов. Определяли содержание маркеров почечного повреждения липокалина-2 (NGAL) и цистатина-С в сыворотке крови и моче. Установлено, что при необходимости проведения повторных сеансов ДУВЛТ отмечается возрастание повреждающего воздействия ударной волны на почечную паренхиму, что может сопровождаться неблагоприятными последствиями как в раннем, так и в отдаленном послеоперационном периоде с развитием нефросклероза, снижением почечных функций.

Ключевые слова: мочекаменная болезнь, дистанционная ударно-волновая литотрипсия, маркеры почечного повреждения, липокалин-2, цистатин-С.

P.V. Glybochko, A.B. Polozov, A.I. Tarasenko, B.I. Blumberg, D.N. Hotko, Yu.N. Tarasenko

IMPACT OF EXTRACORPORAL SHOCKWAVE LITHOTRIPSY ON RENAL PARENCHYMA IN PATIENTS WITH NEPHROLITHIASIS

The aim of this study was to evaluate renal parenchymal damage in patients with nephrolithiasis during extracorporalshock wave lithotripsy (SWL). The results of the study of 90 patients have been analyzed. The content of kidney damage markers NGAL and cystatin-C in serum and urine has been determined. It was found that if repeated sessions of SWL are needed, the damaging effects of shock waves on renal parenchyma increase, which may be accompanied by the adverse effects of both early and late postoperative period, with the development of nephrosclerosis, reduced kidney function.

Key words: urolithiasis, shock wave lithotripsy, renal parenchymal damage markers, lipokalin-2, cystatin-C .

Мочекаменная болезнь является одним из распространенных урологических заболеваний и занимает второе место после воспалительных неспецифических заболеваний почек и мочевыводящих путей, и встречается не менее чем у 3% населения. В Российской Федерации абсолютное число зарегистрированных больных уролитиазом с 2002 по 2009 гг. увеличилось на 25,8%. Приблизительно в 25% случаев камни подлежат удалению [1]. Дистанционная литотрипсия является методом выбора при лечении пациентов с МКБ. Однако помимо дробления конкремента, она оказывает и травматическое воздействие на паренхиму почки, что нередко приводит к тяжелым воспалительным изменениям.

Мощность разрушающего воздействия ДУВЛТ обычно очень высокая. При этом риск повреждения почечной паренхимы увеличивается, если воздействие направлено на конкременты, располагающиеся в почке [2].

В настоящее время ведется поиск новых мочевых маркеров, которые должны иметь высокую чувствительность и специфичность как для ранней диагностики острого повреждения почек, так и для оценки его тяжести. Определение уровня цистатина-С признано мировым медицинским сообществом наиболее точным эндогенным маркером скорости клубочковой фильтрации (СКФ). Несмотря на тот факт, что в норме цистатин-С свободно экскретируется путем клубочковой фильтрации, а затем подвергается полной канальцевой реабсорбции и катаболизации (без секреции), при нарушении канальцевых функций концентрация его показателей в моче может возрастать в 200 раз, особенно при остром повреждении почек [3].

Липокалин-2 (NGAL) является компонентом острой фазы воспалительного ответа, к основным функциям которого относят стимулирование пролиферации поврежденных клеток и противодействие бактериальным инфекциям [4,5].

В настоящее время остается дискутабельным вопрос о повреждающем воздействии ударной волны на состояние почечной паренхимы с отдаленными последствиями. В связи с вышесказанным представляется целесообразным поиск новых способов для определения повреждающего воздействия ударных волн на паренхиму почки.

Цель исследования: провести комплексную оценку биохимических маркеров повреждения почечной паренхимы у пациентов с нефролитиазом при проведении ДУВЛТ.

Материал и методы. В период с 2010 по 2012 гг. нами было обследовано 90 пациентов с мочекаменной болезнью, проходивших лечение в клинике урологии Клинической больницы им. С.Р. Миротворцева ГБОУ ВПО Саратовский ГМУ им. В.И. Разумовского Министерства здравоохранения России. У всех пациентов на догоспитальном этапе диагностирована мочекаменная болезнь, в стационаре проведено оперативное лечение в объеме ДУВЛТ и наряду с традиционными методами обследования и лечения определялся ряд специфических биологических маркеров почечного повреждения (липокалин-2, цистатин-С). Первую группу составили 45 пациентов с нефолитиазом, которым был выполнен один сеанс ДУВЛТ, при этом клиническая эффективность составила 100%. Плотность камней у пациентов этой группы варьировала от 800 до 1200 HU, количество импульсов за сеанс составило 2000-2500. Вторую группу составили 45 пациентов, которым было выполнено 2 и более сеанса ДУВЛТ, при этом плотность конкрементов составила 1200-1580 HU, количество импульсов за сеанс – 2500-3000.

Контрольная группа для сопоставления результатов исследуемых больных нефролитиазом состояла из 32 человек в возрасте от 25 до 39 лет, не предъявлявших жалоб, в анамнезе и по результатам клинико-лабораторных исследований которых отсутствовали данные за мочекаменную болезнь.

Критерии включения в исследование: больные с верифицированным диагнозом мочекаменная болезнь, подлежащие оперативному лечению в объеме ДУВЛТ, размеры конкремента от 0,6 до 2,0 см, возраст больных от 25 до 60 лет, отсутствие нарушения экскреторной функции почек, пассажа мочи, актив-

ного воспалительного процесса, добровольное информированное согласие пациента на участие в исследовании.

Критерии исключения из исследования: возраст больных моложе 25 и старше 60 лет, размеры конкремента менее 0,6 см и более 2,0 см, признаки нарушения выделительной функции почек, признаки острого калькулезного пиелонефрита, невозможность выполнения ДУВЛТ, показания к открытым оперативным вмешательствам или ЧПНЛ, снижение функции почки на 50% и более, бактериурия 10^5 КОЕ и более, отказ пациента от участия в исследовании.

Все пациенты основной группы и группы сравнения получили оперативное лечение в объеме ДУВЛТ на аппарате «Sonolith I-sys» производства фирмы EDAP (Франция).

Пациентам проводилось определение уровня специфических биологических маркеров в сыворотке крови и моче, методом иммуноферментного анализа с использованием коммерческих наборов реагентов на дооперационном этапе, на 1, 5-7-е сутки (у больных второй группы после повторных сеансов ДУВЛТ) и через месяц. Использовали следующие наборы: для определения липокалина-2 (NGAL) Human Lipocalin-2/NGAL ELISA, BioVendor (Чехия); для определения цистатина-С Human Cystatin-C ELISA, BioVendor (Чехия).

Статистический анализ полученных данных выполнялся с помощью пакетов Statistica 7.0, SPSS 17, а также статистических функций MS Excel'2003. Расчет описательной статистики и статистический анализ полученных данных проводились в соответствии со шкалой измерения признака и видом его распределения. Для выявления значимых различий нормально распределенных показателей, представленных в интервальной шкале, применялся критерий Стьюдента. Различия принимались достоверными при уровне значимости $p<0.05$.

Результаты и обсуждение. Из данных, представленных в табл. 1 и 2, видно, что у пациентов с нефролитиазом исходные показатели сывороточного креатинина, СКФ, липокалина-2 (NGAL) и цистатина-С в сыворотке крови и моче находились в пределах нормальных значений, что является подтверждением стабильной и удовлетворительной функций почек в обеих группах до проведения ДУВЛТ.

Таблица 1

Содержание маркеров почечного повреждения в сыворотке крови (M±m)

Показатели цитокинового профиля	Первая группа (n=45)				Вторая группа (n=45)				Контрольная группа (n=32)
	до лечения	1 п/о сутки	5-7 п/о сутки	1 месяц	до лечения	1 п/о сутки	5-7 п/о сутки	1 месяц	
Креатинин, мкмоль/л	94,47± 3,74	97,57± 4,1	96,65± 3,97	92,02± 3,5	97,29± 4,5	99,47± 4,7	101,14± 4,9	94,77± 4,3	88,63± 6,08
СКФ (Cockroft-Gault)	102,34± 11,8	103,36±13, 05	102,79±1 2,11	104,81±14,0 3	103,4± 12,9	105,72±1 2,1	107,18±1 2,4	104,18±1 1,28	109,09± 10,63
NGAL, нг/мл	55,91± 2,84*	86,69± 5,84*#	66,27± 4,67*	53,74± 1,86*	58,93± 4,68*	124,8± 7,45*#	102,47± 8,34*#	65,51± 5,4*	40,18± 0,69
Цистатин-С, нг/мл	1050,7± 29,6	1327,78±4 5,7*	1201,92± 36,98*	1141,83±31, 42	1021,98± 22,07	1421,09± 43,93 *#	1388,78± 37,05 *#	1290,73± 24,55*	923,19± 14,47

* Достоверность различий с показателями контрольной группы, $p < 0,05$.
\# Достоверность различий с исходными данными группы, $p < 0,05$.

Таблица 2

Содержание маркеров почечного повреждения в моче (M±m)

Показатели цитокинового профиля	Первая группа (n=45)				Вторая группа (n=45)				Контрольная группа (n=32)
	до лечения	1 п/о сутки	5-7 п/о сутки	1 месяц	до лечения	1 п/о сутки	5-7 п/о сутки	1 месяц	
NGAL, нг/мл	6,37±1,89 *	60,84± 6,74*#	64,5± 6,7*#	4,26± 2,4*	7,12±1,81 *	77,95± 6,61*#	86,05± 7,45*#	12,55± 0,94*	0,00±0,00
Цистатин- С, нг/мл	9,3±3,6	49,7± 4,45*#	36,95±3,2 8*#	6,08±2,0	10,18± 1,64	68,7± 5,71*#	57, 84±5,52* #	18,08±2,6 *	7,46±1,79

* Достоверность различий с показателями контрольной группы, $p < 0,05$.
\# Достоверность различий с исходными данными группы, $p < 0,05$.

При анализе уровня креатинина в сыворотке крови и скорости клубочковой фильтрации среди пациентов основной группы и группы сравнения на 1, 5-7-е послеоперационные сутки, а также через месяц после проведения ДУВЛТ достоверных различий среди пациентов первой и второй групп с группой контроля не выявлено ($p>0,05$).

На 1-е сутки после проведения сеанса ДУВЛТ отмечалось достоверное увеличение уровня липокалина-2 и цитатина-С в сыворотке крови и моче в обеих группах, что обусловлено повреждающим воздействием удар-

ной волны ($p<0,05$), однако во второй группе данные изменения имели более выраженный характер.

В последующем, на 5-7-е сутки после проведения ДУВЛТ, среди пациентов первой группы отмечалась тенденция к уменьшению значений уровня исследуемых маркеров почечного повреждения, в то же время среди пациентов второй группы уровень показателей сохранялся на прежнем уровне.

Через месяц среди пациентов первой группы отмечали нормализацию уровня цистатина-С и липокалина-2 в сыворотке крови и моче, уровни которых были сопоставимы со значениями группы контроля ($p>0,05$). У пациентов второй группы уровень маркеров повреждения почечной паренхимы оставался превышающим нормальные значения.

Таким образом, при проведении повторных сеансов ДУВЛТ происходит увеличение степени повреждающего воздействия ударной волны, что приводит к развитию стойких функциональных нарушений почечной паренхимы. Быстрое увеличение уровня цистатина- С после литотрипсии является свидетельством острой воспалительной реакции почки на ударно-волновое воздействие [6,7]. Увеличение уровня цистатина-С в послеоперационном периоде является отражением нарушения тубулярных функций. Повышенный синтез липокалина в сыворотке крови и моче при проведении ДУВЛТ свидетельствует о том, что он принимает участие, с одной стороны, в процессе апоптоза, а с другой - в повышении выживаемости поврежденных клеточных структур [8]. При нарушениях этих процессов на фоне повторных сеансов ДУВЛТ происходит сверхсинтез липокалина, характерный для поврежденных тканей.

Почечное повреждение у пациентов с МКБ реализуется в основном за счет тубулоинтерстициального компонента [9] и может быть обратимым у больных с непродолжительным анамнезом заболевания, отсутствием признаков нефросклероза и выраженной обструкции мочевыводящих путей.

Полученная разница свидетельствует о более глубоких нарушениях, возникающих на фоне повторного сеанса ДУВЛТ.

Заключение. Использование определения уровня маркеров повреждения почечной ткани липокалина-2 и цистатина-С в сыворотке крови и моче является перспективным методом неинвазивной оценки состояния почечной паренхимы в динамике, отражающим эффективность проводимых лечебных мероприятий и способствующим своевременному проведению коррекции выявленных нарушений.

При возникновении необходимости в проведении повторных сеансов ДУВЛТ отмечается возрастание повреждающего воздействия ударной волны на почечную паренхиму, что может сопровождаться неблагоприятными последствиями как в раннем, так и в отдаленном послеоперационном периоде с развитием нефросклероза, снижением почечных функций.

Полученные в ходе проведенного исследования результаты диктуют необходимость оптимизации ведения пациентов, подлежащих оперативному лечению методом ДУВЛТ, разработку нефропротективной терапии.

Сведения об авторах статьи:

Глыбочко П.В. – член-корр. РАМН, д.м.н., профессор, ректор ГБОУ ВПО Первого МГМУ им. И.М. Сеченова Минздрава России. Адрес: Адрес: 119991, г. Москва, ул. Трубецкая, д. 8, стр. 2.

Полозов А.Б. - д.м.н., профессор кафедры урологии ГБОУ ВПО СГМУ им. В.И. Разумовского Минздрава России. Адрес: 410012, г. Саратов, ул. Б. Казачья, 112.

Тарасенко А.И. – к.м.н., преподаватель кафедры хирургии ГБОУ ВПО СГМУ им. В.И. Разумовского Минздрава России. Адрес: 410012, г. Саратов, ул. Б. Казачья, 112.

Блюмберг Б.И. – к.м.н., профессор кафедры урологии, с.н.с. НИИ фундаментальной и клинической уронефрологии ГБОУ ВПО СГМУ им. В.И. Разумовского Минздрава России. Адрес: 410012, г. Саратов, ул. Б. Казачья, 112.

Хотько Д.Н. – к.м.н., ассистент кафедры урологии ГБОУ ВПО СГМУ им. В.И. Разумовского Минздрава России. Адрес: 410012, г. Саратов, ул. Б. Казачья, 112.

Тарасенко Ю.Н. – сотрудник кафедры урологии ГБОУ ВПО СГМУ им. В.И. Разумовского Минздрава России. Адрес: 410012, г. Саратов, ул. Б. Казачья, 112.

ЛИТЕРАТУРА

1. Asplin, J.R Obesity and urolithiasis./J.R. Asplin// Adv. Chronic Kidney Dis. – 2009. – Jan;16(1):11-20. Review.
2. Мочекаменная болезнь. / H-G Tiselius [et al.] // Европейская ассоциация урологов, 2010. – 106 с.
3. Conti, M. Absence of Circadian Variations in Urine Cystatin C Allows Its Use on Urinary Samples/ M. Conti, M. Zater, K. Lallali //Clin. Chem. – 2005. – Vol.51,№1. – P.272-273.
4. Cowland, J.B. Molecular characterization and pattern of tissue expression of the gene for neutrophil gelatinase-associated lipocalin from humans. / J.B. Cowland, N. Borregaard // Genomics. – 1997. – 45: 17-23.
5. Dual Action of Neutrophil Gelatinase–Associated Lipocalin / K.M. Schmidt-Ott [et al] // J. Am. Soc. Nephrol. – 2007. – Vol.18. – P.407–413.
6. Accuracy of neutronphil gelatinase-associated lipocalin (NGAL) in diagnosis and prognosis in acute kidney injury: a systematic review and meta-analysis. / M. Haase [et al] // Am. J. Kidney Diseases. – 2009. – Vol.54, №6. – P.1012-1024.

7. Kidney Injury Molecule-1 (KIM-1): a novel biomarker for human renal proximal tubule injury./ W.K. Han [et al] // Kidney International. – 2002. – Vol.62, №1. – P. 237-244.
8. Вельков, В.В. NGAL (Липокалин 2) - «ренальный тропонин», ранний маркер острого повреждения почек: значение для нефрологии и кардиохирургии/ В.В. Вельков – –33 с.
9. Индуцируемые протеинурией механизмы ремоделирования тубулоинтерстиция и возможности нефропротекции при гломерулонефрите / Н.А. Мухин [и др.] // Вестник Российской АМН. – 2005. – № 1. – С. 3-8.

УДК 616.62-003.7-089.879-085
© П.В. Глыбочко, А.Б. Полозов, А.И. Тарасенко, Б.И. Блюмберг, Д.Н. Хотько, Ю.Н. Тарасенко, 2013

П.В. Глыбочко[1], А.Б. Полозов[2], А.И. Тарасенко[2],
Б.И. Блюмберг[2], Д.Н. Хотько[2], Ю.Н. Тарасенко[2]

ФАРМАКОЛОГИЧЕСКАЯ КОРРЕКЦИЯ ТУБУЛОИНТЕРСТИЦИАЛЬНОГО ПОВРЕЖДЕНИЯ У ПАЦИЕНТОВ С НЕФРОЛИТИАЗОМ ПРИ ПРОВЕДЕНИИ ДИСТАНЦИОННОЙ УДАРНО-ВОЛНОВОЙ ЛИТОТРИПСИИ

[1]ГБОУ ВПО «Первый Московский государственный медицинский университет им. И.М. Сеченова» Минздрава России, г. Москва
[2]ГБОУ ВПО «Саратовский государственный медицинский университет им. В.И. Разумовского» Минздрава России, г. Саратов

Целью работы явилась оптимизация нефропротективной терапии у пациентов с нефролитиазом при выполнении дистанционной ударно-волновой литотрипсии (ДУВЛТ). Проведено исследование 92 пациентов, подлежащих оперативному лечению методом ДУВЛТ. Доказана эффективность предложенного метода фармакологической коррекции у больных с нефролитиазом в программе ДУВЛТ, которая заключается в снижении уровня маркеров почечного повреждения, что позволяет сократить сроки между сеансами ДУВЛТ и способствует сохранению ренопротективного эффекта в отдаленном послеоперационном периоде.
Ключевые слова: мочекаменная болезнь, нефропротективная терапия, липокалин-2, цистатин-С, кандесартан, нимесулид.

P.V. Glybochko, A.B. Polozov, A.I. Tarasenko, B.I. Blumberg, D.N. Hotko, Yu.N. Tarasenko

PHARMACOLOGICAL CORRECTION OF TUBULOINTERSTITIONAL DAMAGE IN PATIENTS WITH NEPHROLITHIASIS DURING DISTANCE SHOCK WAVE LITHOTRIPSY

The aim of the study was to optimize therapy for renal protection in patients with nephrolithiasis during distance shock wave lithotripsy (DSWL). The study of 92 patients to be treated by DSWL has been carried out. The research proves the efficiency of the proposed method of pharmacological correction in patients with nephrolithiasis in DSWL program, which includes reduction of kidney damage markers and time between sessions and helps to preserve renoprotective effect in the late postoperative period.
Key words: urolithiasis, renal protection therapy, lipokalin-2, cystatin-C, candesartan, nimesulide.

Среди урологических заболеваний одно из ведущих мест по распространенности, тяжести клинических проявлений и последствий занимает мочекаменная болезнь (МКБ). Эта патология встречается во всем мире не менее чем у 1-3% населения, а больные МКБ составляют 30-40 % пациентов урологических стационаров [1,2].

Основным интервенционным методом лечения мочекаменной болезни является дистанционная ударно-волновая литотрипсия (ДУВЛТ). Отсутствие мер профилактики осложнений при проведении ДУВЛТ у больных нефролитиазом приводит к повышенной травматизации почки, обуславливает повышение уровня бактериальной обсемененности мочи, резкие нарушения микроциркуляции, предрасполагающие к развитию пиелонефрита [3].

В многочисленных исследованиях показано повреждающее действие протеинурии на тубулярный аппарат почек, важное место в развитии и усилении которой отводится ангиотензину II. В связи с этим, очевидна роль, которую могут играть лекарственные препараты, способные блокировать этот эффект ангиотензина II. В исследованиях Imura A. с соавт. [4] продемонстрировано эффективное уменьшение протеинурии на фоне приема кандесартана. В исследовании Салынова А.В. [5] было убедительно доказано, что транзиторная симптоматическая артериальная гипертензия в раннем послеоперационном периоде после дистанционной нефролитотрипсии развивается вследствие повышения гормональной активности надпочечника в результате воздействия на него энергии ударных волн.

Таким образом, нефропротективный эффект на фоне приема кандесартана реализуется не только за счет его антигипертензивной активности, но и за счет блокады внутрипочечных рецепторов ангиотензина, что делает перспективным использование данного пре-

парата у больных нефролитиазом с целью фармакологической коррекции послеоперационных осложнений и препятствует прогрессированию поражения почек.

В связи с вышесказанным представляется целесообразным разработка новых подходов коррекции выявленных нарушений путем фармакологического воздействия.

Цель исследования: оптимизация нефропротективной терапии больных нефролитиазом при выполнении ДУВЛТ.

Материал и методы. Материалом для настоящего исследования послужили клинические, лабораторные и инструментальные данные обследования 92 пациентов находившихся на стационарном лечении в клинике урологии КБ им. С.Р.Миротворцева СГМУ в период с октября 2010 по июль 2012 гг. Контрольная группа была сформирована из 30 пациентов без признаков мочекаменной болезни, проходивших обследование в клинико-диагностическом отделении урологической клиники.

Основную группу составили 48 пациентов с нефролитиазом, которым в стационаре проведено оперативное лечение – дистанционная ударно-волновая литотрипсия и, наряду с традиционными методами обследования и лечения осуществлялась направленная фармакологическая коррекция, заключающаяся в приеме больными нимесулида за 2-3 дня до предстоящей ДУВЛТ и в последующие 7 дней после операции по 100 мг 2 раза в день внутрь и кандесартана 8 мг 1 раз в день в течение 1 месяца. Группа сравнения состояла из 44 пациентов после ДУВЛТ по поводу мочекаменной болезни, получавших традиционную для данной патологии медикаментозную терапию по стандартным схемам, направленную на ликвидацию бактериурии, обострения хронического пиелонефрита и элиминацию фрагментов конкремента.

Критерии включения в исследование: больные с верифицированным диагнозом мочекаменная болезнь, подлежащие оперативному лечению в объеме ДУВЛТ, размеры конкремента от 0,6 до 2,0 см, возраст больных от 25 до 60 лет, отсутствие нарушения экскреторной функции почек, пассажа мочи, активного воспалительного процесса, добровольное информированное согласие пациента на участие в исследовании.

Критерии исключения из исследования: возраст больных моложе 25 и старше 60 лет, размеры конкремента менее 0,6 см и более 2,0 см, признаки нарушения выделительной функции почек и острого калькулезного пиелонефрита, невозможность выполнения ДУВЛТ, показания к открытым оперативным вмешательствам или ЧПНЛ, снижение функции почки на 50% и более, бактериурия 10^5 КОЕ и более, отказ пациента от участия в исследовании.

Все пациенты основной группы и группы сравнения получили оперативное лечение в объеме ДУВЛТ на аппарате «Sonolith I-sys», производства фирмы EDAP (Франция).

Пациентам проводилось определение уровня специфических биологических маркеров в сыворотке крови и моче, методом иммуноферментного анализа с использованием коммерческих наборов реагентов на дооперационном этапе, на 5-7-е сутки (у больных группы сравнения после повторных сеансов ДУВЛТ) и через месяц. Использовали следующие наборы: для определения липокалина-2 (NGAL) Human Lipocalin-2/NGAL ELISA, BioVendor (Чехия); для определения цистатина-С Human Cystatin-C ELISA, BioVendor (Чехия).

Статистический анализ полученных данных выполнялся с помощью пакетов Statistica 7.0, SPSS 17, а также статистических функций MS Excel'2003. Расчет описательной статистики и статистический анализ полученных данных проводились в соответствии со шкалой измерения признака и видом его распределения. Для выявления значимых различий нормально распределенных показателей, представленных в интервальной шкале, применялся критерий Стьюдента. Различия принимались достоверными при уровне значимости $p<0,05$.

Результаты и обсуждение. Средний возраст основной группы составил – 41,3±3,1 года, группы сравнения – 43,4±3,6 года, контрольной группы – 43,8±3,3 года. Средняя плотность конкремента составила 1016±86,18 HU в основной группе, группе сравнения 987±84,39 HU, размер 1,04±2,5 и 0,96±2,41 см соответственно.

Проведенный нами анализ позволил получить данные об особенностях маркеров почечного повреждения у пациентов с нефролитиазом в биологических жидкостях. Полученные данные представлены в табл.1.

У пациентов с нефролитиазом исходные показатели сывороточного креатинина, СКФ, липокалина-2 и цистатина-С в сыворотке крови и моче находились в пределах нормальных значений, что является подтверждением стабильной и удовлетворительной функций почек у пациентов основной группы и группы сравнения до проведения ДУВЛТ.

Проведенный анализ позволил выявить достоверные различия у пациентов основной группы и группы сравнения на фоне проводимой терапии (табл.1).

При анализе уровня креатинина в сыворотке крови и скорости клубочковой фильтрации среди пациентов основной группы и группы сравнения на 1, 5-7-е послеоперационные сутки, а также через месяц после проведения ДУВЛТ достоверных различий с группой контроля не выявлено (p>0,05). Наиболее выраженное изменение уровня NGAL отмечалось среди пациентов группы сравнения (до лечения 60,67± 3,1 нг/мл; 1-е сутки после проведения ДУВЛТ 102,79± 4,37 нг/мл; p<0,05). У пациентов основной группы отмечалась нормализация исследуемого показателя уже к 5-7-м послеоперационным суткам, в то время как у пациентов группы сравнения уровень липокалина-2 в сыворотке крови оставался превышающим значения контрольной и основной группы. Изучение уровня сывороточного цистатина-С позволило выявить достоверное увеличение показателя в 1-е сутки после проведения ДУВЛТ как среди пациентов основной группы, так и группы сравнения по отношению к контрольной группе(p<0,05). При этом уже к 5-7-м послеоперационным суткам проводимого лечения среди пациентов основной группы наблюдалась нормализация уровня цистатина-С, который был сопоставим со значениями группы контроля (p>0,05). В группе сравнения последующее динамическое изучение содержания цистатина-С в сыворотке крови позволило выявить, что и на 5-7-е сутки после проведения ДУВЛТ сохранялся повышенный уровень показателя (1212,06±35,45 нг/мл).

Таблица 1

Содержание маркеров почечного повреждения в сыворотке крови на фоне проводимого лечения (M±m)

Показатели цитокинового профиля	Основная группа (n=48)				Группа сравнения (n=44)				Конт-рольная группа (n=32)
	до лече-ния	1 п/о сутки	5-7 п/о сутки	1 месяц	до лече-ния	1 п/о сутки	5-7 п/о сутки	1 месяц	
Креатинин, мкмоль/л	93,36± 8,06	94,25± 8,4	93,63± 8,1	93,39± 7,8	95,25± 6,74	94,27± 6,1	94,18± 8,1	93,75± 8,6	88,63± 6,08
СКФ (Cock-roft-Gault)	106,83± 15,38	103,94±1 4,9	105,33±1 7,09	104,97± 17,6	102,34± 11,8	103,36±1 3,05	102,79±1 2,11	104,81±1 4,03	109,09± 10,63
NGAL , нг/мл	58,93± 4,92*	56,58± 4,89*	34,23± 3,24	41,27± 3,01	60,67± 3,1*	102,79± 4,37*#	81,93± 2,19*	64,14± 2,96*	40,18± 0,69
Цистатин-С, нг/мл	1037,74± 40,13	1174,5±5 2,26*	1043,58± 40,85	1024,59±39, 9	1052,17± 22,96	1228,45± 38,25*	1212,06± 35,45*	1138,51± 23,54	923,19± 14,47

* Достоверность различий с показателями контрольной группы, p < 0,05.
\# Достоверность различий с исходными данными группы, p < 0,05.

При анализе уровня u-липокалина-2 (в моче) в 1-е сутки после проведения ДУВЛТ выявлено увеличение показателя, достоверно превышающее исходные значения среди пациентов как основной, так и группы сравнения в 6 и 11 раз соответственно (p<0,05). На 5-7-е сутки послеоперационного периода среди пациентов основной группы отмечался заметный подъем содержания u-липокалина-2 при сравнении с исходными значениями в 1,7 раза, который, однако, укладывался в границы нормальных величин. При изучении уровня u-липокалина-2 среди пациентов группы сравнения отмечено, что на 5-7-е сутки после проведения ДУВЛТ выявлено еще большее увеличение этого показателя – в 11,7 раза, что является подтверждением сохраняющегося тубулярного поражения. Через месяц после проведения ДУВЛТ отмечалась нормализация значений u-липокалина-2 среди пациентов и основной группы, и группы сравнения. Изучение уровня u-цистатина-С, проведенное в 1-е послеоперационные сутки, выявило достоверное увеличение абсолютных значений средних величин в сравнении с исходными показателями (p<0,05).

Таблица2.

Содержание маркеров почечного повреждения в моче на фоне проводимого лечения (M±m)

Показатели цитокиново-го профиля	Основная группа (n=48)				Группа сравнения (n=44)				Конт-рольная группа (n=32)
	до лече-ния	1 п/о сутки	5-7 п/о сутки	1 месяц	до лече-ния	1 п/о сутки	5-7 п/о сутки	1 месяц	
NGAL, нг/мл	6,72± 1,78*#	40,82± 3,48*	11,84± 7,8*	4,27± 1,01*	6,31±1,73 *	70,16± 6,83*#	74,13± 7,47*	6,44± 2,96*	0,00±0,00
Цистатин- С, нг/мл	8,49± 1,35	40,4± 4,15*#	11,84± 2,8*	6,13± 0,98	9,27± 3,01	59,68± 4,68*#	46,994±7, 057*#	8,08±1,»3	7,46±1,79

* Достоверность различий с показателями контрольной группы, p < 0,05.
\# Достоверность различий с исходными данными группы, p < 0,05.

Наиболее выраженное увеличение уровня u-цистатина-С (в 6,44 раза) отмечено в группе пациентов, получающих стандартный комплекс проводимых лечебных мероприятий в послеоперационном периоде (исходные значения – 9,27±3,01 нг/мл, 1-е сутки после проведения ДУВЛТ – 59,68±4,68 нг/мл; $p<0,05$). В основной группе также отмечалось увеличение показателя в 4,76 раза в сравнении с исходными значениями (40,4±4,15 нг/мл; $p<0,05$). Анализ уровня u-цистатина-С на 5-7-е послеоперационные сутки выявил выраженную положительную динамику только среди пациентов основной группы (11,84±2,8нг/мл), в то время как среди пациентов группы сравнения сохранялись увеличенные значения показателя (44,99±7,05 нг/мл; $p<0,05$).

Через месяц после проведения ДУВЛТ отмечалась нормализация значений u-цистатина-С среди пациентов основной группы и группы сравнения.

Заключение. Результаты проведенного исследования, с одной стороны, являются подтверждением выраженного воздействия ударной волны на состояние почечной паренхимы, а с другой – позволяют отметить положительное влияние предлагаемой нефропротективной терапии, которое заключается в существенном уменьшении как тубулярного, так и клубочкового поражения и более выраженной его регрессии.

Доказана эффективность предложенного метода фармакологической коррекции у больных с нефролитиазом в программе ДУВЛТ, которая заключается в снижении уровня маркеров почечного повреждения, что позволяет сократить сроки между сеансами ДУВЛТ и способствует сохранению ренопротективного эффекта в отдаленном послеоперационном периоде.

Сведения об авторах статьи:

Глыбочко П.В. – член-корр. РАМН, д.м.н., профессор, ректор ГБОУ ВПО Первого МГМУ им. И.М. Сеченова Минздрава России. Адрес: Адрес: 119991, г. Москва, ул. Трубецкая, д. 8, стр. 2.

Полозов А.Б. - д.м.н., профессор кафедры урологии ГБОУ ВПО СГМУ им. В.И. Разумовского Минздрава России. Адрес: 410012, г. Саратов, ул. Б. Казачья, 112.

Тарасенко А.И. – к.м.н., преподаватель кафедры хирургии ГБОУ ВПО СГМУ им. В.И. Разумовского Минздрава России. Адрес: 410012, г. Саратов, ул. Б. Казачья, 112.

Блюмберг Б.И. – к.м.н., профессор кафедры урологии, с.н.с. НИИ фундаментальной и клинической уронефрологии ГБОУ ВПО СГМУ им. В.И. Разумовского Минздрава России. Адрес: 410012, г. Саратов, ул. Б. Казачья, 112.

Хотько Д.Н. – к.м.н., ассистент кафедры урологии ГБОУ ВПО СГМУ им. В.И. Разумовского Минздрава России. Адрес: 410012, г. Саратов, ул. Б. Казачья, 112.

Тарасенко Ю.Н. – сотрудник кафедры урологии ГБОУ ВПО СГМУ им. В.И. Разумовского Минздрава России. Адрес: 410012, г. Саратов, ул. Б. Казачья, 112.

ЛИТЕРАТУРА

1. Лопаткин, Н.А. Пятнадцатилетний опыт применения ДЛТ в лечении МКБ / Н.А. Лопаткин, Н.К. Дзеранов// Матер. пленума правления Российского общества урологов. – М., 2003. – С. 5-25.
2. Диагностика, профилактика и лечение повреждения почки при дистанционной ударно-волновой литотрипсии / Т.Н. Назаров [и др.] // Урология. – 2007. – №4. – С. 6-10.
3. Неймарк, А.И. Комплексное лечение больных нефролитиазом, осложненным вторичным пиелонефритом./ А.И. Неймарк, Н.А. Ноздрачев, А.П. Скопа // Урология. – 2011. - №3. – С.9-13.
4. Additive antiproteinuric effect of angiotensin II receptor antagonist and angiotensin-converting enzyme inhibitor in patients with chronic glomerulonephritis./ A. Imura [et al] // Nippon Jinzo Gakkai Shi 2003. – Vol. 45, №5. – P.439-444.
5. Салынов, А.В. Причины и профилактика артериальной гипертензии у больных нефролитиазом после дистанционной литотрипсии: автореф. дис. … канд.мед.наук. – Рязань, 2006. – 25 с.

УДК 616.62.-003.7-089.879
© И.А. Горгоцкий, А.И. Новиков, С.В. Попов, И.Н. Орлов, Д.Д. Шкарупа, Н.П. Ярова, 2013

И.А. Горгоцкий[1,3], А.И. Новиков[1], С.В. Попов[2],
И.Н. Орлов[2], Д.Д. Шкарупа[3], Н.П. Ярова[3]

ВОЗМОЖНОСТИ ТРАНСУРЕТРАЛЬНОГО ДОСТУПА В ЛЕЧЕНИИ СЛОЖНЫХ ФОРМ НЕФРОЛИТИАЗА

[1]ГБОУ ВПО «Северо-Западный государственный медицинский университет им. И.И. Мечникова» Минздрава России, г. Санкт-Петербург
[2]СПбГУЗ «Клиническая больница Святителя Луки», г. Санкт-Петербург
[3]Санкт-Петербургский клинический комплекс ФГУ "Национальный медико-хирургический центр им. Н.И. Пирогова", г. Санкт-Петербург

Проанализированы результаты лечения 217 пациентов, которые были разделены на 2 группы: 110 выполнялась трансуретральная нефролитотрипсия (ТУНЛ) и 107 дистанционная литотрипсия (ДЛТ) по поводу крупных (более 20 мм) и множественных конкрементов чашечно-лоханочной системы. В результате ультразвукового исследования и обзорной урогра-

фии через 60 дней у 66 (61,6%) пациентов группы ДЛТ и у 95 (86,4%) группы ТУНЛ в мочевых путях не было обнаружено камней и их осколков. Средний общий койко-день составил 13,4±4,4 в группе ДЛТ и 6,1±2,6в группе ТУНЛ. Среди осложнений при ДЛТ и ТУНЛ отмечались острый пиелонефрит 27 (25,2%) и 7 (6,4%), почечная колика 41 (38,3%) и 4 (3,6%) соответственно. Каменная дорожка наблюдалась только у 16 (14,9%) группы ДЛТ.

Таким образом, клиническая эффективность и безопасность ТУНЛ при лечения крупных и множественных камней почек превосходит ДЛТ и может рассматриваться как метод выбора при лечении нефролитиаза.

Ключевые слова: контактная литотрипсия, дистанционная литотрипсия, лазер, нефролитиаз, фиброуретерореноскоп, мочеточниковый кожух.

I.A. Gorgotskiy, A.I. Novikov, S.V. Popov,
I.N. Orlov, D.D. Shkarupa, N.P. Yarova

OPPORTUNITIES OF TRANSURETERAL ACCESS IN TREATMENT OF NEPHROLITHIASIS COMPLEX FORMS

The work analysed the treatment results of 217 patients divided into 2 groups: 110 patients underwent shock-wave lithotripsy (SWL) and 110 - transurethral lithotripsy (TUL) on large (more than 20 mm) and multiple calculi of pelvicalyceal system. After 60 days of postoperative follow-up residual stones were absent in 66 (61,6%) patients from SWL group and in 95 (86,4%) patients from TUL group. The average hospital stay was less in TUL, than in SWL group: 6,1±2,6 and 13,4±4,4 respectively. Complications were observed more often in SWL group than in TUL: acute pyelonephritis in 27 (25,2%) and 7 (6,4%), renal colic 41 (38,3%) and 4 (3,6%) respectively. Steinstrasse occured in 16 (14,9%) patients only in SWL group.

TUL has better stone-free rate and more safety than SWL in treatment of large stone burdens and may be considered as first-line treatment in such cases.

Key words: contact lithotripsy, shock-wave lithotripsy, laser, nephrolithiasis, flexible ureteroscope, ureteral access sheath.

Тенденция снижения травматичности доступа прослеживается в большинстве хирургических дисциплин. Повышение эффективности лечения с использованием малоинвазивных технологий – одна из задач современной медицины.

Общепринятым стандартом «первой линии» терапии уролитиаза стала дистанционная литотрипсия (ДЛТ) [1, 2]. Возможности ДЛТ в различных клинических случаях варьируют: при одиночных конкрементах размером до 20 мм фрагментация достигается в 90% случаев, при множественных конкрементах размером более 20 мм эффективность снижается до 50%, а при локализации камней в нижней группе чаш и оксалатно-кальциевом минеральном составе данный метод лечения часто неэффективен.

В качестве альтернативных или дополнительных методов используются перкутанная нефролитолапаксия (ПНЛ) или контактные трансуретральные вмешательства. Применение ПНЛ при нефролитиазе у 71-96% больных позволяет полностью освободить чашечно-лоханочную систему от фрагментов камня [1,2,3,4].

Вопрос о показаниях для различных методов оперативного лечения уролитиаза остается дискутабельным. Появление альтернативных методов фрагментации камней заставляет более избирательно подходить к выбору существующих методик и определению места той или иной технологии в клинической практике.

Совершенствование полуригидных и гибких эндоскопов, создание новых видов контактных литотрипторов расширили возможности применения трансуретрального доступа в лечении мочекаменной болезни [3,5,6,7,8]. Как следствие технического прогресса стал развиваться метод лечения нефролиаза – трансуретральная нефролитотрипсия (ТУНЛ). В современной литературе появилось большое количество сообщений, порой достаточно противоречивых, о данном методе [4,5,6,7]. Один из самых дискутабельных вопросов – это определение показаний [8]. Однако ни в отечественной литературе, ни в руководствах Европейской и Американской ассоциаций урологов однозначных рекомендаций относительно ТУНЛ для лечения больных с камнями почек нет.

Целью нашего исследования явилось изучение клинической эффективности и безопасности ТУНЛ в лечении больных с крупными камнями почек на примере сравнения с ДЛТ.

Под клинической эффективностью мы понимаем отсутствие резидуальных конкрементов по истечении срока наблюдения (60 дней).

Материал и методы. Проведен сравнительный анализ результатов обследования и лечения 217 пациентов, проходивших лечение по поводу крупных конкрементов ЧЛС в период с 2009 по 2012 гг. – 107 (49,3%) мужчин и 112 (50,7%) женщин в возрасте от 21 года до 78 лет (средний возраст – 51 год), страдающих сложными формами нефролитиаза: 169 (77,9%) пациентов с одиночными крупными (максимальный линейный размер более 20 мм) и 48 (22,1%) пациентов, у которых наравне с крупным выявлено несколько более мелких конкрементов ЧЛС. По выбору метода лечения пациенты были распределены на 2 статистически однородные группы: 110 (50,7%) пациентам выполнена ТУНЛ, 107 (49,3%) – ДЛТ конкрементов.

Для определения функционального состояния почек, размеров, количества и локализации конкрементов всем пациентам выполнялись УЗИ почек и мочевыводящих путей, обзорная и экскреторная урографии. Сравнительная характеристика пациентов групп ДЛТ и ТУНЛ представлена в табл. 1.

Таблица 1

Сравнительная характеристика групп ТУНЛ и ДЛТ

Показатель	ТУНЛ	ДЛТ
Госпитализировано планово	79 (71,8%)	61 (62,6%)
Госпитализировано экстренно	31 (28,2%)	46 (43,0%)
Предварительно стентированные	32 (29,1%)	34 (31,8%)
Одиночные камни	82 (74,5%)	87 (81,3%)
Камни лоханки	49 (44,5%)	69 (64,4%)
Верхняя группа чаш	6 (5,5%)	4 (3,7%)
Средняя группа чаш	10 (9,1%)	4 (3,7%)
ЛМС	3 (2,7%)	3 (2,8%)
Средний размер наибольшего камня, мм	24,3±3,4	21,8±2,6
Множественные камни	28 (25,5%)	20 (18,7%)

ДЛТ выполнялась по стандартной методике на аппарате «Дорнье» И-50 с двойным наведением под нейролептаналгезией с ЭКГ-мониторингом. Всем пациентам проводилась пред- и интраоперационная антибиотикопрофилактика с учетом антибиотикограммы.

ТУНЛ выполнялась под эндотрахельным наркозом с использованием полуригидных и гибких уретерореноскопов фирм «Olympus», «Karl Storz», «R. Wolf», литотрипторов фирм «EMS» Lithoclast Master, «Karl Storz» Calculase.

Все вмешательства начинали с ревизии мочевыводящих путей полуригидным уретерореноскопом. При заведении инструмента в 4-х (5,8%) случаях потребовалось бужирование устья мочеточника методом баллонной дилятации. После визуализации камня в лоханке производилось его фрагментирование с использованием полуригидных эндоскопов до достижения максимальной дезинтеграции конкремента. При миграции камня или его фрагментов в недоступные для полуригидного эндоскопа отделы полостной системы почки мы применяли гибкие уретерореноскопы в комбинации с мочеточниковыми кожухами «Cook» FLEXOR 12 Фр., 350 мм. Помимо облегчения проведения инструмента и снижения травматизации стенки мочеточника применение кожуха достоверно снижает внутрилоханочное давление ирригационного раствора, препятствуя ретроградному забросу инфицированной мочи [9], а также облегчает экстракцию фрагментов конкремента [10]. Для удаления камней и их фрагментов использовались нитиноловые экстракторы различных конструкций.Все вмешательства заканчивались установкой в верхние мочевыводящие пути стента double-J 5-6 Ch, мочевой пузырь дренировался катетером Foley в течение суток. С целью оценки эффективности нефролитотрипсии всем пациентам выполнялись УЗИ почек и обзорная рентгенограмма мочевыводящих путей (при рентгеноконтрастных камнях) через 30 и 60 дней после операции.

При интраоперационной оценке результатов ТУНЛ мы используем понятие «клинически эффективная дезинтеграция» конкремента, под которым понимаем достижение размера фрагментов, не превышающего 2 мм. По нашему опыту и по данным литературы [8,9] вероятность самостоятельного отхождения таких осколков высока вне зависимости от локализации в ЧЛС.

Всем пациентам проводилась антибактериальная терапия антибиотиками широкого спектра действия (цефалоспорины 2-3-го поколений или фторхинолоны) и анальгетики по требованию. С целью купирования гипертонуса мочеточника и улучшения отхождения фрагментов конкремента пациентам назначались альфа-блокаторы (тамсулозин по 0,4 мг ежедневно).

Результаты и обсуждение.

Результаты ДЛТ. Учитывая возможные осложнения и собственный клинический опыт, мы не стремились за один сеанс ДЛТ разрушить камни более 2 см, повторные сеансы литотрипсии проводились через 3-10 дней (в среднем 4,7±3,5).

Только у 12 (11,2%) пациентов с одиночным конкрементом удалось полностью разрушить камень за один сеанс ДЛТ. Остальным пациентам потребовались повторные сеансы (от 1 до 5). Всем пациентам с множественными камнями (n=20) потребовалось 2 и более ДЛТ. Всего на 107 пациентов потребовалось выполнение 345 вмешательств (в среднем по 3,2 на 1 пациента).

Средний общий койко-день (с учетом дополнительных сеансов ДЛТ) составил 13,4±4,4.

При ультразвуковом исследовании и обзорной урографии через 30 дней у 49 (45,7%) из 107 пациентов в мочевых путях не было обнаружено камней и их осколков. Скопления мелких резидуальных фрагментов выявлены у 26 (24,3%) больных. При их дальнейшем обследовании через 8 недель полное отхождение фрагментов наблюдалось у 17 (15,9%) пациентов этой подгруппы.

При проведении ДЛТ только у 66 (61,6%) пациентов удалось полностью фрагментировать камни с отхождением всех фраг-

ментов в сроки до 60 дней. Из них 54 (50,5%) пациента с одиночными и 12 (11,2%) пациента с множественными конкрементами. У 41 (38,3%) пациентов конкременты были фрагментированы лишь частично.

Из подгруппы пациентов с частично фрагментированными конкрементами 7 (6,5%) пациентам в дальнейшем выполнена ПНЛ, 14 (13,1%) – ТУНЛ, 9 (8,4%) – повторная ДЛТ. Для 11 (10,3%) пациентов была выбрана тактика активного наблюдения.

Из незначительных осложнений ДЛТ отмечались почечная колика и макрогематурия – у 68 (63,6%) пациентов: почечную колику испытывали 41 (38,3%) пациент, макрогематурию – 37 (34,6%), ни в одном случае она не сопровождалась значимой кровопотерей и не потребовала гемотрансфузии.

Почечная колика была купирована консервативно у 23 (21,5%) с использованием смазмолитических и обезболивающих препаратов и сопровождалась отхождением фрагментов камня; у 3 (2,8%) пациентов потребовались повторные сеансы ДЛТ по поводу крупного фрагмента конкремента в мочеточнике, у 5 (4,7%) пациентов выполнена КУЛТ.

Осложнения выявлены у 43 (40,2%) больных. Каменная дорожка наблюдалась у 25 (23,4%) пациентов, однако клинические проявления отмечены у 16 (14,9%) пациентов, что в 10 (9,3%) случаях потребовало выполнения КУЛТ, при этом у одного пациента с единственной почкой эндоскопическое вмешательство оказалось неэффективным из-за большого объема мелких «склеенных» фрагментов – вмешательство окончилось установкой ЧПНС. В 6 (5,6%) случаях выполнена ДЛТ крупного обтурирующего фрагмента.

В раннем послеоперационном периоде у 27 (25,2%) развился острый пиелонефрит. Во всех случаях после проведения антибактериальной, противовоспалительной, инфузионной терапии наступило выздоровление.

Результаты ТУНЛ.

С использованием только пневматической энергии удалось эффективно фрагментировать конкременты у 21 (19,1%) пациента, только ультразвуковой – у 7 (6,4%).

При подвижных**,** не поддающихся ультразвуковой литотрипсии камнях лоханки или при появлении крупных «плавающих» осколков в процессе пневматической литотрипсии, не подходящих для литоэкстракции, а также при камнях чашечек в 82 (74,5%) случаях предпочтение отдавали лазерной литотрипсии. Данный метод оказался наиболее эффективным независимо от плотности конкрементов и, в отличие от других видов энергетического воздействия, практически не приводил к их смещению. В работе использовались стандартные лазерные фиброоптические зонды различного диаметра (600, 365 и 230 μm). В настоящем исследовании у большинства пациентов дробление камня производилась с частотой 8Гц, мощностью импульса 0,8-1,2 Дж. Распределение по видам энергий, используемых для контактного дробления камней лоханки, представлено в табл. 2.

Таблица 2

Виды энергий и типы инструментов, используемых для ТУНЛ

Вид инструмента и его кол-во	Лазер, размер волокна (μm)			Пневматика	УЗ	Всего
	600	365	230			
Гибкий	16 (14,5%)	27 (24,5%)	10 (9,1%)	–	–	53 (48,2%)
Полуригидный	29 (26,4%)	–	–	21 (19,1%)	7 (6,4%)	57 (51,8%)

Применение только полуригидных инструментов позволило у 57 (51,9%) пациентов успешно завершить ТУНЛ. Локализация камня или миграция его фрагментов в недоступные для полуригидного эндоскопа отделы полостной системы в 53 (48,2%) случаях стали показаниями к использованию фиброуретерореноскопа. При этом литотрипсия с использованием только гибкого инструмента выполнялась у 17 (15,5%) пациентов, в остальных случаях – 36 (32,7%) пациентов – данный тип уретерореноскопа применялся сочетанно после частичной фрагментации с помощью полуригидного эндоскопа. Длительность операции от момента введения эндоскопа в уретру до завершения дренирования мочевых путей варьировала от 40 до 149 мин (89,1±26,8 мин). Средний койко-день составил 6,1±2,6.

В ходе проведения ТУНЛ мы выявили ряд особенностей техники фрагментации: 1). поэтапная фрагментация крупного камня от периферии к центру, 2). использование максимальной частоты импульсов с минимальной мощностью позволяет в значительной степени уменьшить размер фрагментов (2 мм и менее).

При ультразвуковом исследовании и обзорной рентгенографии через 30 дней у 63 (57,3%) из 110 пациентов в мочевых путях не было обнаружено камней и их осколков. Скопления мелких резидуальных фрагментов выявлены у 36 (32,7%) больных. Этим пациентам было произведено удаление стента. При их дальнейшем повторном обследовании через 60 дней после операции полное отхождение фрагментов наблюдалось у 32 (29,1%) пациентов этой подгруппы, в то время как у 4

(3,6%) пациентов в ЧЛС оставались резидуальные конкременты. Данные пациенты были включены в отдельную подгруппу к 11 (10,0%) больным, у которых по прошествии 4 недель были обнаружены крупные резидуальные конкременты (0,8-1,0 см) в ВМП. Таким образом резидуальные камни наблюдались у 15 (13,6%) пациентов: у 8 (7,3%) конкремент локализовался в лоханке, у 7 (6,4%) – в нижней группе чаш. Четырем (3,6%) пациентам этой подгруппы был успешно произведено по одному сеансу ДЛТ, остальным 11 (10,0%) были выполнены повторные эндоскопические вмешательства При обследовании данной группы пациентов через 4 недели после повторного вмешательства полное отсутствие фрагментов камня в ЧЛС было диагностировано у 12 (10,9%) человек.

Таким образом, процент полного освобождения от камней составил в нашем исследовании 86,4.

Из интраоперационных осложнений в одном (0,9%) случае отмечено возникновение кровотечения из травмированной стенки лоханки при литотрипсии, которое не сопровождалось значимой кровопотерей и не потребовало гемотрансфузии. Также в 1 (0,9%) случае наблюдалась перфорация мочеточника в области верхней трети полуригиидным уретероскопом. Во всех случаях операция была завершена установкой стента. Итого мы наблюдали 2 (1,8%) интраоперационных осложнения, не потребовавших выполнения дополнительных процедур и повлекших за собой лишь отсрочку оперативного вмешательства на 4 недели.

В раннем послеоперационном периоде осложнения возникли у 11 (10,0%) пациентов**:** у 7 (6,4%) развился острый пиелонефрит, у 4 (3,6%) наблюдалась почечная колика из-за обтурации мочеточникового стента фрагментами конкремента и слизью. Во всех случаях после смены стента и проведения антибактериальной терапии наступило выздоровление.

Таким образом, осложнения наблюдались у 13 (11,8%) пациентов.

Сравнительная характеристика результатов ДЛТ и ТУНЛ представлена в табл. 3.

Таблица 3

Сравнительная характеристика результатов ДЛТ и ТУНЛ в исследовании

Показатель	ДЛТ	ТУНЛ
Средняя длительность процедуры, мин*	40,1±2,5	89,1±26,8
Койко-день*	13,4±4,4	6,1±2,6
Предварительно стентированные пациенты	34 (31,8%)	32 (29,1%)
Общее количество операций*	345	121
Количество дополнительных операций*	ДЛТ – 9, ТУНЛ – 14, ПНЛ – 7. Всего: 30 (28,0%)	ДЛТ – 4, ТУНЛ – 11. Всего: 15 (13,6%)
Резидуальный нефролитиаз в период наблюдения 8 недель*	27 (38,6%)	15 (13,6%)
Общая клиническая эффективность*	61,6%	86,4%
Осложнения*	43 (40,2%)	13 (11,8%)

**p≤0,05.*

Таким образом, трансуретральная контактная нефролитотрипсия является более эффективным и безопасным методом лечения больных с крупными и множественными камнями почек, чем ДЛТ. Во многих клинических случаях ТУНЛ может рассматриваться как метод выбора при лечении нефролитиаза. Комбинированное применение полуригидных и гибких инструментов позволяет с минимальным количеством осложнений выполнить максимальную дезинтеграцию камня в почке и в течение 2-х месяцев добиться полного освобождения ЧЛС и мочевых путей от резидуальных фрагментов (86,4%) больных без применения дополнительных операций.

Сведения об авторах статьи:

Горгоцкий Иван Александрович – аспирант кафедры урологии ГБОУ ВПО СЗГМУ им. И.И. Мечникова Минздрава России, врач-уролог отделения урологии ФГУ "НМХЦ им. Н.И. Пирогова". Адрес: 198103, Санкт-Петербург, наб. реки Фонтанки, 154. Тел. (812)6762517. E-mail: igorgotsky@gmail.com.

Новиков Андрей Иванович – д.м.н., профессор кафедры урологии ГБОУ ВПО СЗГМУ им. И.И. Мечникова Минздрава России. Адрес: 191015, Санкт-Петербург, ул. Кирочная, 41. Тел. (812)5883502.

Попов Сергей Валерьевич – к.м.н., доцент, главный врач СПбГУЗ «Клиническая больница Святителя Луки». Адрес: 194044, Санкт-Петербург, ул. Чугунная, 46. Тел. (812)5761100.

Орлов Игорь Николаевич – врач-уролог СПбГУЗ «Клиническая больница Святителя Луки». Адрес: 194044, Санкт-Петербург, ул. Чугунная, 46., телефон раб.: (812)2945198, моб.: +79219620316.

Шкарупа Дмитрий Дмитриевич – зав. урологическим отделением СПКК ФГУ "НМХЦ им. Н.И. Пирогова". Адрес: 198103, Санкт-Петербург, наб. реки Фонтанки, 154. Тел. (812)6762517.

Ярова Надежда Павловна – доцент кафедры урологии и нефрологии института усовершенствования врачей ФГУ "НМХЦ им. Н.И. Пирогова". Адрес: Санкт-Петербург, наб. реки Фонтанки, 154. Тел. (812)6762517.

ЛИТЕРАТУРА

1. Олефир, Ю.В. Малоинвазивные методы лечения сложных форм нефролитиаза: автореф. дис. … д-ра мед. наук.– М., 2008.– 52с.
2. Трансуретральная контактная литотрипсия в лечении камней почек / А.Г. Мартов [и др.] // Урология. – №6. – 2008. – С. 72-74.
3. Эндоскопическая уретеролитотрипсия / С.В. Попов [и др.]. – СПб.: Издательство СПбМАПО, 2009.
4. 2007 guideline for the management of ureteral calculi / Preminger GM [et al.] // J Urol. – 2007. – 178. – P. 2418-2434.
5. Miller N.L. Management of kidney stones / N.L. Miller, J.E. Lingeman // BMJ. – 2007. – №334(7591). – P. 468-472.
6. Wen C.C. Treatment selection and outcomes: renal calculi. / C.C. Wen, S.Y. Nakada // Urol Clin North Am. – 2007. – №34. – P. 409-419.
7. Mariani AJ. In discussion of: Combined electrohydraulic and holmium: YAG laser ureteroscopic nephrolithotripsy of large (greater than 4 cm) renal calculi / A.J. Mariani // J Urol. – 2007. – №177. – P. 168-173.
8. Flexible ureteroscopy and laser lithotripsy for single intrarenal stones 2 cm or greater – is this the new frontier? / A. Breda [et al.] // J Urol. – 2008. – №179. – P. 981-984.
9. Effect of ureteral access sheath on stone-free rates in patients undergoing ureteroscopic management of renal calculi. / J.O. L'esperance [et al.] // Urology. – 2005. – № 66(2). – P. 252-255.

УДК 616.62-008.22:616.61-002.3-053.2-085.2:615.835.3
© А.А. Гумеров, Р.З. Ахметшин, Ш.С. Смаков, С.А. Коновалов, Л.В. Коновалова, А.В. Абдуллина, Р.А. Байбурин, И.В. Канукова, 2013

А.А. Гумеров[1], Р.З. Ахметшин[2], Ш.С. Смаков[2], С.А. Коновалов[2],
Л.В. Коновалова[3], А.В. Абдуллина[2], Р.А. Байбурин[2], И.В. Канукова[1]

НАШ ОПЫТ ЛЕЧЕНИЯ ДЕТЕЙ С НЕЙРОГЕННЫМ (ГИПОРЕФЛЕКТОРНЫМ) МОЧЕВЫМ ПУЗЫРЕМ

[1]ГБОУ ВПО «Башкирский государственный медицинский университет» Минздрава России, г. Уфа
[2]ГБУЗ «Республиканская детская клиническая больница», г. Уфа
[3]МБУЗ «Детская поликлиника № 4», г. Уфа

Наблюдалось 60 детей с нейрогенным (гипорефлекторным) мочевым пузырем. Определялись частота встречаемости и выраженность признаков инфекционно-воспалительного процесса, обусловленного наличием гипоактивного детрузора и остаточной мочи. Длительное проведение физиотерапии с применением м-холиномиметиков не обеспечивает восстановления пассажа мочи и купироваиние признаков активности воспалительного процесса. Включение в комплексную терапию метаболических и ноотропных препаратов (холиномиметиков центрального действия) и гипербарической оксигенации предотвращает рецидивирующее течение пиелонефрита за счет нормализации внутрипузырного давления и уменьшения объема остаточной мочи.

Ключевые слова: нейрогенный (гипорефлекторный) мочевой пузырь, гипербарическая оксигенация, цитохром С, глиатилин (холина альфосцерат), нейромидин (ipidacrine).

A.A.Gumerov, R.Z. Akhmetshin, Sh.S. Smakov, S.A. Konovalov,
L.V. Konovalova, A.V. Abdullina, R.A. Baiburin, I.V. Kanukova

OUR EXPERIENCE OF TREATING CHILDREN WITH NEUROGENIC (UNDERACTIVE) BLADDER DYSFUNCTION

60 children with neurogenic (underactive) bladder have been observed. The experiment established the incidence, severity of infectious and inflammatory process signs, determined by detrusor underactivity and urinary residual. Long-term physical therapy with M-cholinomimetics does not restore the urine flow and does not eliminate the signs of inflammatory activity. However, if a complex therapy includes metabolic drugs, nootropics (cholinomimetics of central action) and hyperbaric oxygen therapy, it prevents recurrent pyelonephritis due to normalization of the intravesical pressure and reduction of urinary residual volume.

Key words: neurogenic (underactive) bladder, hyperbaric oxygenation, Citochrome C, Choline alfoscerate, ipidacrine.

В настоящее время нейрогенный мочевой пузырь является серьезной проблемой детской урологии, которой в частности был посвящен симпозиум «Диагностика и лечение детей с расстройствами мочеиспускания». Распространенность нейрогенных дисфункций мочевого пузыря составляет 3,5% от популяции детей и подростков [1, 3, 10] и от 38 до 70% детей с инфекцией мочевыводящих путей [6]. Соотношение между количеством девочек и количеством мальчиков с рефлюксом примерно составляет 1:1.

Лечение нейрогенных дисфункций мочевого пузыря предполагает проведение уротерапии, медикаментозной терапии, электротерапии. И если комплекс лечения гиперактивного мочевого пузыря достаточно хорошо разработан, то при лечении гипоактивного детрузора врач сталкивается с большим количеством проблем при проведении медикаментозной терапии.

Цель работы заключалась в подборе препаратов и физиотерапевтических факторов, влияющих на состояние детрузора, в улучшении результатов диспансерного наблюдения и лечения больных с гипорефлекторными формами нейрогенных дисфункций мочевого пузыря.

Материал и методы. Ежегодно в урологическом отделении РДКБ РБ находится до 280 детей с диагнозом «нейрогенный мочевой пузырь», в 40 случаях выявляется снижение тонуса детрузора. У 30% детей наблюдается рецидивирующее течение пиелонефрита, в связи с чем они получают стационарное лечение в РДКБ и амбулаторное лечение по месту жительства более двух раз в год.

В урологическом отделении ГБУЗ РДКБ, в республиканской детской консультативной поликлинике, МБУЗ «Городская детская поликлиника № 4» обследовано 60 пациентов с нейрогенным (гипорефлекторным) мочевым пузырем, осложненным рецидивирующим течением хронического пиелонефрита.

Все дети были разделены на 2 группы. 30 детей (первая группа), получали стандартную противовоспалительную и антибактериальную, метаболитную и витаминотерапию, физиотерапию (электрофорез с прозерином). Во вторую группу вошли 30 пациентов, которым кроме стандартной противовоспалительной, антибактериальной, метаболитной и витаминотерапии назначались ноотропные, метаболические препараты и оксигенобаротерапия.

Нейромидин (Neiromidin) Действующее вещество препарата обладает двумя выраженными фармакологическими эффектами: во-первых, ингибирует холинэстеразу, а во-вторых, блокирует калиевые каналы клеточных мембран. Блокада калиевых каналов пресинаптических клеток приводит к снижению выброса калия и увеличению выделения кальция в синаптическую щель. Повышенные концентрации кальция стимулируют выброс медиаторов, увеличивая их количество и облегчая их переход через мембрану постсинаптической клетки. Благодаря своему антихолинэстеразному действию Нейромидин улучшает передачу импульсов на уровне синаптической щели, так как блокирует действие холинэстеразы разрушающей медиаторы, тем самым увеличивая количество медиаторов и усиливая функциональную активность постсинаптической клетки. В частности Нейромидин усиливает действие таких медиаторов, как ацетилхолин, серотонин, окситоцин, гистамин, адреналин. Препарат стимулирует и восстанавливает нервно-мышечную передачу (в том числе и после поражения отдельных участков вследствие травм, приёма некоторых антибиотиков, местных анестетиков, действия токсинов), повышает тонус гладкой мускулатуры (бронхи, желудочно-кишечный тракт, матка). Назначался из расчета 1 мг/кг/сут на 2 приема.

Глиатилин – ноотропный препарат, холиномиметик центрального действия с преимущественным влиянием на ЦНС. Высвобождение холина из активного вещества происходит в головном мозге; холин участвует в биосинтезе ацетилхолина. Альфосцерат биотрансформируется до глицерофосфата, который является предшественником фосфолипидов. Ацетилхолин улучшает передачу нервных импульсов, а глицерофосфат участвует в синтезе фосфатидилхолина (мембранного фосфолипида), в результате улучшаются эластичность мембран и функция рецепторов. Глиатилин увеличивает церебральный кровоток, усиливает метаболические процессы и активирует структуры ретикулярной формации головного мозга, оказывает профилактическое и корректирующее действия на факторы инволюционного психоорганического синдрома, такие как изменение фосфолипидного состава мембран нейронов и снижение холинергической активности. Фармакодинамические исследования показали, что Глиатилин действует на синаптическую, в т.ч. холинергическую передачу нервного импульса (нейротрансмиссию); пластичность нейронной мембраны и функцию рецепторов. Препарат назначался по 1 капсуле (400 мг) в сутки

Цитохром С – метаболическое средство, оказывающее антигипоксическое, трофическое действия, стимулирует процессы регенерации, является катализатором клеточного дыхания. Механизм действия препарата связан с наличием в простетической группе железа, способного переходить из окисленного состояния в восстановленное. В результате ускоряются эндогенные окислительно-восстановительные реакции и обменные процессы в тканях, улучшается утилизация кислорода и снижается гипоксия тканей при различных патологических состояниях. Препарат вводился внутримышечно в количестве 10 мг 1 раз в день за 30 минут до сеанса гипербарической оксигенации.

Оксигенобаротерапия проводилась пациентам при давлении 40 кПа в течение 40 мин по 10 сеансов на курс лечения – 3 курса с перерывом 3-4 месяца.

Распределение детей по полу и возрасту представлено на рис. 1 и 2.

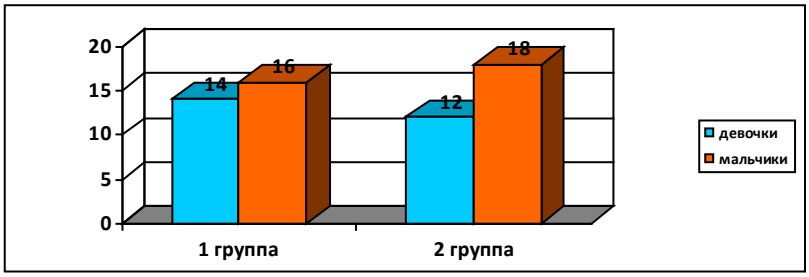

Рис. 1. Распределение больных по полу

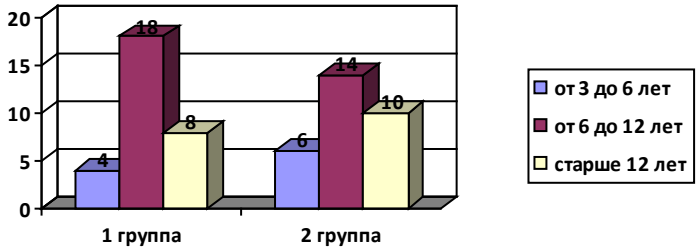

Рис. 2. Распределение больных по возрасту

При анализе групп методом Фишера достоверных различий по полу и возрасту не выявлено. Для выявления особенностей течения пиелонефрита проведено клинико-лабораторное исследование пациентов, а именно, учитывались анамнестические данные, клиническая картина заболевания, результаты лабораторных данных, данных уродинамического исследования.

При изучении анамнестических данных было выявлено, что в обследуемой популяции до поступления в стационар все дети неоднократно находились на стационарном лечении по поводу обострения пиелонефрита.

Таблица 1

Клинические симптомы у детей при первичном обращении

Клинические симптомы	1-я группа (n=30)	2-я группа (n=30)	p
Боли в животе, поясничной области	8	16	0,19
Головные боли	1	4	1,0
Дизурические расстройства	6	9	0,13
периодическое повышение температуры тела	7	16	0,91
Изменения в анализах мочи	12	24	1,0

Таблица 2

Распределение параметров урофлоуметрии

Группа	Частота мочеиспусканий	Средний поток, мл/с	Время мочеиспускания, с	Время до пика, с	Объем мочеиспускания, мл	Объем остаточной мочи, мл
1-я	4,1±0,6	5±0,56	48,3±0,92	20,3±0,3	252,26±5,56	52,2±1,56
2-я	3,4±0,8	3,4±0,8	59,4±0,21	16,1±0,39	243,39±2,47	43,1±2,47
p	0,6597	0,669897	0,128505	0,37015	0,108823	0,8823

Таблица 3

Распределение параметров цистотонометрии

Группа	Базовое давление, см вод. ст.	Объем первого позыва, мл	Давление первого позыва, см вод. ст.	Максимальный объем, мл	Давление в полном мочевом пузыре, см вод. ст.
1-я	1,3±0,26	150±5,65	3,1±0,5	283,33±14,23	5±2,26
2-я	2,1±0,17	103,33±6,53	2,3±0,33	253,33±5,69	4,3±3,8
P	0,39738	0,12902	0,594149	0,473531	0,894756

Как видно из табл. 1, наиболее частыми симптомами были периодические боли в животе и пояснице, отмеченные у 8 детей 1-й группы и у 16 детей 2-й, а также повышение температуры тела у 7-и 16 пациентов, дизурические расстройства выявлены у 6 и 9 пациентов соответственно.

Как видно из табл. 2,3, достоверных различий параметров уродинамического исследования не было. Контрольное обследование проводилось через 12 месяцев. Таким образом, обращает на себя внимание достоверное уменьшение клинических проявлений пиелонефрита у детей 2-й группы (табл. 4). На фоне применения комплексной терапии отмечаются уменьшение объема мочеиспускания, увеличение среднего потока, хотя изменения эти статистически недостоверны (табл. 5).

Таблица 4

Клинические симптомы у детей после лечения

Клинические симптомы	1-я группа (n=30)	2-я группа (n=30)	Достоверность различий, p
Боли в животе, поясничной области	8	1	0,045
Головные боли	1	1	1,0
Дизурические расстройства	6	1	0,13
периодическое повышение температуры тела	8	2	0,91
Изменения в анализах мочи	12	1	0,047

Таблица 5

Распределение параметров урофлоуметрии после лечения

Группа	Частота мочеиспусканий	Средний поток, мл/с	Время мочеиспускания, с	Время до пика, сек	Объем мочеиспускания, мл	Объем остаточной мочи, мл
I	4,2±0,7	6±1,3	32,3±1,2	11,1±0,3	252,6±5,56	53,4±1,6
II	6,4±0,3	9,4±1,4	19,2±1,1	6,1±1,3	142,2±2,47	22,2±2,1
p	0,06597	0,669897	0,28505	0,07015	0,081823	0,0813

Таблица 6

Распределение параметров цистотонометрии после лечения

Группа	Базовое давление, см вод. ст.	Объем первого позыва, мл	Давление первого позыва, см вод. ст.	Максимальный объем, мл	Давление в полном мочевом пузыре, см вод. ст.
1-я	1,4±0,16	85,0±5,65	2,7±0,85	183,33±4,13	4,5±2,26
2-я	3,6±0,17	68,3±1,13	5,13±0,3	100,3±1,6	12,3±1,8
P	0,039738	0,12902	0,05949	0,0473531	0,0056

Как видно из табл. 6, на фоне применения комплексной терапии (2-я группа) отмечается достоверное снижение объема мочевого пузыря до 100,3±1,6 мл и повышение давления детрузора до 12,3±1,8 см вод.ст.

Выводы. Комплексное лечение нейрогенной дисфункции мочевого пузыря препаратами Нейромидин, Глиатилин и Цитохром С и оксигенобаротерапией предотвращают рецидивирующее течение пиелонефрита за счет нормализации внутрипузырного давления, уменьшения объема остаточной мочи.

Комплексное лечение нейрогенной дисфункции мочевого пузыря препаратами Нейромидин, Глиатилин и Цитохром С и оксигенобаротерапией можно рекомендовать для широкого применения в педиатрической практике для лечения нарушений функции мочевого пузыря, обусловленных гипоактивным детрузором.

Сведения об авторах статьи:

Гумеров Аитбай Ахметович – д.м.н., профессор, зав. кафедрой детской хирургии, ортопедии, травматологии, анестезиологии и реанимации ГБОУ ВПО БГМУ Минздрава России. Адрес:450000, г. Уфа, ул. Ленина, 3.

Ахметшин Рустэм Закиевич – к.м.н., главный врач ГБУЗ «РДКБ». Адрес: 450106, г. Уфа, ул. Ст. Кувыкина, 98, 8(347)2548803.

Смаков Шамиль Савиевич – зав. урологическим отделением, в том числе по пересадке почки ГБУЗ «РДКБ». Адрес: 450106, г. Уфа, ул. Ст. Кувыкина, 98. E-mail: Shamil_Smakov53@mail.ru

Коновалов Сергей Анатольевич – к.м.н. врач урологического отделения, в том числе по пересадке почки ГБУЗ «РДКБ». Адрес: 450106, г. Уфа, ул. Ст. Кувыкина, 98. E-mail: s.konovalov@rambler.ru

Коновалова Людмила Владимировна, врач уролог, МБУЗ «Детская поликлиника №4», г. Уфа, Ул. Суворова, 19. E-mail: Lkonovalova@yandex.ru

Абдуллина Асия Вадимовна – врач урологического отделения, в том числе по пересадке почки ГБУЗ «РДКБ». Адрес: 450106, г. Уфа, ул. Ст. Кувыкина, 98. E-mail: asiyaabdullina@rambler.ru

Байбурин Рашид Айратович – врач урологического отделения, в том числе по пересадке почки ГБУЗ «РДКБ». Адрес: 450106, г. Уфа, ул. Ст. Кувыкина, 98.

Канукова Индира Валерьевна – клинический ординатор кафедры урологии ГБОУ ВПО БГМУ Минздрава России. Адрес:450000, г. Уфа, ул. Ленина, 3.

ЛИТЕРАТУРА

1. Руководство по урологии / Н.А. Лопаткин. – М: Медицина, 1998. – Т. 1-3.
2. Осипов, И.Б. Реконструктивно-пластические операции при экстрофии мочевого пузыря у детей: Методические рекомендации. – СПб.: СПбГПМА, 1995. – 28 с.
3. Лопаткин, Н.А., Пугачев, А.Г. Детская хирургия: руководство. – М.: Медицина, 1986. – 496 с.
4. Джавад-Заде, М.Д., Державин, В.М., Вишневский, Е.Л. Нейрогенные дисфункции мочевого пузыря. – М.: Медицина, 1989. – 384 с.
5. Yoshimura N., Chancellor M. Current and future pharmacological treatment for overactive bladder// J. Urology. 2002. Vol. 168. № 5. P. 1897–1913.
6. Касилов, К.В. Лечение нейрогенной гиперрефлекторной дисфункции мочевого пузыря у девочек низкоинтенсивным лазерным излучением /К.В. Касилов, А.И.Ицкович, В.Р.Орехов // Урол. и нефрол. – 1995. – №2. – С. 16–19.
7. Осипов, И.Б., Смирнова, Л.П. Нейрогенный мочевой пузырь у детей. –СПб.: Питер, 2001. – 96 с.

УДК 616.67./681-053.4-089.168.1-009.7-085.276
© А.А. Гумеров, Р.З. Ахметшин, Ш.С. Смаков, С.А. Коновалов, Л.В. Коновалова, А.В. Абдуллина, Р.А. Байбурин, Р.Н. Богданов, И.В. Канукова, 2013

А.А. Гумеров[1], Р.З. Ахметшин[2], Ш.С. Смаков[2], С.А. Коновалов[2], Л.В. Коновалова[3], А.В. Абдуллина[2], Р.А. Байбурин[2], Р.Н. Богданов[2], И.В. Канукова[1]

НЕСТЕРОИДНЫЕ ПРОТИВОВОСПАЛИТЕЛЬНЫЕ ПРЕПАРАТЫ В ПОСЛЕОПЕРАЦИОННОМ ПЕРИОДЕ У ДЕТЕЙ РАННЕГО ВОЗРАСТА

[1] ГБОУ ВПО «Башкирский государственный медицинский университет» Минздрава России, г. Уфа
[2]ГБУЗ «Республиканская детская клиническая больница», г. Уфа
[3]МБУЗ «Детская поликлиника № 4», г. Уфа

Наблюдалось 90 детей в возрасте от 3 до 6 лет, оперированных по поводу перекрута гидатиды яичка. Проводился анализ течения послеоперационного периода. В первые сутки каждый час определялись: пульс, артериальное давление и температура тела. Включение в комплексную терапию нестероидного противовоспалительного препарата кетопрофен лизиновая соль позволяет получить адекватное обезболивание в раннем послеоперационном периоде, противовоспалительный эффект.
Ключевые слова: кетопрофен лизиновая соль, обезболивание, дети раннего возраста.

A.A. Gumerov, R.Z. Akhmetshin, Sh.S. Smakov, S.A. Konovalov, L.V. Konovalova, A.V. Abdullina, R.A. Baiburin, R.N. Bogdanov, I.V. Kanukova

NONSTEROIDAL ANTI-INFLAMMATORY DRUGS IN POSTOPERATIVE TREATMENT OF INFANTS

90 children aged 3-6 years after testis hydatidocele torsion surgery have been observed in the investigation. The analysis of postoperative period has been carried out. During the first 24 hours the pulse rate, blood pressure and temperature were taken every hour. Complex therapy with non-steroidal anti-inflammatory drug (ketoprofen lysine salt) provides adequate analgesia in the early postoperative period and anti-inflammatory effect.
Key words: ketoprofen lysine salt, pain relief, infants.

Борьба с болью является одной из наиболее важных задач в послеоперационном периоде. Эффективное обезболивание способствует ранней реабилитации больного, снижает частоту возникновения послеоперационных осложнений и хронических болевых синдромов.

В настоящее время имеется широкий выбор лекарственных препаратов и методов немедикаментозного обезболивания, однако многочисленные исследования, проведенные в разных странах, выявили недостаточную анальгезию раннего послеоперационного периода почти у 50% больных [6,7,11]. Поэтому знание современных принципов обезболивания после операции имеет большое практическое значение.

Опиоидные анальгетики реализуют свое действие через опиатные рецепторы, расположенные на спинальном и супраспинальном уровнях, и являются основной группой лекарственных средств для лечения боли в послеоперационном периоде.

Применение опиоидных анальгетиков может сопровождаться выраженными побочными реакциями (сонливостью, угнетением дыхания, тошнотой, рвотой, парезом желудочно-кишечного тракта, нарушениями мочеиспускания), поэтому в настоящее время признано, что монотерапия опиоидными анальгетиками не всегда достаточно эффективна, а иногда даже опасна.

Кроме того, при традиционном внутримышечном введении трудно поддерживать оптимальную концентрацию опиоидов в плазме, что может сопровождаться либо угнетением дыхания, либо недостаточным обезболиванием.

Нестероидные противовоспалительные препараты обладают анальгетическими и противовоспалительными свойствами. Механизм действия связан с ингибированием циклооксигеназы, которая катализирует расщепление арахидоновой кислоты на различные простагландины, являющиеся основными медиаторами воспаления. НПВП оказывают влияние на проведение болевых импульсов в центральной нервной системе, Они считаются эффективными анальгетиками при легкой или умеренной боли.

Традиционная концепция послеоперационного обезболивания предполагала использование анальгетиков только после появления сильных болей. Однако в настоящее время доказано, что обезболивания достичь гораздо труднее, если ощущение боли уже сформировалось [1,2].

Оптимального метода послеоперационного обезболивания в настоящее время не существует. Выбор лекарственных препаратов и методов обезболивания определяется опытом

анестезиолога, материальными возможностями и другими факторами.

Цель работы заключалась в определении эффективности обезболивания в раннем послеоперационном периоде у детей младшего возраста после проведения ревизии органов мошонки, улучшения результатов лечения после операций на органах репродуктивной сферы.

Материал методы. Ежегодно в урологическом отделении РДКБ РБ находится до 64 детей с диагнозом синдром отечной гиперемированной мошонки. Не менее 30% составляют дети в возрасте от 3 до 6 лет. Всем детям проводится ревизия органов мошонки. Все дети получают стационарное лечение в РДКБ в течение семи дней и амбулаторное лечение по месту жительства в течение 4-6 недель согласно приказу МЗ РФ № 656 от 31 декабря 2003 года «О мерах по повышению качества оказания уроандрологической помощи детям в Российской Федерации». Данная группа детей в дальнейшем наблюдается у уролога по месту жительства.

За период с 2008 по 2013 год в урологическом отделении ГБУЗ РДКБ, в республиканской детской консультативной поликлинике, МБУЗ «Городская детская поликлиника № 4» наблюдалось 90 мальчиков в возрасте 3-6 лет с диагнозом перекрут гидатиды яичка, острый орхоэпидидимит. В исследование включены дети, которым проведена ревизия органов мошонки не позднее 3-х суток от момента заболевания.

Все дети были разделены на 3 группы в зависимости от характера обезболивания в раннем послеоперационном периоде. 27 детей, которые получали опиоиды «по просьбе» ухаживающего, составили первую группу, вторая группа – 33 ребенка – получали опиоды по назначению каждые 4 часа в течение первых суток после операции. С 2012 года детям в послеоперационном периоде назначалась противовоспалительная терапия. 30 детей, получавших кетопрофен лизиновую соль, включены в третью группу.

Нестероидное противовоспалительное средство кетопрофен представляет собой рацемическую смесь энантиомеров, в которой фармакологическая активность связана с S-энантиомером. Фармакологическое действие – анальгезирующее, жаропонижающее, противовоспалительное, антиагрегационное. Ингибирует активность ЦОГ-1 и ЦОГ-2, угнетает синтез ПГ и ЛТ. Обладает антибрадикининовой активностью, стабилизирует лизосомальные мембраны и задерживает высвобождение из них ферментов, способствующих разрушению тканей при хроническом воспалении. Снижает выделение цитокинов, тормозит активность нейтрофилов. Кетопрофена лизиновая соль, в отличие от кетопрофена, является быстрорастворимым соединением с нейтральной pH, за счет чего почти не раздражает ЖКТ. Препарат кетопрофен лизиновая соль («ОКИ») применялся в свечах 30 мг до оперативного вмешательства, затем через каждые 4 часа по 20 мг внутрь в течение 2-х суток и 2 раза в сутки в течение 7 дней.

Анестезиологическое обеспечение осуществлялось на основе ингаляционной анестезии Севофлюраном. Средняя продолжительность вмешательства составила 10 мин. Во всех случаях обязательно проводилась блокада семенного канатика с введением 10 мл 0,25% раствора новокаина с антибактериальным препаратом.

При изучении анамнестических данных было выявлено, что в обследуемой популяции до поступления в стационар все дети жаловались на боли в паховой области и в мошонке. Анализ клинической симптоматики представлен в табл. 1.

Таблица 1

Клинические симптомы у детей при первичном обращении

Клинические симптомы	I группа (n=27)	II группа (n=33)	III группа (n=30)	p
Боли в животе	8	16	18	0,19
Отек мошонки	1	4	6	1,0
Гиперемия	6	6	9	0,13
Повышение температуры тела	3	6	4	0,91
Ускорение чсс более чем на 30%	4	7	5	0,86
Повышение АД	5	6	6	0,88

Как видно из табл. 1, у достаточно большой группы детей младшего возраста кроме местной реакции имеются признаки общей интоксикации. Как следует из таблицы 2, достоверных различий в клиническом анализе крови в исследуемых группах при первичном обращении не было, обращает на себя внимание некоторое ускорение СОЭ при отсутствии реакции лейкоцитов.

В послеоперационном периоде проводился мониторинг частоты сердечных сокращений, артериального давления и температуры тела.

Таблица 2

Данные клинического анализа крови

Показатели	I группа (n=27)	II группа (n=33)	III группа (n=30)	P
СОЭ, мм/ч	13,1±0,76	11,6±2,1	12,3±0,12	0,78
Лейкоциты в периферической крови, * 10^9/л	8,36±0,92	7,5±1,2	8,4±0,21	0,86

Таблица 3

Изменение частоты сердечных сокращений в первые сутки после операции

Время после вмешательства	I группа (n=27)	II группа (n=33)	III группа (n=30)	p
Через 1 час	108±6	110±7	107±4	0,87
-»- 3 часа	124±8	128±7	112±2	0,3
-»- 6 часов	132±10	112±4	110±5	0,04
-»- 12 часов	128±8	110±6	108±4	0,036
-»- 24 часа	126±7	108±5	108±6	0,05

Обращают на себя внимание стабильность частоты сердечных сокращений у детей второй и третьей групп и отсутствие учащения пульса в первые часы после операции у детей третьей группы (табл. 3).

Как следует из таблицы 4, в первой группе больных в первые часы после оперативного вмешательства отмечалось повышение артериального давления. Температурная реакция у больных достоверно не отличалась (табл. 5).

Как видно из табл. 6, у значительного числа детей первой и второй групп сохраняются симптомы воспаления, что в определенной степени подтверждается картиной периферической крови.

Таблица 4

Изменение артериального давления в первые сутки после операции

Время после вмешательства	I группа (n=27)		II группа (n=33)		III группа (n=30)		Достоверность различий, p
	систолическое	диастолическое	систолическое	диастолическое	систолическое	диастолическое	
Через 1 час	108±6	62±6	110±7	62±4	107±4	60±2	1,0
-»- 3 часа	120±8	60±8	108±5	62±3	108±2	61±3	0,043
-»- 6 часов	102±10	60±5	102±4	60±1	106±5	60±4	0,13
-»- 12 часов	118±8	61±8	106±6	61±4	108±4	62±1	0,47
-»- 24 часа	116±7	62±7	108±5	62±2	108±6	60±2	0,047

Таблица 5

Изменение температуры тела в первые сутки после операции

Время после вмешательства	I группа (n=27)	II группа (n=33)	III группа (n=30)	Достоверность различий, p
Через 1 час	37,2±0,2	37,2±0,2	37,2±0,2	0,75
-»- 3 часа	37,8±0,6	37,8±0,6	37,8±0,6	0,33
-»- 6 часов	37,2±0,3	37,2±0,3	37,2±0,3	0,6
-»- 12 часов	37,0±0,2	37,0±0,2	37,0±0,2	0,077
-»- 24 часа	37,0±0,1	37,0±0,1	37,0±0,1	0,47

Таблица 6

Клинические симптомы у детей при выписке

Клинические симптомы	I группа (n=27)	II группа (n=33)	III группа (n=30)	P
Боли в животе	8	6	1	0,019
Отек мошонки	4	4	1	0,05
Гиперемия	1	0	0	0,13
Повышение температуры тела	2	2	0	0,91

Таблица 7

Данные клинического анализа крови

Показатели	I группа (n=27)	II группа (n=33)	III группа (n=30)	P
СОЭ, мм/ч	11,3±0,16	12,7±1,1	8,3±0,12	0,05
Лейкоциты в периферической крови, * 10^9/л	10,6±0,2	11,5±1,2	6,4±0,21	0,86

У пациентов первой и второй групп отмечается наличие системного воспалительного ответа, в то время как у детей третьей группы СОЭ и лейкоциты периферической крови в пределах нормы.

Все дети в течение месяца наблюдались у уролога по месту жительства, получали комплексную терапию, в которую включались нестероидные противовоспалительные препараты, антигистаминные, мембраностабилизаторы.

При контрольном обследовании через 1 месяц пациенты третьей группы жалоб не предъявляли, среди детей первой и второй групп жалобы на периодическое беспокойство и боли в животе предъявляли 6 пациентов.

Таблица 8

Данные клинического анализа крови

	I группа (n=27)	II группа (n=33)	III группа (n=30)	P
СОЭ, мм/час	7,1±0,2	8,6±0,1	7,3±0,1	0,78
Лейкоциты в периферической крови, * 10^9/л	6,36±0,12	7,5±0,2	8,4±0,21	0,86

Как следует из табл. 8, достоверных различий в клиническом анализе крови в исследуемых группах после проведенного лечения не было.

Таким образом, наше исследование показывает, что на фоне применения в раннем послеоперационном периоде в комплексной терапии нестероидных противовоспалительных препаратов (лизиновая соль кетопрофена) удается добиться адекватного обезболивания и снизить активность воспалительного процесса. Лечение препаратом «ОКИ» являлось эффективным и безопасным, хорошо переносилось больными.

Выводы.

Применение лизиновой соли кетопрфена (препарат «ОКИ») позволяет добиться адекватного обезболивания в раннем послеоперационном периоде при небольшом объеме оперативного вмешательства у детей младшего возраста, снижает активность воспалительного процесса.

Препарат «ОКИ» можно рекомендовать для широкого применения в педиатрической практике в целях обезболивания в послеоперационном периоде у детей младшего возраста.

Сведения об авторах статьи:

Гумеров Аитбай Ахметович – д.м.н., профессор, зав. кафедрой детской хирургии, ортопедии, травматологии, анестезиологии и реанимации ГБОУ ВПО БГМУ Минздрава России. Адрес:450000, г. Уфа, ул. Ленина, 3.

Ахметшин Рустэм Закиевич – к.м.н., главный врач ГБУЗ «РДКБ». Адрес: 450106, г. Уфа, ул. Ст. Кувыкина, 98, 8(347)2548803.

Смаков Шамиль Савиевич – зав. урологическим отделением, в том числе по пересадке почки ГБУЗ «РДКБ». Адрес: 450106, г. Уфа, ул. Ст. Кувыкина, 98. E-mail: Shamil_Smakov53@mail.ru

Коновалов Сергей Анатольевич – к.м.н. врач урологического отделения, в том числе по пересадке почки ГБУЗ «РДКБ». Адрес: 450106, г. Уфа, ул. Ст. Кувыкина, 98. E-mail: s.konovalov@rambler.ru

Коновалова Людмила Владимировна, врач уролог, МБУЗ «Детская поликлиника №4», г. Уфа, Ул. Суворова, 19. E-mail: Lkonovalova@yandex.ru

Абдуллина Асия Вадимовна – врач урологического отделения, в том числе по пересадке почки ГБУЗ «РДКБ». Адрес: 450106, г. Уфа, ул. Ст. Кувыкина, 98. E-mail: asiyaabdullina@rambler.ru

Байбурин Рашид Айратович – врач урологического отделения, в том числе по пересадке почки ГБУЗ «РДКБ». Адрес: 450106, г. Уфа, ул. Ст. Кувыкина, 98.

Богданов Рустем Наилевич – врач анестезиолог-реаниматолог отделения анестезиологии и реанимации ГБУЗ «РДКБ». Адрес: 450106, г. Уфа, ул. Ст. Кувыкина, 98.

Канукова Индира Валерьевна – клинический ординатор кафедры урологии ГБОУ ВПО БГМУ Минздрава России. Адрес:450000, г. Уфа, ул. Ленина, 3.

ЛИТЕРАТУРА

1. Овечкин, А.М. Профилактика послеоперационного болевого синдрома. Патогенетические основы и клиническое применение: автореф. дис.... д-ра мед. наук. – М., 2000. – 42 с.
2. Овечкин, А.М. Обезболивание и седация в послеоперационном периоде: реалии и возможности /А.М. Овечкин, Д.В.Морозов, И.П.Жарков // Вестник интенсивной терапии. – 2001. – № 4. – С. 47-60.
3. Осипова, Н.А. Профилактическая анальгезия — новое направление в анестезиологии. Рождение и развитие идеи в работах МНИОИ им. П.А. Герцена /Н.А. Осипова, В.В.Петрова, В.А.Береснев [и др.] // Анест. и реаниматол. – 1999. – № 6. – С. 13-18.
4. Acute Pain Management: Scientific Evidence. Australian and New Zeland College of Anaesthetists, 2nd edition, 2005 (endorsed Royal College of Anaesthetists, UK). – 31 OS.
5. Barratt S., Smith R., Kee J. Multimodal analgesia and intravenous nutrition preserves total body protein following major abdominal surgery // Red. Anesth. Pain. Med. – 2000. – V. 27. P. 15-22.
6. Dirks J., Fredensborg B., Christensen D. A randomized study of the effects of single-dose gabapentin versus placebo on postoperative pain and morphine consumption after mastectomy // Anesthesiology. – 2002. – V. 97. – P. 560-564.
7. Dolin S., Cashman J., Bland J. Effectiveness of acute postoperative pain management: I. Evidence from published data // Br. J. Anaesth. – 2002. – V. 89. – P. 409-423.
8. Jorgensen H., Wetterslev J., Moiniche S. Epidural local anesthetics versus opioid-based analgesic regimens for postoperative gastrointestinal paralysis // The Cochrane Database of Systemic Reviews. – 2001. – Issue 1, Art. No: CD00 1893.DOI: 10.1002/14651858. CD001893.
9. Kehlet H., Holte K. Effect of postoperative analgesia on surgical outcome // Br. J. Anaesth. – 2001. – V. 87. – P. 62-72.
10. Laulin J., Maurette P., Corcuff J. The role of ketamine in preventing f entanyl-induced hyperalgesia and subsequent acute morphine tolerance // Anesth. Analg. – 2002. – V. 94. – P. 1263-1269.
11. Perkins F., Kehlet H. Chronic pain as an outcome of surgery. A review of predictive factors // Anesthesiology. – 2000. – V. 93. – P. 1123-1133.
12. Pettersson P., Owall A., Jakobsson J. Early bioavailability of paracetamol after oral or intravenous administration // Acta Anaesth. Scand. – 2004. – V. 48. – P. 867-870.
13. Postoperative Pain Management – Good Clinical Practice. General recommendations and principles for successful pain management. Produced with the consultations with the Europeans Society of Regional Anaesthesia and Pain Therapy. Project chairman N. Rawal, 2005. – 57S.

УДК 616.643-089.844-06:616.69-008.1
© С.П. Даренков, С.В. Котов, К.И. Глинин, 2013

С.П. Даренков, С.В. Котов, К.И. Глинин

ЭРЕКТИЛЬНАЯ ФУНКЦИЯ У ПАЦИЕНТОВ СО СТРИКТУРАМИ ПЕРЕДНЕЙ УРЕТРЫ

ГБОУ ВПО «Российский национальный исследовательский медицинский университет им. Н.И. Пирогова», Минздрава России, г. Москва

Хирургическая реконструкция является эффективным методом лечения стриктур уретры. Она получила широкое распространение. В настоящее время вопрос о степени нарушения эректильной функции вследствие операции остается открытым. Ухудшение эрекции – одно из наиболее частых сексуальных осложнений, возникающих после уретропластики. Качество эрекции играет важную роль в общей удовлетворенности пациента от оперативного лечения, поэтому требует отдельной оценки. Локализация стриктуры, ее протяженность, метод реконструкции, возраст больного и другие факторы могут оказать негативное влияние на эректильную функцию, которая, как отмечают многие авторы, у подавляющего большинства пациентов имеет со временем тенденцию к восстановлению. В данной статье оценивается воздействие различных современных методов реконструктивной хирургии передней уретры на эректильную функцию и качество сексуальной жизни пациентов.

Ключевые слова: стриктура уретры, передняя уретропластика, эректильная дисфункция.

S.P. Darenkov, S.V. Kotov, K.I. Glinin

ERECTILE FUNCTION IN PATIENTS WITH ANTERIOR URETHRAL STRICTURES

Urethral reconstruction for anterior urethral stricture is an effective method which has become widely spread. The question of the postoperative erectile dysfunction degree is still open. Erectile dysfunction is one of the most commonly reported sexual problems following anterior urethroplasty. Assessment of anterior urethroplasty outcomes should comprise the sexual function which plays a significant role in patient's post-operative satisfaction. The location of urethral stricture, its length, surgical approach, age of patient and other factors may negatively affect the erectile function which, as many authors note, can restore in most patients. This article evaluates the influence of various modern methods of reconstructive surgery for male anterior urethral stricture on erectile function and sexual life.

Key words: urethral stricture, anterior urethroplasty, erectile dysfunction.

Вопросы лечения стриктур уретры относятся к наиболее сложным и актуальным разделам оперативной урологии [1,5,6].

На сегодняшний день ввиду урбанизации и индустриализации общества отмечается рост заболеваемости стриктурами уретры в связи с транспортным травматизмом. По эпидемиологическим сведениям стриктурами мочеиспускательного канала страдают около 300 из 100 000 мужчин [15]. В развитых странах выше частота встречаемости стриктур уретры, возникших как осложнения трансуретральной резекции предстательной железы и радикальной простатэктомии, тогда как в развивающихся и бедных странах большую долю занимают рубцовые сужения воспалительной и травматической этиологий [2]. Согласно мнению некоторых авторов, в будущем закономерно увеличится количество больных стриктурами уретры в связи с повсеместным распространением эндоскопических методов лечения по поводу доброкачественной гиперплазии предстательной железы и мочекаменной болезни. Все более частой причиной стриктур уретры является специфическое кожное заболевание — лихен-склероз. Инфекции, передаваемые половым путем, и прежде всего гонорея, становятся причиной стриктуры уретры все реже, так как они успешно лечатся антибиотиками [3,4].

Отечественными и зарубежными урологами предложены различные консервативные и хирургические методы лечения стриктур мочеиспускательного канала, такие как бужирование, внутренняя оптическая уретротомия, имплантация постоянных уретральных стентов и реконструктивно-восстановительные операции [1,5,6,18].

Расширение сведений о гистологическом строении губчатого тела и о процессах спонгиофиброза позволило объяснить неудовлетворительные результаты бужирования уретры и внутренней оптической уретротомии, в ходе которых не выполняется радикального удаления склеротически измененных тканей мочеиспускательного канала [5,7]. Становиться очевидным, что только реконструктивно-пластические операции обеспечивают патогенетически обоснованное лечение стриктур уретры, предполагая иссечение сужения в пределах здоровых тканей [8].

Однако не существует одной универсальной хирургической техники, приемлемой для различных видов стриктур, что обязует урологов, занимающихся данной проблемой, владеть различными методами уретропластики и применять из их большого разнообразия наиболее подходящий вариант в соответствии с отдельной клинической ситуацией [1,5,9,10].

Основным достоинством открытой хирургической коррекции стриктур уретры

представляется значительно меньшая частота рецидивов заболевания по сравнению с результатами выполнения альтернативных малоинвазивных методик.

Но устранение рубцового сужения и восстановление проходимости просвета уретры «любой ценой» зачастую вызывает те или иные нежелательные последствия, которые принимают еще более тяжелый характер у пациентов, перенесших неоднократные оперативные вмешательства.

Эректильная дисфункция после уретропластики

Качество эрекции играет большую роль в удовлетворенности пациента после реконструктивных операций на уретре.

В разнообразных исследованиях оценивается риск развития рецидива стриктур. При этом влияние уретропластики на эректильную функцию обсуждается в небольшой доле литературных источников, демонстрирующих результаты оперативного лечения.

Эректильная дисфункция после пластики передней уретры, по данным различных авторов, встречается в 1 – 26 % случаев. При этом в раннем послеоперационном периоде ее частота как правило достигает 30 – 40 % и значительно снижается в течение 6 – 12 месяцев до 1 – 4 %. Таким образом, качество эрекции восстанавливается у подавляющего большинства пациентов (см. таблицу).

Таблица

Частота эректильной дисфункции после пластики передней уретры

Исследование	Кол-во пациентов	Средний период наблюдения, мес	Частота эректильной дисфункции, %
Mundy, [18]	200	> 3	0,9
Santucci и соавт., [20]	168	6	< 1
Eltahawy и соавт., [19]	257	50,2	2,3
Erickson и соавт., [14]	52	6,3	< 4
Dogra и соавт., [22]	79	15,5	4
Al-Qudah, Santucci, [21]	24	29	17
Xie и соавт., [11]	125	27,3	26,4

Среди факторов риска развития данного осложнения выделяют такие, как протяженность и локализация стриктуры, наличие в анамнезе предшествующих реконструктивных оперативных вмешательств и возраст пациента [10,11].

Возраст пациентов

Erickson и соавт. [12], используя опросник O'Leary Brief Male Sexual Function Inventory (BMSFI), оценивали эректильную функцию до и после пластики передней уретры у 52 мужчин, стратифицированных по возрастным группам. Среди пациентов 50-59 лет результаты опроса по домену эректильной функции до и после операции достоверно изменились, составив 9.5 и 8.8 соответственно. У мужчин в возрасте свыше 60 лет достоверного снижения качества эректильной функции не установлено. Пациенты моложе 49 лет ухудшения эрекции не отмечали. Таким образом пожилые мужчины могут иметь более высокую частоту эректильных расстройств после операции.

Протяженность стриктуры

В исследовании, проведенном Coursey и соавт. [13], мужчины, сообщившие о нарушении эрекции, имели значительно большую протяженность стриктуры, чем пациенты, у которых эрекция после операции не изменилась или даже улучшилась (в среднем 6,8 ± 5,5 см против 4,4 ± 3,7 см). Как объясняют авторы, длина стриктуры коррелирует с тяжестью фиброза губчатого тела. Протяженные сужения мочеиспускательного канала часто вызваны воспалительным процессом, наличием в анамнезе травматических и длительных катетеризаций мочевого пузыря, что определяет выбор наиболее сложного, расширенного и нередко многоэтапного хирургического лечения.

Локализация стриктуры

В результатах, опубликованных Dogra и соавт. [22], уровень эректильных нарушений в раннем периоде после пластики бульбозного и пенильного отделов составил соответственно 10% и 16%.

Противоположные данные демонстрируют Erickson и соавт. [14], наблюдавшие непосредственно сразу после операций наибольшую частоту эректильной дисфункции после пластики бульбозного отдела (76%) в сравнении с результатом пластики пенильного отдела (38%). Авторы пояснили это тем, что в ходе реконструкции бульбозного отдела выполняется мобилизация уретры от кавернозных тел путем рассечения глубокой фасции и отделение уретры от тканей межкрурального пространства, что может привести к повреждению кавернозных нервов на уровне прободения ими мочеполовой диафрагмы. Кроме того, возможно нарушение целостности перинеального нерва на этапе рассечения бульбоспонгиозной мышцы, что снизит чувствительность головки полового члена и область уздечки.

Время после операции

Длительное половое воздержание и комплекс отрицательных психосенситивных

воздействий, связанных с госпитализацией часто усугубляют течение эректильной дисфункции.

Многие авторы указывают, что с увеличением времени после операции отмечается устойчивая тенденция к восстановлению эректильной функции.

Erickson и соавт. [14] в исследовании, включавшем 52 пациента после пластики передней уретры в 38% случаев (20 пациентов) констатировали снижение эрекции в раннем послеоперационном периоде. Из них у 18 больных в течение 190 дней эрекция полностью восстановилась.

Как показывает Mundy [18], по результатам анализа 200 операций, в течение 3 месяцев об эректильной дисфункции сообщили 53% пациентов, подвергшихся анастомотической пластике и 33% больных, перенесших аугментационную пластику. С течением времени в данных группах частота этого осложнения снизилась до 5% и 0,9% соответственно.

Таким образом, большая часть случаев эректильной дисфункции в раннем периоде после передней уретропластики, как правило, носит преходящий характер. Улучшение эрекции наряду с психоэмоциональной реабилитацией со временем может быть обусловлено восстановлением чувствительности кожи полового члена, уменьшением отека тканей, купированием воспаления [11].

Анастомотическая уретропластика

Анастомотическая пластика «конец – в конец» является «золотым стандартом» в лечении коротких стриктур бульбозного отдела уретры благодаря относительной технической простоте, высокому уровню успеха и малой частоте осложнений, в том числе эректильных нарушений.

Eltahawy и соавт. [19] отметили эректильную дисфункцию лишь у 2,3% из 260 пациентов после анастомотической уретропластики. Похожие результаты продемонстрированы Santucci и соавт. [20]. В их исследование были включены 168 мужчин со стриктурой уретры длиной в среднем 17 мм. Из них менее чем у 1% выявлена эректильная дисфункция.

Увеличительная уретропластика

Использование увеличительной уретропластики позволяет решить проблему оперативной коррекции протяженных стриктур. Выбор оптимального пластического материала определяется такими факторами, как этиология, локализация и протяженность стриктуры. При этом данный вопрос часто не имеет однозначного решения. Однако наилучшими пластическими материалами на сегодняшний день признаны пенильная кожа и буккальная слизистая [2]. Coursey и соавт. [13] сообщают, что в сравнении с другими методами частота эректильной дисфункции в раннем периоде после уретропластик с использованием кожно-фасциального лоскута на питающей ножке максимальна и достигает 40,9%. Тогда как после анастомотической пластики «конец в конец» и с использованием лоскута слизистой щеки эректильная дисфункция возникла в 26,8% и 19% случаев соответственно. Авторы объясняют это тем, что пациенты, перенесшие пластику пенильной кожей, имели высокую степень и увеличенную протяженность спонгиофиброза, и как следствие выполнялся большой объем диссекции тканей в ходе операции.

Иные данные отражены в исследовании Al-Qudah [21], где эректильная дисфункция имела место у 17% пациентов, прооперированных путем формирования анастомоза «конец – в конец», и полностью отсутствовала по результатам буккальной и кожно-фасциальной пластик.

Dogra и соавт. [22] между группами пациентов, прооперированных по методике анастомотической и увеличительной пластики бульбозного отдела, сравнили частоту нарушения эрекции, составившую 28% и 10% соответственно.

Заключение. Проведенный анализ литературных источников подчеркнул актуальность изучения воздействия реконструктивно-пластических оперативных вмешательств при стриктурах уретры на качество эректильной функции пациентов.

Продемонстрировано, что риск развития эректильных нарушений обусловлен различными факторами, включающими возраст пациента, протяженность и локализацию стриктуры, а также применяемый хирургический метод лечения.

На сегодняшний день не существует единого подхода к оценке качества эрекции и качества жизни в целом у пациентов, перенесших реконструктивные операции на уретре, в чем позволяют убедиться нередко противоположные результаты ряда рассмотренных публикаций. Это диктует необходимость проведения дальнейших проспективных исследований с разработкой и применением новых валидных опросников.

Сведения об авторах статьи:

Даренков Сергей Петрович – д.м.н., профессор, зав. кафедрой урологии ГБОУ ВПО РНИМУ им. Н.И. Пирогова Минздрава России. Адрес: 117997, г. Москва, ул. Островитянова, 1.

Котов Сергей Владиславович – к.м.н., доцент кафедры урологии ГБОУ ВПО РНИМУ им. Н.И. Пирогова Минздрава России; зав. урологическим отделением ГКБ №1 им. Н.И. Пирогова. Адрес: 117997, г. Москва, ул. Островитянова, 1. Тел. 8-(495)-536-92-07. E-mail: urokotov@mail.ru

Глинин Кирилл Игоревич – аспирант кафедры урологии ГБОУ ВПО РНИМУ им. Н.И. Пирогова Минздрава России Адрес: 117997, г. Москва, ул. Островитянова, 1. Тел. (495) 434-0329. E-mail: muya@inbox.ru.

ЛИТЕРАТУРА

1. Русаков, В.И. Хирургия мочеиспускательного канала. / В.И. Русаков. – Ростов-на-Дону: Феникс, 1999. – 352 с.
2. Коган, М. И. Современные методы лечения стриктур уретры // Материалы Пленума Правления Российского общества урологов. – Екатеринбург, 2006.
3. New 2-stage buccal mucosal graft urethroplasty / E. Palminteri [et al.] // J. Urol. - 2002. - Vol. 167. - P. 130-132.
4. Armenakas, N.A. Long-term outcome of ventral buccal mucosal grafts for anterior urethral strictures / N.A. Armenakas // AUA News. - 2004. - Vol. 9. - P. 17-18.
5. Коган, М.И. Стриктуры уретры у мужчин. Реконструктивно-восстановительная хирургия / М.И. Коган. – М.: Практическая медицина, 2010. – 144 с.
6. Shreiter, F. Urethral Reconstructive Surgery / F. Shreiter, G.H. Jordan. - Heidelberg: Springer, 2006. - 200 p.
7. Mundy, A.R. A comparison of urethral reconstruction technigues // Genitourinary Reconstructive Surgeons Meeting. London, 1994. - P. 29-32.
8. Бабыкин, А.В. Реконструктивная хирургия протяженных стриктур уретры у мужчин: автореф. дис. … канд. мед. наук. – М., 2008. – 23 с.
9. Peterson, A.C. Management of urethral stricture disease: developing options for surgical intervention. / A.C. Peterson, G.D. Webster // BJU Int. – 2004. – Vol. 94. – P. 971.
10. Гвасалия, Б.Р. Реконструктивная хирургия уретры: автореф. дис. … д-ра мед. наук. – М., 2012. – 35 с.
11. Evaluation of erectile function after urethral reconstruction: a prospective study / H. Xie [et al.] // Asian J. Androl. – 2009. – Vol. 11. – P. 209-214.
12. Erectile function, sexual drive, and ejaculatory function after reconstructive surgery for anterior urethral stricture disease. / B.A. Erickson [et al.] // BJU Int. – 2006. – Vol. 99. – P. 607–611.
13. Erectile function after anterior urethroplasty. / J.W. Coursey [et al.] // J. Urol. – 2001. – Vol. 166. – P. 2273–2276.
14. Prospective analysis of erectile dysfunction after anterior urethroplasty: incidence and recovery of function. / B.A. Erickson [et al.] // J. Urol. – 2010. - Vol. 183, № 2. – P. 657-661.
15. Santucci, R.A. Male urethral stricture disease. / R.A. Santucci, G.F. Joyce, M.J. Wise // Urol. - 2007. – Vol. 177. - P. 1667–1674.
16. Carlton, J. Erectile function after urethral reconstruction. / M. Patel, A.F. Morey // Asian J. Androl. – 2008. – Vol. 10, № 1. – P. 75–78.
17. Andrich, D.E. The long-term results of urethroplasty. / D.E. Andrich, N. Dunglison, T.J. Greenwell, A.R. Mundy // J. Urol. – 2003. – Vol. 170. - P. 90–92.
18. Mundy, A.R. Results and complications of urethroplasty and its future. / A.R. Mundy // Br. J. Urol. – 1993. – Vol. 71. – P. 322–325.
19. Eltahawy, E.A. Long-term followup for excision and primary anastomosis for anterior urethral strictures. / Eltahawy, E.A. [et al.] // J. Urol. – 2007. – Vol. 177. – P. 1803–1806.
20. Santucci, R.A. Anastomotic urethroplasty for bulbar urethral stricture: analysis of 168 patients. / R.A. Santucci, L.A. Mario, J.W. McAninch // J. Urol. - 2002. – Vol. 167. – P. 1715–1719.
21. Al-Qudah, H.S. Extended complications of urethroplasty. / H.S. Al-Qudah, R.A.Santucci // Int. Braz. J. Urol. – 2005. - Vol. 31, № 4. – P. 315-325.
22. Dogra, P.N. Erectile dysfunction after anterior urethroplasty: a prospective analysis of incidence and probability of recovery-single-center experience. / P.N. Dogra, A.K. Saini, A. Seth // Urology. – 2011. - Vol. 78, № 1. – P. 78-81.

УДК 616.62-003.7-089.879
© В.А. Епишов, Д.С. Меринов, Д.А. Павлов, Р.Р. Фатихов, А.В. Артемов, 2013

В.А. Епишов, Д.С. Меринов, Д.А. Павлов, Р.Р. Фатихов, А.В. Артемов

СРАВНИТЕЛЬНЫЙ АНАЛИЗ РЕЗУЛЬТАТОВ ПЕРКУТАННОЙ НЕФРОЛИТОЛАПАКСИИ В ЗАВИСИМОСТИ ОТ ИНДЕКСА МАССЫ ТЕЛА У ПАЦИЕНТОВ С КРУПНЫМИ И КОРАЛЛОВИДНЫМИ КАМНЯМИ ПОЧЕК

ФГБУ «НИИ урологии» Минздрава России, г. Москва

Проанализированы результаты перкутанной нефролитолапаксии у пациентов с крупными и коралловидными камнями почек, стратифицированных по индексу массы тела (1 - ИМТ < 20 кг/м2; 2 - ИМТ 20-24,9 кг/м2; 3 – ИМТ 25-29,9 кг/м2; 4 – ИМТ 30-34,9 кг/м2; 5 – ИМТ > 35 кг/м2). Показатель полного удаления камня по группам составил 69,2%, 71,4%, 64,3%, 54,7%, 66,7% соответственно (p=0,56). Осложнения раннего послеоперационного периода отмечены в 25,8% всех наблюдений (по группам: 18,5%, 15,4%, 18,6%, 32,1% и 35,7% соответственно, p=0,07).

Ключевые слова: нефролитиаз, перкутанная нефролитолапаксия, индекс массы тела.

V.A. Epishov, D.S. Merinov, D.A. Pavlov, R.R. Fatikhov, A.V. Artemov

COMPARATIVE ANALYSIS OF PERCUTANEOUS NEPHROLITHOLAPAXY DEPENDING ON BODY MASS INDEX IN PATIENTS WITH LARGE AND CORAL KIDNEY CALCULI

The article presents the results of percutaneous nephrolitholapaxy in patients with large and coral kidney calculi, stratified by body mass index (1 - BMI < 20 kg/m2; 2 - BMI 20-24,9 kg/m2; 3 – BMI 25-29,9 kg/m2; 4 – BMI 30-34,9 kg/m2; 5 – BMI > 35 kg/m2). Index of complete removal of the calculus in groups was 69.2%, 71.4%, 64.3%, 54.7%, 66.7%, respectively (p = 0.56). Ear-

ly postoperative complications were observed in 25.8% of all observations (groups: 18.5%, 15.4%, 18.6%, 32.1% and 35.7%, respectively, p = 0.07).

Key words: nephrolithiasis, percutaneous nephrolitholapaxy, body mass index.

Согласно рекомендациям Европейской и Американской ассоциаций урологов перкутанная нефролитолапаксия (ПНЛ) занимает ведущую позицию среди оперативных методов лечения больных, страдающих крупными и коралловидными камнями почек, с показателем эффективности около 80%. [1,2]. Однако в литературе имеются противоречивые результаты выполнения ПНЛ у пациентов, относящихся к разным группам по ИМТ[3-9]. Целью нашей работы являлось проведение сравнительного анализа результатов ПНЛ у пациентов, стратифицированных по ИМТ.

Материал и методы. Мы провели сравнительный анализ результатов у 217 пациентов, оперированных путем ПНЛ в ФГБУ «НИИ урологии» за период 2009-2010 гг.

В зависимости от ИМТ все пациенты были разделены на 5 групп. Основные характеристики групп представлены в таблице.

Таблица

Основные характеристики групп пациентов (n=217)

Фактор	Группа 1 ИМТ < 20 кг/м^2 (n=13)	Группа 2 ИМТ 20-24,9 кг/м^2 (n=42)	Группа 3 ИМТ 25-29,9 кг/м^2 (n=70)	Группа 4 ИМТ 30-34,9 кг/м^2 (n=53)	Группа 5 ИМТ > 35 кг/м^2 (n=39)	p
Средний возраст, лет	27,3 ± 10,6	39,4 ± 14,1	50,7 ± 12,0	49,9 ± 10,6	49,6 ± 9,9	<0,0001
Сопутствующие заболевания	6 (46%)	14 (33%)	37 (53%)	30 (57%)	23 (59%)	0,13
Размер конкремента, мм	51 (32-70)	33,5 (24-50)	41,5 (30-51)	45 (34-60)	42 (30-57)	0,049
Количество камней, шт.	1 (1-2)	2 (1-3)	1,5 (1-3)	2 (1-3)	1 (1-2)	0,26
Двусторонние камни	7 (54%)	17 (41%)	23 (33%)	21 (40%)	20 (51%)	0,33
Дефицит секреции почки на стороне операции	34,1 ± 15,1	34,3 ± 17,7	39,7 ± 15,7	35,4 ± 14,2	37,8 ± 21,5	0,56

Все пациенты были обследованы в предоперационном периоде по общепринятому алгоритму у данной категории больных.

Процедуры ПНЛ выполнены под эндотрахеальным наркозом в положении больного на животе. Доступ к чашечно-лоханочной системе почки осуществлялся под сочетанным ультразвуковым и рентгеноскопическим контролем. Для дезинтеграции конкрементов нами использовался ультразвуковой литотриптер «LithoClast Master» с лапаксией фрагментов. Оперативное вмешательство завершалось установкой нефростомического дренажа №18-20Шр. В послеоперационном периоде для определения резидуальных фрагментов выполнялись ультразвуковое исследование, обзорная урография и по показаниям компьютерная томография. Клинически значимыми считались резидуальные фрагменты размерами более 3мм.

Пред-, интра- и постоперационные факторы пересчитывались относительно статистического анализа (анализ Краскела-Уоллеса, дисперсионный анализ (критерий F), метод Пирсона Хи-квадрат) для определения статистически значимых различий между группами. Уровень значимости был принят 0,05.

Результаты. Средняя продолжительность операции составила 86,2 ± 28,9 минут (по группам соответственно: 94,2±29,9 мин, 75,7±26,9 мин, 86,6±28,7 мин, 91,0±32,2 мин, 87,7±24,3 мин, p=0,085.). Средняя длина перкутанного тракта составила 105,9 ± 15,8мм, при этом отмечена статистически значимая разница по данному показателю между группами (p<0,0001). Интраоперационное кровотечение отмечено у 12,9% пациентов общей когорты (по группам: 10,3%, 14,3%, 7,1%, 151%, 38,5% соответственно, p=0,04). Осложнения раннего послеоперационного периода отмечены в 25,8% всех наблюдений (по группам: 18,5%, 15,4%, 18,6%, 32,1% и 35,7% соответственно, p=0,07).

Осложнения со стороны органов грудной клетки в виде пневмо- и уроторакса мы наблюдали у 2 (0,92%) пациентов (по 1 пациенту из 2- и 4-й групп). Ранение органов брюшной полости мы не наблюдали ни у одного пациента.

Выполнение экстренной ревизии почки потребовалось 7 (3,2%) пациентам из 217: 3 пациента из 2-й группы (7,1%), 2 пациента из 3-й группы (2,8%), 2 пациента из 4-й группы (3,8%), из них нефрэктомия по жизненным показаниям была выполнена 3 (1,4%) пациентам (по 1 пациенту из указанных групп).

В нашем исследовании смертность составила 0,46%. На 3-и сутки после операции в результате развившейся полиорганной недостаточности на фоне уросепсиса умер 1 пациент из 4-й группы.

Показатель полного удаления камня по группам составил 69,2%, 71,4%, 64,3%, 54,7%, 66,7% соответственно (p=0,56). Средняя длительность послеоперационного периода была сопоставима во всех группах и составила 8,2 (6,3; 9,5) койко-дня (p=0,86).

Обсуждение. В нашей работе 94,5% операций выполнено через один доступ. Однако в 5-й группе у 15,4% пациентов потребовалось выполнение дополнительного доступа. На наш взгляд, это связано с большей толщиной тканей между поверхностью тела и камнем почки, определяющей длину доступа. Технические сложности, связанные с увеличением периферического сопротивления тканей при манипуляциях инструмента в полостной системе, ограничивают «угол атаки». В нашей работе разница между исследуемыми группами в длине доступа оказалась статистически значимой ($p<0,0001$).

Несмотря на то, что в нашем исследовании пациентам 5-й группы для успешного удаления камня потребовалось выполнение более одного доступа, мы не выявили значимой разницы по длительности выполнения ПНЛ ($p=0,085$). Выполнение дополнительного доступа к камню не занимало значительного времени ввиду предварительного планирования его на дооперационном этапе и установки струн-проводников в области требуемых доступов до этапов бужирования перкутанных трактов. При этом дополнительный минидоступ мы создавали только тогда, когда возможности основного хода были исчерпаны. Применяемая методика позволила нам значительно сократить время выполнения операции.

В нашей работе интраоперационные осложнения в виде острой кровопотери мы отметили в 12,9% всех наблюдений. При этом у пациентов 5-й группы с данным видом осложнения мы сталкивались в 38,5% по сравнению с пациентами других групп. При выполнении анализа эта разница оказалась статистически значимой ($p=0,04$). Следует отметить, что выполнение гемотрансфузии в интраоперационном и раннем послеоперационном периодах чаще требовалась пациентам с индексом массы тела > 30 кг/м^2, при этом разница в частоте выполнения переливания крови между группами также оказалась значимой ($p=0,0035$).

Заключение. Проведенное нами исследование свидетельствует о высокой эффективности применения ПНЛ у пациентов с избыточной массой тела и морбидным ожирением. Однако имеющиеся у этой группы пациентов анатомические особенности приводят к возрастанию рисков развития интра- и послеоперационных осложнений. Эффективность вмешательства и потребность в выполнении дополнительных доступов во многом определяются длиной создаваемого перкутанного тракта. Предоперационное планирование должно базироваться на тщательном анализе данных обследования, прежде всего компьютерной томографии, позволяющих составить адекватный прогноз этого показателя. Правильный выбор тактики выполнения доступа является залогом эффективного и безопасного вмешательств у данной категории больных.

Сведения об авторах статьи:

Епишов Валерий Александрович – аспирант ФГБУ «НИИ урологии» Минздрава России. Адрес: 105425, Москва, ул. 3-я Парковая, 51. E-mail: val-epishov@yandex.ru.

Меринов Дмитрий Станиславович – к.м.н., зав. отделом эндоурологии ФГБУ «НИИ урологии» Минздрава России. Адрес: 105425, Москва, ул. 3-я Парковая, 51. E-mail: d.merinov@gmail.com.

Павлов Дмитрий Александрович – к.м.н., зав. операционным блоком ФГБУ «НИИ урологии» Минздрава России. Адрес: 105425, Москва, ул. 3-я Парковая, 51. E-mail: dpavlov77@gmail.com.

Фатихов Рамис Рафисович – к.м.н., зав. отделением уронефрологии ФГБУ «НИИ урологии» Минздрава России. Адрес: 105425, Москва, ул. 3-я Парковая, 51. E-mail: fatikhovram@gmail.com.

Атремов Артем Викторович – младший научный сотрудник отдела эндоурологии ФГБУ «НИИ урологии» Минздрава России. Адрес: 105425, Москва, ул. 3-я Парковая, 51. E-mail: artie@mail.ru.

ЛИТЕРАТУРА

1. Turk C., Knoll T., Petrik A., Sarica K., Straub M., Seitz C. Guidelines on urolithiasis. European Urological Association, 2011.
2. Preminger G.M., Assimos D.G., Lingeman J.E., Nakada S.Y., Pearle M.S., Wolf J.S. Jr. AUA Nephrolithiasis Guideline Panel. Chapter 1: AUA guideline on management of staghorn calculi: Diagnosis and treatment recommendations. J.Urol. 2005; 173:1991-2000.
3. Sergeyev I., Koi P.T., Jacobs S.L., Godelman A., Hoenig D.M. Outcome of percutaneous surgery stratified according to body mass index and kidney stone size. Surg Laparosc Endosc Percutan Tech. 2007 Jun;17(3):179-83.
4. Bagrodia A., Gupta A., Raman J.D., Bensalah K., Pearle M.S., Lotan Y. Impact of body mass index on cost and clinical outcomes after percutaneous nephrostolithotomy. J.Urology.2008 Oct;72(4):756-60.
5. Tomaszewski J.J., Smaldone M.C., Schuster T., Jackman S.V., Averch T.D. Outcomes of percutaneous nephrolithotomy stratified by body mass index. J Endourol.2010 Apr;24(4):547-50.
6. Koo B.C., Burtt G., Burgess N.A. Percutaneous stone surgery in the obese: outcome stratified according to body mass index. BJU Int. 2004 Jun;93(9):1296-9.
7. Faerber G.J., Goh M. Percutaneous nephrolithotripsy in the morbidly obese patient. Tech Urol.1997 Summer;3(2):89-95.
8. Olbert P.J., Hegele A., Schrader A.J., Scherag A., Hofmann R. Pre- and perioperative predictors of short-term clinical outcomes in patients undergoing percutaneous nephrolitholapaxy. Urol Res.2007 Oct;35(5):225-30.
9. Tefekli A., Kurtoglu H., Tepeler K., Karadag M.A., Kandirali E., Sari E., Baykal M., Muslumanoglu A.Y. Does the metabolic syndrome or its components affect the outcome of percutaneous nephrolithotomy? J Endourol.2008 Jan;22(1):35-40.

УДК 616.62-003.7-089.879
© В.А. Епишов, Д.С. Меринов, И.В. Чернышев, Р.Р. Фатихов, Д.А. Павлов, А.В. Артемов, 2013

В.А. Епишов, Д.С. Меринов, И.В. Чернышев, Р.Р. Фатихов, Д.А. Павлов, А.В. Артемов

СРАВНИТЕЛЬНАЯ ОЦЕНКА ЭФФЕКТИВНОСТИ ЭНДОСКОПИЧЕСКИХ МЕТОДОВ ЛЕЧЕНИЯ БОЛЬНЫХ С КРУПНЫМИ И КОРАЛЛОВИДНЫМИ КАМНЯМИ ПОЧЕК 1 И 2-Й СТАДИЙ

ФГБУ «НИИ урологии» Минздрава России, г. Москва

Произведен сравнительный анализ результатов лечения больных с крупными и коралловидными камнями почек 1-2 стадий, пролеченных перкутанной нефролитолапаксией (ПНЛ) и методом ретроградной интраренальной хирургии (РИРХ). Среднее время вмешательства в группе ПНЛ составило 77,5 мин (60; 100), в группе РИРХ 60 мин (50; 90), p=0,0095. Эффективность ПНЛ составила 91,3% и 82,5% РИРХ соответственно (p=0,21172). Интраоперационные осложнения составили 20,4% в группе ПНЛ и 27,5% в группе РИРХ. Уровень послеоперационных осложнений составил 21,2% в группе ПНЛ и 25% в группе РИРХ.

Ключевые слова: нефролитиаз, перкутанная нефролитолапаксия, ретроградная интраренальная хирургия.

V.A. Epishov, D.S. Merinov, I.V. Chernyshev, R.R. Fatikhov, D.A. Pavlov, A.V. Artemov

COMPARATIVE STUDY OF ENDOSCOPIC METHODS EFFICACY IN PATIENTS WITH LARGE AND STAGHORN RENAL CALCULI OF THE 1ST – 2ND STAGE

A comparative analysis of treatment results in patients with large and staghorn renal stones 1-2 stage treated by methods of percutaneous nephrolitholapaxy (PNL) and of retrograde intrarenal surgery (RIRS) has been carried out. The average time of intervention in the group of PNL was 77.5 minutes (60, 100), in the group of RIRS - 60 min (50, 90), p = 0.0095. PNL efficiency was 91.3% and 82.5% RIRS respectively (p = 0.21172). Intraoperative complications were 20.4% in the PNL group and 27.5% in the RIRS one. The level of postoperative complications was 21.2% in the PCNL and 25% in the RIRS.

Key words: nephrolithiasis, percutaneous nephrolitholapaxy, retrograde intrarenal surgery.

В настоящее время перкутанная нефролитолапаксия (ПНЛ) является «золотым стандартом» в хирургическом лечении больных с крупными и коралловидными камнями почек с эффективностью 76-91% [1,2]. Появление в последние годы технических возможностей для обеспечения эффективной дезинтеграции конкрементов, постоянного доступа в почку через мочеточник, хорошей эндоскопической визуализации и миниатюризация инструментов катализировало интерес эндоурологов к изучению эффективности и совершенствованию техники РИРХ в лечении крупных и коралловидных камней почек [3]. Целью нашего исследования явилось сравнение результатов ПНЛ и РИРХ у пациентов с крупными и коралловидными камнями почек 1-2 стадий.

Материал и методы. Проведен сравнительный анализ результатов выполнения ПНЛ (n=160) и РИРХ (n=40) у пациентов с крупными и коралловидными камнями почек 1-2 стадий. Основные характеристики больных с крупными и коралловидными камнями почек 1 и 2 стадий представлены в таблице.

На предоперационном этапе все пациенты были обследованы по общепринятому алгоритму. ПНЛ выполнялась под эндотрахеальным наркозом в положении больного на животе. Доступ к чашечно-лоханочной системе почки осуществлялся под сочетанным ультразвуковым и рентгеноскопическим контролем. Для дезинтеграции конкрементов нами использовался ультразвуковой литотриптер «LithoClast Master» с лапаксией фрагментов. Оперативное вмешательство завершалось установкой нефростомического дренажа №18-20Шр.

Таблица

Основные предоперационные характеристики больных с крупными и коралловидными камнями почек 1 и 2 стадий

Характеристика	ПНЛ (n=160)	РИРХ (n=40)	p
Возраст, лет	49 (36,5; 56,0)	52,5 (37,5; 58,0)	0,206068
Размер камня, мм	34 (25; 45)	28(24; 42,5)	0,130963
Объем камня, $мм^3$	353,3 (214,8; 574,6)	283,5 (237,4; 559,5)	0,805121
Количество крупных камней	88 (55%)	27 (67,5%)	0,15261
Ранее оперированы	97 (60,6%)	25 (62,5%)	0,82785
Дефицит почки на стороне операции, %	34,5 (26; 42)	36 (27,5; 39)	0,894441
Бактериурия до операции	69 (47,9%)	12 (34,3%)	0,20848

РИРХ выполняли в стандартном цистоскопическом положении больного. При этом его противоположное бедро было отведено, а ипсилатеральная нога выпрямлена. В ходе вмешательства по просвету мочеточника устанавливался мочеточниковый кожух типа Flexor (Cook Urological, США) до камня. Литотрипсия выполнялась с помощью лазерного литотриптера (Auriga XL 50 Вт и оптическое волокно 230-365 μм). Крупные фрагменты конкремента размером до 0,7 см удалялись при помощи гибких нитиноловых корзинок и ригидного экстрактора. Операцию завершали установкой внутреннего J-J катетера-стента диаметром 6-8 Шр сроком на 1 – 3 недели.

В послеоперационном периоде для определения резидуальных фрагментов выполнялись ультразвуковое исследование, обзорная урография и по показаниям компьютерная томография. Клинически значимыми считались резидуальные фрагменты размерами более 3мм.

Пред-, интра- и постоперационные факторы пересчитывались относительно статистического анализа (анализ Краскела-Уоллеса, дисперсионный анализ (Критерий F), метод Пирсона Хи-квадрат) для определения статистически значимых различий между группами. Уровень значимости был принят за 0,05.

Результаты. Среднее время вмешательства в группе ПНЛ составило 77,5 мин (60; 100), в группе РИРХ 60 мин (50; 90) при уровне значимости p=0,0095.

На момент выписки из стационара у 115 (71,9%) больных группы ПНЛ удалось полностью удалить конкременты и только у 8 (20,0%) пациентов группы РИРХ. Однако при контрольном обследовании через 1-3 месяца после выписки данный показатель составил 91,3% и 82,5% соответственно (p=0,21172).

ПНЛ 127 (79,4%) и РИРХ 29 (72,5%) выполнены без значимых осложнений, которые могли бы изменить ход операции. При выполнении ПНЛ самым частым осложнением являлось кровотечение – 28 (17,4%) наблюдений. Во всех наблюдениях интраоперационные кровотечения были остановлены, не прибегая к выполнению хирургической конверсии. При выполнении РИРХ мы не отметили значимого кровотечения ни у одного из пациентов, поскольку методика данного вида операции не предполагает травму почечной паренхимы.

Наиболее частое интраоперационное осложнение РИРХ – это трудность получения четкой эндоскопической видимости. В нашей работе у 10 (25%) пациентов были трудности с получением четкой визуализации на этапе выполнения лазерной литотрипсии.

У 3 (1,9%) пациентов в процессе выполнения перкутанной нефролитолапаксии отмечена микроперфорация чашечно-лоханочной системы, что потребовало установки дополнительного дренажа в виде внутреннего стента на этапе завершения операции. Подобного осложнения при выполнении ретроградного оперативного вмешательства мы не отмечали.

При выполнении методики РИРХ у 1 пациента (2,5%) мы отметили полный отрыв мочеточника, что потребовало выполнения хирургической конверсии, ревизии забрюшинного пространства и экстренной нефруретерэктомии.

Наиболее часто встречающимся осложнением после перкутанной нефролитолапаксии являлось обострение хронического пиелонефрита, которое отмечено у 19 пациентов (11,9%). В группе РИРХ подобное осложнение отмечено у 10 пациентов (25%), при этом разница по частоте встречаемости оказалась статистически значимой (p=0,03498).

В послеоперационном периоде кровотечение в группе ПНЛ отмечено у 16 пациентов (10,0%). Из них у 3 пациентов консервативные мероприятия не привели к успеху, что потребовало выполнения экстренной нефрэктомии (у 2 больных – в течение первых суток после операции и у 1 больного – на 2-е сутки, после отхождения нефростомического дренажа). В группе РИРХ мы не наблюдали ни одного пациента с кровотечением в послеоперационном периоде.

Пациент (0,6%) из группы ПНЛ умер на 3-и сутки в результате полиорганной недостаточности на фоне развившегося уросепсиса.

Обсуждение. Низкий процент интраоперационной эффективности РИРХ, по нашему мнению, связан с тем, что в процессе выполнения сравниваемых между собой оперативных вмешательств использовались разные литотриптерные системы. При выполнении перкутанной нефролитолапаксии в большинстве наблюдений (89,6%) нами использовался ультразвуковой литотриптер, который позволяет одновременно производить трипсию конкремента и аспирирование его фрагментов по каналу зонда. Во время выполнения ретроградного вмешательства применялся лазерный литотриптер, а для удаления фрагментов использовались литоэкстракторы, проводимые по просвету рабочего канала уретеропиелоскопа, поэтому в 45% случаев удалить все фрагменты камня размером менее 1 мм не представилось возможным. Такие фрагменты могут самостоятельно отходить по дренажным системам (нефростомический дренаж и/или внутренний стент) в течение нескольких недель после завершения операции.

Осложнения в послеоперационном периоде наиболее часто развиваются у пациентов, у которых в силу разных причин имело место отхождение нефростомического дренажа или катетера-стента. В группе ПНЛ подобное осложнение отмечено у 22 пациентов (13,8%) и у 3 пациентов (7,5%) группы РИРХ. Следует отметить, что у 7 пациентов (17,5%)

группы РИРХ атака пиелонефрита была отмечена даже на фоне нормальной функции внутреннего стента.

Заключение. Таким образом, можно сделать вывод о том, что у пациентов с крупными и коралловидными камнями почек 1-2 стадий интраоперационные результаты перкутанного вмешательства превосходят результаты ретроградного вмешательства по эффективности при сопоставимом общем уровне осложнений. Однако при последующем наблюдении в сроки 1-3 месяца результаты этих оперативных вмешательств становятся сопоставимыми и по эффективности.

Сведения об авторах:

Епишов Валерий Александрович – аспирант ФГБУ «НИИ урологии» Минздрава России. Адрес: 105425, Москва, ул. 3-я Парковая, 51. E-mail: val-epishov@yandex.ru.

Меринов Дмитрий Станиславович – к.м.н., зав. отделом эндоурологии ФГБУ «НИИ урологии» Минздрава России. Адрес: 105425, Москва, ул. 3-я Парковая, 51. E-mail: d.merinov@gmail.com.

Чернышев Игорь Владиславович – д.м.н., зам. директора ФГБУ «НИИ урологии» Минздрава России по лечебной работе. Адрес: 105425, г. Москва, ул.3-я Парковая, 51.

Фатихов Рамис Рафисович – к.м.н., зав. отделением уронефрологии ФГБУ «НИИ урологии» Минздрава России. Адрес: 105425, Москва, ул. 3-я Парковая, 51. E-mail: fatikhovram@gmail.com.

Павлов Дмитрий Александрович – к.м.н., зав. операционным блоком ФГБУ «НИИ урологии» Минздрава России. Адрес: 105425, Москва, ул. 3-я Парковая, 51. E-mail: dpavlov77@gmail.com.

Атремов Артем Викторович – младший научный сотрудник отдела эндоурологии ФГБУ «НИИ урологии» Минздрава России. Адрес: 105425, Москва, ул. 3-я Парковая, 51. E-mail: artie@mail.ru.

ЛИТЕРАТУРА

1. Чернышев, И.В. Возможности ретроградной интраренальной хирургии (РИРХ) в лечении крупных и коралловидный камней почек / И.В. Чернышев, Д.С.Меринов, В.А.Епишов, Д.А.Павлов // Экспериментальная и клиническая урология. – 2012. – № 4. – С. 67-73.
2. Turk C., Knoll T., Petrik A., Sarica K., Straub M., Seitz C. Guidelines on urolithiasis. European Urological Association, 2011.
3. Preminger G.M., Assimos D.G., Lingeman J.E., Nakada S.Y., Pearle M.S., Wolf J.S. Jr. AUA Nephrolithiasis Guideline Panel. Chapter 1: AUA guideline on management of staghorn calculi: Diagnosis and treatment recommendations. J.Urol. 2005; 173:1991-2000.

УДК 616.69-008.6
© Е.А. Ефремов, Г.Д. Ефремов, А.С. Луговской, Л.Г. Раднаев, С.С. Красняк, А.О. Куликов, 2013

Е.А. Ефремов, Г.Д. Ефремов, А.С. Луговской, Л.Г. Раднаев, С.С. Красняк, А.О. Куликов

ВЛИЯНИЕ ИНГИБИТОРОВ ФОСФОДИЭСТЕРАЗЫ 5-ГО ТИПА НА СПЕРМАТОГЕНЕЗ В ЭКСПЕРИМЕНТЕ НА КРЫСАХ

ФГБУ «НИИ урологии» Минздрава России, г. Москва

Проанализированы результаты экспериментальной работы на крысах по влиянию ингибиторов фосфодиэстеразы 5-го типа на сперматогенез. Индекс сперматогенеза незначительно снизился в группе крыс, получавших варденафил, и отмечалось значимое снижение индекса в группе крыс, получавших уденафил. В других группах изменения индекса сперматогенеза не произошло.

Ключевые слова: сперматогенез, ингибиторы фосфодиэстеразы 5-го типа, эксперимент.

E.A. Efremov, G.D. Efremov, A.S. Lugovskoi, L.G. Radnaev, S.S. Krasnyak, A.O. Kulikov

EFFECT OF PHOSPHODIESTERASE TYPE 5 INHIBITORS ON SPERMATOGENESIS IN RAT MODEL

The research analyzed the results of the experimental work with rats on the influence of phosphodiesterase type 5 on spermatogenesis. Spermatogenic index decreased insignificantly in the group of rats treated with Vardenafil, whereas in the group of rats treated with Udenafil there was a significant decrease. In other groups spermatogenesis index did not change.

Key words: spermatogenesis, phosphodiesterase type 5, experimental study.

Известно, что препаратами первой линии терапии эректильной дисфункции (ЭД) являются ингибиторы фосфодиэстеразы 5-го типа (ИФДЭ-5) [1]. Данные лекарственные препараты имеют относительно высокую селективность к ФДЭ-5, но, несмотря на это, все ингибиторы воздействуют также и на другие изоферменты фосфодиэстеразы, расположенные в различных тканях организма человека. Относительно влияния препаратов ИФДЭ-5 на фертильность спермы в мировой литературе приведены достаточно противоречивые данные [2,3]. Как стало известно позднее, именно ФДЭ-11 принимает участие в регуляции процессов сперматогенеза.

В ряде исследований проведён анализ роли ФДЭ-11 в сперматогенезе и рассмотрены возможные механизмы ее воздействия. Сперматогенез включает в себя дифференциацию сперматогоний в сперматиды в течение первого и второго мейотического деления. Существуют доказательства того, что этот процесс регулируется по ЦАМФ-зависимому механизму. Во-первых, в сперматогониях была выявлена экспрессия аденилил-циклазы, ее пик приходится на ранний мейоз [4]. Во-

вторых, CREM-ген (ЦАМФ-ответственный элемент) – это фактор транскрипции, который связывается с ЦАМФ и индуцирует транскрипцию нескольких генов, вовлеченных в сперматогенез. Нокаутированные по CREM-гену мыши бесплодны по причине полного блокирования сперматогенеза [5]. Это может быть предотвращено имплантацией сперматогоний дикого типа и этот факт свидетельствует о том, что проблема специфична для сперматогоний и не является системной гормональной проблемой [5]. Предположение о том, что ФДЭ-11 контролирует уровни ЦАМФ посредством его разрушения, объясняет важную роль этого изоэнзима в регулировании сперматогенеза [6]. Это доказывают исследования на животных и клинические исследования тадалафила [7,8], а также опыты на мышах, нокаутированных по ФДЭ-11 [6]. Экспериментальная работа на мышах с моделированным подавлением ФДЭ-11 показала достоверное уменьшение концентрации сперматозоидов, количество активно-подвижных и жизнеспособных форм [9]. В хроническом эксперименте на животных также было продемонстрировано, что ежедневное назначение высоких доз тадалафила (>10 мг/кг/сутки) собакам вызывает атрофию герминогенного эпителия у 20-100% животных с последующей олигоспермией в 40-75% [8]. Этот эффект был необратимым после отмены препарата, что даёт основание предполагать повреждение популяции герминогенных стволовых клеток. Является ли этот эффект следствием ингибирования ФДЭ-11 или другим неспецифическим эффектом тадалафила, до сих пор остается неясным. Интересно, что это негативное влияние на сперматогенез не наблюдалось при назначении сходных высоких доз тадалафила мышам [8,10]. К сожалению, интерпретация всех экспериментальных исследований представляет некоторые трудности, так как существуют различия в видовой принадлежности изучаемого объекта (люди, крысы, мыши, собаки) и специфических изоформах ферментов (ФДЭ-11А1, ФДЭ-11А2, ФДЭ-11А3 и ФДЭ-11А4).

Несмотря на то, что экспрессия ФДЭ-11 в тканях яичка до сих пор остается дискутабельным вопросом, есть все основания полагать, что именно этот изоэнзим и его подтипы играют важную роль в регуляции сперматогенеза.

Целью нашего исследования было дать сравнительный анализ тем изменениям сперматогенеза, которые происходили у крыс после длительного употребления ИФДЭ-5.

Материал и методы. Экспериментальная работа проведена на 45 белых беспородных крысах-самцах. Средний вес животных составил 290-350 г. Все крысы были в возрасте 8-12 месяцев, что соответствует активному половозрелому состоянию. Все крысы были разделены на 5 групп. В 1-й (контрольной) группе находились 5 крыс, содержащихся на стандартной диете вивария (комбикорм + вода без ограничений). В четырех основных группах находились по 10 крыс, для которых предполагалась также стандартная диета, но с добавлением раствора ИФДЭ-5. В клетках содержалось по 5 крыс. Каждая основная группа соответствовала одному из ИФДЭ-5.

Всем 45 крысам под эфирным наркозом была произведена срединная лапаротомия с последующей односторонней орхэктомией. Все крысы помечались для того, чтобы при повторной орхэктомии оба яичка, подвергнутые гистологическому исследованию, были от одной крысы. Гистологическое исследование яичек осуществляли по стандартной методике с окрашиванием парафиновых срезов гематоксилином и эозином. При морфологическом исследовании микропрепарата оценивался индекс сперматогенеза, как соотношение сустентоциты / клетки сперматогенной ткани. Это обеспечивало объективность данного анализа. Затем все крысы основных групп в течение 3 месяцев получали различные ИФДЭ-5. По истечении 3 месяцев производилась повторная односторонняя орхэктомия с последующим гистологическим исследованием яичек. Умерщвление животных производили передозировкой тиопентала натрия.

Расчет дозы препарата исходил из того, что крысы принимали ИФДЭ-5 ежедневно, что соответствовало курсовому режиму приему лекарственных препаратов у людей. Как следует из инструкций данных лекарственных препаратов максимальная рекомендуемая кратность применения – 1 раз/сутки для всех ИФДЭ-5. При этом максимальная суточная дозировка силденафила составляет 100мг, тадалафила – 20 мг, варденафила – 20мг, уденафила – 100 мг.

По нашим расчетам для того, чтобы на одну крысу (весом в среднем 330г) приходилась ежедневная эквипатентная людям доза, необходимо разбавить в 5,6л воды 25 мг силденафила в неделю, 5 мг – тадалафила, 5мг – варденафила, 25мг – уденафила. Для того, чтобы не происходило возможного распада действующего вещества в воде за неделю, было принято решение разбить дозы и, соот-

ветственно, количество воды для разведения на 2 части. Таким образом, мы получили курс приема препарата у крыс, имитирующий курсовой прием у людей. Используя максимально допустимые дозы препарата, мы ожидали более явного возможного проявления эффекта ИФДЭ-5 на сперматогенез.

Результаты. При проведении эксперимента во время эфирного наркоза в ходе оперативного вмешательства и в последующем операционном периоде погибло 8 крыс, из которых 1 крыса в контрольной группе, 2 – из группы варденафила, 1 – из группы силденафила, 3 – из группы тадалафила, 2 – из группы уденафила. Причинами смерти животных явились передозировка эфира во время наркоза и гнойные осложнения после операции.

При гистологическом исследовании в группе силденафила индекс сперматогенеза у каждой крысы до операции составил 3,2. После 3-х месяцев эксперимента этот индекс составил у крыс также 3,2. В группе тадалафила индекс сперматогенеза у крыс до лечения составил 3,3 и после лечения не изменился. В группе варденафила индекс сперматогенеза снизился с 3,3 до 3,1. В одном случае наблюдалась атрофия сперматогенного эпителия – стенка части канальцев состояла только из клеток Сертоли, сперматогенные клетки отсутствовали. В группе уденафила произошло значительное снижение индекса сперматогенеза у крыс с 3,2 до 2,3. В одном случае наблюдалась гипотрофия сперматогенного эпителия – уменьшение количества слоев сперматогенного эпителия. В другом случае наблюдалась гипотрофия сперматогенного эпителия и дегенеративные формы сперматогенных клеток (крупные клетки с полиморфными гиперхромными ядрами, часть клеток с двумя и более ядрами). В третьем случае произошла остановка сперматогенеза на уровне сперматогоний – стенка канальцев состояла только из сперматогоний, другие более зрелые формы сперматогенных клеток отсутствовали. Так, при гипотрофии присутствуют не все формы сперматогенных клеток (как правило, отсутствуют более зрелые формы), а при атрофии все формы сперматогенных клеток отсутствуют, есть только клетки Сертоли. У крыс контрольной группы индекс сперматогенеза остался неизменным – 3,3 до и после лечения. Данные по изменениям индекса сперматогенеза наглядно представлены на рисунке.

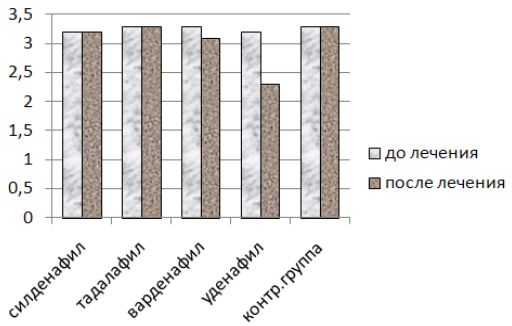

Рис. Данные по изменениям индекса сперматогенеза

Обсуждение. В данном исследовании изучалось влияние на сперматогенез всех ИФДЭ-5, реализуемых на территории России. Как показала наша экспериментальная работа индекс сперматогенеза значимо снизился только у крыс в группе уденафила, там же происходили выраженные дегенеративные изменения форм сперматогенных клеток. И только в данной группе произошла полная остановка сперматогенеза на уровне сперматогоний. Незначительное снижение индекса сперматогенеза произошло в группе варденафила. Таким образом, можно однозначно утверждать, что ИФДЭ-5 по-разному воздействуют на сперматогенез крысы: от полного отсутствия какого-либо влияния (силденафил, тадалафил) до выраженных атрофических изменений (уденафил).

Несомненно, нельзя ставить знак равенства между сперматогенезом крысы и человека и, соответственно, по влиянию на него различных ИФДЭ-5.

На данный момент однозначного ответа, насколько клинически значимо полученные нами данные коррелируют с фертильностью спермы человека, дать невозможно. Должна быть составлена комплексная картина из экспериментов как in vitro, так и из исследований in vivo на людях и животных, для того чтобы дать объективную оценку по влиянию ИФДЭ-5 на сперматогенез. После анализа полученных данных появиться возможность рекомендовать тот или иной ИФДЭ-5 мужчинам с ЭД, планирующих зачатие ребенка.

Сведения об авторах статьи:

Ефремов Евгений Александрович – д.м.н., зав. отделом андрологии и репродукции человека ФГБУ «НИИ урологии» Минздрава России. Адрес: 105425, г. Москва, ул. 3-я Парковая, 51. E-mail: konfandrology@rambler.ru.

Ефремов Геннадий Дмитриевич – врач-патологоанатом, зав. лабораторией пат. анатомии ФГБУ «НИИ урологии» Минздрава России. Адрес: 105425, г. Москва, ул. 3-я Парковая, 51. E-mail: efremov.gen@yandex.ru.

Луговской Александр Сергеевич – врач-патологоанатом лаборатории пат. анатомии ФГБУ «НИИ урологии» Минздрава России. Адрес: 105425, г. Москва, ул. 3-я Парковая, 51. E-mail: lugvrach3@mail.ru.

Раднаев Лев Георгиевич – к.м.н., научный сотрудник отдела андрологии и репродукции человека «НИИ урологии» Минздрава России. Адрес: 105425, г. Москва, ул. 3-я Парковая, 51. E-mail: lev-radnaev@yandex.ru.
Красняк Степан Сергеевич – м.н.с. отдела андрологии и репродукции человека «НИИ урологии» Минздрава России. Адрес: 105425, г. Москва, ул. 3-я Парковая, 51. E-mail: krasnyakss@mail.ru
Куликов Андрей Олегович – аспирант «НИИ урологии» Минздрава России. Адрес: 105425, г. Москва, ул. 3-я Парковая, 51. E-mail: andrey-1503@mail.ru.

ЛИТЕРАТУРА

1. Pharmacological management of erectile dysfunction / F. Montorsi [et al.] // BJU Int. – 2003. – Vol.91, №5. – P. 446-454.
2. Ali, S.T. Neurophysiological role of sildenafil citrate (Viagra) on seminal parameters in diabetic males with and without neuropathy / S.T. Ali, N.I. Rakkah // Pak J Pharm Sci. – 2007. – Vol.20, №1. – P. 36-42.
3. The phosphodiesterase inhibitory selectivity and the in vitro and in vivo potency of the new PDE5 inhibitor vardenafil / I.Saenz de Tejada [et al.] // Int J Impot Res. – 2001. – Vol.13, №5. – P. 282-290.
4. Specific expression of soluble adenylyl cyclase in male germ cells / M.L.Sinclair [et al.] // Mol Reprod Dev. – 2000. – Vol.56, №1. – P. 6-11.
5. Spermiogenesis deficiency and germ-cell apoptosis in CREM-mutant mice / F.Nantel [et al.] // Nature. – 1996. – Vol.380, №6570. – P. 159-162.
6. Baxendale, R.W. Mammalian sperm phosphodiesterases and their involvement in receptor-mediated cell signaling important for capacitation / R.W. Baxendale, L.R. Fraser // Mol Reprod Dev. – 2005. – Vol.71, №4. – P. 495-508.
7. Alterations in sperm motility after acute oral administration of sildenafil or tadalafil in young, infertile men // G. Pomara [et al.] // Fertil Steril. – 2007. – Vol.88, №4. – P. 860-865.
8. Cialis® (Tadalafil) label insert. Australia. 2011.
9. Phosphodiesterase 11 (PDE11) regulation of spermatozoa physiology // C.Wayman [et al.] // Int J Impot Res. – 2005. – Vol.17, №3. – P. 216-223.
10. Tadalafil has no effect on testes in rodents // P.J.Sausen [et al.] // Int J Impot Res. – 2002. – Vol.14, №4. – P.82.

УДК 616.61-006.6-089.87
© В.Н. Журавлев, А.В. Зырянов, И.В. Баженов, А.В. Пономарев, 2013

В.Н. Журавлев[1], А.В. Зырянов[2], И.В. Баженов[1,2], А.В. Пономарев[2]

СРАВНЕНИЕ РЕЗУЛЬТАТОВ РЕЗЕКЦИИ ПОЧКИ ИЗ МАЛОИНВАЗИВНЫХ И ТРАДИЦИОННЫХ ДОСТУПОВ

[1]ГБОУ ВПО «Уральская государственная медицинская академия» Минздрава России, г. Екатеринбург
[2]ГБУЗ «Свердловская областная клиническая больница №1», г. Екатеринбург

В нашей работе описана история становления резекции почки. Представлены собственные результаты лечения пациентов с опухолью почки в стадии Т1 с применением малоинвазивных и традиционного доступов в условиях одной клиники. Мы сравнили важные показатели, касающиеся резекции почки: время операции, время тепловой ишемии, объем кровопотери и сроки реабилитации. Показали осложнения, характерные для представленных доступов, которые встретились в нашей практике.

Ключевые слова: рак почки, резекция почки, малоинвазивное лечение.

V.N. Zhuravlev, A.V. Zyryanov, I.V. Bazhenov, A.V. Ponomarev

COMPARISON OF THE RESULTS OF KIDNEY RESECTION BY MINIMAL INVASIVE AND OPEN METHODS

The research describes the development of kidney resection technique. Our own results of treatment of patients with kidney cancer T1 stage with the use of minimally invasive and traditional accesses are presented here. Important characteristics regarding kidney resection were compared: operation time, heat ischemia time, blood loss and rehabilitation period. Complications typical for both techniques that we met in our practice are described in the article.

Key words: kidney cancer, partial nephrectomy, minimally invasive treatment.

Последние 130 лет нефрэктомия была традиционным хирургическим вмешательством при опухоли почки, т.к. при этой операции опухоль удаляется с широкими хирургическими краями, а другая почка у большинства пациентов не изменена. Сегодня резекция почки применяется так же часто, как и радикальная нефрэктомия, даже у пациентов с неизмененной противоположной почкой. Это объясняется улучшением методов визуализации и совершенствованием хирургической техники [1-5].

Впервые случайное резецирование трети левой почки при удалении забрюшинной фибролипомы описал S. Wells в 1884 году [6]. Первую резекцию почки, выполненную по поводу опухоли почки, произвел H.E. Czerny в 1887году. Длительное время считалось, что резекция почки – это вынужденная операция у больных с двухсторонним опухолевым поражением и у больных с единственной или единственной функционирующей почкой[7].

В 1950 году Vermooten заложил основу для формирования органосохраняющей хирургии при опухоли почки. В своей работе он сделал вывод, что некоторые опухоли почки могут бать резецированы отступя 1 см от края, не опасаясь местного рецидива. Резек-

ция почки должна выполняться пациентам с единственной почкой или при нарушении функции второй почки [9].

В середине 1970-х годов Puigvert (1976), Novick (1977), Marberger (1981) и другие начали серьезно сомневаться в правильности тактики, когда при локализованной опухоли удаляется вся почка [9,10,11].

Н.А. Лопаткин и соавт.(1992) в своей работе отметили, что резекция почки при опухоли может быть оправдана при нормальном противоположном органе, поскольку на ранних стадиях небольшая опухоль четко отграничена и окружена “капсулой” из сдавленной ткани [12].

В 2001 году R.G. Uzzo и A.C. Novick опубликовали мировой опыт органосохраняющей хирургии почки за предшествовавшие два десятилетия: с 1980 по 2000 год. Авторы показали, что частота локальных рецидивов не превышает 3%, а онкоспецифическая выживаемость составляет 90-100%, что сопоставимо с результатами радикальной нефрэктомии. В работе были сформулированы основные группы показаний к органосохраняющей хирургии почки при новообразованиях [13].

В 1992 году Winfield и соавт. была выполнена первая лапароскопическая резекция почки трансперитонеальным доступом [14]. Через два года Gill и соавт. доложили о первом опыте лапароскопической резекции почки забрюшинным доступом и описали технику операции [15].

Ряд исследователей показали меньшую продолжительность госпитализации; более короткий восстановительный период; меньшую потребность в наркотических анальгетиках; хороший косметический результат после лапароскопической резекции почки в сравнении с открытым методом лечения [16,17]. Отмечено, что продолжительность пребывания пациентов в стационаре, как правило, короче, время операции ЛРП длиннее, что ведет к снижению расходов на лапароскопическую парциальную нефрэктомию[18].

В 1985 году начинается история роботохирургии, когда доктор V. Kwoh, используя медицинский робот Puma 560, произвел пункцию головного мозга с невиданной до того времени точностью. В 1999 году американская компания «Intuitive Surgical» представила новую роботизированную систему «да Винчи» («da Vinci»), затем появился Da Vinci S, последней версией является Da Vinci SI. [19]. В России первая роботическая система появилась в 2007году в Свердловской областной клинической больнице №1.

По литературным данным, интраоперационные и функциональные результаты, в том числе осложнения, кровопотеря, ишемия почки, изменения скорости клубочковой фильтрации, продолжительность госпитализации после роботассистированной резекции почки, демонстрируют хорошие показатели [20,21].

В конце 60-х годов прошлого века была предложена техника малотравматичного доступа с использованием специальных инструментов для проведения открытых операций на органах забрюшинного пространства. Данная техника позволяет снизить травматичность доступа и послеоперационный болевой синдром, сократить пребывание в стационаре и улучшить косметический эффект [22].

Журавлев В.Н. и соавт. (2011) сообщили о первых результатах резекции почки из прямого ретроперитонеоскопического (РПС) доступа. Авторы заключили, что данный доступ эффективен и безопасен для проведения резекции почки [23].

Все описанные хирургические доступы для резекции почки используются в клинике урологии УГМА на базе ГБУЗ «Свердловская областная клиническая больница №1». Сроки наблюдения за пациентами после малоинвазивных резекций почки составляют от 2 месяцев до 5 лет, резекция почки из традиционного доступа применяется в клинике более 10 лет.

В нашей работе мы имеем возможность ретроспективной оценки результатов периоперационных, ранних послеоперационных и длительного наблюдения у пациентов, перенесших резекцию почки из малоинвазивных и традиционного доступов в условиях одной клиники.

Материал и методы. Нами проанализировано 160 случаев резекций почки, выполненных в клинике урологии УГМА на базе ГБУЗ «Свердловская областная клиническая больница №1» с 2005 по декабрь 2012 года. Среди этих операций 81 произведена из традиционного доступа, из них в 5 случаях с двухсторонними опухолями, 79 операций – из малоинвазивных доступов. Среди малоинвазивных вмешательств 30 резекций почки выполнены лапароскопическим доступом (в том числе 2 пациентам с двухсторонними опухолями почек). Роботассистированная резекция почки выполнена 10 пациентам. Резекция почки из прямого ретроперитонеоскопического (РПС) доступа – 13 пациентам. Всех пациентов мы разделили на 2 группы: пациенты, которым резекция почки выполнена из малоинвазивного доступа, – группа 1; пациенты,

которым резекция почки выполнена из традиционного доступа, – группа 2.

Всем больным выполнена спиральная компьютерная томография (СКТ), с помощью данного исследования уточнялись размеры опухоли, определялась способность опухолевого узла к накоплению контрастного препарата, отношение опухоли к чашечно-лоханочной системе, крупным сосудам почки, состояние регионарных лимфатических узлов. Данные, полученные при СКТ, помогали в выборе оптимального операционного доступа и способа гемостаза.

Диагностический алгоритм на этапе планирования хирургического вмешательства включал в себя тщательное выяснение анамнеза и комплекс физикальных, лабораторных и инструментальных исследований.

Во всех случаях показанием к резекции почки была опухоль почки в стадии T1a (в группе 1 – у 72 пациентов и в группе 2 – у 70 пациентов) и T1в (в группе 1 – у 7 пациентов и в группе 2 – у 11 пациентов), определенная по данным спиральной компьютерной томографии. Абсолютные показания для проведения резекции почки (опухоли обеих почек) в группе 1 были у 2-х пациентов, в группе 2 – у 5 пациентов, в остальных случаях показания были относительные или элективные. Стадия заболевания определялась согласно TNM-классификации рака почки (UICC, 2009).

У всех пациентов опухоли локализовались вне чашечно-лоханочной системы. Поражение правой почки диагностировано у 35 (44%), левой почки – у 42(53%) в группе 1. Поражение правой почки – у 39 (48%), левой почки – у 37(46%)пациентов в группе 2. Пациенты с опухолями более 5 см в наибольшем измерении были исключены из нашего обзора.

Группы больных, составленные с учетом метода хирургического лечения, однородны по полу, возрасту, нозологическим формам заболевания, характеру сопутствующей патологии, срокам госпитализации и сопоставимы.

Роботическая система, используемая нами, – daVinci S, а лапароскопическая стойка – Karl storz, оснащенная трехчиповой камерой, дающей разрешение высокой четкости Full HD. Для выполнения резекций почки из прямого ретропеританеоскопического доступа применен разработанный нами и изготовленный на базе Уральского электромеханического завода комплект хирургических инструментов для выполнения малоинвазивных операций «КИМР – «УЭМЗ» [24].

Для выполнения резекции почки из традиционного доступа использовались люмботомный, подреберный и трансперитонеальный доступы.

Результаты. Проведенный анализ показал, что длительность операции при использовании открытого доступа сопоставима или превышает таковую при минимально инвазивных доступах, а лапароскопически- ассистированный и РПС-доступы обеспечивают значительное сокращение длительности операции. При выполнении открытой операции люмботомным, подреберным и трансперитонеальным доступами значительную часть времени занимает высокотравматичный этап разъединения тканей на большом их протяжении, гемостаз и ушивание послеоперационной раны, в то время как при лапароскопической операции доступ в брюшную полость с расстановкой портов занимает не более 5-10 минут. При выполнении РП из РПС доступа формирование рабочего канала занимает 3-5 минут. Инсталляция роботической системы на этапах освоения методики занимала около 20-25 минут, при наработке персонального опыта этот этап занимает до 10 минут.

По данным оценки результатов видно, что при выполнении открытой резекции почки пересечение значительных массивов тканей предопределяло большую потерю крови – 150-700мл (в среднем 310 мл) и увеличивало время доступа. При малоинвазивных РП кровопотеря составила от 50 до 390мл (в среднем 150мл).

Время ишемии почки (табл.1) существенно не отличалось в обеих группах и составило 6-28 минут (в среднем 15 минут) для группы 2, для группы 1 время ишемии составило 4 – 30 минут (в среднем 17 минут).

Виды доступа, показатели длительности резекции почки и время ишемии почки представлены в нижеследующей таблице.

Таблица

Вид доступа, время резекции и ишемии почки

Вид доступа	Длительность операции, мин	Ишемия почки, мин
Открытая РП	90 (80-140)	15 (6-28)
Лапароскопическая РП	140 (90-210)	24 (15-30)
Лапароскопически-ассистированная РП	90(70-150)	11 (4-27)
РПС	75 (65-110)	14 (11-20)
Роботассистированная РП	120 (70-180)	19 (15-28)

После открытой РП температура тела оставалась субфебрильной в течение 4 – 5 суток, у больных, перенесших малоинвазивную РП, субфебрильная температура отмечена только в первые сутки после операции. После операций, выполненных из малоинвазивных

доступов, парез кишечника, развивающийся в послеоперационном периоде, разрешался на первые сутки или отсутствовал. У больных после открытой РП послеоперационный парез кишечника, как правило, разрешался на 1-2-е сутки, и таким больным требуется длительное соблюдение диеты.

Значительная операционная травма предопределяла выраженность болевого синдрома после операции открытым доступом. Наркотические аналгетики этой группе больных назначали в течение 3-7 суток (в среднем 3,5 сут.). После малоинвазивного вмешательства необходимость применения обезболивающих средств потребовалось лишь в течение первых суток после операции (0,5-1 сутки).

Активизация пациента в группе 2 происходила на 2-4 сутки, а в группе 1 пациенты были активизированы в течение 1 суток.

Длительность пребывания в стационаре больных в группе 2 составляет 6-14 суток (в среднем 9 сут.), в группе 1 – 3-9 суток (в среднем 7 сут.).

Период временной нетрудоспособности в группе 2 у всех пациентов был более 30 суток, после малоинвазивной РП составил от 14 до 30 суток. После малоинвазивных вмешательств реабилитация больных проходила в более короткие сроки вследствие минимальной травматичности доступа и как следствие хирургического вмешательства в целом.

Интраоперационных и ранних послеоперационных осложнений в группе 1 не встречалось. В одном случае у пациента после лапароскопической резекции почки на 2-е сутки развилось желудочно- кишечное кровотечение из острой язвы желудка, остановленное консервативным путем. В одном случае через 4 мес. после резекции почки сформировалась уринома, которая осложнилась пара-нефритом и привела к сморщиванию почки, а затем к нефрэктомии. Это осложнение связано с амбулаторным этапом, так как пациент был госпитализирован в отделение гнойной хирургии и дренирование чашечно-лоханочной системы почки не выполнялось, а консультацию уролога получил только через 4 мес. У одного пациента потребовалась конверсия доступа из РПС для формирования надежного гемостаза.

В группе 2 у одного пациента на 3-и сутки после операции диагностирована флегмона послеоперационной раны, что привело к вторичному заживлению раны. В отдаленные сроки после РП традиционным открытым доступом у многих больных отмечалось нарушение кожной чувствительности в области рубца, у 5 (6%) пациентов выявлена послеоперационная вентральная грыжа.

В послеоперационном периоде проводили контрольные УЗИ и КТ в обеих группах пациентов. В настоящее время все пациенты живы, рецидива опухоли до настоящего времени не отмечено.

Выводы. Внедренные в нашу практику малоинвазивные доступы при раке почки обеспечивают: существенное снижение степени травматической агрессии операции; значительное снижение числа послеоперационных осложнений; сокращение сроков госпитализации и послеоперационной реабилитации пациентов; высокий косметический эффект в сравнении с РП, выполненными из традиционного доступа. Недостатком малоинвазивных доступов является трудность их освоения. Но при правильно выставленных показаниях и адекватном выборе доступа для резекции почки хирург получает хорошую визуализацию зоны резекции, а следовательно, высокую степень абластичности операции.

Сведения об авторах статьи:

Журавлев В.Н. – д.м.н., профессор, зав. кафедрой урологии ГБОУ ВПО УГМА Минздрава России. Адрес: 620028, г. Екатеринбург, ул. Репина, 3.

Зырянов А.В. – д.м.н., профессор, зав. 2 урологическим отделением ГБУЗ СОКБ №1. Адрес: 620102, г. Екатеринбург, ул. Волгоградская, 185.

Баженов И.В. – д.м.н., профессор кафедры урологии ГБОУ ВПО УГМА Минздрава России. Адрес: 620028, г. Екатеринбург, ул. Репина, 3

Пономарев А.В. – врач 2 урологического отделения ГБУЗ СОКБ №1. Адрес: 620102, г. Екатеринбург, ул. Волгоградская, 185.

ЛИТЕРАТУРА

1. Jemal A, Siegel R, Ward E et al. Cancer statistics, 2008. CA Cancer J Clin 2008;58:71-96.
2. Krestin G.P. High-tech diagnostic procedures in renal cell carcinoma: promise and practice / G.P. Krestin, F. Gademartiri // Prostate and renal cancer, benign prostatic hyperplasia, erectile dysfunction and basic research an update / edited by Ch. H. Bangma, D.W.W. Newling / - UK, Parphenon Publishing Group, 2003. – P. 304-309.
3. Аляев, Ю.Г., Синицин, В.Е., Григорьев, Н.А. Магнитно-резонансная томография в урологии. – М.: Практическая медицина, 2005. –272 с.
4. Злокачественные новообразования в России в 2010 году/ под ред. В.И.Чисова, В.В. Старинского, Г.В. Петровой. – М., 2012.
5. Иванов, А.П. Оптимизация протокола спиральной компьютерной томографии при диагностике опухолей почки/ А.П. Иванов, И.В.Чернышев, И.А.Тюзиков// Онкоурология. – 2011. – №2. – С. 18-21.
6. Wells S. Successful removal of two circum-renal tumors // Br. Med. J. –1884. – Vol. 1. – № 2. – P. 758-762.
7. Herr HW. A history of partial nephrectomy for renal tumors. J Urol. 2005 Mar;173(3):705-8.

8. Vermooten V.: Indications for conservative surgery in certain renal tumors: a study based on the growth pattern of the clear cell carcinoma. J Urol, 64: 200, 1950.
9. Puigvert A.: Partial nephrectomy for renal tumours: 21 cases. EurUrol, 2: 70, 1976.
10. Novick A. C., Stewart B. H., Straffon R. A. and Banowsky L. H.: Partial nephrectomy in the treatment of renal adenocarcinoma. J Urol, 118: 932, 1977.
11. Marberger M., Pugh R. C., Auvert J., Bertermann H., Costantini A., Gammelgaard P. A. et al: Conservative surgery of renal carcinoma: the EIRSS experience. Br J Urol, 53: 528, 1981.
12. Лопаткин Н.А. Рак почки: нефрэктомия или резекция?// Урология и нефрология. – 1992. – № 4-6. – С.3-5.
13. Uzzo R.G., Novick A.C. Nephron sparing surgery for renal tumors: indications, techniques and outcomes // J. Urol. – 2001. – Vol.166. – № 1. – P.6 – 18.
14. Winfield HN, Donovan JF, Godet AS, Clayman RV:Laparoscopic partial nephrectomy: initial case report for benign disease. J Endourol. 1993; 7: 521-6.
15. Gill IS DM, Munch LC. Laparoscopic retroperitoneal partial nephrectomy. J Urol 1994;152:1539-42.
16. Andonian S, Janetschek G, Lee BR. Laparoscopic partial nephrectomy: an update on contemporary issues. Urologic Clinics of North America. 2008;35(3):385–396.
17. 17.Gill IS, Kavoussi LR, Lane BR, et al. Comparison of 1,800 laparoscopic and open partial nephrectomies for single renal tumors. The Journal of Urology. 2007;178(1):41–46.
18. Lotan Y, Cadeddu JA. A cost comparison of nephron-sparing surgical techniques for renal tumour.BJU International. 2005;95(7):1039–1042.
19. Kim V.B., Chapman W.H., Albrecht R.J. et al. Early experience with telemanipulative robot-assisted laparoscopic cholecystectomy using da Vinci. Surg Laparosc Endosc Percutan Tech 2002;12:34-40.
20. Benway BM, Bhayani SB, Rogers CG, et al.: Robot-assisted partial nephrectomy: an international experience. EurUrol 2010, 57:815-820.
21. Hrouda D, Lienert A. The role of laparoscopy and robotic surgery in the management of small renal masses.// Expert Rev Anticancer Ther. 2012 Jun;12(6):799-810.
22. Зырянов А.В. Ретроперитонеальные малоинвазивные операции при стриктуре лоханочно-мочеточникового сегмента. Диссертация на соискание ученой степени доктора медицинских наук. 2003; стр.48-52.
23. Журавлев, В.Н. Малоинвазивные органосохраняющие операции при почечно-клеточном раке /В.Н. Журавлев, А.В.Зырянов, О.В.Журавлев, А.В.Пономарев //Медицинский вестник Башкортостана. – 2011. – №2. – С.250-253.
24. Баженов, И.В. Малоинвазивные открытые ретроперистонеоскопические операции при некоторых урологических заболеваниях почек: дис…д-ра мед. наук. – М., 2003. – С. 254.

УДК 616.65-007.61-089.168.1-06:616.62-07-085.2
© В.А. Иващенко, А.А. Дюсюбаев, 2013

В.А. Иващенко[1], А.А. Дюсюбаев[2]

ДИАГНОСТИКА И МЕДИКАМЕНТОЗНАЯ КОРРЕКЦИЯ СИМПТОМОВ НИЖНИХ МОЧЕВЫХ ПУТЕЙ ПОСЛЕ ТУР ДОБРОКАЧЕСТВЕННОЙ ГИПЕРПЛАЗИИ ПРЕДСТАТЕЛЬНОЙ ЖЕЛЕЗЫ

[1]ГБУЗ «Областная клиническая больница №3», г. Челябинск
[2]ГБОУ ВПО «Челябинская государственная медицинская академия» Минздрава России, г. Челябинск

У 1/3 больных с гиперактивным мочевым пузырем на фоне инфравезикальной обструкции (ИВО) при доброкачественной гиперплазии предстательной железы (ДГПЖ) после трансуретральной резекции (ТУР) сохраняется гиперактивность детрузора. Поэтому целью данного исследования являлось оценить возможность применения комбинации а-адреноблокаторов и м-холинолитиков у пациентов, перенесших ТУР по поводу ДГПЖ.

В исследовании приняло участие 40 пациентов, которые были разделены на 2 группы. Основная группа, больные которой в послеоперационном периоде получали а-адреноблокатор и м-холинолитик. И группа контроля, в которой пациенты не получали медикаментозную терапию в послеоперационном периоде.

В основную группу вошли пациенты, у которых перед операцией и к исходу 6 недель после операции была более выраженная симптоматика, проявления гиперактивности детрузора. В контрольную группу вошли пациенты, которые в послеоперационном периоде, через 3 недели после операции не предъявляли жалоб или отказались от приема медикаментов.

Контрольные исследования пациентов проводились перед операцией, через 6 недель после операции и через 6 месяцев.

Исходно, по данным анкет и инструментального исследования, симптомы нижних мочевых путей значительно превалировали в основной группе. К 6 неделям послеоперационного периода гиперактивность детрузора в основной группе определялась у 14 пациентов из 20, а в группе контроля у 8 из 20. Но к 6 месяцам лечения отмечалось более значимое уменьшение выраженности СНМП в основной группе. Гиперактивность детрузора сохранялась у 1 пациента в основной группе и у 4 в группе контроля, отсутствовала ИВО и была нормальной сократимость мочевого пузыря.

По данным предоперационного исследования выявление гиперактивности детрузора у пациентов с клиническими проявлениями синдрома гиперактивного мочевого пузыря в послеоперационном периоде обоснованно назначать комбинированную терапию с использованием м-холинолитиков и а-адреноблокаторов. Такая терапия приводит к значительному улучшению результатов операции.

Ключевые слова: комбинированная терапия, ДГПЖ, ГМП, уродинамические исследования.

V.A. Ivashchenko, A.A. Dyusyubaev

DIAGNOSTICS AND MEDICAMENTAL CORRECTION OF LOWER URINARY TRACT SYMPTOMS AFTER TUR OF BENIGN PROSTATE HYPERTROPHY

1/3 of patients with overactive bladder, with the bladder outlet obstruction (BOO), with benign prostatic hyperplasia (BPH) after transurethral resection (TUR) have detrusor overactivity. That's why the main aim of this research was to evaluate the possibility of using a combination of a-adrblockers and m-cholinolytics on patients after TUR because of BPH.

The study involved 40 patients divided into 2 groups. The main group received a-blokers and m-cholinolytics. Control group did not receive medical therapy in the postoperative period.

The main group consisted of patients with more pronounced symptoms of overactive detrusor before surgery and in 6 weeks after it. The control group included patients with no complaints or refusing medication in the postoperative period and 3 weeks after surgery. The patients were examined before the surgery, 6 weeks and 6 months after it.

Initially, according to questionnaires and instrumental studies, lower urinary tract symptoms significantly prevailed in the study group. By the 6th week postoperative detrusor overactivity in the study group was determined in 14 patients out of 20, and in the control group, 8 out of 20. By the 6th month of treatment the main group showed a more significant reduction in the severity of LUTS. 1 patient in the study group and 4 patients in the control group had overactive detrusor, there was no BOO and bladder contractility was normal. Preoperative examination shows that the detection of detrusor overactivity and patients with symptomatic overactive bladder syndrome allows prescribing combination therapy with m-cholinolytic and a-blockers in postoperative period. And reasonable therapy improves the results of operations.

Key words: combination therapy, BHP, overactive bladder, urodynamic study.

Гиперактивный мочевой пузырь (ГМП) при доброкачественной гиперплазии предстательной железы (ДГПЖ) в связи с инфравезикальной обструкцией (ИВО) диагностируется у 60% мужчин и сохраняется после трансуретральной резекции простаты (ТУРП) у 1/3 больных [1, 2].

ИВО вызывает гипертрофию и пролиферацию соединительной ткани в стенке мочевого пузыря, что приводит к снижению скорости кровотока, уровня кислорода в микроциркуляторном русле детрузора. Эти изменения вызывают ишемические повреждения в интрамуральных ганглиях, что сопровождается постсинаптической денервацией детрузора. Оставшиеся нервные клетки демонстрируют повышенную чувствительность к ацетилхолину, вызывая непроизвольные сокращения детрузора [5].

Эти материалы позволили обосновать положение о том, что при ДГПЖ наряду с а-адреноблокаторами (а-АЛ) для устранения гиперактивности детрузора целесообразно использовать препараты м-холинолитики (м-ХЛ).

Несмотря на высокую эффективность ТУРП, у многих больных в послеоперационном периоде сохраняются симптомы нижних мочевых путей (СНМП). У 46,9% из них с помощью современных комплексных уродинамических исследований (КУДИ) выявлена гиперактивность детрузора [2]. Вполне очевидно, что в связи с этим существенно нарушается качество жизни пациентов.

Для коррекции сохраняющихся нарушений мочеиспускания после ТУРП предлагается использовать а-адреноблокаторы и препараты, направленные на устранение воспаления в предстательной железе [3,4]. Но такие подходы не всегда эффективны.

Особенности СНМП после ТУРП, их диагностика и лечение освещены и разработаны недостаточно. В литературе отсутствуют материалы по изучению эффективности и безопасности применения м-холинолитиков для коррекции СНМП после ТУРП.

Материал и методы. В исследование включены 40 пациентов, которым выполнена ТУРП при ДГПЖ.

Всех пациентов разделили на группы:

1-я (основная) группа – пациенты после ТУРП, получавшие комбинированную медикаментозную терапию (а-блокатор и м-холинолитик) – 20 человек.

2-я (контрольная) группа – пациенты после ТУРП, подлежавшие наблюдению, – 20 человек, активно не предъявлявшие жалоб в послеоперационном периоде или отказавшихся принимать лекарственные препараты.

Все пациенты, участвовавшие в исследовании, дали информированное письменное согласие на его проведение.

Обе группы пациентов были сопоставимы по возрасту и наличию сопутствующей патологии, у всех пациентов не было выраженных изменений в общеклинических анализах, выполняемых перед операцией, не было неврологической патологии, которая может проявляться нарушениями функции тазовых органов. Отсутствовали изменения в секрете простаты, характерные для активного воспаления. Был исключен рак простаты.

Пациенты были сопоставимы также по объему предстательной железы в предоперационном периоде и объему резецированной ткани при ТУРП.

Перед операцией всем 40 пациентам проведена оценка клинических симптомов по шкале IPSS и QOL, и КУДИ на уродинамической системе Delphis компании Laborie Medical Technologies (Канада) согласно рекомендациям ICS 2002г.

Поскольку в ближайшие 6 недель после операции ТУРП у всех больных имела место ирритативная симптоматика, обусловленная операционной травмой, все запланированные исследования начинали именно с этого срока.

В основной группе больных перед операцией и к исходу 6 недель после операции была более выраженная симптоматика и были проявления гиперактивности детрузора. Им на протяжении 6 месяцев назначали тамсуло-

зин (омник) 0,4мг в сутки и солифенацин (везикар) 5 мг в сутки.

У пациентов группы контроля исходно были менее выражены клинические проявления СНМП и расстройства уродинамики. К исходу 6 недель у них установлена умеренно выраженная ирритативная симптоматика, что позволило воздержаться от применения лекарственных средств.

Все исследования, позволяющие оценить выраженность субъективных симптомов и функциональное состояние нижних мочевых путей, проводили до операции и дважды после операции- через 6 недель и через 6 месяцев по завершении медикаментозной терапии в основной группе и наблюдения в группе контроля. В настоящее время нами проводятся исследования для оценки эффективности комбинированного лечения через 6 месяцев после завершения его, т.е. через год после операции, в такие же сроки и в группе контроля.

Полученные данные обрабатывали с помощью методов непараметрической статистики (критерий Вилкоксона, критерий знаков). Статистическую обработку проводили с помощью программ STATISTICA 6.0 и MO Excel, 2007. Все значения уровня статистической значимости (p) менее 0,05 считались достоверными.

Результаты. Средние значения клинических и уродинамических показателей в обеих группах перед операцией и контрольные значения при измерениях через 6 недель и через 6 месяцев после операции представлены в табл. 1 и 2.

Таблица 1

Клинические показатели основной и контрольной групп

Группа	Время	Симптомы опорожнения (1,3,5,6)	Симптомы наполнения (2,4,7)	Симптомы IPSS, суммарно	Качество жизни	Общее число мочеиспусканий
Основная – комбинированная терапия:м-ХЛ + а-АЛ	До операции	11,3±4,3	10,8±1,28	21,9±4,9	5,2±0,32	11,2±1,76
	6 недель после операции	5,2±2,2	7,5±2,0	12,7±4,16	2,8±1,16	9,3±1,3
	6 месяцев после операции	3,5±1,6	4,9±1,34	8,4±2,92	2,3±1,16	6,8±0,64
Группа контроля	До операции	10,7±3,9	6,2±1,68	16,9±5,5	4,8±0,84	10,1±2,92
	6 недель после операции	5,2±2,08	6,9±2,48	12,1±4,32	3,1±0,54	9,3±2,64
	6 месяцев после операции	3,8±0,48	5±0,6	8,8±1,0	2,2±0,68	7,6±0,88

Из таблицы видно, что в предоперационном периоде у больных основной группы была достоверно ($p<0,05$) большая сумма баллов I-PSS, преимущественно за счет симптомов наполнения. Частота мочеиспусканий также была выше по сравнению с контрольной группой. В обеих группах показания к операции ставили по объективным параметрам при наличии ДГПЖ и отсутствии эффекта от консервативной терапии на амбулаторном этапе.

Через 6 недель после операции у всех пациентов обеих групп имеют место СНМП (суммарный балл симптомов 12,7±4,16 и 12,1±4,32). В обеих группах после операции превалируют симптомы наполнения, в основной группе они более выражены.

Через 6 месяцев после проведенного лечения тамсулозином и солифенацином суммарный балл симптомов по шкале I-PSS снизился до 8,4±2,92, а качество жизни улучшилось, и суммарный балл составил 2,3±1,16.

В группе контроля эти показатели составили 8,8±1,0 и 2,2±0,68 соответственно.

Подчеркнем, что до операции эти показатели были более выражены в основной группе, чем в группе контроля.

Как исходно, так и через 6 недель после операции отмечается поллакиурия у больных обеих групп. На фоне комбинированной терапии в основной группе отмечается более выраженное уменьшение частоты мочеиспускания (6,8±0,64 против 7,6±0,88), исчезает один из основных симптомов гиперактивного мочевого пузыря – учащенное мочеиспускание.

Результаты уродинамических исследований у больных обеих групп перед ТУРП и в разные сроки после нее, отражены в табл. 2.

Из таблицы видно, что перед операцией, несмотря на более выраженную симптоматику у больных основной группы, максимальная скорость мочеиспускания (Q_{max}) была выше (10,05±3,98) по сравнению с группой контроля (8,13±1,95). Это объясняется тем, что значимая разница была за счет симптомов наполнения, а достоверной разницы между обструктивными симптомами в сравниваемых группах не было. В основной группе исходно определялось меньшее количество остаточной мочи. Но по данным индекса обструкции и сократимости мочевого пузыря различий нет, и в обеих группах средние значения этих показателей соответствуют наличию ИВО при хорошей сократимости мочевого пузыря.

Таблица 2

Уродинамические показатели основной и контрольной групп

Группа	Время	Qmax	R*	Pdet qmax**	Индекс обструкции	Индекс сократимости
Основная – комбинированная терапия:м-ХЛ + а-АЛ	До операции	10,05±3,98	46,2±42,28	69,74±17,01	50,68±21,88	121,09±26,37
	6 недель после операции	12,59±4,39	18,8±16,16	47,54±9,88	22,36±13,51	110,49±21,49
	6 месяцев после операции	13,86±2,6	29,3±16,36	40,31±4,83	12,59±8,67	109,61±12,47
Группа контроля	До операции	8,13±1,95	126,1±99,56	68,4±14,76	53,1±16,34	109,1±21,32
	6 недель после операции	11,44±3,07	25,5±14,2	42,8±5,6	19,92±9,08	100±15,3
	6 месяцев после операции	14,52±2,32	20,7±6,7	36,05±3,44	7,0±6,34	108,65±12,91

* Остаточная моча.

** Детрузорное давление при максимальном потоке.

Через 6 недель после ТУРП по всем показателям данной таблицы достоверных различий между группами нет. Только в группе контроля значения индекса сократимости находятся на границе показателя хорошей и слабой сократимости мочевого пузыря, в то время как в основной группе этот индекс соответствует хорошей сократимости.

По окончании 6 месяцев медикаментозной терапии отмечается отсутствие статистических различий в исследуемых группах по Q_{max}, индексу сократимости и индексу обструкции. Известно, что холинолитики способны приводить к снижению Q_{max} и сократимости мочевого пузыря. Но, по нашим данным, однозначно видно, что на фоне проводимого лечения нет ухудшения уродинамических показателей. Следует учесть положительный клинический эффект от проводимой терапии, который отмечался выше. На фоне комбинированной терапии произошло более значимое уменьшение симптомов по шкале I-PSS, несмотря на исходно более выраженную симптоматику.

Также уместно отметить, что в обеих группах до операции были пациенты с доказанной гиперактивностью детрузора, которая сохранялась через 6 недель после операции. И в обеих группах через 6 недель после операции были пациенты с впервые выявленной гиперактивностью детрузора, которая исчезла через 6 месяцев после операции. Исходно в основной группе гиперактивность детрузора определялась у 10 пациентов из 20. Через 6 месяцев комбинированной терапии после операции только у 1 из этих 10 пациентов сохранялась гиперактивность детрузора. В то время как в контрольной группе через 6 месяцев после ТУРП гиперактивность детрузора сохранялась у 4 из 6.

Таким образом, благодаря применению м-холинолитика в основной группе достигнуто устранение гиперактивности детрузора, в то время как в группе контроля, гиперактивность детрузора спонтанно не исчезает.

Кроме того, у 1 пациента из группы комбинированной терапии в предоперационном периоде не было данных за ИВО (индекс обструкции менее 20), а показания к операции были выставлены с учетом выраженной симптоматики и отсутствия эффекта от консервативной терапии на амбулаторном этапе. У этого пациента наблюдалось ослабление сократимости мочевого пузыря (индекс сократимости менее 100), которое сохранялось и через 6 недель после операции. Однако через 6 месяцев после операции у него отмечалась нормальная сократимость мочевого пузыря, хотя на фоне приема холинолитиков ожидалось ухудшение этого показателя.

В группе контроля у 4 пациентов исходно определялось снижение сократимости мочевого пузыря. Через 6 месяцев после операции у 2 из 4 сократимость оценивалась как хорошая и у 2 сохранялось снижение сократимости.

Ни у одного из 20 больных, принимавших наряду с а-адреноблокаторами м-холинолитики, не зарегистрировано побочных эффектов, которые потребовали бы отмены препаратов.

Обсуждение. Анализ результатов проведенных нами исследований показал, что у всех пациентов, страдающих ДГПЖ, которым показано оперативное лечение, наряду с субъективными симптомами заболевания имеются в разной степени выраженные нарушения уродинамики, которые можно использовать для выбора лекарственных средств их коррекции в послеоперационном периоде.

Через 6 недель после ТУРП у пациентов обеих групп сохраняется ирритативная симптоматика, а также увеличивается количество пациентов (в большей степени в основной группе), у которых при объективных исследованиях определяется гиперактивность детрузора.

З.К. Гаджиева (2009) полагает, что гиперактивность мочевого пузыря может прекратиться спонтанно, однако в работе нет

данных о сроках исчезновения таких проявлений [2].

Вместе с тем результаты проведенных нами исследований свидетельствуют о том, что в группе контроля через 6 месяцев от начала наблюдения гиперактивность детрузора в большинстве случаев сохраняется, а в основной она была устранена почти у всех пациентов. Также в основной группе отмечается и более выраженная положительная динамика СНМП по данным анкеты I-PSS.

Можно полагать, что использование м-холинолитиков позволяет блокировать повышенную чувствительность к ацетилхолину нервных клеток детрузора при ИВО и гиперактивность детрузора [5]. Поэтому мы полагаем, что предлагаемый нами подход можно считать обоснованным.

Р.Э. Амдий (2007) при наличии гиперактивности детрузора и сниженной сократимости мочевого пузыря получил эффект от нейростимуляции тибиального нерва и полагает, что применение м-холинолитиков однозначно приведет к ухудшению симптоматики. Однако в наших наблюдениях в основной группе пациентов, принимавших а-адреноблокаторы и м-холинолитики даже при сниженной сократимости мочевого пузыря до операции через 6 месяцев от начала лечения достигнуты положительные клинические результаты и улучшение уродинамических показателей.

Полагаем, что проводимые нами в настоящее время исследования через 6 месяцев после завершения комбинированного лечения позволят сделать более аргументированные заключения по данному вопросу.

Заключение. Таким образом, проведенное нами исследование свидетельствует о том, что перед ТУРП применение комплексных уродинамических исследований наряду с оценкой клинических симптомов позволяет использовать их для выбора рациональной программы послеоперационного периода.

Для составления более адекватной программы после ТУРП такие же исследования целесообразны через 6 недель после операции.

Обоснованные по данным литературы соображения о целесообразности и эффективности применения м-холинолитиков при ИВО и ГМП на почве ДГПЖ в проведенном нами исследовании продемонстрируют высокую эффективность и безопасность применения такого подхода после ТУРП.

Сведения об авторах статьи:

Иващенко В.А. – врач-ординатор урологического отделения №3 ГБУЗ ОКБ №3. Адрес: 454021, г. Челябинск, пр. Победы, 287.

Дюсюбаев А.А. – доцент кафедры факультетской хирургии ГБОУ ВПО ЧелГМА Минздрава России. Адрес: г. Челябинск, Воровского, 64

ЛИТЕРАТУРА

1. Амдий, Р.Э. Диагностическое и прогностическое значение уродинамических исследований нижних мочевых путей у больных инфравезикальной обструкцией и нарушением сократимости детрузора: дис. … д-ра мед.наук. – СПб., 2007. – 336с.
2. Гаджиева, З.К. Уродинамические исследования в диагностике и лечении нарушений мочеиспускания: автореф. дис. …д-ра мед.наук. – М., 2009. – 36 с.
3. Патрикеев, А.А. Медицинская реабилитация больных после трансуретральной резекции доброкачественной гиперплазии предстательной железы: дис. … канд. мед. наук. – Челябинск, 2005. – 169 с.
4. Профилактика и лечение воспалительных осложнений после трансуретральной резекции аденомы предстательной железы / Э.М. Мустафаев, А.Г. Мартов, А.Г. Наумов, В.Н. Синюхин [и др.] // Лечащий врач. – 2006. – № 7. URL: http://www.lvrach.ru/2006/07/4534157/ (дата обращения 25.02.2013).
5. Decrease in autonomic innervation of the human detrusor muscle in outflow obstruction / J.A. Gosling, S.A. Gilpin, J.S. Dixon, C.J. Gilpin // J Urol. – 1986. – № 136. – P. 501–4.

УДК 616.61.-007.42 -01
© З.А. Кадыров, Ф.С. Каландаров, О.Н. Безуглый, 2013

З.А. Кадыров[1], Ф.С. Каландаров[1], О.Н. Безуглый[1,2]

ОТДАЛЕННЫЕ РЕЗУЛЬТАТЫ ВИДЕОЭНДОСКОПИЧЕСКОЙ НЕФРОПЕКСИИ

[1]ФГБОУ ВПО «Российский университет дружбы народов», г. Москва
[2]Городская клиническая больница №7, г. Москва

В статье проанализированы отдаленные результаты обследования и лечения 111 пациентов после традиционных и видеоэндоскопических нефропексий. Установлено, что видеоэндоскопические методы имеют ряд преимуществ, таких как малая травматичность, большой процент удовлетворительных результатов, быстрая трудовая и социальная реабилитация больного, хорошие переносимость и косметический эффект.

Ключевые слова: традиционная нефропексия, лапароскопическая нефропексия, ретроперитонеоскопическая нефропексия, сравнительный анализ.

Z.A. Kadyrov, F.S. Kalandarov, O.N. Bezuglyy

REMOTE RESULTS OF VIDEOENDOSCOPIC NEPHROPEXY

The paper summarizes long-term results of examination and treatment of 111 patients after traditional and videoendoscopic nephropexies. It was established that videoendoscopic methods have a number of advantages, such as small trauma, high percent of good results, quick physical and social rehabilitation of the patient, good acceptability, and, finally, a good cosmetic effect.

Key words: open nephropexy, laparoscopic nephropexy, retroperitoneoscopic nephropexy, comparative analysis.

Нефроптоз **(**НП) нередко вызывает болевой синдром и осложнения, которые часто приводят к потере трудоспособности почти у 20% больных [1-3]. Консервативное лечение применяется в начальных стадиях нефроптоза. Для лечения нефроптоза раньше в основном применяли нефропексию открытым доступом. Внедрение в урологии видеоэндоскопических операций расширило возможности хирургического лечения больных НП [3-7]. В этих условиях становится актуальным проведение сравнительного анализа результатов оперативного лечения НП, в частности отдаленных результатов с применением вышеуказанными методами операции.

Материал и методы. В настоящей работе нами проанализированы результаты обследования и лечения 120 больных с симптоматическим нефроптозом, проходивших обследование и лечение в 3-х медицинских учреждениях за период с 1997 по 2012 гг. Больные были распределены на 3 группы. I группу составили 42 (35%) пациента, которые перенесли эндоскопическую нефропексию ретроперитонеоскопическим доступом (РПД), II группу – 48 (40%) пациентов после нефропексии лапароскопическим доступом (ЛД) и III группу – 30 (25%) больных, оперированных открытым доступом (ОД). Возраст пациентов варьировал от 17 до 58 лет (средний возраст составил 32±0,5 года). Из них женщин было 102 (85%), мужчин 18 (15%).

Традиционные операции выполнялись по методике Ривиору-Пытеля-Лопаткина. Лапароскопические и ретроперитонеоскопические операции выполняли под эндотрахеальным наркозом с использованием проленовой сетки из 3-4 портов.

Отдаленные результаты оперативного лечения были оценены у 120 пациентов по истечении 1 и более лет после вмешательства. Оценка полученных результатов проводилась на основании анкетирования, личного опроса, физикального осмотра с полупозиционной пальпацией, клинико-лабораторного обследования, ультрасонографии почек, экскреторной урографии, РРГ, ДНСГ и МСКТ.

Главным критерием оценки эффективности операции было отсутствие рецидива НП, улучшение не только качества жизни больных после операции, но и исчезновение боли, ликвидация хронического пиелонефрита, стабилизация артериального давления, полное купирование гематурии и др. Анкетирование осуществлялось на основании специального опросника, состоящего из 21 вопроса. Из 120 разосланных писем с анкетами 4 вернулись обратно ввиду изменения места жительства адресата. В 5 случаях пациенты отказались от опроса. На запрос было получено 111 анкет: от 40 пациентов I группы, от 42 пациентов II группы и от 29 больных III группы. Отдаленные результаты оперативного лечения нефроптоза оценивали как хорошие, удовлетворительные и неудовлетворительные.

Результаты и обсуждение. Данные анкетирования (табл.1) показали, что у 36 (90%) пациентов после РПНП, у 35 (83,3% после ЛПН и у 22 (75,9%) после ОНП боли полностью исчезли или возникали в виде единичных эпизодов слабой интенсивности при физических нагрузках. У 1 (2,5%) пациента после РПНП, у 2 (4,8%) после ЛПН и у 3 (10,3%) после ОНП сохранились постоянные или почти постоянные, периодически усиливающиеся тупые интенсивные боли в поясничной области.

Показатели подвижности фиксированной почки по результатам контрольного обследования (экскреторная урография и УЗИ почек) больных после операции представлены в табл.2.

Таблица 1

Отдаленные результаты операций по данным анкетирования

Результаты	Метод операции					
	РПНП (n = 40)		ЛНП (n = 42)		ОНП (n = 29)	
	абс	%	абс	%	абс	%
Хорошие	36	90	35	83,3	22	75,9
Удовлетворительные	3	7,5	5	11,9	4	13,8
Неудовлетворительные	1	2,5	2	4,8	3	10,3

Условные обозначения: РПНП – ретроперитонеоскопическая нефропексия; ЛНП - лапароскопическая нефропексия; ОНП – открытая нефропексия.

Таблица 2

Показатели подвижности почки после различных методов операции

Показатели подвижности почки	Метод операции					
	РПНП		ЛПН		ОНП	
	абс	%	абс	%	абс	%
Нормальная подвижность почки (3,65±0,56 см)	35	87,5	34	80,9	22	75,9
Повышенная подвижность почки (до 5 см)	4	10	2	14,3	4	13,8
Повышенная подвижность почки (более 5 см)	1	2,5	2	4,8	3	10,3

При лучевых и рентгенологических методах диагностики было выявлено, что у больных после РПНП и ЛНП подвижность почки установилась в физиологических пределах, а у больных, оперированных традиционным «открытым» доступом (ОД), она была значительно ограничена, что свидетельствует о более эффективном устранении патологической подвижности почки при нефропексии с использованием видеоэндоскопических доступов.

Контрольную РРГ мы выполнили 104 (93,6%) пациентам. Улучшение функции почек зафиксировано у 28 (90%) пациентов после РПНП, у 30 (83,3%) после ЛПН и у 20 (75,9%) после ОНП. Контрольную ДНСГ выполнили 19 (65,5%) пациентам. Замедление секреции выявлено у 3 (10,34%) больных, удлинение экскреторного сегмента – у 2 (6,9%) обследованных.

Переносимость РПНП 13 (32,5%) больных оценили отлично, 25 (62,5%) больных оценили хорошо и 2 (5%) – плохо. Переносимость ЛНП 13 (30,9%) больных оценили отлично, 26 (61,9%) – хорошо и 3 (7,14%) – плохо.

Переносимость ОНП 6 (20,7%) больных оценили отлично, 14 (48,3%) – хорошо и 9 (31,03%) – плохо (рис. 1).

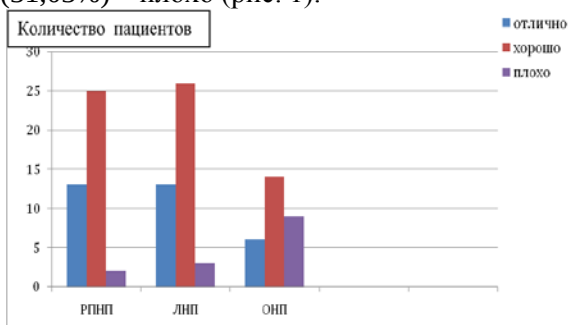

Рис.1. Переносимость РПНП, ЛНП и ОНП

Косметический эффект после РПНП 26 (65%) больных оценили отлично, 12 (30%) – хорошо, 2 (5%) – удовлетворительно. Косметический эффект после ЛНП 27 (64,3%) больных оценили отлично, 13(30,9%) – хорошо, 2 (4,8%) – удовлетворительно. Косметический эффект после ОНП 4 (13,8%) больных оценили отлично, 12 (41,4%) – хорошо, 7 (24,1%) – удовлетворительно, 6 (20,7%) – плохо (рис.2).

После РПНП 10 (25%) пациентов возвратились к прежней активной жизни в большей мере, чем до операции, 29 (77,5%) – полностью возвратились к прежней активности, 1 (2,5%) – частично, с ограничениями. После ЛНП 10 (23,8%) пациентов возвратились к прежней активности в большей мере, чем до операции, 30 (71,4%) – полностью возвратились к прежней активности, 2 (4,8%) – частично, с ограничениями, а после ОНП 4 (13,8%) пациента возвратились к прежней активности в большей мере, чем до операции, 18 (62,1%) – полностью возвратились к прежней активности, 7 (24,1%) - частично, с ограничениями.

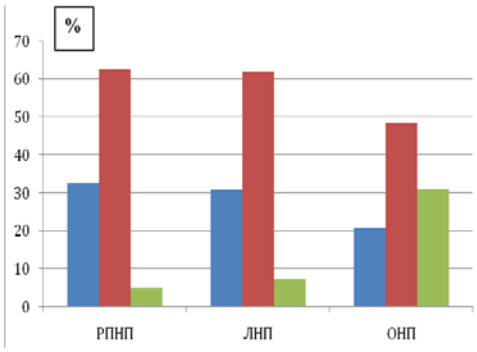

Рис. 2. Косметический эффект после РПНП, ЛПН и ОНП

На отдаленные результаты РПНП, ЛНП и ОНП повлияли длительность предоперационного анамнеза, наличие сопутствующий патологии, возраст больных. Так, если в группу с хорошими и удовлетворительными результатами входили лица со сроком заболевания (M±т) 3,36±0,74 года, то продолжительность заболевания у больных с неудовлетворительными результатами была 10,5±3,67 года ($p<0,05$). Эффективность зависела от возраста больных. Хорошие и удовлетворительные результаты мы получили у больных, средний возраст которых составил 32,8±1,2 года, а неудовлетворительные при возрасте 44,0±3,8 года ($p<0,05$). Немаловажное значение имеет наличие сопутствующих патологий, таких как МКБ, киста почек, гидронефроз, связанных со стриктурой ЛМС. Сопутствующие патологии могут повлиять на отдаленные результаты как при выполнении малоинвазивным, так и традиционным доступами.

Заключение. Таким образом, при сравнении отдаленных результатов РПНП, ЛНП и ОНП выявляются достоверно лучшие результаты нефропексии с использованием видеоэн-

доскопических методов, чем при традиционном "открытым" доступе. Особенно нужно подчеркнуть качество жизни больных в послеоперационном периоде, когда больные отмечают минимальные болевые ощущения, короткий срок пребывания в больнице, быстрое выздоровление и возвращение к обычной жизни.

Сведения об авторах статьи:

Кадыров Зиёратшо Абдуллоевич – д.м.н., профессор, зав. кафедрой эндоскопической урологии ФПКМР ФГБОУ ВПО РУДН. Адрес: 117198, г. Москва, ул. Миклухо-Маклая, д. 21. E-mail: zieratsho@yandex.ru.

Каландаров Фирузшох Саидшоевич – аспирант кафедры эндоскопической урологии ФПКМР ФГБОУ ВПО РУДН. Адрес: 117198, г. Москва, ул. Миклухо-Маклая, д. 21. E-mail: firuzshohi_kalandar@mail.ru

Безуглый Олег Николаевич – врач-уролог ГКБ №7. Адрес:115446, г. Москва, Коломенский пр. д. 4; аспирант кафедры эндоскопической урологии ФПКМР РУДН Адрес: 117198, г. Москва, ул. Миклухо-Маклая, д. 21. E-mail: bipsa@realmail.ru.

ЛИТЕРАТУРА

1. Лопаткин, Н.А. Нефроптоз / Н.А. Лопаткин, Е.Б. Мазо // Оперативная урология. – Л.: Медицина, 1986. – С. 25 – 28.
2. Андрейчиков, А.В. Нефроптоз: нейрогуморальные (иммунологические) аспекты проблемы / А.В. Андрейчиков // Сиб. мед. журн. – 2000. – №1. – С. 39 – 42.
3. Буцких, А.Н. Лапароскопическое лечение нефроптоза: дис. … канд. мед. наук / А.Н. Буцких. – Рязань, 2009. – 140 с.
4. Васин, Р.В. Оптимизация оперативного лечения нефроптоза с использованием лапароскопического доступа: дис. … канд. мед. наук / Р.В. Васин. – Рязань, 2010.
5. Yoshiyki M. Laparoscopic nephropexy: Treatment outcome and quality of life / M. Yoshiyki, M. Yosuke, O. Kazutoshi et. al. // International Journal of Urology (2004) 11, P. 1–6.
6. Wyler S.F. Retroperitoneoscopic nephropexy for symptomatic nephroptosis using a modified three – point fixation technique / S.F. Wyler [et al] // Urology. – 2005. – Vol. 66, №3. – P. 644-648.
7. Golab A. Retroperitoneoscopic nephropexy in the treatment of symptomatic nephroptosis with 2 – point renal fixation / A. Golab, M. Slojewski, B. Gliniewicz et al. // Surg. Laparosc. Endosc. Percutan. Tech. 2009 Aug; 19 (4): 356 – 9.

УДК.[611.621:616.62]
© Н.И. Казеко, В.И. Ермишина, С.В.Хилькевич, В.Б. Бердичевский, И.В. Павлова, С.Ж. Ильясов, 2013

Н.И. Казеко, В.И. Ермишина, С.В.Хилькевич,
В.Б. Бердичевский, И.В. Павлова, С.Ж. Ильясов

СТРУКТУРА И ФУНКЦИЯ КЛЕТОЧНЫХ МЕМБРАН У УРОЛОГИЧЕСКИХ БОЛЬНЫХ ПО РЕЗУЛЬТАТАМ БИОПСИИ

ГБОУ ВПО «Тюменская государственная медицинская академия»
Минздрава России, г. Тюмень

Проведено исследование цитомембран интерстициальной ткани мозгового слоя почек, полученной путем прижизненной биопсии почечной ткани во время операции пиелолитотомии у 46 больных мочекаменной болезнью и вторичным пиелонефритом. Полученные нами результаты исследований свидетельствуют о значительных изменениях липидной фазы цитомембран нефрона у урологических больных, страдающих мочекаменной болезнью и вторичным пиелонефритом.

Ключевые слова: пиелонефрит, мочекаменная болезнь, фосфолипиды, цитомембраны.

N.I. Kazeko, V.I. Ermishina, S.V.Khilkevich, V.B. Berdichevsky, I.V. Pavlova, S.Zh. Ilyasov

THE STRUCTURE AND FUNCTION OF CELL MEMBRANES IN UROLOGICAL PATIENTS ACCORDING BIOPSY

The work provides the data of the study of medullary interstitial tissue cytomembranes, obtained by intravital biopsy of kidney tissue during pelviolithotomy performed to 46 patients with urolithiasis and secondary pyelonephritis. The results of the study show significant changes in the lipid phase of nephron cytomembranes in urological patients suffering from urolithiasis and secondary pyelonephritis.

Key words: pyelonephritis, urolithiasis, phospholipids, cytomembranes.

Мочекаменная болезнь и хронический пиелонефрит занимают важное место в структуре заболеваний почек и остаются актуальной проблемой уронефрологии. Связано это прежде всего с тем, что данное заболевание чаще всего встречается среди лиц молодого, трудоспособного возраста. Оно приводит к формированию хронической почечной недостаточности и инвалидизации [1].

Несмотря на постоянный интерес к мочекаменной болезни и хроническому пиелонефриту, хорошую освещенность в литературе ряда вопросов, касающихся развития данного заболевания, до сих пор не найдено достаточно убедительных объяснений механизмов камнеобразования и эффективных средств, предупреждающих ее развитие. В настоящее время высказано мнение, что в патогенезе мочекаменной болезни и хронического пиелонефрита важную роль играют мембранопатологические процессы, в частности процессы перекисного окисления липидов, дефицит антиоксидантов, которые реализуют свое патологическое действие в очаге кристаллообразования и воспаления [2, 3, 4]. Несмотря на широкий спектр выявленных па-

тологических факторов при развитии пиелонефрита на фоне мочекаменной болезни, некоторые вопросы, касающиеся конкретных механизмов мембранодестабилизации, приводящих к прогрессированию данного заболевания, недостаточно хорошо изучены и требуют дальнейшего уточнения.

В настоящее время доказано существование особого вида повреждения клеточных мембран – кальцифицирующей мембранопатии [6]. Особенностями данного типа мембранной патологии является утрата способности клеток регулировать кальциевый гомеостаз, появление кальциевых депозитов в мембране и цитоплазме клеток, а также обеднение мембранных структур фосфолипидами. Данное положение в основном доказано в эксперименте и немногочисленными клиническими исследованиями. Углубленных исследований патогенеза на мембраноклеточном уровне при мочекаменной болезни и вторичном пиелонефрите у взрослых не проводилось, что представляется новым перспективным направлением, которое может дать ответы на некоторые вопросы, касающиеся назначения мембранотропных препаратов.

В последние годы установлено, что активность мембранных рецепторов зависит от структуры, качественного состава мембранных липидов, состава электролитов по обе стороны цитоплазматической мембраны и множества других причин, в том числе врожденных и генетических изменений белковых молекул [7].

К настоящему времени достаточно полно изучены морфологические особенности мембранопатий, иммунологические механизмы повреждения цитомембран нефрона. Круг вопросов, связанный с процессом камнеобразования и развития вторичного пиелонефрита, поиском методов их коррекции путем воздействия на физико-химическое состояние мембран клеток, устранение и предупреждение рецидивирующего течения болезни, определяет актуальность исследования.

Материал и методы. Нами проведено исследование цитомембран интерстициальной ткани мозгового слоя почек, полученной путем прижизненной биопсии почечной ткани у 46 больных мочекаменной болезнью и вторичным пиелонефритом. Цитоплазматические мембраны почечной ткани выделяли по методу Dousa T.

Для уточнения состояния цитомембран почечной ткани нами проведены исследования биоптатов почек, полученных у здоровых лиц, которым выполнена нефрэктомия в связи с травмой почки. У больных МКБ, осложненной вторичным пиелонефритом, забор почечной ткани (мозговой слой почек) проводился во время операции пиелолитотомии специальной иглой для биопсии. Структура биоптата контролировалась с помощью гистологического исследования традиционным методом окраски. Биоптаты почек заливались в парафин. Парафиновые среды окрашивались гематоксилином и эозином, проводилась реакция Косса для выявления солей кальция. Биоптат, в котором определялись фосфолипиды и холестерин, взвешивался и гомогенизировался. Далее проводились выделение плазматических мембран путем центрифугирования в градиенте плотности сахарозы и экстрагирование липидов. Содержание основных фракций фосфолипидов и холестерина в цитомембранах почечной ткани определяли методом тонкослойной хроматографии.

Анализ данных проводился с использованием статистических пакетов «SPSS» (Windows версия 7.5.2) и «Statistica» (версия 5.7.7). При создании базы данных использовался редактор электронных таблиц «Microsoft-Excel 2000». Тестирование параметров распределения проводилось с помощью критериев Колмогорова-Смирнова, асимметрии и эксцесса. Для определения статистической значимости различий непрерывных величин, в зависимости от параметров распределения использовались непарный критерий Стьюдента или критерий Манна–Уитни. Непрерывные переменные представлены в виде M±m (среднее ± стандартная ошибка среднего) вне зависимости от использовавшегося критерия. Различия считали достоверными при уровне значимости $P<0,05$.

Результаты. Результаты исследований содержания фосфолипидов в цитоплазматических мембранах почечной ткани представлены в таблице. Как следует из таблицы, у больных мочекаменной болезнью и хроническим пиелонефритом в мембранах почечной ткани существенно снижено содержание общих фосфолипидов по сравнению с контрольной группой ($P<0,001$). Наряду с этим у больных снижено абсолютное содержание практически всех фракций фосфолипидов, особенно фосфатидилхолина и фосфатидилэтаноламина ($P<0,001$), в меньшей степени фосфатидилсерина и фосфатидилхолина. В то же время содержание лизофосфатидилхолина в цитоплазматических мембранах почечной ткани у больных мочекаменной болезнью значительно выше, чем у лиц контрольной группы ($P<0,001$).

Таблица

Содержание фосфолипидов и холестерина в биоптатах почек
у здоровых и больных хроническим пиелонефритом на фоне мочекаменной болезни (M±m)

Показатели, мкмоль/г. ткани	Здоровые лица (n=16)	Хронический пиелонефрит на фоне мочекаменной болезни (n=46)	P
Лизофосфатидилхолин (ЛФХ)	0,55±0,14 (3,3%)	2,15±0,23 (19,5%)	P<0,001
Фосфатидилсерин (ФС)	3,12±0,10 (18,7%)	2,66±0,26 (24,0%)	
Сфингомиелин (СМ)	4,80±0,24 (28,8%)	2,70±0,23 (24,5%)	
Фосфатидилхолин (ФХ)	5,17±0,32 (31,03%)	2,15±0,22 (19,5%)	P<0,001
Фосфатидилэтаноламин (ФЭА)	3,02±0,41 (18,0 %)	1,40±0,16 (12,7%)	P<0,001
Общие фосфолипиды (ОФ)	16,66±0,34 (100%)	11,0±0,11 (100%)	P<0,01
Свободный холестерин (СХ)	12,44±0,18 (74,7%)	8,90±0,12 (60,6%)	P<0,05
Эфиры холестерина (ЭХ)	4,20±0,20 (25,3%)	5,80±0,11 (39,4%)	P<0,05
Общий холестерин (ОХ)	16,64±0,25 (100%)	14,70±0,23 (100%)	P<0,05
Соотношение СХ/ЭХ	2,96	1,52	
Соотношение ОХ/ОФ	1,0	1,33	
Соотношение ЛФХ/ФХ	0,10	1,0	

Кроме того, необходимо отметить, что у больных значительно изменяется соотношение лизофосфатидилхолин/фосфатидилхолин (1,0 у больных по сравнению с 0,10 – у здоровых). Это свидетельствует о значительном преобладании процессов деградации фосфатидилхолина, в том числе, возможно, за счет высокой активности фосфолипазы «A_2».

Следовательно, липидная фаза цитомембран почечной ткани (интерстициальная ткань) у больных мочекаменной болезнью и хроническим пиелонефритом в значительной степени обеднена фосфолипидами, особенно фосфатидилэтаноламином, сфингомиелином, фосфатидилхолином на фоне повышения относительного и абсолютного содержания агрессивного лизофосфатидилхолина.

Наряду с содержанием фосфолипидов в цитоплазматических мембранах почечной ткани нами исследовано содержание холестерина и его эфиров. Как следует из таблицы, у больных мочекаменной болезнью и хроническим пиелонефритом в цитомембранах почечной ткани значительно снижено содержание общего холестерина за счет свободной фракции (P<0,05 по сравнению с группой здоровых лиц). При этом доля эфиров холестерина в цитоплазматических мембранах почечной ткани у больных существенно возрастает (P<0,05), о чем свидетельствует уменьшение коэффициента - свободный холестерин/эфиры холестерина. Следовательно, липидная фаза цитомембран почечной ткани у больных мочекаменной болезнью и вторичным пиелонефритом обедняется свободным холестерином и обогащается его эфирами.

Полученные данные свидетельствуют о серьезных изменениях основных структурных компонентов цитоплазматических мембран почечной ткани у больных мочекаменной болезнью. При этом надо отметить, что у больных изменяется коэффициент соотношения холестерин/фосфолипиды в цитомембранах почечной ткани, который отражает структурно-функциональное состояние мембран в целом. Увеличение этого коэффициента (практически на 30%) может приводить к повышению микровязкости мембран, а также отражаться на других физических константах мембран, в первую очередь транспортных характеристиках, в том числе и на транспорте ионов кальция.

Заключение. Полученные нами результаты свидетельствуют о значительных изменениях липидной фазы цитомембран нефрона у больных мочекаменной болезнью и вторичным пиелонефритом. Эти результаты согласуются с данными, полученными при исследовании липидов мочи у больных мочекаменной болезнью. Дестабилизация липидной фазы цитоплазматических мембран нефрона приводит к грубым изменениям структурно-функциональных характеристик мембраны с освобождением фосфолипидов и холестерина и развитием значительной липидурии. Обеднение мембранных структур нефрона липидами, в первую очередь фосфолипидами, нарушает транспортные характеристики мембран, уменьшает активность ферментов трансмембранного транспорта, способствует накоплению кальция внутри клетки. Кроме того, продукты деградации фосфолипидов могут стимулировать кристаллообразование и развитие асептических воспалительных процессов в почечной паренхиме. При морфологическом исследовании биоптатов почечной ткани выявлены изменения, характеризующиеся неравномерно выраженным склерозом межуточного вещества, очаговой лимфоидной инфильтрацией, склерозом стенки кровеносных сосудов. У ряда больных отмечалось расширение просвета собирательных трубочек с десквамацией покровного эпителия в них и с выпадением аморфных масс базофильной окраски, дающих положительную реакцию на кальций (окраска по Коссу).

Таким образом, у больных мочекаменной болезнью и вторичным пиелонефритом

патогенез камнеобразования и воспаления тесно связан с процессами дестабилизации цитомембран нефрона, что находит свое отражение в клинических проявлениях заболевания и должно учитываться при проведении терапевтических и профилактических мероприятий.

Сведения об авторах статьи:

Казеко Николай Иванович – д.м.н., профессор кафедры хирургии с курсом урологии ФПК и ППС ГБОУ ВПО ТюмГМА Минздрава России. Адрес: 625023 г. Тюмень, ул. Одесская, 54.

Ермишина Вера Ивановна, врач-уролог, аспирант кафедры пропедевтики внутренних болезней ВБОУ ВПО ТюмГМА Минздрава России. Адрес: 625023 г. Тюмень, ул. Одесская, 54.

Хилькевич Станислав Викторович – зав отделением урологии ОКБ №2, аспирант кафедры хирургии с курсом урологии ФПК и ППС. ГБОУ ВПО ТюмГМА Минздрава России. Адрес: 625023 г. Тюмень, ул. Одесская, 54.

Бердичевский Вадим Борисович – к.м.н., ассистент кафедры хирургии с курсом урологии ФПК и ППС ГБОУ ВПО ТюмГМА Минздрава России. Адрес: 625023 г. Тюмень, ул. Одесская, 54. E-mail:doktor_bba@mail. ru.

Павлова Ирина Валерьевна – врач-уролог, аспирант кафедры пропедевтики внутренних болезней ВБОУ ВПО ТюмГМА Минздрава России. Адрес: 625023 г. Тюмень, ул. Одесская, 54.

Ильясов Сулен Женисович – врач уролог, аспирант кафедры пропедевтики внутренних болезней ВБОУ ВПО ТюмГМА Минздрава России. Адрес: 625023 г. Тюмень, ул. Одесская, 54.

ЛИТЕРАТУРА

1. Тиктинский, О.А., Александров, В.П. Мочекаменная болезнь. – СПб.: Питер, 2000. – 379 с.
2. Жмуров, В.А. Роль дестабилизации клеточных мембран и состояние антиоксидантных функций в патогенезе, клинических проявлениях и исходах гломерулонефритов у детей: дисс. … д-ра мед. наук. – Тюмень,1985. – 353 с.
3. Казеко, Н.И. Клиническое значение исследования экскреции с мочой липидов и продуктов их метаболизма у больных метаболическими нефропатиями и вторичным пиелонефритом: дисс. … канд. мед. наук. – Тюмень, 1990. – 137 с.
4. Цветцих, В.Е. Переокисление липидов и трансмембранный транспорт у больных хроническим пиелонефритом // Урология и нефрология. – 1989. – № 6. – С. 31-34.
5. Юрьева, Э.А. Повреждение клеточных мембран при заболеваниях почек у детей: автореф. дисс. … д-ра мед. наук. – М., 1979. – 42с.
6. Вельтищев, В.Е., Юрьева, З.А. Дизметаболические нефропатии // Детская нефрология/под ред. М.С.Игнатовой, Ю.Е.Вельтищева). – М., 1982. – С. 309-332.
7. Бурлакова, Е.Б. Биохимия липидов и их роль в обмене веществ. – М., 1981. – С. 18-24.

УДК.[611.621:616.62]
© Н.И. Казеко, В.И. Ермишина, С.В. Хилькевич, В.Б. Бердичевский, И.В. Павлова, С.Ж. Ильясов, 2013

Н.И. Казеко, В.И. Ермишина, С.В. Хилькевич,
В.Б. Бердичевский, И.В. Павлова, С.Ж. Ильясов

ОЦЕНКА ЭФФЕКТИВНОСТИ ПРИМЕНЕНИЯ ПРЕПАРАТОВ С АНТИОКСИДАНТНЫМИ И ИММУНОМОДУЛИРУЮЩИМИ СВОЙСТВАМИ В ЛЕЧЕНИИ УРОЛОГИЧЕСКИХ ЗАБОЛЕВАНИЙ

ГБОУ ВПО «Тюменская государственная медицинская академия»
Минздрава России, г. Тюмень

Под наблюдением находилось 29 больных с хроническим пиелонефритом и мочекаменной болезнью, которые получали в составе комплексной терапии препарат полиоксидоний, обладающий анитоксидантными и иммуномодулирующими свойствами. В качестве группы сравнения обследовано 30 больных с хроническим пиелонефритом на фоне мочекаменной болезни(группа сравнения формировалась по принципу пар-копий), которые получали только базисную терапию (антибактериальное лечение, фитотерапию, физиолечение). Установлено, что полиоксидоний оказывает позитивное влияние на течение заболевания, обладает противовоспалительным и иммуномодулирующим действиями, уменьшает активность процессов пероксидации, а также способствует нормализации липидной фазы клеточных мембран у больных хроническим пиелонефритом и мочекаменной болезнью.

Ключевые слова: полиоксидоний, мочекаменная болезнь пиелонефрит, мембраны.

N.I. Kazeko, V.I. Ermishina, S.V.Khilkevich, V.B. Berdichevsky, I.V. Pavlova, S.Zh. Ilyasov

ASSESSMENT OF THE EFFICACY OF DRUGS WITH ANTIOXIDANT AND IMMUNOMODULATORY PROPERTIES IN THE TREATMENT OF UROLOGICAL DISEASES

We observed 29 patients with chronic pyelonephritis and urolithiasis, who received in a combined therapy polyoxidonium possessing antioxidant and immunomodulatory properties. A comparison group included 30 patients with chronic pyelonephritis associated with urolithiasis (the comparison group was formed on the principle of vapor-copies), who received only standard treatment (antibacterial therapy, herbal medicine, physical therapy). It was established that polyoxidonium positively influences the course of the disease, has anti-inflammatory and immunomodulatory effects, reduces the activity of peroxidation processes and contributes to the normalization of the lipid phase of cell membranes in patients with chronic pyelonephritis and urolithiasis.

Key words: polyoxidonium, urolithiasis, pyelonephritis, membrane.

Важнейшим звеном патогенеза мочекаменной болезни и хронического пиелонефрита является дестабилизация мембранных структур, характеризующаяся количественными и качественными изменениями липидного бислоя плазматических мембран клеток [1, 2]. Выявление признаков иммунодефицитного состояния у больных хроническим пиелонефритом, которое характеризуется снижением уровня иммуноглобулинов, абсолютного числа Т-лимфоцитов, их функциональной активности, послужило основанием для включения в схему лечения больных препаратов иммуномодулирующего действия, которые также обладают и дезинтоксикационным эффектом, снижают интенсивность процессов пероксидации, стимулируют клеточный и гуморальный иммунитет, что представляется важным при лечении больных с хроническим пиелонефритом [5, 6]. Выбирая препарат для коррекции иммунологических нарушений, мы остановились на полиоксидонии. Полиоксидоний – отечественный препарат с широким спектром фармакологического действия, не имеющий аналогов в мире [5]. Препарат применяется как иммуномодулятор, детоксикант и пролонгирующий носитель фармакологически активных соединений [6], разрешен к применению с 1996 г. (регистрационный номер 96-302/9, ФС 42-3906-00). Полиоксидоний является физиологически активным высокомолекулярным соединением, обладающим выраженной иммунотропной активностью [6].

Материал и методы. Под нашим наблюдением находилось 29 больных с хроническим пиелонефритом на фоне мочекаменной болезни, которые получали в составе комплексной терапии полиоксидоний по 6 мг внутримышечно через день в количестве 10 инъекций. В качестве группы сравнения обследовано 30 больных с хроническим пиелонефритом, (группа сравнения формировалась по принципу пар-копий), которые получали только базисную терапию (антибактериальное лечение, фитотерапию, физиолечение) без включения в схему иммуномодуляторов. Все больные в анализируемых группах имели сходные клинико-лабораторные проявления заболевания, получали однотипную антибактериальную терапию. Об эффективности терапии судили как на основании клинико-лабораторных данных, так и на основании изучения динамики показателей иммунитета.

Исследования выполнялись после окончания курса лечения. За продолжительность лечения принято время достижения клинико-лабораторного эффекта (нормализация температуры тела, купирование болевого синдрома, снижение показателей СОЭ, уменьшение лейкоцитурии).

Содержание основных фракций фосфолипидов и холестерина в цитомембранах эритроцитов определяли методом тонкослойной хроматографии, диеновых конъюгатов, малонового диальдегида и α-токоферола – спектрофотометрическими методами [7,8,10].

Для оценки иммунологического статуса больных проводились стандартизированные методы обследования иммунной системы человека согласно методическим рекомендациям МЗ РСФСР (1984г).

Функциональное состояние фагоцитарного звена иммунной системы оценивалось исследованием фагоцитарной активности нейтрофилов, определением фагоцитарного числа, спонтанным и стимулированным НСТ – тестом. Анализ данных проводился с использованием статистических пакетов «SPSS» (Windows версия 7.5.2) и «Statistica» (версия 5.7.7).

Результаты исследования. Анализируя результаты терапии в сравниваемых группах, необходимо отметить, что у пациентов, которые получали полиоксидоний, отмечался более выраженный клинический эффект: более быстрое улучшение общего самочувствия (на 2-е сутки), купирование болевого синдрома (на 4-е сутки) и нормализация температуры тела (на 3-и сутки), а в группе больных, которые получали только базисную терапию, основные клинические проявления заболевания купировали в более поздние сроки (соответственно на 4, 7, 8-е сутки).

Хороший и удовлетворительный эффект в группе больных, получавших полиоксидоний, составил 95,3%, а у больных группы сравнения аналогичный показатель составил 66%.

Для оценки эффективности лечения препаратом полиоксидоний нами были проведены иммунологические исследования, результаты которых представлены в табл. 1.

В группе больных, получавших полиоксидоний, отмечалось статистически достоверное ($P<0,05$) снижение концентрации ИЛ-1ß, ИЛ-6, ФНО и титра комплемента. Важнейшим результатом воздействия полиоксидония на иммунную систему являются снижение количества Т-супрессоров, повышение хелперно-супрессорного индекса, повышение фагоцитарной активности и индекса НСТ, стимули-

рованного к НСТ спонтанному, что мы считаем благоприятным признаком. Содержание иммуноглобулинов и ЦИК-ов после проведенной терапии существенно не изменялось.

Таблица 1

Иммунологические показатели у больных МКБ, осложненной хроническим пиелонефритом, на фоне лечения полиоксидонием (M±m)

Показатели	Группа сравнения	Больные, получавшие полиоксидоний	P*
ИЛ-1 ß пкг/мл	108,20±2,59	78,10±1,58	P<0,05
ИЛ-4 пкг/мл	185,10±2,78	160,10±2,56	P<0,05
ИЛ-6 пкг/мл	54,20±1,05	48,10±1,15	P<0,05
ФНО пкг/мл	726,01±8,86	481,10±2,88	P<0,05
Ig A г/л	1,62±0,05	1,62±0,07	
Ig M г/л	1,52±0,05	1,51±0,05	
Ig G г/л	11,10±0,14	11,20±0,16	
$CD3^+$ %	40,10±1,15	35,50±1,06	P<0,05
$CD19^+$ %	14,10±0,14	14,10±0,18	
$CD4^+$ %	32,10±0,14	34,10±0,17	P<0,05
$CD8^+$ %	16,10±0,16	14,60±0,16	P<0,05
$CD4^+/CD\ 8^+$	1,90	2,33	
Фаг.активн. %	72,10±1,05	78,20±1,06	P<0,05
Фаг число м.т.	4,80±0,15	4,50±0,15	
Лизоцим %	34,90±1,04	36,80±1,06	
НСТ спонт %	16,40±0,14	15,20±0,15	
НСТ – стим %	21,20±0,15	20,20±0,11	
Индекс НСТст / НСТ СП	1,29	1,32	
ЦИК – м 3,5%	12,20±0,17	12,80±0,15	
ЦИК – с 5%	40,10±1,15	44,60±0,58	
ЦИК – б 7%	282,00±4,80	268,00±2,79	
CH_{50} гем. ед.	56,20±1,15	50,20±1,05	

* P – различия между показателями группы сравнения и больными, получавшими полиоксидоний

Для оценки эффективности полиоксидония, как мембраностабилизирующего препарата, обладающего и антиоксидантными свойствами, нами проведены специальные биохимические исследования, результаты которых представлены в табл. 2.

Как видно из табл. 2, у больных мочекаменной болезнью, осложненной пиелонефритом, получавших на фоне базисной терапии полиоксидоний, в мембранах эритроцитов значительно уменьшается содержание общего количества фосфолипидов, особенно ЛФХ (P<0,001), СМ (P<0,001) и ФЭА (P<0,001). Необходимо отметить, что у больных, получавших полиоксидоний, незначительно уменьшалось содержание свободного холестерина по сравнению с контрольной группой, хотя различия были статистически не достоверны. При этом коэффициент холестерин/фосфолипиды у больных повышался по сравнению с группой больных, получавших только базисную терапию.

При исследовании содержания продуктов пероксидации и антиоксидантов в мембранах эритроцитов выявлено, что у больных, получавших полиоксидоний, наблюдалось снижение содержания первичных продуктов пероксидации (диеновые конъюгаты P<0,05) и незначительное снижение содержания вторичных продуктов пероксидации (малоновый диальдегид), хотя различия были статистически не достоверны. Содержание альфа-токоферола существенно не изменялось.

Таблица 2

Содержание фосфолипидов и холестерина в мембранах эритроцитов и показатели экскреции с мочой продуктов пероксидации и антиоксидантов у больных МКБ, осложненной хроническим пиелонефритом, получавших полиоксидоний (M±m ммоль/л)

Показатели	Группа сравнения	Больные, получавшие полиоксидоний	P*
Лизофосфатидилхолин	0,46±0,02	0,20±0,02	P<0,001
Фосфатидил-серин	0,35±0,02	0,30±0,03	P<0,05
Сфингомиелин	0,62±0,03	0,33±0,01	P<0,001
Фосфатидил-холин	0,50±0,02	0,39±0,02	P<0,05
Фосфатидилэтаноламин	0,44±0,02	0,23±0,02	P<0,001
Общие фосфолипиды	2,37±0,11	1,45±0,10	
Свободный холестерин	0,55±0,05	0,51±0,04	
Эфиры холестерина	0,27±0,03	0,32±0,02	
Общий холестерин	0,82±0,08	0,83±0,06	
Коэффициент холестерин/ фосфолипиды	0,34	0,57	
Диеновые конъюгаты (мкмоль/л)	2,62±0,31	1,70±0,30	
Малоновый диальдегид (мкмоль/л)	3,18±0,31	1,40±0,22	P<0,05
α-токоферол (мкмоль/л)	2,72±0,55	2,50±0,28	

* P – различия между показателями группы сравнения и больными, получавшими полиоксидоний

Обобщая полученные результаты, можно отметить, что в группе больных мочекаменной болезнью, осложненной хроническим пиелонефритом, которые получали полиоксидоний, наблюдалось заметное повышение эффективности проводимой терапии по основным клиническим проявлениям заболевания и по данным лабораторных исследований. На основании проведенных специальных биохимических исследований можно заключить, что полиоксидоний оказывает положительное влияние на структурно-функциональное состояние клеточных мембран, и данный эффект в первую очередь обусловлен стабилизацией липидной фазы клеточных мембран, в том числе, возможно, и почечной ткани. Одновременно полиоксидоний уменьшает активность процессов пероксидации, при этом содержание альфа-токоферола остается несколько сниженным.

Обсуждение. Одним из главных биологических свойств полиоксидония является его способность стимулировать антиинфекционную резистентность организма. Эффект полиоксидония, вероятно, тесно связан с его способностью существенно повышать функциональную активность клеток фагоцитарной системы. Установлено, что данный препарат действует на все звенья фагоцитарного про-

цесса: активирует миграцию фагоцитов, усиливает клиренс чужеродных частиц из кровотока, повышает поглотительную и бактерицидную активность фагоцитов, что и отмечено в наших исследованиях.

Совокупность иммуностимулирующих, детоксицирующих, антиоксидантных и мембраностабилизирующих свойств делает полиоксидоний незаменимым препаратом в комплексном лечении и профилактике острых и хронических инфекционных заболеваний бактериальной, грибковой и вирусной этиологий, а также при иммунореабилитации после перенесенных заболеваний разной этиологии [8].

Выводы. Клинические наблюдения и результаты специальных биохимических и иммунологических методов исследования позволяют заключить, что полиоксидоний, включенный в состав комплексной терапии мочекаменной болезни, осложненной вторичным пиелонефритом, оказывает позитивное влияние на течение заболевания, обладает не только противовоспалительными, но и иммуномодулирующими свойствами.

Сведения об авторах статьи:

Казеко Николай Иванович – д.м.н., профессор кафедры хирургии с курсом урологии ФПК и ППС ГБОУ ВПО ТюмГМА Минздрава России. Адрес: 625023 г. Тюмень, ул. Одесская, 54.

Ермишина Вера Ивановна, врач-уролог, аспирант кафедры пропедевтики внутренних болезней ВБОУ ВПО ТюмГМА Минздрава России. Адрес: 625023 г. Тюмень, ул. Одесская, 54.

Хилькевич Станислав Викторович – зав отделением урологии ОКБ №2, аспирант кафедры хирургии с курсом урологии ФПК и ППС. ГБОУ ВПО ТюмГМА Минздрава России. Адрес: 625023 г. Тюмень, ул. Одесская, 54.

Бердичевский Вадим Борисович – к.м.н., ассистент кафедры хирургии с курсом урологии ФПК и ППС ГБОУ ВПО ТюмГМА Минздрава России. Адрес: 625023 г. Тюмень, ул. Одесская, 54. E-mail:doktor_bba@mail. ru.

Павлова Ирина Валерьевна – врач-уролог, аспирант кафедры пропедевтики внутренних болезней ВБОУ ВПО ТюмГМА Минздрава России. Адрес: 625023 г. Тюмень, ул. Одесская, 54.

Ильясов Сулен Женисович – врач уролог, аспирант кафедры пропедевтики внутренних болезней ВБОУ ВПО ТюмГМА Минздрава России. Адрес: 625023 г. Тюмень, ул. Одесская, 54.

ЛИТЕРАТУРА

1. Ухаль, М.И. Роль имммунологической реакции и неспецифических факторов организма в патогенезе пиелонефрита // Урология и нефрология. – 1982. – №3. – С. 65-69.
2. Архипенко, Ю.В. Модификация ферментной системы транспорта Са2+ в саркоплазматическом ретикулуме при перекисном окислении липидов. Молекулярные механизмы изменения активности Са2+-АТФазы/ Ю.В. Архипенко, В.Е.Коган, Ю.П.Козлов // Биохимия. – 1983. – Т.48, № 3. – С. 433-441.
3. Петров, Р.В. // Иммунология. – 1999. – №1. – С. 4-9.
4. Лусс, Л.В. // Аллергия, астма и клиническая иммунология. – 2000. – №1. – С. 33-41.
5. Некрасов А.В., Пучкова Н.Г., Иванова А.С. [и др.] // Производные поли-1,4-зтиленпиперазина, обладающие иммуномодулирующей, противовирусной, антибактериальной активностями. Пат. РФ N 2073031, 1997.
6. Некрасов, А.В. Химические аспекты создания полиоксидония/А.В. Некрасов, Н.Г. Пучкова, А.С. Иванова // Иммунология. – 2000. – №5. – С. 19-22.
7. Калугина, Г.В., Некоторые параметры иммунитета при хроническом пиелонефрите у взрослых/Г.В. Калугина, М.С.Клушанцева, Л.Ф.Аникеева // Урология и нефрология. – 1985. – №2. – С. 6-9.
8. Земсков, А.М., Трутнев Б.Д., Буравлева И.В. Коррекция иммуносупрессивного действия антигистаминных препаратов нуклеинатом натрия // Тез. докл. к X науч. конф. – Челябинск, 1990. – С. 183.
9. Кобелев, А.А. Применение гамма-глобулина при хроническом пиелонефрите /А.А. Кобелев, Д.Я.Эберт // Сов. медицина. – 1980. – №1. – С. 75-78.
10. Stein G., Stelzner A. Measurements of nonspecific humoral immuneparameters in patients with chronic pyelonephritis // Clin.Nephrol. – 1981. – Vol.15, №4. – p.185-193.

УДК 616.62-003.7-089.878-06
© М.И. Коган, А.В. Хасигов, И.И. Белоусов, И.М. Блинов, 2013

М.И. Коган, А.В. Хасигов, И.И. Белоусов, И.М. Блинов

ПЕРКУТАННАЯ НЕФРОЛИТОТОМИЯ КОРАЛЛОВИДНЫХ КАМНЕЙ: ТЕХНИЧЕСКИЕ ОСОБЕННОСТИ И ОСЛОЖНЕНИЯ

ГБОУ ВПО «Ростовский государственный медицинский университет» Минздрава России, г. Ростов-на-Дону

Самой сложной для лечения нозологической формой мочекаменной болезни являются коралловидные конкременты. При этом основным методом лечения больных является перкутанная нефролитотомия. 120 пациентам с коралловидным нефролитиазом выполнена перкутанная нефролитотомия в позиции пациента лежа на животе: под спинномозговой анестезией в 91,7% случаев, в 8,3% случаев – под эпидуральной анестезией. Пункцию чашечек осуществляли под УЗ-наведением, при помощи ретроградного контрастирования полостной системы почки и по анатомическим ориентирам под R- наведением. Выявлены отрицательные и положительные моменты при использовании нефроскопа системы «Iglesias» в сравнении с использованием дилататоров «Amplats». Проанализированы интра- и послеоперационные осложнения. Отмечено, что рациональный подход в лечении коралловидного нефролитиаза позволил восстановить адекватный пассаж мочи у всех пациентов, а в 73,3% случаев полностью излечить данную категорию больных.

Ключевые слова: перкутанная нефролитотомия, коралловидный нефролитиаз, осложнения.

M.I. Kogan, A.V. Khasigov, I.I. Belousov, I.M. Blinov

PERCUTANEOUS NEPHROLITHOTOMY OF STAGHORN CALCULI: TECHNICAL FEATURES AND COMPLICATIONS

Staghorn calculi are the most difficultly treated disorders of nosological urolithiasis forms. The main surgical treatment method for this disease is percutaneous nephrolithotomy. 120 patients with staghorn nephrolithiasis underwent percutaneous nephrolithotomy in the prone position of the patient. Spinal anesthesia was used in 91.7% of cases, in 8.3% epidural anesthesia was used. Puncture of the renal pelvis of the kidney was performed under ultrasound guidance, with retrograde contrasting of the renal pelvis and according to R-guided anatomical points. The study determined both negative and positive aspects of nephroscope systems of «Iglesias» compared with the use of dilators «Amplats». Intra- and postoperative complications have been analyzed. It is noted that a rational approach in the treatment of staghorn calculus makes it possible to restore an adequate passage of urine in all patients and in 73.3% to cure these patients completely.

Key words: Percutaneous nephrolithotomy, staghorn nephrolithiasis, complications.

Самой сложной для лечения нозологической формой мочекаменной болезни (МКБ) являются коралловидные конкременты (КК) – крупные камни, занимающие почечную лоханку с не менее чем одним ответвлением в чашечку почки [1]. В настоящее время выбор методики элиминации КК проводится с учетом оценки морбидности и экономичности различных видов вмешательств в зависимости от сложности строения КК, наличия инфекционных осложнений и хронической почечной недостаточности. При этом безопасность, радикальность и эффективность постулируются как принципы ведения пациентов с КК [2,3,4].

С появлением современного эндоскопического оборудования наиболее щадящим и оптимальным подходом к удалению КК является перкутанная нефролитотомия (ПНЛ) [5]. Основными преимуществами ее являются малая травматичность, сравнительно невысокая продолжительность операции, сокращение сроков послеоперационного пребывания пациента в стационаре [6]. Однако существуют и осложнения данной операции, к ним следует отнести почечное кровотечение, перфорацию стенки лоханки, развитие сепсиса и синдрома водной интоксикации организма (ТУР синдром), образование околопочечных урогематом, миграцию конкрементов в мочеточник, повреждения прилежащих органов. В связи с этим наиболее важной задачей современного уролога является поиск способов оптимизации хирургии коралловидного нефролитиаза (КН).

Материал и методы. 120 пациентам с КК в возрасте 49,1±4,3 года (17-74 лет) выполнена ПНЛ. Помимо стандартизованных общеклинических исследований [5] всем больным выполнена спиральная компьютерная томография (СКТ). В 80,8% случаев СКТ проводили с болюсным контрастным усилением, в остальных – нативное исследование вследствие исходной хронической почечной недостаточности с уровнем креатинина крови 173,1±37,8 (130 - 256). По результатам СКТ, используя классификацию НИИ урологии МЗ РФ (КН:1-4) [7], диагностировали КК К1 и К2 у 31,7% пациентов, а сложные формы К3, К4 - у 68,3% пациентов, планировали операционный доступ к камню, оценивали технические возможности контактной литотрипсии для безопасного и эффективного вмешательств. Одной из задач выполнения СКТ являлось определение плотности конкремента в единицах Hounsfield (ед. HU). В послеоперационном периоде по показаниям производили нативную СКТ для выявления резидуальных и мигрирующих конкрементов.

ПНЛ под спинномозговой анестезией (СМА) выполнена в 91,7% случаев, в 8,3% случаев – под эпидуральной анестезией. Эндоскопические вмешательства на почке проводили в позиции пациента лежа на животе с использованием ригидного нефроскопа 26Ch системы «Iglesias» фирмы Karl Storz (Германия), а удаление камней осуществляли тем же инструментом или через кожух «Amplatz» 36Ch. ПНЛ выполняли на R-диагностическом аппаратном комплексе CX-90 «Apelem» с цифровой станцией (Франция). Контактную пневматическую фрагментацию КК проводили аппаратом фирмы Karl Storz (Германия). ПНЛ происходила под визуальным контролем и рентгенотелевизионным мониторированием.

Статистическую обработку результатов осуществляли на персональном компьютере типа IBM с использованием пакета прикладных программ Statistica 6,1. Для сравнения бинарных данных использовали точный критерий Фишера и χ^2. Уровень достоверной значимости составлял $p < 0,05$.

Результаты и обсуждение. Сопоставление данных СКТ при КК позволило в дооперационном периоде планировать в 80,8% случаев моно-, а в 19,2% – мультимодальную («second look») терапию. Среднее время операции составило 144,1±14,4 мин, причем у пациентов с КК К1-2 – 114,7±8,4 мин, а с КК К3-4 - 173,5±15,2 мин при средней плотности конкрементов 1011,5±85,8 и 850,5±83 ед. HU соответственно (табл.1). Определен ряд недостатков СМА, влияющих на ход ПНЛ: недо-

статочная продолжительность спинального блока в случаях увеличения длительности операции > 220 мин при КК 3-4 и их плотности > 1000 ЕД. HU в 9,7% случаев, низкий спинальный блок, требующий дополнительной внутривенной анестезии у 16,4% пациентов, а также невозможность использования СМА в случаях конверсии в открытую хирургию. Перечисленное не характерно для эпидуральной анестезии. В связи с этим считаем, что пациентам с КК конфигурации К 3-4 конкрементами и высоким риском пролонгирования времени операции > 220 мин показана эпидуральная анестезия.

Таблица 1

Зависимость времени операции от плотности конкремента

Среднее время операции в группах	Плотность конкрементов в ед. Hu		
	< 500	≥ 500 и < 1000	≥ 1000
КК К1-2 (мин)	90±1,4	91,6±1,7	116,1±10,7
КК К3-4 (мин)	151,7±19,3	185±23,1	212,1±30,7

Дилятация чашечек почки, обнаруживаемая при СКТ, влияет на выбор методики пункции чашечно-лоханочной системы (ЧЛС) для постановки порта нефроскопа. Так, при расширении нижних или средних групп чашечек пункцию осуществляли под УЗ-наведением, а операцию далее выполняли под R-контролем (9,2% случаев). При отсутствии дилятации чашечек операцию начинали с катетеризации мочеточника для ретроградного контрастирования ЧЛС (68,3% случаев) или пунктировали ЧЛС по анатомическим ориентирам под R- наведением с последующим антеградным контрастированием (22,5% случаев). Пункция ЧЛС в качестве этапа ПНЛ наиболее безопасна и анатомически обоснована при выполнении ее под ультразвуковым наведением, но при условии наличия гидрокаликса. Большинство наших пациентов с КН (90,8%) не имели ретенции нижних/средних чашечек, что не позволило применить данную методику.

При ретроградном контрастировании, как правило, удается достичь необходимой степени расширения избранной для пункции чашки, однако существует риск развития рефлюксогенного пиелонефрита, для предотвращения которого выполняли медикаментозную активацию диуреза. В случаях невозможности выполнения катетеризации пациентов, а также при наличии противопоказаний для введения диуретиков методикой выбора считали пункцию почки «на камень» и дальнейшее антеградное контрастирование полостной системы.

При использовании нефроскопа системы «Iglesias» отмечены сравнительно меньший диаметр пункционного канала и более четкая визуализация полостной системы, однако возрастает длительность операции и повышается риск пиеловазального рефлюкса по сравнению с использованием «amplats»-дилятатора. К отрицательным моментам применения «amplats» – дилятатора относим: более травматичный подход к камню, больший объем интраоперационной кровопотери, существенное повышение стоимости операции. Таким образом, при размерах почечных конкрементов более 4 см в наибольшем измерении нами осуществляется удаление камней через кожух «Amplatz» (14,9% случаев), в остальных случаях нами использована система «Iglesias».

Адекватное поле зрения при эндоскопии поддерживали использованием в качестве перфузионной жидкости изотонического раствора глюкозы, подогретого до температуры 35-36°С, и высотой сосуда с перфузатом не более 60см. Профилактически интраоперационно вводили антибактериальные средства. Во время операции осуществляли мелкодисперсное разрушение конкремента до фрагментов размером 6-8 мм перспективных к литоэкстракции. Операцию завершали постановкой баллонной нефростомы.

Осложнения, имевшие место при ПНЛ КК, разделены на интраоперационные (табл. 2) и осложнения раннего и позднего послеоперационных периодов (табл. 3).

Таблица 2

Интраоперационные осложнения

Осложнения	Пациенты, (n-120)
Кровотечение, требующее остановки операции, %	10,8
Интраоперационная гипертермия более 37,5°С	5,8
Снижение АД менее 90/50 мм. рт. ст., % случаев	6,9
Конверсия, % случаев	3,3

Причиной конверсии в 4-х случаях явились: перфорация лоханки фрагментами конкрементов и их миграция в синус почки (случай 1), невозможность адекватной постановки порта нефроскопа вследствие анатомических особенностей ЧЛС почки (случай 2), крайне высокая плотность конкремента и невозможность его полной контактной литотрипсии (случай 3), а также выраженное почечное кровотечение (случай 4).

Резидуальные конкременты выявлены у 26,7% больных: у 24,7% – после монотерапии, у 39,9% – после мультимодальной. Их локализация: верхняя группа чашечек – 46,9% случаев, нижняя – 34,4%, средняя – 18,7%. Причина резидуальных камней во всех случаях – К-4 конкремент и/или анатомические особенности строения ЧЛС (изолированная

чашечка или группы чашечек, ротированная почка, узкая удлиненная шейка чашечек).

Таблица 3

Послеоперационные осложнения

Структура осложнений	Пациенты (n-120)
I. Ранние (до 4-х суток):	
1. Болевой синдром, требующий введения наркотических анальгетиков >12 часов, % случаев	5,9
2. Болевой синдром, требующий введения ненаркотических анальгетиков >48 часов, % случаев	11,8
3. Продолжительность макрогематурии >48 часов (% случаев)	12,8
4. Повышение креатинина крови от исходного. % случаев	18,7
5. Активация мочевой инфекции, % случаев)	22,1
II. Поздние (с 4-х суток до выписки)	
1.Функционирование почечно-кожной фистулы более суток после удаления нефростомы, % случаев	13,9
2.Миграция камня, % случаев	5,8
3.Резидуальные камни, % случаев	26,7

Анализ выполненных СКТ дал нам возможность заранее прогнозировать и информировать больных с К-4 конкрементами и/или выраженными анатомическими особенностями строения ЧЛС о большей доли вероятности остаточных конкрементов после ПНЛ.

Решение об удалении нефростомического дренажа принимали на основании отсутствия макрогематурии и гипертермии. Несмотря на предоперационную антибактериальную профилактику и целевую антибактериальную терапию в послеоперационном периоде, пациенты с микробной ассоциацией в моче в 22,1% случаев имели активацию мочевой инфекции, что требовало коррекции дозы или замены антибиотиков на «резервные» антибиотики широкого спектра действия с учетом антибиотикочувствительности. В связи с этим, а также при сохраняющемся почечном кровотечении в случаях планирования повторной ПНЛ или дистанционной литотрипсии необходимости выполнения рентгенохирургических операций на мочеточнике ввиду миграции конкрементов пролонгировали сроки стояния нефростомического дренажа, что соответственно удлиняло послеоперационный к/день, который составил 8,7±1,8(6-21) суток.

Ни в одном из случаев рациональный подход в лечении сложных форм КК не привел к смерти пациента или утрате органа, при этом адекватное восстановление пассажа мочи достигли у всех пациентов.

Заключение. Таким образом, новые рентгеноэндоскопические технологии улучшили результаты лечения больных с КК. Наши данные показывают, что применение ПНЛ у сложной категории больных в 73,3% случаев позволяет излечить пациентов от КН, а выполнение СКТ – наиболее точно оценить «хирургическую» анатомию верхних мочевых путей, пространственную конфигурацию и плотность конкремента, что является весьма важным в планировании вида анестезиологического пособия и операции, прогнозировании ее эффективности и, несомненно, повышает безопасность ПНЛ.

Сведения об авторах статьи:

Коган Михаил Иосифович – д.м.н., профессор, зав. кафедрой урологии и репродуктивного здоровья человека ФПК и ППС с курсом детской урологии андрологии ГБОУ ВПО РостГМУ Минздрава России, директор НИИ урологии и нефрологии ГБОУ ВПО РостГМУ Минздрава России. Адрес: 344022, г. Ростов-на-Дону, пер. Нахичеванский, 29. E-mail: dept_kogan@mail.ru

Хасигов Алан Владимирович – к.м.н., докторант кафедры урологии и репродуктивного здоровья человека ФПК и ППС с курсом детской урологии андрологии ГБОУ ВПО РостГМУ Минздрава России. Адрес: 344022, г. Ростов-на-Дону, пер. Нахичеванский, 29. Тел.: 8-863-291-89-08; E-mail: alan_hasigov@mail.ru

Белоусов Игорь Иванович – к.м.н., доцент кафедры урологии и репродуктивного здоровья человека ФПК и ППС с курсом детской урологии андрологии ГБОУ ВПО РостГМУ Минздрава России. Адрес: 344022, г. Ростов-на-Дону, пер. Нахичеванский, 29. Тел.: 8-863-291-89-08; E-mail: belrost_dept@mail.ru

Блинов Игорь Михайлович – к.м.н., врач-рентгенолог отделения МР и РКТ ГБОУ ВПО РостГМУ Минздрава России. Адрес: 344022, г. Ростов-на-Дону, пер. Нахичеванский, 29.

ЛИТЕРАТУРА

1. Казаченко, А.В. Анализ оперативных методов лечения коралловидного нефролитиаза// Материалы Пленума правления Российского общества урологов (Сочи, 28—30 апреля 2003 г.). – М., 2003. – С.153-154.
2. Лопаткин, Н.А. Оперативное лечение больных коралловидным нефролитиазом с использованием новых технологий//Материалы XI съезда урологов России. – М., 2007. – С.512.
3. Мартов А.Г. Рентгеноэндоскопическая хирургия коралловидных камней почки в сочетании с дистанционной литотрипсии//Актуальные вопросы урологии и оперативной нефрологии: сборник научных трудов, посвящ. 70-летию кафедры урологии. – М., 1994. – С.42-49.
4. Botoca M., Boiborean P., Bucuras V. PCNL vs open surgery in the treatment of staghorn calculi// Eur. Urol. Suppl. 2008; 7 (3). - P. 188.
5. Клинические рекомендации Европейской ассоциации урологов. 2012. - 101с.
6. Гулиев Б.Г. Перкутанное лечение коралловидного нефролитиаза// Эндоскопическая хирургия. 2009.-№5.- С. 21-25.
7. Акулин С.М., Яненко Э.К., Константинова О.В. Анализ осложнений оперативного лечения больных коралловидным нефролитиазом // Урология. 2009. №6.- С. 2-5.

УДК 616.617-003.7-089.879
© М.И. Коган, И.И. Белоусов, В.К. Хван, П.В. Трусов, 2013

М.И. Коган[1], И.И. Белоусов[1], В.К. Хван[2] П.В. Трусов[2]

СРАВНЕНИЕ ЭФФЕКТИВНОСТИ И БЕЗОПАСНОСТИ ПНЕВМАТИЧЕСКОЙ И ЛАЗЕРНОЙ КОНТАКТНОЙ УРЕТЕРОЛИТОТРИПСИИ

[1]ГБОУ ВПО «Ростовский государственный медицинский университет» Минздрава России, г. Ростов-на-Дону
[2]ГБУ РО «Областной консультативно-диагностический центр», г. Ростов-на-Дону

Согласно существующим представлениям уретероскопия, обладающая минимальным количеством осложнений, является одной из ведущих опций в ведении пациентов с камнями мочеточника различной локализации. Доступны различные виды контактной уретеролитотрипсии с использованием различной энергии фрагментации камня. Нами проведен ретроспективный анализ лечения уретеролитиаза различной локализации. 30 больным (1-я группа) выполнена контактная пневматическая уретеролитотрипсия, 30 больным (2-я группа) применена контактная лазерная уретеролитотрипсия. Группы были сопоставимы по половому признаку, возрасту и локализации конкрементов. За эффективность принимали количество полностью удаленных конкрементов. Безопасность оценивали по наличию интраоперационных и ранних послеоперационных осложнений. В 1 группе в 83,3% случаев конкременты полностью удалены против 100% случаев во 2-й группе ($p < 0,02$). Общее количество осложнений в 1-й группе составило 20%, во 2-й группе осложнений не было ($p < 0,05$). Анализ результатов различных видов контактной литотрипсии показал большую эффективность и безопасность лазерной методики. В то же время длительность операции существенно ниже при пневматической литотрипсии.

Ключевые слова: нефролитиаз, лазерная уретеролитотрипсия, пневматическая уретеролитотрипсия, эффективность, безопасность.

M.I. Kogan, I.I. Belousov, V.K. Khvan, P.V. Trusov

COMPARISON OF EFFICACY AND SAFETY OF PNEUMATIC AND LASER CONTACT URETEROLITHOTRIPSY

Today ureteroscopy is one of the leading options in the management of patients with ureteral stones of different location, causing minimal complications. Various types of contact ureterolithotripsy with different energy of stone fragmentation are available today. We conducted a retrospective analysis of ureteral calculi of various locations treatment. 30 patients (I Group) were subjected to pneumatic contact ureterolithotripsy. In 30 patients (Group II) laser contact ureterolithotripsy was used. The groups were comparable with respect to gender, age and location of stones. The number of fully removed calculi was taken as efficacy index. Safety was assessed by the presence of intraoperative and early postoperative complications. In Group I in 83.3% of case stones were removed completely against 100% of cases in Group II ($p<0,02$). The total number of complications in Group I was 20%. In Group II there were no complications ($p<0,05$). Analysis of the results showed better efficacy and safety of laser techniques. At the same time, the duration of the operation is much lower with pneumatic lithotripsy.

Key words: nephrolithiasis, laser ureterolithotripsy, pneumatic ureterolithotripsy, efficacy, safety.

Согласно рекомендациям Европейской урологической ассоциации [1] элиминация камней мочеточников может быть достигнута следующими основными методами:

1. Консервативный подход: активное наблюдение, литокинетическая терапия, хемолитическое растворение конкрементов.

2. Минимальная хирургия: дистанционная ударно-волновая литотрипсия, эндоурологическая техника: ретроградная и антеградная чрескожная уретроскопии.

3. Открытая и лапароскопическая уретеролитотомии.

Считается, что уретероскопия при дистальном уретеролитиазе обеспечивает наилучшие показатели частоты полного избавления от конкрементов и является конкурирующим методом лечения камней проксимального отдела мочеточника при минимальном количестве осложнений [2].

В современной литературе активно сравниваются различные технические подходы к ведению пациентов с уретеролитиазом, оцениваются их эффективность и безопасность. Так, длительное время «золотым стандартом» в лечении уретеролитиаза являлась контактная пневматическая уретеролитотрипсия [3,5]. Данная методика показала достаточно высокую эффективность в лечении крупных конкрементов, в том числе верхней трети мочеточника [6,7]. Вместе с тем внедрение и активное применение пневматического дробления показало наряду с его эффективностью и достаточно высокую частоту интраоперационных осложнений, таких как перфорация или разрыв стенки мочеточника, баллистический удар и образование внутристеночной гематомы, миграция конкрементов в почку [8,9].

Развитие лазерной хирургии и широкое внедрение в практику фиброэндоскопов обусловило применение для уретеролитотрипсии гольмиевого лазера, составляющего на сегодняшний день достойную конкуренцию пневматической уретеролитотрипсии. В связи с этим интерес представляет сравнительная оценка эффективности и безопасности этих методик.

Материал и методы. Проведен ретроспективный анализ 60 пациентов с камнями

мочеточников различной локализации, находившихся на лечении в ГБУ РО «ОКДЦ» за период с 2005 по 2011 годы. В 1-ю группу (n-30) вошли пациенты, которым была выполнена контактная пневматическая уретеролитотрипсия, 2-ю группу (n-30) составили пациенты, перенесшие контактную лазерную уретеролитотрипсию.

Пневматическую литотрипсию осуществляли при помощи аппарата «LITHOCLAST MASTER» фирмы EMS (Швейцария) с использованием 40-50% мощности. Лазерную литотрипсию выполняли на аппаратном комплексе «AURIGA» (гольмиевый лазер, используемая мощность 600-1200 Дж). Доступ к конкременту осуществляли посредством полуригидной уретероскопии (телескопический полуригидный уретероскоп размерами 8,5-10,5 Ch с прямым рабочим каналом фирмы «K.Storz» (Германия)).

В качестве анестезиологического пособия использовали спинномозговую анестезию, в 3,3% случаев потребовалось дополнение в виде тотальной внутривенной анестезии.

Всем пациентам выполняли общеклинические и лабораторные методы диагностики. Локализацию конкрементов в большинстве случаев определяли при помощи мультиспиральной компьютерной томографии с внутривенным болюсным контрастным усилением. В 18,3% случаев по объективным причинам использовали экскреторную урографию. Группы пациентов были сопоставимы по половому признаку и возрасту (табл. 1). Локализация конкрементов также была сопоставима в обеих группах (табл. 2).

Таблица 1

Пол и возраст в 1 и 2-й группах, %

Группа	Мужчины	Женщины	Возраст		
			< 20 лет	20-60 лет	> 60 лет
1-я (n-30)	50,0	50,0	–	80,0	20,0
2-я (n-30)	47,0	53,0	3,0	80,0	16,7

Таблица 2

Локализация конкрементов мочеточника в 1 и 2-й группах, %

Группа	Локализация конкрементов (отдел мочеточника)		
	дистальная треть	средняя треть	проксимальная треть
1-я (n-30)	70,0	16,7	13,3
2-я (n-30)	63,3	20,0	16,7

За эффективность принимали количество полностью удаленных конкрементов и наличие резидуальных или мигрировавших в полостную систему почки. Длительность операции литотрипсии учитывали, но не считали критерием эффективности, так как ввиду особенностей метода лазерная литотрипсия занимает больший временной период.

Безопасность оценивали по наличию интраоперационных и ранних послеоперационных осложнений: повреждение стенки мочеточника (гематома, перфорация), активация мочевой инфекции (озноб, гипертермия > 37,5°C), гематурия и ее продолжительность, длительность применения анальгетиков после операции. В качестве косвенного критерия безопасности учитывали необходимость стентирования мочеточника после уретеролитотрипсии.

Статистическая обработка данных проводилась с использованием статистического пакета STATISTICA 6,1 (StatSoft Inc., США). Качественные данные представлены как абсолютные и относительные частоты (проценты). Описательная статистика количественных признаков представлена в виде центральной тенденции – медианы (Me) и дисперсии – интерквартильного размаха – 25 и 75 процентилей. В тексте представлено как Me(LQ;UQ)). Выпадающие значения («выбросы») не исключались из анализа. Сравнение независимых переменных в двух группах осуществлялось непараметрическим методом с применением теста Mann-Whitney. Уровень достоверной значимости составлял $p < 0,05$.

Результаты. Контактная уретеролитотрипсия выполнена всем пациентам. Время, необходимое для полной фрагментации конкремента, было различно в группах. Так, число операций во 2-й группе, где операционное время превышало 40 минут, было на 88,9% больше, чем в 1-й группе. При этом медиана продолжительности операций в группах также различалась (табл. 3).

В 83,3% случаев у пациентов 1-й группы конкременты были полностью удалены в ходе операции. При этом частота миграции конкрементов или их фрагментов в полостную систему почки составила 75% при исходной локализации в проксимальной трети, 20% – при расположении в средней трети и 4,8% – если камень находился в дистальном отделе мочеточника. Во 2-й группе полной элиминации конкрементов удалось достичь в 100% случаев ($p < 0,02$).

Общее количество осложнений в 1-й группе составило 20% из них 6,7% пришлось на перфорацию мочеточника с образованием внутристеночной гематомы, что потребовало постановки мочеточникового стента, и 13,3% составили случаи активации мочевой инфек-

ции. Во 2-й группе осложнений не было (p<0,05).

Таблица 3

Длительность литотрипсии

Группа	Длительность операции, мин	Длительность операции, Me [UQ; LQ]	Кол-во операций
1-я	< 20	15,0 [11; 15]	5
	20 - 39	29,5 [24; 34]	16
	40 - 60	50,0 [46; 53]	7
	> 60	63,5 [63; 64]	2
2-я	< 20	18,0 [18; 19]	3
	20 - 39	37,5 [34; 38]	10
	40 - 60	57,0 [55; 58]	15
	> 60	91,0 [88; 95]	2

Макрогематурия в 1-е сутки отмечена у 73,3% больных 1-й группы и у 80% – 2-й группы. К исходу 2-х суток данный симптом имел место в 1-й группе в 30% случаев, во 2-й группе – в 23,3% (p < 0,05). К 3-м суткам макрогематурия прекратилась у всех пациентов.

Количество больных, состояние которых требовало применения анальгетиков – нестероидных противовоспалительных средств (НПВС), в послеоперационном периоде различалось в группах. При этом различия относились как к длительности применения анальгетиков, так и к кратности их введения (табл. 4). Оказалось, что если в 1-е сутки обезболивание требовалось в 100% случаев для пациентов обеих групп, то на 2-е сутки в 1-й группе препараты применяли чаще, чем во 2-й на 16,7%, на 3-и сутки эта разница составила 23,4%. Более 3-х суток анальгетики были необходимы только в 1-й группе. Кратность применения анальгетиков у пациентов 1-й группы также превышала таковую во 2-й группе (табл. 4). Необходимость послеоперационного стентирования мочеточника была сравнима – 73,3% и 70% случаев в 1-й и 2-й группах соответственно.

Таблица 4

Особенности антиангинальной терапии в группах

Группа	Длительность применения НПВС в послеоперационном периоде, %					Кратность применения НПВС в послеоперационном периоде			
	1-е сутки	2-е сутки	3-и сутки	> 3 суток	p	3 раза в день	2 раза в день	Эпизодически	p
1-я	100,0	70,0	36,7	10,0	*	100,0	76,7	43,3	*
2-я	100,0	53,3	13,3	-		100,0	56,7	26,7	

* p < 0,05.

Обсуждение. Анализ результатов применения пневматической и лазерной контактных литотрипсий при камнях мочеточника различной локализации показал высокую эффективность обеих хирургических методик. В то же время полное удаление конкрементов из верхних мочевых путей удалось достичь только лазерной литотрипсией. Применение лазерной энергии при камнях проксимального отдела мочеточника является более предпочтительным, поскольку позволяет снизить риск проксимальной миграции конкрементов, ибо метод не предполагает нанесения прямого удара по конкременту, в отличие от пневматической литотрипсии. Пневматическая литотрипсия требует меньших затрат времени. Однако методика имеет более высокий риск травматических и инфекционных осложнений, требующих дополнительных лечебных мероприятий в виде пролонгированного стентирования мочеточника и более длительной антибактериальной терапии.

Как пневматическая, так и лазерная литотрипсии являются малотравматичными видами хирургии, не требующими использования наркотических анальгетиков после операции. Вместе с тем при пневматической литотрипсии в послеоперационном периоде требуется более длительное обезболивание, что нашло отображение в увеличении количества и кратности введения анальгетиков из группы НПВС.

Заключение. Таким образом, применение контактной лазерной литотрипсии в сравнении с пневматической в лечении камней мочеточников различной локализации имеет преимущества в виде более высокой эффективности и безопасности, что подтверждается и работами других авторов [4, 10,11]. Применение гольмиевого лазера в лечении уретеролитиаза позволяет значительно снизить риски интра- и послеоперационных осложнений и тем самым обеспечить более благоприятное течение послеоперационного периода.

Сведения об авторах статьи:

Коган Михаил Иосифович – д.м.н., профессор, зав. кафедрой урологии и репродуктивного здоровья человека ФПК и ППС ГБОУ ВПО РостГМУ Минздрава России, Адрес: 344022, г. Ростов-на-Дону, пер. Нахичеванский, 29. E-mail: dept_kogan@mail.ru

Белоусов Игорь Иванович – к.м.н., доцент кафедры урологии и репродуктивного здоровья человека ФПК и ППС ГБОУ ВПО РостГМУ Минздрава России. Адрес: 344022, г. Ростов-на-Дону, пер. Нахичеванский, 29. E-mail: belrost_dept@mail.ru

Хван Виктор Кидюевич – врач-уролог отделения рентгенохирургических методов диагностики и лечения ГБУ РО ОКДЦ. Адрес: 344010, г. Ростов-на-Дону, ул. Пушкинская, 127. Тел.: 8-863-291-89-08;E-mail: belrost_dept@mail.ru

Трусов Петр Владимирович – врач-уролог, зав. отделением рентгенохирургических методов диагностики и лечения ГБУ РО ОКДЦ. Адрес: 344010, г. Ростов-на-Дону, ул. Пушкинская, 127. Тел.: 8-863-291-89-08; E-mail: belrost_dept@mail.ru

ЛИТЕРАТУРА

1. Аляев, Ю.Г. Первый опыт применения нового пневматического литотриптора “StoneBreaker” в лечении мочекаменной болезни/Ю.Г. Аляев, А.Г. Мартов, А.З. Винаров [и др.]// Урология. – 2009. – № 6. – С. 48-52.
2. Глыбочко, П.В. Клинико-экспериментальное обоснование выбора оптимального способа контактной пневматической уретеролитотрипсии /П.В. Глыбочко, В.Н.Николаенко, Р.Н.Фомкин [и др.]// Урология. – 2010. – № 1. – С. 56-61.
3. Мартов, А.Г. Гордиенко А.Ю., Ергаков Д.В. и др. Лечение крупных камней верхней трети мочеточника с помощью трансуретральной контактной пневматической уретеролитотрипсии/А.Г. Мартов, А.Ю. Гордиенко, Д.В. Ергаков [и др.]// Вестник РНЦРР МЗ РФ. – №11. http://vestnik.rncrr.ru/vestnik/v11/papers/mart2_v11.htm
4. Попов, С.В. Морфологические изменения стенки мочеточника, возникающие при контактной уретеролитотрипсии/ С.В. Попов, А.И.Новиков, О.Н.Скрябин [и др.]//Урология. – 2010. – № 5. – С. 14-17.
5. Чикирев, С. В. Профилактика интраоперационных осложнений эндовидеохирургических вмешательств в урологии: экспериментально-клиническое исследование: автореф. дис.... канд. мед. наук. – М., 2007.
6. Aridogan I. et al. Complications of pneumatic ureterolithotripsy in the early postoperative period. J. Endourol. 2005; 19(1):50-53
7. Türk C. et al. Guidelines on Urolithiasis. © European Association of Urology. 2012. http://www.uroweb.org/guidelines/online-guidelines.
8. Hong YK, Park DS. Ureteroscopic lithotripsy using Swiss Lithoclast for treatment of ureteral calculi: 12-years experience. J Korean Med Sci 2009 Aug;24(4):690-4
9. Rane A, Kommu S, Kandaswamy S. et al. Initial clinical evaluation of a new pneumatic intracorporal lithotripter. BJU Int. 2007; 100: 629-632
10. Nerli R, Roura A, Prabha V. et al. Use of LMA Stonebreaker as an intracorporeal itelithotripter in the management of ureteral calculi. // J. Endourology. 2008. V. 22. N 4. P. 641-643.
11. Park S. Medical management of urinary stone disease. Expert Opin. Pharmacother. 2007; 8 (8): 1117—1125.

УДК 617.764.5-089.819.1
© М.И. Коган, С.В. Шкодкин, Ю.Б. Идашкин, А.В. Любушкин, О.В. Мирошниченко, 2013

М.И. Коган[1], С.В. Шкодкин[2,3], Ю.Б. Идашкин[2], А.В. Любушкин[3], О.В. Мирошниченко[3]

ОЦЕНКА ЭФФЕКТИВНОСТИ РАЗЛИЧНЫХ СПОСОБОВ ДРЕНИРОВАНИЯ ПОЧКИ

[1]ГБОУ ВПО «Ростовский государственный медицинский университет» Минздрава России, г. Ростов-на-Дону
[2]ГУЗ «Белгородская областная клиническая больница Святителя Иоасафа», г. Белгород
[3]ФГАОУ ВПО «Белгородский государственный национальный исследовательский университет», г. Белгород

В статье представлен ретроспективный анализ эффективности пункционной нефростомии и внутреннего стентирования при остром пиелонефрите. Показаны преимущества пункционной нефростомии.
Ключевые слова: пиелонефрит, стент, нефростома, дренаж.

M.I. Kogan, S.V. Shkodkin, Yu.B. Idashkin, A.V. Lyubushkin, O.V. Miroshnichenko

EVALUATION OF KIDNEY DRAINAGE DIFFERENT METHODS

The paper presents a retrospective analysis of the effectiveness of puncture nephrostomy and internal stenting in acute pyelonephritis. It shows the advantages of puncture nephrostomy.
Key words: pyelonephritis, stent, nephrostomy, drainage.

С целью восстановления пассажа мочи из верхних мочевых путей рутинно используются наружное (нефростомия, пиелостомия) и внутреннее (установка в мочеточник самоудерживающегося катетера-стента) дренирование [1,2,3]. В настоящее время отсутствуют общепризнанные показания для выбора метода дренирования верхних мочевых путей при обструктивной уропатии [1,4].

Цель исследования. Оценить эффективность внутреннего стентирования (ВС) и пункционной нефростомии (ПН) как способов временного дренирования верхних мочевых путей при остром обструктивном пиелонефрите.

Материал и методы. В течение 2007-2012 гг. нами наблюдались 56 пациентов с клиникой острого обструктивного пиелонефрита с целью восстановления пассажа мочи которым выполнены ВС либо ПН. Обе группы были сопоставимы по полу, возрасту и времени нахождения в стационаре до дренирования почки, сторона поражения не влияла на выбор метода деривации мочи (табл. 1). В первой группе достоверно больше был предоперационный лихорадочный период и лейкоцитоз: 5,5±1,3 сутки и 18,1±2,8x10^9/л, тогда как во второй аналогичные показатели составили 2,1±1,4 сутки и 9,5±3,1x10^9/л соответственно ($p<0,05$). Объем почки и толщина паренхимы на стороне поражения при этом не отличались в обеих группах наблюдения. В послеоперационном периоде наряду с оценкой клинических проявлений на 1, 5 и 10-е сутки проводили лабораторный, бактериологический и ультразвуковой контроль.

Таблица 1

Характеристика групп наблюдения

Группа наблюдения	Первая (n=25)	Вторая (n=31)
Возраст	50,6±13,8	43,2±18,3
Пол, муж/жен (%)	56/44	53,8/45,2
Сторона поражения, права/левая (%)	44/56	48,4/51,6
Предоперационный период, час	2,1±1,3	3,6±1,4
Лихорадочный период, сутки	5,5±1,3	2,1±1,4*
Лейкоцитоз, 10^9/л	18,1±2,8	9,5±3,1*
Относительный нейтрофилез / палочкоядерный сдвиг, %	82,6±14,3/ 11,3±3,8	71,1±12,4/ 6,2±2,9
Объем почки, $см^3$	266,5±29,3	242,1±37,1
Толщина паренхимы, мм	24,7±3,3	21,1±3,8
Передне-задний размер лоханки, мм	38,7±5,3	41,5±7,1

* Различия статистически достоверны, p<0,05.

Результаты и обсуждение. Причин отказа от проведения ПН и травматических осложнений со стороны дренируемой почки в первой группе отмечено не было. Умеренная макрогематурия по дренажу, не требовавшая гемотрансфузии и трансфузии плазмы, имела место у 7 (28%) больных и была купирована консервативной гемостатической терапией на 2,2±0,5 сутки. В первую группу включены 4 (16%) пациента с конкрементами юкставезикального отдела мочеточника, которым не удалось провести ВС. Диаметр устанавливаемого дренажа определялся клинической ситуацией и размерами полостной системы почки. Были использованы j-нефростомы 12 и 14 Ch, а при наличии гнойной мочи с детритом катетеры Нелатона 16-22 Ch, средний диаметр установленной нефростомы составил 17,4±3,2 Ch. На следующие сутки на фоне нарастающей интоксикации оперирован 1 (4%) пациент первой группы.

Во второй группе для дренирования использованы jj-стенты 6 и 8 Ch, что в среднем составило 6,26±0,68 Ch. Макрогематурия, обусловленная пузырным концом стента, в этой группе появилась на 2,7±1,8 сутки после стентирования у 13 (41,9%) пациентов и в среднем продолжалась 6,8±2,5 сутки. Макрогематурия и отрицательная клинико-лабораторная динамика, проявившиеся в прогрессировании пиелонефрита, стали причиной открытой ревизии почки у 5 (16,1%) пациентов. Кроме того, неадекватная работа стента (ретенционные изменения чашечно-лоханочной системы при пустом мочевом пузыре при УЗИ) послужила причиной перехода на ПН еще у 6 (19,4%) пациентов. Таким образом, 10-дневный период дренирования прослежен у 24 (96%) пациентов первой и 20 (64,5%) пациентов второй группы (табл. 2).

В наших наблюдениях не отмечено случаев миграции нефростомических дренажей и внутренних стентов. Адекватность их дренажной функции оценена на основании УЗИ, а при необходимости контроля позиционирования выполняли обзорную урографию.

Таблица 2

Осложнения двух способов дренирования почки.

Группа наблюдения	Первая	Вторая
Число пациентов, включенных в исследование	25	31
Невозможность проведения дренирующей процедуры, абс./%	0/0	4/11,4*
Прогрессия пиелонефрита, абс./%	1/4	11/35,5*
Необходимость открытой ревизии почки, абс./%	1/4	5/16,1*
Частота макрогематурии, абс./%	7/28	13/41,9*
Длительность макрогематурии, сутки	2,2±0,5	6,8±2,5*
Ирритативная симптоматика, абс./%	0/0	18/58,1*
Клиника ПМР, абс./%	0/0	9/29,0*
Длительность лихорадки, сутки	1,8±0,5	5,5±2,8*
Число пациентов, оставшихся в исследовании, абс./%	24/96	20/64,5*

* Различия статистически достоверны, p<0,05.

Клинически лихорадка в первой группе купирована на 1,8±0,5 сутки, а во второй группе данный показатель составил 5,5±2,8 (p<0,05), (табл. 3). Во второй группе наблюдения 18 (58,1%) пациентов предъявляли жалобы на ирритативную симптоматику различной степени выраженности. У 9 (29,0%) больных отмечен болевой синдром в пояснице, связанный с микцией. Подобных осложнений в первой группе отмечено не было.

Лабораторный контроль в первой группе наблюдения выявил достоверное снижение нейтрофильного лейкоцитоза палочкоядерного сдвига с пятых суток наблюдения относительно исходных показателей (табл. 3).

Лабораторный контроль в первой группе наблюдения выявил достоверное снижение нейтрофильного лейкоцитоза палочкоядерного сдвига с пятых суток наблюдения относительно исходных показателей (табл. 3). Во второй группе больных подобной тенденции не отмечено, зарегистрирован статистически незначимый рост лейкоцитоза на пятые и десятые сутки. К концу периода наблюдения уровень лейкоцитов в крови больных первой группы был достоверно ниже группы сравнения (p<0,05). Показатели лабораторного исследования мочи не имели статистически достоверных различий в группах на данном сроке наблюдения.

Ультразвуковой мониторинг первой группы выявил статистически достоверную динамику снижения объема почки относительно исходных значений, при этом объем почки в группе сравнения статистически не изменился (табл. 3), что привело к достоверным различиям по этому показателю к концу

периода наблюдения (p<0,05). Толщина паренхимы не имела столь индикаторного значения, и различий в группах наблюдения получено не было. Переднезадний размер лоханки после микции во второй группе наблюдения составил 26,3±6,5 мм, что было недостоверно больше по сравнению с первой группой наблюдения – 13,5± 6,8 (p>0,05). Во второй группе отмечены ультразвуковые признаки пузырно-мочеточникового рефлюкса: переднезадний размер лоханки при наполненном мочевом пузыре составил 37,1±5,8 мм (p<0,05).

Таблица 3

Лабораторно-инструментальная динамика острого обструктивного пиелонефрита

Исследуемые показатели	Сутки			
	0	1	5	10
Первая группа, (n=24)				
Лейкоцитоз, $x10^9$/л	18,1±2,8	18,9±3,3	13,1±4,2	5,4±1,9
Объем почки, $см^3$	266,5±29,3	238,1±35,5	171,4±22,8	147,8±22,1
Толщина паренхимы, мм	24,7±3,3	23,2±2,9	20,7±3,1	18,4±2,6
Переднезадний размер лоханки, мм	38,7±5,3	15,9±4,7	13,1±5,5	13,5± 6,8
Степень бактериурии, тыс. КОЕ/мл	2865±514	-	328,2±57,3	23,6±12,4
Вторая группа, (n=20)				
Лейкоцитоз, $x10^9$/л	9,5±3,1*	11,7±2,5*	10,1±3,7	13,8±2,6*
Объем почки, $см^3$	242,1±37,1	231,5±28,1	237,4±24,8*	206,3±31,7*
Толщина паренхимы, мм	21,1±3,8	20,4±3,3	22,7±2,8	22,4±2,6
Переднезадний размер лоханки, мм	41,5±7,1	25,4±5,9	31,5±6,1	26,3±6,5
Степень бактериурии, тыс. КОЕ/мл	740±410*	-	517,4±209,3	54,4±28,3

* Различия статистически достоверны, p<0,05.

Первичное бактериологическое исследование выявило инфицированность мочи у всех пациентов обеих групп наблюдения. Бактериальный спектр был представлен преимущественно грамотрицательной флорой, не имел достоверных различий в группах наблюдения. При этом первичное бактериологическое исследование не выявило резистентности более чем к 4 антибактериальным препаратам у 7 (7,2%) штаммов от пациентов первой и у 10 (13,7%) от пациентов второй группы наблюдения. Все штаммы с отсутствием полирезистентности представлены кишечной палочной и энтерококком. На этом сроке исследования бактериальные ассоциации высеяны из 7 (29,2%) образцов мочи пациентов первой и 4 (16%) второй группы наблюдения. К десятым суткам наблюдения бактериальные ассоциации выделены из 8 (33,3%) образцов мочи пациентов первой группы и 6 (30%) второй группы наблюдения. При этом высевалась только полирезистентная микрофлора. Степень исходной бактериурии была достоверно больше в первой группе наблюдения, что составило 2,8±0,5 млн. КОЕ/мл, данный показатель во второй группе равнялся 0,74±0,41 мнл. КОЕ/мл (p<0,05). К десятым суткам наблюдения уровень бактериурии снизился в обеих группах наблюдения, но не имел статистически достоверных различий, составив в первой 23,6±12,4 тыс. КОЕ/мл, во второй 54,4±28,3 тыс. КОЕ/мл (p>0,05).

Таким образом, при соблюдении адекватной техники пункции почки и использовании комбинированного (ультразвукового и рентгенологического) контроля проведение ПН является безопасным способом дренирования почки при остром обструктивном пиелонефрите, обеспечивающим постановку дренажа адекватного диаметра, что позволиляет получить лучшие результаты по купированию пиелонефрита в сравнении с группой ВС. Внутренний стент не обеспечил адекватного дренажа у 11 (32,4%) пациентов второй группы – пришлось прибегнуть к дополнительным хирургическим пособиям. Но и в оставшейся когорте пациентов отмечены ультразвуковые признаки уростаза, связанные как с малым диаметром дренажа, так и с пузырно-мочеточниковым рефлюксом. Это и послужило причиной длительной персистенции воспалительных изменений, проявившихся системным лейкоцитозом и длительным сохранением увеличения объема пораженной почки в этой группе наблюдения. В первой группе наблюдения не отмечено ирритативной симптоматики и торпидной гематурии, что обеспечило лучшую переносимость пациентами наружного дренажа. Наличие инфицированных конкрементов и дренажей, скорее всего, послужило причиной персистенции бактериурии даже при отсутствии клинических проявлений пиелонефрита.

Выводы

1. Пункционная нефростомия обеспечивает более эффектное и безопасное дренирование почки у пациентов с острым обструктивным пиелонефритом.

2. Временное использование наружного дренажа ассоциируется с лучшими показателями качества жизни по сравнению с внутренним стентом.

3. Применение внутреннего стента при остром обструктивном птелонефрите пролонгирует воспалительные изменения в почке и в 32,4% случаев требует дополнительных вмешательств в сравнении с ПН.

4. Несмотря на проведение эмпирической антибактериальной терапии, оба способа дренирования не обеспечивают элиминации возбудителей в течение 10 суток острого обструктивного пиелонефрита.

Сведения об авторах статьи:

Коган Михаил Иосифович – д.м.н., профессор, зав. кафедрой урологии и репродуктивного здоровья человека ФПК и ППС с курсом детской урологии андрологии ГБОУ ВПО РостГМУ Минздрава России. Адрес: 344022, г. Ростов-на-Дону, пер. Нахичеванский, 29. E-mail: dept_kogan@mail.ru

Шкодкин Сергей Валентинович – к.м.н., доцент кафедры хирургических болезней №2 ФГАОУ ВПО НИУ БелГУ, врач-уролог урологического отделения ОГБУЗ «ОКБ Святителя Иоасафа». Адрес: 308007, г. Белгород, ул. Некрасова 8/9. E-mail: shkodkin_s@mail.ru

Идашкин Юрий Борисович – врач-уролог урологического отделения ГУЗ БОКБ Святителя Иоасафа». Адрес: 308007, г. Белгород, ул. Некрасова 8/9, тел. +74722504607.

Любушкин Алексей Васильевич – аспирант кафедры хирургических болезней №2 ФГАОУ ВПО НИУ БелГУ. Адрес: 308015, г. Белгород, ул. Победы, 85. E-mail: 360298458@bk.ru

Мирошниченко Олег Владимирович – аспирант кафедры хирургических болезней №2 ФГАОУ ВПО БелГУ. Адрес: 308015, г. Белгород, ул. Победы, 85. E-mail: ovm1984@mail.ru

ЛИТЕРАТУРА

1. Дорончук, Д.Н. Выбор метода дренирования верхних мочевых путей при мочекаменной болезни / Д.Н. Дорончук, М.Ф. Трапезникова, В.В. Дутов // Урология. – 2010. – № 3. – С. 7-10.
2. Practice patterns of ureteral stenting after routine ureteroscopic stone surgery: a survey of practicing urologists / B.K. Auge [et al/] //J. Endourol. – 2007. – Vol. 21. – P. 1287-1291.
3. Влияние длительного дренирования верхних мочевых путей мочеточниковыми стентами на функциональные способности почки / А.К. Чепуров [и др.] // Андрология и генитальная хирургия. – 2009. – № 2. – С. 71-72.
4. К вопросу о необходимости стентирования верхних мочевых путей после неосложненной контактной уретеролитотрипсии / М.Ф. Трапезникова [и др.] // Материалы Первого Российского конгресса по эндоурологии (Москва, 4-6 июня 2008). – М., 2008. – С. 257-258.

УДК 616.62-003.7-089.878
© М.И. Коган, А.В. Хасигов, М.А. Хажоков, И.И. Белоусов, 2013

М.И. Коган[1], А.В. Хасигов[1], М.А. Хажоков[2], И.И. Белоусов[1]

СРАВНИТЕЛЬНЫЙ АНАЛИЗ ДИСТАНЦИОННОЙ ЛИТОТРИПСИИ И ПЕРКУТАННОЙ НЕФРОЛИТОТОМИИ ПОЧЕЧНЫХ КАМНЕЙ РАЗМЕРАМИ ОТ 1 ДО 2 САНТИМЕТРОВ

[1]ГБОУ ВПО «Ростовский государственный медицинский университет» Минздрава России, г. Ростов-на-Дону
[2]Адыгейская республиканская клиническая больница, г. Майкоп

Литературный анализ результатов лечения камней почек показал успешность применения дистанционной литотрипсии (ДЛТ) в качестве монотерапии почечных конкрементов до 10 мм. Наиболее эффективным методом элиминации конкрементов > 20 мм является перкутанная нефролитотомия. Дискутабельным остается вопрос выбора метода лечения камней размером 1 – 2 см. Нами изучены результаты лечения 50 больных с конкрементами от 10 до 20 мм. 26 пациентам выполнена перкутанная нефролитотомия (1-я группа), 24 больным проведена ДЛТ (2-я группа). В 25% случаев пациентам 2-й группы требовалось выполнение 2-х сеансов ДЛТ, а в 8,3% - 3-х. При этом ни один пациент 1-й группы не нуждался в повторной нефроскопии. Анализ послеоперационных осложнений показал, что продолжительность макрогематурии, активация мочевой инфекции, мигрирующие и резидуальные конкременты имелись чаще ($p<0,05$) у пациентов 2-й группы. Средний послеоперационный койко-день в 1-й группе составил 7,9±0,3 суток, во 2-й группе – 11,7±0,4 суток, а с учетом интервалов между операциями при повторных сеансах ДЛТ курс лечения больных 2-й группы составлял от 1 до 2 месяцев.

Ключевые слова: перкутанная нефролитотомия, дистанционная литотрипсия, камни почек.

M.I. Kogan, A.V. Khasigov, M.A. Khazhokov, I.I. Belousov

COMPARATIVE ANALYSIS OF EXTRACORPOREAL SHOCKWAVE LITHOTRIPSY AND NEPHROLITHOTOMY IN CASE OF 1-2 CM RENAL CALCULI

Literature analysis of the results of renal calculi treatment showed that ESWL was successful used as monotherapy of kidney stones <10 mm. Percutaneous nephrolithotomy (PNL) is the most effective method of removing stones > 20 mm. Debating point still remains the choice of treatment of stones the size ranging 1 - 2 cm. We have studied the results of treatment of 50 patients with 10 - 20 mm stones. 26 patients (gr. I) were performed PNL, in 24 patients (gr. II) ESWL was used. 25% of I group patients required 2 ESWL sessions, 8.3% - 3. No patient of gr.I needed to be re-PNL. The analysis of postoperative complications showed that macrohematuria, urinary infections, migrating and residual calculi were more frequent in patients of gr. ($p <0,05$). The average postoperative hospital stay was 7,9 ± 0,3 days (Gr. I) and 11,7 ± 0,4 days (Gr. II), considering the intervals between operations in repeated sessions ESWL treatment of gr. II patients ranged from 1 to 2 months.

Key words: Percutaneous nephrolithotomy, extracorporeal shock wave lithotripsy, kidney stones.

В настоящее время применяют следующие методы оперативного лечения больных с почечными конкрементами: 1) дистанционную литотрипсию (ДЛТ); 2) перкутанную нефролитотомию (ПНЛ); 3) комбинированную «сэндвич» - терапию, при которой сначала выполняют ПНЛ, а затем ДЛТ резидуальных фрагментов; 4) трансуретральную уретеропиелолитотрипсию; 5) открытое оперативное лечение [2,3,6,8]. Критериями оценки лечения нефролитиаза служат полнота удаления камня, осложнения проведенного лечения, необходимость применения повторных (внеплановых) оперативных пособий. Литературный анализ результатов лечения камней почек показал успешность применения ДЛТ в качестве монотерапии почечных конкрементов до 10 мм. Наиболее эффективным методом элиминации конкрементов более 20 мм на сегодняшний день является перкутанная нефролитотомия. Вместе с тем дискутабельным остается вопрос выбора метода лечения камней размером от 1 до 2 см [1,4,5,7,9].

Материал и методы. За период 2009-2012гг. проанализированы результаты лечения 50 больных с конкрементами от 10 до 20мм. Из них 26 пациентам в возрасте 47,1±3,8 года (18-64 лет) в Клинике РостГМУ выполнена ПНЛ (1-я группа), а 24 больным 49,8±3,6 года (34-72 лет) в Адыгейской РКБ проведена ДЛТ (2-я группа).

В предоперационном периоде всем больным проводили стандартную лабораторную диагностику, при которой оценивали показатели ОАК, почечных функций, свертывающей системы крови, наличие инфекции мочевой системы, ультразвуковое сканирование почек, экскреторную урографию или СКТ почек с болюсным усилением. У больных 1-й группы по результатам СКТ планировали операционный доступ к камню, оценивали технические возможности контактной литотрипсии для безопасного и эффективного вмешательств.

В послеоперационном периоде пациентам по показаниям выполняли УЗИ почек, обзорную рентгенографию почек, нативную СКТ для выявления резидуальных и мигрирующих конкрементов.

Статистическую обработку полученных данных проводили на персональном компьютере типа IBM PC/AT с использованием пакета прикладных программ Statistica 7,0 и электронных таблиц Excel 2007. Для сравнения бинарных данных использовали точный критерий Фишера и $\chi 2$. Уровень достоверной значимости составлял $p<0,05$.

Результаты и обсуждение. Длительность заболевания в 1-й группе составила 7,4 ± 1,26 (от 1 до 22) года, во 2-й — 6,2 ± 0,53 (от 1 до 26) года. Достоверной зависимости между давностью заболевания и частотой обнаружения хронической почечной недостаточности (ХПН) у пациентов 1- и 2-й групп выявлено не было, однако частота рецидивных и инфекционных форм конкрементов была достоверно выше в 1-й группе, а сопутствующей дилатации полостной системы - во 2-й ($p < 0,05$) (табл. 1).

Среднее время операции у пациентов 1-й группы оказалось достоверно выше ($p < 0,01$) 94,8 ± 6,4 (60 - 130) мин. против 40 ± 3,4 (35 - 45) мин. во 2-й группе. В то же время в 25% случаев пациентам 2-й группы требовалось выполнение 2-х сеансов ДЛТ, а в 8,3% – 3-х. При этом ни один пациент 1-й группы не нуждался в повторной нефроскопии.

Таблица 1

Предоперационная характеристика пациентов

Показатели	1-я группа (n-26)	2-я группа (n-24)
Длительность заболевания M ± m (min – max), лет	7,4 ± 1,26 (1-22)	6,2 ± 0,53 (1-26)
Рецидив заболевания, %	38,5	16,7
Отсутствие инфекции мочевых путей, %	15,3	25,0
Гидронефроз, %	46,2	75,0
Хроническая почечная недостаточность, %	15,3	16,6

При анализе интраоперационных осложнений у пациентов обеих групп не отмечено клинически значимых кровопотери, гипертермии, гипотонии, требующих корректирующих медицинских мероприятий.

Осложнения, имевшие место в послеоперационном периоде, разделены на ранние и поздние (табл. 2). Пациенты 1-й группы нуждались в более длительной анальгетической терапии, у них чаще отмечено повышение уровня креатинина в крови относительно исходного, однако различия по сравнению со 2-й группой были недостоверны ($p > 0,05$). Продолжительность макрогематурии, активация мочевой инфекции имели место достоверно чаще ($p < 0,01$) у пациентов 2-й группы.

Несомненным является факт меньшей частоты мигрирующих конкрементов, требующих установки мочеточникового стента в 1-й группе по сравнению со 2-й ($p < 0,001$), а также наличия резидуальных конкрементов ($p < 0,05$). Функционирующий почечно-кожный свищ на 2-е сутки после удаления нефростомического дренажа у пациентов 1-й группы связан с миграцией осколков конкрементов в лоханочно-мочеточниковый сегмент или мочеточник.

Таблица 2

Послеоперационные осложнения

Структура осложнений	1-я группа (n=26)	2-я группа (n=24)
I. Ранние, до 4-х суток:		
1. Болевой синдром, требующий введения наркотических анальгетиков > 12 часов, %	7,7	4,1
2. Болевой синдром, требующий введения ненаркотических анальгетиков > 48 часов, % случаев.	11,5	8,2
3. Продолжительность макрогематурии > 48 часов, %	11,5	41,7
4. Повышение креатинина крови от исходного, %	15,3	12,5
5. Активация мочевой инфекции, %	11,5	33,3
II. Поздние, с 4-х суток до выписки:		
1.Функционирование почечно-кожной фистулы более суток после удаления нефростомы, %	7,7	–
2. Миграция камня, требующая установки мочеточникового стента, %	7,7	58,3
3. Резидуальные камни, %	3,8	8,3

С учетом интервалов между операциями при повторных сеансах ДЛТ курс лечения больных 2-й группы составлял от 1 до 2 месяцев. Средний послеоперационный койко-день в 1-й группе составил 7,9 ± 0,32 суток, во 2-й группе – 11,7 ± 0,42 суток. Применение ПНЛ позволило полностью избавить больного от конкрементов в 96,2% наблюдений, а выполнение ДЛТ – в 91,7% случаев.

Заключение. Таким образом, ПНЛ и ДЛТ являются эффективными методами монотерпии почечных конкрементов от 1 до 2 см. При этом уровень эффективности выше у ПНЛ, а профиль потенциальной безопасности – у ДЛТ в силу меньшей инвазивности.

Результаты наших исследований свидетельствуют о том, что ПНЛ является наиболее успешной и безопасной процедурой в лечении почечных камней от 1 до 2 см в опытных руках хирурга в сравнении с ДЛТ.

В свою очередь ДЛТ при довольно высоком уровне радикальности имеет более высокие риски послеоперационных осложнений в виде миграции конкрементов и активации мочевой инфекции. Однако эти осложнения целиком связаны с техническими особенностями метода. Учитывая эти факторы, не следует отказываться от применения ДЛТ в лечении пациентов с камнями почек до 2 см, а при выборе этого метода лечения необходимо соблюдение всех правил профилактики возможных послеоперационных осложнений для снижения их уровня.

Сведения об авторах статьи:

Коган Михаил Иосифович – д.м.н., профессор, зав. кафедрой урологии и репродуктивного здоровья человека ФПК и ППС с курсом детской урологии андрологии ГБОУ ВПО РостГМУ Минздрава России, директор НИИ урологии и нефрологии ГБОУ ВПО РостГМУ Минздрава России. Адрес: 344022, г. Ростов-на-Дону, пер. Нахичеванский, 29. E-mail: dept_kogan@mail.ru

Хасигов Алан Владимирович – к.м.н., докторант кафедры урологии и репродуктивного здоровья человека ФПК и ППС с курсом детской урологии андрологии ГБОУ ВПО РостГМУ Минздрава России. Адрес: 344022, г. Ростов-на-Дону, пер. Нахичеванский, 29. Тел.: 8-863-291-89-08; E-mail: alan_hasigov@mail.ru

Хажоков Мурат Аскарбиевич – заочный аспирант кафедры урологии и репродуктивного здоровья человека ФПК и ППС ГБОУ ВПО РостГМУ Минздрава России. Адрес: 344022, г. Ростов-на-Дону, пер. Нахичеванский, 29. E-mail: murat600@yandex.ru

Белоусов Игорь Иванович – к.м.н., доцент кафедры урологии и репродуктивного здоровья человека ФПК и ППС с курсом детской урологии андрологии ГБОУ ВПО РостГМУ Минздрава России. Адрес: 344022, г. Ростов-на-Дону, пер. Нахичеванский, 29. Тел.: 8-863-291-89-08; E-mail: belrost_dept@mail.ru

ЛИТЕРАТУРА

1. Дзеранов Н.К., Лопаткин Н.А. Мочекаменная болезнь. Клинические рекомендации. –М.: Оверлей, 2007. – 296 с.
2. Журавлев, В.Н. Клиническая и трудовая реабилитация больных при крупных камнях почек после ДУВЛ в условиях санатория «Обуховский» /В.Н. Журавлев, С.Г.Вахлов, А.А.Макарян // Уральский медицинский журнал. – 2009. – №11 (65). – С. 19-22.
3. Pak C.Y.C. Medical prevention of renal stone disease.// Nephrol. 1999; 81, Sup.-P. 60-65.
4. Tiselius H.G. Epidemiology and medical management of stone disease// BJU international. 2000; 91.- P. 758-767.
5. Бешлиев Д.А. Осложнения дистанционной ударноволновой литотрипсии по поводу уролитиаза, их лечение и профилактика// Саратовский научно-медицинский журнал (приложение). 2011. №2. - Том 7.- С. 13-22.
6. Трапезникова, М.Ф. 17-летний опыт применения отечественного литотриптора «Урат-П»/М.Ф. Трапезникова, В.В.Дутов, А.А.Румянцев // Саратовский научно-медицинский журнал (приложение). –2011. – Т. 7, №2. – С. 88-94.
7. Lingeman J. E. Bioeffects and physical mechanisms of SW effects in SWL// In: Stone disease. Health Publications. 2003.- P. 249—286.
8. Srisubat A. Extracorporeal shock wave lithotripsy (ESWL) versus percutaneous nephrolithotomy (PCNL) or retrograde intrarenal surgery (RIRS) for kidney stones. Cochrane Database Syst Rev. 2009 Oct 7; (4): CD: 007044.
9. Zanetti G. High burden stones: the role of SWL// Arch Ital. Urol. Androl. 2010 Mar; 82 (1).- P. 43-44.

УДК 616.61-002.3:616.637-076-085.281./33
© М.И. Коган, Ю.Л. Набока, И.А. Гудима, Е.В. Митусова, З.И. Газаев, 2013

М.И. Коган, Ю.Л. Набока, И.А. Гудима, Е.В. Митусова, З.И. Газаев

ЭФФЕКТИВНОСТЬ АНТИБАКТЕРИАЛЬНОЙ ТЕРАПИИ ОСТРОГО ОБСТРУКТИВНОГО ПИЕЛОНЕФРИТА В ЗАВИСИМОСТИ ОТ РЕЗУЛЬТАТОВ БАКТЕРИОЛОГИЧЕСКОГО ИССЛЕДОВАНИЯ МОЧИ

ГБОУ ВПО «Ростовский государственный медицинский университет» Минздрава России, г. Ростов-на-Дону

На примере 58 больных с острым обструктивным пиелонефритом показана эффективность антибактериальной терапии, проводимой с учетом индивидуальной антибиотикочувствительности общепризнанных и дискутабельных уропатогенов. Последние определяют длительность лейкоцитурии и реабилитации больных после купирования острого процесса. Эффективность терапии оценивалась клинически и микробиологически. Результаты исследования демонстрируют, что при учете антибактериальной чувствительности всех выделяемых микроорганизмов отмечаются снижение частоты обнаружения доказанных патогенов в динамике с 79,2 до 31% спустя 6 месяцев после терапии, а также регрессия уровня бактериурии для дискутабельных уропатогенов.

Ключевые слова: острый пиелонефрит, общедоказанные и дискутабельные патогены, антибактериальная терапия.

M.I. Kogan, Yu.L. Naboka, I.A. Gudima, E.V. Mitusova, Z.I. Gazaev

THE EFFECTIVENESS OF ANTIBACTERIAL THERAPY OF ACUTE OBSTRUCTIVE PYELONEPHRITIS DEPENDING ON THE RESULTS OF BACTERIOLOGICAL URINE EXAMINATION

Treatment of 58 patients with acute obstructive pyelonephritis shows the effectiveness of antibacterial therapy, conducted considering individual antibiotic susceptibility for recognized and debated uropathogens. The latter determine the duration of the leukocyturia and rehabilitation of patients after relief of acute process. Treatment efficacy was evaluated clinically and microbiologically. The results of the study demonstrate that if considering the antibiotic sensitivity to all designated microorganisms, one can note a marked decrease in the frequency of proved pathogens detection in dynamics from 79.2% to 31% after 6 months after therapy, as well as a regress of bacteriuria level for debated uropathogens.

Key words: acute pyelonephritis, recognized and debated uropathogens, antibacterial therapy.

Пиелонефрит – это неспецифический бактериально-воспалительный процесс в паренхиме почки с преимущественным очаговым поражением ее интерстициальной ткани [1]. В последние годы наблюдается устойчивая тенденция к увеличению заболеваемости пиелонефритом и его септическим проявлениям, а также отмечается увеличение количества атипичного, малосимптомного течения острых гнойных форм заболевания [2]. Во многом это объясняется снижением эффективности консервативной терапии вследствие изменения вирулентных и персистентных свойств микроорганизмов, а также нарастающей устойчивости возбудителей к антимикробным препаратам, в частности используемых для стартовой эмпирической терапии заболеваний [3,4,5].

Цель исследования. Повышение клинической и микробиологической эффективности лечения острого пиелонефрита путем подбора наиболее рациональной антибактериальной терапии.

Материал и методы. Оценена эффективность лечения 58 пациенток с острым обструктивным пиелонефритом (ООП), средний возраст которых составил 37,3 ± 6,3 года. Все больные имели признаки интоксикации организма и местные симптомы. Причинами, обусловившими нарушение уродинамики верхних мочевых путей, были конкременты мочеточника и почки (63,8%), стриктура лоханочно-мочеточникового сегмента (34,5%) и в единичном случае развитию обструкции способствовала парапельвикальная киста.

При поступлении всем пациенткам проводили общеклинические исследования крови и мочи. Для бактериологического исследования забирали порцию мочи путем катетеризации мочевого пузыря в соответствии с МУ 4.22039-05 до назначения антибактериальной терапии. Повторное исследование общего и бактериологического анализов мочи проводили через 1,3,6 месяцев после окончания терапии.

Посев мочи и определение уровня бактериурии проводили по методике В.В.Меньшикова (2009) [6], но с использованием расширенного набора питательных сред. Для факультативно-анаэробных бактерий использовали среды Эндо, Hi Crom Candida Differential Agar, Hi Crom Enterococci Agar, Hi Crom Aureus Agar Base, желточно-солевой агар и кровяной агар, приготовленный на основе Muller Hinton Agar с добавлением бараньих эритроцитов. Для выделения неклостридиальных анаэробных бактерий использовали среды Блаурокка, Shaedler Agar и бульон, Bacteroides Bile Esculinum Agar. Посев мочи на плотные питательные среды производили сек-

торными методами стандартной бактериологической петлей. Для определения НА бактерий в жидких (бульон Shaedler) и полужидких средах (Блаурокка) проводили десятикратные разведения в тиогликолевом буфере с высевом на соответствующие питательные среды.

После ликвидации обструкции всем пациенткам назначалась эмпирическая антибактериальная терапия согласно рекомендациям EAU (2012). Перечень препаратов, рекомендуемых EAU, включает: фторхинолоны, ингибиторзащищенные аминопенициллины, цефалоспорины II и IIIа поколений.

В качестве стартовой эмпирической терапии пациентки обеих групп получали препарат из группы фторхинолонов – Ципрофлоксацин 500 мг 2 раза в сутки внутривенно в течение 5 суток.

Далее после получения результатов бактериологического исследования мочи, начиная с 6 суток, пациенткам назначали этиотропную терапию с учетом выделенных микроорганизмов и их чувствительности к антибактериальным препаратам.

В зависимости от назначаемой этиотропной антибактериальной терапии пациентки были разделены на 2 группы: 1-й группе (29 пациенток) терапию назначали с учетом индивидуальной антибиотикочувствительности общепризнанных уропатогенов (представители семейства энтеробактерий и неферментирующих грамотрицательных бактерий), 2-й группе (29 пациенток) терапию назначали с учетом индивидуальной антибиотикочувствительности всех основных групп выделенных уропатогенов (факультативно-анаэробных, неклостридиально-анаэробных бактерий и представителей семейства энтеробактерий) как общедоказанных, так и дискутабельных.

Пациенткам 1-й группы назначали офлоксацин (27,6%), левофлоксацин (17,2%), амоксициллин/клавулановую кислоту (31,0%), цефоперазон (17,2%), цефтазидим (6,8%).

У пациенток 2-й группы приоритет отдавался моксифлоксацину (13,8%), левофлоксацину (10,2%). При наличии множественной лекарственной устойчивости назначали препараты из группы карбапенемов: меропенем (24,1%), имипенем (20,7%), эртапенем (17,2%) или проводилась комбинированная антибактериальная терапия (цефалоспорины III поколения (цефоперазон) + аминогликозиды (амикацин)) (14%).

Этиотропную терапию проводили до стойкой нормализации температуры в течение 2-3 суток, затем переходили на пероральный прием антибактериальных препаратов в течение 14 дней.

Результаты. Эффективность лечения пациенток обеих групп оценивалась как с клинической, так и с микробиологической позиции.

При поступлении в стационар клинические проявления у пациенток I и II групп практически во всех случаях характеризовались болью в поясничной области (100% и 93,1% соответственно) и гипертермией (100% в обеих группах). При выписке у пациенток 1-й группы достоверно чаще ($p<0,05$) регистрировали боль в поясничной области (24,1%) и субфебрильную температуру (20,7%) по сравнению со 2-й группой (3,4% и 0%).

Исходные лабораторные показатели крови у больных обеих групп были идентичными. Диагностированы: анемия (34,5±8,8 и 20,7±7,5), лейкоцитоз (75,9±7,9 и 79,3±7,5), лейкемоидная реакция нейтрофильного типа с увеличением палочкоядерных (86,2±6,4 и 79,3±7,5) гранулоцитов, а также повышение креатинина (37,9±8,9 и 10,3±5,6) и билирубина (20,7±7,5 и 24,1±7,9). При выписке из стационара в обеих группах регрессировали ($p<0,05$) лабораторные показатели анемического синдрома. Достоверно ($p<0,05$) снизились лейкоцитоз и нейтрофильный сдвиг лейкоцитарной формулы.

При госпитализации в стационар в моче лейкоцитурию более 10 клеток в x^1 регистрировали в 41,4 и 33,9% случаев соответственно. При выписке данный показатель достоверно чаще ($p<0,05$) регистрировали у пациенток 1-й группы (34,5±8,8) по сравнению со 2-й группой (13,8±6,4).

Бактериологическое исследование мочи с использованием расширенного набора питательных сред у пациенток 1-й группы выявило доминирование (100%) неклостридиальных анаэробных бактерий, различных видов грамположительной флоры (93,1%) и представителей семейства Enterobacteriaceae (75,8%), реже из мочи выделяли дрожжеподобные грибы рода Candida (20,7%) и неферментирующие грамотрицательные бактерии (10,2%).

Общедоказанные патогены – представители семейства Enterobacteriaceae – в порядке убывания были представлены E.coli (48,3%), Klebsiella sp. (17,2%), Proteus sp. (6,9%), Citrobacter sp. (3,4%) со средним уровнем бактериурии lg6,5±0,5 КОЕ/мл.

Неферментирующие грамотрицательные бактерии идентифицировались видами P.alcaligenes, P.putida и родом Acinetobacter sp.

Среди представителей грампозитивной флоры преобладали (41,4%) коагулазоотрицательные стафилококки с доминированием S. haemolyticus.

При поступлении в стационар из мочи больных острым обструктивным пиелонефритом 1-й группы выделяли Corynebacterium sp. (31,0%), E.faecalis (13,8%), S.aureus (6,9%) со средним уровнем бактериурии lg4,0 0,3 КОЕ/мл.

Таксономическая характеристика неклостридиальных анаэробных бактерий, выделенных во все сроки обследования, была представлена: Peptococcus sp. и Eubacterium sp. (по 44,8%), Propionibacterium sp. (41,4%), Peptostreptococcus sp. (13,8%), Bacteroides sp. (6,9%), Prevotella sp., Fusobacterium sp. (по 3,4 %).

Обращает внимание высокая частота (20,7%) обнаружения дрожжеподобных грибов рода Candida с уровнем бактериурии lg 4,0 КОЕ/мл у данного контингента больных при поступлении, которые были представлены следующими видами: C. albicans (10,3%), C. kruzei (6,9%), C. tropicalis (3,4%).

Микробный спектр мочи пациенток 2-й группы при поступлении был аналогичен таковому для 1-й группы с тенденцией доминирования неклостридиальных анаэробных бактерий, различных видов грампозитивной флоры и представителей семейства Enterobacteriaceae.

У пациенток 2-й группы паттерн энтеробактерий был шире по сравнению с 1-й группой и в порядке убывания представлен: Escherichia coli (31,0%), Klebsiella sp. (13,8%), Enterobacter sp. (10,3%), Proteus sp., Serratia sp., Providencia sp. (по 6,9%), Citrobacter sp. (3,4%). При поступлении с такой же частотой (20,7%), как в I группе, из мочи выделяли дрожжеподобные грибы рода Candida, но с доминированием C. kruzei (10,3%).

Среди представителей грампозитивной флоры преобладали КОС (55,2%) с превалированием S.haemolyticus и S.warnerii (по 36,7%).

Спектр НА бактерий, выделенных из мочи пациенток 2-й группы, был представлен Peptococcus sp. (62,1%), Eubacterium sp. (51,7%), Propionibacterium sp. (31,0%), Peptostreptococcus sp., Bacteroides sp. (по 13,8%), Prevotella sp. (6,9%), Veillonella sp. (3,4%).

У пациенток 1-й группы, получавших стандартную терапию, в динамике обследования практически у половины (48,3%) регистрировали лейкоцитурию более 10 клеток в поле зрения. В этиологической структуре общепризнанных патогенов – энтеробактерий – не наблюдали кардинальных изменений как в таксономической характеристике, так и в уровнях бактериурии. Бесспорно, уровень бактериурии снижался по сравнению с таковыми до начала терапии, но сохранялся на пороговых значениях. В частности, средний уровень бактериурии для E.coli при поступлении составил lg6,9 КОЕ/мл, спустя 6 месяцев – lg4,6 КОЕ/мл. Однако к шестому месяцу обследования у 50,0% больных он был выше предельно допустимого (10^5КОЕ/мл). Таким образом, бактериологическую эффективность для E.coli регистрировали в 50% случаев у пациенток 1-й группы. Однако в динамике обследования в 1-й группе повышалась частота обнаружения и уровень бактериурии для КОС (41,4%, lg3,7 КОЕ/мл при поступлении и 100%, lg6,0 КОЕ/мл через 6 месяцев) и НАБ (100%, lg4,0 КОЕ/мл при поступлении и 100%, lg5,3 КОЕ/мл через 6 месяцев). Для дискутабельных патогенов (КОС и НАБ) четко прослеживалась тенденция увеличения количества бактерий в моче к 6 месяцу обследования. Бактериологическая эффективность для данной группы отсутствовала.

У пациенток 2-й группы частота обнаружения доказанных патогенов – представителей семейства Enterobacteriaceae – достоверно ($p<0,05$) снижалась в динамике с 79,2% при поступлении до 31% спустя 6 месяцев.

Так же, как у и пациенток 1-й группы, возрастала частота обнаружения КОС, но, в отличие от 1-й группы, уровень бактериурии для этих микроорганизмов был минимален.

Для НАБ сужался видовой спектр выделенных бактерий от 7 видов при поступлении (lg4,4 КОЕ/мл) до 4 видов через 6 месяцев (lg1,6 КОЕ/мл) со снижением уровня бактериурии.

Таким образом, у пациенток 2-й группы бактериологическую эффективность регистрировали во всех случаях как для общедоказанных, так и для дискутабельных патогенов. Лабораторная эффективность (отсутствие лейкоцитурии) констатирована в 93,1% случаев к 6 месяцу обследования.

Заключение. Проведенное исследование доказывает, что в настоящее время при имеющейся высокой резистентности микроорганизмов к антибактериальным препаратам достигнуть эффективности лечения возможно только исходя из результатов индивидуальных антибиотикограмм и последующего назначения антибактериальной терапии с учетом чувствительности не только к общедоказанным, но и к дискутабельным патогенам.

Сведения об авторах статьи:

Коган Михаил Иосифович – д.м.н., профессор, зав. кафедрой урологии и репродуктивного здоровья человека ФПК и ППС с курсом детской урологии андрологии ГБОУ ВПО РостГМУ Минздрава России. Адрес: 344022, г. Ростов-на-Дону, пер. Нахичеванский, 29. E-mail: dept_kogan@mail.ru

Набока Юлия Лазаревна – д.м.н., профессор кафедры микробиологии и вирусологии №1 ГБОУ ВПО РостГМУ Минздрава России. Адрес: 344022, г. Ростов-на-Дону, пер. Нахичеванский 29. E-mail: nagu22@mail.ru

Гудима Ирина Александровна – к.м.н., ассистент кафедры микробиологии и вирусологии №1 ГБОУ ВПО РостГМУ Минздрава России. Адрес: 344022, г. Ростов-на-Дону, пер. Нахичеванский 29. E-mail: nagu22@mail.ru

Митусова Евгения Валерьевна – аспирант кафедры урологии и репродуктивного здоровья человека ФПК и ППС ГБОУ ВПО РостГМУ Минздрава России. Адрес: 344022, г. Ростов-на-Дону, пер. Нахичеванский 29, e-mail: mitus21@mail.ru

Газаев Заурбек Ибрагимович – аспирант кафедры урологии и репродуктивного здоровья человека ФПК и ППС ГБОУ ВПО РостГМУ Минздравсоцразвития России. Адрес: 344022, г. Ростов-на-Дону, пер. Нахичеванский 29.

ЛИТЕРАТУРА

1. Аляев, Ю.Г. Острый пиелонефрит / Ю.Г. Аляев, А.З. Винаров, В.В. Воскобойников // Врач. – 2001. -№ 6. – С. 17-20.
2. Бешлиев, Д.А. Диагностика и лечение острого пиелонефрита / Д.А. Бешлиев, Л.А. Ходырева // Трудный пациент. – 2007. – №12-13. – С. 5 – 8.
3. Антибактериальная терапия моделированного острого гнойного пиелонефрита у экспериментальных животных / Ю.А. Аносова [и др.] // Биология. – 2009. – № 1. – С. 53-57.
4. Nicolle, L. Best pharmacological practice: urinary tract infections / L. Nicolle // Expert Opin. Pharmacother. – 2003. – Vol. 4, № 5. – P. 693-704.
5. Fluoroquinolone resistance in uncomplicated acute pyelonephritis: epidemiology and clinical impact / J. Shin [et al.] // Microb Drug Resist. – 2012. – Vol. 18, №2. – P. 169-175.
6. Prospective cohort study of acute pyelonephritis in adults: safety of triage towards home based oral antimicrobial treatment / C van Nieuwkoop [et al.] // Journ. Of Infection. – 2010. – Vol. 60, № 2. – P. 114-121.

УДК: 616.65-002-036-07-08:577.17
© М.И. Коган, Х.С. Ибишев, А.А. Черный, А.Х. Ферзаули, 2013

М.И. Коган, Х.С. Ибишев, А.А. Черный, А.Х. Ферзаули

КЛИНИЧЕСКАЯ ХАРАКТЕРИСТИКА ХРОНИЧЕСКОГО БАКТЕРИАЛЬНОГО ПРОСТАТИТА НА ФОНЕ ДЕФИЦИТА ТЕСТОСТЕРОНА

ГБОУ ВПО «Ростовский государственный медицинский университет» Минздрава России, г. Ростов-на-Дону

Дефицит тестостерона является важной проблемой не только из-за своей распространенности в мужской популяции, но и из-за существенного вклада недостаточности тестостерона в нарушения метаболических процессов организма.

Обследовано 124 пациента в возрасте 20 - 45 лет с диагнозом хронический бактериальный простатит. В 37 % случаев у пациентов с хроническим бактериальным простатитом тестостерон был ниже нормативных показателей. При оценке клинических проявлений по шкале NIH -CPSI более тяжелая симптоматика отмечена у пациентов со сниженным уровнем тестостерона в сравнении с пациентами с нормотестостеронемией. Установлено, что степень выраженности воспалительного процесса в ткани предстательной железы по данным лабораторных исследований, коррелирует с тяжестью клинической симптоматики. Так, по данным микроскопического исследования, у пациентов с уровнем Тс < 8 нмоль/л уровень лейкоцитов, степень контаминации, количество ассоциантов в секрете простаты выше в сравнении с пациентами с нормальным уровнем тестостерона.

Ключевые слова: Хронический бактериальный простатит, дефицит тестостерона, уровень тестостерона.

M.I. Kogan, Kh.S. Ibishev, A.A. Chernyy, A.Kh. Ferzauli

CLINICAL CHARACTERISTICS OF CHRONIC BACTERIAL PROSTATITIS ASSOCIATED WITH TESTOSTERONE DEFICIENCY

Testosterone deficiency is a major problem, not only because of its prevalence in male population, but also because of significant contribution of testosterone deficiency disorders in the metabolic processes of the body.

124 patients aged 20 - 45 with a diagnosis of chronic bacterial prostatitis have been examined. In 37% of patients with chronic bacterial prostatitis testosterone was below the norm. In assessing clinical manifestations according to NIH-CPSI scale, more severe symptoms were observed in patients with low testosterone levels. It was established that the severity of inflammation in the prostate tissue, according to laboratory tests, correlated with the severity of clinical symptoms. Thus, according to the microscopic examination patients with a Tc<8 nmol / L have increased level of white blood cells, high degree of contamination and large amount of assiociants in the prostate secretion as compared with patients with normal testosterone level.

Key words: chronic bacterial prostatitis, testosterone deficiency, testosterone level.

Дефицитом тестостерона (ДТ) на сегодняшний день считается состояние, ассоциированное с сопутствующими сердечно-сосудистыми, неврологическими, эндокринными и психологическими расстройствами. Проблема ДТ и методов его коррекции вызывает интерес различных специалистов: урологов, андрологов, эндокринологов, кардиологов – и занимает одно из ведущих мест в современной литературе [1,2,4,7,8,9,11]. Известно, что сопутствующие тяжелые и/или хронические заболевания ведут к снижению плазменной концентрации тестостерона (Тс) и к появлению соответствующей симптоматики

[9]. Кроме того, доказано, что течение заболевания у пациентов с ДТ более тяжелое, а проводимое лечение любого заболевания менее эффективно в сравнении с пациентами с нормальным уровнем тестостерона (Тс).

В ряде научных работ продемонстрирована взаимосвязь между степенью тяжести урологической патологии у мужчин и дефицитом тестостерона [1,2,4,9].

В настоящее время доказана связь течения урологической патологии на фоне снижения плазменной концентрации тестостерона у мужчин[4,5,13,14]. По мнению ряда авторов, дефицит тестостерона крови отрицательно влияет на функцию органов мочевой и репродуктивной систем[1,9,10], увеличивая процент рецидива многих урологических заболеваний.

Цель работы. Изучить уровень тестостерона у больных хроническим бактериальным простатитом (ХБП).

Материал и методы. Обследовано 124 пациента в возрасте 20 - 45 лет с диагнозом ХБП. Средний возраст пациентов составил 31,58±0,55 года, а средняя продолжительность заболевания ХБП составила 8,07±0,89 года. Комплексное обследование включало: анализ анамнестических и клинических данных с использованием шкалы симптомов ХП NIH-CPSI, опросников AMS и МИЭФ, данные ректального осмотра предстательной железы, пробу Стейми-Мирса, исследование общего тестостерона крови, урофлоуметрию, трансректальную сонографию простаты (ТРУЗИ), расширенное микробиологическое исследование секрета предстательной железы.

Результаты. В результате обследования у 37 % мужчин тестостерон крови был ниже нормативных показателей. Пациенты были разделены на три группы: I группа - 46 пациентов с ХБП, сочетающимся с биохимическим андрогенным дефицитом (уровень тестостерона крови <8 нмоль/л), II группа – 27 пациентов с ХБП и уровнем тестостерона в диапазоне серой зоны (8-12 нмоль/л) [7], III группа – 51 пациент, у которого уровень Тс соответствовал нормативным показателям (рис.1).

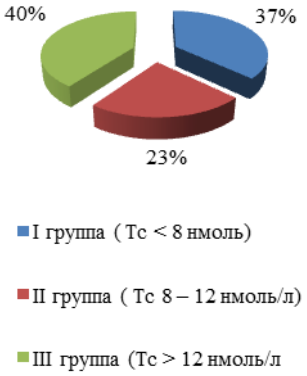

Рис.1. Уровень тестостерона у пациентов с ХБП

При оценке клинических проявлений по шкале NIH-CPSI более тяжелая симптоматика отмечена в I группе в сравнении с II и III группами. Так, боль в промежности и в надлонной области регистрировали практически с одинаковой частотой в трех группах. Однако боль в яичках чаще выявляли в I группе у 78% пациентов, во II и III группах – 59% и 45% пациентов соответственно. Боль при эякуляции встречается чаще в I группе – 75%, во II и III группах по 37% и 45% соответственно. При мочеиспускании боль во II и в III группах имела место в единичных случаях, а в I группе была зарегистрирована у 45% пациентов (рис.2).

Интенсивность болевого синдрома была более выражена у пациентов I группы (7,52+0,35 балла), во II группе средний показатель боли – 5,74+0,43 балла, в III группе – 4,84+0,29 балла (p< 0,01).

Кроме болевого синдрома у большинства обследованных пациентов отмечали ухудшение качества сексуальной жизни, хотя по шкале AMS у всех пациентов суммарный балл был меньше 26. В I группе снижение либидо имело место у всех пациентов, во II группе – у 55,5 %, в III – у 9,8% пациентов.

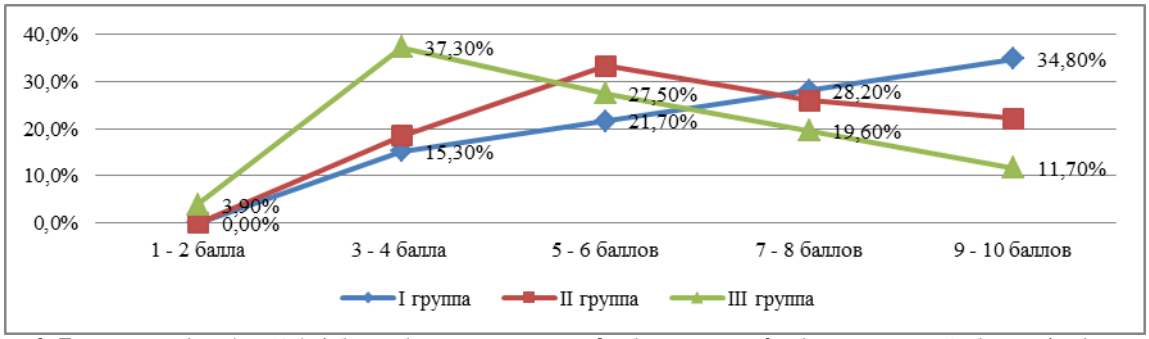

Рис. 2. Локализация боли (n = 124): 1 балл – боль в промежности; 2 – боль в яичках, 3 – боль в надлонной области, 4 – боль при эякуляции, 5 баллов – боль при мочеиспускании

По данным микроскопического исследования уровень лейкоцитов>50х в секрете предстательной железы был выявлен у 89,1 % пациентов I группы, в сравнении со II и III группами (58,1% и 47,1 % соответственно) (рис.4).

Снижение количества лецитиновых зерен было зарегистрировано практически у всех пациентов I группы, у 55,5% пациентов II группы, у 62,7% пациентов III группы.

В микробном спектре ХБП практически с одинаковой частотой доминировали неклостридиальные анаэробные бактерии, а среди факультативно-аэробных микроорганизмов доминировали коагулазоотрицательные стафилококки, коринеформные бактерии. Представители семейств Enterobacteriaceae, Streptococcussp., S.aureus и неферментирующие грамотрицательные палочки регистрировались реже.

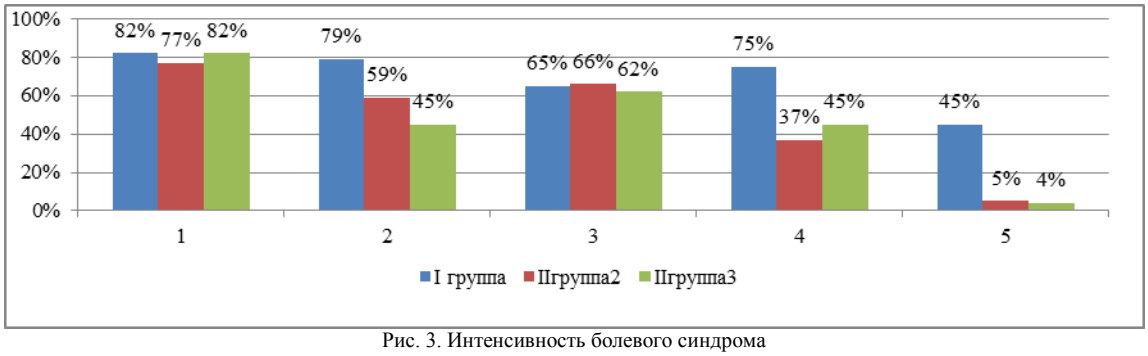

Рис. 3. Интенсивность болевого синдрома

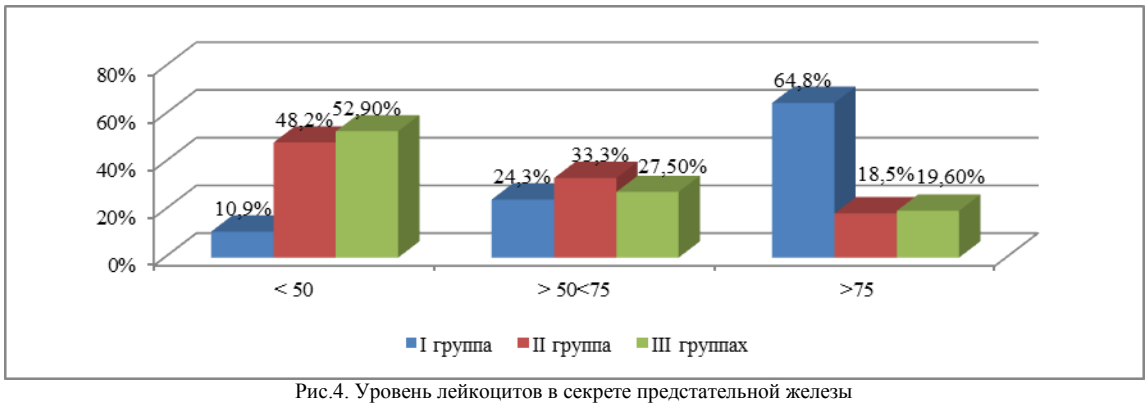

Рис.4. Уровень лейкоцитов в секрете предстательной железы

Средний уровень обсемененности (Lg)секрета предстательной железы в I группе составил 7,0 КОЕ/мл, а во II и III группах находился на уровне 5,0 КОЕ/мл.

Во всех случаях выявляли многокомпонентные ассоциации микроорганизмов. Но в I группе количество регистрируемых бактериальных ассоциантов в секрете простаты было выше в сравнении с II и III группами. Так, в этиологической структуре бактериальные микст-инфекции у больных I группы превалировали 4- и 5-компонентные микробные ассоциации (67,4%), реже (32,6%) регистрировали 3-компонентные сочетания патогенов. Во II группе превалировали также 4-х и более компонентные ассоциативные взаимоотношения (66%), а в 34% случаев регистрировали 3-компонентные сочетания микроорганизмов. В III группе в 27,5% случаев выявили 2-компонентные ассоциации патогенов, 3-компонентные ассоциации обнаруживали у 56,8% пациентов, а 4-компонентные варианты определяли лишь у 15,7% пациентов. Как правило, 4- компонентную бактериальную микст-инфекцию регистрировали у пациентов с низким уровнем Тс. Естественно, наличие бактериальных ассоциаций в секрете предстательной железы, обладающих различными факторами патогенности и биологическими характеристиками, затрудняет лечение пациентов с ХБП. Сложные взаимоотношения микробиоценоза предстательной железы могут приводить к потенцированию вирулентных свойств выделенных уропатогенов и способствовать длительному существованию очага инфекции в ткани простаты.

Обсуждение. В результате проведенного исследования выявлено, что у 37% пациентов с хроническим бактериальным простатитом отмечается дефицит тестостерона. При сравнительном анализе трех групп больных выраженность клинических симптомов и уровень повышения лейкоцитов секрета простаты оказались наивысшими у пациентов со сниженным уровнем тестостерона.

При микроскопии секрета простаты от-

мечена корреляция уровня лейкоцитов и лецитиновых зерен в секрете предстательной железы с уровнем Тс (r=0,42). Анализ бактериологического исследования секрета предстательной железы выявил наиболее высокую степень обсемененности бактериальными патогенами у пациентов с ДТ. При уровне Тс <12 нмоль/л в секрете простаты преобладают 4-компонентные бактериальные ассоциативные взаимоотношения. Можно предположить, что наличие многовариантных бактериальных ассоциаций в секрете предстательной железы, обладающих различными факторами патогенности и биологическими характеристиками, затрудняет лечение пациентов с ХБП, а сложные взаимоотношения микробиоценоза предстательной железы могут приводить к потенцированию вирулентных свойств выделенных уропатогенов и способствовать длительному существованию очага инфекции в ткани простаты [7,11].

Выводы. Таким образом, более выраженные клинические и лабораторные изменения наблюдаются у пациентов с ХБП, сочетающимся со сниженным уровнем плазменного тестостерона. У всех пациентов ХБП необходимо определять уровень общего тестостерона крови.

Возможно, что медикаментозная коррекция уровня плазменного тестостерона повлияет на результаты лечения больных ХПБ.

Значимых различий в клиническом течении ХБП у пациентов с уровнем Тс 8-12 нмоль/л и >12 не отмечено, однако микробный спектр пациентов с уровнем Тс в «серой зоне» аналогичен микробному спектру пациентов с ДТ.

Антибактериальная терапия у больных ХБП с ДТ должна проводиться с учетом наличия многокомпонентных ассоциаций микроорганизмов в простате.

Сведения об авторах статьи:

Коган М.И. – д.м.н., профессор, зав. кафедрой урологии и репродуктивного здоровья человека ФПК и ППС с курсом детской урологии андрологии ГБОУ ВПО РостГМУ Минздрава России. Адрес: 344022, г. Ростов-на-Дону, пер. Нахичеванский, 29. E-mail: dept_kogan@mail.ru

Ибишев Х.С. – д.м.н., профессор кафедры урологии и репродуктивного здоровья человека с курсом детской урологии и андрологии ГБОУ ВПО РостГМУ Минздрава России. Адрес: 344022, г. Ростов-на-Дону, пер. Нахичеванский, 29.

Черный А.А. – заочный аспирант кафедры урологии и репродуктивного здоровья человека с курсом детской урологии и андрологии ГБОУ ВПО РостГМУ Минздрава России. Адрес: 344022, г. Ростов-на-Дону, пер. Нахичеванский, 29.

Ферзаули А.Х. – аспирант кафедры урологии и репродуктивного здоровья человека с курсом детской урологии и андрологии ГБОУ ВПО РостГМУ Минздрава России. Адрес: 344022, г. Ростов-на-Дону, пер. Нахичеванский, 29.

ЛИТЕРАТУРА

1. Аль-Шукри С.Х., Глазнева С.Ю., Корнеев И.А. Диагностика возрастного андрогенного дефицита у мужчин с расстройствами мочеиспускания: сборник научных трудов VII российского конгресса «Мужское здоровье». – Ростов-на-Дону, 2011. – С. 243.
2. Гамидов С.И., Иремашвили В.В. Метаболический синдром в урологии.-М.: Практ. медицина, 2010. – 42 с.
3. Глыбочко П.В., Чалый М.Е., Усачева О.А. Андрогенный статус мужчин после оперативного лечения варикоцеле// Материалы первого национального форума «Репродуктивное здоровье как фактор демографической стабилизации». – Ростов-на-Дону, 2012. – С. 155.
4. Дедов И.И., Мельниченко Г.А., Фадеев В.В. Эндокринология. – М.: Медицина, 2000. – 631 с.
5. Дедов И.И., Калиниченко С.Ю. Возрастной андрогенный дефицит у мужчин. – М.: Практ.медицина, 2006. – С.14.
6. Коган, М.И. Восстановление либидо у пациентов со стриктурами уретры /М.И. Коган, Х.С.Ибишев // Клинические исследования. – 2008. – №2. – С. 22-24.
7. Коган М.И., Ибишев Х.С. Вторичный гипогонадизм у больных с повреждением мочеиспускательного канала // Consilium medicum: журн. доказ. мед.для практ. врачей. – 2007. – Т. 9, № 4. – С. 50-54.
8. Коган М.И, Ибишев Х.С., Гусова З.Р. Возрастной андрогенный дефицит. Патогенез, диагностика, клиника, лечение: учебно-метод. пособие. – Ростов-на-Дону, 2010. – С. 2-4.
9. Коган М.И., Ибишев Х.С., Ферзаули А.Х. Хронический бактериальный простатит и биохимический андрогенный дефицит// Материалы пленума правления российского общества урологов. – Кисловодск, 2011. – С.326.
10. Коган М.И., Ибишев Х.С., Черный А.А., Ферзаули А.Х.Дефицит тестостерона у пациентов с хроническим бактериальным простатитом. Материалы XII съезда Российского общества урологов. – М., 2012. – С 32.
11. Коган М.И. Этиологическая структура и антибиотикочувствительность микроорганизмов, выделенных при хроническом бактериальном простатите /М.И. Коган, Х.С.Ибишев Ю.Л.Набока // Consilium medicum: журн. доказ. мед.для практ. врачей. – 2010. – Т. 12, № 7. – С. 5-7.
12. Коган М.И., Ибишев Х.С., Васильев О.Н. Возрастной андрогенный дефицит. Патогенез, диагностика, клиника, лечение: учебно-метод. пособие. – Ростов-на-Дону, 2010. – С.14-15.
13. Шустер, П.И., Основы рациональной терапии пациентов с метаболическим синдромом, уролитиазом и эректильной дисфункцией. –Омск, 2010. – С. 5-6.
14. Шустер, П.И. Эффективность и безопасность андрогенной терапии гипогонадизма у пациентов с радикально устраненным уролитиазом// Саратовский научно-медицинский журнал. – 2009. – Т. 5, № 3. – С. 327–332.
15. Schiavi R. C., Schreiner-Engel P., White D., Mandeli J. The relationship between pituitary-gonadal function and sexual behavior in healthy aging men // Psychosom Med. 1991. № 53. с. 363–374.

УДК: 616.643-007.271
© М.И. Коган, В.В. Красулин, В.В. Митусов, В.А. Шангичев, Р.Э. Аметов, С.В. Наранов, 2013

М.И. Коган, В.В. Красулин, В.В. Митусов, В.А. Шангичев, Р.Э. Аметов, С.В. Наранов

ЭФФЕКТИВНОСТЬ ХИРУРГИЧЕСКОГО ЛЕЧЕНИЯ ПРОТЯЖЕННЫХ И СУБТОТАЛЬНЫХ СТРИКТУР УРЕТРЫ У МУЖЧИН

ГБОУ ВПО «Ростовский государственный медицинский университет» Минздрава России, г. Ростов-на-Дону

Протяженные и субтотальные поражения уретры диагностируются в 15-18% случаев ее стриктурной болезни. При лечении больных проводятся последовательные многоэтапные операции с использованием различного пластического материала.

Приведен анализ результатов оперативного лечения 53 мужчин в возрасте 18-79 лет с протяженными (1-я группа) и субтотальными (2-я группа) стриктурами уретры (СУ), занимающими пенильный и/или бульбозный отделы уретры. У 52 (98,1%) больных проходимость уретры и нормальное естественное мочеиспускание были восстановлены. Количество этапов хирургии для пациентов 1-й группы составило в среднем 2,3 этапа (1-4), а для 2-й группы в среднем 3,0 (1-5) этапов. Одномоментно уретра была восстановлена в 1-й группе у 54,6%; во 2-й группе – у 44,4% больных. Для реконструкции уретры использовали кожный лоскут, лоскут влагалищной оболочки яичка и буккальный трансплантат. Наименьшее количество осложнений при уретропластике у пациентов с буккальным трансплантатом.

Ключевые слова: стриктуры уретры у мужчин, пластика уретры, протяженные стриктуры, субтотальные стриктуры.

M.I. Kogan, V.V. Krasulin, V.V. Mitusov, V.A. Shangichev, R.E. Ametov, S.V. Naranov

EFFICACY OF SURGICAL TREATMENT OF EXTENDED AND SUBTOTAL URETHRAL STRICTURES IN MEN

Extended and subtotal destructions are diagnosed in 15-18% cases of stricture urethral disease. When treating patients sequential multi-step operations are conducted with the use of different plastic material. The analysis of surgical treatment results of 53 men aged 18-79 with extended and subtotal US, occupying penile and/or bulbar urethra has been carried out. In 52 (98.1%) patients urethral patency and normal urination were restored. The average number of surgical stages for patients in group 1 was 2.3 (1-4), and for group 2 – 3.0 stages (1-5). Simultaneously urethra was restored in group 1 in 54.6%, in group 2 in 44.4% of patients. For the reconstruction of the urethra skin flap, flap of the tunica vaginalis testis and buccal graft were used. After urethroplasty patients with buccal graft have the lowest number of complications.

Key words: men urethral stricture, urethroplasty, extended strictures, subtotal strictures.

По материалам конгрессов американской (AUA Washington, 2011; Atlanta, 2012) и европейской (EAU Vienna, 2011; Paris, 2012) ассоциаций урологов в последние годы отмечается существенный рост числа стриктур уретры (СУ) у мужчин. При этом протяженные и субтотальные поражения диагностируются в 15-18% случаев стриктурной болезни уретры (около 3% СУ - субтотальне поражения, а до 15% стриктур – протяженные), восстановление нормальной проходимости которой является одной из самых сложных задач в хирургии этих состояний.

За последнее десятилетие в хирургическую практику внедрено большое количество новых реконструктивных приемов операций на уретре, что в основном связано с тяжестью поражений уретры, к которой относятся: недостаточная длина уретры вследствие проведения в прошлом операций на уретре, протяженность (8–10 см) сужений, гнойные и мочевые свищи, остеомиелит лонных костей. При лечении таких больных требуется проводить последовательные многоэтапные операции [1] с использованием различных трансплантатов и лоскутов или их комбинаций, достаточно часто выбирать нестандартную тактику и оригинальную операционную технику [2]. Тактика хирургии таких состояний до сих пор не имеет единых стандартов и очень разнообразна.

В настоящее время для лечения протяженных и субтотальных стриктур уретры существует большой выбор заместительных уретропластик с применением тканевого лоскута на питающей ножке (кожа полового члена, мошонки, промежности, влагалищная оболочка яичка) [3,4]. В некоторых клиниках для замещения дефекта уретры используется слизистая тонкой кишки, положительный результат достигается в 85% случаев[5]. Однако во многих клиниках в качестве основного пластического материала применяется буккальный трансплантат [6], которым также можно заместить очень протяженный дефект уретры [7]. Несмотря на большое разнообразие методик уретропластики, остается открытым вопрос тактики лечения таких больных, так как рецидивы стриктуры наблюдаются, по данным различных авторов, до 14-27% случаев [8, 9, 10]. Проблему восстановления проходимости уретры удается решить одномоментным хирургическим вмешательством приблизительно у 50% пациентов, с положительным результатом в 67-100% случаев [11, 12].

Цель работы. Анализ результатов оперативного лечения протяженных и субтотальных СУ у мужчин.

Материал и методы. В настоящей работе (2003 – 2012гг.) приведены материалы по лечению 53 больных в возрасте 18 – 79 лет с протяженными (1-я группа – 44 больных) и субтотальными (2-я группа – 9 больных) стриктурами уретры, занимающими пенильный и/или бульбозный отделы уретры с длиной поражения от 5 до 11 см (протяженные СУ), и больные с протяженностью поражения ≥ 11см (субтотальные СУ).

Выбор метода реконструкции уретры, а также локализацию и протяженность СУ определяли стандартными рентгенологическими методиками исследования (восходящая уретрография и микционная цистоуретрография, бужирование уретры, уретроскопия).

У 28 больных (52,8%) стриктуры локализовались в одном отделе уретры (пенильном или бульбозном), у 25 пациентов (47,2%) стриктурное поражение мочеиспускательного канала затрагивало оба этих отдела. Протяженность стриктур составила от 5 до 18 см, в среднем 8,5 ± 0,48 см. Распределение стриктур уретры по протяженности и локализации представлено в табл.1.

Таблица 1

Локализация и протяженность стриктур уретры

Отдел уретры	Протяженные стриктуры		Субтотальные стриктуры	
	абс.	%	абс.	%
Пенильный	17	38,6%	2	22,2%
Бульбозный	9	20,5%	0	0
Пенильный + бульбозный	18	40,9%	7	77,8%
Итого…	44	100%	9	100%

До поступления в клинику 43 мужчины (82,0%) были оперированы в других лечебных учреждениях, им было выполнено 137 оперативных вмешательств. Типы операций для пациентов обеих групп представлены в табл.2.

Таблица 2

Варианты оперативного лечения

Вид операции	Протяженные стриктуры (n=44)				Субтотальные стриктуры (n=9)				
	этапы хирургии				этапы хирургии				
	1	2	3	4	1	2	3	4	5
Анастомотическая уретропластика (кожный лоскут)	5	4	1	-	-	-	-	-	-
Анастомотическая уретропластика (влагалищная оболочка яичка)	-	3	-	-	-	-	-	-	1
Анастомотическая уретропластика (буккальный трансплантат)	4	1	-	-	-	-	-	-	-
Заместительная уретропластика (кожный лоскут)	12	5	2	1	2	2	-	-	-
Заместительная уретропластика по Барбагли (буккальный трансплантат)	2	2	1	-	3	-	1	-	-
Марсупиализация уретры (по Йогансену 1-й этап)	7	1	-	-	1	-	-	-	-
Уретроперинеостомия (временная или постоянная)	13	3	-	-	3	2	-	-	-
Цистостома	1	1	-	-	-	-	-	1	-
Число операций по этапам	44	20	5	1	9	4	1	1	1
Общее число операций	71				16				

Из 53 пациентов у 52 (98,1%) анатомическая проходимость уретры и нормальное мочеиспускание были восстановлены. Количество этапов хирургии для пациентов 1-й группы составило 1 – 4, а для 2-й группы – до 5 этапов. В 1-й группе уретра адекватно восстановлена у 44 человек: 24 (54,6%) больным – одномоментно, у 15 человек (34,1%) потребовалось 2 этапа, у 4 пациентов (9,1 %) – 3 этапа, 1 пациент (2,2%) излечен за 4 этапа. Во 2-й группе реконструкция уретры оказалась эффективной у 8 больных (88,9%): одномоментно у 4 пациентов (44,4%), 5 больным (22,2%) потребовалось 2 этапа, в 3 – 5 этапов оперировано по 1 человеку.

При многоэтапной хирургии для излечения пациентов 1-й группы потребовалось 2,3 ± 0,28 этапа, а во 2-й – 3,0 ± 0,09 этапа. Для реконструкции уретры использовали кожный лоскут (кожа полового члена, мошонки, промежности), лоскут влагалищной оболочки яичка и буккальный трансплантат.

У пациентов 1-й группы в 30 случаях применяли кожный лоскут, в 3 – влагалищную оболочку яичка, у 10 больных – буккальный трансплантат. Во 2-й группе в 4 наблюдениях выполнена кожная пластика, в 4 случаях использован буккальный трансплантат, в одном случае – влагалищная оболочка яичка. Осложнения, развившиеся на различных этапах лечения, представлены в табл. 3.

Следует отметить, что если ранние осложнения не требовали повторных операций, но увеличивали сроки пребывания больных в клинике, то поздние – требовали дополнительных этапов хирургии.

Наименьшее количество осложнений отмечено после уретропластики с использованием буккальной слизистой – 3,8%, влагалищной оболочки яичка – 5,7%, кожного лоскута – 30,7%.

Таблица 3

Осложнения	Протяженные стриктуры				Субтотальные стриктуры				
	этапы хирургии				этапы хирургии				
	1	2	3	4	1	2	3	4	5
Ранние осложнения									
Гематома раны	3	2	-	-	-	-	-	-	-
Диастаз краев кожной раны	2	1	-	-	-	-	-	-	-
Нагноение раны	4	-	-	-	1	1	-	-	-
Свищ уретры	1	1	-	-	1	-	-	-	-
Острая задержка мочи	1	-	-	-	-	-	-	-	-
Поздние осложнения									
Рецидив стриктуры	6	2	-	-	1	-	-	-	-
Камень уретры	-	1	-	-	-	-	-	-	-
Свищ уретры	2	-	-	-	-	-	-	-	-
Камень мочевого пузыря	-	-	-	-	-	1	-	-	-

Выводы. В 54,5% случаев протяженных и в 44,4% случаев субтотальных стриктур уретры удается восстановить проходимость уретры одномоментно с хорошим функциональным результатом. В среднем для излечения пациентов с протяженным дефектом уретры необходимо 2,3 этапа, а с субтотальным – 3,0 этапа хирургии. В 42% случаев при данной патологии требуется многоэтапная (3-4 этапа) и индивидуальная хирургия. Наименьшее количество осложнений при уретропластиках различным пластическим материалом имеют пациенты при использовании буккального трансплантата.

Сведения об авторах статьи:

Коган М.И. – д.м.н., профессор, зав. кафедрой урологии и репродуктивного здоровья человека ФПК и ППС с курсом детской урологии андрологии ГБОУ ВПО РостГМУ Минздрава России. Адрес: 344022, г. Ростов-на-Дону, пер. Нахичеванский, 29. E-mail: dept_kogan@mail.ru

Красулин В.В. – д.м.н., профессор кафедры урологии и репродуктивного здоровья человека с курсом детской урологии – андрологии ГБОУ ВПО РостГМУ Минздрава России. Адрес: 344022, г. Ростов-на-Дону, пер. Нахичеванский, 29.

Митусов В.В. - д.м.н., ассистент кафедры урологии и репродуктивного здоровья человека с курсом детской урологии – андрологии ГБОУ ВПО РостГМУ Минздрава России. Адрес: 344022, г. Ростов-на-Дону, пер. Нахичеванский, 29.

Шангичев А.В. - д.м.н., ассистент кафедры урологии и репродуктивного здоровья человека с курсом детской урологии – андрологии ГБОУ ВПО РостГМУ Минздрава России. Адрес: 344022, г. Ростов-на-Дону, пер. Нахичеванский, 29.

Аметов Р.Э. - заочный аспирант кафедры урологии и репродуктивного здоровья человека с курсом детской урологии – андрологии ГБОУ ВПО РостГМУ Минздрава России. Адрес: 344022, г. Ростов-на-Дону, пер. Нахичеванский, 29.

Наранов С.В. - аспирант кафедры урологии и репродуктивного здоровья человека с курсом детской урологии – андрологии ГБОУ ВПО РостГМУ Минздрава России. Адрес: 344022, г. Ростов-на-Дону, пер. Нахичеванский, 29.

ЛИТЕРАТУРА

1. Andrich, D. E. The problems of penile urethroplasty with particular reference to 2-stage reconstructions /D. E. Andrich, T. J. Greenwell, A.R. Mundy// J. Urol. -2003. - №170 - P. 87-9.
2. Коган, М.И. Стриктуры уретры у мужчин. Реконструктивно-восстановительная хирургия/ М. И. Коган//Иллюстрированное руководство. – М.: Практ. медицина, 2010. – С. 6-7.
3. Mangera, A. A systematic Review of Graft Augmentation Urethroplasty Techniques for the Treatment of Anterior Urethral Strictures /A. Mangera, J.M. Patterson, C.R. Chapple// Eur. Urol. – 2011. - № 59. –P. 797-814.
4. Mathur, R.K Tunica albuginea urethroplasty for panurethral strictures /R.K. Mathur, A. Sharma// J. Urol. – 2010.- №7.- P.120–4.
5. Palminteri, E. Small intestinal submucosa (SIS) graft urethroplasty: short-term results / E. Palminteri, E. Berdondini, F. Colombo, E. Austoni// Eur. Urol. -2007. - №51.-P. 1695-701.
6. Xu, Y.M. Treatment of urethral strictures using lingual mucosas urethroplasty: experience of 92 cases /Y.M. Xu, Q. Fu, Y.L. Sa et al.// Chin. Med. J. – 2010. - №123. – P. 458-62.
7. Palminteri, E. Combinied dorsal plus ventral double buccal mucosa graft in bulbar urethral reconstruction / E. Palminteri, G. Manzoni, E. Berdondini et. al.// Eur. Urol. – 2008.-№ 53. - P. 81-90.
8. Barbagli, G. Interim outcomes of dorsal skin graft bulbar urethroplasty /G. Barbagli, E. Palminteri, M. Lazzeri, D. Turini// J. Urol. - 2004.-№172.-P.1365–7.
9. O´Riordan, A. Outcome of dorsal buccal graft urethroplasty for recurrent bulbar urethral strictures / A. O´Riordan, R. Narahari, V. Kumar, R. Picard// B. J. Urol. Int. – 2008.- № 102. – P. 1148-51.
10. Simonato, A. Lingual mucosal graft urethroplasty for anterior urethral reconstruction /A. Simonato, A. Gregori, C. Ambruosi// Eur. Urol. – 2008. - №54. – P. 79-87.
11. Barbagli, G. Retrospective outcome analysis of one-stage penile urethroplasty using a flap or graft in a homogeneous series of patients /G. Barbagli, G. Morgia, M. Lazzeri, D. Turini// B. J. Urol. Int. – 2008.-№102.- P.853–60.
12. Kumar, M.R., Technique of anterior urethroplasty using the tunica albuginea of the corpora cavernosa / M.R. Kumar, A. Himanshu, O. Sudarshan Asian J. Surg. – 2008.- №31.-P.134–9.

УДК 617.764.5-089.819.1
© М.И. Коган, С.В. Шкодкин, Ю.Б. Идашкин, А.В. Любушкин, О.В. Мирошниченко, 2013

М.И. Коган[1], С.В. Шкодкин[2,3], Ю.Б. Идашкин[2], А.В. Любушкин[3], О.В. Мирошниченко[3]

КАЧЕСТВО ЖИЗНИ ПАЦИЕНТОВ С ВНУТРЕННИМИ МОЧЕТОЧНИКОВЫМИ СТЕНТАМИ

[1]ГБОУ ВПО «Ростовский государственный медицинский университет» Минздрава России, г. Ростов-на-Дону
[2]ГУЗ «Белгородская областная клиническая больница Святителя Иоасафа», г. Белгород
[3]ФГАОУ ВПО «Белгородский государственный национальный исследовательский университет», г. Белгород

В статье рассмотрены вопросы внутреннего дренирования почки. Представлена частота осложнений при использовании внутреннего стента. Наиболее значимой стала дизурия, что привело к снижению качества жизни пациентов.
Ключевые слова: стент, дизурия, качество жизни, рефлюкс.

M.I. Kogan, S.V. Shkodkin, Yu.B. Idashkin, A.V. Lyubushkin, O.V. Miroshnichenko

QUALITY OF LIFE IN PATIENTS WITH INTERNAL URETERAL STENTS

The paper presents questions of internal kidney drainage. The work analyses the incidence of complications when using the internal stent. The most significant was dysuria, which led to a decrease in the quality of life for patients.
Key words: stent, dysuria, quality of life, reflux.

Внутренний мочеточниковый jj-стент широко используется практикующими урологами благодаря простоте установки и удаления дренажа, меньшим (по сравнению с нефростомой) риском контаминации назокомиальной микрофлорой [1,2,3,4]. Отсутствие наружного дренажа неоспоримо лучше воспринимается и пациентами, что зачастую и играет решающую роль при выборе способа дренирования верхних мочевых путей [1,3,5].

Цель исследования. Оценить качество жизни пациентов при временном дренировании верхних мочевых путей.

Материал и методы. За период 2007-2012 гг. нами наблюдались 19 пациентов в возрасте от 15 до 36 лет, которым выполнена пластика лоханочно-мочеточникового сегмента по поводу врожденной стриктуры с установкой внутреннего стента в качестве дренажа. Дренирование в послеоперационном периоде проводили в течение месяца. Средний возраст пациентов составил 23,7±5,1 года. Оценку качества жизни проводили на 7, 15 и 30-е сутки по следующим показателям: суммарный балл по шкалам I-PSS (International Prostatic Symptom Score) с оценкой индекса качества жизни (QOL) и визуальной аналоговой шкалой интенсивности боли (VAS).

Результаты и обсуждение. У двух (10,5%) пациентов послеоперационный период осложнился обструкцией стента на 2 и 4-е сутки, что проявилось болевым синдромом, увеличением объема дренажного отделяемого из забрюшинного пространства и ретенционными изменениями при УЗИ. Пациентам в экстренном порядке выполнили пункционную нефростомию. Отделяемое по дренажам прекратилось в течение последующих суток, стенты удалены на 14-е, наружные дренажи на 16-е сутки послеоперационного периода. У других 17 пациентов в раннем послеоперационном периоде болевой синдром был умеренным, связан с люмботомическим доступом и его числовое выражение по VAS снижалось с 3,4±0,7 балла в первые до 2,7±0,4 балла на пятые сутки. В связи с этим введение наркотических аналгетиков осуществляли всем пациентам в течение 3 суток после операции. На данный период всем пациентам с целью исключения лоханочной гипертензии как следствия ПМР устанавливали уретральный катетер Фоли 18 Ch. Имел место один неудачный опыт использования антирефлюксного стента: обструкция на 2-е сутки на уровне клапана (клинический случай описан выше), что заставило нас отказаться от использования таких дренажей. Пациентов активизировали в пределах палаты со вторых суток после операции. На 7 и 15-е сутки пациенты отмечали лишь чувство дискомфорта в области послеоперационной раны, что соответствовало 1,3±0,4 и 1,1±0,3 баллам VAS. Основные жалобы были вызваны дизурией и болевым синдромом в гипогастрии, показатели VAS по данной симптоматике на этих сроках составили 3,8±0,6 и 3,5±0,8 соответственно ($p<0,05$). Статистически значимого снижения странгурии к 30-м суткам наблюдения отмечено не было, показатели VAS составили 2,9±0,6 ($p>0,05$).

Аналогичную тенденцию прослеживали при оценке выраженности симптомов нижних мочевых путей на основании опросника I-PSS. Суммарный балл главным образом за счет

ирритативной симптоматики был константно высоким на протяжении всего периода наблюдения и составил на 7, 15 и 30-е сутки 14,1±3,3, 19,5±4,8 и 16,2±3,1 соответственно. Макрогематурию в первую половину месяца не оценивали, так как ее источником могла быть зона анастомоза. Во вторую половину месяца наблюдения данный симптом различной степени выраженности отмечен у 8 (41,1%) пациентов. Все пациенты на протяжении периода стентирования получали терапию (альфа1-адреноблокаторы, М1-холинолитики, НПВС), направленную на снижение дизурических явлений. С целью купирования ирритативной симптоматики 12 (70,5%) пациентов получали терапию альфа1-адреноблокаторами, 8 (47,1%) пациентов – М1-холинолитиками и 11 (64,7%) – использовали НПВС, причем, 8 (47,1%) из них принимали комбинированную терапию двумя, а 3 (17,6%) – тремя группами препаратов. Индекс качества жизни (QOL) на 7 и 15-е сутки составил 3,9±1,1 и 3,7±1,5 балла. В последующие сроки наблюдения среди пациентов возрос негативизм, что проявилось статистически недостоверным снижением индекса качества жизни до 2,8±0,9 балла ($p>0,05$), Данная субъективная неудовлетворенность, вероятнее всего, связана с торпидной к лечению дизурией, которая ограничивала свободу передвижения пациентов особенно на амбулаторном этапе лечения. Следует отметить, что частота и выраженность дизурических явлений у этой группы пациентов не связаны с мочевой инфекцией.

Обращает на себя внимание, что, несмотря на использование стентов без антирефлюксной защиты, у этой группы пациентов отсутствовал болевой синдром, связанный с микцией. Даже при целенаправленном расспросе только у 2 (11,8%) больных при переполнении мочевого пузыря отмечены неприятные ощущения в пояснице на стороне операции. Данный факт, скорее всего, обусловлен критериями включения в исследование, а именно, гипорефлексией лоханки у пациентов с гидронефротически трансформированной почкой.

Таким образом, внутренний мочеточниковый стент показал хорошие дренажные качества на неинфицированной модели (обструкция отмечена только у 11,8% пациентов). В то же время использование внутреннего стента сопровождалось умеренным болевым синдромом (2,9±0,6 балла по VAS) и ирритативной симптоматикой (16,2±3,1 балла по IPSS) на протяжении всего периода дренирования, что приводило к снижению коэффициента качества жизни (QOL) до 2,8±0,9 балла. Проведение фармакотерапии, в том числе и комбинированной, существенно не влияло на выраженность дизурической симптоматики. Полученные нами результаты свидетельствуют о необходимости разработки новых подходов к дренированию верхних мочевых путей

Сведения об авторах статьи:

Коган Михаил Иосифович – д.м.н., профессор, зав. кафедрой урологии и репродуктивного здоровья человека ФПК и ППС с курсом детской урологии андрологии ГБОУ ВПО РостГМУ Минздрава России. Адрес: 344022, г. Ростов-на-Дону, пер. Нахичеванский, 29. E-mail: dept_kogan@mail.ru

Шкодкин Сергей Валентинович – к.м.н., доцент кафедры хирургических болезней №2 ФГАОУ ВПО НИУ БелГУ, врач-уролог урологического отделения ОГБУЗ «ОКБ Святителя Иоасафа». Адрес: 308007, г. Белгород, ул. Некрасова 8/9. E-mail: shkodkin_s@mail.ru

Идашкин Юрий Борисович – врач-уролог урологического отделения ГУЗ БОКБ Святителя Иоасафа». Адрес: 308007, г. Белгород, ул. Некрасова 8/9, тел. +74722504607.

Любушкин Алексей Васильевич – аспирант кафедры хирургических болезней №2 ФГАОУ ВПО НИУ БелГУ. Адрес: 308015, г. Белгород, ул. Победы, 85. E-mail: 360298458@bk.ru

Мирошниченко Олег Владимирович – аспирант кафедры хирургических болезней №2 ФГАОУ ВПО «Белгородский ГНИУ», 308015, г. Белгород, ул. Победы, 85, e-mail: ovm1984@mail.ru

ЛИТЕРАТУРА

1. Дорончук, Д.Н. Оценка качества жизни больных мочекаменной болезнью в зависимости от метода дренирования верхних мочевыводящих путей / Д.Н. Дорончук, М.Ф. Трапезникова, В.В. Дутов // Урология. – 2010. – № 2. – С. 14-17.
2. Practice patterns of ureteral stenting after routine ureteroscopic stone surgery: a survey of practicing urologists / B.K. Auge [et al.] //J. Endourol. – 2007. – Vol. 21. – P. 1287-1291.
3. Pilot study of ureteral movement in stented patients: First step in undestanding dynamic ureteral anatomy to improve stent discomfort / B.H. Chew [et al.] // J. Endourol. – 2007. – Vol. 21. – P. 1069-1075.
4. Стентирование почек при уретерогидронефрозе у больных гиперплазией простаты больших размеров/ Ю.Г. Аляев [и др.] // Андрология и генитальная хирургия. – 2008. – № 3. – С. 43-44.
5. Мудрая, И.С. Функциональные состояния верхних мочевых путей при урологических заболеваниях: дис.... д-ра мед. наук. – М., 2002. – 357 с.

УДК 616.617-089
© Б.К. Комяков, В.А. Очеленко, О.В. Стецик, Н.М. Николаев, 2013

Б.К. Комяков, В.А. Очеленко, О.В. Стецик, Н.М. Николаев

РЕЗУЛЬТАТЫ АППЕНДИКОУРЕТЕРОПЛАСТИКИ И ОПЕРАЦИИ БОАРИ У БОЛЬНЫХ С СУЖЕНИЯМИ ТАЗОВЫХ ОТДЕЛОВ МОЧЕТОЧНИКОВ

ГБОУ ВПО «Северо-Западный государственный медицинский университет им. И.И. Мечникова» Минздрава России, г. Санкт-Петербург

В настоящей работе произведена сравнительная оценка ближайших и отдаленных результатов хирургического лечения пациентов с протяженными сужениями тазовых мочеточников, которым произведена заместительная уретеропластика с использованием червеобразного отростка или трубчатого лоскута мочевого пузыря по Боари–Демелю. Аппендикулярная реконструкция позволяет заместить протяженные дефекты мочеточников и получить хорошие функциональные результаты в отдаленные сроки, нередко являясь эффективной и безопасной альтернативой операциям по замещению мочеточников неизмененными тканями мочевыделительной системы.

Ключевые слова: мочеточник, червеобразный отросток, операция Боари–Демеля.

B.K. Komyakov, V.A. Ochelenko, O.V. Stetsik, N.M. Nikolaev

THE RESULTS OF URETERAL REPLACEMENT WITH APPENDIX AND BOARI-FLAP IN PATIENTS WITH URETERAL STRICTURES

The aim of this study is to compare the early and remote results of ureteroplasty with vermix or Boari flap in patients with extended ureteral strictures. Appendix ureteral reconstruction is an efficacious and safe procedure which is an appropriate option in long ureteral strictures of any localization. In some patients it remains a good alternative to ureteral reconstruction with urinary tract own tissue.

Key words: ureter, appendix, Boari operation.

Своевременная диагностика и лечение больных с органической обструкцией мочеточников остается одной из наиболее сложных проблем современной урологии. Количество таких пациентов продолжает увеличиваться. Как первичные, так и вторичные сужения мочеточников могут протекать бессимптомно, что со временем приводит к выраженным функциональным и морфологическим изменениям со стороны верхних мочевыводящих путей (ВМП) и почек, когда выполнить органосохраняющую операцию уже не представляется возможным [1].

В настоящее время для замещения мочеточника и мочевого пузыря предложено и используется на практике более 80 различных вариантов восстановительных операций [2,3]. Наибольшее распространение среди них нашли реконструктивные вмешательства, основанные на использовании собственных неизмененных тканей мочевых путей (уретеро-уретероанастомоз, различные варианты перекрестных анастомозов, операции Боари и psoas-hith), а также операции с применением в качестве трансплантатов различных сегментов желудочно-кишечного тракта (ЖКТ), в том числе и червеобразного отростка [4].

Экспериментальное обоснование и внедрение в клиническую практику операций по замещению мочеточника различными сегментами желудочно-кишечного тракта стало важным этапом развития оперативной урологии [5,6,7]. Однако до сих пор продолжается дискуссия в отношении хирургической техники и выбора оптимального пластического материала. Каждая клиника пропагандирует тот метод, которым она чаще всего пользуется на практике. Это объясняется отсутствием в современной литературе исследований, позволяющих на большом клиническом материале сравнить отдаленные результаты реконструктивно-восстановительных операций с использованием собственных неизмененных тканей мочевых путей и заместительных пластик мочеточников с применением различных сегментов ЖКТ, в особенности червеобразного отростка.

Цель работы – сравнить отдаленные результаты хирургического лечения пациентов с протяженными сужениями мочеточников, которым произведена аппендикоуретеропластика, или пластика тазовых отделов мочеточников по Боари.

Материал и методы. Первую группу составили 19 пациентов, которым с 1998 по 2013 годы выполнена аппендикулярная пластика мочеточников. Мужчин было 3 (15,8%) и женщин 16 (84,2%). Возраст больных колебался от 28 до 69 лет (средний возраст 46,2±7,5 года). Период послеоперационного наблюдения составил от 3 месяцев до 15 лет, в среднем 7,1±3,2 года. Всем пациентам в различные сроки выполнялось комплексное обследование, включающее лабораторные анализы, ультразвуковое исследование почек и мочевыводящих путей, рентгенологические, радиоизотопные и эндоскопические методы диагностики.

Одному мужчине выполнена пластика верхней трети правого мочеточника по поводу

его дефекта в результате огнестрельного ранения. В другом случае пациентке произведена пластика всего правого мочеточника с использованием сочетания червеобразного отростка и операции по методу Боари–Демеля. Остальным семнадцати пациентам произведено замещение тазовых отделов мочеточников после их ятрогенных повреждений, в том числе в четырех случаях слева. При 15 таких операциях мы модифицировали технику вмешательства, заключающуюся в использовании выкроенной площадки из купола слепой кишки для более совершенного аппендикоцистанастомоза (патент на изобретение № 2308893 от 27.10.2007 г.) [8]. Кроме того, в одном случае оперативное вмешательство сочеталось с одновременной операцией Боари с противоположной стороны, в другом – илеоуретеропластикой и еще в одном – с трансвагинальным ушиванием пузырно-влагалищного свища.

Вторую группу составили 98 больных, которым с 1998 по 2013 годы была произведена пластика протяженных дефектов мочеточников с использованием неизмененных тканей мочевыводящих путей (операция Боари–Демеля). Среди них было 32 (32,7%) мужчины и 66 (67,3%) женщин. Возраст пациентов колебался от 18 до 81 года и в среднем составил 48,1±8. В 89 (90,8%) случаях поражение было односторонним, в 9 (9,2%) случаях двухсторонним. Сравниваемые группы не имели статистически значимых различий по полу и возрасту ($p<0,05$).

Подавляющее большинство больных в обеих группах были ранее оперированы на органах малого таза по поводу онкологических заболеваний, прежде всего женских половых органов. Следующими по значимости причинами сужений мочеточников явились: лучевая терапия по поводу новообразований органов малого таза, эндоурологические операции у больных с мочекаменной болезнью, рак мочевого пузыря и интерстициальный цистит.

Оценка функционального состояния почек и верхних мочевых путей в ближайшем и отдаленном послеоперационных периодах осуществлялась на основании комплексного обследования, включающего: определение уровня сывороточного креатинина, электролитов, кислотно-основного состояния крови, ультрасонографию верхних и нижних мочевых путей, экскреторную урографию, реносцинтиграфию, ретроградную и антеградную пиелоуретерографию с пробой Whitaker′a, компьютерную томографию брюшной полости и малого таза, при необходимости цисто- и уретероскопию.

Статистические вычисления и обработка данных производились с использованием компьютерной программы “STATISTICA v6,0 for Windows” (StatSoft inc.). Характеристика распределения данных оценивалось с помощью теста Шапира-Уилкса. Для сравнения непрерывных количественных признаков применялся критерий Манна-Уитни. Для анализа качественных данных использовали критерий хи-квадрат с поправкой Йейтса на непрерывность. При сравнениях установлен уровень значимости $\alpha = 0,05$.

Результаты и обсуждение. Пластика тазового отдела мочеточника с помощью собственных тканей мочевыводящей системы по методу Боари–Демеля была выполнена 98 больным. Данные о ранних послеоперационных осложнениях после этих оперативных вмешательств приведены в табл. 1.

Таким образом, частота ранних послеоперационных осложнений после замещения мочеточников по методам Боари–Демеля и psoas-hitch составила 5,1%. Сведения о поздних послеоперационных осложнениях приведены в табл. 2.

Из таблицы видно, что 2 больным на фоне прогрессирующего гидронефроза и вторичного сморщивания почки была выполнена нефрэктомия, одной больной почка была повторно дренирована путем перкутанной нефростомии. Один пациент перенес нефролитолапаксию по поводу рецидивной мочекаменной болезни при единственной почке. Среди больных с поздними осложнениями обращают внимание больные с гиперактивностью мочевого пузыря и пациенты, у которых возник пузырно-мочеточниковый рефлюкс на здоровой стороне. Эти примеры подтверждают тезис о том, что широкое выделение стенки мочевого пузыря и выкраивание из него лоскута могут явиться причинами развития недостаточности детрузора [8, 9].

Среди 19 пациентов, которым была произведена аппендикулярная пластика мочеточников в раннем послеоперационном периоде, осложнений не наблюдалось. На отдаленных сроках наблюдения они возникли у 2 (10,2%) больных, что оказалось достоверно ниже, чем в первой группе ($p<0.05$). У одной пациентки в связи с развитием стриктуры уретероаппендикоанастомоза произведена резекция суженного участка с верхушкой червеобразного отростка и реанастомозирование его с мочеточником.

Таблица 1

Ранние послеоперационные осложнения после операции Боари–Демеля (n-98)

Осложнение	Кол-во больных		Метод лечения	Исход
	абс.	%		
Несостоятельность уретероцисто-анастомоза	1	1,0	Эндоскопическое трансуретральное стентирование анастомоза	Выздоровление
Нагноение раны. Вторичное заживление	3	3,1	Консервативное лечение	Выздоровление
Тромбоз наружной подвздошной артерии	1	1,0	Консервативное лечение	Выздоровление
Всего…	5	5,1	5 (5,1%)	

Таблица 2

Поздние послеоперационные осложнения после операций Боари–Демеля (n=98)

Осложнение	Кол-во больных		Метод лечения осложнения	Исход
	абс.	%		
Гидроуретеронефроз на стороне операции	4	4,1	перкутанная нефростомия консервативное лечение	Течение без отрицательной динамики
Пузырно-мочеточниковый рефлюкс	5	5,1	Консервативное лечение	Течение без отрицательной динамики
Вторичный нефросклероз	2	2,0	Нефрэктомия	Выздоровление
Рецидив мочекаменной болезни	1	1,0	Нефролитолапаксия	Выздоровление
Нефросклероз, отсутствие функции почки	1	1,0	Консервативное лечение, контроль	Течение без отрицательной динамики.
Гиперактивность мочевого пузыря	4	4,1	Консервативное лечение	Выздоровление
Всего…	17	17,3		

В дальнейшем через 15 лет наблюдения признаков обструктивной уропатии выявлено не было, больная чувствует себя хорошо. Еще в одном случае в связи с аналогичным осложнением произведены эндоуретеротомия и стентирование правого мочеточника. После удаления стента проходимость верхних мочевых путей была восстановлена. В остальных случаях отдаленный послеоперационный период протекал гладко. Летальных исходов не было.

Анализируя результаты хирургического лечения протяженных дефектов мочеточников, мы основывались на ряде стандартных показателей эффективности и безопасности самого оперативного вмешательства. Такие характеристики операций представлены в табл. 3.

Таблица 3

Результаты замещения мочеточников червеобразным отростком и трубчатым лоскутом из мочевого пузыря

Критерии оценки результатов оперативного лечения	Метод уретеропластики	
	аппендикулярная пластика мочеточников (n - 19)	непрямой уретероцисто-анастомоз по Боари–Демелю (n - 98)
Длительность операций, мин	174,70 ± 78,08*	145,65±56,13
Объем кровопотери, мл	298,48±156,63*	266,39±113,51
Средний послеоперационный койко-день	17,82±3,84	16,49±3,78
Ранние послеоперационные осложнения, %	–	5,1
Поздние послеоперационные осложнения, %	10,2	17,4
Послеоперационная летальность, %	0	0

* $p<0,05$.

Как видно из таблицы, средняя длительность операции была достоверно выше при аппендикулярной пластике мочеточников. С другой стороны, по количеству ранних и отдаленных послеоперационных осложнений аппендикулярная пластика выглядит предпочтительнее «лоскутной».

Указанные наблюдения иллюстрируют возможность успешной пластики мочеточника червеобразным отростком. Достаточная длина и диаметр, а также мобильность за счет длинной брыжейки с питающими сосудами позволяют использовать аппендикс в реконструктивной хирургии верхних мочевых путей [9, 10, 11]. В настоящее время в мире никто не обладает достаточным клиническим материалом, чтобы объективно судить о преимуществах и недостатках замещения мочеточника аппендиксом. По нашему мнению, преимуществом данного метода пластики является применение аутогенного органа соответствующим мочеточнику диаметром с аналогичным строением стенки. Аппендикс также обладает направленными в сторону его основания сокращениями, за счет чего при изоперистальтическом расположении обеспечивается хороший пассаж мочи и достигается антирефлюксный эффект. Положительной стороной аппендикоуретеропластики следует считать низкую резорбцию, так как площадь соприкосновения с мочой невелика, и моча довольно быстро проходит данный участок таким образом созданных мочевыводящих путей. Другим преимуществом аппендикоуре-

тропластики является то, что и без того поврежденному во время предшествующих операций мочевому пузырю наносится минимальная травма. При этом риск развития его дисфункции в результате образования окружающих рубцов, деформации стенки и нейроваскулярных расстройств минимален.

Заключение. Полученные данные свидетельствуют о том, что по эффективности и безопасности аппендикулярная пластика не уступает и даже имеет лучшие результаты в сравнении с операцией Боари–Демеля. Возможно, следует пересмотреть существующее отношение к реконструкции мочеточников аппендиксом как к резервному вмешательству, к которому прибегают в последнюю очередь, когда все остальные возможности исчерпаны. Данный метод целесообразно применять в крупных урологических стационарах, имеющих достаточный опыт кишечной реконструкции мочевых путей.

Сведения об авторах статьи:

Комяков Борис Кириллович – д.м.н., профессор, зав. кафедрой урологии ГБОУ ВПО СЗГМУ им. И.И. Мечникова Минздрава России. Адрес: 191015, Санкт-Петербург, ул. Кирочная, 41. Тел. (812) 510-94-33. E-mail: komyakovbk@mail.ru

Очеленко Виктор Алексеевич – к.м.н., ассистент кафедры урологии ГБОУ ВПО СЗГМУ им. И.И. Мечникова Минздрава России. Адрес: 191015, Санкт-Петербург, ул. Кирочная, 41. Тел. (812) 510-94-33. E-mail: ochelenko-v@yandex.ru

Стецик Олег Васильевич – к.м.н., доцент кафедры урологии ГБОУ ВПО СЗГМУ им. И.И. Мечникова Минздрава России. Адрес: 191015, Санкт-Петербург, ул. Кирочная, 41. Тел. (812) 510-94-33.

Николаев Никита Михайлович – врач урологического отделения ГБОУ ВПО СЗГМУ им. И.И. Мечникова Минздрава России. Адрес: 191015, Санкт-Петербург, ул. Кирочная, 41. Тел. (812) 510-94-33.

ЛИТЕРАТУРА

1. Карпенко, В.С. Кишечная пластика мочеточника в лечении приобретенных обструктивных уретерогидронефрозов / В.С. Карпенко // Урология. – 2001. – № 2. – С. 3 – 6.
2. Комяков, Б.К. Аппендикоуретеропластика / Б.К. Комяков [и др.] // Урология. – 2006. – №5. – С.19-24.
3. Лоран, О.Б. Использование изолированных сегментов кишечника в оперативном лечении лучевых повреждений мочевыводящих путей / О.Б. Лоран [и др.] // Урология. – 2012. – № 2. – С. 20 – 24.
4. Keith J. Iatrogenic injuries to the distal ureter during gynecologic interventions / J. Keith //J. Urol. – 2004. – Vol. 101 (2). – P. 69 – 76.
5. Verduyckt F. Long-term results of ileal substitution / F. Verduyckt, J. Heesakkers, F. Debruyne // Eur. Urol. – 2002. – Vol.42 (2) – P.181-7.
6. Кан Д.В. Кишечная пластика мочеточника / Д.В. Канн. – М.: Медицина. – 1968. – С. 85-86.
7. Komyakov B.K. Long-term results of replacement of ureteral defects with vermiform appendix / B.K. Komyakov, V.A. Ochelenko // Eur.Urol. – 2012. – Vol. 11(4) – P.123.
8. Lynch T.H., Martinez-Pineiro L., Plas E. et al. EAU Guidelines on urological trauma / T.H. Lynch, et al. // Eur. Urol. – 2005. – Vol.47.– P. 1–15;
9. Wolff B. Long-term functional outcomes after ileal ureter substitution: a single-center experience / B.Wolff, et al. // Urology. – 2011. – Vol. 78(3) – P.692-5.
10. Deyl R.T. Appendix interposition for total left ureteral reconstruction. // J. Pediatr / R.T. Deyl // Urol. – 2009. – Vol. 5(3). – P.237-239.
11. Bartoletti R. Vermiform appendix autotransplantation for mid-ureter substitution / R. Bartoletti, et al. // Eur. Urol. (Suppl.). – 2002. – Vol 1. – P.103.

УДК 616.62-008:616.353-089
© С.В. Котов, С.П. Даренков, О.Б. Лоран, А.В. Живов, К.И. Глинин, 2013

С.В. Котов, С.П. Даренков, О.Б. Лоран, А.В. Живов, К.И. Глинин

РЕЗУЛЬТАТЫ ВЫПОЛНЕНИЯ ПЕРИНЕОСТОМИИ ДЛЯ ЛЕЧЕНИЯ СЛОЖНЫХ СТРИКТУР ПЕРЕДНЕЙ УРЕТРЫ У МУЖЧИН

ГБОУ ВПО «Российский национальный исследовательский медицинский университет им. Н.И. Пирогова», Минздрава России, г. Москва

В статье дана проспективная оценка и сравнительный анализ результатов «срединной» и «трапециевидной» перинеостомий.

В исследование были включены 9 пациентов, средний возраст 72 года, подвергшихся перинеостомии. Средний период наблюдения составил 29,5 мес. Этиология стриктур представлена следующим образом: длительное стояние уретрального катетера (33,3%), травматичная катетеризация (22,2%), трансуретральные вмешательства (1,1%), парциальная пенэктомия (11,1%), лучевая терапия полового члена (11,1%), воспаление (11,1%). Протяженность стриктур составила от 4 до 12 см (в среднем 7 см). По методике «срединной» и «трапециевидной» перинеостомий выполнено 5 и 4 операции соответственно. Дренирование мочевого пузыря уретральным катетером осуществлялось в течение 2-4 дней. Послеоперационный койко-день составлял в среднем 2 дня.

Из 5 пациентов, подвергшихся «срединной» перинеостомии, у 2 (40%) развился стеноз перинеостомы. У 4 пациентов, перенесших перинеостомию с использованием «трапециевидного» разреза в период наблюдения от 6 до 18 месяцев (медиана наблюдения – 1 год), стеноз перинеостомы отсутствовал.

Промежностная перинеостомия с применением «трапециевидного» доступа продемонстрировала высокую частоту успеха, в связи с чем она может быть рекомендована к практическому использованию как приоритетный метод выбора для формирования перинеостомы.

Ключевые слова: промежностная перинеостомия; протяженные стриктуры уретры

S.V. Kotov, S.P. Darenkov, O.B. Loran, A.V. Zhivov, K.I. Glinin

URETHROSTOMY RESULTS IN TREATMENT OF COMPLEX ANTERIOR URETHRAL STRICTURES IN MEN

The article gives prospective assessment and comparative analysis of the results of midline and Y-shaped urethrostomy.

The protocol included 9 patients, mean age 72, after urethrostomy. The average observation period was 29.5 months. The etiology of strictures presents the following: long-term urethral catheterization (33.3%), traumatic catheterization (22.2%), transurethral surgery (1.1%), partial penectomy (11.1%), penis radiation therapy (11.1%), inflammation (11.1%). The length of strictures varied 4-12 cm long (the average length – 7 cm). Midline and Y-shaped urethrostomies were performed in 5 and 4 cases respectively. Bladder was drained by urethral catheter for 2-4 days. The average post-operational hospital stay was 2 days.

In 2 patients (40%) after midline urethrostomy perineum stoma stenosis developed, whereas patients after Y-shaped urethtostomy followed-up for 6-18 months (median of observation – 1 year) had no perineum stoma stenosis.

Y-shaped urethrostomy proved to be successful, thus to be recommended for practical use as a priority method for perineum stoma formation.

Key words: perineal urethrostomy, extended urethral strictures.

Стриктура уретры полиэтиологичное заболевание, которое может проявляться разной степенью и сложностью поражения мочеиспускательного канала у мужчин. К лечению стриктур мужской уретры относят: бужирование, внутреннюю оптическую уретротомию, открытые реконструктивно-пластические операции. Несмотря на бурное развитие уретральной хирургии в сложных случаях, таких как пануретральная стриктура или поражение уретры, обусловленной склерозирующим баланопоститом, результаты уретропластик далеки от идеальных. Причиной рецидивов стриктуры уретры могут быть не только технические аспекты операции, но и факторы риска со стороны пациента, такие как возраст последнего, наличие распространенного атеросклероза сосудов, сахарного диабета, лихен склероза, являющиеся причиной формирования стриктуры, полного поражения уретральной площадки и т.д. В подобных случаях хирургу приходится прибегать к сложным многоэтапным операциям с использованием свободных трансплантатов, таких как слизистая полости рта, или генитальная, или экстрагенитальная кожа. В то же время существует альтернативный быстрый способ как временного после первого этапа уретропластики, так и постоянного варианта отведения мочи – промежностная уретростомия (перинеостомия) [1].

Целью данной работы стала оценка результатов перинеостомии у пациентов, страдающих тяжелым рубцовым поражением мочеиспускательного канала.

Материал и методы. Проспективному анализу были подвергнуты 9 пациентов, которым в урологических отделениях ГКБ им С. П. Боткина и ГКБ №1 им. Н.И. Пирогова выполнили постоянную перинеостомию, которая выполнялась по двум методикам: «срединная» и «трапециевидная».

При более ранней методике («срединная» перинеостомия) пациент укладывается в литотомическую позицию и выполняется срединный доступ промежности: продольно рассекалась кожа в центре промежности по шву последней, рассекались мягкие ткани промежности до бульбоспонгиозной мышцы включительно. Далее продольно по вентральной поверхности вскрывался просвет уретры и кожные края доступа анастомозировали со слизистой уретры.

Подобная методика формирования перинеостомы была также использована у 4-х пациентов во время первого этапа формирования уретральной площадки с использованием буккального лоскута.

У последних 4-х пациентов использовалась иная методика формирования перинеостомы. Отличием последней было первичное выкраивание кожного лоскута в виде трапеции, обращённой основанием к анусу. Верхний край (разрез кожи) выполнялся на 2 см ниже мошонки, боковые разрезы спускались до верхнего края или на 1-2 см выше наружного анального сфинктера. Кожный лоскут с подлежащими мягкими тканями мобилизировался по верхнему и боковым краям. Для обеспечения подвижности последнего, верхний край шириной около 4 см анастомозировался с проксимальным концом и боковыми краями слизистой вскрытой продольно уретры.

Уретральный катетер дренировал мочевой пузырь 2-4 дня. Послеоперационный койко-день составлял в среднем 2 дня. Характеристика группы представлена в таблице.

Результаты. Применение методики перинеостомии с выполнением продольного разреза кожи продемонстрировало высокую частоту стеноза перинеостомы 40% (2 пациента из 5). Необходимо отметить, что среди 4-х пациентов, которым был выполнен первый этап формирования уретральной площадки с периностомией, у 2-х (50%) пациентов перед выполнением тубуляризации площадки потребовалось произвести коррекцию перинеостомы. Таким образом, методика наложения перинеостомы из продольного разреза про-

межности имела частоту стеноза перинеостомы 44.4%. Такая высокая частота развития стеноза обусловлена не плохим сопоставлением краев кожи и слизистой уретры, как считается многими врачами, а возникновением натяжения кожных краев и слизистой уретры, что приводит к ишемии линии анастомоза и избыточному рубцеванию тканей.

Таблица

Характеристика пациентов, подвергшихся промежностной уретростомии

Показатель	Значение
Количество пациентов	9
Медиана возраста (25 и 75 перцентиль), лет	72 (56; 76)
Ранг возраста, лет	53 – 81
Этиология стриктуры: Ятрогенная длительное стояние уретрального катетера травматичная катетеризация трансуретральные вмешательства парциальная пенэктомия лучевая терапия полового члена Воспалительная	 8 (88.9%) 3 (33.3%) 2 (22.2%) 1 (11.1%) 1 (11.1%) 1 (11.1%) 1 (11.1%)
Локализация стриктуры: пенильный отдел бульбозный отдел пануретральная	 5 (55.6%) 1 (11.1%) 3 (3.3%)
Медиана протяженности стриктуры (25 и 75 перцентилей) ранг	7 (5.25; 10) см 4 – 12 см
Наличие цистостомического дренажа	4 (44,4%)
Медиана показателя максимальной скорости мочеиспускания	2.2 (1.6; 4.2)
Медиана наблюдения (25 и 75 перцентиль) Ранг наблюдения, мес.	29.5 (11.3; 46;5) 6 – 62

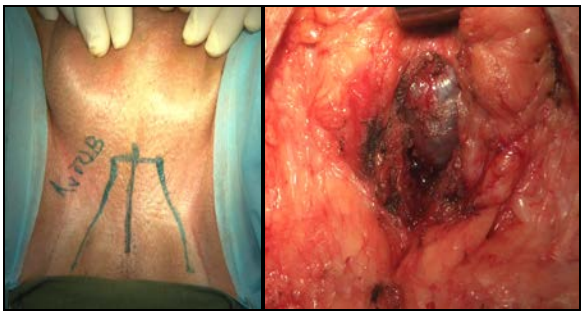

Рис. 1. Разметка на коже для трапециевидного доступа и выделение бульбозного отдела уретры

Методика перинеостомии с использованием «трапециевидного» разреза вследствие мобилизации кожно-фасциального лоскута позволяет свободно переместить верхний край лоскута вглубь промежности и тем самым ликвидировать натяжение между кожными краями и слизистой уретры.

Рис. 2. Вскрытие бульбозного отдела уретры и фиксация кожно-фасциального лоскута к слизистой уретры

Рис. 3. Сформированная перинеостома

Результатом применения такой методики стало отсутствие стеноза перинеостомы у 4 пациентов за период наблюдения от 6 до 18 месяцев (медиана наблюдения – 1 год). Ни у одного из двух пациентов, после выполнения 1-го этапа уретропластики с использованием слизистой полости рта и формированием перинеостомы «трапециевидным» кожно-фасциальным лоскутом стеноза перинеостомы до тубуляризации уретральной площадки не наступило.

Обсуждение. Результаты перинеостомии наиболее подробно описаны в работе Barbagli и соавторов [2]. Авторы ретроспективно проанализировали результаты промежностной уретростомии у 173 пациентов (медиана возраста 55 лет). В большинстве случаев этиология стриктуры уретры была неизвестна или не указана (50.3%). Из наиболее частых причин сужения уретры были: склерозирующий баланопостит – 17,3%, длительная катетеризация и эндоуретральные вмешательства – 13,3% и 8,7%, соответственно. Медиана времени наблюдения составила 62 месяца (ранг от 12 до 361 месяца). Стеноз перинеостомы развился в 30% случаев. Среди всех пациентов 78% были удовлетворены результатами операции, 19,1% – очень удовлетворены. От второго этапа уретропластики отказались 73,4% пациентов, средний возраст которых составил 57 лет, 26,6% пациентов (средний возраст 47,5 лет) находятся в листе ожидания на следующий этап уретропластики.

Схожие результаты продемонстрированы в работах Peterson [3], Wang [4], Palminteri [1], Rolania [5] и их соавторов.

Как видно из анализа группы, выбор в пользу перинеостомии как варианта восстановления адекватного самостоятельного мочеиспускания был связан с возрастом пациентов и большой протяженностью стриктуры. Надо отметить, что в большинстве случаев причиной такого тяжелого поражения мочеиспускательного канала были врачебные манипуляции.

Сохраняющаяся высокая частота стеноза перинеостомы при длительном существовании последней привела к пересмотру причин несостоятельности уретро-кожного ана-

стомоза. Ранее наиболее частой причиной развития стеноза перинеостомы считалась недостаточная аппроксимация краев мочеиспускательного канала и кожи, что приводило к избыточному образованию рубца. Сегодня, при использовании хирургом увеличительной лупы и качественного источника света данный технический аспект легко контролируется. Несмотря на это в нашей серии стеноз перинеостомы наступил в 40% случаев.

Анализ принципов уретропластики, описанных еще Хольцовым, т.е. создание любого анастомоза без натяжения тканей и хирургической техники, сподвигнул нас поменять технику выполнения перинеостомии с использованием «трапециевидного» кожно-фасциального лоскута. Такая методика позволила ликвидировать натяжение между краями кожи и вскрытой уретры и свести к минимуму частоту стеноза перинеостомы, как минимум, в ранние сроки после операции.

Выводы. Промежностная перинеостомия является высокоэффективной, простой операцией, поддерживающей высокое качество жизни пациентов, особенно пожилого возраста и имеющих тяжелое поражение рубцовым процессом передней уретры. Залогом успеха данной операции является создание анастомоза между слизистой уретры и кожей промежности без натяжения. Такой техники позволяет добиться методика «трапециевидного» разреза, которая должна применятся постоянно как при формировании пожизненной перинеостомы, так и при выполнении многоэтапной уретропластики.

Сведения об авторах статьи

Котов Сергей Владиславович – к.м.н., доцент кафедры урологии ГБОУ ВПО РНИМУ им. Н.И. Пирогова Минздрава России. Адрес: 117997, г. Москва, ул. Островитянова, 1. Тел. 8-(495)-536-92-07. E-mail: urokotov@mail.ru

Даренков Сергей Петрович – д.м.н., профессор, зав. кафедрой урологии ГБОУ ВПО РНИМУ им. Н.И. Пирогова Минздрава России. Адрес: 117997, г. Москва, ул. Островитянова, 1.

Лоран Олег Борисович – д.м.н., профессор, член-корр. РАМН, зав. кафедрой урологии и хирургической андрологии ГБОУ ДПО РМАПО. Тел.: +7 (495) 945-97-93.

Живов Алексей Викторович – к.м.н., главный врач многопрофильной клиники Медем, Санкт-Петербург, E-mail: urorec@gmail.com

Глинин Кирилл Игоревич – аспирант кафедры урологии ГБОУ ВПО РНИМУ им. Н.И. Пирогова Минздрава России Адрес: 117997, г. Москва, ул. Островитянова, 1. Тел. (495) 434-0329. E-mail: muya@inbox.ru.

ЛИТЕРАТУРА

1. Palminteri, E. Urethral reconstruction in lichen sclerosus / E. Palminteri, S.B. Brandes, M. Djordjevic // Curr. Opin. Urol. – 2012. - Vol. 22, № 6. – P. 478-483.
2. Clinical outcome and quality of life assessment in patients treated with perineal urethrostomy for anterior urethral stricture disease. / G. Barbagli [et al.] // J. Urol. – 2009. – Vol. 182, № 2. – P. 548-557.
3. Heroic measures may not always be justified in extensive urethral stricture due to lichen sclerosus (balanitis xerotica obliterans). / A.C. Peterson [et al.] // Urology. – 2004. – Vol. 64, № 3. – P. 565-568.
4. Perineal urethrostomy plus secondary urethroplasty for ultralong urethral stricture: clinical outcomes and influence on the patient's quality of life. / Y.Q. Wang [et al.] // Zhonghua Nan Ke Xue. – 2012. – Vol. 18, № 4. – P. 291-295.
5. Rolanía, F.J. Two-stage urethroplasties and perineal urethrostomy. / F.J. Rolanía, S.M. Arteaga // Arch. Esp. Urol. – 2011. – Vol. 64, № 10. - P. 939-944.

УДК 616.65-002
© А.В. Крупин, В.Н. Крупин, А.А. Артифексова, 2013

А.В. Крупин, В.Н. Крупин, А.А. Артифексова

ЗНАЧЕНИЕ МИКРОБНОГО ФАКТОРА В ПАТОГЕНЕЗЕ ХРОНИЧЕСКОГО БАКТЕРИАЛЬНОГО ПРОСТАТИТА

ГБОУ ВПО «Нижегородская государственная медицинская академия» Минздрава России, г. Нижний Новгород

На основании обследования больных хроническим бактериальным простатитом, включающего лабораторные, микробиологические и гистологические исследования ткани простаты, не выявлено какой-либо корреляции между количеством лейкоцитов в секрете простаты и выраженностью воспалительных изменений в ткани простаты. Не выявлено корреляции между наличием микрофлоры в ткани простаты и выраженностью воспалительной реакции в ней. Ставится под сомнение правомочность диагноза хронический бактериальный простатит, основанного на данных посева секрета простаты.

Ключевые слова: хронический бактериальный простатит, микроорганизмы, воспалительные изменения в ткани простаты.

A.V. Krupin, V.N. Krupin, A.A. Artifeksova

BACTERIAL FACTOR IN PATHOGENESIS OF CHRONIC BACTERIAL PROSTATITIS

On the basis of laboratory, microbiological and histologic examination of patients with chronic bacterial prostatitis no correlation between quantity of leukocytes in prostate secret and expressiveness of inflammatory changes in a prostate tissue is revealed.

Besides no dependence of microflora existence in a prostate tissue and expressiveness of inflammatory reaction in it is established. Thus, the relevance of the diagnosis "chronic bacterial prostatitis" based on inoculation of prostate secret is called into question.

Key words: chronic bacterial prostatitis, microorganisms, inflammatory changes in a prostate tissue.

Хронический бактериальный простатит (ХБП), по мнению большинства исследователей, составляет 5-10% всех случаев простатита. [16]. При этом клиническая картина его в целом совпадает с проявлениями хронического абактериального простатита (ХАП) и не имеет каких-либо специфических признаков [10,12]. При обследовании состояния мочеполовой системы при ХБП находят те же изменения, что и при ХАП [11].

Для подтверждения бактериальной природы воспаления в простате требуется выделение возбудителя из эксприматов предстательной железы (секрет простаты или эякулят) в диагностическом титре 105 КОЕ/мл и более [14,18]. Однако в последние годы считается, что хроническое бактериальное воспаление в простате может считаться доказанным и при титре 103 КОЕ/мл в постмассажной порции мочи [2,7,9]. Более того, при выявлении микроорганизмов в секрете простаты или эякуляте диагностический титр может быть снижен в два раза [4].

Антибактериальная терапия является ведущим компонентом комплексного лечения ХБП [16], а минимальный срок антибактериальной терапии составляет 4 недели [13]. Однако эрадикация бактерий из простаты при антибиотикотерапии, как и концентрация или изменение числа лейкоцитов, не коррелирует ни с наличием, ни с изменением симптомов простатита [16]. De la Rosette J.J. et al. [11] получили сходные результаты динамики боли при лечении ХБП как антибиотиками, так и без них.

Целью исследования явились оценка частоты и характера инфицирования ткани простаты при хроническом бактериальном простатите и корреляция изменений в ткани простаты с характером и количеством высеваемой флоры.

Материал и методы. Общепринятыми рутинными методами были обследованы 1106 мужчин с диагнозом хронический простатит.

Основным показателем наличия воспаления в предстательной железе является выявление в ее секрете повышенного содержания лейкоцитов (более 10 в поле зрения микроскопа) [15]. Увеличение количества лейкоцитов в секрете простаты было отмечено у 916 человек и в среднем составляло 18,7±2,1 в поле зрения микроскопа (табл. 1). Количество лецитиновых зерен было уменьшено у 779 (85,04%) больных, что является свидетельством нарушения функции предстательной железы. Амилоидные тельца определялись в секрете простаты у 516 (56,33%) больных, в среднем до 3,3±0,3 в поле зрения микроскопа. Наличие амилоидных телец в секрете простаты, по мнению ряда авторов, свидетельствует о заинтересованности иммунной системы в развитии и поддержании воспалительного процесса [1].

Таблица 1

Средние показатели микроскопического исследования секрета простаты у больных хроническим простатитом (M ± m)

Показатели в поле зрения микроскопа	Больные (n=916)
Лейкоциты	18,7 ± 2,1
Жироперерожденный эпителий	6,3 ± 0,9
Амилоидные тельца	3,3 ± 0,3

Таким образом, воспалительный характер хронической тазовой боли отмечался у 916 из 1106 обследованных пациентов.

Проведенные бактериологические исследования у пациентов с наличием воспалительных изменений в предстательной железе в 345 случаях позволили выявить довольно широкий спектр микроорганизмов в титрах, признанных диагностическими (табл. 2). Следует отметить, что микробные ассоциации до двух и более микроорганизмов встречались в секрете предстательной железы у 93 (26,9%) человек, в то время как у остальных больных они выявлялись в виде монокультуры.

Таблица 2

Видовой состав микробной флоры, высеваемой из секрета простаты и постмассажной порции мочи у больных хроническим простатитом (n=345)

Микробная флора в титре 103 КОЕ/мл и более	Абс. значение	%
Staphylococcus haemolyticus	129	37,4
Enterococcus faecalis	117	33,9
Escherichia coli	112	32,5
Streptococcus asacharolyticus	99	28,7
Streptococcus haemolyticus	71	20,6
Streptococcus faecalis	70	20,3
Proteus vulgaris	56	16,2
Staphylococcus epidermidis	53	15,4
Staphylococcus intermedius	52	15,1
Staphylococcus warnerii	45	13,0
Staphylococcus aureus	43	12,5
Corinebacterium xerosis	19	5,5
Kiebsiella spp.,	18	5,2
Streptococcus viridans	17	4,9
Staphylococcus saprophyticus	13	3,8
Alcaligenes faecalis	13	3,8
Pseudomonas aeruginosa	11	3,2
Enterobacter aerogenes	9	2,6
Proteus mirabilis	8	2,3

* Количество более 100% зависит от наличия микробных ассоциаций.

Несмотря на то, что наиболее авторитетные микробиологические исследования свидетельствуют о том, что причинным фак-

тором хронического бактериального простатита являются грамотрицательные микробы, в первую очередь E. coli; далее – Proteus, Enterobacter, Klebsiella, Pseudomonas, а грамположительные бактерии (Enterococci, Staphylococci, Streptococci и др.) встречаются редко [5, 6], полученные нами результаты микробиологических исследований указывают на значительную частоту высевания грамположительной флоры у больных хроническим простатитом в диагностических титрах. Аналогичные результаты были получены и другими исследователями [1, 3, 8, 9], что позволило нам считать полученные нами результаты микробиологических исследований достоверными.

Возрастной диапазон пациентов был в пределах 24-52 года. Подавляющее большинство больных были в активном репродуктивном возрасте. Так, в возрасте до 40 лет было 261 человек, что составило 75,74%. Длительность заболевания к моменту обращения варьировала в пределах от 6 месяцев до 13 лет.

У 67 больных хроническим бактериальным простатитом в процессе наблюдения в связи с повышением уровня общего ПСА и подозрением на рак простаты возникла необходимость выполнения диагностической биопсии предстательной железы. Биопсию выполняли с помощью устройства для автоматической биопсии простаты ProMag II.

Гистологическое исследование ткани простаты, полученной при биопсии, проводилось с морфометрическим анализом произвольно взятых 50 полей зрения при увеличении микроскопа ×300.

Всем больным за 2 недели до операции выполнили микроскопическое исследование секрета простаты (46 человек) или постмассажной порции мочи (21 человек). Кроме того, определяли наличие и микробный состав флоры в этих материалах. При микроскопии увеличение количества лейкоцитов до 10 в поле зрения и более отмечено у 53 больных, в остальных случаях количество лейкоцитов в поле зрения не превышало 4-5.

Бактериологическое исследование посева у всех 67 пациентов дало положительный результат в диагностическом титре, причём высевалась флора как в виде монокультуры, так и в виде микробных ассоциаций (табл. 3). Следует отметить, что у тех больных, в секрете простаты которых не было признаков воспаления, микробные ассоциации встречались чаще (16 человек).

Всем больным при биопсии предстательной железы осуществляли посев биоптата на микрофлору (это, как правило, биоптаты из центральной зоны простаты).

Таблица 3

Видовой состав микробной флоры, высеваемой из секрета простаты и постмассажной порции мочи у больных хроническим простатитом перед биопсией простаты (n=67)

Микробная флора в титре 103 КОЕ/мл и более	Абс. значение	%
Staphylococcus haemolyticus	19	28,4
Enterococcus faecalis	10	14,9
Escherichia coli	10	14,9
Pseudomonas aeruginosa	8	11,9
Streptococcus asacharolyticus	7	10,4
Kiebsiella spp.,	7	10,4
Streptococcus haemolyticus	6	8,9
Proteus vulgaris	6	8,9
Staphylococcus epidermidis	6	8,9
Staphylococcus aureus	4	5,9
Enterobacter aerogenes	4	5,9
Proteus mirabilis	4	5,9
Streptococcus viridans	3	4,5
Staphylococcus saprophyticus	3	4,5

* Количество более 100% зависит от наличия микробных ассоциаций.

Рост микрофлоры имел место у 41 больного, что составило 61,2%, в то время как у остальных 26 человек посевы роста не дали. Микробный состав высеваемой из ткани простаты флоры представлен в табл. 4.

Таблица 4

Видовой состав микробной флоры, высеваемой из ткани простаты (n=41)

Микробная флора в титре 103 КОЕ/мл и более	Абс. значение	%
Staphylococcus haemolyticus	9	21,9
Enterococcus faecalis	8	19,5
Streptococcus faecalis	7	17,1
Proteus vulgaris	7	17,1
Kiebsiella spp.,	6	14,6
Streptococcus viridans	3	7,3
Staphylococcus saprophyticus	3	7,3
Alcaligenes faecalis	3	7,3
Pseudomonas aeruginosa	2	4,9
Enterobacter aerogenes	2	4,9
Proteus mirabilis	2	4,9
Escherichia coli	2	4,9

* Количество более 100% зависит от наличия микробных ассоциаций.

При этом отмечено, что совпадение вида высеваемой микрофлоры из ткани простаты с видом микрофлоры, высеваемой у этих мужчин из секрета простаты, имело место лишь в 23 случаях. В остальных случаях совпадений по видовому составу микрофлоры или не было, или в случаях наличия микробных ассоциаций при посеве секрета простаты из ткани высевался только один возбудитель. Чаще всего это касалось случаев, когда в секрете простаты высевалась Escherichia coli, а в ткани простаты отмечен рост другой микрофлоры (Proteus vulgaris – 2 случая, и по одному разу высевались Staphylococcus haemolyticus, Enterococcus faecalis, Streptococcus faecalis, Alcaligenes faecalis, Kiebsiella spp., Staphylococcus saprophyticus).

При гистологическом исследовании ткани простаты у больных ХБП, полученной при биопсии, воспалительные изменения выявлены во всех случаях. При этом установлено, что в простате преобладают лимфогистиоцитарная инфильтрация стромы железы и разрастание грануляционной и рубцовой ткани. Атрофия желез сочетается с пролиферацией и метаплазией эпителия протоков с образованием криброзных и папиллярных структур.

Оценка характера и выраженности этих изменений выполнялась согласно классификации the North American Chronic Prostatitis Collaborative Research Network и the International Prostatitis Collaborative Network [17]:

1) легкая степень – единичные воспалительные клетки, разделенные отчетливыми промежуточными зонами (<100 кл/мм^2);

2) умеренная степень – сливающиеся поля воспалительных клеток без тканевой деструкции и/или лимфоидной узелковой/ фолликулярной формации (100–500 кл/мм^2);

3) выраженная степень – сливающиеся поля воспалительных клеток с тканевой деструкцией и/или лимфоидной узелковой/фолликулярной формацией (>500 кл/мм^2).

Если в препарате присутствовали более чем одна степень воспаления, то учитывалась доминирующая и более тяжелая степени.

Согласно этой классификации, воспалительные изменения легкой степени имели 18 (26,9%) человек, умеренной степени – 33 (49,2%) пациент и воспалительные изменения выраженной степени выявлены у 16 (23,9%) человек.

Сравнительные исследования зависимости степени воспалительных изменений в ткани простаты от наличия и характера высеваемых из нее микроорганизмов не выявили никакой закономерности. Так же никакой закономерности не выявлено при исследовании взаимосвязи количества лейкоцитов, выделяемых из секрета простаты, характера и выраженности воспаления в ткани простаты.

Исследование соотношения показателей нейтрофильных лейкоцитов к круглым клеткам, являющееся отражением обострения воспалительного процесса, позволило выявить количество больных с обострением хронического воспаления в ткани простаты. В подавляющем большинстве случаев (51 пациент – 76,1%) признаков обострения воспаления не было. В воспалительных инфильтратах у этих пациентов на один нейтрофильный лейкоцит приходилось 39,7±4,0 клетки лимфомоноцитарного ряда. У остальных 16 пациентов имело место обострение хронического воспаления. В ткани простаты у этих пациентов на один нейтрофильный лейкоцит приходилось 0,5±0,1 клетки лимфомоноцитарного ряда. При этом отмечено, что у 12 больных с наличием обострения воспаления в ткани простаты посевы ткани простаты оказались стерильными. И только в четырех случаях у больных с обострением воспалительного процесса по данным морфометрического исследования в посевах ткани простаты высевались микроорганизмы: Staphylococcus haemolyticus – 1 раз, Enterococcus faecalis – 1 раз и Staphylococcus saprophyticus – 2 раза.

Заключение. Таким образом, при посеве ткани предстательной железы у больных хроническим бактериальным простатитом только в 61,2% случаев получен рост бактерий. В то же время видовой состав микробной флоры, высеваемой из ткани простаты, только в половине случаев соответствует микрофлоре, определяемой в секрете простаты или постмассажной порции мочи. Нет никакой зависимости характера воспалительной реакции в ткани простаты от количества лейкоцитов в секрете простаты и наличия микрофлоры по результатам посева ткани.

Полученные данные ставят под сомнение правомочность диагноза бактериальный простатит, основанного на результатах посева секрета простаты. Кроме того, выбор антибактериального препарата, основанный на результатах посева, не может быть адекватным, поскольку лишь в 23 случаях из 67 (34,3%) высевалась микрофлора из ткани простаты, идентичная микрофлоре, высеваемой из секрета простаты.

Отсутствие обострения воспаления в ткани простаты по данным морфометрических исследований у пациентов с высеваемой патогенной микрофлорой из ткани простаты ставит под сомнение значимость микроорганизмов в патогенезе хронического простатита.

Сведения об авторах статьи:

Крупин Алексей Валентинович – ассистент кафедры урологии им. Шахова Е.В. ГБОУ ВПО «НижГМА» Минздрава России. Адрес: Н.Новгород, пл. Минина и Пожарского, 10/1. E-mail: av.krupin@mail.ru

Крупин Валентин Николаевич – д.м.н., профессор, зав. кафедрой урологии им. Шахова Е.В. ГБОУ ВПО «НижГМА» Минздрава России. Адрес: Н.Новгород, пл. Минина и Пожарского, 10/1. E-mail: vn.krupin@mail.ru

Артифексова Анна Алексеевна – д.м.н., профессор, зав. кафедрой патологической анатомии ГБОУ ВПО «НижГМА» Минздрава России. Адрес: Н.Новгород, пл. Минина и Пожарского, 10/1. E-mail: patolog@nizhgma.ru

ЛИТЕРАТУРА

1. Гурцкой, Р.А. Физические факторы и лекарственные суппозитории в комплексной терапии больных хроническим бактериальным простатитом: автореф. дисс. … канд. мед. наук. – М., 2006. – 26с.
2. Деревянко, И.И. Бактериальный простатит: этиология, клиника, лечение//Consilium medicum. – 2004. – Т.6, №7. – С.526-532.
3. Клочков В.В., Скогорев Ю.В., Гречишников А.В. Бактериальный простатит – говые подходы к старой проблеме//Тез. научн. тр. 1 Конгресса ПААР 22-26 апреля 2001г., Кисловодск-Дамбай. – М., 2001. – С.125-126.
4. Кульчавеня Е.В., Неймарк А.И. Простатит. – М.:ГЭОТАР-Медиа, 2010. – 256 с.
5. Лоран, О.Б. Наше понимание хронического простатита /О.Б. Лоран, Д.Ю.Пушкарь, А.С.Сегал [и др.]// Фарматека. – 2002. – №10. – С.69 – 75.
6. Мусаков, В.Ю. Клинико-микробиологическое и фармакокинетическое обоснование обследования и лечения больных хроническим бактериальным простатитом: автореф. дисс. … канд. мед. наук. – М., 2008. – 29 с.
7. Петров, С.Б. Бактериальные простатиты/С.Б. Петров, П.А.Бабкин // Клиническая антимикробная химиотерапия. –1999. – Т.1, №3. – С.95-100.
8. Соловьев, А.А. Этиология хронического инфекионного простатита у пациентов в бесплодном браке /А.А. Соловьев, А.Ф. Астраханцев, В.А.Азарова, И.В.Угарова [и др.] //Андрология и генитальная хирургия. –2007. – №3. – С.10-12.
9. Чеснокова, М.Г. Особенности микробиологической диагностики хронического бактериального простатита /М.Г. Чеснокова, А.И.Новиков, Ю.А.Новиков, В.Н.Кабанов [и др.]//Урология. – 2010. – №6. – С.47-50.
10. Alexander R.B. Trissel D. Chronic prostatitis: resuls of an Internet survey//Urology, 1996; V.48(4): p.568-574;
11. de la Rosette J.J., Karthaus H.F., Debruyne F.M. Ultrasonographic findings in patients with nonbacterial prostatitis//Urol. Int., 1992; V.48(3): p.323-326
12. Egan K.J., Krieger J.L. Chronic abacterial prostatitis – a urological chronic pain syndrome?//Pain, 1997; V69 (3): p.213-218
13. Flowler J.E.Jr. Antimicrobial therapy for bacterial and nonbacterial prostatitis (Review)//Urology, 2002; V.60 (6 Suppl): p.24-26
14. Krause W., Weidner W. Nachtweis von Bakterien im Ejakulat//Andrologia.-1982.-Bd.14, №3.-S.284-286.
15. Nadler R.B., Schaeffer A.J. Lower urinary tract cultures. In: Nicel J.C. (ed) Texbook of prostatitis. Oxford: Isis Medical Media, 1999: 201-206
16. Nickel J.C., McNaughton-Collins M., Litwin M.S. Development and Use of a Validated Outcome Measure for Chronic Prostatitis. // JCOM, 2001: V.8, No l,p.30-37
17. Nickel J.C., True L.D., Krieger J.N., Berger R.E., Boag A.H.,Young I.D. Consensus development of a histopathological classification system for chronic prostatic inflammation. BJU Int 2001 Jun; 87(9): 797—805.
18. Swenson Ch.R., Toth A., Toth Cl., Wolfgruber L., O'Learu W.M. Asymptomatic bacteriospermia in infantile men//Andrologia.-1980.-Bd.12,№1.-S.7-11.

УДК 616.62-07-053.9
© А.В. Куренков, Б.К. Комяков, 2013

А.В. Куренков, Б.К. Комяков

РЕЗУЛЬТАТЫ УРОДИНАМИЧЕСКОГО ОБСЛЕДОВАНИЯ БОЛЬНЫХ ПОЖИЛОГО И СТАРЧЕСКОГО ВОЗРАСТА С СИМПТОМАМИ НИЖНИХ МОЧЕВЫХ ПУТЕЙ

ГБОУ ВПО «Северо-Западный государственный медицинский университет им. И.И. Мечникова» Минздрава России, г. Санкт-Петербург

В представленном исследовании приводятся данные уродинамического обследования у больных пожилого и старческого возраста с симптомами нижних мочевых путей. Проведен ретроспективный анализ цистометрических отчетов у 192 больных старше 65 лет. Из них мужчин было 78, женщин 114. Средний возраст составил 72,3 года (65-93). Оценивались: максимальная цистометрическая емкость (МЦЕ), наличие детрузорной гиперактивности (ДГ) в сочетании и без нарушения сократительной способности, инфравезикальная обструкция (ИВО), стрессовое недержание мочи (СНМ) и объем остаточной мочи (ООМ). Выявлено, что у больных пожилого и старческого возраста с симптомами нижних мочевых путей самым частым уродинамическим диагнозом являлась детрузорная гиперактивность в сочетании со снижением максимальной цистометрической ёмкости. Не было отмечено существенного увеличения частоты сочетания нарушения сократительной способности детрузора и детрузорной гиперактивности у таких больных. Комбинированное уродинамическое исследование является обоснованным методом обследования у больных пожилого и старческого возраста с симптомами нижних мочевых путей.

Ключевые слова: симптомы нижних мочевых путей, больные пожилого и старческого возраста, уродинамическое исследование, детрузорная гиперактивность, цистометрия.

A.V. Kurenkov, B.K. Komyakov

THE RESULTS OF URODYNAMIC STUDY OF ELDERLY AND SENILE PATIENTS WITH LOW URINARY TRACT SYMPTOMS

The present study provides the data of urodynamic studies in elderly and senile patients with lower urinary tract symptoms. The cystometric reports of 192 consecutive patients aged ≥ 65 years were retrospectively evaluated. 78 patients were male, 114 female. The mean age was 72.3 years (range 65-93). The following parameters were evaluated: maximum cystometric capacity (MCC), detrusor overactivity (DO), urodynamic stress incontinence (USI), bladder outlet obstruction (BOO), detrusor underactivity (DU), and postvoid residual (PVR).

In elderly and senile people LUTS, the most frequent filling cystometric observation was DO, was generally accompanied by a reduction of MCC. The present study confirmed the high prevalence of detrusor overactivity in elderly patients, especially in females, but it failed to show a statistically significant increase of detrusor underactivity and DHIC with advancing age. Combined urodynamic study is a reasonable method of examination elderly patients with lower urinary tract symptoms.

Key words: lower urinary tract symptoms, elderly and senile patients, urodynamics, detrusor overactivity, cystometry.

По данным ВОЗ, население планеты прогрессивно стареет и если в 2000 году лица старше 65 лет составляли 20% населения, то к 2030 году увеличение их числа достигнет 30% [1]. Проблема нарушений уродинамики нижних мочевых путей занимает одно из центральных мест в урологии. Особенностью является то, что частота расстройств мочеиспускания возрастает в группе лиц пожилого и старческого возраста, у которых преобладают комбинированные формы заболеваний, с хроническим течением на фоне сопутствующей патологии и медикаментозной терапии [2]. Симптомы нарушения функции нижних мочевых путей являются поводом для обращения к врачу 30% больных в возрасте старше 65 лет [3]. Оценка функции нижних мочевых путей основывается на уродинамическом обследовании, которое рассматривается как «золотой стандарт» диагностики. Однако в реальности применение уродинамических методов исследования остается противоречивым, поскольку они являются инвазивными, дорогими, требуют определенного времени и иногда не оказывают помощь в постановке окончательного диагноза [4,5]. У лиц пожилого и старческого возраста симптомы могут быть вторичными к возрастным изменениям нижних мочевых путей и рядом авторов не рассматриваются как патологическое состояние. [6,7,8]. Кроме того, расстройства мочеиспускания у таких больных могут быть связаны с перенесенными ранее операциями на мочевых путях, сопутствующими заболеваниями (инсульт, болезнь Паркинсона, деменция), или получаемой медикаментозной терапией. У больных пожилого и старческого возраста достаточно часто наблюдается детрузорная гиперактивность и ее сочетание с нарушением сократительной способности детрузора, дисфункции, которые клинически могут протекать под маской стрессового недержания мочи или инфравезикальной обструкции. Исходя из этих соображений некоторые авторы [9,10,11] предлагают более широко использовать уродинамические методы обследования у лиц пожилого и старческого возраста. Уродинамическое исследование рекомендуется в случаях, если клиническое обследование не заканчивается четким диагнозом, консервативное или медикаментозное лечение неэффективно или перед планируемым хирургическим лечением [12]. В популяции людей пожилого и старческого возраста часто наблюдается сочетание различных типов дисфункции нижних мочевых путей [5]. В этих случаях уродинамическое исследование особенно ценно для того, чтобы установить точный диагноз и преобладающий тип нарушения функции нижних мочевых путей, требующий активного лечения.

Материал и методы. Ретроспективно были проанализированы цистометрические графики и отчеты у 192 больных пожилого и старческого возраста с симптомами нижних мочевых путей в период с 1999 по 2010 гг. Среди больных было 78 мужчин (40,6%) и 114 (59,4%) женщин. Средний возраст составил 72,3 года (65-93). Первичная диагностика расстройств мочеиспускания основывалась на данных дневника мочеиспускания, который заполнялся в течение 2-3 суток, и исключения инфекции мочевых путей. Уродинамическое обследование выполнялась в соответствии с Good Urodynamic Practices [12] и включало: 1)урофлоуметрию, 2)цистометрию наполнения в положении лежа (сидя) при средней скорости наполнения 40 мл/мин физиологическим раствором комнатной температуры с использованием уродинамического уретрального катетера размером 7F, 3)цистометрию опорожнения (исследование давление/поток), 4)электромиографию с использованием поверхностных самоклеящихся электродов на уродинамической системе ДЕЛФИС (Laborie, Canada). Среди уродинамических параметров для оценки были выбраны следующие: максимальная цистометрическая ёмкость (МЦЕ), присутствие детрузорной гиперактивности (ДГ), уродинамически подтвержденное стрессовое недержание мочи (УСН), инфравезикальная обструкция (ИВО), снижение сократительной способности детрузора (СС) и объём остаточной мочи после мочеиспускания (ООМ). Отдельно определялась частота сочетания детрузорной гиперактивности с нарушением сократительной способности детрузора. Цистометрические данные оценивались в целом и отдельно по подгруппам: 65-69 лет, 70-74 года и старше 75 лет. При сравнении показателей, характеризующих функциональное состояние НМП, использовали критерий Вилкоксона. Значимость признака считали достоверным, если по критерию Вилкоксона $M1 \neq M2$ ($p<0,05$).

Результаты и обсуждение. Основные показатели уродинамики у больных пожилого и старческого возраста в различных группах с нарушением мочеиспускания представлены в табл. 1 и 2.

Снижение максимальной цистометрической емкости выявлено у 101 (52,6%) больного, наиболее часто в группе лиц старше 75 лет (62,7%), причем практически одинаково у мужчин и женщин. Уродинамическое под-

тверждение стрессового недержания мочи получено у 94 (48,9%) с очевидным преобладанием у женщин, у которых не было статически значимых различий в возрастных группах. Наиболее частым уродинамическим феноменом была детрузорная гиперактивность, которая наблюдалась более чем у половины больных 104 (54,2%). Не было отмечено существенных различий в частоте детрузорной гиперактивности в зависимости от пола. Недержание мочи при детрузорной гиперактивности встречалось у 63 (32,8%) больных, причем в два раза чаще у женщин старше 75 лет в сравнении с мужчинами того же возраста.

Таблица 1

Показатели цистометрии наполнения у больных пожилого и старческого возраста

Параметры цистометрии	Возраст и пол больных			
	65-69 лет (n=74) 26 мужчин 48 женщин	70-74 лет (n=59) 21 мужчина 38 женщин	≥ 75 лет (n=59) 31 мужчина 28 женщин	p
Снижение максимальной цистометрической емкости	37 (50,0%) 15 М (57,6%) 22 Ж (45,8%)	27 (45,8%) 16 М (76,1%) 11 Ж (28,9%)	37 (62,7%) 19 М (61,2%) 18 Ж (64,3%)	0.005
Уродинамическое стрессовое недержание мочи	39 (52,7%) 9 М (34,6%) 30Ж (62,5%)	33 (55,9%) 8 М (38,1%) 25 Ж (65,8%)	22 (37,3%) 4 М (12,9%) 18 Ж (64,3%)	0.04
Детрузорная гиперактивность	38 (51,4%) 14 М (53,9%) 24 Ж (50,0%)	27 (45,8%) 12 М (57,1%) 15 Ж (39,5%)	39 (66,1%) 20 М (64,5%) 19 Ж (67,9%)	0.02
Недержание мочи при детрузорной гиперактивности	18 (24,3%) 7 М (26,9%) 11 Ж (22,9%)	22 (37,3%) 9 М (42,9%) 13 Ж (34,2%)	23 (38,9%) 7 М (22,6%) 16 Ж (57,1%)	0.005

Таблица 2

Показатели цистометрии опорожнения (исследование давление/поток) у больных пожилого и старческого возраста

Параметры цистометрии	Возраст и пол больных			
	65-69 лет (n=74) 26 мужчин 48 женщин	70-74 лет (n=59) 21 мужчина 38женщин	≥ 75 лет (n=59) 31мужчина 28 женщин	p
Инфравезикальная обструкция	26 (35,1%) 14 М (53,8%) 12 Ж (25,0%)	11 (18,6%) 8 М (38,1%) 3 Ж (7,9%)	21 (35,6%) 17 М (54,8%) 4 Ж (14,3%)	0.04
Снижение сократительной способности детрузора	26 (35,1%) 13 М (50,0%) 15 Ж (31,3%)	17 (28,8%) 9 М (42,8%) 15 Ж (39,5%)	26 (44,1%) 17 М (54,8%) 10 Ж (35,7%)	не значимо
ООМ≥100 мл	19 (25,7%) 11 М (42,3%) 8 Ж (16,7%)	16 (27,1%) 7 М (33,3%) 9 Ж (23,7%)	22 (37,3%) 18 М (58,1%) 4 Ж (14,3%)	0.03

Инфравезикальная обструкция выявлена у 39 (50,0%) мужчин, причем приблизительно с равной частотой в исследуемых подгруппах и у 19 (16,7%) женщин. Снижение сократительной способности детрузора наблюдалось у 39 (50,0%) мужчин и у 40 (35,1%) женщин. Объем остаточной мочи ≥100 мл отмечен у 36 (46,2%) мужчин и у 21 (18,4% женщины). У мужчин пожилого возраста прослеживались корреляционные связи между инфравезикальной обструкцией, снижением сократительной способности детрузора и объемом остаточной мочи более 100 мл. У женщин при исследовании давление/поток в основном обнаружено снижение сократительной способности детрузора.

Частота сочетания детрузорной гиперактивности с нарушением сократительной способности детрузора представлена в табл. 3.

Таблица 3

Показатели уродинамики (детрузорная гиперактивность в сочетании со снижением сократительной способности мочевого пузыря) у больных пожилого и старческого возраста

	65-69 лет	70-74 лет	≥ 75 лет
ДГ+СС (детрузорная гиперактивность+ снижение сократимости)	11 (14,7%) 4 М (22,2%) 7 Ж (14,6%)	13 (22,0%) 4 М (22,2%) 9 Ж (37,5%)	18 (30,5%) 10 М (55,6%) 8 Ж (33,3%)
Всего…	42 (21,8%)	18 М (23,1%)	24 Ж (21,6%)

У 42 (21,8%) больных пожилого и старческого возраста выявлено сочетание детрузорной гиперактивности с нарушением сократительной способности детрузора. Мужчин было 18 (23,1%), женщин 24 (21,6%). Зависимость от возраста такого типа нарушения уродинамики нижних мочевых путей прослеживалась у мужчин в возрасте старше 75 лет, а у женщин в возрасте 70 лет и старше.

По данным Resnick и соавт. [5], для лиц пожилого и старческого возраста с недержанием мочи, находящихся на лечении в домах престарелых, характерно наличие детрузорной гиперактивности часто в сочетании с

нарушением сократительной способности детрузора. В нашем исследовании, охватывающем обычную категорию людей пожилого и старческого возраста с симптомами нижних мочевых путей, проживающих в привычных условиях, наиболее часто при уродинамическом исследовании выявлялась детрузорная гиперактивность со снижением максимальной цистометрической ёмкости.

Частота таких данных нарастала с увеличением возраста у обоих полов, но статистически значимая разница в подгруппах (65-69 лет, 70-74 года и старше 75 лет) наблюдалась только у женщин. При исследовании давление/ поток у мужчин не прослеживалась статистическая значимая разница между подгруппами в значениях инфравезикальной обструкции, нарушением сократительной способности детрузора и объемом остаточной мочи ≥ 100 мл. Однако нами было отмечено незначительное повышение частоты снижения сократительной способности детрузора и увеличение объёма остаточной мочи у мужчин старшей возрастной группы. С другой стороны показатели инфравезикальной обструкции и объема остаточной мочи значительно снижались в подгруппе женщин старческого возраста. Сочетание детрузорной активности и нарушения сократительной способности детрузора наблюдалось только у каждого пятого больного пожилого и старческого возраста.

Заключение. Расстройства мочеиспускания у больных пожилого и старческого возраста крайне разнообразны. Уродинамическое исследование позволяет определить вид нарушения функции нижних мочевых путей и сформулировать точный диагноз. В обследованной популяции больных при уродинамическом исследовании чаще всего диагностированы детрузорная гиперактивность и снижение максимальной цистометрической емкости, распространенность которых была связана с увеличением возраста у обоих полов. Такие уродинамические данные, как инфравезикальная обструкция, снижение сократительной способности детрузора, увеличение объёма остаточной мочи, в большей степени характерны для мужчин пожилого и старческого возраста. И, наконец, детрузорная гиперактивность в сочетании со снижением сократительной способности детрузора не является доминирующим уродинамическим диагнозом, но частота такого вида дисфункции нижних мочевых путей увеличивается с возрастом у обоих полов.

Сведения об авторах статьи:

Куренков Александр Викторович – к.м.н., доцент кафедры урологии СЗГМУ им. И.И. Мечникова Минздрава России. Адрес: 191015, Санкт-Петербург, ул. Кирочная, 41. Тел. 8 (812) 7561983. E-mail: alkurenkov@hotmail.com.

Комяков Борис Кириллович – д.м.н., профессор, зав. кафедрой урологии ГБОУ ВПО СЗГМУ им. И.И. Мечникова Минздрава России. Адрес: 191015, Санкт-Петербург, ул. Кирочная, 41. Тел. (812) 510-94-33. E-mail: komyakovbk@mail.ru

ЛИТЕРАТУРА

1. Аляев, Ю.Г. Альфа-адреноблокаторы в лечении доброкачественной гиперплазии предстательной железы: настоящее и перспективы / Ю.Г. Аляев, А.З. Винаров // Урология. – 2000. – Прил. – С.2-10.
2. Аромире, О.К. Доброкачественная гиперплазия простаты и половая функция / О.К. Аромире [и др.]. – Ростов-на-Дону: Феникс, 2001.
3. Захарушкина, Т.С. Психические расстройства при доброкачественной гиперплазии предстательной железы / Т.С. Захарушкина, И.А. Абоян, С.В. Павлов // Журн. неврологии и психиатрии им. Корсакова. – 2001. – Т.101, № 12. – С.29-31.
4. Milsom I., Altman D., Lapitan M.C., Nelson R., Sillén U., Thom D. Epidemiology of urinary (UI) and faecal (FI) Incontinence and Pelvic organ Prolapse (POP). In Incontinence, 4th International Consultation on Incontinence. Abrams P, Cardozo L, Khoury S. (ed.), Health Publication Ltd. 2009, P. 37-111.
5. Resnick N.M. The pathophysiology of urinary incontinence among institutionalized elderly persons / N.M.Resnick, S.V.Yalla, E.Laurino // N.Engl. J. Med. – 1989. – Vol. 320. – P. 1-7.
6. Topinkova E. Aging, disability and frailty / E. Topinkova // Ann. Nutr. Metabol. – 2008. – Vol. 52 (suppl 1). – P. 6-11.
7. Dubeau C.E. The aging lower urinary tract / C.E. Dubeau // J.Urol. – 2006. – Vol. 175. – P.S11-5.
8. Pfisterer M.H. The effect of age on lower urinary tract function: a study in women / M.H. Pfisterer, [et al]. // J. Am. Geriatr. Soc. – 2006. – Vol. 54. – P. 405-412.
9. Gomes C.M. Voiding dysfunction and urodynamic abnormalities in elderly patients / C.M. Gomes, S. Arap, F.E. Trigo-Rocha // Rev. Hosp Clin Fac Med Sao Paulo. -2004. – Vol. 59. – P. 206-215.
10. McGrother C.W. Urinary storage symptoms and comorbidities: a prospective population cohort study in middle-aged and older women / C.W. McGrother, et al. // Age Ageing. -2006. – Vol. 35. – P. 16-24.
11. Lin H.H. Urodynamically age-specific prevalence of urinary incontinence in women with urinary symptoms / H.H. Lin et al. // Neurourol. Urodyn. – 2003. – Vol. 22. – P. 29-32.
12. Schäfer W. Good urodynamic practices: uroflowmetry, filling cystometry, and pressure-flow studies / W. Schäfer et al. // Neurourol. Urodyn. – 2002. – Vol. 21. – P. 261-274.

УДК 616.62-003.7-089.879.
© Д.С. Меринов, И.В. Чернышев, Р.Р. Фатихов, В.А. Епишов, Д.А. Павлов, А.В. Артемов, 2013

Д.С. Меринов, И.В. Чернышев, Р.Р. Фатихов, В.А. Епишов, Д.А. Павлов, А.В. Артемов

РЕТРОГРАДНАЯ ИНТРАРЕНАЛЬНАЯ ХИРУРГИЯ В МОНОТЕРАПИИ КРУПНЫХ И КОРАЛЛОВИДНЫХ КАМНЕЙ ПОЧЕК

ФГБУ «НИИ урологии» Минздрава России, г. Москва

Целью исследования явилось обобщение и анализ собственного опыта выполнения ретроградной интраренальной хирургии (РИРХ) у пациентов с крупными и коралловидными камнями почек. Проанализированы результаты выполнения РИРХ у 67 пациентов с крупными и коралловидными камнями почек за период с 2009 по 2012гг. Средний размер камня составил 4,5 см. Операции выполнены с использованием уретероскопа 8,5 Шр и фиброуретеропиелоскопа 7,5 Шр с установкой мочеточникового кожуха 14/16 Шр, 35 см. Общая эффективность РИРХ составила 77%. Дополнительные вмешательства потребовались 28% пациентам. Осложнения отмечены в 23% наблюдениях.

Ключевые слова: уретеропиелоскопия, нефролитиаз, лазерная пиелокаликолитотрипсия, мочеточниковый кожух.

D.S. Merinov, I.V. Chernyshev, R.R. Fatikhov, V.A. Epishov, D.A. Pavlov, A.V. Artemov

RETROGRADE INTRARENAL SURGERY AS A MONOTHERAPY IN THE TREATMENT OF LARGE AND STAGHORN KIDNEY STONES

The purpose of the study was to summarize and analyze our own experience of retrograde intrarenal surgery (RIRS) in patients with large and staghorn renal stones. The results of the RIRS in 67 patients with large and staghorn kidney stones during the period from 2009 to 2012 have been analyzed. The average stone size was 4.5 cm. Operations were performed using ureteroscope 8.5 Fr and 7.5 Fr flexible ureteroscope installing ureteral access sheath 14/16 Fr, 35 cm. RIRS overall efficiency was 77%. 28% of patients required additional interventions. Complications were noted in 23% of cases.

Key words: ureteropyeloscopy, nephrolithiasis, laser pyelocalicolithotripsy, ureteral access sheath.

Крупные и коралловидные камни почек представляют собой особую форму мочекаменной болезни, лечение которой сопряжено с наличием специфических рисков, особенностей выполнения вмешательств и течения послеоперационного периода [1,2]. Перкутанная нефролитолапаксия прочно зарекомендовала себя в качестве стандартного метода лечения у этой категории пациентов, обеспечивая клиническую эффективность в 73-91% случаев [3]. Однако сама технология выполнения перкутанного доступа в чашечно-лоханочную систему несет в себе потенциальный риск развития жизненно опасных осложнений, таких как кровотечение (3-10%), повреждение соседних органов (1-3%), плевральной полости (4-8%) [4,5]. Активное развитие современных технологий обеспечения эндоурологических вмешательств (мочеточниковых кожухов, фиброуретеропиелоскопов, высокоэнергетических гольмиевых лазеров и др.) в течение последних лет позволило применить ретроградный доступ для удаления крупных камней почек [3,6,7,8]. Несомненным преимуществом подобного подхода является использование естественных мочевых путей в духе современного тренда малоинвазивной транслюминальной эндоскопической хирургии [3,7,8,9,10].

Материал и методы. Методика выполнения ретроградных интраренальных вмешательств заключается в трансуретральном проведении гибкого мочеточникового кожуха максимально возможного размера по струнепроводнику в лоханку почки после предварительной уретеропиелоскопии. Установленный кожух обеспечивает постоянный доступ для проведения эндоскопического инструмента в чашечно-лоханочную систему и манипуляций с камнем. При этом многочисленные пассажи и экстракция фрагментов конкремента осуществляются без риска травматизации слизистой мочеточника. Дополнительным преимуществом работы с мочеточниковым кожухом является обеспечение постоянного оттока ирригационной жидкости по его просвету помимо инструмента. Таким образом, достигается не только улучшение интраоперационной видимости, но и профилактика возникновения паренхиматозных рефлюксов за счет снижения внутрилоханочного давления [4,9]. Основная часть камня, доступная для манипуляций по прямой, из кожуха удаляется через полужесткий уретеропиелоскоп путем лазерной контактной литотрипсии. Недоступные для этого инструмента фрагменты камня экстрагируются с использованием фиброуретеропиелоскопа и специальных корзинчатых ультратонких экстракторов.

Результаты. В клинике НИИ урологии ретроградные интраренальные вмешательства при крупных (более 2 см) и коралловидных камнях почек выполняются уже в течение 3 лет. За этот период оперативное лечение по этой технологии было выполнено 67 пациентам. Средний размер одиночных крупных конкрементов в этой серии (40 пациентов) составлял 3.4 см (2,0-5,5 см). В 4 случаях отмечались множественные камни почки. Средняя продолжительность операции составила 78 минут. Вмешательство завершалось установкой внутреннего стента сроком на 2-4 не-

дели. В течение месяца проводилась литокинетическая терапия, направленная на эвакуацию резидуальных фрагментов. По завершении этого периода выполнялось стандартное для этой категории больных контрольное обследование. По его результатам в 77% случаев клинически значимые фрагменты отсутствовали. У 23 % пациентов были отмечены клинически значимые резидуальные фрагменты конкрементов, потребовавшие дополнительных вмешательств 6 сеансов дистанционной литотрипсии. В 11% случаев ввиду неэффективности ДЛТ для удаления фрагментов была успешно выполнены повторная фибропиелокаликолитотрипсия и литоэкстракция. Превалирующим осложнением, отмеченным нами в 23% случаев, стало обострение хронического пиелонефрита.

Клинически эффективной ретроградная интраренальная хирургия оказалась и в лечении коралловидного нефролитиаза. Оперативные вмешательства трансуретральным доступом в нашей клинике были выполнены 14 пациентам с этой формой МКБ. Средний размер конкрементов составил 4.6 (3.5-6.8) см. Продолжительность операции составила в среднем 102 минуты. Отсутствие клинически значимых фрагментов было отмечено нами у 57% пациентов. В 28% случаев потребовалось проведение 8 сеансов ДЛТ. У 14 % пациентов были успешно выполнены фибропиелокаликолитотрипсия и литоэкстракция. У 2 пациентов мужского пола первоначально установить мочеточниковый кожух не удалось ввиду клинической узости мочеточника. Дренирование внутренним стентом в течение недели обеспечило успех этой манипуляции при повторном вмешательстве. Единственным осложнением, как и в предыдущей группе пациентов, стало обострение хронического пиелонефрита, отмеченное в 21% наблюдений.

Обсуждение. Ключевым этапом успешного выполнения вмешательства является проведение и правильная установка мочеточникового кожуха. Эта манипуляция должна выполняться без избыточного насилия. В тех ситуациях, когда есть основание опасаться повреждения мочеточника, предпочтительной тактикой является немедленное прекращение дальнейших попыток проведения кожуха и установка внутреннего стента на недельный период. За счет пассивной дилатации мочеточника, достигаемой на стенте, за это время во всех случаях удалось беспрепятственно провести кожух. При его позиционировании необходимо достигать уровня выше лоханочно-мочеточникового сегмента. Этот момент принципиально важен ввиду того, что расположение кожуха в мочеточнике ниже сегмента не позволяет ирригационной жидкости из лоханки эффективно дренироваться по его просвету. В то же время действие торсионных сил приводит к образованию угла и натяжению мочеточника в области контакта проксимального конца кожуха и его слизистой, что чревато повреждением последней фрагментами конкремента при выполнении литоэкстракции. Некоторые сложности с правильным позиционированием кожуха возникают у мужчин. Это обусловлено большей длиной мужской уретры. Имеющийся в настоящее время набор длин кожухов имеет шаг в 10 см и начинается с 35 см. Именно эта длина кожуха является наиболее удобной в клинической практике ввиду того, что идеально соотносится с размером наиболее часто используемых полужестких уретеропиелоскопов, длина которых составляет 43 см. Таким образом, вынужденный выбор следующего размера кожуха предполагает его использование только с фиброуретеропиелоскопом, что крайне неудобно в качестве основного этапа литотрипсии при больших размерах конкремента ввиду относительной узости рабочего канала, не превышающего 3.6 Fr. Применение описанных выше тактических приемов позволило полностью избежать осложнений, связанных с повреждением верхних мочевых путей.

Важным фактором, связанным с выполнением эндоурологических вмешательств при крупных и коралловидных камнях, является степень выраженности лучевой нагрузки. Среднее время экспозиции при выполнении перкутанной нефролитолапаксии опытным специалистом, по данным ряда авторов, оказывается не менее 5 мин, а при сложных формах заболевания существенно превосходит это время. Полученные нами данные свидетельствуют, что лучевая нагрузка при выполнении ретроградных интраренальных вмешательств на 70 % меньше по сравнению с перкутанной нефролитолапаксией, а при самых продолжительных и сложных вмешательствах не превосходит 50% соответствующего времени.

Выводы. Наш опыт применения ретроградной интраренальной хирургии при крупных и коралловидных камнях почки показывает клиническую эффективность в плане клиренса конкрементов в сравнении с традиционной перкутанной нефролитолапаксией. Минимизация риска периоперационного кровотечения делает метод идеальным пособием у пациентов с коагулопатиями, для которых

остальные опции, по сути,являются противопоказанными. В целом мы считаем технологию ретроградной интраренальной хирургии наиболее инновационным и перспективным направлением в малоинвазивном лечении сложных форм нефролитиаза.

Сведения об авторах статьи:

Меринов Дмитрий Станиславович – к.м.н., зав. отделом эндоурологии ФГБУ «НИИ урологии» Минздрава России. Адрес: 105425, Москва, ул. 3-я Парковая, 51. E-mail: d.merinov@gmail.com.

Чернышев Игорь Владиславович – д.м.н., зам. директора ФГБУ «НИИ урологии» Минздрава России по лечебной работе. Адрес: 105425, г. Москва, ул.3-я Парковая, 51.

Фатихов Рамис Рафисович – к.м.н., зав. отделением уронефрологии ФГБУ «НИИ урологии» Минздрава России. Адрес: 105425, Москва, ул. 3-я Парковая, 51. E-mail: fatikhovram@gmail.com.

Епишов Валерий Александрович – аспирант ФГБУ «НИИ урологии» Минздрава России. Адрес: 105425, Москва, ул. 3-я Парковая, 51. E-mail: val-epishov@yandex.ru.

Павлов Дмитрий Александрович – к.м.н., зав. операционным блоком ФГБУ «НИИ урологии» Минздрава России. Адрес: 105425, Москва, ул. 3-я Парковая, 51. E-mail: dpavlov77@gmail.com.

Атремов Артем Викторович – младший научный сотрудник отдела эндоурологии ФГБУ «НИИ урологии» Минздрава России. Адрес: 105425, Москва, ул. 3-я Парковая, 51. E-mail: artie@mail.ru.

ЛИТЕРАТУРА

1. Лопаткин, Н.А. Коралловидный нефролитиаз/Н.А. Лопаткин, Э.К.Яненко // Урол. и нефрол. – 1994. – № 1. – С. 5-11.39.
2. Лопаткин Н.А., Яненко Э.К. Лечение больных коралловидным нефролитиазом// Современные методы диагностики и лечения мочекаменной болезни: сб. науч. тр. – М., – 1991. – С. 78-81.
3. P. Kallidonis, E. Liatsikos, A. Al Aown, J. Stolzenburg, O. Traxer, A. Smith : Percutaneous mamagement of staghorn calculi in horseshoe kidneys. A multiinstitutional experience // 27th world congress of Endourology & SWL, October 6-10, 2009, Munich, Germany
4. Мартов А.Г., Теодорович О.В., Морозов А.Н. Результаты перкутанной нефроуретеролитотомии: ошибки, опасности, осложнения при ее проведении // Диапевтика в урологии. – М., 1993. – С. 120-129.
5. Preminger GM, Assimos DG, Lingeman JE, Nakada SY, Pearle MS, Wolf JS Jr : AUA guideline on management of staghorn calculi: diagnosis and treatment recommendations.//J Urol. 2005 Jun;173(6):1991-2000. AUA Nephrolithiasis Guideline Panel. PMID: 15879803
6. L'esperance JO, Ekeruo WO, Scales CD Jr, Marguet CG, Springhart WP, Maloney ME, Albala DM, Preminger GM: Effect of ureteral access sheath on stone-free rates in patients undergoing ureteroscopic management of renal calculi. //Comprehensive Kidney Stone Center, Division of Urology, Department of Surgery, Duke University Medical Center, Durham, North Carolina 27710, USA. Urology 2005 Aug;66(2):252-5.
7. M. Botoca, P. Boiborean, V. Bucuras, I. Herman, R. Minciu, A. Cumpanas, F. Miclea: PCNL vs. open surgery in the treatment of staghorn calculi. //European Urology / Urology & nephrology. 2008, 7, 3:188-188. ISSN 1569-9056.
8. R. Fatikhov, D. Merinov, E. Borisenko: The experience of use ureteral access sheaths in transuretral pyelocalicolithotripsy// Scientific Institute of Urology, Moscow, Russian Federation 27th world congress of Endourology & SWL, October 6-10, 2009, Munich, Germany, Program and Abstracts, MP8-06, page A69.
9. Gerhard J. Fuchs, M.D., Dr. med., F.A.C.S. Professor of Urology. Retrograde Intrarenal Ureteroscopic Surgery (RIRS): a Step by Step Introduction// UCLA School of Medicine Vice Chair, Cedars Sinai Department of Surgery Medallion Chair in Minimally Invasive Urology Cedars-Sinai Medical Center Los Angeles, USA.
10. R. Fatikhov, D. Merinov, E. Borisenko: New less invasive technologies in renal calculi management. Scientific Institute of Urology, Moscow, Russian Federation 27th world congress of Endourology & SWL, October 6-10, 2009, Munich, Germany, Program and Abstracts, VP9-14, page A238.

УДК 616.643-007.271
© Н.А. Нашивочникова, В.Н. Крупин, В.В. Клочай, 2013

Н.А. Нашивочникова, В.Н. Крупин, В.В. Клочай

ПРОФИЛАКТИКА РЕЦИДИВОВ СТРИКТУРЫ УРЕТРЫ

ГБОУ ВПО «Нижегородская государственная медицинская академия» Минздрава России, г. Нижний Новгород

Нарушение микроциркуляции в зоне стриктуры уретры является одним из ведущих патогенетических факторов развития рецидива рубцового поражения уретры. Снижение тканевой перфузии, энергетическая гипоксия тканей уретры являются пусковым механизмом в развитии рецидива патологического рубцового процесса. Зарегистрированные с помощью ЛДФ микроциркуляторные нарушения в области стриктуры уретры диктуют необходимость проведения терапевтических мероприятий по их устранению. Включение в комплексную послеоперационную терапию методов, направленных на улучшение микроциркуляции тканей уретры, позволяет значительно снизить частоту рецидивов стриктуры уретры после внутренней оптической уретротомии.

Ключевые слова: микроциркуляция, метод лазерной допплеровской флоуметрии, стриктура уретры.

N.A. Nashivochnikova, V.N. Krupin, V.V. Klochay

PREVENTION OF RECURRENCE OF URETHRAL STRICTURE

Microcirculation disturbance in the area of urethral stricture is one of the leading pathogenetic factors for recurrence of cicatricial lesion of urethra. The decrease in tissue perfusion, energy urethral tissue hypoxia is the trigger in the recurrence of pathological scarring process. Registered with the LDF microcirculatory disorders of urethral stricture dictate the need for therapeutic measures to eliminate them. Inclusion in comprehensive postoperative care techniques to improve microcirculation urethral tissue can significantly reduce the incidence of urethral stricture recurrence after internal optical urethrotomy.

Key words: microcirculation, laser doppler flowmetry, urethral stricture.

Несмотря на совершенствование и внедрение новейших медицинских технологий в современную пластическую и реконструктивную хирургию, лечение стриктур уретры остается одной из наиболее сложных проблем, являясь предметом продолжающихся дискуссий и исследований.

Большинство современных урологов признают, что внутренняя оптическая уретротомия по своей эффективности равноценна бужированию – 50% пациентов после применения этих методов лечения в течение 2 лет имеют такую прогрессию симптомов, которая требует открытого хирургического вмешательства [4,5,6,7].

В настоящее время общепризнанные показания к внутренней оптической уретротомии достаточно узкие: короткие (< 1,5см) травматические стриктуры бульбозной уретры и еще более короткие (< 1см) травматические пенильные стриктуры уретры.

Спонгиозный фиброз при воспалительных стриктурах поддиафрагмальной уретры есть не что иное, как следствие флебита и перифлебита губчатого тела. В определенной мере этим обстоятельством можно объяснить прогрессию спонгиофиброза, т.е. расширение границ стриктуры после удачной уретропластики. [1, 2].

Цель исследования. Изучить состояние микроциркуляции уретры в зоне стриктуры и оптимизировать эндоскопическое лечение пациентов с короткими стриктурами уретры.

Материал и методы. Основу работы составил анализ результатов лечения 68 больных с непротяженными стриктурами уретры, которые прошли комплексное обследование, оперативное лечение и дальнейшее наблюдение в урологической клинике ГБОУ ВПО «НижГМА» на базе отделений урологии ГБУЗ НО НОКБ им. Н.А. Семашко. Возрастной диапазон больных составил 26 - 65 лет (средний возраст 52,7±7,9 года).

Для оценки микроциркуляции в области стриктуры уретры использовали метод лазерной допплеровской флоуметрии на аппарате ЛАКК-01 (фирма Лазма, Москва). При этом во время уретроцистоскопии датчик аппарата вводили через биопсийный канал фиброцистоскопа. Исследование производили непосредственно перед операцией (внутренняя оптическая уретротомия).

Для оценки состояния микроциркуляции в неизмененных тканях уретры была сформирована контрольная группа из 17 пациентов, которым производилась диагностическая цистоскопия при заболеваниях, не связанных с уретрой. Показатели микроциркуляции у них были приняты за гемодинамическую норму.

Результаты и обсуждение. При лазерной допплеровской флоуметрии слизистой уретры у пациентов контрольной группы, не имеющих заболеваний, связанных с уретрой, получены данные тканевой перфузии. Их показатели находились в пределах от 24,5 до 18,3 перф. ед. (21,9±0,6 перф. ед.) уровень сатурации кислорода составлял от 51,4 до 42,6% (49,5±0,9%). Микроциркуляциия в зоне рубца у пациентов со стриктурой уретры нарушена во всех случаях (68 человек), при этом показатели капиллярного кровотока в тканях составили 12,2 – 10,8 перф. ед. (11,6±0,3 перф. ед.), а сатурация кислорода снижена до 23,5±0,4% (интервал от 21,3 до 26,7%).

По визуальной границе стриктуры уретры при лазерной допплеровской флоуметрии тканей показатели капиллярного кровотока составили 17,2 – 15,8 перф. ед. (16,6±0,3 перф. ед.), а сатурация кислорода снижена до 36,5±0,4% (интервал от 31,3 до 38,7%). На расстоянии 5 мм от визуальной границы стриктуры уретры параметры микроциркуляции укладывались в гемодинамическую норму, их колебания составили от 20,1 до 18,1 перф. ед. Среднее значение перфузии тканей уретры этих пациентов составили 20,8±0,3 перф. ед., а средний уровень насыщенности кислородом – 43,2±0,4% (интервал от 42,5 до 45,2%). Важно отметить, что при анализе ЛДФ-граммы у пациентов с нарушениями микроциркуляции выявлено преобладание дыхательного тонуса (2,78-2,98) как одного из компонентов регуляции микроциркуляции. Местом локализации дыхательных ритмов в системе микроциркуляции являются венулы. Увеличение объема крови в венулярном звене приводит к росту амплитуды дыхательной волны в ЛДФ-грамме и указывает на проявление застойных явлений в микроциркуляторном русле.

Показатели микроциркуляции слизистой уретры при различном её состоянии отражены в таблице. Все 68 человек были оперированы, из них пластика уретры по Хольцову выполнена 13 больным, а у 55 больных выполнена внутренняя оптическая уретротомия. В послеоперационном периоде (от 3месяцев до 1 года) после пластики уретры по Хольцову рецидив стриктуры развился лишь у 1 (7,7%) пациента, у больных, перенесших внутреннюю оптическую уретротомию рецидив стриктуры уретры диагностирован у 36 (65,4%) пациентов.

Таблица

Показатели средних значений микроциркуляции уретры при ее стриктуре

Показатели микроциркуляции	Норма (n = 17)	Состояние микроциркуляции в области стриктуры уретры (n = 68)	Состояние микроциркуляции по визуальной границе стриктуры уретры (n = 68)	Состояние микроциркуляции на расстоянии 5мм от стриктуры уретры (n = 68)
М, перф.ед.	21,9±0,6	11,6±0,3	16,6±0,3	20,8±0,3
Σ, перф.ед.	11,1±0,9	1,2 ± 0,7	7,4±0,7	10,4±0,7
$K_{V,\%}$	38,4±0,9	8,5 ± 0,5	13,6 ± 0,4	18,6 ± 0,4
SO^2 %	49,5±0,9	23,5±0,4	36,5±0,4	43,2±0,4

Таким образом, расстройство микроциркуляции и энергетическая гипоксия, составляющие отдельные звенья единого порочного круга, усугубляют первичную ишемию в области стриктуры уретры и способствуют рецидивам склеротических процессов в этой зоне. Напротив, при резекции участка стриктуры уретры в пределах тканей с нормальной микроциркуляцией позволяет значительно снизить частоту рецидивов стриктуры.

Учитывая высокую частоту рецидивирования стриктур уретры после внутренней оптической уретротомии, с целью оптимизации эндоскопического лечения пациентов с короткими стриктурами уретры в реабилитационный период 47 больным стриктурами уретры был включен комплекс лечебных мероприятий, направленный на улучшение микроциркуляции и трофики в области уретры, а также органов малого таза. В зависимости от метода проводимой терапии больные стриктурами уретры были поделены на две группы, однотипные по характеру стриктуры, возрасту и сопутствующей патологии.

1-я группа – 21 больной, перенесший оперативное лечение по поводу стриктуры уретры (внутренняя оптическая уретротомия), получал стандартную терапию, включающую антибактериальную, противовоспалительную терапию. 2-й группе (26 человек) помимо указанного лечения проводилось физиотерапевтическое лечение на зону оперированной уретры (магнитная, лазерная и электростимулирующая терапия на АПК «Андро-Гин»), значительно усиливающее микроциркуляцию и трофику тканей [3], а также препараты, улучшающие трофику и микроциркуляцию в тканях (трентал, полиоксидоний, флебодиа 600, лонгидаза).

Больным 2-й группы физиотерапевтическое лечение начиналось после удаления уретрального катетера в послеоперационном периоде, как правило, на 10-12-е сутки. Физиотерапевтическое лечение проводилось на АПК «Андро-Гин», курс состоял из 10 ежедневных процедур по 30мин. Проводимое физиотерапевтическое воздействие представляло собой как уретральную электронейростимуляцию и лазеротерапию, так и магнитотерапию.

В 1-й группе при контрольной лазерной допплеровской флоуметрии через 3 недели после внутренней оптической уретротомии в зоне рассечения стриктуры получены данные, указывающие на выраженное снижение капиллярного кровотока в тканях слизистой уретры. Так, средние показатели перфузии тканей в области рассеченной стриктуры составили 7,6±0,9 перф. ед. (от 5,2 до 10,1 перф. ед.). Спустя относительно небольшой промежуток времени (через 1-3мес.) вновь диагностирована стриктура уретры у 13 (61,9%) больных.

У пациентов 2-й группы при лазерной допплеровской флоуметрии области рассеченной стриктуры снижения капиллярного кровотока не отмечено, показатели ЛДФ соответствовали 23,7±0,7 перф. ед. (от 18,8 до 24,1 перф. ед.). В отдаленном периоде (от 3 мес. до 1 года) у пациентов 2-й группы рецидив стриктуры уретры установлен у 4 пациентов, что составило 15,4%.

Полученные данные, безусловно, свидетельствуют о том, что комплексный подход к реабилитации пациентов, оперированных по поводу стриктуры уретры, предпочтителен. Зарегистрированные с помощью ЛДФ микроциркуляторные нарушения позволяют рекомендовать использование физиотерапии после операции по поводу стриктур уретры с целью профилактики рецидива склеротических процессов. Эффекты электро-магнитной терапии в зоне оперированной уретры способны воздействовать на те звенья патогенеза данной патологии, которые недоступны другим методам. Применение физиотерапии в раннем послеоперационном периоде не вызывает нежелательных побочных явлений и может назначаться в ближайшем послеоперационном периоде.

Заключение. Нарушение микроциркуляции в зоне стриктуры уретры является одним из ведущих патогенетических факторов развития рецидива рубцового поражения уретры. Зарегистрированные с помощью ЛДФ микроциркуляторные нарушения в области стриктуры уретры диктуют необходимость проведения терапевтических мероприятий по их устранению. Полученные результаты ис-

следования позволяют сделать вывод о необходимости включения в комплексную послеоперационную терапию методов, направленных на улучшение микроциркуляции тканей уретры, что позволяет значительно снизить частоту рецидивов стриктуры уретры после внутренней оптической уретротомии.

Сведения об авторах статьи:

Нашивочникова Наталья Алексеевна – ассистент кафедры урологии им. Шахова Е.В. ГБОУ ВПО «НижГМА» Минздрава России. Адрес: Н.Новгород, пл. Минина и Пожарского, 10/1. E-mail: dom17.doctor@mail.ru

Крупин Валентин Николаевич – д.м.н., профессор, зав. кафедрой урологии им. Шахова Е.В. ГБОУ ВПО «НижГМА» Минздрава России. Адрес: Н.Новгород, пл. Минина и Пожарского, 10/1. E-mail: vn.krupin@mail.ru

Клочай Владимир Викторович – к.м.н., доцент кафедры урологии им. Шахова Е.В. ГБОУ ВПО «НижГМА» Минздрава России. Адрес: Н.Новгород, пл. Минина и Пожарского, 10/1. E-mail: klochayv@mail.ru

ЛИТЕРАТУРА

1. Коган М.И., Ибишев Х.С. Допплерография в диагностике эректильной дисфункции у пациентов с травмами и стриктурами уретры // Актуальные проблемы инфекционной и неинфекционной патологии: сборник научных трудов. – Ростов-на-Дону, 2005. – С 85-96.
2. Коган, М.И. Диагностика и лечение стриктур уретры /М.И. Коган, С.А.Лебедев, М.А.Реслан [и др.] // Андрология и генитальная хирургия. – 2001. – № 1. – С. 98–104.
3. Неймарк А.И. Трансуретральная термотерапия в лечении доброкачественной гиперплазии простаты. – Барнаул: Изд-во Алт. гос. ун-та, 1995. – 51 с.
4. Braunschweig R., Hundt W., Breiteneder T., Beilicke M.,Reiser M. Kidney spiral CT. Indication, method, results //Radiologe. 1999. V. 39. № 5. P. 354–360.
5. Hubert J., Blum A., Chassagne S. et al. Value of three_dimensional surface reconstruction scanning in urology. Preliminary results // Prog. Urol. 2004. V. 4. № 6. P. 937–950.
6. Stierstorfer K., Flohr T., Bruder H. Segmented multiple plane reconstruction: a novel approximate reconstruction scheme for multi_slice spiral CT // Phys. Med. Biol. 2010. V. 47. № 15. P. 2571–2581.
7. Zantl N., Beer A., van Randenborgh H., Hartung R. Virtual endoscopy of the urinary tract // Urologe. A. 2011. V. 41. № 6. P. 552–558.

УДК 616.61-006.6-089.87
© А.Ю. Одилов, К.Г. Султанов, З.А. Кадыров, 2013

А.Ю. Одилов[1], К.Г. Султанов[2], З.А. Кадыров[2]

НЕКОТОРЫЕ ПОКАЗАТЕЛИ КАЧЕСТВА ЖИЗНИ БОЛЬНЫХ ПОСЛЕ ТРАДИЦИОННОЙ И РЕТРОПЕРИТОНЕОСКОПИЧЕСКОЙ НЕФРЭКТОМИИ

[1]Республиканский клинический центр «Урология» МЗ РТ, г. Душанбе
[2]ФГБОУ ВПО «Российский университет дружбы народов», г. Москва

В статье обобщены результаты анализа данных обследования и лечения 104 пациентов, которым были выполнены ретроперитонеоскопическая и открытая нефрэктомии. Проведенные клинические исследования показали, что после ретроперитонеоскопической нефрэктомии болевые ощущения менее выражены, а физическая активность пациентов более высокая, чем после открытой нефрэктомии. Вместе с тем установлено, что при применении традиционных методов удаления почки достоверно удлиняется срок лечения и увеличиваются материальные расходы. Качество жизни больных после ретроперитонеоскопической нефрэктомии значительно лучше, чем после традиционной нефрэктомии.

Ключевые слова: открытая нефрэктомия, ретроперитонеоскопическая нефрэктомия и нефроуретерэктомия, качество жизни.

A.Yu. Odilov, K.G. Sultanov, Z.A. Kadyrov

LIFE QUALITY OF PATIENTS AFTER OPEN AND RETROPERIRONEOSCOPIC NEPHRECTOMY

The article presents the evaluation of the life quality in 111 patients after conventional and retroperitoneoscopic nephrectomy. It was found that after retroperitoneoscopic nephrectomy pain intensity was low and physical activity is better than after open nephrectomy. Besides it was established that conventional kidney removal prolongated recovery, was more expensive and quality of life is significantly better after retroperitoneoscopic nephrectomy.

Key words: open nephrectomy, retroperitoneoscopic nephrectomy, life quality.

В последние два десятилетия видеоэндоскопические операции получили широкое применение в урологии. Показания и противопоказания, техника выполнения лапароскопических и ретроперитонеоскопических операций изучены на достаточном материале [1-4]. Исследования качества жизни позволяют по-новому взглянуть на проблему эффективности лечения того или иного заболевания. Оценка качества жизни, сделанная самим больным, является ценным и надежным показателем его общего состояния. Данные о качестве жизни наряду с традиционным медицинским заключением, сделанным врачом, позволяют составить полную и объективную картину болезни [5,6].

Целью данного исследования явилось сравнительное изучение качества жизни больных после традиционной и ретроперитонеоскопической нефрэктомий.

Материал и методы. Основу настоящей работы составили результаты анализа данных обследования и лечения 104 пациентов на кафедре эндоскопической урологии факультета повышения квалификации медицинских работников РУДН на базе 3 городских клиник г. Москвы и НИИ Урологии РФ. Ретроперитонеоскопическая нефрэктомия выполнена 64 больным, а традиционная нефрэктомия – 40 (контрольная группа). Возраст больных варьировал от 18 до 83 лет и составляя в среднем 56,4±6,22 года.

Результаты и обсуждение. Качество жизни больных (уровень болевых ощущений) оценивали визуально с помощью аналоговой шкалы. Визуально аналоговая шкала (ВАШ) представляет собой прямую линию длиной 10 см (100 мм). Начальная точка линии обозначает отсутствие боли – 0, затем идет слабая, умеренная, сильная, конечная, невыносимая боль – 10. От пациента требуется отметить уровень боли точкой на этой прямой 0 1 2 3 4 5 6 7 8 9 10. Врач отмечает боль в сантиметрах в истории болезни или в анкете.

Интенсивность болевых ощущений была более выражена у больных после традиционной нефрэктомии. Болевые ощущения были более выраженными у больных после нефроуретерэктомии, чем после нефрэктомии, особенно после традиционной операции. Больные в покое особых болевых ощущений не отмечали, а усиление болей было связано с переменой положения тела в течение первых 2–5 суток после операции.

Как видно из рис. 1, после традиционной операции 34 (85%) больных в 1-е сутки указали на умеренную или сильную боль в области послеоперационной раны, а после ретроперитонеоскопической операции 18 (34,4%) больных – на умеренную боль и только 1 больной – на сильную, причем эта боль была связана с выполнением нефроуретерэктомии с выраженным спаечным процессом в забрюшинном пространстве. Подавляющее большинство больных – 46 (65,6%) после РН отмечали только дискомфорт (слабая боль) в 1– е сутки после операции.

Одним из объективных методов оценки качества жизни является оценка интенсивности боли по 4-балльной шкале вербальных оценок (ШВО): 0 баллов – боль отсутствует, 1 балл – слабая боль, 2 балла – умеренная боль, 3 балла – сильная боль, 4 балла – нестерпимая боль. После ТН интенсивность боли в 1-е сутки после операции составила 2,8±0,28 балла; после ТНУ – 3,4±0,34; после РН – 2,2±0,18, после РНУ – 2,6±0,20 балла (рис. 2). Различие между группами больных после ТН и РН было статистически достоверно (p< 0,05).

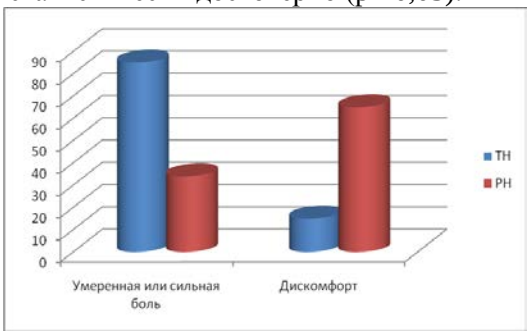

Рис. 1. Степень болевых ощущений по ВАШ в зависимости от применяемого доступа, в процентном соотношении
Условные обозначения: ТНУ – традиционная нефроуретерэктомия; РНУ – ретроперитонеоскопическая нефроуретерэктомия ТН – традиционная нефрэктомия; РН – ретроперитонеоскопическая нефрэктомия.

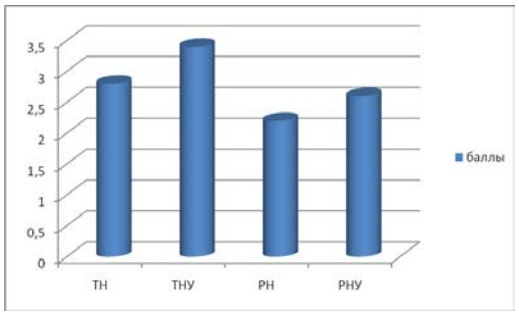

Рис. 2. Интенсивность боли по 4 балльной шкале вербальных оценок в зависимости от применяемого доступа

Другим критерием оценки качества жизни явилась шкала физической активности: 1 – нормальная физическая активность; 2 – незначительно снижена, больной способен самостоятельно посещать врача; 3 – умеренно снижена, постельный режим менее 50% дневного времени; 4 – значительно снижена, постельный режим более 50% дневного времени; 5 – активность минимальная, полный постельный режим и по продолжительности ночного сна.

У больных после ТН физическая активность после операции в 1– е сутки составила 3,8±0,32 балла, после ТНУ – 4,8±0,34; после РН – 2,8±0,22, а после РНУ – 3,2±0,20 балла (рис. 3). Различие между группами больных после традиционной операции и ретроперитонеоскопической было статистически достоверно (p< 0,05).

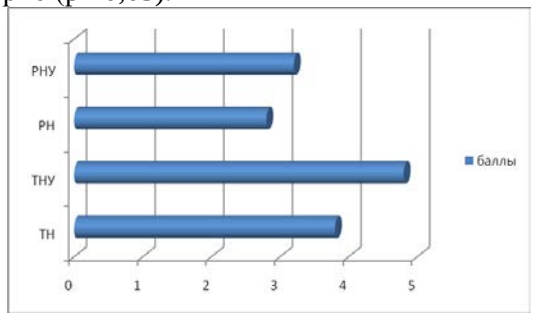

Рис. 3. Оценка качества жизни по шкале физической активности

Возвращение к обычной жизни – это также важный послеоперационный показатель у больных после нефрэктомии. Период реабилитации и возвращение к обычной жизни после РН меньше (от 15 до 25 дней, в среднем 20 дней), чем после открытых операций (от 25 до 40 дней, в среднем 30 дней).

Косметический эффект-длина разреза передней брюшной стенки после ТН составила 8–15 см (в среднем 12,4±2,8 см), а после ТНУ длина 2 разрезов – суммарно 15–25 см (в среднем 20,8±4,2 см). После РН и РНУ для удаления почки и мочеточника выполнен только один разрез, длина разреза варьировала от 3 до 7 см (в среднем 4,5±1,2 см).

Заключение. Таким образом, полученные результаты свидетельствуют о том, что качество жизни больных по данным различных методов оценки значительно лучше после малоинвазивной ретроперитонеоскопической, чем после традиционной нефрэктомии.

Сведения об авторах статьи:

Одилов Аминджон Юсупович – заместитель директора Республиканского клинического центра «Урология» г. Душанбе. E- mail:dr.odilov–a@mail.ru

Султанов Константин Георгиевич – аспирант эндоскопической урологии ФПКМР ФГБОУ ВПО РУДН. Адрес: 117198, г. Москва, ул. Миклухо-Маклая, д. 21. E-mail: kostyn@mail.ru

Кадыров Зиёратшо Абдуллоевич – д.м.н., профессор, зав. кафедрой эндоскопической урологии ФПКМР ФГБОУ ВПО РУДН. Адрес: 117198, г. Москва, ул. Миклухо-Маклая, д. 21. E-mail: zieratsho@yandex.ru.

ЛИТЕРАТУРА

1. Chueh S.C. Simple nephrectomy by retroperitoneoscope / S.C. Chueh [et al.] // J. Formos Med. Assoc. – 1996. – V. 95, № 6, – P. 487-9.
2. Hemal A.K. Comparison of retroperitoneoscopic nephrectomy with open surgery for tuberculous nonfunctioning kidneys /A.K. Hemal [et al.] // J. Urol. – 2000. – V. 164, № 1. – P. 32-5.
3. Gupta N.P. Should retroperitoneoscopic nephrectomy be the standard of care for benign nonfunctioning kidneys? An outcome analysis based on experience with 449 cases in a 5-year period / N.P. Gupta [et al.] // J. Urol. – 2004. – V. 172, № 4, Pt.1, – P. 1411-3.
4. Новик А.А. Концепция исследования качества в медицине / А.А. Новик, Т.И. Ионова, П. Кайид. – СПб.; 1999.
5. Новик А.А. Исследования качества жизни в медицине / А.А. Новик, Т.И. Ионова. – М.; 2004.
6. Bosch J.L. Using the ICSOoL to measure the impact of lower urinary tract symptoms on quality of life: evidence from the ICS – BPH Study. International Continence Society – Benign Prostatic Hyperplasia / J.L. Bosch [et al.] // Br. J. Urol. – 1997. – V. 80, № 5, – P. 712-721.

УДК 616.65-089.87-06:616.69-008.1-073.75-085.825.1
© В.Н. Павлов, А.Р. Загитов, А.А. Казихинуров, Р.Р. Ишемгулов, А.Т. Мустафин, Р.А. Абзалилов, А.В. Боярко, Р.Р. Ишмурзин, Ф.Н. Мухамедьянов, Н.В. Усманова, И.М. Насибуллин, 2013

В.Н. Павлов, А.Р. Загитов, А.А. Казихинуров, Р.Р. Ишемгулов,
А.Т. Мустафин, Р.А. Абзалилов, А.В. Боярко, Р.Р. Ишмурзин,
Ф.Н. Мухамедьянов, Н.В. Усманова, И.М. Насибуллин

РОЛЬ ЛАЗЕРНОЙ ДОППЛЕРОВСКОЙ ФЛОУМЕТРИИ В ОЦЕНКЕ ЭФФЕКТИВНОСТИ РЕАБИЛИТАЦИИ БОЛЬНЫХ С ЗАБОЛЕВАНИЯМИ ОРГАНОВ МАЛОГО ТАЗА

ГБОУ ВПО «Башкирский государственный медицинский университет»
Минздрава России, г. Уфа

Эректильная дисфункция остается существенной проблемой у мужчин после радикальной простатэктомии. Гемодинамические методы являются наиболее информативными и объективными в диагностике эректильной дисфункции у пациентов с данной патологией. Послеоперационная реабилитация с включением ингибитора ФДЭ-5 и упражнений для мышц дна таза позволила достоверно улучшить показатели эректильной функции.

Ключевые слова: эректильная дисфункция, лазерная допплеровская флоуметрия, реабилитация.

V.N. Pavlov, A.R. Zagitov, A.A. Kazikhinurov, R.R. Ishemgulov,
A.T. Mustafin, R.A. Abzalilov, A.V. Boyarko, R.R. Ishmurzin,
F.N. Mukhamedyanov, N.V. Usmanova, I.M. Nasibullin

THE ROLE OF LASER DOPPLER FLOWMETRY IN THE ASSESSMENT OF REHABILITATION EFFICACY IN PATIENTS WITH PELVIC ORGANS DISEASES

Erectile dysfunction is a significant problem in men after radical prostatectomy. Hemodynamic techniques are the most informative and objective in the diagnosis of erectile dysfunction in patients with this pathology. Postoperative rehabilitation with PDE-5 inhibitor and pelvic floor exercises allowed to significantly improve the performance of erectile function.

Key words: erectile dysfunction, laser doppler flowmetry, rehabilitation.

Количество мужчин, больных раком предстательной железы (РПЖ) в России ежегодно увеличивается, что связано с постоянным совершенствованием ранней диагностики и увеличением средней продолжительности жизни мужского населения [2,6,7].

С ростом выявляемости увеличилось количество пациентов с РПЖ в возрасте до 60 лет с хорошей эректильной функцией (ЭФ) и живущих регулярной половой жизнью с минимальными признаками инфравезикальной обструкции или без таковых [2,3].

В настоящее время общепризнанным и принятым за "золотой стандарт" методом лечения локализованного РПЖ является радикальная простатэктомия (РПЭ). По данным отечественных и зарубежных исследователей после, РПЭ эректильная дисфункция (ЭД) регистрируются в 29-100% случаев [2,3,6,7,8].

Применение разработанных модификаций нервосберегающих операций с усовершенствованием хирургической техники, медицинских технологий и инструментария значительно повышает вероятность сохранения ЭФ в послеоперационном периоде. В тоже время, несмотря на широкое внедрение нервосберегающей оперативной техники, процент возникновения ЭД после выполнения подобных операций достаточно высок и составляет от 8-75 в зависимости от возраста, клинической стадии заболевания, что связано с проблемой идентификации СНП [2,4,7].

За последние годы достигнут значительный прогресс в диагностике ЭД, становлении неинвазивных и достоверных методик, основное место среди которых занимает УЗ-допплерографическое исследование сосудов полового члена. Однако противоречивые данные при УЗ-допплерографическом исследовании, которые часто встречаются в работах современных отечественных и зарубежных авторов при изучении нормы и патологии пенильного кровотока в покое и при его стимуляции, свидетельствуют о многих нерешенных вопросах в диагностике пенильной гемодинамики указанным методом.

Большой интерес в этом плане представляет исследование микроциркуляторного русла полового члена методом лазерной допплеровской флоуметрии (ЛДФ) [1,5,6,9,10].

В настоящее время существует достаточно большое число разных методов лечения ЭД (интракавернозные инъекции, интрауретральные введения альпростадила, вакуумэрективные устройства, андрогензаместительная терапия, фаллопротезирование и т.д.). Все эти методы могут быть применены и у больных ЭД после РПЭ, однако следует признать, что эффективность многих из этих методик у данной категории больных существенно уступает таковым в общей популяции, что связано с комплексным характером эректильных нарушений и выраженностью структурных изменений после РПЭ. Улучшить помощь данной категории пациентов на современном этапе возможно путем разработки лечебного комплекса с сочетанием различных методик.

В связи с этим задача поиска и разработки новых эффективных и неинвазивных методов лечения в урологии имеет первостепенное значение и требует инноваций в реабилитационном лечении больных с урологическими осложнениями после радикальных операций на органах малого таза.

Цель исследования. Улучшить результаты комплексного лечения больных с эректильной дисфункцией после операций на органах малого таза с учетом и коррекцией расстройств микроциркуляции.

Материал и методы. Проспективное исследование проведено на репрезентативной выборке, отобранной по результатам комплексного обследования и лечения 172 пациентов с локализованным РПЖ, перенесших РПЭ с 2000 по 2011 г.г. в клинике урологии ГБОУ ВПО БГМУ Минздрава России на базе отделения урологии Республиканской клинической больницы им. Г.Г. Куватова МЗ РБ, урологического центра Клиники ГБОУ ВПО «Башкирский государственный медицинский университет» Минздрава России, отделения онкоурологии ГБУЗ «Республиканский онкологический диспансер» МЗ РБ, МУЗ «Больница скорой медицинской помощи № 22» г. Уфы и МУЗ «Городская клиническая больница № 1» г. Стерлитамака. Сроки наблюдения составили 4 месяца – 3 года.

У обследованных пациентов возраст колебался от 41 года до 76 лет, в среднем 60,5±4,9 года. Все пациенты были разделены на три группы в зависимости от вида операции и послеоперационной реабилитации (табл.1).

Таблица 1

Распределение больных в зависимости от вида лечения и среднего возраста

Группы больных	Проведенное лечение	Количество больных, абс.ч. (%)	Средний возраст, M±δ
I	РПЭ	67 (38,9%)	63,7±4,73
II	РПЭ+реабилитация	56 (32,6%)	64.5±5,12
III	НС-РПЭ +реабилитация	49 (28,5%)	55,3±6,61
Всего		172 (100%)	60,5±4,9

В реабилитационном лечении пациентов с ЭД мы использовали специальный комплекс упражнений для мышц дна таза для улучшения кровоснабжения пениса, электростимуляцию мышц тазового дна, применяли ингибиторы ФДИ-5 (левитра 5 мг 3 раза в неделю на ночь начиная со 2 мес. после операции, далее по требованию).

Для оценки микроциркуляции полового члена методом ЛДФ использован лазерный анализатор капиллярного кровотока «ЛАКК-01» (НПФ «ЛАЗМА», Россия). Оценка эректильной и сексуальной функций проводилась по шкале Международного индекса эректильной дисфункции (IIEF-5).

Для определения критериев нормального пенильного кровотока была обследована группа из 37 здоровых мужчин добровольцев (группа сравнения) в возрасте от 20 до 35 лет, ранее не оперированных на органах малого таза и не предъявляющих жалобы на нарушение ЭФ (табл.2).

Таблица 2

Показатели микроциркуляции полового члена при физиологической норме (n=37)

Показатель микроциркуляции (ПМ)	Среднее квадратичное отклонение (δ)	Коэффициент вариации (K_v)
17,61±0,32	4,3±0,62	28,71±4,80

Результаты и обсуждение. После оперативного лечения 19 (28,3%) пациентов I группы отказались от участия в исследованиях по субъективным и объективным причинам. Таким образом, общее количество пациентов в I группе составило 48 человек, в двух других группах количество пациентов осталось без изменений. Всего в исследовании приняли участие 153 пациента с локализованным РПЖ (рис.1).

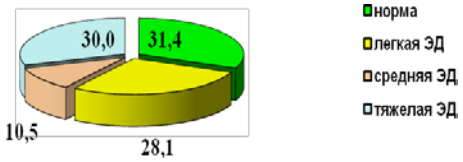

Рис. 1. Распределение больных по тяжести ЭД перед РПЭ (n=153)

Среди пациентов I и II группы (n=123) у 24 (19,5%) в дооперационном периоде были выявлены следующие органические причины ЭД: ИБС, ГБ, сахарный диабет, распространенный атеросклероз и др. Еще 22 (17,8%) пациента, имели тяжелую степень ЭФ смешанного генеза в течение нескольких лет до установления диагноза РПЖ с полным отсутствием сексуальной функции до операции и не стремились к лечению. Таким образом - 46 пациентов с отсутствием ЭФ до РПЭ были исключены из нашего исследования.

В исследовании, касающемся восстановления ЭФ в различные сроки, после РПЭ приняли участие 107 пациентов (критерии включения сохранная половая функция до операции). Среди них в I группе 26 (24,3%) пациентов, во II группе – 32 (29,9%), в III группе 49 (45,8%) пациентов (рис.2).

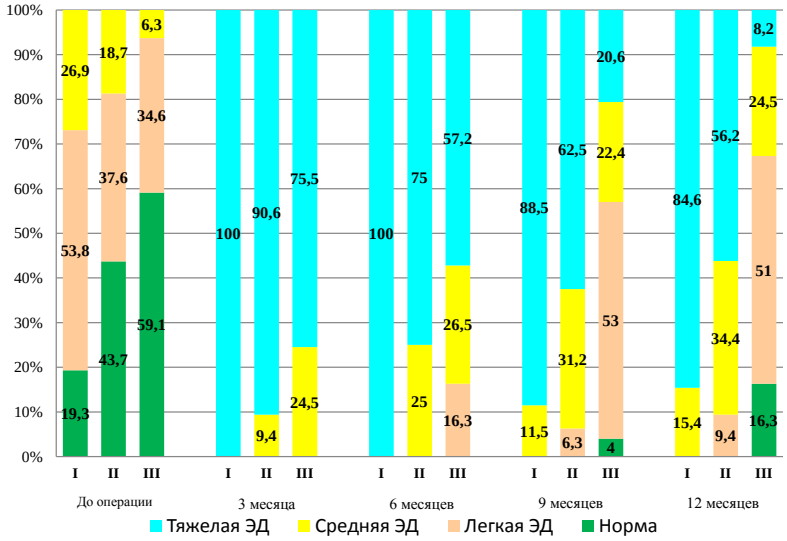

Рис. 2. Динамика тяжести ЭД после РПЭ по данным МИЭФ-5 (n=107)

В раннем послеоперационном периоде после РПЭ у пациентов всех 3 групп наблюдалась тяжелая степень ЭД (по данным МИЭФ-5 менее 10 баллов). На 3-м месяце наблюдения появляются пациенты со средней тяжестью ЭД, из них во II группе - 9,4%, в III группе - 24,5%. С 6 мес. отмечается прогрессивное снижение числа пациентов со средней и тяжелой формой ЭД во II и III группах, и появляются пациенты с легкой формой ЭД. К концу года были удовлетворены половой жизнью по данным анкетирования МИЭФ-5 во II группе 9,4% пациентов, в III группе 67,3%. В I группе удовлетворенных половой жизнью пациентов не было. Сравнительный анализ данных ЛДФ в I-III группах показал, что ПМ до операции во всех группах достоверно не отличались (11,4±0,27, 11,8±0,35 и 12,4±0,25; p>0,05) и были снижены на 30% от нормальных значений (рис.3).

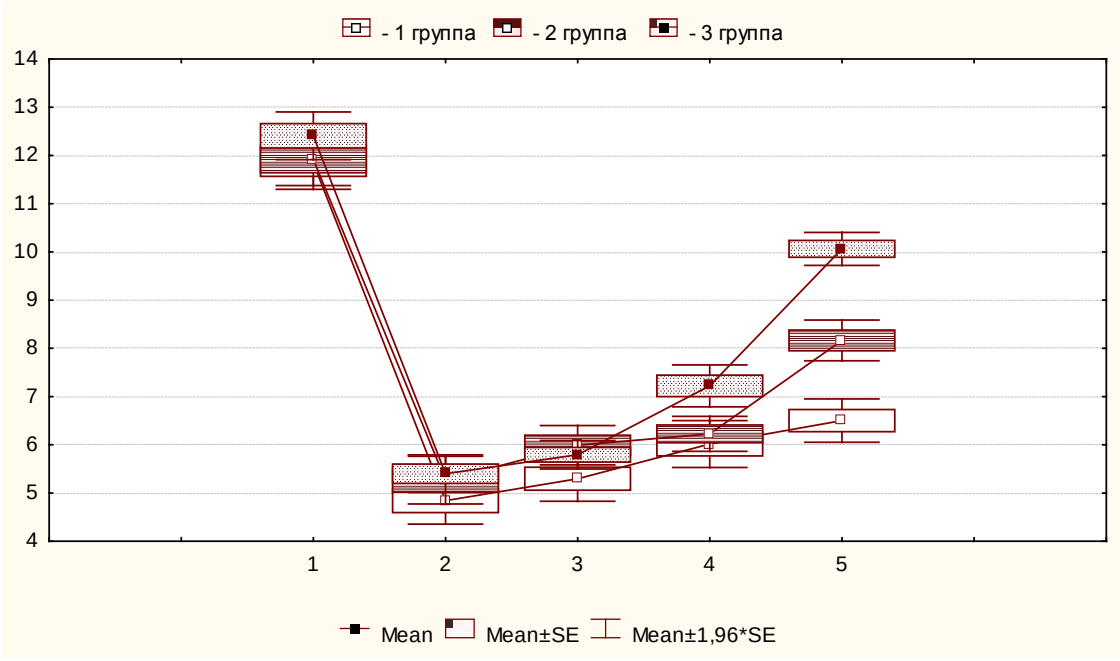

Рис. 3. Показатели микроциркуляции полового члена в послеоперационном периоде у больных I-III групп: по оси абсцисс периоды наблюдения: 1 – до операции; 2 – через 1 мес; 3– через 3 мес.; 4 – через 6 мес., 5 – через 12 мес. после операции. По оси ординат – значения параметра микроциркуляции. SE – стандартная ошибка средней, ⊥– границы 95% доверительного интервала.

В динамике отмечалось статистически значимое снижение ПМ через 1 месяц после операции во всех трех группах до 4,48±0,24 перф. ед. ($p<0,001$), 5,86±0,19 ($p<0,001$) и 5,86±0,19 перф. ед. ($p<0,001$) соответственно. Начиная с 3 месяца после операции, отмечалось повышение ПМ. В I группе - с 5,54±0,23 до 6,54±0,22 перф. ед. к 12 месяцу после операции ($p<0,001$), во II группе - с 6,06±0,20 до 8,12±0,40 перф. ед. ($p<0,01$). Наибольшее увеличение ПМ отмечалось в III группе больных – с 6,12±0,15 до 10,23±0,17 перф. ед. ($p<0,01$). Через 1 год после операции во всех трех группах ПМ оставались достоверно ниже данных дооперационного периода ($p<0,001$). В III группе ПМ оказались достоверно выше, чем в I ($p<0,001$) и во II группах ($p<0,001$).

Заключение. По результатам ЛДФ нами были выявлены выраженные нарушения микроциркуляции: снижение интенсивности перфузии кровью кавернозной ткани, уменьшение объема кровотока в артериолах, явления застоя крови в венулах, повышение симпатической вазоматорной активности, поступление значительного объема крови в нутритивное звено на фоне спазма сосудов и ишемизации ткани.

Включение в послеоперационном периоде в комплексную профилактику и лечение ЭД ингибитора ФДЭ-5 и упражнений для седалищно-пещеристых и луковично-губчатой мышц позволяет адаптировать пациентов к сексуальной жизни на удовлетворяющем их уровне. Спустя год ЭФ у пациентов во II и в III группах восстановилась в 9,4% и 67,3% случаев соответственно, а в группе пациентов, перенесшие стандартную операцию и не получавших программу пенильной реабилитации, удовлетворенных половой жизнью не было.

Таким образом, анализ данных ЛДФ позволяет обеспечить ценную неинвазивную оценку капиллярного кровообращения и его контроля у пациентов с ЭД после РПЭ.

Сведения об авторах статьи:

Павлов В.Н. – д.м.н., профессор, зав. кафедрой урологии с курсом ИПО ГБОУ ВПО БГМУ Минздрава России. Адрес: 450000, г. Уфа, Ленина, 3.E-mail: vpavlov3@yandex.ru.

Загитов А.Р. – к.м.н., доцент кафедры урологии с курсом ИПО ГБОУ ВПО БГМУ Минздрава России. Адрес: 450000, г. Уфа, Ленина, 3. E-mail: artur.zagitov@inbox.ru;

Казихинуров А.А. – д.м.н., профессор кафедры урологии с курсом ИПО ГБОУ ВПО БГМУ Минздрава России. Адрес: 450000, г. Уфа, Ленина, 3.

Ишемгулов Р.Р. – к.м.н., доцент кафедры урологии с курсом ИПО ГБОУ ВПО БГМУ Минздрава России. Адрес: 450000, г. Уфа, Ленина, 3.

Мустафин Артур Тагирович – к.м.н., доцент кафедры урологии с курсом ИПО ГБОУ ВПО БГМУ Минздрава России. Адрес: 450000, г. Уфа, Ленина, 3.

Абзалилов Р.А. – соискатель кафедры урологии с курсом ИПО ГБОУ ВПО БГМУ Минздрава России. Адрес: 450000, г. Уфа, Ленина, 3.

Боярко А.В. – к.м.н., ассистент кафедры урологии с курсом ИПО ГБОУ ВПО БГМУ Минздрава России. Адрес: 450000, г. Уфа, Ленина, 3.

Ишмурзин Р.Р. – соискатель кафедры урологии с курсом ИПО ГБОУ ВПО БГМУ Минздрава России. Адрес: 450000, г. Уфа, Ленина, 3.
Мухамедьянов Ф.Н. – соискатель кафедры урологии с курсом ИПО БГМУ. Адрес: 450000, г. Уфа, Ленина, 3.
Усманова Н.В. – соискатель кафедры урологии с курсом ИПО БГМУ. Адрес: 450000, г. Уфа, Ленина, 3.
Насибуллин И.М. – к.м.н., сотрудник кафедры урологии с курсом ИПО ГБОУ ВПО БГМУ Минздрава России. Адрес: 450000, г. Уфа, Ленина, 3.

ЛИТЕРАТУРА

1. Аляев, Ю.Г. Опыт длительного и непрерывного лечения Варденафилом тяжелых форм нарушения эрекции / Ю.Г. Аляев, А.З. Винаров, Н.Д. Ахведиани // Урология. – 2005. - № 5. – С. 64-66.
2. Аполихин, О.И. Пути повышения эффективности радикальной простатэктомии / О.И. Аполихин, М.И. Катибов // Урология. - 2011. - № 4. - С. 49-55.
3. Велиев, Е.И. Лечение эректильной дисфункции после нервосберегающей радикальной позадилонной простатэктомии / Е.И. Велиев, О.Б. Лоран // Урология. - 2006. - № 1. - С. 28-33.
4. Котов, С.В. Профилактика эректильной дисфункции после нервосберегающей радикальной простатэктомии : автореф. дис. … канд. мед. наук. – М., 2008. - 24 с.
5. Неймарк, А.И. Лазерная доплеровская флоуметрия при заболеваниях мочеполовой системы / А.И. Неймарк, Ю.С. Кондратьева, Б.А. Неймарк. – М.: Практическая медицина, 2011. – 104 с.
6. Петров, С.Б. Отдаленные результаты позадилонной радикальной простатэктомии / С.Б. Петров, С.А. Ракул, Р.Д. Галимов // Вестник хирургии им. И.И. Грекова. - 2010. - Т. 169, № 1. - С. 117-122.
7. Пушкарь, Д.Ю. Радикальная простатэктомия / Д.Ю. Пушкарь. - М.: МЕДпресс - информ, 2002. - 167 с.
8. Briganti,A. Penile rehabilitation after radical prostatectomy/A.Briganti, F.Montorsi//NatureClin.Pract.Urol.–2006.–Vol.3, № 8.–P.400-1.
9. Chung, E. Delayed penile rehabilitation post radical prostatectomy/E.Chung, G.B. Brock//J.Sex.Med.– 2010.– Vol. 7, № 10.– P. 3233-6.
10. Tal, R. Erectile function rehabilitation after radical prostatectomy: practice patterns among AUA members / R. Tal, P. Teloken, J.P. Mulhall // J. Sex. Med. – 2011. – Vol. 8, № 8. – P. 2370-6.

УДК 616.62-003.7-089.879.168-074
© В.Н. Павлов, А.М. Пушкарев, А.В. Алексеев, Р.И. Сафиуллин, В.З. Галимзянов, И.Г. Ракипов, А.Т. Мустафин, И.М. Насибуллин, 2013

В.Н. Павлов, А.М. Пушкарев, А.В. Алексеев, Р.И. Сафиуллин,
В.З. Галимзянов, И.Г. Ракипов, А.Т. Мустафин, И.М. Насибуллин

ПОКАЗАТЕЛИ ВОДНОГО И ЭЛЕКТРОЛИТНОГО ОБМЕНА, ДИНАМИКА БИОМАРКЕРОВ ПОВРЕЖДЕНИЯ ПОЧКИ У ПАЦИЕНТОВ С УРОЛИТИАЗОМ ПОСЛЕ КОНТАКТНОЙ УРЕТРОЛИТОТРИПСИИ

ГБОУ ВПО «Башкирский государственный медицинский университет»
Минздрава России, г. Уфа

Нефролитиаз является одним из самых распространенных урологических заболеваний. 50% больных уролитиазом имеют камни мочеточника. Как при уретеролитиазе, так и при контактной литотрипсии (КЛТ) установлено развитие канальцевой и гломерулярной дисфункций, вызывающих до 9% осложнений. Исследование параметров водно-электролитного обмена, биомаркеров повреждения почек, гормонов его регулирующих, проведено 67 пациентам с мочекаменной болезнью до и после контактной уретеролитотрипсии. После контактной литотрипсии установлен рост скорости клубочковой фильтрации на 59%, суточной экскреции креатинина – на 42%, мочевины – на 23%, натрия – на 31%, хлоридов – на 54%, концентрации АКТГ – на 53%, кортизола – на 10%.В моче повышается концентрация показателей, характеризующих канальцевую и клубочковую дисфункции: НГАЛ в 3,5 раза, β2-микроглобулина достоверных различий нет, микроальбумина в 3 раза. Выявленные изменения по-видимому обусловлены только внутрипочечными механизмами, поскольку основные гормональные системы, регулирующие водно-электролитный обмен, существенно не меняют параметры своего функционирования.

Ключевые слова: мочекаменная болезнь, уретеролитиаз, контактная литотрипсия, водно-электролитный обмен.

V.N. Pavlov, A.M. Pushkarev, A.V. Alekseev, R.I. Safiullin,
V.Z. Galimzyanov, I.G. Rakipov, A.T. Mustafin, I.M. Nasibullin

PARAMETERS OF WATER AND ELECTROLYTE METABOLISMS, DYNAMICS OF NEPHROS INJURY BIOMARKERS IN PATIENTS WITH UROLITHIASIS AFTER CONTACT URETEROLITHOTRIPSY

Urolithiasis is one of the most common urologic diseases, and 50% of patients with urolithiasis have ureteral stones. It has been established that both ureterolithiasis and contact lithotripsy (CLT) provoke the development of glomerular and tubular dysfunction, causing up to 9% of complications. 67 patients with urolithiasis were examined for parameters of water-electrolyte metabolism, kidney injury biomarkers and regulating hormones before and after contact ureterolithotripsy. After CLT glomerular filtration rate increased 59%, the daily creatinine excretion - 42%, urea - 23%, sodium - 31%, chlorides - 54%, ACTH concentration - 53%, cortisol -10%. The concentration of indicators of the glomerular and tubular dysfunction in the urine increases: mikroalbumina in 3 times, β2-microglobulin – no proved differences, Ngala – in 3.5 times. The identified changes are apparently caused only by intrarenal mechanisms, because the main hormone systems, regulating water and electrolyte metabolism, do not significantly change the parameters of their functioning.

Key words: urolithiasis, ureterolithiasis, contact lithotripsy, water and electrolyte metabolism.

Мочекаменная болезнь (МКБ) – одна из самых распространенных урологических заболеваний, которая встречается не менее чем у 3% населения [10]. Больные МКБ составляют 30-40% всего контингента урологических стационаров [9]. В структуре урологических

заболеваний МКБ занимает одно из первых мест, составляя в среднем по России 34,2% [3]. Уролитиаз стоит на втором месте среди острых заболеваний, приводящих к смерти урологических больных [2]. 50% больных уролитиазом имеют камни мочеточника, которые могут осложняться развитием пиелонефрита и гидронефроза [8]. Несмотря на разработку комплексных методов диагностики обменных нарушений и широкого спектра противорецидивных мероприятий, частота повторного образования конкрементов остается высокой – 5,4-18,9% [1].

Окклюзия мочеточника камнем вызывает нарушение пассажа мочи, спазм гладкой мускулатуры вокруг препятствия, повышение внутрилоханочного давления выше фильтрационного, спазм почечных сосудов, резкое нарушение ренальной гемодинамики и гипоксию. Возникают пиелоренальные рефлюксы, альтерация почечного интерстиция с вовлечением в воспалительный процесс канальцевого аппарата почки. Изменение внутрилоханочного давления при обструкции не всегда прямо зависит от ее выраженности в связи с тем, что многие факторы – уродинамические, нервно-рефлекторные и гуморальные – вносят свой вклад и проявляются в изменениях давления в лоханке почки [7]. Обструктивная нефропатия является не просто результатом механического нарушения оттока мочи, а комплексным синдромом повреждения гломерулярной гемодинамики и тубулярной функции в связи с взаимодействием различных вазоактивных факторов и цитокинов, активированных в ответ на обструкцию [13]. Нарушается окислительное фосфорилирование, снижается содержание аденозинтрифосфорной кислоты, повышается проницаемость клеточных мембран с выходом ферментов и последующей гибелью клеток [12].

Уростаз с нарушением макро- и микроциркуляции в почке приводит к снижению клубочковой фильтрации и канальцевой реабсорбции даже при неизмененной функции контрлатеральной почки: клиренс креатинина снижается в 2 раза, мочевины – в 1,76 раза. Эти нарушения суммарной деятельности почек объясняют токсико-аллергическим и аутоаллергическим, иммунным и нейрогуморальным воздействиями пораженной почки. В результате выраженного нарушения канальцевой реабсорбции происходит потеря электролитов. Нарушение микроциркуляции в почке существенно влияет и на процессы биологического окисления. В крови и моче повышается активность ферментов, участвующих в его регуляции (изоцитратдегидрогеназы, сукцинатдегидрогеназы, малатдегидрогеназы), что указывает на морфологические изменения в клетках клубочков и канальцев. Даже через 2 недели после ликвидации окклюзии активность ферментов, уровни мочевины и креатинина, клиренс креатинина практически не отличаются от дооперационных показателей [4].

С начала 1980-х годов контактная уретеролитотрипсия (КЛТ) стала использоваться в ведущих клиниках и урологических центрах мира [6]. При правильном проведении метод позволяет достичь удаления камней любого отдела мочевой системы с наименьшей травматизацией мочевыводящей системы, сокращением сроков лечения и реабилитации. Полная фрагментация конкрементов происходит в 90-96% случаев [11]. Однако общее количество осложнений КЛТ остается достаточно высоким – 5-9%, в связи с этим изучение механизмов нарушения функции почки при уретеролитиазе является актуальной задачей [5].

Материал и методы. Обследование с использованием клинических, инструментальных и лабораторных методов было проведено 67 пациентам с МКБ до и после контактной уретеролитотрипсии. В комплекс обследования были включены определение параметров азотистого и водно-электролитного обмена (мочевина, креатинин, натрий, калий, хлориды, осмолярность) в сыворотке крови и моче. Сыворотку получали из крови, взятой натощак, замораживали и хранили при -70°C. Суточную мочу собирали в сухую чистую емкость с консервантом. Осмолярность определяли на криоскопическом осмометре Osmomat 030, концентрацию электролитов – на автоматическом анализаторе EasyLyte (Medica, США), уровень креатинина и мочевины – на анализаторе Hitachi 902 кинетическим методом. Альдостерон, кортизол, желатиназоассоциированный лиипокалин нейтрофилов (НГАЛ), β_2-микроглобулин сыворотки крови, вазопрессин, адренокортикотропный гормон (АКТГ) плазмы, а также микроальбумин мочи определяли при помощи иммуноферментного анализа на микропланшетном фотометре Stat Fax-2100 (США). Статистическую обработку проводили методом парных сравнений с использованием критерия Манна-Уитни. Результаты представлены в виде M±m, где M – выборочное среднее значение, m – ошибка среднего значения. При расчетах использовали программу Statistica 6.0 for Windows.

Результаты и обсуждение. Все показатели водно-солевого и азотистого обмена, ис-

следованные в сыворотке крови, достоверно не отличались у пациентов до и после КЛТ.

Ликвидация окклюзии приводит к улучшению почечного кровотока и снижению градиента гидростатического давления в почечном клубочке, в результате чего на 61% возрастает скорость клубочковой фильтрации креатинина. Суточная экскреция креатинина после КЛТ также возрастает на 43%. Концентрация мочевины в суточной моче увеличивается после операции на 21%. По-видимому, снижение гидростатического давления в мочевых путях приводит к росту скорости течения канальцевой жидкости и увеличивает скорость диффузии мочевины через тубулярную стенку из интерстиция медуллярного слоя. Кроме того, улучшение почечной микроциркуляции после операции сопровождается снижением отека межуточной ткани и ростом трансканальцевого концентрационного градиента для мочевины. Статистически значимых различий в суточной экскреции калия не утановлено. Суточная экскреция натрия и хлоридов после литотрипсии возрастает после КЛТ на 28% и 55% соответственно, в результате ликвидации окклюзии, восстановления почечной гемоциркуляции и, возможно, в результате улучшения работы трансмембранных переносчиков вследствие восстановления энергетического обмена. Рост осмолярности суточной мочи после КЛТ на 39% обусловлен увеличением концентрации в ней ионов (натрия, хлоридов) и продуктов азотистого обмена (мочевины и в меньшей степени креатинина). В послеоперационном периоде отмечен рост клиренса осмотически свободной воды в 4 раза и осмолярного клиренса на 35%, что свидетельствует об увеличении способности нефрона к очищению крови от осмотически активных веществ и выделению разведенной мочи. Значение экскретируемой фракции натрия, т.е. отношение выделенного с мочой натрия к профильтрованному, достоверно не меняется после дробления.

Таблица 1

Биохимические показатели мочи

Показатель	До КЛТ	После КЛТ
Креатинин, мкмоль/сут	10255±1155	14562±1357*
Мочевина, ммоль/сут	266,1±12,3	327,3±17,5*
Калий, ммоль/сут	55,7±5,3	59,7±6,5
Хлориды, ммоль/сут	99,3±17,3	152,9±21,3*
Натрий, ммоль/сут	151,1±13,1	197,9±14,1*
Осмолярность, мосм/сут	609,1±81,4	846,6±79,6*
Клиренс креатинина, мл/мин	98,7±12,3	156,93±12,7*
Осмолярный клиренс, мл/мин	1,8±0,37	2,43±0,19*
Клиренс осмотически свободной воды, мл/мин	-0,16±0,2	-0,61±0,21*
Экскретируемая фракция натрия, %	0,82±0,08	0,76±0,09

*p<0,05

Таблица 2

Результаты количественного определения гормонов и белков сыворотки крови и мочи

Показатель	До КЛТ	После КЛТ
Кортизол, мг/дл[1]	25,1±1,2	27,6±1,8
Альдостерон, пг/мл[1]	229±19,6	259,8±18
Микроальбумин, мкг/мл[2]	111,6±28,9	320,2±68,3*
НГАЛ, пг/мл[1]	2,22±0,17	1,96±0,18
НГАЛ, пг/мл[2]	1,31±0,07	4,7±0,16*
β_2-микроглобулин, мг/мл[1]	2,3±0,31	1,87±0,12
β_2-микроглобулин, мг/мл[2]	0,04±0,01	0,07±0,02
АКТГ, пг/мл[1]	7,6±1,9	10,3±3,1
Вазопрессин, пг/мл[1]	3,01±0,2	3,81±0,46

[1]-сыворотка крови, [2]-моча. *p<0,05.

Секреция антидиуретического гормона существенно не меняется после литотрипсии, что может указывать на ведущее значение аутокоидов в увеличении способности почки экскретировать разведенную мочу. Рост концентрации АКТГ на 53% и кортизола на 10% после КЛТ можно объяснить стрессорным воздействием операционной травмы. Повышение уровня кортизола после дробления не столь существенно, как АКТГ. Возможно, надпочечники слабее реагируют на внешний стимул в условиях хронического стресса, вызванного длительной окклюзией, или происходит выделение других гормонов (дезоксикортикостерон), секреция которых также зависти от уровня АКТГ. Влияние глюко- и минералокортикоидов на отмеченные изменения параметров почечной экскреции маловероятно, особенно с учетом не меняющейся после КЛТ концентрации альдостерона. После уретероскопии и литотрипсии установлен рост в моче концентрации показателей, характеризующих клубочковую и канальцевую дисфункции: микроальбумина на 111,6 мкг/мл (в 3 раза), β_2-микроглобулина на 0,03 мг/мл (достоверных различий нет), НГАЛ на 3,39 пг/мл (более чем в 3,5 раза). Такие изменения наиболее характерны для нарушения функционального состояния и целостности мембран клеток проксимального канальца нефрона.

Заключение

После контактной уретеролитотрипсии увеличивается экскреция электролитов и продуктов азотистого обмена, возрастает способность канальцев разводить и концентрировать мочу. Эти изменения вероятнее всего обусловлены только внутрипочечными механизмами, поскольку основные гормональные системы, регулирующие водно-электролитный обмен, существенно не меняют параметры своего функционирования. Рост в моче после КЛТ маркеров канальцевого и клубочкового повреждений свидетельствует о том, что данная процедура не только восстанавливает пассаж мочи и уменьшает внутрилоханочное

давление, в результате чего улучшается почечная гемодинамика и работа нефрона, но и вызывает нарушение функционирования почечных ультраструктур. При проведении последующих исследований необходимо выяснить обратимость развившихся нарушений, длительность восстановления нормальной работы почки, изучить роль различных лечебных факторов в отношении коррекции водно-электролитного дисбаланса.

Сведения об авторах статьи:

Павлов Валентин Николаевич – д.м.н., профессор, зав. кафедрой урологии с курсом ИПО ГБОУ ВПО БГМУ Минздрава России. Адрес: 450000, г. Уфа, Ленина, 3.

Пушкарев Алексей Михайлович – д.м.н., профессор кафедры урологии с курсом ИПО ГБОУ ВПО БГМУ Минздрава России. Адрес: 450000, г. Уфа, Ленина, 3.

Алексеев Александр Владимирович – к.м.н., врач уролог отделения урологии РКБ им. Г.Г. Куватова. Адрес: 450005, г. Уфа, Достоевского, 132.

Сафиуллин Руслан Ильясович – д.м.н., профессор кафедры урологии с курсом ИПО БГМУ. Адрес: г. Уфа, ул. Ленина, 3.

Галимзянов Виталий Загитович – д.м.н., профессор кафедры урологии с курсом ИПО БГМУ. Адрес: г.Уфа, ул. Ленина,3.

Ракипов Ильнур Галинурович – аспирант кафедры урологии с курсом ИПО БГМУ. Адрес: г. Уфа, ул. Ленина, 3.

Мустафин Артур Тагирович – к.м.н., доцент кафедры урологии с курсом ИПО БГМУ. Адрес: г. Уфа, ул. Ленина, 3.

Насибуллин Ильдар Марсович – к.м.н., сотрудник кафедры урологии с курсом ИПО БГМУ. Адрес: г. Уфа, ул. Ленина, 3.

ЛИТЕРАТУРА

1 Дзеранов, Н.К. Повреждение клеточных мембран при дистанционной литотрипсии / Н.К. Дзеранов, С.А. Голованов, В.В. Дрожжева // Тезисы докладов Пленума Всероссийского общества урологов. – Пермь, 1994. – С. 205-206.

2 Досаева, Л.А. Диагностика, медикаментозное лечение и профилактика мочекаменной болезни / Л.А. Досаева, С.Н. Шатохина, Е.М. Шилов // Клин. медицина. – 2004. – № 1. – С. 21-27.

3 Дутов, В.В. Современные аспекты лечения некоторых форм мочекаменной болезни: дис. … д-ра мед. наук / В.В. Дутов. – М., 2000. – 311с.

4 Жила, В.В. Патофизиологические изменения в почках при уретеролитиазе / В.В. Жила, А.С. Крикун, М.Н. Маллаев // Клин. хирургия. – 1987. – № 12. – С. 17-19.

5 Лопаткин, Н.А. 15-летний опыт применения ДЛТ в лечении МКБ / Н.А. Лопаткин, Н.К. Дзеранов // Материалы Пленума Правления Российского общества урологов. – М., 2003. – С. 5-25.

6 Combination therapy in the treatment of patients with staghorn calculi/ G.S. Gerber // Tech. Urol. – 1999. – Vol. 5, № 3. – P. 155-158.

7 Мудрая, И.С. Нарушения уродинамики и сократительной функции верхних мочевыводящих путей при урологических заболеваниях и методы их диагностики / И.С. Мудрая, В.И. Кирпатовский // Урология. – 2003. – № 3. – С. 66-71.

8 Пневматическая контактктная литотрипсия / Н.А. Лопаткин, А.Г. Мартов, А.А. Камалов, Б.А. Гущин // Урология и нефрология. – 1994. – № 6. – С. 2-5.

9 Тиктинский, О.Л. Мочекаменная болезнь / О.Л. Тиктинский, В.П. Александров. – СПб.: Питер, 2000. – 384 с. 139

10 Частота рецидивов камнеобразования после ДЛТ / Д.А. Бешлиев, Б.М. Крендель, О.В. Константинова, Ю.Н. Ткаченко // Материалы Пленума Правления Российского общества урологов. – М., 2003. – С. 74-75.

11 Мартов, А.Г. 15-й Всемирный конгресс и 13-й научный симпозиум по вопросам эндоурологии и ударноволновой литотрипсии (Шотландия, Эдинбург, 1997) / А.Г. Мартов, Н.А. Чернов // Урология и нефрология. – 1998. – № 3. – С. 52-54.

12 Docherty N. G., O'Sullivan O. E., Healy D. A. et al. Evidence that inhibition of tubular cell apoptosis protects against renal damage and development of fibrosis following ureteric obstruction. Am. J. Physiol. Renal Physiol. 2006; 290: F4-F13.

13 Obstructive nephropathy: an update of the experimental research / J.G. Wen, J. Frøkiaer, T.M. Jørgensen, J.C. Djurhuus // Urol. Res. – 1999. – Vol. 27, № 11. – P. 29-39.

УДК 616.69-008.1:[616.8-009.7:611.981]-085.847

© В.Н. Павлов, Р.А. Абзалилов, А.Р. Загитов, А.А. Казихинуров, А.М. Пушкарев, А.А. Измайлов, А.Т. Мустафин, А.В. Боярко, Р.В. Абдрахимов, Р.Р. Ишмурзин, Н.В. Усманова, И.М. Насибуллин, 2013

В.Н. Павлов, Р.А. Абзалилов, А.Р. Загитов, А.А. Казихинуров,
А.М. Пушкарев, А.А. Измайлов, А.Т. Мустафин, А.В. Боярко,
Р.В. Абдрахимов, Р.Р. Ишмурзин, Н.В. Усманова, И.М. Насибуллин

ОПТИМИЗАЦИЯ КОМПЛЕКСНОЙ ТЕРАПИИ БОЛЬНЫХ С СИНДРОМОМ ХРОНИЧЕСКОЙ ТАЗОВОЙ БОЛИ, СОЧЕТАННОЙ С ЭРЕКТИЛЬНОЙ ДИСФУНКЦИЕЙ

ГБОУ ВПО «Башкирский государственный медицинский университет» Минздрава России, г. Уфа

В работе предложен способ лечения пациентов с синдромом хронической тазовой боли, сочетанной с эректильной дисфункцией с использованием комплексной терапии, включающей в себя коррекцию расстройств микроциркуляции и иннервации органов малого таза посредством физиотерапевтических процедур, а также этиопатогенетическую лекарственную терапию. Использование препаратов, улучшающих микроциркуляцию и проводящую функцию нервной ткани в органах малого таза в сочетании с электростимуляцией мышц тазового дна, позволило в значительной степени улучшить результаты лечения пациентов с синдромом хронической тазовой боли, сочетанной с эректильной дисфункцией.

Ключевые слова: СХТБ, эректильная дисфункция, электромиография мышц дна таза, лазерная допплеровская флоуметрия.

V.N. Pavlov, R.A. Abzalilov, A.R. Zagitov, A.A. Kazikhinurov,
A.M. Pushkarev, A.A. Izmaylov, A.T. Mustafin, A.V. Boyarko,
R.V. Abdrakhimov, R.R. Ishmurzin, N.V. Usmanova, I.M. Nasibullin

OPTIMIZATION OF COMPLEX THERAPY OF PATIENTS WITH CHRONIC PELVIC PAIN SYNDROME COMBINED WITH ERECTIE DYSFUNCTION

The work offers a treatment method for patients with chronic pelvic pain syndrome, combined with erectile dysfunction. This method involves a complex therapy including correction of microcirculation disorders and innervation of pelvic organs by means of physiotherapeutic procedures, and also etiopathogenetic medicinal therapy. Preparations improving microcirculation and conductive function of nervous tissue in pelvic organd in combination with their electrostimulation allowed to substantially improve the results of treatment of patients with chronic pelvic pain syndrome, combined with erectile dysfunction.

Key words: CPPS, erectile dysfunction, electromyography of pelvic organs muscles, laser doppler flowmetry.

В общей популяции населения частота хронического простатита (ХП) составляет от 8 до 30% по данным отечественных авторов [14,17] и от 5 до 16% – зарубежных исследователей [21,23]. Высокая частота ХП отчасти связана с тем, что этот диагноз является, так называемой, «корзиной для клинически неясных состояний» [21]. Однако только 5-10% пациентов с симптомами простатита имеют очевидную бактериальную причину и реагируют на общепринятую антибактериальную терапию. Хронической простатит категории ШБ – хронический абактериальный простатит/синдром хронической невоспалительной тазовой боли (СХТБ) по классификации Национального института здоровья США – характеризуется симптомокомплексом тазовой боли, нарушениями мочеиспускания и сексуальной дисфункцией при отсутствии уропатогенов и признаков воспаления в моче или секрете предстательной железы и составляет в структуре хронического простатита от 20 до 60% [24,28].

В патогенезе СХТБ основополагающая роль отводится гемодинамическим, микроциркуляторным, конгестивным, психосоматическим, нейромышечным факторам [2,5,8, 11,12,13,14,17]. В последнее время в научной литературе все больше места занимают неврологические аспекты хронической невоспалительной тазовой боли [19,20]. Предполагается, что синдром может быть связан с псевдодиссинергией внутреннего сфинктера, тонической миалгией тазового дна, пудендопатией, стрессом или эмоциональными проблемами [25,27]. Отмечается тенденция к расширению лечения хронической невоспалительной тазовой боли в плоскость нейромускулярной терапии, мышечной релаксации и стимуляции сакральных нервов. Несмотря на распространенность СХТБ, этиология и патогенез заболевания остаются малоизученными, а способы лечения эмпирическими и малоэффективными [3,8,11,13,15,20,25,26,29].

Другой, не менее актуальной проблемой современной урологии является эректильная дисфункция (ЭД). Она определяется, как невозможность достичь или поддержать ригидность полового члена, достаточную для проведения полового акта [7,18]. В России при эпидемиологических исследованиях распространенность ЭД выявлена у трети мужчин после 40 лет [2,4,6]. По данным последних исследований (Massachusetts Male Aging Study), 48,0% мужчин старше 40 лет имеют эректильную дисфункцию, причем с возрастом это число увеличивается от 40,0-50,0% в 40-50 лет до 67,0% к 70 годам. Ежегодно на 1000 мужчин у 24 впервые выявляется эректильная дисфункция [23] – один из наиболее частых и ранних предвестников мужского старения. Предполагается, что поражение сосудистой системы полового члена является основным патофизиологическим механизмом развития ЭД при мужском старении. Известно, что ЭД имеет сосудистый генез в 70-80% наблюдений (30% – артериального, 30% – венозного, 40% – смешанного генеза) и бывает связана либо с уменьшением притока артериальной крови к пещеристым телам, либо с увеличением венозного оттока [1,2,4,6,16,23].

Вышеизложенные доводы позволяют предположить, что нарушения микроциркуляции и иннервации органов малого таза являются одними из основных звеньев патогенеза СХТБ и ЭД и диктуют необходимость проведения собственного исследования.

Цель исследования. Улучшить результаты комплексного лечения больных с СХТБ, сочетанной с ЭД, с учетом и коррекцией расстройств микроциркуляции и иннервации органов малого таза.

Материал и методы. В период с февраля 2011 по январь 2013 года на базе урологической клинике РКБ им. Г.Г. Куватова нами было пролечено 60 больных с диагнозом хронический простатит IIIБ (синдром хронической тазовой боли), сочетанный с эректильной дисфункцией. Средний возраст пациентов – 35-50 лет. Период наблюдения составлял 1 месяц во время приема препаратов с последующим периодом отдаленного наблюдения продолжительностью 3 месяца после завершения курса лечения. Предварительно перед началом лечения пациентам кроме стандартных исследований (жалобы, анамнез, физикальный осмотр, пальцевое ректальное обследование, общие анализы крови и мочи,

биохимический анализ крови) проводилось следующее обследование: заполнение опросников IPSS/QoL; анкетирование с помощью опросника международного индекса эректильной функции (МИЭФ-5) и опросника возрастных симптомов мужчины AMS; болевой синдром оценивался по индексу боли опросника «NIH – CPSI»; оценка микроциркуляции полового члена методом ЛДФ с использованием лазерного анализатора капиллярного кровотока «ЛАКК-01»; игольчатая ЭМГ наружных поперечно-полосатых сфинктеров уретры и ануса на миографе Keypoint Workstation.

Пациенты получали в течение месяца следующие препараты: ПростаДоз 250мг перорально 2 таблетки в сутки, Сиалис 5мг перорально 1 капсула в сутки, Пентоксифиллин 100мг перорально по 2 таблетки 3раза в сутки, Индометациновые свечи 50мг ректально 1 раз/сутки в течение 20 дней. Кроме этого, мы использовали специальный комплекс упражнений для мышц дна таза для улучшения кровоснабжения пениса, электростимуляцию мышц тазового дна.

С целью определения нормативных показателей потенциалов двигательных единиц (ПДЭ) мышц тазового дна и критериев нормального пенильного кровотока нами была обследована группа из 20 здоровых мужчин добровольцев в возрасте от 35 до 50 лет, не имеющих заболеваний мочеполовой системы в анамнезе и не предъявляющих жалобы на расстройства мочеиспускания (табл. 1,2).

Таблица 1

Результаты ЭМГ мышц тазового дна при физиологической норме (n=20)

Результаты ЭМГ тазового дна, M±δ	
Средняя длительность ПДЭ, мс	5,4±0,9
Средняя амплитуда ПДЭ, мВ	0,31±0,11

Таблица 2

Показатели микроциркуляции полового члена при физиологической норме (n=20)

Показатель микроциркуляции (ПМ)	Среднеквадратичное отклонение (δ)	Коэффициент вариации (K_v)
16,5±0,28	4,1±0,45	24,72±4,60

Результаты и обсуждение. Анализ результатов лечения выявил статистически значимые различия в показателях индекса IPSS и QoL между результатами до лечения, через 1 месяц после начала лечения и 3 месяца после окончания лечения (табл.3).

Таблица 3

Показатели IPSS и QoL до лечения, через 1 и 3 месяца после лечения

Показатель	До лечения	Через 1 месяц	Через 3 месяца
QoL, баллы	3,41 ± 1,04	2,62 ± 1,01	2,34 ± 0.90
IPSS, баллы	16,04 ± 3,94	9,85 ± 5,24	7,56 ± 5,21

Результаты оценки симптомов ЭД по шкале МИЭФ-5 оказались следующими: на фоне приёма Сиалиса 5мг перорально ежедневно в течение месяца пациенты из группы с умеренной степенью тяжести ЭД (13,2±1,2) перешли к концу наблюдения в категорию пациентов с нормальной степенью ЭД (22,7 ±0,5). По данным опросника AMS значения у пациентов до лечения были 38±2,7 (симптомы средне выражены), через месяц после лечения 27±1,8 (симптомы слабо выражены).

Анализ субъективных ощущений пациентов по шкале NIH-CPSI демонстрирует статистически достоверное уменьшение количества баллов – 25,21± 0,94 (умеренная симптоматика) до начала терапии, с последующим снижением баллов до 11.51± 0,78 (мягкая симптоматика) после окончания лечения. Очевидно, что данный эффект связан с противоотечным и противовоспалительными действиями местно НПВП Индометацин.

В табл. 4 представлена динамика изменения показателей микроциркуляции полового члена (кавернозных тел) у пациентов до начала лечения, после окончания лечения и через 3 месяца после начала лечения.

Таблица 4

Показатели микроциркуляции полового члена (кавернозных тел) у пациентов до начала лечения, после окончания лечения и через 3 месяца после начала лечения

ПМ физ. норма	ПМ до лечения	ПМ 1 месяц	ПМ 3 месяца
17,61±0,32	7,8±2,4	9,9±0,5	10,2±0,41

* $p < 0,01$

На этапе обработки применялся математический аппарат обработки случайных процессов, определялись статистические средние значения: M – величина среднего потока крови в интервале времени регистрации – измеряется в перфузионных единицах (пф.ед.). Повышение M характеризует увеличение перфузии. σ – среднеквадратичное отклонение (среднее колебание перфузии) – также измеряется в перфузионных единицах. Параметр σ характеризует временную изменчивость перфузии, он отражает среднюю модуляцию кровотока в микроциркуляторном русле, которая происходит при временном изменении просвета сосудов. Соотношение величин M и σ называется коэффициентом вариации: $Kv = \sigma/M*100\%$.

Анализируя полученные данные, мы выявили достоверный рост показателей микроциркуляции полового члена (кавернозных тел) у пациентов после лечения, с сохранением достигнутого уровня показателей микроциркуляции в сроки до 2 месяцев после окончания лечения. Таким образом, применение в лечении больных с СХТБ, сочетанным с эректильной дисфункцией, лечебной физкультуры, электростимуляции мышц тазового дна,

ингибиторов ФДЭ-5-го типа (Сиалис) и средств, влияющих на микроциркуляцию полового члена (Пентоксифиллин), позволило улучшить результаты лечения данной категории пациентов.

Результаты ЭМГ мышц тазового дна были получены следующие: у пациентов до лечения выявлено статистически незначительное повышение средней длительности потенциалов двигательных единиц (6,3±0,15 мс) по сравнению с показателями физиологической нормы. Но на фоне проводимой электростимуляции мышц дна таза показатели средней длительности потенциалов двигательных единиц к концу лечения приблизились к физиологически нормальным показателям (5,8±0,21).

Выводы. Таким образом, проведение комплексного курса терапии, включающего в себя ингибиторы ФДЭ-5-го типа, биологическую добавку ПростаДоз, нестероидные противовоспалительные препараты, а также препараты, улучшающие микроциркуляцию органов малого таза, позволяет достигнуть болеутоляющего, противовоспалительного, противоотечного эффекта, а также адаптировать пациентов к сексуальной жизни на удовлетворяющем их уровне. Кроме того, включение в данную схему лечения физиопрцедур (электростимуляция мышц дна таза) и упражнений для укрепления мышц таза (седалищно-пещеристых, луковично-губчатых мышц и др.) позволяет добиться более эффективных результатов лечения больных с СХТБ, сочетанным с ЭД, тем самым улучшая показатели качества жизни данной категории пациентов.

Сведения об авторах статьи:

Павлов В.Н. – д.м.н., профессор, зав. кафедрой урологии с курсом ИПО ГБОУ ВПО БГМУ Минздрава России. Адрес: 450000, г. Уфа, Ленина, 3.E-mail: vpavlov3@yandex.ru.

Абзалилов Р.А. – соискатель кафедры урологии с курсом ИПО ГБОУ ВПО БГМУ Минздрава России. Адрес: 450000, г. Уфа, Ленина, 3.

Загитов А.Р. – к.м.н., доцент кафедры урологии с курсом ИПО ГБОУ ВПО БГМУ Минздрава России. Адрес: 450000, г. Уфа, Ленина, 3. E-mail: artur.zagitov@inbox.ru;

Казихинуров А.А. – д.м.н., профессор кафедры урологии с курсом ИПО ГБОУ ВПО БГМУ Минздрава России. Адрес: 450000, г. Уфа, Ленина, 3.

Пушкарев А.М. – д.м.н., профессор кафедры урологии с курсом ИПО ГБОУ ВПО БГМУ Минздрава России. Адрес: 450000, г. Уфа, Ленина, 3.

Измайлов А.А. – к.м.н., доцент кафедры урологии с курсом ИПО ГБОУ ВПО БГМУ Минздрава России. Адрес: 450000, г. Уфа, Ленина, 3.

Мустафин А.Т. – к.м.н., доцент кафедры урологии с курсом ИПО БГМУ. Адрес: г. Уфа, ул. Ленина, 3.

Боярко А.В. – к.м.н., ассистент кафедры урологии с курсом ИПО ГБОУ ВПО БГМУ Минздрава России. Адрес: 450000, г. Уфа, Ленина, 3.

Абдрахимов Р.В. – соискатель кафедры урологии с курсом ИПО ГБОУ ВПО БГМУ. Адрес: 450000, г. Уфа, Ленина, 3.

Ишмурзин Р.Р. – соискатель кафедры урологии с курсом ИПО ГБОУ ВПО БГМУ Минздрава России. Адрес: 450000, г. Уфа, Ленина, 3.

Усманова Н.В. – соискатель кафедры урологии с курсом ИПО ГБОУ ВПО БГМУ. Адрес: 450000, г. Уфа, Ленина, 3.

Насибуллин И.М. – к.м.н., сотрудник кафедры урологии с курсом ИПО БГМУ. Адрес: 450000, г. Уфа, Ленина, 3.

ЛИТЕРАТУРА

1. Аляев, Ю.Г. Роль вазоактивных препаратов в лечении хронического простатита / Ю.Г. Аляев, В.А. Григорян, М.Э. Еникеев и др. // Пленум правления Российского общества урологов: материалы. – М., 2004. – С. 28-29.
2. Аляев, Ю.Г. Хронический простатит и сексуальные нарушения / Ю.Г. Аляев, А.З. Винаров, Н.Д. Ахведиани // Материалы Пленума Правления Российского общества урологов. – Саратов-М., 2004. – С 169-177.
3. Аполихин, О.И. Проблема хронического неинфекционного простатита с позиции доказательной медицины / О.И. Аполихин, А.В. Сивков, В.Н. Ощепков и др. М-лы X Российского съезда урологов, Москва, 1-3 октября 2002 г. – М., 2002. – С. 223-227.
4. Гамидов, С.И. Прогнозирование клинической эффективности левитры у больных с артериальной эректильной дисфункцией /С.И. Гамидов, Р.И. Овчинников. В.В. Иремашвили //Урология. – 2006. – №4. – С. 44-48.
5. Есилевский, Ю.М. Лечение больных хроническим простатитом с позиции доказательной медицины /Ю.М. Есилевский // Тез. докл. Международного конгресса по андрологии. – Сочи, 2006. – С. 81.
6. Калинченко, С.Ю. Проблема возрастной андрогенной недостаточности у мужчин /С.Ю.Калиниченко, Г.И.Козлов //Андрология и генит. хир. – 2002. –№2. – С.35-39.
7. Ковалев, В.А. Диагностика и лечение эректильной дисфункции: автореф. дис. … д-ра мед.наук / В.А. Ковалев.– М., 2001.– 25 с.
8. Крупин, В.Н. Хроническая тазовая боль в урологии / В.Н. Крупин, В.В. Клочай, А.В. Крупин // Хроническая тазовая боль. – М.: Антидор, 2007. – С. 227-315.
9. Лоран, О.Б. Система суммарной оценки симптомов при хроническом простатите / О.Б. Лоран, А.С. Сегал // Урология. – 2001. – №5. – С. 1619.
10. Лоран, О.Б. Хронический простатит одна болезнь? / О.Б. Лоран, Е.И. Велиев, А.В. Живов // Урология. – 2009. – №1. – С. 70-75.
11. Мазо Е.Б., Кривобородов Г.Г. с соавт. //Урология. – 2001. – №5. – С. 29 - 36.
12. Мазо Е.Б. Синдром хронической тазовой боли / Е.Б. Мазо, М.Е. Школьников //Consilium medicum. – 2008.–Т. 10, №4. –С. 49-51.
13. Неймарк А.И. Цветовая ультразвуковая ангиография в оценке результатов лечения хронического простатита / А.И. Неймарк,
14. Пушкарь, Д.Ю. Лонгидаза в лечении хронического простатита / Д.Ю. Пушкарь, А.В. Зайцев, А.С. Сегал // Урология. –2006. – № 6. – С. 26-28.
15. Пушкарь, Д.Ю. Патогенетические основы медикаментозной терапии фторхинолонами и альфа-адреноблокаторами у больных хроническим простатитом / Д.Ю. Пушкарь, П.И. Раснер // Фарматека. –2007. – №4 (139). – С. 53-59.
16. Сивков, А.В. Терапия хронического абактериального простатита / А.В. Сивков, В.Н. Ощепков, А.А. Егоров // Пленум правления Российского общества урологов: материалы. – М., 2004. – С. 216-230.
17. Ткачук, В.Н. Хронический простатит / В.Н. Ткачук. – М.: Медицина, 2006. – 111 с.
18. Alkhayal S. A simple noninvasive test to detect vascular disease in patients with erectile dysfunction: a novel method / S. Alkhayal, V.

Lehmann, P. Thomas //J. Sex. Med. 2006. - V.3 (2). - P.331-336.
19. Domingue G.J. Prostatitis / G.J. Domingue, W.J.G. Hellstrom I I Clin. Microbiol. Rev. 1998. - Vol. 11. - P. 604-613.
20. Luzzi, G. Chronic Prostatitis / G. Luzzi, A.J. Schaeffer // NEJM. -2007. Vol. 356. - P. 423-424.
21. McNaughton Collins M. Diagnosis and treatment of chronic abacterial prostatitis: a systematic review / M. McNaughton-Collins, R. MacDonald, T.J. Wilt // Ann. Intern. Med. 2000. - Vol. 133. - P. 367-381.
22. Mirone V. Flexible-dose vardenafil in a community-based population of men affected by erectile dysfunction: a 12-week open-label, multicenter trial / V. Mirone, A. Palmieri, D.
23. Nickel J.C. Prostatitis: Lessons from the 20th century / J.C. Nickel // BJU Int. 2000. - Vol. 85. - P. 179-185.
24. Nickel J.C. The Prostatitis Manual: A Practical Guide to Management of Prostatitis/Chronic Pelvic Pain Syndrome. Oxfordshire, United Kingdom : Bladon Medical Publishing, 2002. - P. 29-80.
25. Nickel J.C. Clinical evaluation of the man with chronic prostatitis/chronic pelvic pain syndrome / J.C. Nickel // Urology. 2003. -Vol. 60, Suppl 6A. - P. 20-23.
26. Nickel J.C. Treatment of chronic prostatitis/chronic pelvic pain syndrome / J.C. Nickel // Int J Antimicrob Agents. 2008. - Vol.31, Supl. 1. -P. 112-116.
27. Osborn D.E. Prostatodynia: physiological characteristics and rational managemen with muscle relaxants / D.E. Osborn, N.J. George, P.N. Rao et al. // Br. J. Urol. 1981. - Vol. 53. - P. 621-623.
28. Roberts R.O. A review of clinical and pathological prostatitis syndromes / R.O. Roberts, M. Lieber, D. Bostwick // Urology. 1997. -Vol. 49.-P. 809-821.
29. Wagenlehner F.M Prostatitis and male pelvic pain syndrome. Diagnosis and treatment / F.M. Wagenlehner, K.G. Naber, T. Bschleipfer et al. // Dtsch Arztebl Int. 2009. - Vol. 106, N 11. - P. 175-183.

УДК 616.65-007.61-085.2
© В.Н. Павлов, А.А. Казихинуров, Р.И. Сафиуллин, А.Р. Загитов, А.Т. Мустафин, А.В. Боярко, Р.А. Абзалилов, Р.Р. Ишмурзин, Ф.Н. Мухамедьянов, Н.В. Усманова, И.М. Насибуллин, 2013

В.Н. Павлов, А.А. Казихинуров, Р.И. Сафиуллин,
А.Р. Загитов, А.Т. Мустафин, А.В. Боярко, Р.А. Абзалилов,
Р.Р. Ишмурзин, Ф.Н. Мухамедьянов, Н.В. Усманова, И.М. Насибуллин

РЕЗУЛЬТАТЫ МЕДИКАМЕНТОЗНОГО ЛЕЧЕНИЯ ПАЦИЕНТОВ С ДОБРОКАЧЕСТВЕННОЙ ГИПЕРПЛАЗИЕЙ ПРЕДСТАТЕЛЬНОЙ ЖЕЛЕЗЫ I-II СТАДИЙ

ГБОУ ВПО «Башкирский государственный медицинский университет» Минздрава России, г. Уфа

В статье приводятся результаты применения комбинации препаратов Доксазозин и Индигал при лечении 100 больных с доброкачественной гиперплазией предстательной железы I-II стадий. При этом отмечаются выраженный клинический эффект применения данной комбинации препаратов, нормализация уродинамических показателей, улучшение качества жизни пациентов.

Ключевые слова: доброкачественная гиперплазия предстательной железы, Индигал, Доксазозин.

V.N. Pavlov, A.A. Kazikhinurov, R.I. Safiullin,
A.R. Zagitov, A.T. Mustafin, A.V. Boyarko, R.A. Abzalilov,
R.R. Ishmurzin, F.N. Mukhamedyanov, N.V. Usmanova, I.M. Nasibullin

RESULTS OF MEDICAMENTAL TREATMENT OF PATIENTS WITH BENIGN PROSTATIC HYPERPLASIA OF I-II STAGE

The article presents the results of combined use of Doxazosin and Indigal in treatment of 100 patients with benign prostatic hyperplasia (BPH) stages I-II. The expressed clinical effect of this combination, normalization of urodynamic indicators, and improvement of quality of life are noted here.

Key words: benign prostatic hyperplasia, Indigal, Doxazosin.

Доброкачественная гиперплазия предстательной железы (ДГПЖ) является одним из наиболее распространенных заболеваний мужчин в возрасте 40-50 лет. Причем в возрасте старше 50 лет клинические проявления ДГПЖ выявляются у 50% мужчин, старше 60 лет – у 60%, старше 70 лет аденома предстательной железы диагностируется в 70-80% случаев [1]. В последнее время заболевание имеет тенденцию к омоложению и является одной из главных причин дизурии и инфравезикальной обструкции у мужчин.

Хотя в настоящее время вопросы этиологии и механизмы патогенеза доброкачественной гиперплазии предстательной железы достаточно изучены, в ряде работ обсуждаются вопросы антипролиферативной терапии, способной блокировать проведение в клетках простаты андрогензависимых пролиферативных сигналов на самых первых этапах их реализации посредством ингибирования экспрессии андрогеновых рецепторов [8].

Возраст и нормальная секреция андрогенов являются двумя наиболее признанными факторами развития ДГПЖ. В ходе метаболизма тестостерон проникает в клетки предстательной железы, где под действием фермента 5а–редуктазы превращается в дигидро-

тестостерон, являющийся активным андрогеном, стимулирующим пролиферацию клеток простаты. Избыток дигидротестостерона приводит к гиперпродукции коллагеновых, мышечных волокон и замедлению апоптоза [4].

Клинические проявления ДГПЖ обусловлены двумя основными группами симптомов: обструктивными и ирритативными. Обструктивные симптомы характеризуются затрудненным началом мочеиспускания, "вялой" и прерывистой струей мочи. Больной вынужден тужиться для осуществления мочеиспускания, отмечает ощущение неполного опорожнения мочевого пузыря. Ирритативные симптомы проявляются в виде частого мочеиспускания, в том числе и в ночные часы, императивными позывами к мочеиспусканию, невозможностью удержать мочу при позыве.

Считается, что при наличии длительно существующей инфравезикальной обструкции увеличивается плотность а-адренорецепторов в мускулатуре нижних мочевых путей (мочевой пузырь, простатический отдел уретры), что повышает ее чувствительность к влиянию циркулирующих в периферической крови катехоламинов. А поскольку стимуляция а-адренорецепторов мочевого пузыря приводит к его сокращению, то основным клиническим проявлением этого состояния будет учащение позывов к мочеиспусканию. Также в повышении тонуса детрузора играет роль возрастное изменение кровообращения в стенке мочевого пузыря, приводящее к изменению метаболизма его гладкомышечных клеток [2].

Обструктивные симптомы более опасны в прогностическом плане и чаще определяют необходимость оперативного лечения. Ирритативные симптомы, хотя и значительно снижают качество жизни, менее опасны и хорошо поддаются консервативной терапии.

Учитывая вышесказанное об этиопатогенезе доброкачественной гиперплазии предстательной железы, в настоящий момент видится перспективным комбинированный подход в лечении ДГПЖ.

Основной группой для консервативного лечения ДГПЖ в настоящее время являются альфа-адреноблокаторы. Одним из препаратов данной группы является Доксазозин. В основе механизма действия а-адреноблокаторов лежит расслабление гладкой мускулатуры шейки мочевого пузыря и задней уретры вследствие блокады a_1-адренорецепторов [3].

Результатом работы российских учёных стало появление препарата Индигал (ЗАО «МираксБиоФарма», Россия). Капсула Индигал содержит индол-3-карбинол (I3C) 90мг и эпигаллокатехин-3-галлат (EGCG) 15мг. Активные действующие компоненты препарата Индигал – I3C и EGCG – эффективно блокируют основные сигнальные механизмы патологической клеточной пролиферации, индуцируют апоптоз трансформированных клеток, а также подавляют воспалительные реакции и патологический рост кровеносных сосудов, т.е. осуществляют множественное блокирование основных звеньев патогенеза гиперпластических процессов в тканях предстательной железы [5,6,7,9].

Цель исследования. Целью нашего исследования явилось улучшение результатов медикаментозного лечения больных с ДГПЖ I-II стадии.

Материал и методы. В период с сентября 2009 по сентябрь 2013 года в урологической клинике БГМУ на базе РКБ им. Г.Г. Куватова нами было пролечено 100 пациентов в возрасте 45-80 лет с диагнозом ДГПЖ I-II стадий. Пациенты принимали Индигал 400 мг по 2 капсулы перорально 2 раза в день, Доксазозин – 2-8 мг (1-4 таблетки) перед сном перорально, начиная с дозы 2 мг с постепенным титрованием дозы в течение 6 месяцев. Период наблюдения составлял 6 месяцев во время приема препаратов, с последующим периодом отдаленного наблюдения, продолжительностью также 6 месяцев после завершения курса лечения. Дополнительных препаратов во время всего курса лечения пациенты не принимали. Предварительно перед началом приема препаратов пациентам проводилось обследование, включающее сбор анамнеза, физикальный осмотр, пальцевое исследование предстательной железы, выполнение стандартных лабораторных исследований (общие анализы крови и мочи, биохимический анализ крови), заполнение опросников IPSS и QoL, урофлоуметрию, ТРУЗИ и измерение уровня ПСА в сыворотке крови.

Результаты и обсуждение. Период наблюдения за пациентами – 360 дней с регулярными визитами в исследовательский центр 1 раз в три месяца

Методики исследования и схема посещений пациентами представлены в табл. 1. Данные скрининга и результаты наблюдения в 6 и 12 месяцев представлены в табл. 2.

Анализ результатов исследования выявил статистически значимые различия в показателях индекса IPSS и QoL между скринингом (до лечения) и визитами через 6 и 12 месяцев соответственно. Из таблицы видно,

что уровень ПСА и объем предстательной железы значимо не изменились. На фоне приёма комбинации Доксазозина с Индигалом отмечается выраженная тенденция к снижению уровня остаточной мочи, а также улучшению основных уродинамических показателей (Q_{max}, Q_{ave}).

Таблица 1

Расписание посещений и методы обследования в различные сроки наблюдения

Процедуры	День исследования				
	Скрининг (-21 – 0 дней)	0 дней	90±5 дней	180±5 дней	360±10 дней
Медицинский анамнез	X				
Физикальный осмотр	X	X	X	X	X
Урологический осмотр	X	X	X	X	X
ПСА	X		X	X	X
Урофлоуметрия	X		X	X	X
ТРУЗИ + остаточная моча	X		X	X	X
Опросник IPSS+QoL	X	X	X	X	X
Общий анализ крови	X		X	X	
Общий анализ мочи	X		X	X	
Биохимический анализ крови	X		X	X	
Электрокардиография	X				
Проверка нежелательных явлений			X	X	X

Таблица 2

Основные показатели до лечения, через 6 и 12 месяцев после лечения

Показатель	До лечения	Через 6 месяцев	Через 12 месяцев
Возраст, годы	62,51±8,49	–	–
Уровень ПСА, нг/мл	2,98 ± 3,34	3,57 ± 4,09	2,87 ± 2,85
Объем простаты, $см^3$	45,16 ± 15,56	44,82 ± 17,54	46,66 ± 19,58
Остаточная моча, мл	25,1 ± 28,82	25,61 ± 42,29	16,61 ± 21,13
Максимальная скорость мочеиспускания (Q_{max}), мл/с	11,1 ± 5,08	16,39 ± 7,39*	15,99 ± 6,25*
Средняя скорость мочеиспускания (Q_{ave}), мл/с	5,37 ± 3,18	7,49 ± 4,4*	7,71 ± 3,67*
Объём мочеиспускания (V_{com}), мл	203,91 ± 101,44	228,32 ± 133,27	209,76 ± 102,49
QoL, баллы	3,95 ± 1,05	2,67 ± 1*	2,51 ± 1,04*
IPSS, баллы	15,05 ± 3,92	9,99 ± 5,23*	9,78 ± 5,1*

Выводы. Таким образом, при лечении больных с ДГПЖ можно считать обоснованным применение препарата Индигал в комплексе с Доксазозином. Индигал препятствует прогрессированию ДГПЖ, стабилизируя объем предстательной железы, а также достоверно препятствует росту ПСА у данных пациентов. Применение Индигала в комбинации с Доксазозином позволяет сохранить на прежнем уровне полученное улучшение уродинамических показателей, что облегчает симптоматику и значительно улучшает качество жизни пациентов на срок до 6 месяцев после отмены терапии. Индигал также является безопасным средством в профилактике и лечении ДГПЖ ввиду отсутствия серьезных побочных эффектов в ходе его применения.

Сведения об авторах статьи:

Павлов В.Н. – д.м.н., профессор, зав. кафедрой урологии с курсом ИПО ГБОУ ВПО БГМУ Минздрава России. Адрес: 450000, г. Уфа, Ленина, 3.E-mail: vpavlov3@yandex.ru.

Казихинуров А.А. – д.м.н., профессор кафедры урологии с курсом ИПО ГБОУ ВПО БГМУ Минздрава России. Адрес: 450000, г. Уфа, Ленина, 3.

Сафиуллин Р.И.– д.м.н., профессор кафедры урологии с курсом ИПО БГМУ. Адрес: г. Уфа, ул. Ленина, 3.

Загитов А.Р. – к.м.н., доцент кафедры урологии с курсом ИПО ГБОУ ВПО БГМУ Минздрава России. Адрес: 450000, г. Уфа, Ленина, 3. E-mail: artur.zagitov@inbox.ru;

Мустафин А.Т.– к.м.н., доцент кафедры урологии с курсом ИПО БГМУ. Адрес: г. Уфа, ул. Ленина, 3.

Боярко А.В. – к.м.н., ассистент кафедры урологии с курсом ИПО ГБОУ ВПО БГМУ Минздрава России. Адрес: 450000, г. Уфа, Ленина, 3.

Абзалилов Р.А. – соискатель кафедры урологии с курсом ИПО ГБОУ ВПО БГМУ Минздрава России. Адрес: 450000, г. Уфа, Ленина, 3.

Ишмурзин Р.Р. – соискатель кафедры урологии с курсом ИПО ГБОУ ВПО БГМУ Минздрава России. Адрес: 450000, г. Уфа, Ленина, 3.

Мухамедьянов Ф.Н. – соискатель кафедры урологии с курсом ИПО ГБОУ ВПО БГМУ Минздрава России. Адрес: 450000, г. Уфа, Ленина, 3.

Усманова Н.В. – соискатель кафедры урологии с курсом ИПО БГМУ Минздрава России. Адрес: 450000, г. Уфа, Ленина, 3.

Насибуллин И.М. – к.м.н., сотрудник кафедры урологии с курсом ИПО ГБОУ ВПО БГМУ Минздрава России. Адрес: 450000, г. Уфа, Ленина, 3.

ЛИТЕРАТУРА

1. Аляев, Ю.Г. Урология. – 2005. – 495 с.
2. Вишневский А.Е., Сосудистые эффекты а1–адреноблокаторов и их клиническое значение у больных доброкачественной гиперплазией простаты/А.Е.Вишневский, Н.А.Степанова, Е.В.Михайлова// Клиническая фармакология и терапия.–2004.– № 13(4).– С.90.
3. Лоран О.Б., Вишневский Е.Л., Вишневский А.Е. Лечение расстройств мочеиспускания у больных доброкачественной гиперплазией простаты а-адреноблокаторами. – М., 1998.

4. Мазо Е.Б. Достижения в медикаментозном лечении доброкачественной гиперплазии простаты: материалы симпозиума "Новый взгляд на патогенез и лечение доброкачественной гиперплазии предстательной железы. Мировой опыт". – М., 2002. – С. 7-10с.
5. Auborn K.J., Fan S., Rosen E.M., Goodwin L., Chandraskaren A., Williams D.E., Cchen D., Carter T.H. Indole-3-carbinol is a negative regulator of estrogen. J Nutr., 2003 Jul; 133 (7 Suppl) : 2470S-2475S.
6. C Hsu J.C., Zhang J., Dev A., Wing A., Bjeldanes L.F., Firestone G.L. Indole-3-carbinol inhibition of androgen receptor expression and down regulation of androgen responsiveness in human prostate cancer cells. Carcinogenesis, 2005, 26, 1896-1904.
7. Le H.T., Schaldach C.M., Bjeldanes L.F. Plant-derived 3,3'– Diindolylmethane Is a Strong Androgen Antagonist in Human Prostate Cancer Cells. J. Biol. Chem., 2003, 278, 21136-21145.
8. Lee YK, Bone ND, Strege AK, Shanafelt TD, Jelinek DF, Kay NE. VEGF receptor phosphorylation status and apoptosis is modulated by a green tea component,epigallocatechin-3-gallate (EGCG), in B-cell chronic lymphocytic leukemia, Blood, 2004,104, 788-794
9. Meng Q., Yuan F., Goldberg I.D., Rosen E.M., Auborn K., Fan S. Indole-3-carbinole is a negative regulator of estrogen receptoralpha signaling in human tumor cells. J.Nutr. 130 : 2927-2931.

УДК.[616.62:616.661-002]-021.3-055.2
© И.В. Павлова, В.Б. Бердичевский, Н.И. Казеко, С.В. Хилькевич, С.Ж. Ильясов, В.И. Ермишина, 2013

И.В. Павлова, В.Б. Бердичевский, Н.И. Казеко,
С.В. Хилькевич, С.Ж. Ильясов, В.И. Ермишина

ИДИОПАТИЧЕСКИЙ ГИПЕРАКТИВНЫЙ МОЧЕВОЙ ПУЗЫРЬ У ЖЕНЩИН, СТРАДАЮЩИХ ХРОНИЧЕСКИМ ГЛОМЕРУЛОНЕФРИТОМ

ГБОУ ВПО «Тюменская государственная медицинская академия» Минздрава России, г. Тюмень

Проведен анализ функционального состояния мембран эритроцитов по тесту механической, осмотической резистентности и уровню адренореактивности организма по величине бета-адренорецепции этих мембран у женщин в возрасте 35-45 лет с идиопатическим гиперактивным мочевым пузырем на фоне хронического гломерулонефрита без снижения клубочковой фильтрации мочи. Показано, что прием холиноблокатора везикара объективно улучшает мочеиспускание. При этом отмечено достоверное повышение показателя механической и осмотической резистентности эритроцитов, а также уровня бета-адренорецепции мембран эритроцитов. Это может быть одним из свидетельств дисбаланса в работе вегетативной нервной системы у женщин с ИГАМП на фоне хроничского гломерулонефрита с элементами угнетения надсегментарной симпатической иннервации нижних мочевых путей, обеспечивающей процессы адекватного накопления и удержания мочи.

Ключевые слова: гиперактивный мочевой пузырь, хронический гломерулонефрит.

I.V. Pavlova, V.B. Berdichevsky, N.I. Kazeko,
S.V. Khilkevich, S.Zh. Ilyasov, V.I. Ermichina

IDIOPATHIC OVERACTIVE BLADDER IN WOMEN SUFFERING FROM CHRONIC GLOMERULONEPHRITIS

The functional state of erythrocyte membranes was analyzed by tests of mechanical and osmotic resistance and organism adrenoreactivity level according to size of beta-adrenoreception of these membranes in 45 women aged 35-45 with idiopathic overactive bladder with chronic glomerulonephritis without reduction of urine glomerular filtration. It is shown that antimuscarinic Vesicare objectively improves urination. In this case, there was a significant increase in the rate of mechanical and osmotic resistance of erythrocytes, as well as the level of beta-adrenoreception of erythrocyte membranes. This may be an indication of disbalance in the autonomic nervous system in women with IOB associated with chronic glomerulonephritis with elements of depression of supra-segmental sympathetic innervation of the lower urinary tract providing adequate processes of accumulation and retention of urine.

Key words: overactive bladder, chronic glomerulonephritis.

В научной литературе последних лет активно обсуждается роль нарушения структуры и функции клеточных мембран эритроцитов в патогенезе хронического гломерулонефрита, а также изменения их адренореактивности в реализации целого ряда сопутствующих синдромов, сопровождающих течение этого вида патологии. Идиопатический гиперактивный мочевой пузырь у женщин, страдающих хроническим гломерулонефритом с изолированным мочевым синдромом, проявляется клинически в 30-40% наблюдений, что в 2 раза превышает средние показатели в популяции, что и стало предметом настоящего исследования. [1,4,5,7].

Считается, что в деятельности вегетативной нервной системы, обеспечивающей процессы накопления и удержания мочи у женщин, страдающих хроническим гломерулонефритом, возникают сбои, связанные с повышенной активностью надсегментарных центров парасимптической иннервации мочевого пузыря, инициирующих процессы его ургентного опорожнения [2,3,6,9].

Материал и методы. В рамках настоящего исследования проведено изучение функционального состояния мембран эритроцитов у женщин с хроническим гломерулонефром, осложненным гиперактивностью мочевого пузыря, и влияние холиноблокторов на клинические и лабораторные проявления этого синдрома.

Для анализа мембраностабилизирующих причин возникновения заболевания и

биохимического контроля за эффективностью проводимого лечения выбраны мембраны эритроцитов, являющиеся общепринятой универсальной моделью, позволяющей анализировать состояние мембранных структур организма больного в целом [8,10].

Было обследовано 45 женщин с хроническим гломерулонефритом, осложненным синдромом идиопатической гиперактивности мочевого пузыря, в возрасте 35-45 лет (средний возраст 37±0,53 года). Диагноз хронического гломерулонефрита с изолированным мочевым синдромом и идиопатического гиперактивного мочевого пузыря устанавливали в соответствии с рекомендациями по ведению больных с нефрологическим заболеваниями и нейрогенными нарушениями мочеиспускания.

Идиопатическая гиперактивность мочевого пузыря была выявлена в результате текущего диспансерного обследования женщин, страдающих этой патологией почек. Пациенткам с подозрением на ИГАМП для верификации диагноза проведено специальное нейроурологическое обследование. Заболевание во всех случаях диагностировано впервые, и ранее лечение женщины не получали. После установления диагноза и включения в исследование в общепринятую схему лечения хронического гломерулонефрита включался холиноблокатор везикар в дозе 5 мг в сутки. Эффективность лечения оценивали по дневникам мочеиспускания и результатам нейроурологического обследования. Продолжительность лечения составила 3 месяца. Всем пациенткам перед назначением препарата и по окончании лечения проводилось изучение клинико-уродинамических проявлений нарушения функции мочевого пузыря. Структурно-функциональное состояние мембран анализировалось по механической, осмотической резистентности эритроцитов, а также по уровню адренореактивности организма, тестируемого по величине бета-адренорецепции мембран эритроцитов [8,9,13]. Контрольную группу составили 15 здоровых женщин доноров аналогичного возраста, прошедших углубленный профилактический осмотр и признанных здоровыми.

Результаты и обсуждение. Клинико-уродинамическая характеристика проявления ИГАМП представлена в табл. 1.

Таблица 1

Клиническая и уродинамическая характеристика
проявлений идиопатического гиперактивного мочевого пузыря у женщин с хроническим гломерулонефритом

Показатель	Здоровые женщины (доноры) n =15	ХрГН, ИГАМП до лечения n=45	ХрГН, ИГАМП после лечения n=45
Количество мочеиспусканий за сутки	5,0 ± 1,2	15,2 ± 2,3*	8,4 ± 1,1
Частота ночных мочеиспусканий	0	3,3 ± 1,2	1,0 ± 0,3*
Ургентное недержание мочи	0	2,7± 0,5	0,6 ± 0,5*
Средний объем выделяемой мочи	220,4 ± 41,3	126,2 ± 40,4*	163,2± 59,4
QoL, баллы	0,5 ± 0,2	5,4 ± 1,2*	2,1 ± 1,3*

* $p < 0,05$ различия статистически достоверны по сравнению со здоровыми; P_{1-2} – различия статистически достоверны по сравнению с больными ХрГН и ИГАМП после лечения (критерий достоверности Стьюдента).

В результате изучения анамнеза и клинических проявлений заболевания установлено, что всех женщин этой группы беспокоило учащенное мочеиспускание от 10 до 15 раз в сутки, как правило, с элементами повелительности позыва. Ночные подъемы для опорожнения мочевого пузыря имели место от 2 до 4 раз в сутки. Ургентное недержание мочи различной выраженности отмечалось от 1 до 3 раз в сутки у половины обследованных женщин. Указанные симптомы согласно международного критерия QOL значительно снижали качество жизни обследованных женщин и негативно влияли на их трудоспособность. Можно полагать, что дисфункция вегетативной нервной системы является существенным фактором реализации нейрогенной гиперактивности мочевого пузыря на фоне хронического гломерулонефрита. По окончании 3-месячного комбинированного лечения пациентки констатировали улучшение мочеиспускания по всем показателям дневника мочиспускания, что позволило повысить оценку качества жизни до вполне приемлемых значений. Достоверное уменьшение частоты ночных мочеиспусканий и ургентного недержания мочи свидетельствовало о нивелировании влияния вегетативной нервной системы на функцию мочевого пузыря в условиях проводимой терапии. Во всех наблюдениях побочное проявление приема препарата в виде сухости во рту и задержки стула было минимальным и повода для отказа от лечения не было.

Результаты анализа структурно-функционального состояния мембран эритроцитов отражены в таблице 2. Из представленных данных видно, что у всех женщин на фоне латентного хронического гломерулнефрита, осложненного идиопатическим

гиперактивным мочевым пузырем, имели место достоверно более низкие показатели механической и осмотической резистетности эритроцитов, а также уровня бета-адренорецепции мембран этих клеток. Это, с одной стороны, подтверждает факт нарушения функции мембран в процессе течения основного заболевания, а с другой – может быть одним из свидетельств дисбаланса в работе вегетативной нервной системы с элементами угнетения надсегментарной симпатической иннервации нижних мочевых путей обеспечивающей процессы адекватного накопления и удержания мочи.

Таблица 2

Показатели структурно-функционального состояния мембран эритроцитов
у женщин с хроническим гломерулонефритом в сочетании с идиопатическим гиперактивным мочевым пузырем

Показатель	Здоровые женщины (доноры) n =15	ИГАМП до лечения n=45	ИГАМП после лечения n=45
Механическая резистетность эритроцитов (единицы оптической плотности)	0,026 ± 0,002	0,014 ± 0,001**	0,021 ± 0,002*
Осмотическая резистентность эритроцитов (единицы оптической плотности)	0,720± 0,011	0,519± 0,011**	0,610 ± 0,014*
Величина бета-адренорецепции мембран эритроцитов (условные единицы)	36,2 ± 2,8	26,1 ± 1,5**	31,6 ± 3,4

*p < 0,05** - p < 0,001 различия статистически достоверны по сравнению со здоровыми; P1-2 – различия статистически достоверны по сравнению с больными ХрГН и ИГАМП (критерий достоверности Стьюдента).

После окончания лечения у всех обследованных женщин с хроническим латентным гломерулонефритом, осложненным ИГАМП, отмечено достоверное увеличение анализируемых показателей, что указывает на эффективность проводимого лечения основного заболевания и косвенно подтверждает факт нарастания активности симпатоадреналовой системы на фоне приема холиноблокаторов

Стабилизация мембранных образований эритроцитов и повышение чувствительности их адренорецепторов, выявленные в рамках настоящего исследования, указывают на наличие взаимосвязей структуры и функции мембранных образований организма с активностью вегетативной нервной системы в процессе реализации и купирования проявлений хронического гломерулонефрита с изолированным мочевым синдромом, осложненным идиопатической гиперактивностью мочевого пузыря. Однако до уровня здоровых женщин эти показатели не достигали. Это может быть одной из причин рецидива проявлений этого вида патологии.

Сведения об авторах статьи:

Павлова Ирина Валерьевна – врач-уролог, аспирант кафедры пропедевтики внутренних болезней ВБОУ ВПО ТюмГМА Минздрава России. Адрес: 625023 г. Тюмень, ул. Одесская, 54.

Бердичевский Вадим Борисович – к.м.н., ассистент кафедры хирургии с курсом урологии ФПК и ППС ГБОУ ВПО ТюмГМА Минздрава России. Адрес: 625023 г. Тюмень, ул. Одесская, 54. E-mail:doktor_bba@mail. ru.

Казеко Николай Иванович – д.м.н., профессор кафедры хирургии с курсом урологии ФПК и ППС ГБОУ ВПО ТюмГМА Минздрава России. Адрес: 625023 г. Тюмень, ул. Одесская, 54.

Хилькевич Станислав Викторович – зав отделением урологии ОКБ №2, аспирант кафедры хирургии с курсом урологии ФПК и ППС. ГБОУ ВПО ТюмГМА Минздрава России. Адрес: 625023 г. Тюмень, ул. Одесская, 54.

Ильясов Сулен Женисович – врач уролог, аспирант кафедры пропедевтики внутренних болезней ВБОУ ВПО ТюмГМА Минздрава России. Адрес: 625023 г. Тюмень, ул. Одесская, 54.

Ермишина Вера Ивановна, врач-уролог, аспирант кафедры пропедевтики внутренних болезней ВБОУ ВПО ТюмГМА Минздрава России. Адрес: 625023 г. Тюмень, ул. Одесская, 54.

ЛИТЕРАТУРА

1. Баянова, И.Л. Состояние клеточных мембран эритроцитов периферической крови и гемостаза у больных артериальной гипертензией: автореф. дис.... канд. мед. наук. – М.: ММА, 2005. – 22 с.
2. Борисов, В.В. Значение дисфункции вегетативной нервной системы при идиопатическом мочевом пузыре у женщин/В.В. Борисов, Е.С.Акарачкова, С.Б.Шварков // Урология. – 2012. – №1. – С. 33-37.
3. Вегетативные расстройства: клиника, лечение, диагностика/ под ред. А.М. Вейна. – М.: Медицинское информ. агентство, 2000. – 752 с.
4. Лопаткин, Н.А. Руководство по урологии в 3-х т. – М.: Медицина, 1980. – 320 с.
5. Лоран, О.Б. Этиология, патогенез, диагностика недержания мочи // Материалы пленума правления Российского общества урологов. – Ярославль, 2001. – С. 21-41.
6. Пушкарь, Д.Ю. Гиперактивный мочевой пузырь у женщин. – М.: МЕДпресс-информ, 2003.
7. Справочник по клиническим лабораторным методам исследования /под ред. Е.А. Кост. – М.: Медицина, 1975.
8. Стрюк, Р.И., Длусская, И.Г. Адренореактивность и сердечно- сосудистая система. – М.: Медицина, 2003. – 148 с.
9. Abrams P., Cardozo L., Fall M., Griffiths D., Rosier P., Ulmsten U., van Kerrebroeck P., Victor A., Wein A. The standardisation of terminology of lower urinary tract function: Report from the Standardisation Sub-committee of the International Continence Society. Neurourol Urodyn. 2002; 21 (2): 167-78.
10. Stohrer M., Blok B., Castro-Diaz D., Chartier-Kastler E., Del Popolo Guidelines on Neurogenic Lower Urinari Tract Dysfunction. European Association of Urology 2010.

УДК 616.62-003.7-089.879
© И.В. Пенюкова, А.Г. Мартов, С.А. Москаленко, В.Г. Пенюков, Д.В. Пенюков, 2013

И.В. Пенюкова[1], А.Г. Мартов[2],
С.А. Москаленко[3], В.Г. Пенюков[1], Д.В. Пенюков[1]

ЗАВИСИМОСТЬ ЭФФЕКТИВНОСТИ ДИСТАНЦИОННОЙ ЛИТОТРИПСИИ ПОЧЕЧНЫХ КАМНЕЙ НИЖНЕЙ ГРУППЫ ЧАШЕЧЕК ОТ ИНДИВИДУАЛЬНЫХ ОСОБЕННОСТЕЙ АРХИТЕКТОНИКИ МОЧЕВЫХ ПУТЕЙ ПАЦИЕНТА

[1]ГАУЗ «Брянская городская объединенная больница №2», г. Брянск
[2]ГБОУ ДПО «Российская медицинская академия последипломного образования» Минздрава России, г. Москва
[3]Городская клиническая больница №57, г. Москва

Целью исследования является изучение эффективности отхождения фрагментов конкрементов в зависимости от индивидуальных анатомических особенностей чашечно-лоханочной системы после дистанционной литотрипсияя камней нижней чашечки.

Ключевые слова: мочекаменная болезнь, дистанционная ударно-волновая литотрипсия, нефролитиаз, чашечно-лоханочная система

I.V. Penyukova, A.G. Martov,
S.A. Moskalenko, V.G. Penyukov, D.V. Penyukov

DEPENDANCE OF EFFICACY OF DISTANT LITHOTRIPSY OF LOWER CALYCES RENAL CALCULI ON INDIVIDUAL CHARACTERISTICS OF PATIENT'S URINARY TRACT ARCHITECTONICS

The aim of this research was to study the efficacy of calculi fragments discharge after distant lithotripsy of the lower caliceal stones depending on individual anatomical characteristics of the pelvicalyceal system.

Key words: urolithiasis, extracorporeal shock wave lithotripsy, nephrolithiasis, pelvicalyceal system

Мочекаменная болезнь (МКБ) представляет собой актуальную проблему современной медицины, с каждым годом приобретающую все большую медицинскую и социальную значимость, связанную с наблюдающейся на протяжении последнего двадцатилетия постоянной тенденцией роста заболеваемости. Только в г. Москве, по нашим данным, за период с 2007 по 2011 гг. отмечено увеличение заболеваемости мочекаменной болезнью на 4,9%, и на сегодняшний день распространённость заболевания в городе составляет 1328,9 на 100000 населения. Эту же тенденцию в мировых масштабах фиксируют и зарубежные исследователи, отмечая, что камни в почках чаще возникают в странах с высоким уровнем жизни и связывают это с большим потреблением белка, наследственными и другими факторами, приводящими к камнеобразованию [1-3]. Вследствие этого методики малоинвазивного щадящего удаления камней из верхних мочевых путей остаются чрезвычайно актуальными [4].

Широкое внедрение в урологическую практику дистанционной литотрипсии (ДЛТ) принципиально изменило подходы к лечению мочекаменной болезни, открыло новые перспективы снижения заболеваемости и инвалидности среди населения, позволив практически отказаться от открытых оперативных вмешательств и наркоза. Развитие метода, создание новых моделей литотрипторов и их усовершенствование изменили подходы к лечению некоторых форм МКБ. Так, ДЛТ стала применяться у больных с единственной и неоднократно оперированной почкой, при различных аномалиях мочевыводящей системы и т.д.

Изменилось отношение и к «бессимптомным» камням нижней чашечки почки. Если принимать во внимание, что наличие камня в любой чашечке нормально развитой и функционирующей почки является угрозой как обструктивных, так воспалительных осложнений, что в первую очередь обусловлено возможной миграцией камня, а также наличием в самом камне источника реинфицирования, то в ряде случаев встаёт вопрос о необходимости дистанционного дробления нижнечашечковых камней. Особенно это касается пациентов, работа которых связана со спецусловиями (лётчики, моряки, водители, полярники и др.).

Тем не менее выбор методики активного удаления камней почки при ряде локализаций, в частности локализации камня в нижней группе чашечек, даже спустя столетие всё ещё представляет определенную проблему. Общеизвестно, что во многих случаях камни располагаются в нижней чашечке и что эффектив-

ность удаления камней из нижних чашечек ниже, чем из других отделов почки. Согласно данным Европейской ассоциации урологов, до настоящего времени неизвестно, почему камни почки чаще всего развиваются именно в чашечках нижнего полюса, хотя накопление фрагментов камней в этом месте наиболее вероятно объясняется действием силы тяжести [5].

Несмотря на высокую эффективность ДЛТ, в 25-35% случаев применение метода при камнях нижней чашечки не позволяет полностью освободить пациента от фрагментов в течение длительного срока наблюдения [5]. Хотя геометрия системы нижней чашечки имеет важное значение для выведения фрагментов, вес этого показателя для прогнозирования исхода дистанционного дробления камня считается недостаточным.

В отсутствие четкого, непротиворечивого объяснения связи между исходом дистанционного дробления камня нижней чашечки и геометрическими особенностями её анатомии наиболее значимым является размер камня. Рекомендуется проводить дистанционную литотрипсию камней нижней чашечки диаметром до 20 мм, хотя частота выведения фрагментов при этом ниже [5].

В чем же причина неэффективности лечения? Факторы, которые, возможно, влияют на элиминацию фрагментов, по нашему мнению, можно разделить на четыре основные группы. Это: сам камень (размер, состав и его плотность), функциональные нарушения почек и верхних мочевых путей, анатомические особенности чашечно-лоханочной системы и неадекватный объем проводимого консервативного лечения в послеоперационном периоде. Каждый из данных факторов или их совокупность в той или иной степени могут влиять на выведение фрагментов камня.

Целью данной работы является определение возможных связей между анатомическими особенностями строения чашечно-лоханочной системы почки, размером камня и эффективностью дистанционной литотрипсии камней нижней чашечки.

Материал и методы. В период с 2005 по 2012 гг. дистанционная литотрипсия камней нижней чашечки проводилась у 329 пациентов, из которых у 25 пациентов в связи с неэффективностью ДЛТ проведена перкутанная нефролитотрипсия и у 19 не было проведено контрольного обследования, в связи с чем 44 пациента были исключены из исследования. Таким образом, анализ результатов лечения проводился у 285 пациентов – 160 женщин и 125 мужчин с медианой возраста 51 год и 50 лет соответственно.

Дистанционная каликолитотрипсия проводилась на аппарате «Дайрекс-компакт» (Израиль) на базе урологического отделения Брянской городской объединенной больницы №2 (64 пациента) и на литотрипторе «Медолит» (Россия) на базе ГКУБ №47 г. Москвы (теперь - ЛДП №1 ГКБ № 57 г. Москвы) (221 пациент). У 120 пациентов дистанционная каликолитотрипсия проводилась на фоне дренирования почки внутренним стентом, у 9 после установки чрескожной пункционной нефростомии и у 156 пациентов без дренирования. Дренирование проводилось на предоперационном этапе в качестве купирования обструктивных осложнений при камнях мочеточника различной локализации (с последующей миграцией камня в нижнюю чашечку почки) или в качестве послеоперационного дренирования после выполнения трансуретральных и перкутанных вмешательств. Медиана размера камня нижней чашечки у дренированных и недренированных пациентов оказалась идентичной, равной 10 мм.

Размеры камня варьировали от 5 до 25 мм. При интервальном распределении размера камней наибольшее количество случаев выявлено при размерах от 5 до 12 мм (рис. 1).

Для разрушения камня в 196 случаях потребовалось проведение одного сеанса дистанционной литотрипсии и лишь в 12 случаях – 3 сеанса. При этом суммарно количество импульсов на один камень не превышало 9500 импульсов, а более 70% камней были эффективно разрушены с использованием менее 3000 импульсов (рис. 2). Отсутствие эффективного разрушения камня являлось показанием к применению альтернативного лечения, и пациенты исключались из группы исследования.

Результат лечения оценивался через 3-4 месяца после проведения последнего сеанса ДЛТ на основании данных ультразвукового и рентгенологического исследований по номинальной (дихотомической) шкале: «Да» – отсутствие резидуальных фрагментов камня и «Нет» – наличие резидуальных фрагментов камня.

Факторами, влияющими на результат лечения, выбраны (рис. 3):

– размер камня в мм – количественные данные (шкала абсолютных величин);

– длина каменьсодержащей чашечки – номинальная (дихотомическая) шкала: «Да» – длина не превышала 30 мм и «Нет» – длина более 30 мм;

– чашечно-лоханочный угол – номинальная (дихотомическая) шкала: «Да» – угол более 70° и «Нет» – угол менее 70°;

– ширина шейки каменьсодержащей чашечки – номинальная (дихотомическая) шкала: «Да» – более 5 мм и «Нет» – менее 5 мм.

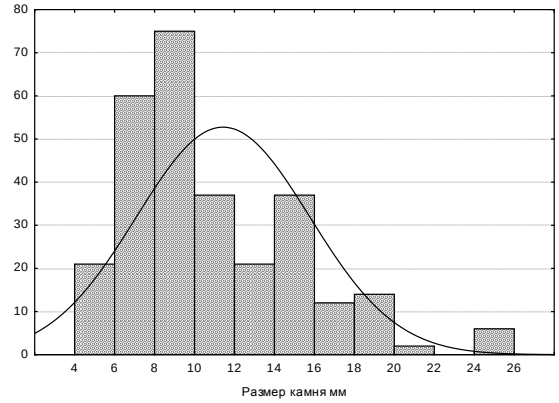

Рис. 1. Распределение пациентов по размеру камня. 2М гистограмма – графическое представление распределения частот переменной «размер камня»

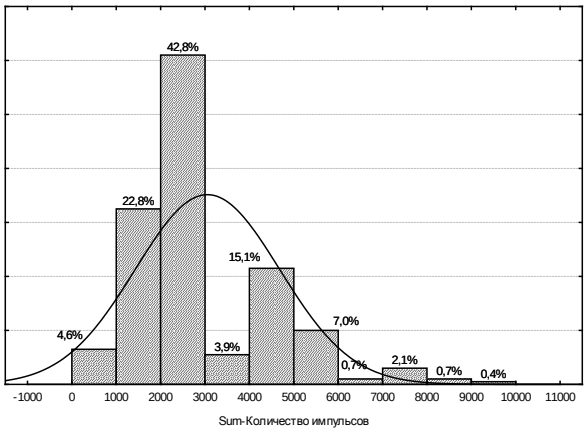

Рис. 2. Распределение суммарного количества импульсов ДЛТ за все время лечения

Рис. 3. Измеряемые анатомические величины чашечно-лоханочной системы почки при анализе эффективности отхождения фрагментов камней

Данные величины были выбраны на основании рекомендаций EAU как наиболее вероятные причины неполного отхождения фрагментов камня после ДЛТ [5]. Измерения анатомических характеристик чащечно-лоханочной системы проводились по данным не мене двух снимков экскреторных урограмм формата 30 × 40 см с внесением средней величины измерения.

Кроме этого, с целью проверки значимых (ожидаемых и неожиданных) корреляций проведен разведочный анализ корреляционных матриц факторов, возможно, влияющих на отхождение фрагментов камня, в том числе: сторона расположения камня; длительность заболеваемости мочекаменной болезнью в годах (при впервые выявленном камне значение приравнивалось к одному году); камневыделитель (номинальное значение принимало значение «Да» в случае ранее отмеченного самостоятельного отхождения камня); суммарное количество импульсов, проведенных за все сеансы ДЛТ на данный камень; количество сеансов ДЛТ. Последние два фактора были разделены, учитывая, что количество сеансов ДЛТ не полностью отражают всего объема проводимых вмешательств.

Для статистической обработки данных использована программа Statistica 8.0.

Результаты. Анализ эффективности лечения камней нижней чашечки с использованием ДЛТ проводился у 285 пациентов при наличии фрагментации камня до частиц, способных к самостоятельному отхождению (до 5 мм). Положительным результатом считалось отсутствие фрагментов камня в проекции почек и мочевых путей, отсутствие дилатации чашечно-лоханочной системы. Данный результат через 3-4 месяца после лечения отмечен у 212 пациентов, что составило 74,4% от общего количества больных, при этом у 52 (18,2%) пациентов фрагменты камня самостоятельно отошли на момент выписки из стационара. У 73 (25,6%) выявлены резидуальные фрагменты камня, из которых у 69 из 73 пациентов фрагменты находились в первоначальной локализации, а у 4 – в лоханке и чашечках среднего и нижнего сегментов почки.

В послеоперационном периоде, при лечении в стационаре и в последующем амбулаторно, в сроки от 3 до 4 месяцев все пролеченные больные получали консервативную терапию, направленную на улучшение почечной функции, усиление регенераторных процессов в почке после ДЛТ, профилактику обострения хронической инфекции, изгнание оставшихся фрагментов конкрементов – песка и микролитов. Решение о проведении повторного сеанса ДЛТ принималось на основании данных контрольного обследования (УЗИ, обзорная урография, реже – компьютерная томография) при выявлении фрагментов кам-

ня, размерами более 5 мм. Сроки повторного сеанса определялись индивидуально в зависимости от течения послеоперационного периода, но не ранее чем через 6 суток после предыдущего. При статистической обработке данных размера камня и количества сеансов ДЛТ, необходимых для его разрушения, достоверной связи не выявлено.

У 4 пациентов (1,4%) в ранние сроки после ДЛТ отмечены обструктивные осложнения, связанные с отхождением фрагментов камня, потребовавшие проведения дополнительных методов лечения и дренирования почки.

С целью проверки значимых (ожидаемых и неожиданных) корреляций проведен разведочный анализ корреляционных матриц переменных, в данном случае факторов, возможно, влияющих на эффективность отхождения фрагментов камня из нижней чашечки (табл. 1). Как видно из таблицы, в основном отмечены слабые корреляционные связи между перечисленными факторами и эффективностью отхождения фрагментов камня, кроме: «длина чашечки» – 0.61 – выраженная связь. Умеренная связь выявлена с факторами «чашечно-лоханочный угол» – 0.26 и «размер камня» – 0.21. Данные показатели достоверны: $p < 0,05$. На основании данного разведочного анализа и выявленных корреляционных связей углубленное исследование проводилось по трем вышеперечисленным факторам. Критерий «Ширина шейки чашечки» как статистически незначимый был исключен из дальнейшего анализа.

Для проверки гипотезы о наличии связи между выделенными факторами и эффективностью отхождения фрагментов камня проведен статистический анализ каждого критерия.

Таблица 1

Разведочный анализ корреляционных матриц

Факторы	Результат лечения
Пол	0,03
Сторона расположения камня	0,06
Размер камня	0,21
Количество сеансов ДЛТ	0,06
Sum-Количество импульсов	0,10
Возраст	0,01
Чашечно-лоханочный угол	0,26
Длина чашечки	0,61
Диаметр шейки чашечки	0,03
Длительность МКБ	0,01
Камневыделитель	0,02

Примечание. Выделенные показатели корреляции достоверны при показателе $p< 0,05000$. (объяснения в тексте)

Учитывая характер распределения первоначального размера камня (отличного от нормального), в исследовании применялись непараметрические статистики. Так, для подтверждения альтернативной гипотезы о наличии зависимости между размером камня и отсутствием его фрагментов через 3-4 месяца после лечения методом статистической оценки выбран U-тест по методу Манна и Уитни. Визуальная оценка связи производилась с помощью диаграммы размаха (рис. 4). Для оценки связи между переменной использовались U-тест по методу Манна и Уитни и тестовая величина Z, определенная по тесту Колмогорова-Смирнова (табл. 2). Таким образом, можно говорить, что чем больше размер камня нижней чашечки, тем меньшую эффективность ДЛТ с полным самостоятельным отхождением фрагментов камня следует ожидать.

Таблица 2

Определение значимости различий в размере камня в группе пациентов с резидуальными фрагментами камня и без камней через 3-4 месяца после ДЛТ

	U	Z	p-level	Без фрагментов	С фрагментами
Размер камня, мм	5787,50	-3,21162	0,00132	212	73

Примечание: здесь и далее: U-тест Манна и Уитни - тест непараметрического сравнения двух независимых выборок U - тестовая величина, определенная с помощью теста Манна и Уитни. Z- тестовая величина, определенная по тесту Колмогорова-Смирнова. P-level - относящаяся к ней вероятность ошибки. Выясняется, что разница показателей размера камня между группами пациентов с фрагментами камня и без является статистически значимой ($p = 0,00132$)

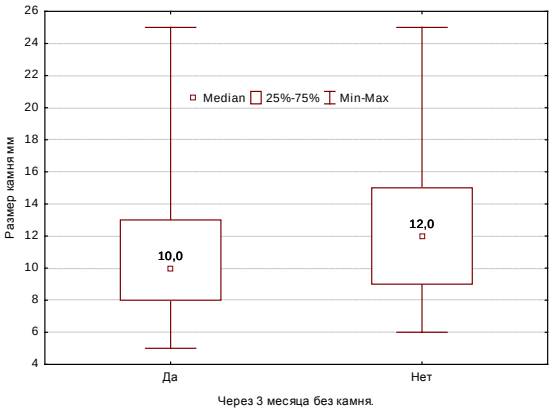

Рис. 4. Связь первоначального размера камня и эффективности отхождения фрагментов камня (объяснения в тексте)

Для оценки связи между двумя дихотомическими переменными использованы таблицы сопряженности 2×2 с применением критериев проверки значимости связи между двумя категоризованными переменными: критерий хи-квадрат (при количестве степеней свободы df = 1). Учитывая, что сумма частот переменных больше 40, а ячейки содержат значение частот больше 5, точный критерий Фишера и поправка Йетса на непрерывность не использовались.

Так, при проверке значимости связи между чашечно-лоханочным углом и результатом лечения значение статистики хи-

квадрат равно 18,66 при p=0.0000. Данный результат высокозначим, следовательно, можно отвергнуть исходную гипотезу об отсутствии зависимости между чашечно-лоханочным углом и результатом лечения в пользу альтернативы: «между признаками имеется тесная положительная связь», т.е. в данном случае при угле >70° результат лечения достоверно лучше (табл. 3).

Практически идентичный результат получен при проверке значимости связи между длиной чашечки и результатом лечения. Значение статистики хи-квадрат равно 107,62 при p=0.0000. В связи с этим как и в предыдущем случае принимается альтернативная гипотеза: «между признаками имеется тесная положительная связь». Данный вывод дает основание предположить, что при длине чашечки <30 мм результат лечения достоверно лучше (табл. 4).

В некоторой степени неожиданным был результат анализа связи размера камня и длины чашечки. На диаграмме размаха отражено различие в медианах размера камня при длине чашечки менее и более 30 мм (рис. 5). Т.е. можно предположить, что в «короткой» чашечке располагаются меньшие по размеру камни. Для оценки данной связи проведен статистический анализ с помощью теста Колмогорова-Смирнова, который доказал наличие достоверной связи между переменными, p=0,020973 (табл. 5). Что это? Возможное проявление одной из ошибок статистического анализа (ошибка репрезентативности, регистрации) или объективное отражение существующей связи между двумя характеристиками? Окончательное решение данного вопроса является предметом дальнейшего научного исследования.

Таблица 3

Таблица сопряженности показателей чашечно-лоханочного угла и результата лечения 2×2 и статистика Хи-квадрат (объяснения в тексте)

	Без фрагментов	С фрагментами	Итого
Угол >70^0-кол-во случаев	137	26	163
	(48,070%)	(9,123%)	(57,193%)
Угол < 70^0-кол-во случаев	75	47	122
	(26,316%)	(16,491%)	(42,807%)
Общее количество	212	73	285
	(74,386%)	(25,614%)	
Chi-square (df=1)	18,66	p= 0,0000	

Таблица 4

Таблица сопряженности показателей длины чашечки и результата лечения 2×2 и статистика Хи-квадрат

	Без фрагментов	С фрагментами	Итого
Длина <30мм - кол-во случаев	194	23	217
	(68,070%)	(8,070%)	(76,140%)
Длина>30мм - кол-во случаев	18	50	68
	(6,316%)	(17,544%)	(23,860%)
Общее количество	212	73	285
	(74,386%)	(25,614%)	
Chi-square (df=1)	107,62	p=0,0000	

Таблица 5

Определение значимости различий в размере камня в группах пациентов с длиной чашечки менее и более 30 мм

	U	Z	p-level	Длина < 30 мм	Длина > 30 мм
Размер камня, мм	6009,000	-2,30848	0,020973	217	68

Таблица 6

Таблица сопряженности показателей чашечно-лоханочного угла, длины чашечки и результата лечения 2x2 и статистика Хи-квадрат

	Без фрагментов	С фрагментами	Итого
Длина <30мм; угол >70^0кол-во	121	7	128
	(55,760%)	(3,226%)	(58,986%)
Длина < 30мм; угол < 70^0кол-во	73	16	89
	(33,641%)	(7,373%)	(41,014%)
Общее количество	194	23	217
	(89,401%)	(10,599%)	
Chi-square (df=1)	8,67	p= 0,0032	

При выявлении связи между размером камня и величиной чашечно-лоханочного угла медиана размера камня в обеих группах ровна 10 мм и соответственно тест Колмогорова-Смирнова подтвердил отсутствие достоверной связи между двумя переменными p=0,255.

Следующим этапом исследования являлось изучение влияния показателя чашечно-лоханочного угла на эффективность отхождения фрагментов камня при длине чашечки менее 30 мм, т.е., можно ли рассчитывать на положительный результат лечения при сочетании «короткой» чашечки и более «тупом» чашечно-лоханочном угле (рис. 6).

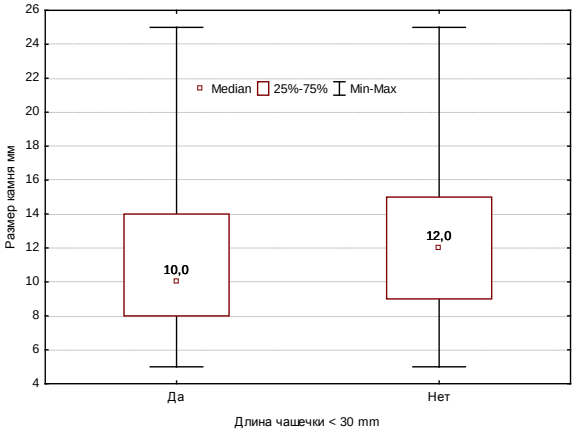

Рис. 5. Связь первоначального размера камня и длины нижней чашечки

На гистограмме не кажется абсолютно очевидным, что при сочетании «короткой» чашечки и более «тупом» чашечно-лоханочном угле результаты значительно лучше. Для определения значимости различий в этих группах проведена статистическая обработка данных по вышеописанной процедуре. Так, значение статистики хи-квадрат равно 8,67 при p= 0,0032 (табл. 6). Данный результат также можно считать высоко значимым, в связи с этим правомерна гипотеза о наиболее благоприятном исходе лечения у пациентов с длиной чашечки <30 мм и чашечно-лоханочным углом > 70°.

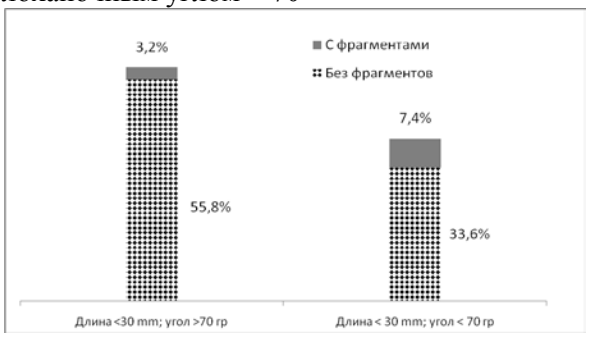

Рис. 6. Результат лечения при комбинации длины чашечки и чашечно-лоханочного угла

Обсуждение. На основании проведенного исследования выявлена выраженная связь между результатом лечения, т.е. отсутствием фрагментов камня, через 3-4 месяца после эффективного разрушения камня нижней чашечки, анатомическим строением чашечно-лоханочной системой почки и размером камня. Какой же из факторов или их совокупность в большей степени влияет на прогноз лечения? На гистограмме (рис. 7) видно отчетливое преимущество влияния длины нижней чашечки на результат лечения. У 194 пациентов из 217 с длиной чашечки менее 30 мм (89,4%) не выявлено резидуальных фрагментов камня, тогда как только у 18 из 68 (26,4%) больных с длиной чашечки более 30 мм достигнут положительный результат. Значительно скромнее выглядит разница при сопоставлении характеристики чашечно-лоханочного угла и результата лечения – 84% и 61,4% соответственно. Даже совокупность, казалось бы, благоприятных факторов (короткой чашечки и большого чашечно-лоханочного угла) не дает ощутимой разницы в показателях эффективности. Так, при длине чашечки нижнего сегмента почки менее 30 мм и чашечно-лоханочном угле более 70° положительный результат получен у 121 из 128 пациентов (94,5%), тогда как в группе больных с чашечно-лоханочным углом менее 70° у 73 из 89 (82,0%).

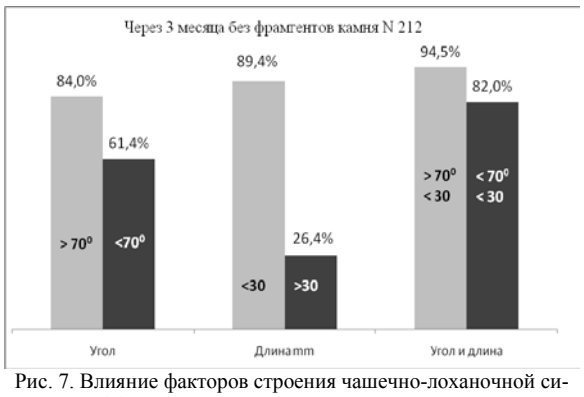

Рис. 7. Влияние факторов строения чашечно-лоханочной системы на эффективность лечения у больных с камнями нижней чашечки при использовании ДЛТ

Как показал статистический анализ, между размером камня и результатом лечения имеется достоверная положительная связь. В то же время разница в медианах размера камня составляет всего 2 мм, а квартильный размах (50% наблюдений) находится в пределах 8-13 мм и 9-15 мм соответственно (рис. 9), т.е. с учетом возможной ошибки регистрации разница в генеральной совокупности крайне незначительна. Какой же вывод можно сделать из полученных данных? К сожалению, даже наличие прямой связи между размером камня и результатом лечения не позволяет определить конкретные характеристики камня, определяющие прогноз лечения.

Кроме этого, даже наличие статистически значимой связи не позволяет говорить о зависимости результата лечения с исследуемыми факторами, т.е. о причинно-следственной связи. В данном статистическом анализе имеется ярко выраженная связь, но не учтены как известные, так и неизвестные на данный момент факторы, каждый из которых может влиять на результат лечения (опыт врача, плотность камня, химический состав, длительность нахождения на одном месте, наличие пиелокаликоэктазии и др.).

Заключение. Таким образом, проведенный в данной работе анализ как клинических, так и статистических данных позволяет сформулировать следующие выводы:

1. Каждый из исследуемых факторов влияет на эффективность отхождения фрагментов камня нижней чашечки после ДЛТ.

2. При длине нижней чашечки менее 30 мм можно надеяться на благоприятный прогноз эффективного отхождения фрагментов камня после ДЛТ.

3. При выборе показаний к проведению ДЛТ камней нижней чашечки необходимо учитывать: весь комплекс диагностических исследований, анамнестические данные, клинические проявления заболевания, опыт вра-

ча, проводящего дистанционную литотрипсию. Исходя из рекомендаций EAU максимальный размер камня при проведении ДЛТ не должен превышать 20 мм.

Сведения об авторах статьи:

Пенюкова Ирина Валентиновна – соискатель, заведующая урологическим отделением ГАУЗ «Брянская городская объединенная больница №2». Адрес: г. Брянск, ул. Чернышевского 52а. E-mail: bryansk.gb2@mail.ru, anri.deber@gmail.com

Мартов Алексей Георгиевич – д.м.н., профессор, зав. отделением ГБОУ ДПО РМАПО Минздрава России. Адрес: 123995, г. Москва, ул. Баррикадная, д.2/1. E-mail: martovalex@mail.ru.

Москаленко Сергей Анатольевич - зав. кабинетом дистанционной литотрипсии – ГКБ № 57. Адрес: 105077, г. Москва, ул. 11-я Парковая, д. 32

Пенюков Валентин Григорьевич – председатель комитета по вопросам социальной политики и здравоохранению. Брянская областная дума. 241050 г. Брянск, пл.К.Маркса, д.2. Тел. 8(4832)677229. 8(4832)663691.

Пенюков Дмитрий Валентинович – врач центра ДЛТ с общей и эндоурологией ГАУЗ «Брянская городская объединенная больница №2» г. Брянск, ул. Чернышевского 52-а, ГАУЗ «ГБ №2» тел. 73-03-50. E-mail: bryansk.gb2@mail.ru

ЛИТЕРАТУРА

1. Ханно Ф., Малкович С.Б., Вейн А.Д. Руководство по клинической урологии. – М.: Медицинское ИА, 2006. –. 143 с.
2. Лопаткин Н.А. Урология. – М.: ГЭОТАР-Медиа, 2012. – 216 с..
3. Полиенко, А.К. Эпидемиология мочекаменной болезни /А.К. Полиенко, О.А.Севостьянова, В.А.Мосеев //Урология. – 2005. – №5. – С. 68-72.
4. Мартов, А.Г. Эндоскопическая уретеролитотомия при крупных камнях верхней трети мочеточника /А.Г. Мартов, О.В.Теодорович, Э.А.Галлямов [и др.] //Урология. – 2011. – № 5. – С. 50-54.
5. Клинические рекомендации Европейской ассоциации урологов / МКБ. EAU, РОУ, ООО «АБВ – пресс», 2010. – С. 18-19.

УДК 616.65-006.5-085
© В.М. Попков, Г.Н. Маслякова, Е.С. Воронина, Д.В. Ломакин, 2013

В.М. Попков, Г.Н. Маслякова, Е.С. Воронина, Д.В. Ломакин

КЛИНИЧЕСКИЕ И МОРФОЛОГИЧЕСКИЕ РЕЗУЛЬТАТЫ ПРИМЕНЕНИЯ АВОДАРТА ПРИ ДИФФУЗНОЙ ГИПЕРПЛАЗИИ ПРЕДСТАТЕЛЬНОЙ ЖЕЛЕЗЫ

ГБОУ ВПО «Саратовский государственный медицинский университет им. В.И. Разумовского» Минздрава России, г. Саратов

Доброкачественная гиперплазия предстательной железы (ДГПЖ) – одна из самых актуальных проблем современной урологии. Целью данного исследования явилось изучение лечебного патоморфоза ДГПЖ и ДГПЖ с ПИН (простатическая нитраэпителиальная неоплазия) при приеме ингибитора 5α- редуктазы I и II типов (аводарта) с помощью клинических, лабораторных, инструментальных и морфологических методов. Установлено, что на фоне лечения 89% пациентов отметили субъективное улучшение. По данным ТРУЗИ (трансректальное ультразвуковое исследование) объем остаточной мочи уменьшался на 49,5%, а объем предстательной железы – на 15%. При морфологическом и морфометрическом исследованиях в группе пациентов с ДГПЖ и ПИН в 72% случаев наблюдался переход в ДГПЖ – уменьшались или исчезали пучково-ворсинчатые и криброзные структуры эпителия, уменьшалось количество гиперхромных ядер и их размер. Иммуногистохимическими методами с маркерами PCNA и P53 установлено снижение пролиферативной и увеличение апоптатической активности эпителия желез. Таким образом, аводарт практически полностью блокирует действие дигидротестостерона, играющего главную роль в развитии ДГПЖ. Статистически значимое изменение показателей наблюдали при назначении аводарта более чем на 2 месяца.

Ключевые слова: доброкачественная гиперплазия предстательной железы, аводарт, морфология простаты.

V.M. Popkov, G.N. Maslyakova, E.S. Voronina, D.V. Lomakin

CLINICAL AND MORPHOLOGICAL RESULTS OF AVODART ADMINISTRATION AT THE DIFFUSE HYPERPLASIA OF THE PROSTATE GLAND

The benign hyperplasia of a prostate gland (BHPG) is one of the most actual problems of the modern urology. Objective of this research was the study of therapeutic pathomorphosis of BHPG and BHPG with PIN (prostatic intraepithelial neoplasia) at the administration of inhibitor 5α-reductase of I and II types (Avodart) by means of clinical, laboratory, instrumental and morphological methods. It was determined, that 89% of patients noted the partial improvement on the background of treatment. According to transrectal ultrasound study the volume of residual urine decreased by 49,5%, and prostate gland volume by 15%. During the morphological and morphometric research in the group of patients with BHPG and PIN in 72% of cases the transition to BHPG (clustered-villous and cribriform structures of epithelium decreased or disappeared, the quantity of hyperchromic nuclei and their size decreased) was observed. By means of immunohistochemical methods with markers PCNA and P53 the decrease of proliferative and increase of the apoptatic activity of the epithelium of glands was determined. Thus, Avodart is almost completely blocking the action of dihydrotestosterone, which is playing a major role in the development of BHPG. Statistically significant change of indices was observed at Avodart administration for more than 2 months.

Key words: benign hyperplasia of a prostate gland, Avodart, prostate gland morphology.

Доброкачественная гиперплазия предстательной железы (ДГПЖ) – одно из самых распространенных урологических заболеваний мужчин пожилого и старческого возраста [1,2]. Крупномасштабные популяционные исследования последних лет убедительно дока-

зали прогрессирующий характер ДГПЖ. В связи с этим особую актуальность приобрело исследование в клинической практике средств, способных не только повышать качество жизни пациентов путем уменьшения степени выраженности симптомов нижних мочевых путей, но и снижать риск прогрессирования ДГПЖ. Установлено, что из препаратов, применяемых при терапии больных гиперплазией простаты, только ингибиторы 5α- редуктазы способны предотвращать прогрессирование заболевания [1]. В ходе клинических испытаний была доказана эффективность и безопасность первого ингибитора 5α- редуктазы II типа финастарида. В 2005 году в России был зарегистрирован и разрешен для широкого клинического использования ингибитор 5α- редуктазы I и II типов – аводарт. В современной отечественной литературе есть результаты клинических исследований по оценке эффективности данного препарата. Морфологические изменения, возникающие в простате при приеме ингибитора 5α- редуктазы I и II типов, не изучались.

Целью данного исследования явилось изучение лечебного патоморфоза ДГПЖ при приеме ингибитора 5α- редуктазы I и II типов – аводарта – с помощью клинических, лабораторных, инструментальных и морфологических методов.

Материал и методы. Лечебный патоморфоз оценивали на основании жалоб пациента (опросник IPSS, индекс QoL); пальцевого ректального исследования; исследования общего уровня простатического специфического антигена сыворотки крови (ПСА); трансректального ультразвукового исследования простаты и семенных пузырьков с определением остаточной мочи (ТРУЗИ); патоморфологической верификации при помощи полифокальной биопсии простаты под трансректальным ультразвуковым контролем (по показаниям) и операционного материала. Материал получен от 35 больных с диагнозом ДГПЖ и ДГПЖ с ПИН, которые получали лечение аводартом от 2 до 6 месяцев и наблюдались в клинике урологии Клинической больницы им. С.Р. Миротворцева Саратовского государственного медицинского университета. Пациенты были разделены на 2 группы: первая группа – пациенты с ДГПЖ, смешанный и стромальный варианты – 19 человек (54,3%); вторая группа – ДГПЖ, смешанный и стромальный варианты, ПИН низкой и высокой степени – 16 человек (45,7%).

Морфологическое исследование проводилось на материале, полученном при трансуретральной резекции предстательной железы (ТУРП) и биопсии с помощью стандартной окраски гематоксилином и эозином, морфометрического и иммуногистохимического исследований со следующими антителами: PCNA, PSA, PSMA, P53, EGFR, BAX, CK34βE12, хромогранин, Andr, Estr. PCNA – маркер пролиферации – маркирует ядра в G – и S фазы митоза; PSA – простатспецифический антиген; PSMA – простатспецифический мембранный антиген; P53 – супрессор опухолевого роста, предотвращает вступление клетки с поврежденной ДНК в синтетическую фазу цикла, индуцируя апоптоз, коррелирует с увеличением выживаемости; EGFR – эпидермальный фактор роста, при его увеличении активизируется митогенная активность; BAX – супрессор апоптоза, увеличивает продолжительность жизни клеток; CK34βE12 – маркер базальных клеток; хромогранин – маркер нейроэндокринных опухолей; Andr и Estr – стимуляторы пролиферативных процессов, для андрогенов основной тканью-мишенью является эпителий, для эстрогенов – соединительная и мышечная стромы.

Результаты иммуногистохимического исследования (PCNA, P53, экспрессия на рецепторы андрогенов и эстрогенов – ядерная экспрессия) оценивались полуколичественнм методом при помощи гистосчета по формуле $Hs=\sum P \times I$, I – интенсивность окрашивания: P – процент окрашенных клеток. При реакции с PSA, PSMA, EGFR, BAX, CK34βE12, хромогранином (цитоплазматическая и мембранная экспрессия) использовалась только качественная оценка.

Результаты и обсуждение. При анализе жалоб пациентов в 89% случаев отмечали улучшение качества мочеиспускания. Суммарный балл по шкале IPSS и индекс QoL снизились на 42,2% и 48,1% соответственно. При пальцевом ректальном исследовании у 92% пациентов железа была увеличена, плотно-эластичной консистенции, гладкая, безболезненная, слизистая смещаема. По данным урофлоуметрии на 47,2% и 46,2% возрос максимальный и средний объем скорости потока мочи соответственно. При ТРУЗИ у пациентов после 2 месяцев лечения аводартом отмечалось уменьшение объема остаточной мочи на 49,5% и объема предстательной железы на 15%. Показатели общего ПСА снижались на 43,3%. При морфологическом и морфометрическом исследованиях с использованием стандартной окраски гематоксилином и эозином у пациентов первой группы отмечали увеличение размера желез в среднем на 9-10

мкм (ув.400), снижение высоты эпителия желез в среднем на 5-6 мкм (ув.400), данные показатели напрямую коррелировали с длительностью приема аводарта. Такие показатели, как размер и локализация ядра в клетке, количество и диаметр сосудов, воспалительная инфильтрация, изменялись незначительно. У пациентов второй группы снижение высоты эпителия желез было в среднем на 10-12 мкм (ув.400). В 75% случаев в данной группе уменьшались или исчезали микроворсинчатые, пучково-ворсинчатые и криброзные структуры эпителия. Клетки эпителия, выстилающего протоки и ацинусы, располагались более свободно по отношению друг к другу, формируя пласт равномерной толщины. Количество гиперхромных ядер в эпителии желез уменьшалось. Размер ядра уменьшался на 2-3 мкм (ув.400), и ядро локализовалось ближе к базальной мембране. Все вышеперечисленные изменения напрямую коррелировали с длительностью приема аводарта. Компоненты стромы оставались без изменений.

При иммуногистохимическом исследовании предстательной железы пациентов в группах с ДГПЖ и ДГПЖ с ПИН после лечения экспрессия маркеров имела однонаправленные изменения. При определении маркера пролиферативной активности PCNA было установлено, что его экспрессия наблюдалась в обеих группах, однако количество клеток, экспрессирующих данный маркер, было значительно меньше после лечения аводартом (Hs=48), до лечения – в среднем Hs=84. Несмотря на то, что пролиферативная активность изначально была статистически выше во второй группе, при лечении аводартом более 2,5 месяцев она сравнялась с показателями в первой группе. При изучении экспрессии маркера регулятора клеточного цикла P53 его экспрессия в первой и во второй группах пациентов до лечения была примерно одинакова и составляла в среднем Hs=81. На фоне лечения аводартом в 38% случаев экспрессия данного маркера отсутствовала, у остальных пациентов данный показатель также значительно снижался и составлял в среднем Hs=24. Экспрессия простатспецифического мембранного антигена также снижалась на фоне лечения. До лечения в 42% случаев наблюдалась умеренная экспрессия данного маркера, в 25% случаев – выраженная экспрессия. После лечения у 65% пациентов отмечалась слабая экспрессия данного маркера, в 15% случаев – умеренная экспрессия, в 20% случаев – выраженная экспрессия. Мембранная экспрессия EGFR до лечения в 36% случаев была умеренной интенсивности, в 64% случаев – слабой интенсивности. После лечения экспрессия данного маркера значительно снижалась, у 50% пациентов отсутствовала. Цитоплазматическая экспрессия супрессора апоптоза BAX также снижалась: если до лечения экспрессия умеренной интенсивности отмечалась в 33% случаев, то после лечения – лишь в 10% случаев. Цитоплазматическая экспрессия высокомолекулярного цитокератина СК34βЕ12 на фоне лечения аводартом снижалась: до лечения у 60% пациентов преобладала экспрессия выраженной интенсивности, после лечения преобладала экспрессия умеренной интенсивности (у 70% пациентов). Экспрессия ПСА отмечалась во всех случаях как до, так и после лечения. До лечения в 90% случаев преобладала умеренная экспрессия, после лечения в 30% – выраженная экспрессия, в 70% – умеренная. Экспрессия эстрогенов и хромогранина была минимальной как до, так и после лечения. Экспрессия андрогенов незначительно увеличивалась на фоне лечения, в среднем до Hs=90,6.

Заключение. На фоне лечения аводартом наблюдается субъективная положительная динамика: в 89% случаев отмечается улучшение качества мочеиспускания; суммарный балл по шкале IPSS снизился на 42,2%; индекс QoL – на 48,1%. Положительная динамика наблюдается при пальцевом ректальном исследовании, по данным урофлоуметрии, ТРУЗИ и общего ПСА.

1. При морфологическом и морфометрическом исследовании с использованием стандартной окраски гематоксилином и эозином в группе пациентов с ДГПЖ и ПИН в 72% случаев наблюдается переход в ДГПЖ. Признаки интраэпителиальной неоплазии уменьшались (ПИН высокой степени переходил в ПИН низкой степени) или исчезали.

2. На фоне приема аводарта отмечается снижение пролиферативной активности и увеличение апоптатической активности эпителия желез у больных с ДГПЖ и ДГПЖ и ПИН. Таким образом, аводарт практически полностью блокирует действие дигидротестостерона, играющего главную роль в развитии ДГПЖ.

3. Статистически значимое изменение показателей наблюдается при назначении аводарта более чем на 2 месяца.

Сведения об авторах статьи:

Попков Владимир Михайлович – д.м.н., профессор, зав. кафедрой урологии, ректор ГБОУ ВПО СГМУ им. В.И. Разумовского Минздрава России. Адрес: 410012, г. Саратов, ул. Б. Казачья, 112. Тел. (8452) 56-67-96.

Маслякова Галина Никифоровна – зав. кафедрой патологической анатомии ГБОУ ВПО СГМУ им. В.И. Разумовского Минздрава России. Адрес: 410012, г. Саратов, ул. Б. Казачья, 112. Тел. (8452) 66-97-51. E-mail gmaslyakova@yandex.ru

Воронина Елена Сергеевна – к.м.н., доцент кафедры патологической анатомии ГБОУ ВПО СГМУ им. В.И. Разумовского Минздрава России. Адрес: 410012, г. Саратов, ул. Б. Казачья, 112. Тел. (8452) 56-10-60. E-mail Lenchicves@mail.ru

Ломакин Дмитрий Владимирович – аспирант кафедры урологии ГБОУ ВПО СГМУ им. В.И. Разумовского Минздрава России. Адрес: 410012, г. Саратов, ул. Б. Казачья, 112. Тел. (8452) 56-67-96.

ЛИТЕРАТУРА

1. Новое в лечении больных гиперплазией предстательной железы: результаты клинического применения аводарта / Ю. Аляев [и др.] // Врачъ. –2007. – №1. – С. 65-70.
2. Доброкачественная гиперплазия предстательной железы как возрастная проблема / Е.И.Вовк [и др.] // Архив патологии. – 2008. – Т.70, №2. – С.55-59.

УДК 617.547:616.832-001-06:616.62-008.22
© Р.В. Салюков, З.А. Кадыров, А.Н. Комаров, Р.С. Курбанов, 2013

Р.В. Салюков[1], З.А. Кадыров[1], А.Н. Комаров[2], Р.С. Курбанов[2]

К ВОПРОСУ О ДИНАМИЧЕСКОМ НАБЛЮДЕНИИ ЗА ПАЦИЕНТАМИ С НЕЙРОГЕННОЙ ДИСФУНКЦИЕЙ МОЧЕИСПУСКАНИЯ В ПОЗДНЕМ ВОССТАНОВИТЕЛЬНОМ ПЕРИОДЕ ПОСЛЕ ПОЗВОНОЧНО-СПИННОМОЗГОВОЙ ТРАВМЫ

[1]ФГБОУ ВПО «Российский университет дружбы народов», г. Москва
[2]ОАО Реабилитационный центр для инвалидов «Преодоление», г. Москва

Европейская ассоциация урологов характеризует нейрогенную дисфункцию мочеиспускания как нестабильное состояние, которое может значительно изменяться в течение короткого промежутка времени. Кроме того, нейрогенная дисфункция мочеиспускания у пациентов с позвоночно-спинномозговой травмой опасна развитием осложнений. В этой связи авторами проведено анкетирование 78 инвалидов с длительностью позвоночно-спинномозговой травмы 4,5±2,0 года. Анкета состояла из 11 вопросов, часть из которых включала рекомендации Европейской ассоциации урологов по динамическому наблюдению за пациентами с нейрогенной дисфункцией мочеиспускания. Исследование показало, что не более 50% пациентов имеют адекватное специализированное наблюдение за течением нейрогенной дисфункции мочеиспускания на уровне поликлиник. И более чем 50% пациентов имеют признаки некомпенсированных проявлений нейрогенной дисфункции мочеиспускания. Авторами сделаны выводы о необходимости проведения специализированного тематического усовершенствования для врачей поликлиник о создании специализированных рекомендаций для врачей, инвалидов и ухаживающих за ними лиц.

Ключевые слова: нейрогенная дисфункция мочеиспускания, позвоночно-спинномозговая травма, вегетативная дисрефлексия.

R.V. Salyukov, Z.A. Kadyrov, A.N.Komarov, R.S. Kurbanov

TO THE QUESTION OF DYNAMIC OBSERVATION OF PATIENTS WITH NEUROGENIC BLADDER IN THE LATE RECOVERY PERIOD AFTER SPINAL CORD INJURY

European Association of Urology describes neurogenic bladder dysfunction as an unstable condition, which can vary significantly in a short period of time. Furthermore neurogenic bladder dysfunction in patients with spinal cord injury is dangerous because of development of complications. In this regard, the authors conducted surveys of 78 disabled with spinal cord injury for 4,5±2,0 years. The questionnaire consisted of 11 questions including recommendations of the European Association of Urology on dynamic monitoring of patients with neurogenic bladder. The study found that only 50% of patients are adequately observed over neurogenic bladder at polyclinics. And more than 50% of patients have symptoms of decompensated neurogenic bladder symptoms. The authors concluded that there was the need to organize specialized thematic improvement for doctors of polyclinics and to develop recommendations for doctors, people with disabilities and their caregivers.

Key words: neurogenic bladder dysfunction, spinal cord injury, autonomic dysreflexia

Нейрогенная дисфункция мочеиспускания (НДМ) – одно из наиболее сложных и непредсказуемых проявлений позвоночно-спинномозговой травмы (ПСМТ). Явления нейропластичности при посттравматической миелопатии обуславливают изменчивость проявлений нейрогенной дисфункции мочеиспускания. Кроме того, нарушения уродинамики нейрогенной природы вне зависимости от формы своих клинических проявлений несут опасность вторичных анатомо-функциональных изменений со стороны верхних и нижних мочевых путей. Все это обуславливает целесообразность динамического наблюдения за пациентами с нейрогенной дисфункцией мочеиспускания на первичном – поликлиническом уровне оказания специализированной урологической помощи.

Проведено исследование на основании анкетирования пациентов, цель которого состояла в оценке динамического наблюдения

на уровне поликлиники за инвалидами с НДМ в позднем восстановительном периоде ПСМТ.

Материал и методы. В реабилитационном центре «Преодоление» проведено анкетирование 78 инвалидов с НДМ, развившейся на фоне ПСМТ. Средний возраст пациентов составил 32,2±9,3 года, длительность травмы 4,5±2,0 года. Среди опрошенных мужчин было 63 (80,8%), женщин – 15 (19,2%). В 7 (9,0%) случаях пациенты имели урологические заболевания до ПСМТ. Все пациенты были жителями одного региона и госпитализировались в наш реабилитационный центр впервые.

Для исследования использована оригинальная анкета, вопросы которой затрагивают возможные проблемы с мочеиспусканием, частоту проведения медицинских исследований и осмотров в поликлинике по месту жительства (приложение 1). Ряд вопросов касаются частоты проведения лабораторных исследований, которые рекомендуются Европейской ассоциацией урологов. Эти рекомендации широко доступны, переведены на русский язык и одобрены урологической общественностью [1].

Результаты и обсуждение. У всех опрошенных нами пациентов имелись проблемы с мочеиспусканием, нарушением локомоторной функции и самообслуживанием. При изучении частоты посещения пациентами урологов поликлиники было установлено, что регулярно осматриваются урологом по месту жительства не более 40% респондентов. Среди опрошенных 12 (15,4%) человек указали на частое обращение к урологу, связанное с обострениями уроинфекции и наличием вторичных осложнений нейрогенной дисфункции мочеиспускания. Ультразвуковое исследование мочевыделительной системы с частотой 1 раз в 6 месяцев проводилось у 17 (21,8%) респондентов. В 65,4% случаев оно выполнялось 1 раз в 12 или более месяцев. Несмотря на важность информации о наличии у пациентов остаточной мочи, как одного из показателей компенсации дисфункции мочеиспускания у спинальных больных, у 20 (25,6%) пациентов она определяется раз в 12 месяцев (рис. 1). Однако более половины опрошенных не могут точно указать имеющийся у них объем остаточной мочи. Они объясняют это недостаточным пониманием важности этого показателя для своего здоровья. Между тем, согласно рекомендациям Европейской ассоциации урологов, ультрасонографию мочевыделительной системы и определение остаточной мочи у пациентов с нейрогенной дисфункцией мочеиспускания целесообразно проводить 1 раз в 6 месяцев [2].

Рис. 1. Частота осмотра урологом поликлиники, выполнения ультрасонографии и контроля остаточной мочи у пациентов с ПСМТ (n=78)

Среди респондентов общий анализ мочи с частотой 1 раз в 6 мес. контролировался в 50,0% случаев. Общий анализ мочи с частотой 1 раз в 12 и более месяцев сдавали 25,6% опрошенных. Надо отметить, что общий анализ мочи у спинальных больных рекомендуется проводить не реже 1 раза в 2 месяца [2]. Бактериологический посев мочи на микрофлору 44 (56,4%) пациента сдавали также 1 раз в 12 и более месяцев. Биохимические показатели крови (с определением показателей мочевины и креатинина) в 52 (66,7%) случаях контролировались 1 раз в 12 и более месяцев (рис. 2). Таким образом, половина респондентов соблюдаются рекомендации Европейской ассоциации урологов по необходимости ежегодного физикального осмотра, лабораторного исследования крови и бактериологического исследования мочи.

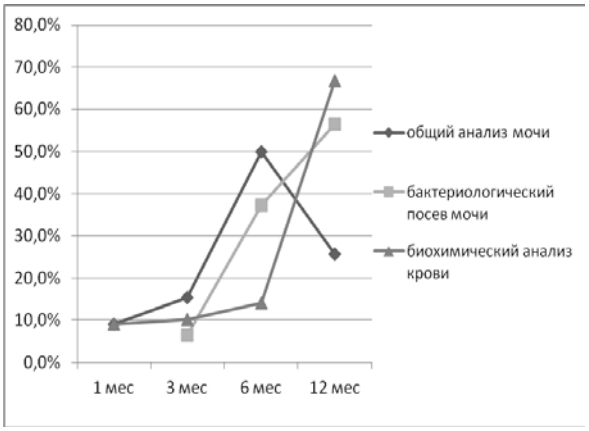

Рис. 2. Частота проведения лабораторных исследований у пациентов с ПСМТ (n=78)

Дополнительные вопросы показали, что у более чем 50% опрошенных инвалидов имеются косвенные признаки неадекватной коррекции НДМ. При опросе 35 пациентов с верхним грудным и шейным уровнями ПСМТ у 24 (68,6%) из них были выявлены признаки автономной дизрефлексии. Последующее об-

следование выявило, что у 17 (70,8%) из 24 больных причиной автономной дизрефлексии явились урологические проблемы. У 43 (55,1%) респондентов была выявлена бессимптомная бактериурия. В 41% случаев пациенты до госпитализации в реабилитационный центр отмечали периодические изменения в моче, при этом они предпочитали самостоятельно заниматься лечением уроинфекции или снижением периодических подъемов температуры тела на фоне изменений в моче отмечавшихся в 10,3% случаев.

Неадекватная оценка компенсации НДМ при спинальной травме чревата не только ухудшением общего состояния пациента, срывом индивидуальной программы реабилитации, но и развитием вторичных, грозных осложнений со стороны мочевыделительной системы, приводящих к усугублению инвалидизации [3].

Наиболее частыми осложнениями НДМ при ПСМТ являются: гидронефроз, пиелонефрит, хроническая почечная недостаточность, осложненная инфекция мочевыделительных путей и камнеобразование. Встречаемость камнеобразования в восстановительном периоде ПСМТ достигает 12% случаев, гидронефроза – 15%, пузырно-мочеточникового рефлюкса – 25% [4]. При первом обследовании у каждого четвертого пациента определяется та или иная степень дилатации верхних мочевых путей [5]. Наиболее часто регистрируется рецидивирующая уроинфекция, которая выявляется у 77% пациентов [6]. Среди факторов риска ее развития выделяют неполное опорожнение мочевого пузыря, камни мочевых путей, пузырно-мочеточниковый рефлюкс, необходимость катетеризаций, наличие постоянных мочевых дренажей, несоблюдение питьевого режима [7].

Часто лечением уроинфекции у пациентов с травматической болезнью спинного мозга занимаются неврологи и терапевты, при этом они не всегда соблюдают научно обоснованные современные подходы к лечению инфекции мочевых путей, разработанные в урологической практике. Между тем частота повторных госпитализаций пациентов с острыми урологическими проблемами в позднем восстановительном периоде ПСМТ достигает 21% [8]. Основная цель регулярного наблюдения за пациентами с НДМ на фоне ПСМТ состоит в раннем выявлении состояния декомпенсации и вторичных осложнений со стороны мочевыделительной системы.

Таким образом, проведенное исследование показало низкий уровень динамического специализированного наблюдения за пациентами в позднем восстановительном периоде ПСМТ урологическими службами поликлиник. Пути решения для изменения этой ситуации мы видим в проведении специализированного тематического усовершенствования для врачей-урологов, в разработке специализированных рекомендаций, а также в научно-просветительской работе с самими пациентами с ПСМТ и лицами, осуществляющими за ними уход.

Сведения об авторах статьи:

Салюков Роман Вячеславович – к.м.н., доцент кафедры эндоскопической урологии ФПКМР ФГБОУ ВПО РУДН. Адрес: 117198, г. Москва, ул. Миклухо-Маклая, д. 21; научный консультант ОАО Реабилитационный центр для инвалидов «Преодоление». Адрес: г. Москва, ул. 8-го Марта, д.6А, строение 1. E-mail: rsalukov@mail.ru

Кадыров Зиёратшо Абдуллоевич – д.м.н., профессор, зав. кафедрой эндоскопической урологии ФПКМР ФГБОУ ВПО РУДН. Адрес: 117198, г. Москва, ул. Миклухо-Маклая, д. 21. E-mail: zieratsho@yandex.ru.

Комаров Александр Николаевич – к.м.н., главный врач ОАО Реабилитационный центр для инвалидов «Преодоление». Адрес: г. Москва, ул. 8-го Марта, д.6А, строение 1. E-mail: prof_komarov@mail.ru

Курбанов Р.С. – к.м.н., заместитель главного врача ОАО Реабилитационный центр для инвалидов «Преодоление». Адрес: г. Москва, ул. 8-го Марта, д.6А, строение 1. E-mail: docrus1@mail.ru

ЛИТЕРАТУРА

1. Рекомендации по ведению больных с нейрогенными нарушениями мочеиспускания/ M.Stöhrer [et al.] // Экспериментальная и клиническая урология. – 2010. – Приложение №1. – 48 с.
2. Реабилитация больных с травматической болезнью спинного мозга/ Г.Е. Иванова [и др.]. – М.: ОАО «Московские учебники и Картолитография», 2012. – 640 с.
3. Крупин, В.Н., Белова А.Н. Нейроурология: руководство для врачей. – М.: Антидор, 2005. – 464 с.
4. Guidelines on Neurogenic Lower Urinary Tract [электронный ресурс] / J.Pannek [et al.]/ European Association of Urology, Guidelines, 2012. URL: http://www.uroweb.org/fileadmin/guidelines/2012_Guidelines_large_text_print_total_file.pdf (дата обращения 28.02.2013).
5. Ruutu M. Cystometrographic patterns in predicting bladder function after spinal cord injury // Paraplegia. – 1985. – Vol.23 (4). – P.243 – 252.
6. Garcia Leoni M.E., Esclarin De Ruz A. Management of urinary tract infection in patients with spinal cord injuries// Clinical Microbiology and Infection. – 2003. –Aug; 9(8). – P.780 -785.
7. Cardenas D., Hooton T.M. Urinar tract infection in persons with spinal cord injuries// Arch. Phys. Med. Rehabil. – 1995. – Vol.76 (3). – P.272-280.
8. Exner G, Meinecke FW. Trends in the treatment of patients with spinal cord lesions seen within a period of 20 years in German centers/ Spinal Cord. – 1997. – 35(7). –P.415-419.

УДК 616.61-006.6-089.86
© К.Г. Султанов, А.Ю. Одилов, З.А. Кадыров, 2013

К.Г. Султанов[1], А.Ю. Одилов[2], З.А. Кадыров[1]

ОТДАЛЕННЫЕ ОСЛОЖНЕНИЯ ТРАДИЦИОННОЙ И РЕТРОПЕРИТОНЕОСКОПИЧЕСКОЙ НЕФРЭКТОМИИ И НЕФРОУРЕТЕРЭКТОМИИ

[1]ФГБОУ ВПО «Российский университет дружбы народов», г. Москва
[2]Республиканский клинический центр «Урология» МЗ РТ, г. Душанбе

В статье обобщены результаты анализа данных обследования и лечения 104 пациентов после традиционных и ретроперитонеоскопических нефрэктомий. Отдаленные послеоперационные осложнения после традиционных и ретроперитонеоскопических нефрэктомий отмечались у 21 (60,0 %) и у 4 (7,6 %) больных соответственно. Проведенные клинические исследования показали, что ретроперитонеоскопическая нефрэктомия значительно улучшает результаты оперативного лечения больных и может быть методом выбора и ценной альтернативой традиционной открытой нефрэктомии при доброкачественных заболеваниях почек.

Ключевые слова: открытая нефрэктомия, ретроперитонеоскопическая нефрэктомия и нефроуретерэктомия, ближайшие и отдаленные осложнения.

K.G. Sultanov, A.Yu. Odilov, Z.A. Kadyrov

REMOTE COMPLICATIONS OF TRADITIONAL AND RETROPERITONEOSCOPIC NEPHRECTOMY AND NEPHROURETERECTOMY

The article summarizes the results of examination and treatment of 104 patients after traditional (open) and retroperitoneoscopic nephrectomies. Remote complications after traditional and retroperitoneoscopic nephrectomies were observed in 21 (60%) and 4 (7.6%) cases respectively. Clinical investigations showed that retroperitoneoscopic nephrectomy significantly improves the results of surgical treatment and it can be chosen as a valuable alternative for traditional open nephrectomy in treatment of benign kidney diseases.

Key words: open nephrectomy, retroperitoneoscopic nephrectomy and nephroureterectomy, immediate and remote complications.

Ретроперитонеоскопические операции постепенно становятся стандартом в лечении ряда урологических заболеваний, вытесняя традиционные операции. Главными преимуществами ретроперитонеоскопической нефрэктомии перед традиционным открытым способом являются косметический эффект, короткий послеоперационный период и быстрое возвращение больных к обычной жизни [1–4]. На сегодняшний день в зарубежной литературе описано множество различных осложнений при ретроперитонеоскопическом методе удаления почки, особенно на этапе внедрения метода [2; 4–8]. В то же время у пациентов, перенесших ретроперитонеоскопическую нефрэктомию, в доступной нами отечественной литературе данный показатель не изучался.

Целью данного исследования явился анализ отдаленных осложнений после традиционной и ретроперитонеоскопической нефрэктомий.

Материал и методы. Основу настоящей работы составили результаты анализа данных обследования и лечения 104 пациентов на кафедре эндоскопической урологии факультета повышения квалификации медицинских работников РУДН на базе 3 городских клиник г. Москвы и НИИ Урологии РФ.

Пациентам определяли общий анализ крови и мочи, свертывающую систему крови, биохимический анализ крови (креатинин, мочевина, электролиты), микробиологическое исследование мочи и чувствительность к антибиотикам, проводили гистохимическое исследование стенки удаленной почки, УЗИ почек и мочевыводящих путей, обзорную и экскреторную урографии, компьютерную томографию и мультиспиральную компьютерную томографию, динамическую нефросцинтиграфию и радиоизотопную ренографию, допплерографию и ангиографию сосудов почек по показаниям.

Всем больным, с различными доброкачественными заболеваниями почек, которые находились под нашим наблюдением с 2003 по 2011 гг., выполнили нефрэктомию. Основную группу составили 64 больных, которым выполнена ретроперитонеоскопическая нефрэктомия, а контрольную – 40 больных, у которых с 2004 по 2010 гг. ретроспективно проанализирован традиционный метод – открытая нефрэктомия. Возраст больных варьировал от 18 до 83 лет и составляя в среднем 56,4±6,22 года. Среди оперированных было 56 мужчин и 48 женщин. Наиболее часто страдали лица трудоспособного возраста – максимальное количество больных (87) было в возрасте от 18 до 50 лет, что составило 83,7 %.

Результаты и обсуждение. 64 (61,5%) больным произведена операция нефрэктомия ретроперитонеоскопическим методом, из них

3 больным выполнена нефроуретерэктомия и 3 – геминефроуретерэктомия. У 40 (38,5%) больных почки удалены традиционным методом, среди них 6 пациентам выполнили нефроуретерэктомию и 2 – геминефроуретерэктомию.

Все операции были выполнены под эндотрахеальным обезболиванием. Открытые операции проводили традиционным люмботомным доступом. У 8 больных нефроуретерэктомию выполняли из 1 или 2 доступов. Ретроперитонеоскопические операции осуществляли под общим обезболиванием в положении больного на здоровом боку.

Отдаленные результаты операции оценивали по наличию или отсутствию послеоперационной грыжи, нарушения кожной чувствительности в области послеоперационного рубца, болевой симптоматики на стороне операции. Отдаленные результаты прослежены у 52 (78,5%) пациентов после нефрэктомии ретроперитонеоскопическим доступом до 5 лет и у 35 (88%) пациентов, перенесших операцию традиционным способом, в те же сроки наблюдения (табл. 1).

У 1 пациента после традиционной нефроуретерэктомии через 6 месяцев была диагностирована эмпиема культи н/з мочеточника, которая потребовала оперативного лечения.

У пациентов, перенесших операцию ретроперитонеоскопическим способом, отмечали небольшие послеоперационные рубцы на коже поясничной области, которые у 2 (3,8%) больных вызывали периодическую ноющую боль при физической нагрузке и у 2 (3,8%) нарушение кожной чувствительности, в области послеоперационного рубца. Нарушения, которые были выявлены при осмотре и определении кожной, болевой и тактильной чувствительности не доставляли страдания пациентам и не вызывали у них жалоб.

У 10 (28,5%) пациентов, перенесших операцию традиционным способом, кроме отчетливого рубца в поясничной и подвздошной областях имелись различной степени выраженности нарушения кожной чувствительности ниже рубца и у 8 (22,8%) боль, которая вызывала чувство дискомфорта. Это можно объяснить тем, что во время доступа пересекаются мелкие чувствительные нервные ветви. При обследовании пациентов после ретроперитонеоскопических операций нарушения кожной чувствительности и боль были незначительные по сравнению с больными после традиционной операции.

Таблица

Отдаленные послеоперационные осложнения
после традиционных и ретроперитонеоскопических нефрэктомий и нефроуретерэктомии

Осложнения	Метод операции			
	ТН и ТНУ (п=35)		ТН и ТНУ (п=52)	
	абс.	%	абс.	%
Боли в области послеоперационной раны	8	22,8	2	3,8
Нарушение кожной чувствительности в области послеоперационного рубца	10	28,5	2	3,8
Эмпиема культи н/з мочеточника	1	2,8	–	–
Послеоперационная грыжа	2	5,5	–	–
Всего…	21	60,0	4	7,6

У 2 (5,5%) больных после ТН диагностирована послеоперационная вентральная грыжа, которая потребовала постоянного ношения бандажа, больные воздержались от операции. У 3 (7,8%) больных выявлена деформация живота на стороне операции. При люмботомии можно нанести не только травму непосредственно мышцам тела, но и пересечь мышечные нервы, что приведет к слабости и атрофии мышц. Это является причиной деформации живота в послеоперационном периоде и как крайняя степень – образование послеоперационных вентральных грыж, а ретроперитонеоскопический доступ лишен этого недостатка.

Заключение. Таким образом, серьезные отдаленные осложнения после традиционных и ретроперитонеоскопических вмешательств отсутствуют, однако после традиционной нефрэктомии процент осложнений достоверно выше. По нашим данным, проведение нефрэктомии ретроперитонеоскопическим способом значительно улучшает результаты оперативного лечения больных и может быть методом выбора и ценной альтернативой традиционной открытой нефрэктомии при доброкачественных заболеваниях почек.

Сведения об авторах статьи:

Султанов Константин Георгиевич – аспирант эндоскопической урологии ФПКМР ФГБОУ ВПО РУДН. Адрес: 117198, г. Москва, ул. Миклухо-Маклая, д. 21. E-mail: kostyn@mail.ru

Одилов Аминджон Юсупович – заместитель директора Республиканского клинического центра «Урология» г. Душанбе. E- mail:dr.odilov–a@mail.ru

Кадыров Зиёратшо Абдуллоевич – д.м.н., профессор, зав. кафедрой эндоскопической урологии ФПКМР ФГБОУ ВПО РУДН. Адрес: 117198, г. Москва, ул. Миклухо-Маклая, д. 21. E-mail: zieratsho@yandex.ru.

ЛИТЕРАТУРА

1. Chueh S.C. Simple nephrectomy by retroperitoneoscope / S.C. Chueh [et al.] // J. Formos Med. Assoc. – 1996. – V. 95, № 6, – P. 487-9.
2. Hemal A.K. Comparison of retroperitoneoscopic nephrectomy with open surgery for tuberculous nonfunctioning kidneys /A.K. Hemal [et al.] // J. Urol. – 2000. – V. 164, № 1. – P. 32-5.
3. Степанов В.Н. Лапароскопическая нефрэктомия /В.Н. Степанов, З.А. Кадыров // Атлас лапароскопических операций в урологии. – М., 2001. – С. 60-66.
4. Gupta N.P. Should retroperitoneoscopic nephrectomy be the standard of care for benign nonfunctioning kidneys? An outcome analysis based on experience with 449 cases in a 5-year period / N.P. Gupta [et al.] // J. Urol. – 2004. – V. 172, № 4, Pt.1, – P. 1411-3.
5. Rassweiler J.J. Retroperitoneoscopy-experiences with the first cases / J.J. Rassweiler [et al.] // Chirurg. – 1998. – V. 69, № 6, – P. 604-12.
6. McAllister M. Vena caval transection during retroperitoneoscopic nephrectomy: report of the complication and review of the literature /M. McAllister [et al.] // J. Urol. – 2004. – V. 172, № 1, – P. 183-5.
7. Kusaka J. Pneumothorax during retroperitoneoscopic nephrectomy: a case report / J. Kusaka [et al.] // Masui. – 2004. – V. 53, № 12, – P. 1411-3.
8. Liapis D. Analysis of complications from 600 retroperitoneoscopic procedures of the upper urinary tract during the last 10 years / D. Liapis [et al.] // World. J. Urol. – 2008. – V. 26, – № 6, – P. 523-30.

УДК 616.6:618.11/14-007.44-089
© Н.И. Тарасов, А.С. Шульгин, 2013

Н.И. Тарасов, А.С. Шульгин

КОРРЕКЦИЯ ФУНКЦИИ МОЧЕВЫХ ПУТЕЙ ПРИ ПРОЛАПСЕ ТАЗОВЫХ ОРГАНОВ У ЖЕНЩИН

ГБОУ ВПО «Челябинская государственная медицинская академия» Минздрава России, г. Челябинск

Цель исследования – изучить частоту и характер симптомов со стороны нижних и верхних мочевых путей у пациенток с пролапсом тазовых органов и оценить эффективность их коррекции с помощью реконструкции тазового дна по MESH-методике.

В исследовании участвовало 87 женщин, больных пролапсом тазовых органов III и IV стадий, которым проводилась трансвагинальная реконструкция тазового дна с использованием систем сеток – протезов. В динамике оценивались клинические проявления заболевания, лабораторные показатели, ультразвуковые данные и показатели урофлоуметрии.

В результате исследования установлено, что для пролапса тазовых органов у женщин в III и IV стадиях характерно нарушение функции нижних и верхних мочевых путей. Трансвагинальная реконструкция тазового дна с использованием синтетических сеток – протезов позволяет получить не только хорошие анатомические результаты, но и восстановить уродинамику нижних и верхних мочевых путей и как следствие снизить частоту осложнений инфекционно – воспалительного характера.

Ключевые слова: пролапс тазовых органов, реконструкция тазового дна, урофлоуметрия.

N.I. Tarasov, A.S. Shulgin

CORRECTION OF URINARY TRACT FUNCTIONS IN WOMEN WITH URINARY PROLAPSE

The goal of the investigation was to study the incidence and the character of lower and upper urinary tract symptoms in patients with pelvic organ prolapse and to evaluate the effectiveness of their correction with the help of pelvic floor reconstruction using MESH technique.

87 women with urinary prolapse of the III and IV stages were included into the investigation. The patients were performed transvaginal pelvic floor reconstruction using systems of mesh-prostheses. Dynamics of clinical manifestations, laboratory findings, ultrasound examination results and uroflowmetry readings were assessed.

As a result of the study it is determined that in women pelvic floor prolapse of the III and IV stages is characterized by lower and upper urinary tract dysfunction. Transvaginal reconstruction of pelvic fundus with synthetical mesh-prostheses allows to obtain not only good anatomical results but also to restore lower and upper urinary tract urodynamics and accordingly to decrease the rate of infectious and inflammatory complications.

Key words: pelvic organ prolapse, reconstruction of the pelvic floor, uroflowmetry.

Пролапс тазовых органов наблюдается у 50% женщин после родоразрешения естественным путем, в 10-20% случаев в стадии, требующей оперативного лечения [1-3].

Это состояние резко нарушает качество жизни и социальную адаптацию женщин, в том числе и в интимной сфере [4-8].

Наряду с этим ухудшение качества жизни усугубляют симптомы со стороны нижних мочевых путей: недержание мочи при напряжении, болезненность при мочеиспускании, учащенное мочеиспускание, ноктурия, чувство неполного опорожнения мочевого пузыря. При IV стадии пролапса гениталий наиболее характерным является затруднённое мочеиспускание, вплоть до полной его задержки. Механизм этого явления обусловлен повышением внутриуретрального и запирательного давления при расположении половых органов за пределами входа во влагалище.

Изменение нормального положения мочевого пузыря часто приводит к появлению остаточной мочи в мочевом пузыре, наруше-

нию пассажа мочи по мочеточникам и, как следствие, развитию гидронефроза. Наличие остаточной мочи приводит к инфицированию мочевых путей, а выраженная и длительно существующая обструкция верхних мочевых путей может сопровождаться тяжелым рецидивирующим воспалительным процессом почек и верхних мочевых путей [9-14].

Чаще всего пролапс тазовых органов не связан со значительным риском для жизни, хотя в литературе встречаются сообщения о летальных исходах вследствие развития гидронефроза и острой почечной недостаточности [9-14].

Таким образом, объективная оценка расстройств мочеиспускания при пролапсе тазовых органов и степени восстановления функции мочевого пузыря и верхних мочевых путей после реконструктивных операций при пролапсе тазовых органов является актуальной задачей современной урологии и урогинекологии.

Цель исследования. Изучить частоту и характер симптомов, выраженность нарушений мочеиспускания со стороны нижних мочевых путей у пациенток с пролапсом тазовых органов и оценить эффективность их коррекции проведением оперативной реконструкции тазового дна.

Материал и методы. Работа основана на анализе результатов обследования и лечения 87 женщин, больных пролапсом тазовых органов III и IV стадий (средний возраст 58,6 года).

Всем больным было показано оперативное лечение – реконструкция тазового дна. Выполнялась трансвагинальная реконструкция тазового дна с использованием сеток – имплантов Пелвикс (Линтекс, Россия).

Все пациентки обследованы дважды до оперативного лечения и через 3 месяца после операции. Обследование включало изучение жалоб, анамнеза заболевания и жизни, оценку субъективных симптомов и качества жизни по анкете-опроснику SEAPI [15,16], общий и урогинекологический осмотр, лабораторные исследования, проведение ультразвукового исследования органов малого таза и почек, урофлоуметрию.

Урогинекологический осмотр женщины на гинекологическом кресле является основным исследованием для постановки диагноза, определения стадии пролапса и объема оперативного лечения. Стадию пролапса определяли согласно классификации Baden-Walker, 1972 [17].

В случае выявления ретенции верхних мочевых путей по результатам УЗИ пациенткам выполняли экскреторную урографию с нисходящей цистографией с целью определения причины, уровня и характера обструкции.

Результаты обследования пациенток до операции. При изучении клинических симптомов пациенток основных групп нами установлено, что обструктивная симптоматика встречалась у большинства 60 (69%) пациенток из них 22 пациентки (25,3%) имели клинику недержания мочи при напряжении, 5 (5,7%) пациенток при имеющемся пролапсе тазовых органов III и IV стадий не отмечали затруднений при мочеиспускании и недержания мочи.

При анализе анкет – опросников SEAPI среднее значение суммы симптомов составило 26,5 ± 14,9, индекса качества жизни 5,5 ± 0,5 балла.

Лейкоцитурия при первичном обследовании отмечена у 51(58,6%) пациентки. Следует отметить, что лейкоцитурия наблюдалась преимущественно у пациенток с обструктивной симптоматикой и наличием остаточной мочи.

У 5 (5,7%) пациенток выявлено расширение чашечно-лоханочной системы почек, им выполнена экскреторная урография с нисходящей цистографией, по результатам которой установлено, что причиной гидронефроза является изменение анатомии тазового дна (опущение мочевого пузыря и как следствие нарушение пассажа мочи по мочеточникам на уровне предпузырных отделов). В выявленных случаях встречался как односторонний, так и двухсторонний уретерогидронефроз 1-3 степеней. На рис. 1 приведен рентгеновский снимок пациентки – экскреторная урограмма, иллюстрирующая уретерогидронефроз 2-й ст. слева на фоне пролапса тазовых органов. Уместно отметить, что в наших наблюдениях уретерогидронефроз наблюдался у пациенток с обструктивной симптоматикой.

Всем пациенткам была проведена урофлоуметрия. При анализе результатов этого исследования установлено, что у пациенток, предъявляющих жалобы на затруднения при мочеиспускании, получены "обструктивные" кривые мочеиспускания и отмечено уменьшение максимальной, средней скорости мочеиспускания, а также объема мочи при мочеиспускании. У пациенток, имеющих клинику недержания мочи при напряжении, и у пациенток с бессимптомным пролапсом были "нормальные" кривые мочеиспускания, одна-

ко значения максимальной и средней скорости мочеиспускания также были снижены.

Рис. 1. Пациентка С., 69 лет. Пролапс тазовых органов 4-й стадии. Экскреторная урограмма, 3-часовой снимок. Уретерогидронефроз 2 ст. слева, шейка мочевого пузыря находится ниже лонного сочленения

Среднее значение максимальной скорости мочеиспускания составило 10,21±4,54 мл/с, средней скорости мочеиспускания 4,7±2,0 мл/с, времени мочеиспускания 40,6±10,0 секунды, объема мочи при мочеиспускании 114,6±31,2 мл.

Также у пациенток с обструктивной симптоматикой при ультразвуковом исследовании мочевого пузыря определялась остаточная моча, объем которой варьировал от 40 до 310 мл, среднее значение – 130,4±90,0 мл.

При урогинекологическом осмотре установлено, что у 31 (35,6%) пациентки имеется пролапс тазовых органов III стадии, у 56 (64,4%)– IV стадии.

Оценка результатов оперативного лечения. При беседе с пациентками через 3 месяца после операции нами установлено, что обструктивная симптоматика регрессировала у всех пациенток, у 17 пациенток (19,5%) выявлена клиника недержания мочи при напряжении. 70 (80,5%) пациенток не отмечали затруднений при мочеиспускании и недержания мочи, отмечали полный или значительный регресс симптомов.

Субъективную оценку пациенток подтвердил анализ повторно заполненных анкет-опросников SEAPI: отмечено статистически достовер-ное уменьшение суммы симптомов (с 26,5 ± 14,9 до 8,9 ± 4,3) и индекса качества жизни (с 5,5 ± 0,5 до 1,2 ± 0,4).

Число наблюдений лейкоцитурии также значительно снизилось с 51(58,6%) исходно до 9 (10,3%) в контроле.

Отсутствие обструктивной симптоматики подтверждалось урофлоуметрией и уменьшением объема остаточной мочи, оцененным при помощи ультразвукового исследования. Среднее значение максимальной скорости мочеиспускания составило 16,45±4,72 мл/с, средней скорости мочеиспускания 7,4±3,1 мл/с, времени мочеиспускания 21,1±7,3 секунды, объема мочи при мочеиспускании 210,2±30,6 мл. На рис. 2 приведены урофлоуграммы пациентки, зарегестрированные до и через 3 месяца после оперативного лечения, иллюстрирующие динамику показателей функции мочевого пузыря.

Также при ультразвуковом исследовании мочевого пузыря отмечено отсутствие клинически значимого количества остаточной мочи, среднее значение 15,0±10,0 мл. В таблице приведены средние значения показателей урофлоуметрии и объема остаточной мочи у пациенток, полученные при первичном и контрольном обследованиях.

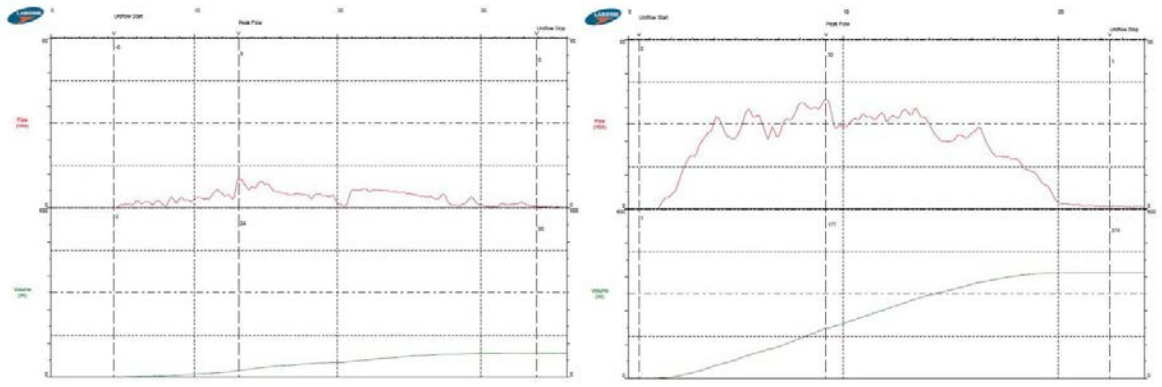

Рис. 2. Урофлоуграммы пациентки Б., 61 год. Диагноз: пролапс тазовых органов 4-й стадии. Слева – до операции, справа – при контрольном обследовании через 3 месяца после операции

Как видно из таблицы, показатели урофлоуметрии и объем остаточной мочи после оперативного лечения статистически значимо изменились в положительную сторону.

При контрольном ультразвуковом исследовании почек отмечено, что у пациенток с ранее выявленным уретерогидронефрозом зафиксирован регресс дилатации чашечно-лоханочных систем почек.

При урогинекологическом осмотре у пациенток отмечено достижение хорошего анатомического эффекта – отсутствие прола-

бирования стенок влагалища как в покое, так и при натуживании. Рецидивов пролапса в указанные сроки не было ни в одном из наблюдений.

Таблица

Значения показателей урофлоуметрии и объема остаточной мочи
до и через 3 месяца после реконструкции тазового дна у пациенток с пролапсом тазовых органов

Показатели урофлоуметрии	Сроки обследования		
	до операции	после операции	Значение p
Максимальная скорость мочеиспускания, мл/с	10,21 ± 4,54	16,45 ± 4,72	p < 0,001
Средняя скорость мочеиспускания, мл/с	4,7 ± 2,0	7,4 ± 3,1	p < 0,001
Время мочеиспускания, с	40,6 ± 10,0	21,1 ± 7,3	p < 0,001
Объем мочи при мочеиспускании, мл	114,6 ± 31,2	210,2 ± 30,6	p < 0,001
Объем остаточной мочи, мл	130 ± 90	15 ± 10	p < 0,001

Таким образом, у подавляющего большинства пациенток с пролапсом тазовых органов III и IV стадий при обращении имеются симптомы со стороны нижних мочевых путей. По данным проведенных нами исследований в 60 (69%) случаях – это обструктивная симптоматика, в 22 (25,3%) – недержание мочи при напряжении и лишь в 5 (5,7%) случаях пролапс тазовых органов протекал без симптомов со стороны нижних мочевых путей. Лейкоцитурия отмечена у 51 (58,6%) пациентки. При урофлоуметрии у всех пациенток выявлены снижение максимальной и средней скорости мочеиспускания, уменьшение объема мочи при мочеиспускании и увеличение продолжительности мочеиспускания. У пациенток с обструктивной симптоматикой выявляется наличие остаточной мочи в мочевом пузыре после мочеиспускания. В 5 (5,7%) наблюдениях выявлен уретерогидронефроз, вызванный нарушением анатомии тазового дна.

При обследовании, проведенном после оперативного лечения, установлено, что трансвагинальная реконструкция тазового дна с использованием синтетических сеток – имплантов позволила обеспечить хорошие анатомические результаты, устранить обструктивные симптомы мочеиспускания, что объективно и статистически достоверно подтверждено данными урофлоуметрии. Как следствие восстановления анатомии тазового дна и восстановления адекватного мочеиспускания наблюдался регресс уретерогидронефроза и лейкоцитурии.

Заключение. Для клинической картины пролапса тазовых органов III и IV стадий у женщин характерно нарушение опорожнения мочевого пузыря, что кроме ухудшения качества жизни сопровождается нарушением уродинамики нижних и верхних мочевых путей и развитием осложнений инфекционно – воспалительного характера со стороны почек и мочевого пузыря.

Урофлоуметрия является объективным методом в диагностике степени нарушения мочеиспускания и контроле за эффективностью реконструктивно-восстановительных операций при пролапсе тазовых органов у женщин.

Трансвагинальная реконструкция тазового дна с использованием синтетических сеток-имплантов позволяет получить не только хорошие анатомические результаты, но и устранить обструктивные симптомы мочеиспускания, восстановить уродинамику нижних и верхних мочевых путей и как следствие снизить частоту осложнений инфекционно – воспалительного характера.

Сведения об авторах статьи:

Тарасов Николай Иванович – д.м.н., профессор кафедры факультетской хирургии ГБОУ ВПО ЧелГМА Минздрава России. Адрес: г. Челябинск, Воровского, 64. E-mail: urology74@mail.ru.

Шульгин Андрей Сергеевич – к.м.н., врач-уролог отделения урологии №1 ГБУЗ ЧОКБ№3. E-mail: shulginandrey74@mail.ru.

ЛИТЕРАТУРА

1. Maher C, Baessler K. Surgical management of anterior vaginal wall prolapse: an evidencebased literature review. Int Urogynecol J Pelvic Floor Dysfunct. 2006; 17(2): 195–201.
2. Maher C, Baessler K, Glazener CMA, et al. Surgical management of pelvic organ prolapse in women. Cochrane Database Syst Rev. 2007, 18(3): CD004014
3. Maher C, Baessler K, Glazener CM, et al. Surgical management of pelvic organ prolapse in women: a short version Cochrane review. Neurourol Urodyn. 2008; 27(1): 3-12.
4. Kovac SR, Zimmerman CW. Advances in reconstructive vaginal surgery. Philadelphia: Lippincott Williams & Wilkins; 2007.
5. Rovner ES. Pelvic organ prolapse: a review. Ostomy Wound Manage. 2000, 46(12): 24-37.
6. Kobashi KC, Leach GE. Pelvic prolapse. J. Urol. 2000, 164(6): 1879-1890
7. Olsen AL, Smith VJ, Bergstrom JO, et al. Epidemiology of surgically managed pelvic organ prolapse and urinary incontinence. Obstet Gynecol. 1997, 89(4): 501-506.
8. Hendrix SL, Clark A, Nygaard I, et al. Pelvic organ prolapse in the Women's Health Initiative: Gravity and gravidity. Am J Obstet Gynecol. 2002; 186(6): 1160-1166.
9. Barrington J.W., Edwards G. Posthysterectomy vault prolapse. Int Urogynecol J Pelvic Floor Dysfunc 2000;11:241-245.
10. Yanik F.F., Akpolat T., Kocak I. Acute renal failure - An unusual consequence of uterine prolapse. Nephrol Dial Transplant 1998;13:2648-2650.

11. Thompson JD. Pelvic organ prolapse. Basic concepts. In: Rock JA. Thompson JD. eds. Te Linde's Operative Gynecology. Lippincott-Raven, Philadelphia New York: 1996: 951-968.
12. Chuang FR, Lee CH, Cee CH et al. Bilateral moderate hydroureteronephrosis due to uterine prolapse: two case reports and review of the literature. Ren Fail 2003 Sep; 25(5): 879-884.
13. Sanai T, Yamashiro Y, Nakayama M et al. End-stage renal failure due to total uterine prolapse. Urology 2006 Mar; 67(3): 622. 5-7.
14. Beverly CM, Walters MD, Weber AM, et al. Prevalence of hydronephrosis in patients undergoing surgery for pelvic organ prolapse. Obstet Gynecol 1997; 90: 37-41.
15. Kathleen C. Kobashi, Gary E. Leach, Joanna Chon, Fred E. Govier. Continued Multicenter follow-up of the Cadaveric prolapse repair with sling. The Journal of Urology. Vol. 168, 2063–2068, November 2002.
16. Larissa V. Rodrhguez, Shlomo Raz. Prospective analysis of patients treated with a distal urethral polypropylene sling for symptoms of stress urinary incontinence: Surgical outcome and satisfaction determined by patient driven questionnaires. The Journal of Urology. Vol. 170, 857–863, September 2003.
17. Baden W.F, Walker T.A. Genesis of the vaginal profile: A correlated classification of vaginal relaxation. Clin Obstet Gynecol 1972; 15:1048-1054.

УДК 616.62-008.222-055.1-07-08
© А.А. Томилов, Е.И. Велиев, Е.Н. Голубцова, 2013

А.А. Томилов, Е.И. Велиев, Е.Н. Голубцова

ДИАГНОСТИКА И ЛЕЧЕНИЕ НЕДЕРЖАНИЯ МОЧИ У МУЖЧИН

ГБОУ ДПО «Российская медицинская академия последипломного образования» Минздрава России, г. Москва

Недержание мочи у мужчин представляет собой серьезную социально-экономическую проблему. Распространенность мужской инконтиненции составляет около 15 %. Сбор анамнеза, физикальное обследование и дневник мочеиспускания у большинства пациентов позволяют дифференцировать тип недержания и его тяжесть. Консервативное лечение ургентного недержания мочи включает изменение образа жизни и терапию М-холинолитиками. В случае неэффективности последней возможны внутрипузырное введение ботулинического токсина типа А и сакральная нейромодуляция с частотой успеха 50-63%. Стрессовое недержание мочи у мужчин чаще всего является ятрогенным осложнением операций на предстательной железе. Тренировка мышц тазового дна в течение первых 6-12 месяцев после операции позволяет уменьшить количество эпизодов и объемы потерь, а также достичь континенции раньше. В случае неэффективности консервативной терапии следует обсуждать варианты оперативного лечения в зависимости от степени тяжести недержания мочи, а также предпочтений пациента. При недержании мочи легкой и средней степеней возможна имплантация ретробульбарного слинга с частотой успеха 76,9%. Имплантация искусственного мочевого сфинктера эффективна у 59–91% пациентов, но сопряжена с относительно высоким риском осложнений и высокой стоимостью протеза.

Ключевые слова: недержание мочи, искусственный мочевой сфинктер, мужской слинг, ботулинический токсин, сакральная нейромодуляция.

A.A. Tomilov, E.I. Veliev, E.N. Golubtsova

DIAGNOSTICS ANT TREATMENT OF URINARY INCONTINENCE IN MEN

Men urinary incontinence is a serious social and economic problem. The prevalence of male incontinence is about 15%. History taking, physical examination and voiding diary allow defining the type and degree of incontinence in most cases. Conservative treatment of urgent incontinence includes lifestyle changes and antimuscarinic therapy. If it fails intravesical injection of botulinum toxin A as well as sacral nerve stimulation can be used with 50-63% success rate. Men stress urinary incontinence is common iatrogenic complication after prostatic surgery. Pelvic floor muscle training during the first 6-12 months reduce the number of episodes and the amount of losses and help to achieve continence more quickly. If it fails surgery treatment depending on the severity of urinary incontinence as well as patient preferences should be offered. In patients with mild to moderate incontinence retrobulbar sling may be offered with success rate of 76,9 %. Artificial urinary sphincter implantation is effective in 59-91%, but is associated with a relatively high risk of complications and the high cost of the prosthesis.

Key words: urinary incontinence, artificial urinary sphincter, male sling, botulinum toxin, sacral nerve stimulation.

Недержание мочи у мужчин представляет собой серьезную социально-экономическую проблему. С одной стороны, инконтиненция значительно снижает качество жизни пациентов и приводит к социальной дезадаптации, а с другой стороны, лечение и уход за ними требует значительных финансовых затрат. Точных статистических данных о распространенности как самого недержания мочи у мужчин, так и различных его типов в России нет. В многоцентровом исследовании UREPIK распространенность мужской инконтиненции составила 16,3%, при этом за помощью к врачу обращались лишь 25,9% пациентов [1]. Согласно другому исследованию, включающему 9,071 мужчины старше 20 лет, недержание мочи отмечали 13,9% опрошенных, в том числе ургентное недержание – 8,3% [2]. Ежегодные расходы на лечение пациента с недержанием мочи более чем в два раза превышают расходы на лечение пациента без недержания [3].

В норме удержание мочи у мужчин является результатом взаимодействия анатомических структур (мочевого пузыря, уретры, мышц тазового дна) и нервной системы. Удержание достигается путем сокращения сфинктера и мышц тазового дна и расслабления детрузора. И наоборот, контролируемое мочеиспускание подразумевает расслабление сфинктера и мышц тазового дна с одновременным сокращением детрузора. Поврежде-

ние мышц тазового дна или нарушение нейрогенного контроля приводит как к задержке мочи, так и к недержанию. Согласно определению Международного общества по удержанию мочи (ICS), под недержанием мочи следует понимать любую непроизвольную потерю мочи. Стрессовая форма определяется как непроизвольная потеря мочи при усилии, напряжении, чихании или кашле, в то время как ургентное недержание сопровождается ургентным позывом. При сочетании этих симптомов следует подозревать смешанную форму инконтиненции [4]. К факторам риска недержания мочи у мужчин относят высокий индекс массы тела, сахарный диабет и заболевания предстательной железы. Стрессовая форма недержания мочи у мужчин в большинстве случаев является следствием ранее перенесенных вмешательств на простате [5-7]. Риск этого типа недержания мочи сопутствует таким операциям, как трансуретральная резекция предстательной железы и чреспузырная аденомэктомия по поводу доброкачественной гиперплазии простаты, но в большей степени относится к радикальной простатэктомии, когда персистирующее недержание мочи наблюдается у 8-20 % пациентов [8-10].

Диагностика. Эффективность лечения пациентов с недержанием мочи в большой степени зависит от установки правильного диагноза. При сборе жалоб и анамнеза важно выделить пациентов, нуждающихся в дополнительном обследовании. К ним относятся пациенты с жалобами на наличие примеси крови в моче, боли, рецидивирующие инфекции мочевых путей, неврологические расстройства, а также пациенты, ранее перенесшие лучевую терапию.

У каждого пациента целесообразно установить время начала, длительность, причины недержания мочи, а также количество используемых прокладок. С помощью опросников оценивается характер и степень выраженности симптомов, обеспокоенность пациента инконтиненцией и влияние ее на образ жизни. С помощью дневников мочеиспускания можно оценить объем теряемой мочи, частоту эпизодов недержания в дневные и ночные часы, наличие ургентных позывов. Как опросники, так и дневники мочеиспускания являются удобным инструментом в динамическом наблюдении за пациентами.

Непосредственное обследование пациента включает пальпацию мочевого пузыря (с целью исключения парадоксальной ишурии), оценку психического и неврологического статуса. Нарушения на уровне S2-4 можно установить с помощью оценки тонуса анального сфинктера, чувствительности кожи промежности и бульбокавернозного рефлекса. Уретроцистоскопию с бульбарной пробой проводят для выявления частичной или полной недостаточности сфинктера, исключения стриктур уретры и стеноза шейки мочевого пузыря. В случае выявления стриктуры устранить ее следует до начала лечения недержания мочи. При обследовании мочевого пузыря следует исключить камни, дивертикулы и опухоли. Лабораторные анализы включают общий анализ мочи и бактериологическое исследование мочи. Объем остаточной мочи определяют с помощью ультразвукового исследования.

С точки зрения уродинамики стрессовое недержание мочи определяется как непроизвольное подтекание мочи при повышении внутрибрюшного давления и отсутствии сокращений детрузора. Недержание при гиперактивности детрузора определяется как потеря мочи вследствие непроизвольных его сокращений [11]. Стоит отметить, что необходимости в рутинном применении уродинамического обследования нет. В большинстве случаев тщательный сбор анамнеза и физикальное обследование в совокупности с такими несложными методами диагностики, как дневник мочеиспускания, прокладочный тест и общий анализ мочи, позволяют отобрать пациентов для консервативного лечения.

Консервативное лечение. Уменьшить степень выраженности симптомов недержания мочи, особенно у пожилых пациентов, позволяет адекватная терапия сопутствующих заболеваний, таких как сердечная и почечная недостаточность, диабет, хроническая обструктивная болезнь легких и др. Изменение образа жизни, включающее похудение, ограничение потребления жидкости, отказ от алкоголя, курения и употребления продуктов, содержащих кофеин, также оказывают положительное влияние на степень континенции [12].

Согласно рекомендациям Европейского общества урологов, у пациентов с ургентным недержанием мочи в качестве препаратов первой линии следует применять М-холинолитики. Механизм их действия заключается в блокаде мускариновых рецепторов стенки мочевого пузыря, что в свою очередь приводит к снижению чувствительности и сократительной способности детрузора. Наиболее частый побочный эффект терапии – сухость во рту. У пациентов с инфравезикальной обструкцией эффективно сочетание М-

холинолитиков с альфа-адреноблокаторами. Дулоксетин – ингибитор обратного захвата серотонина и норадреналина – часто вызывает побочные эффекты со стороны ЖКТ и ЦНС, он используется для временного улучшения клинической картины и не приводит к излечению от недержания мочи [12].

Пациентам со стрессовой формой недержания мочи после операций на предстательной железе тренировку мышц тазового дна принято проводить в течение первых 6-12 месяцев. Тренировка позволяет улучшить силу и длительность сокращений скелетных мышц. В случае хорошей приверженности пациента лечению уменьшается количество эпизодов и объемы потерь и континенция достигается раньше[13-16].

Внешние устройства, к которым относятся наружные зажимы, постоянный уретральный катетер, кондомный мочеприемник и прокладки, неприемлемы с социальной точки зрения. К осложнениям, вызванным наружными зажимами, относят отек, боль, эрозию и стриктуру уретры. Использование постоянного катетера связано с рецидивирующими инфекциями мочевых путей, травмой уретры и камнеобразованием.

Оперативное лечение. В случае неэффективности консервативной терапии следует обсуждать варианты оперативного лечения в зависимости от формы и степени недержания мочи, а также предпочтений пациента.

У пациентов с гиперактивным мочевым пузырем (ГАМП), рефрактерным к консервативному лечению, применяется внутрипузырное введение ботулинического токсина типа А. Единого мнения о локализации, количестве и объеме вколов не существует. Наиболее частый побочный эффект инъекций – увеличение количества остаточной мочи, что требует интермиттирующей катетеризации [17]. Другим методом хирургического лечения рефрактерного к холинолитикам ГАМП является сакральная нейромодуляция, заключающаяся в чрескожной установке электрода в крестцовое отверстие вблизи крестцового нерва. Пятилетняя эффективность лечения составляет 50-63%, частота излечения 15% [18]. В случае неэффективности вышеуказанных методов применяется увеличительная пластика мочевого пузыря и различные варианты отведения мочи.

Пациентам с персистирующим стрессовым недержанием мочи показано оперативное лечение [19-20]. Наибольшее распространение получили имплантация слинга при недержании мочи легкой и средней степеней и установка искусственного мочевого сфинктера при тяжелой степени НМ. Среди всех слинговых операций наилучшие результаты показал самоудерживающийся ретроуретральный трансобтуратоный слинг. Механизм действия его связан не с механической компрессией уретры, а с поддержкой наружного сфинктера мочеиспускательного канала при повышении внутрибрюшного давления во время физической нагрузки [21]. В результате увеличивается функциональная длина уретры [22]. В крупном европейском исследовании частота успеха слинга составила 76,9% (излечение – 53% и улучшение – 23,8%). Подавляющее число осложнений составляли преходящие боль, дискомфорт в промежности и острая задержка мочи, разрешавшаяся консервативно. Случаев эрозии уретры не было. Стоит отметить, что на протяжении трехлетнего наблюдения снижения эффективности слинга не отмечено [23]. Даже в случае неэффективной имплантации слинга установка искусственного мочевого сфинктера не несет дополнительных рисков.

Механизм действия регулируемых слингов в большей степени связан с компрессией уретры. Эффективность их составляет 54-79%, при этом коррекция натяжения слинга необходима у 10-100% пациентов. Осложнения отмечаются чаще и имеют более серьезный характер – это: инфекционные (5-7%), эрозия уретры (3-13%), пролежень (2-35%), перфорация мочевого пузыря (5-29%), задержка мочи (35%) и боли в промежности (4-38%) [24-25].

«Золотым стандартом» лечения стрессового недержания мочи считается установка искусственного мочевого сфинктера. Набольшее распространение в настоящее время имеет модель AMS 800. Устройство ее состоит из манжеты, располагаемой вокруг бульбозной уретры или шейки мочевого пузыря, помпы, помещаемой в мошонку поверхностно, резервуара и соединяющих все компоненты трубок. Континенция достигается путем механического сдавления уретры манжетой. Для управления устройством пациент должен обладать сохранным ментальным статусом и возможностью выполнения мелких движений пальцами. Частота удержания (0-1 прокладка) после имплантации сфинктера составляет 59–91%. Несмотря на удовлетворительные результаты удержания и качества жизни, имплантация ИМС дорога и связана с высоким риском осложнений. Частота ревизий и/или удалений конструкции может составлять 30%. К наиболее частым осложнени-

ям относят атрофию (4-10%) и эрозию (4-10%) уретры, инфекционные осложнения (1-14%) и механическую поломку (0-29%) [26,27].

Выводы. У большинства пациентов дифференцировать тип недержания мочи позволяет тщательный анализ жалоб и анамнеза. Пациентам с ургентным недержание показано проведение консервативной терапии, при этом препаратами первой линии являются М-холиноблокаторы. Оперативное лечение показано пациентам с ГАМП, рефрактерным к консервативному лечению. Стрессовое недержание мочи у мужчин преимущественно является следствием ятрогенных повреждений. При персистирующем стрессовом недержании мочи легкой и средней степени тяжести следует рассматривать вопрос об установке мужского слинга. Имплантация искусственного мочевого сфинктера обладает приемлемой эффективностью, но, вместе с тем сопряжена с высоким риском осложнений.

Сведения об авторах статьи:

Томилов Андрей Александрович – аспирант кафедры урологии и хирургической андрологии ГБОУ ДПО РМАПО Минздрава России. Адрес: 123995, г. Москва, ул. Баррикадная, д.2/1. E-mail: toandrei33@yandex.ru

Велиев Евгений Ибадович – д.м.н., профессор кафедры урологии и хирургической андрологии ГБОУ ДПО РМАПО РМАПО Минздрава России. Адрес: 123995, г. Москва, ул. Баррикадная, д.2/1. E-mail: veliev@urotop.ru

Голубцова Елена Николаевна – к.м.н., ассистент кафедры урологии и хирургической андрологии ГБОУ ДПО РМАПО РМАПО Минздрава России. Адрес: 123995, г. Москва, ул. Баррикадная, д.2/1. E-mail: engolubtsova@yandex.ru

ЛИТЕРАТУРА

1. Boyle P, Robertson C, Mazzetta C, Keech M, Hobbs FD, Fourcade R, et al. The prevalence of male urinary incontinence in four centers: the UREPIK study. BJU Int. 2003;92:943–7.
2. MarklandA., Richter H. et al. Prevalence and trends of urinary incontinence in adults in the United States, 2001 to 2008. J Urol. 2011 August; 186(2): 589–593.
3. Strothers L, Thom D, Calhoun E. Urologic diseases in America project: Urinary incontinence in males – demographics and economic burden. J Urol. 2005;173:1302–8.
4. Messelink B, Benson T, Berghmans B, Bø K, Corcos J, Fowler C, et al. Standardisationofterminologyof pelvic floor muscle function and dysfunction: Report from the pelvic floor clinical assessment group of the ICS. NeurourolUrodyn. 2005;24:374–80.
5. Велиев Е.И., Петров С.Б. Практическая онкоурология: избранные лекции/ под ред. А.В. Воробьева, С.А.Тюляндина, В.М. Моисеенко. – Изд. Центр ТОММ, СПб.: 2008. – 368 с.
6. Велиев, Е.И. Особенности восстановления функции удержания мочи после нервосберегающей радикальной простатэктомии/Е.И. Велиев, Е.Н. Голубцова, С.В. Котов // Лечебное дело. – 2011. – № 2. – С. 87 – 93.
7. Велиев, Е.И., Голубцова, Е.Н., Котов, С.В. Взаимосвязь восстановления функции удержания мочи и эректильной функции у пациентов после нервосберегающей радикальной позадилонной простатэктомии // Материалы VI конгресса Российского общества онкоурологов. – М., 2011. – С.63-64.
8. Penson DF, McLerran D, Feng Z, Li L, Albertsen PC, Gilliland FD, et al. 5-Year urinary and sexual outcomes after radical prostatectomy: Results from the prostate cancer outcomes study. J Urol. 2005;173:1701.
9. Begg CB, Riedel ER, Bach PB, Kattan MW, Schrag D, Warren JL, et al. Variations in morbidity after radical prostatectomy. N Engl J Med. 2002;346:1138.
10. Steineck G, Helgesen F, Adolfsson J, Dickman PW, Johansson JE, Norlen BJ, et al. Quality of life after radical prostatectomy or watchful waiting. N Engl J Med. 2002;347:790.
11. Abrams P, Cardozo L, Fall M, Griffiths D, Rosier P, Ulmsten U, et al. The standardisation of terminology of lower urinary tract function: Report from the Standardisation Sub-committee of the International Continence Society. NeurourolUrodyn. 2002;21:2:167–78.
12. Schröder A, Abrams P, Andersson KE, Chapple CR, Drake MJ, et al. Guidelines on urinary incontinence. EurAssoc Urol. 2012.
13. Van Kampen M, De Weerdt W, Van Poppel H, De Ridder D, Feys H, Baert L. Effect of pelvic floor re-education on duration and degree of incontinence after radical prostatectomy: A randomised control trial. Lancet. 2000;355:98–102.
14. Burgio KL, Goode PS, Urban DA, Umlauf MG, Locher JL, Bueschen A, et al. Preoperative biofeedback assisted pelvic floor training to decrease post-prostatectomy incontinence: A randomised, controlled trial. J Urol. 2006;175:196–201.
15. Велиев, Е.И. Динамика восстановления удержания мочи у пациентов после радикальной позадилонной нервосберегающей простатэктомии /Е.И. Велиев, Е.Н.Голубцова, С.В.Котов // Онкоурология. – 2011. – № 2. – С. 64-68.
16. Parekh AR, Feng MI, Kirages D, Bremner H, Kaswick J, Aboseif S. The role of pelvic floor exercises on post-prostatectomy incontinence. J Urol. 2003;170:130–3.
17. Mangera A, Andersson KE, Apostolidis A, et al. Contemporary management of lower urinary tract disease with botulinum toxin A: a systematic review of botox (onabotulinumtoxinA) and disport (abobotulinumtoxinA). EurUrol 2011 Oct;60(4):784-95.
18. Spinelli M, Giardiello G, Gerber M, et al. New sacral neuromodulation lead for percutaneous implantation using local anesthesia: description and first experience. J Urol 2003 Nov;170(5):1905-7.
19. Велиев, Е.И. Котов Восстановление удержания мочи у пациентов после радикальной позадилонной простатэктомии: роль нервосберегающей техники /Е.И. Велиев, Е.Н.Голубцова, С.В. // Урология. – 2011. – № 3. – С. 68-71.
20. VelievE.I..Golubtsova E.N., Kotov S.V. Correlation Between Urinary Continence Recovery in patients After Open Radical Retropubic Nerve-Sparing Prostatectomy // Abstracts of 31st Congress SIU. – Berlin, 2011. – P. 314.
21. De Ridder D., Rehder P. The AdVance male sling: anatomic features in relation to mode of action. EurUrol Suppl. 2011;10:383–9.
22. Milsom I., Altman D., Lapitan M.C., Nelson R., Sillern U., Thom D. Epidemiology of urinary (UI) and faecal (FI) incontinence and pelvic organ prolapse (POP). 4th International Consultation on Incontinence. ed. 4. Plymouth, UK: Health Publication; 2009. c. 37–111.
23. Rehder P., Haab F., Cornu J.N., Gozzi C., Bauer R.M. Treatment of postprostatectomy male urinary incontinence with the transobturatorretroluminal repositioning sling suspension: 3-year follow-up. EurUrol 2012;62:140–5.
24. Bochove-Overgaauw DM, SchrierBPh. An adjustable sling for the treatment of all degrees of male stress urinary incontinence: retrospective evaluation of efficacy and complications after a minimal followup of 14 months. Journal of Urology. 2011;185(4):1363–1368.
25. Sousa-Escandón A, Cabrera J, Mantovani F, et al. Adjustable suburethral sling (male remeex system) in the treatment of male stress urinary incontinence: a multicentric European study. European Urology. 2007;52(5):1473–1480.
26. Kim SP, Sarmast Z, Daignault S, Faerber GJ, McGuire EJ, Latini JM. Long-term durability and functional outcomes among patients with artificial urinary sphincters. Journal of Urology. 2008;179(5):1912–1916.
27. Lai HH, Hsu EI, Teh BS, Butler EB, Boone TB. 13 years of experience with artificial urinary sphincter implantation at Baylor College of Medicine. Journal of Urology. 2007;177(3):1021–1025.

УДК 616.617-045
© В.А. Фадеев, А.В. Сергеев, А.С. Попов, Т.Х. Эль-Аттар, Я.С. Савашинский, 2013

В.А. Фадеев, А.В. Сергеев, А.С. Попов, Т.Х. Эль-Аттар, Я.С. Савашинский

ОТДАЛЕННЫЕ РЕЗУЛЬТАТЫ ОРТОТОПИЧЕСКОЙ ЦИСТОПЛАСТИКИ РАЗЛИЧНЫМИ СЕГМЕНТАМИ ЖЕЛУДОЧНО-КИШЕЧНОГО ТРАКТА

ГБОУ ВПО «Северо-Западный государственный медицинский университет им. И.И. Мечникова» Минздрава России, г. Санкт-Петербург

Цистэктомия с ортотопическим замещением мочевого пузыря успешно выполнена у 274 пациентов в период с 1998 по 2012 гг. Показаниями явились рак мочевого пузыря (РМП) и неонкологическая органическая патология, такая как интерстициальный цистит, микроцистис различного генеза, нейрогенная дисфункция мочевого пузыря и пузырно-влагалищный свищ. Замещение мочевого пузыря было произведено сегментами подвздошной и сигмовидной кишок, а также участком тела желудка. Функциональные результаты и удержание мочи в отдаленном периоде были хорошими, осложнения в подавляющем большинстве были специфическими, связанными с наличием артифициального мочевого пузыря. Их своевременная диагностика явилась залогом успешной коррекции.

Ключевые слова: ортотопическая цистопластика, замещение мочевого пузыря, специфические осложнения цистопластики, неоцистис.

V.A. Fadeev, A.V. Sergeev, A.S. Popov, T.Kh. El'-Attar, Ya.S. Savashinskiy

REMOTE RESULTS OF ORTHOTOPIC CYSTOPLASTY WITH DIFFERENT SEGMENTS OF GASTROINTESTINAL TRACT

Cystectomy with orthotopic bladder substitution was successfully performed in 274 patients during the period from 1998 to 2012. Indications were bladder cancer and organic non-malignant lesions of urinary bladder such as interstitial cystitis, microcystis, neurogenic bladder dysfunction and bladder-vaginal fistula. Cystolasty was performed using ileal and sigmoid segments and gastric flap. Good results were obtained in late postoperative period. Complications were mainly related to neobladder. Comprehensive diagnostics was the mainstay for its successful correction.

Key words: orthotopic cystoplasty, bladder substitution, specific complications of cystoplasty, neobladder

Радикальная цистэктомия (РЦ) является методом выбора при лечении больных инвазивным раком мочевого пузыря (РМП) и при ряде органических неонкологических заболеваний, которые сопровождаются утратой накопительно-эвакуаторной функции мочевого пузыря. Однако до сих пор не создан «идеальный резервуар», который в наибольшей степени соответствовал бы нормальному мочевому пузырю. Несмотря на совершенствование хирургической тактики, анестезиологического пособия, улучшение послеоперационного ведения больных, РЦ с ортотопическим замещением мочевого пузыря остается серьезной операцией с повышенным риском развития осложнений как в раннем, так и в позднем периоде. Улучшение результатов вмешательства является основной задачей и достигается за счет снижения частоты различных осложнений, которые следует своевременно диагностировать и эффективно устранять.

Материал и методы. В период с 1998 по 2012 годы в урологической клинике СЗГМУ им. И.И. Мечникова на базе Санкт-Петербургского научно-практического центра урологии ГМПБ №2 была произведена РЦ с ортотопическим замещением мочевого пузыря у 274 пациентов. Мужчин было 212 (77,4%), женщин – 62 (22,6%). Возраст пациентов мужского пола колебался от 38 до 75 лет и в среднем составил 55,6±7,5 года. Возраст оперированных женщин колебался от 22 до 78 лет, в среднем – 52,5±5,8 года.

Показаниями к операции были РМП у 238 (86,9%) больных, постлучевой и посттуберкулезный микроцистис у 12 (4,4%), рефрактерный интерстициальный цистит у 21 (7,7%), нейрогенная дисфункция мочевого пузыря в виде атонии и хронической задержки мочеиспускания у 2 (0,7%) и рецидивный пузырно-влагалищный свищ у 1 (0,3%) больной.

При формировании неоцистиса из изолированного сегмента подвздошной кишки мы использовали методику Studer у 109 (39,8%) больных; S-образный сегмент был использован у 88 (32,1%), а W-образный (по Hautmann) – у 25 (9,1%) больных. У 4 (1,5%) больных мы выполнили замещение мочевого пузыря подвздошной кишкой по методу Vesica Ileale Padovana и у 4 (1,5%) больных – Y-образную илеоцистопластику в собственной модификации. Этот метод применялся нами у пациентов, которым первым этапом была выполнена РЦ с уретерокутаноестомией.

Создание ортотопического резервуара из сегмента желудка было выполнено у 13 (4,7%) больных по методу Mitchell-Hauri, а у остальных 11 (4,0%) – в собственной модификации. Эта модификация позволила увеличить объем желудочного резервуара, что впоследствии привело к улучшению функции удержания мочи и повлияло на качество жизни этих больных. Сигмовидная кишка была ис-

пользована для замещения мочевого пузыря по методу Reddy у 20 (7,3%) пациентов.

В течение первых двух лет после операции пациенты проходили обследование каждые 3 месяца, затем каждые полгода в течение последующих 3 лет. После этого обследование проводилось ежегодно. Оно включало в себя общеклинические, рентгенологические, изотопные, гистологические, уродинамические методы исследования.

Результаты и обсуждение. На момент оценки отдаленных результатов ортотопической цистопластики в сроки 8 и более лет с момента операции были доступны 37 пациентов после илеоцистопластики (4 пациента после S-образной илеоцистопластики, 12 – после илеоцистопластики по Hautmann и 21 пациент после илеоцистопластики по Studer) и 4 пациента после гастроцистопластики.

Среди отдаленных послеоперационных осложнений были отмечены специфические, связанные с формированием ортотопического резервуара. Так, резервуарно-мочеточниково-лоханочный рефлюкс был выявлен у 12 (32,4%) больных после илео- и у 2 (50,0%) больных после гастроцистопластики. Впервые наличие рефлюкса было продемонстрировано через 6 месяцев после вмешательства. При последующем наблюдении по мере увеличения емкости резервуара рефлюкс стал транзиторным. Это означает, что при пустом резервуаре нарушения уродинамики верхних мочевыводящих путей (ВМП) не происходит. При достижении максимальной емкости неоцистиса у пациентов отмечается преходящее функциональное расширение мочеточника и полостной системы соответствующей почки. При опорожнении резервуара ретенционные изменения ВМП исчезают. Такая картина отмечалась через 6, 8, и 10 лет после операции. Хирургической коррекции данного состояния не потребовалось.

На фоне рефлюкса у 9 (24,3%) пациентов после илеоцистопластики было отмечено обострение хронического пиелонефрита. У пациентов после гастроцистопластики инфекции мочевыводящих путей выявлено не было. Это обусловлено кислой средой мочи, которая является губительной для уропатогенной микрофлоры. В коррекции и профилактике обострения пиелонефрита у пациентов после ортотопической цистопластики важны следующие моменты – адекватное опорожнение резервуара, периодическое назначение антибактериальных препаратов и уросептиков, своевременное опорожнение резервуара, пробуждение в ночное время по будильнику, расширение питьевого режима, фитотерапия, регулярный контроль клинического и бактериологического анализов мочи, ультразвуковой мониторинг состояния ВМП и почек, количества остаточной мочи.

Пиелонефрит в свою очередь способствует прогрессированию ХПН и развитию ацидоза, что было выявлено у 2 (5,4%) пациентов после илецистопластики. Развитию ацидоза способствовало нарушение оттока мочи из подвздошного резервуара, что привело к застою и повышению всасывания аммония. В данном случае тактика лечения сводилась к ликвидации застоя мочи путем установки уретрального катетера в резервуар и назначения инфузионной терапии с введением гидрокарбоната натрия.

Стриктуры уретры и уретро-резервуарного анастомоза отмечены соответственно у 1 (2,7%) и 2 (5,4%) больных и являлись одной из причин нарушения оттока мочи из неоцистиса. Причинами возникновения стриктур в области уретро-резервуарного анастомоза являются дефекты при наложении швов анастомоза, чрезмерное их затягивание с последующей ишемией данного участка, экстравазация мочи, урогематома, избыточная травматизация слизистой уретры. Пациентам с целью устранения механической обструкции была выполнена внутренняя оптическая уретротомия.

Камни ортотопического резервуара были диагностированы у 2 (2,7%) больных после илеоцистопластики при УЗИ малого таза и обзорной урографии. Причинами камнеобразования в ортотопических резервуарах являются оксалатная нефропатия в результате мальабсрбции, всасывания мочевых солей из резервуара и связанный с этим ацидоз, а также хроническая инфекция мочевыводящих путей с участием уреазо-продуцирующей микрофлоры. Дополнительными факторами являются застой мочи в резервуаре, наличие инородных тел (скрепки). Пациенту была выполнена механическая литотрипсия с удалением фрагментов камней из резервуара. Послеоперационный период протекал без осложнений.

Удержание мочи расценивалось как полное в случае, если у пациента не было отмечено подтекания мочи в дневное время, а ночью он просыпался для мочеиспускания не более 1 раза. Континенция в дневное время через 10 лет после операции составила 91,9%, после илеоцистопластики (34 из 37) и 75,0% (3 из 4) после гастроцистопластики. Ночная континенция в те же сроки составила 48,6%

(18 из 37) после илеоцистопластики и 25,0% (1 из 4) после гастроцистопластики.

Оценка уродинамических показателей в отдаленном периоде продемонстрировала максимальную емкость подвздошного резервуара 672,5±92,6 мл, а желудочного – 387,3±31,5 мл. Давление при максимальной емкости и максимальное давление в подвздошном резервуаре составило 34,6±3,8 см H2O и 44,8±3,2 см H_2O, в резервуарах из желудка – 44,5±2,8 см H_2O и 51,3±5,9 см H_2O соответственно.

Максимальная скорость мочеиспускания в резервуарах из подвздошной кишки и желудка через 10 лет после операции составила 17,3±3,2 мл/с и 20,2± 2,6 мл/с соответственно, остаточная моча – 105,5± 35,2 мл в подвздошном резервуаре и 36,5± 5,6 мл в желудочном. Минимальное количество остаточной мочи среди подвздошных резервуаров отмечалось после операции Studer (в среднем 75,2± 5,8 мл), максимальное – после операции Hautmann (в среднем 122,5±25,5 мл).

Нарушение опорожнения резервуара было отмечено у 6 (16,2%) пациентов после илеоцистопластики, причем у 5 – после илеоцистопластики по Hautmann и у 1 после S-образной илеоцистопластики. Причинами задержки мочи были большой объем резервуара, низкое внутрирезервуарное давление, опущение передней стенки влагалища с развившимся резервуароцеле и ангуляцией уретры. Количество остаточной мочи при этом превышало 250 мл. Наиболее эффективным методом коррекции являлась периодическая стерильная самокатетеризация.

Заключение. Регулярное наблюдение пациентов после РЦ с ортотопической цистопластикой является неотъемлемой частью их реабилитации, так как позволяет диагностировать ранние и поздние послеоперационные осложнения, осуществлять динамический контроль после повторных операций, выявлять факторы риска. Нарушение опорожнения неоцистиса с наличием остаточной мочи и инфекции являются одной из основных причин развития различных осложнений, таких как камнеобразование в резервуаре, инфекция мочевыводящих путей, резервуарно-мочеточниково-лоханочный рефлюкс. В ряде случаев удается добиться коррекции вышеуказанных осложнений консервативным путем, а при их неэффективности – хирургическим вмешательством.

При явлениях почечной недостаточности для профилактики прогрессирования метаболического ацидоза для цистопластики целесообразно использовать сегмент желудка. Отдаленные результаты ГЦП вполне удовлетворительные и сопоставимы с результатами ИЦП. Этот метод деривации мочи представляется весьма перспективным, хотя и требует дальнейшего изучения.

Наиболее оптимальным способом ортотопического замещения мочевого пузыря с точки зрения функционирования, по нашему мнению, является илеоцистопластика по Studer.

Сведения об авторах статьи:

Фадеев Владимир Александрович – д.м.н., профессор кафедры урологии ГБОУ ВПО СЗГМУ им. И.И. Мечникова Минздрава России. Адрес: 191015, Санкт-Петербург, ул. Кирочная, 41. Тел. 8-921-932-44-01. E-mail: fad_ur_75@mail.ru.

Сергеев Алексей Вячеславович – к.м.н., доцент кафедры урологии ГБОУ ВПО СЗГМУ им. И.И. Мечникова Минздрава России. Адрес: 191015, Санкт-Петербург, ул. Кирочная, 41. Тел. 8-921-936-03-27.

Попов Алексей Сергеевич – аспирант кафедры урологии ГБОУ ВПО СЗГМУ им. И.И. Мечникова Минздрава России. Адрес: 191015, Санкт-Петербург, ул. Кирочная, 41.

Эль-Аттар Талат Хасанович – к.м.н., врач-уролог центра урологии СПб ГБУЗ «ГМПБ № 2» (база кафедры урологии СЗГМУ им.И.И.Мечникова).

Савашинский Ярослав Сергеевич – врач-уролог центра урологии СПб ГБУЗ «ГМПБ № 2» (база кафедры урологии СЗГМУ им.И.И.Мечникова).

ЛИТЕРАТУРА

1. Комяков, Б.К. Результаты ортотопической пластики мочевого пузыря желудком и подвздошной кишкой / Б.К.Комяков, А.И.Новиков, В.А. Фадеев // Урология. –2007. – № 6. – С.23-28.
2. Лопаткин, Н.А. Радикальное лечение инвазивного рака мочевого пузыря / Н.А.Лопаткин [и др.] // Урология. – 2003. – № 4. – С. 3-8.
3. Фадеев, В.А. Артифициальный мочевой пузырь: автореф. дис…. д-ра мед. наук. – СПб., 2011. – 46 с.
4. Froehner M.A.Complications following radical cystectomy for bladder cancer in the elderly/ M.A Froehner, M.A. Brausi, U.E. Studer// Eur. Urol. 2009. – Vol. 56. – P.443-454.
5. Hautmann R.E.The ileal neobladder: complications and functional results in 363 patients after 11 years of followup / R.E. Hautmann, R. Petriconi, H.W. Gottried // J Urol. – 1999. – Vol.161. – P. 422– 427.
6. Nieuwenhuijzen J.A.Urinary diversions after cystectomy : the association of clinical factors, complications and functional results of four different diversions / J.A. Nieuwenhuijzen, et al. // Eur Urol. – 2008. –Vol. 52. – P. 834-844.
7. Orlandi G. Ultrastructural basis for the efficiency of an ileal orthotopic neobladder 27 years after surgery / G.Orlandi // Urol. Int. – 2002. – Vol. 69. – P. 233-235.
8. Stein J. P Application of the T-mechanism to an orthotopic (T-pouch): a new era of urinary diversion / J.P. Stein, D.G. Skinner // World J Urol. – 2000. – Vol. 18. – P.315-323.
9. Studer U.E. Twenty years experience with an Ileal orthotopic low pressure bladder substitute - Lessons to be Learned /U.E. Studer // J. Urol. – 2006. – Vol. 176. – P.161-166.

УДК 616.61/.62
© С.В. Хилькевич, В.Б. Бердичевский, Н.И. Казеко, С.Ж. Ильясов, И.В. Павлова, В.И. Ермишина, 2013

С.В. Хилькевич, В.Б. Бердичевский, Н.И. Казеко,
С.Ж. Ильясов, И.В. Павлова, В.И. Ермишина

ЛИПИДЫ И АНТИОКСИДАНТЫ В МЕМБРАНАХ НЕЙТРОФИЛОВ ПЕРИФЕРИЧЕСКОЙ КРОВИ У ПАЦИЕНТОВ С ИНФЕКЦИЕЙ НИЖНИХ МОЧЕВЫХ ПУТЕЙ, ОСЛОЖНЕННЫХ ДИСФУНКЦИЕЙ МОЧЕВОГО ПУЗЫРЯ

ГБОУ ВПО «Тюменская государственная медицинская академия»
Минздрава России, г. Тюмень

Полученные в результате проведенного нами исследования данные дают основание полагать, что клинико-лабораторная реализация инфекции нижних мочевых путей, осложненных дисфункцией мочевого пузыря, в определенной степени относится к мембранной патологии. Монотерапия препаратом «Витапрост® Плюс суппозитории ректальные» в течение 30 дней в 80% наблюдений сопровождается купированием клинико-лабораторных проявлений воспаления, сочетается с нормализацией биохимических свойств мембран нейтрофилов и улучшением функции мочевого пузыря. Это дает основание подтвердить наличие у изучаемого фармацевтического препарата антиоксидантных свойств и рекомендовать его к практическому применению при лечении инфекций нижних мочевых путей, осложненных дисфункцией мочевого пузыря.

Ключевые слова: инфекции мочевых путей, дисфункция мочевого пузыря

S.V. Khilkevich, V.B. Berdichevsky, N.I. Kazeko,
S.Zh. Ilyasov, I.V. Pavlova, V.I. Ermichina

LIPIDS AND ANTIOXIDANTS IN MEMBRANES OF PERIPHERAL BLOOD NEUTROPHILS IN PATIENTS WITH URINARY TRACT INFECTIONS COMPLICATED WITH BLADDER DYSFUNCTION

The results of our study suggest that the clinical and laboratory implementation of urinary tract infections complicated with bladder dysfunction is related to the membrane pathology. Monotherapy with "Vitaprost ® Plus rectal" within 30 days in 80% of cases stops clinical and laboratory manifestations of inflammation, normalizes biochemical properties of neutrophil membranes and improves the bladder function. This confirms that the studied pharmaceutical medicine possesses antioxidant properties and it can be recommended to use it in the treatment of urinary tract infections complicated by bladder dysfunction.

Key words: urinary tract infections, bladder dysfunction.

Хронические инфекции нижних мочевых путей часто сопровождаются дисфункцией мочевого пузыря. Они значительно снижают качество жизни, что дает основание отнести это сочетание к социально значимым проблемам клинической урологии. Свободнорадикальное окисление липидов в биологических средах инициируется токсичными формами кислорода. Оно сопровождает все физиологические и патологические реакции в организме человека и протекает в виде ступенчатого образования разнообразных веществ определяющих морфологические и функциональное состояние мембран. При определенных условиях чрезмерная пероксидация липидов может стать патологически значимой [1,3].

Лечение хронических инфекций нижних мочевых путей часто не удовлетворяет ожидание пациента. Неэффективность терапии клинических проявлений этого заболевания объясняется отчасти плохим проникновением большинства противовоспалительных средств в очаг воспаления, а отчасти отсутствием исчерпывающих знаний по патогенезу дисфункции мочевого пузыря. Однако большинство исследователей сходятся в одном – лечение должно быть комплексным, включать в себя препараты, улучшающие доставку антибиотика в очаг воспаления и восстанавливающие трофику пораженного органа [2,4].

Материал и методы. В исследовании принимали участие 30 пациентов женского пола в возрасте 35-45 лет с впервые выявленной инфекцией нижних мочевых путей, осложненной дисфункцией мочевого пузыря. У пациентов с клинико-лабораторным подтверждением болезни на момент постановки диагноза и после окончания монотерапии отечественным препаратом «Витапрост® Плюс суппозитории ректальные» проведено комплексное специальное изучение состояния цитомембран нейтрофилов периферической крови (биохимический отдел ЦНИЛ ГБОУ ВПО «ТюмГМА», зав отделом к.б.н., Т.Д. Журавлева).

Результаты. Оценка антиоксидантных свойств препарата проводилась при наличии у пациенток положительного клинико-лабораторного эффекта от монотерапии препаратом «Витапрост® Плюс суппозитории ректальные».

Проведенные исследования показали, что в отличие от здоровых женщин для пациенток с инфекцией нижних мочевых путей, осложненной дисфункцией мочевого пузыря,

характерно достоверное снижение образования в нейтрофилах начальных Е220, промежуточных Е232 и конечных продуктов липопероксидации Е420, за исключением достоверного возрастания уровня Е 278, отражающего, по всей видимости, интенсивность протекающих в нижних мочевых путях воспалительных реакций (табл. 1.).

Таблица 1

Состояние свободнорадикального окисления липидов в мембранах нейтрофилов у женщин с хронической инфекцией нижних мочевых путей, осложненной дисфункцией мочевого пузыря, и антиоксидантный эффект от монотерапии препаратом «Витапрост® Плюс суппозитории ректальные» (X±m)

Показатель	Здоровыеженщины (доноры) n=10	ИМП и ГАМП до лечения n=30	ИМП и ГАМП после лечения n=30
$E_{220\ ед.опт.плотн.\ на\ 220\ нм}$	0,056±0,002	0,050±0,002*	0,106±0,033**
$E_{232\ ед.опт.плотн.}$	0,126±0,012	0,082±0,020*	0,108±0,010*
$E_{278\ ед.опт.плотн.}$	0,028±0,006	0,039±0,004*	0,60±0,09**
$E_{420\ ед.опт.плотн.\backslash условные\ ед.}$	1,0±0,2	0,60±0,03*	0,21±0,01**

*p<0,05, **p<0,001, по сравнению со здоровыми; p_{1-2} – по сравнению с больными женщинами после монотерапии препаратом «Витапрост® Плюс суппозитории ректальные».

Антиоксидантная защита цитомембран, тестируемая по уровню альфа-токоферола, супероксидисмутазы, у больных женщин также оказалась в состоянии депрессии (табл. 2). Полученные данные дают основание полагать, что процессы пероксидации и антиоксидантной защиты в нейтрофилах пациенток с инфекцией нижних мочевых путей, осложненной дисфункцией мочевого пузыря, находятся в угнетенном состоянии, что связано со снижением их функциональной активности на фоне микробно-воспалительного процесса.

В условиях снижения активности процессов липопероксидации в цитомембранах нейтрофилов, сопровождающих клинико-лабораторные проявления инфекций нижних мочевых путей, осложненных дисфункцией мочевого пузыря, имеет место достоверное увеличение индекса их микровязкости ФЛ\ХС, совпадающее с тенденцией обеднения липидного каркаса клеток фосфолипидами. Это приводит к увеличению жесткости цитомембран, нарушающей проницаемость и оказывающей существенное влияние на функциональное состоянием иммунокомпетентных клеток. По окончании 30-дневного курса монотерапии препаратом «Витапрост® Плюс суппозитории ректальные» нами установлено, что имеет место активация процессов липопероксидации в нейтрофилах по критерию достоверного увеличения содержания начальных Е220 и промежуточных продуктов Е232. Вместе с тем низкий уровень конечных продуктов этого процесса Е420 скорее указывает на потребность мембран нейтрофилов в реализации иммунологических реакций, нежели на проявление активности воспалительных изменений в простате. Об этом свидетельствует достоверное увеличение содержания в липидном каркасе нейтрофилов фосфолипидов при обеднении их холестерином. Насыщение мембран фосфолипидами сопровождается значительным снижением индекса микровязкости ФЛ/ХС, что ведет к увеличению проницаемости мембранных структур и активации обменных процессов. Одновременно нами выявлен рост антиоксидантной защиты цитомембран нейтрофилов, тестируемых по уровню альфа-токоферола, супероксидисмутазы и фосфолипазы А2.

Таблица 2

Липиды и антиоксиданты в мембранах нейтрофилов у женщин с хронической инфекцией нижних мочевых путей, осложненной дисфункцией мочевого пузыря, и антиоксидантный эффект монотерапии препаратом «Витапрост® Плюс суппозитории ректальные» (X±m)

Показатель	Здоровые женщины (доноры) n=10	ИМП и ГАМП до лечения n=30	ИМП и ГАМП после лечения n=30
Фосфолипиды, мкмоль/мл	0,053±0,001	0,050±0,001	0,056±0,001*
Холестерин,мкмоль/мл	0,114±0,010	0,118±0,015	0.077±0,015*
ФЛ\ХС – индекс микровязкости	2,05±0,24	2,87±0,43*	1,63±0,31**
Альфа-токоферол, нмоль/мл	0,90±0,02	0,89±0,02	0,96±0,02*
Супероксидисмутаза, усл.ед	46,6± 3,0	29,7± 4,3*	46,1± 4,2**
Фосфолипаза А2 (мкмоль/мл)	9,38±2,15	5,14±1,8*	5,1±1,4

*p<0,05, **p<0,001 по сравнению со здоровыми; p_{1-2} – по сравнению с женщинами после монотерапии препаратом «Витапрост® Плюс суппозитории ректальные»

Обсуждение. Проведенное клинико-лабораторное исследование показало, что хронические инфекции нижних мочевых путей, осложненных дисфункцией мочевого пузыря у женщин, сопровождаются угнетением процессов липопероксидации, антиоксидантной защиты и увеличением жесткости мембран нейтрофилов, что может быть связано как с проявлением самой патологии, так и со снижением функциональной активности этих клеток в результате реализации иммунологических реакций. Положительный эффект монотерапии хронической инфекции нижних мочевых путей, осложненных дисфункцией

мочевого пузыря у женщин, препаратом «Витапрост® Плюс суппозитории ректальные» сочетается с активацией процессов липопероксидации, антиоксидантной защиты, снижением жесткости мембран нейтрофилов, что способствует улучшению проницаемости мембран и активации обменных процессов в условиях купирование клинико-лабораторных проявлений воспаления и улучшению функции мочевого пузыря.

Заключение. Полученные данные дают основание полагать, что клинико-лабораторная реализация хронических инфекций нижних мочевых путей, осложненных дисфункцией мочевого пузыря у женщин, в определенной степени относится к мембранной патологии. Монотерапия хронических инфекций нижних мочевых путей, осложненных дисфункцией мочевого пузыря у женщин, препаратом «Витапрост® Плюс суппозитории ректальные» в течение 30 дней в 80% наблюдений сопровождается купированием клинико-лабораторных проявлений воспаления и улучшением биохимических свойств мембран нейтрофилов и клиническим улучшением функции мочевого пузыря по критерию частоты микций и их ургентности.

Сведения об авторах статьи:

Хилькевич Станислав Викторович – зав отделением урологии ОКБ №2, аспирант кафедры хирургии с курсом урологии ФПК и ППС. ГБОУ ВПО ТюмГМА Минздрава России. Адрес: 625023 г. Тюмень, ул. Одесская, 54.

Бердичевский Вадим Борисович – к.м.н., ассистент кафедры хирургии с курсом урологии ФПК и ППС ГБОУ ВПО ТюмГМА Минздрава России. Адрес: 625023 г. Тюмень, ул. Одесская, 54. E-mail:doktor_bba@mail. ru.

Казеко Николай Иванович – д.м.н., профессор кафедры хирургии с курсом урологии ФПК и ППС ГБОУ ВПО ТюмГМА Минздрава России. Адрес: 625023 г. Тюмень, ул. Одесская, 54.

Ильясов Сулен Женисович – врач уролог, аспирант кафедры пропедевтики внутренних болезней ВБОУ ВПО ТюмГМА Минздрава России. Адрес: 625023 г. Тюмень, ул. Одесская, 54.

Павлова Ирина Валерьевна – врач-уролог, аспирант кафедры пропедевтики внутренних болезней ВБОУ ВПО ТюмГМА Минздрава России. Адрес: 625023 г. Тюмень, ул. Одесская, 54.

Ермишина Вера Ивановна, врач-уролог, аспирант кафедры пропедевтики внутренних болезней ВБОУ ВПО ТюмГМА Минздрава России. Адрес: 625023 г. Тюмень, ул. Одесская, 54.

ЛИТЕРАТУРА

1. Бердичевский, Б.А. Структура и функция клеточных мембран в уронефрологии/Б.А. Бердичевский, А.А.Овчинников, С.В.Недоризанюк. // Медицинская наука и образование Урала. – 2004. –№ 16. – С.68-76.
2. Журавлева Т.Д., Суплотов С.Н. Методы лабораторной оценки активности антиоксидантов в клетках крови: учебно-методическое пособие. – Тюмень, 2008. – С. 10-21.
3. Овчинников, А.А. Мембранолитические процессы у пациентов с инфекцией мочевых путей /А.А. Овчинников, Б.А.Бердичевский, Р.А.Султанбаев, Д.В.Тевс// Медицинская наука и образование Урала. –2007. – № 2. – С. 58-59.
4. Суплотов С.Н., Журавлева Т.Д. Методы лабораторной оценки активности пероксидации липидов в крови: методическое пособие. – Тюмень, 2006. – С. 9-21.

УДК 616.613-003.7:612.015.39:577.125.33]:615.014.425(045)
© Д.Н. Хотько, В.М. Попков, А.Н. Понукалин, О.В. Основин, А.Н. Россоловский, Б.И. Блюмберг, М.В. Солдатенко, 2013

Д.Н. Хотько, В.М. Попков, А.Н. Понукалин, О.В. Основин,
А.Н. Россоловский, Б.И. Блюмберг, М.В. Солдатенко

ИЗМЕНЕНИЯ В АНТИОКСИДАНТНОЙ СИСТЕМЕ ПОСЛЕ ВЫПОЛНЕНИЯ ДИСТАНЦИОННОЙ УДАРНО-ВОЛНОВОЙ ЛИТОТРИПСИИ И ВОЗМОЖНЫЕ ПУТИ ИХ КОРРЕКЦИИ

ГБОУ ВПО «Саратовский государственный медицинский университет им. В.И. Разумовского» Минздрава России, г. Саратов

Мочекаменная болезнь является одним из самых частых урологических заболеваний, а дистанционная ударно-волновая литотрипсия остается одним из наиболее часто применяемым методом оперативного лечения. Статья посвящена системным процессам пероксидации, происходящих в ближайшем послеоперационном периоде после экстракорпорального дробления конкремента, а также возможным способам их коррекции.

Ключевые слова: мочекаменная болезнь, перекисное окисление липидов, пентоксифиллин, мексидол.

D.N. Khotko, V.M. Popkov, A.N. Ponukalin, O.V. Osnovin,
A.N. Rossolovskiy, B.I. Blyumberg, M.V. Soldatenko

ANTIOXIDANT SYSTEM CHANGES AFTER EXTRACORPORAL SHOCKWAVE LITHOTRIPSY AND METHODS OF THEIR CORRECTION

Urolithiasis is one of the most common urologic diseases, and extracorporal shock wave lithotripsy is one of the most frequently used method of surgical treatment. The article is devoted to systemic processes of peroxidation occurring in the immediate postoperative period after in vitro break-up of the calculus, as well as how they can be corrected.

Key words: urolithiasis, lipid peroxidation, pentoxifylline, mexidol.

Механизмы реализации гипоксического поражения органов и тканей обусловлены воспалительными изменениями, его сопровождающимися, воздействием ударной волны при литотрипсии [1-4]. Причем данные изменения происходят не только в самой почке, но и воздействуют на другие органы и системы [5-6]. Описано несколько подходов для минимизации последствия пероксидации в ходе выполнения дистанционной ударно-волновой литотрипсии (ДУВЛТ). Это изменение режима самой процедуры дробления – снижение энергии воздействия, частоты импульсов, продолжительности самой процедуры [7-8]. Применение средств, снижающих повреждающее воздействие ишемии, гипоксии, увеличивающих резистентность организма к кислородному голоданию, оптимизирующих энергообмен, препятствующих перекисному повреждению мембран, позволяет оптимизировать время и результаты при проведении патогенетической и этиотропной терапии при инфекционно-воспалительных осложнениях уролитиаза, возникающих после ДУВЛТ. Выявлено, что среди различных причин мембранодеструкции активация процессов перекисного окисления липидов (ПОЛ) является одним из ведущих механизмов нарушения структурной и функциональной организации мембранных образований клеток [7,9].

К средствам, в полной мере обладающим вышеперечисленными свойствами, относятся ангиопротектор пентоксифиллин и антиоксидант мексидол.

Цель работы: показать эффективность и безопасность применения препаратов с антиоксидантной активностью с целью коррекции ПОЛ при мочекаменной болезни после выполнения ДУВЛТ.

Материал и методы. Под нашим наблюдением находились 150 пациентов с конкрементами почек после ДУВЛТ. С целью исследования состояния антиоксидантной системы нами определялись следующие показатели: молекулы средней массы (МСМ), диеновые конъюгаты (ДК) плазмы крови, ДК эритроцитов, индекс окисленности плазмы (ДК/неокисленные липиды), индекс окисленности эритроцитов (ДК/неокисленные липиды), индекс ПОЛ плазмы (малоновый альдегид/ДК), индекс ПОЛ эритроцитов (малоновый альдегид/ДК), глутатион (GSH) эритроцитов (ммоль/л эритроцитарной массы). GSH плазмы крови (мкмоль/л эритроцитарной массы), глутатионпероксидаза эритроцитов, каталаза эритроцитов. Исследования проводились в дооперационном периоде, а также на 5 и 10-е п/о сутки после выполнения ДУВЛТ. Пентоксифиллин назначался в дооперационном периоде и на протяжении всего времени наблюдения в дозе 100 мг, три приема в день.

Мексидол применялся в таблетированной форме в стандартной дозировке 125 мг 3 раза в день, что составило 5-10мг/кг в сутки.

Клиническая эффективность этих препаратов в данном исследовании в комплексном лечении уролитиаза рассматривалась по отношению к контрольной группе больных (n=70), получавших традиционную терапию. Оценивались общепринятые клинические показатели и параллельно состояние системы ПОЛ – антиоксидантная защита организма.

Повышение уровня молекул средней массы сверх нормальных величин является признаком интоксикации, в том числе и из-за воспалительного процесса в почках. На фоне стандартной терапии МСМ увеличиваются в раннем послеоперационном периоде с 0,29±0,04 до 0,46± 0,06 у.е. ($p<0.01$), достигая в дальнейшем ещё более высокого уровня – 0,58±0,12 $p<0.01$. В то же время при назначении в дополнении к стандартной терапии препаратов с антиоксидантной активностью имеется тендеция к более ранней стабилизации показателей уровня МСМ 0,29± 0,03 ($p<0.01$), а к 10 суткам даже некоторое их снижение – 0,25± 0,01 ($p<0.01$). Нами отмечено повышение уровней мочевины и креатинина крови к 5-му послеоперационному дню, свидетельствующее о функциональной недостаточности почек, увеличение концентрации азотистых шлаков в сыворотке крови. Более точным показателем функционального состояния почек является содержание креатинина в сыворотке крови, который повышался с 98,05±4,51 до 123,34±8,36 ммоль/л ($p<0,05$) на 5-е сутки послеоперационного периода с последующим снижением до 112,49±1,18 ммоль/л ($p<0,05$) на фоне восстановления уродинамики и купирования воспалительного процесса в почках. В основной группе рост уровня азотистых метаболитов носил менее заметный характер – уровень креатинина к 5-м суткам составил 112,49±1,18 ммоль/л ($p<0,05$) и к 10-му п/о дню возвращался к нормальным значениям 98,49±1,2 ($p<0,05$) (см. таблицу).

Как видно из представленных данных, пациенты обеих групп до начала лечения были сопоставимы по основным показателям, характеризующим липидную пероксидацию. Вместе с тем имеют место достаточно выраженные изменения в системе ПОЛ и АОА, обусловленные наличием как самой мочекаменной болезни, так и латентным течением

хронического калькулезного пиелонефрита. Кроме того, складывается ситуация резкого дисбаланса между интенсивностью ПОЛ и активностью эндогенных антиоксидантов. Таким образом, воспалительный процесс в почках при уролитиазе приводит к активации ПОЛ, которая наблюдается начиная с предоперационного периода и усиливается в послеоперационном периоде. В это время происходит угнетение АОА сыворотки крови.

Таблица 1

Показатели ПОЛ и системы АО- защиты в группах больных МКБ в до- и послеоперационном периодах (n=150)

Результаты исследований	П/о сутки	Основная группа	Группа сравнения
АОА, у. е.	До операции	79,27±0,02	81,61± 0,04
	5-е п/о сутки	89,26±0,53 p<0.01	83,23±2,34 p<0.01
	10-е п/о сутки	94,54±0,51 p<0.001	86,28±3,15 p<0.01
ДК плазмы крови, ммоль/л	До операции	30,60± 3,11	27,01± 0,43
	5-е п/о сутки	18,29±0,18 p<0.01	19,25±0,54 p<0.01
	10-е п/о сутки	23,58±0,67 p<0.01	25,46±0,54 p<0.01
ДК эритроцитов, ммоль/л	До операции	652,85± 8,21	682,32± 5,40
	5-е п/о сутки	511,34±2,09 p<0.01	597,24±4,24 p<0.001
	10-е п/о сутки	519,35±2,88 p<0.001	613,56±3,45 p<0.001
Индекс окисленности плазмы (ДК/неокисленные липиды), у. е.	До операции	0,63±0,05	0,58± 0,04
	5-е п/о сутки	0,56±0,09 p<0.01	0,65±0,09 p<0.01
	10-е п/о сутки	0,68±0,09 p<0.01	0,78±0,14 p<0.01
Индекс окисленности эритроцитов (ДК/неокисленные липиды), у. е.	До операции	0,68±0,07	0,54± 0,02
	5-е п/о сутки	0,51± 0,35 p<0.01	0,67±0,17 p<0.01
	10-е п/о сутки	0,63±0,14 p<0.01	0,74±0,47 p<0.01
Индекс ПОЛ плазмы (малоновый альдегид/ДК), у. е.	До операции	1,50±0,03	1,76± 0,12
	5-е п/о сутки	1,67± 0,12 p<0.01	2,03±0,16 p<0.01
	10-е п/о сутки	1,88±0,11 p<0.01	2,11±0,25 p<0.001
Индекс ПОЛ эритроцитов (малоновый альдегид/ДК), у. е.	До операции	1,42±0,02	1,57±0,08
	5-е п/о сутки	1,35±0,16 p<0.01	1,61±0,15 p<0.05
	10-е п/о сутки	1,38±0,15 p<0.001	1,65±0,23 p<0.001
GSH эритроцитов, ммоль/л эритроцитарной массы	До операции	1,95±0,01	1,72± 0,34
	5-е п/о сутки	2,19±0,45 p<0.01	1,45±0,34 p<0.001
	10-е п/о сутки	2,21±0,34 p<0.001	1,56±0,14 p<0.001
GSH плазмы крови, мкмоль/л эритроцитарной массы	До операции	31,11± 2,94	30,03±1,41
	5-е п/о сутки	46,14± 1,19 p<0.01	25,58±1,16 p<0.01
	10-е п/о сутки	47,65±1,14 p<0.001	26,14±1,34 p<0.001
Глутатионпероксидаза эритроцитов, мкмоль окисленного глутатиона/мин мл	До операции	25,74± 1,38	26,38±0,61
	5-е п/о сутки	32,15±1,43 p<0.01	28,19±0,72 p<0.001
	10-е п/о сутки	33,76±0,61 p<0.001	29,26±0,24 p<0.01
Каталаза эритроцитов, мкмоль/мин.мл	До операции	9768,14± 328,21	8487,05± 531,26
	5-е п/о сутки	11986,2±568,23 p<0.01	8754,56±342,38 p<0.05
	10-е п/о сутки	12134,2±467,25 p<0.001	8954, 21±432,56 p<0.001

Примечание. р- по сравнению с дооперационными значениями.

Результаты и обсуждение. Согласно проведённым исследованиям липидной пероксидации и антиоксидантной системы у больных уролитиазом после дистанционной литотрипсии сразу же после проведения сеанса ДУВЛТ в антиоксидантных системах происходят перестройки, направленные на сохранение общего антиоксидантного потенциала.

Ишемия и гипоксия почек при воспалении, отмечавшиеся с первых дней в стационаре и усугубляющиеся в ответ на операционную травму в дальнейшем, приводят к еще более значимой активации ПОЛ. Включение пентоксифиллина и мексидола в комплекс лечебных мероприятий у больных уролитиазом приводило к оптимизации функционирования антиоксидантной системы и предотвращению выраженной активизации процессов перекисного окисления липидов. По динамике индекса ПОЛ в рассматриваемые отрезки времени после проведения ДУВЛТ наблюдали снижение образования вторичных продуктов ПОЛ после применения пентоксифиллина и мексидола. После их отмены отмечено накопление малонового альдегида и в плазме, и в эритроцитах.

Отмечен более высокий по сравнению с контрольной группой уровень глутатионпероксидазы у больных основной группы (p<0,001). Умеренное повышение концентрации этого фермента наблюдалось у больных на фоне повышенной антиоксидантной активности (p<0,05), которая была заметно сниженной у больных группы сравнения. Снижение активности глутатионпероксидазы по всей видимости свидетельствует о заметном

потреблении фермента для нейтрализации дисбаланса ПОЛ.

Уровень каталазы эритроцитов в ходе наблюдения после вмешательства в основной группе достоверно возрастал ($p<0,001$). В противоположность этому у больных группы сравнения активность этого фермента снижалась, так же как и глутатионпероксидаза, что указывало на уменьшение запасов данного фермента ($p<0,05$). Активизация каталазы у больных основной группы на фоне приема пентоксифиллина и мексидола свидетельствовала о повышении активности ПОЛ и, следовательно, антиоксидантной защиты.

Оценивая полученные результаты лечения групп больных с использованием пентоксифиллина и мексидола, кроме выявленного нами положительного влияния на состояние перекисного окисления липидов и системы антиоксидантной защиты отмечено более существенное позитивное воздействие препаратов на уровень эндогенной интоксикации.

Выводы. У больных нефролитиазом выявлены маркеры эндогенного токсикоза (повышение концентраций малонового диальдегида, молекул средней массы), в большей степени выраженные на 5-е сутки после ДУВЛТ. Показаны клиническая эффективность и целесообразность применения пентоксифиллина и мексидола в составе комплексной терапии больных нефролитиазом, перенесшим ДУВЛТ.

Сведения об авторах статьи:

Хотько Д.Н. – к.м.н., ассистент кафедры урологии ГБОУ ВПО СГМУ им. В.И. Разумовского Минздрава России. Адрес: 410012, г. Саратов, ул. Б. Казачья, 112.

Попков В.М.– д.м.н., профессор, зав. кафедрой урологии, ректор ГБОУ ВПО СГМУ им. В.И. Разумовского Минздрава России. Адрес: 410012, г. Саратов, ул. Б. Казачья, 112. Тел. (8452) 56-67-96.

Понукалин А.Н. – к.м.н., доцент кафедры урологии ГБОУ ВПО СГМУ им. В.И. Разумовского Минздрава России. Адрес: 410012, г. Саратов, ул. Б. Казачья, 112.

Основин О.В.– к.м.н., ассистент кафедры урологии ГБОУ ВПО СГМУ им. В.И. Разумовского Минздрава России. Адрес: 410012, г. Саратов, ул. Б. Казачья, 112.

Россоловский А.Н. – к.м.н., доцент кафедры урологии ГБОУ ВПО СГМУ им. В.И. Разумовского Минздрава России. Адрес: 410012, г. Саратов, ул. Б. Казачья, 112.

Блюмберг Б.И. – к.м.н., профессор кафедры урологии ГБОУ ВПО СГМУ им. В.И. Разумовского Минздрава России. Адрес: 410012, г. Саратов, ул. Б. Казачья, 112.

Солдатенко М.В. – к.м.н., врач-уролог отделения РХМДиЛ Клинической больницы им. С.Р. Миротворцева ГБОУ ВПО СГМУ им. В.И. Разумовского Минздрава России. Адрес: 410012, г. Саратов, ул. Б. Казачья, 112.

ЛИТЕРАТУРА

1. Khan, S.R. Hyperoxaluria-induced oxidative stress and antioxidants for renal protection/ Khan S.R.// Urol Res. – 2005.Vol.33. – P.349–357.
2. Gecit, İ et al. Pretreatment with low-energy shock waves reduces the renal oxidative stress and inflammation caused by high-energy shock wave lithotripsy/ Gecit İ et al.// Biol Trace Elem Res.-2011 Dec;144(1-3). – P.1069-1076.
3. Gecit, İ et al Effects of shock waves on oxidative stress, antioxidant enzyme and element levels in kidney of rats/ Gecit İ et al// Urol Res. – 2011. – Vol. 39, № 6. – P. 437-442.
4. Clark, D. et al. Effect of shock wave number on renal oxidative stress and inflammation/ Clark DL// BJU Int. – 2011/– Vol. 107, № 2. – P. 318-322.
5. Fertil, Steril. Sperm DNA damage and seminal oxidative status after shock-wave lithotripsy for distal ureteral stones/ Fertil Steril // J Urol. –2011. – Vol.96,№5. – P.1087-1090.
6. Penniston, KL, Diet and alternative therapies in the management of stone disease/ Penniston KL //Urol Clin North Am. – 2013. – Vol.40,№1. – P.31-46.
7. Sarica, K. Prevention of shockwave induced functional and morphological alterations: an overview/ Sarica K// Arch Ital Urol Androl. – 2008. – Vol.80, №1. –P.27-33.
8. Biri, H. Antioxidant defense potential of rabbit renal tissues after ESWL: protective effects of antioxidant vitamins /Biri H// Nephron. – 1998. – Vol. 79, № 2. – P. 181-185.
9. Ozguner. F. A novel antioxidant agent caffeic acid phenethyl ester prevents shock wave-induced renal tubular oxidative stress /Ozguner F// Urol Res. – 2005. – Vol. 33, № 3. – P. 239-243.

УДК 616.379-008.64-06:616.62-07
© Н.О. Шабудина, И.В. Кузьмин, А.С. Аль-Шукри, 2013

Н.О. Шабудина, И.В. Кузьмин, А.С. Аль-Шукри

ОСОБЕННОСТИ УРОДИНАМИЧЕСКИХ НАРУШЕНИЙ У БОЛЬНЫХ С ДИАБЕТИЧЕСКОЙ ЦИСТОПАТИЕЙ

ГБОУ ВПО «Санкт-Петербургский государственный медицинский университет им. акад. И.П. Павлова» Минздрава России, г. Санкт-Петербург

Целью исследования явилось изучение уродинамических показателей у больных с диабетической цистопатией. Всего под наблюдением были 70 больных с сахарным диабетом 2 типа (средний возраст 63.3±4.2 года). Уродинамические нарушения выявлены у 61 (87,1%) пациента. У 32 (45,7%) пациентов выявлено повышение сократительной активности и/или чувствительности мочевого пузыря, у 29 (41.4%) – снижение сократительной активности и /или чувствительности мочевого пузыря. Отмечено, что характер уродинамических нарушений зависел от давности сахарного диабета. У больных с более

длительным анамнезом сахарного диабета чаще выявляли гипоактивность детрузора, а у больных на ранних стадиях сахарного диабета – гиперактивность детрузора. Пол и возраст больных достоверно не влияли на уродинамические показатели.

Ключевые слова: сахарный диабет, диабетическая цистопатия, уродинамическое исследование.

N.O. Shabudina, I.V. Kuzmin, A.S. Al-Shukri

CHARACTERISTICS OF URODYNAMIC DYSFUNCTION IN PATIENTS WITH DIABETIC CYSTOPATHY

The aim of the study was to evaluate the urodynamic parameters in patients with diabetic cystopathy. 70 patients with type 2 diabetes (mean age 63.3 ± 4.2 years) were included in the study. Urodynamic disorders were found in 61 (87.1%) patients. 32 (45.7%) patients had increased contractile activity and / or sensitivity of the bladder, in 29 (41.4%) – the contractile activity and / or sensitivity of the bladder were decreased. It was found that the nature of urodynamic disorders depended on the duration of diabetes: underactive detrusor was detected in patients with a longer history of diabetes and overactive one was present at the early stages. Gender and age of the patients did not significantly affect the urodynamic parameters.

Key words: diabetes mellitus, diabetic cystopathy, urodynamic study.

Диабетическая цистопатия (ДЦ) является частым осложнением сахарного диабета (СД). Более половины больных с длительно текущим СД имеют те или иные расстройства мочеиспускания [4]. Клинические проявления ДЦ разнообразны и представлены в широком диапазоне от гиперактивности мочевого пузыря до задержки мочеиспускания. Причинами развития данных нарушений считают связанные с СД изменения свойств детрузора и уротелия, а также диабетическую нейропатию [14]. Именно последнюю рассматривают в качестве ведущего фактора патогенеза ДЦ, а саму диабетическую дисфункцию нижних мочевых путей – как вариант нейрогенного мочевого пузыря [1, 7].

Несмотря на большую распространенность и значимость диабетических осложнений со стороны нижних мочевых путей, на сегодняшний день отсутствуют общепринятые стандарты их диагностики. Основываясь на рекомендациях по диагностике нейрогенных нарушений мочеиспускания, большинство урологов разделяют диагностический процесс у больных с ДЦ на два этапа. На первом этапе выявляют сам факт наличия и оценивают характер нарушений мочеиспускания у больных с СД, а на втором – проводят комплексное урологическое обследование больных для оценки состояния нижних мочевых путей и патологических процессов, лежащих в основе этих нарушений [1].

Выявление больных с диабетическими дисфункциями нижних мочевых путей является первым и чрезвычайно важным шагом в диагностическом процессе. Определенные трудности связаны с тем, что у большого числа пациентов ДЦ протекает латентно. По разным оценкам от 25 до 50% больных с ДЦ предъявляют жалобы на расстройства мочеиспускания только при активном расспросе [5, 13]. Симптоматика диабетических дисфункций нижних мочевых путей зависит от степени компенсации и длительности СД, а также наличия сопутствующих заболеваний. Для ранних стадий ДЦ характерна симптоматика гиперактивности мочевого пузыря – учащение мочеиспускания, императивные позывы, ургентное недержание мочи. Позднее, по мере декомпенсации мочевого пузыря, на первый план выходят симптомы, связанные с нарушением оттока мочи вследствие снижения сократительной активности детрузора: затруднение мочеиспускания, слабая струя мочи, необходимость натуживаться, чувство неполного опорожнения мочевого пузыря, редкое мочеиспускание [9]. Важнейшее значение для определения типа дисфункции нижних мочевых путей придают уродинамическим исследованиям. Их результаты позволяют оценить сократительную активность и чувствительность мочевого пузыря, выявить инфравезикальную обструкцию, определить состояние уретрального сфинктера и в конечном итоге определяют тактику лечения ДЦ [6].

К настоящему времени опубликовано несколько работ, посвященных изучению уродинамики нижних мочевых путей у больных с СД. В ряде исследований получены данные о том, что наиболее частым уродинамическим нарушением у больных с ДЦ является повышение сократительной активности детрузора. По данным P.Starer и L.Libow (1990), обследовавших пожилых пациентов с ДЦ, при уродинамическом исследовании у 61% из них была диагностирована гиперактивность детрузора, у 13% – нормальная сократительная активность детрузора, у 17% – гипоактивность детрузора и у 9% – аконтрактильность детрузора [12]. S.A.Kaplan и соавт. (1995) обнаружили гиперактивность детрузора у 55% пациентов с клиническими проявлениями ДЦ, гипоактивность детрузора – у 23% больных и аконтрактильность детрузора – у 10% больных [10]. Сходные результаты были получены Д. Ю. Пушкарем и соавт. (2011), которые выявили гиперактивность детрузора у 54,3% женщин с СД и нарушениями моче-

испускания. При этом у большинства из них имели место различного рода нарушения чувствительности мочевого пузыря. Результаты исследования позволили авторам предположить, что в патогенез ДЦ вовлечены поражения как афферентных, так и эфферентных нервных волокон, приводящие к изменению сократимости и к нарушениям чувствительности мочевого пузыря [2]. T.Ueda и соавт. (1997) обнаружили гиперактивность детрузора только у 25% пациентов с ДЦ и отметили при этом, что все эти больные имели нарушения мозгового кровообращения. Авторы связали повышение сократительной активности мочевого пузыря именно с цереброваскулярными заболеваниями, а не с СД [13].

Результаты исследований C.H.Ho и соавт. (2010) показали, что у больных с ДЦ гиперактивность детрузора часто сочетается с функциональной инфравезикальной обструкцией – детрузорно-сфинктерной диссинергией. Этим, по мнению авторов, объясняется часто наблюдаемое у таких пациентов сочетание ирритативных и обструктивных симптомов [8]. Ряд исследователей связывают нарушение оттока мочи из мочевого пузыря, часто наблюдаемое при СД, со снижением сократительной активности детрузора. Так, R.Bansal и соавт. (2011) у большинства мужчин с ДЦ при уродинамическом исследовании выявили гипоактивность детрузора [3].

Таким образом, результаты исследований, посвященные оценке состояния уродинамики нижних мочевых путей у больных с СД, существенно различаются между собой и во многом противоречивы. При этом практически все авторы сходятся во мнении, что без уродинамического обследования невозможны точная диагностика и выбор оптимального лечения ДЦ.

Целью настоящего исследования явилось изучение уродинамических показателей у больных с ДЦ в зависимости от длительности СД 2 типа.

Материал и методы. Под наблюдением в клинике урологии СПбГМУ им. акад. И.П.Павлова находились 70 больных с СД 2 типа (26 мужчин и 44 женщины). Средний возраст больных составил 63.3±4.2 года. Длительность СД 2 типа в среднем составила 11.1±4 года. Критерием невключения в исследование являлось наличие других, помимо СД 2 типа, заболеваний или патологических состояний, которые могли бы влиять на функцию нижних мочевых путей. Всем больным с СД 2 типа выполняли комплексное уродинамическое обследование. Последнее проводили на уродинамической установке «DANTEC-Duet" (США) в соответствии с рекомендациями Комитета по стандартизации Международного общества по недержанию мочи [11]. При выполнении цистометрии мочевой пузырь наполняли стерильной жидкостью со скоростью 50 мл/мин с помощью специальной помпы через один из каналов двухходового трансуретрального катетера. О функции мочевого пузыря в фазе наполнения судили на основании оценки чувствительности, сократительной активности и емкости мочевого пузыря в соответствии с рекомендациями Комитета по стандартизации Международного общества по недержанию мочи [11].

Чувствительность мочевого пузыря оценивали по объему введенной в мочевой пузырь жидкости к моменту достижения первого, нормального и сильного позывов на мочеиспускание. Значения этих показателей выражали в миллилитрах и регистрировали на основе субъективных ощущений пациента во время цистометрии. Сократительную активность мочевого пузыря в фазе наполнения оценивали по наличию непроизвольных сокращений детрузора, спонтанным или провоцированным (кашель, звук текущей воды и т.д.). Емкость мочевого пузыря оценивали на основании значения максимальной цистометрической емкости, то есть объема наполнения мочевого пузыря при цистометрии, при котором возникает такой позыв на мочеиспускание, при котором пациент не в состоянии отсрочить мочеиспускание.

В фазу опорожнения мочевого пузыря помимо везикального и абдоминального давления измеряли также скорость тока мочи (Q) и фиксировали максимальное детрузорное давление (Pmax) и детрузорное давление при максимальном потоке мочи (PdetQmax). Исследование «давление – поток» выполняли мужчинам в положении стоя, а женщинам – в положении сидя.

Результаты. Среди наблюдаемых нами 70 больных с СД 2 типа те или иные жалобы на нарушения со стороны нижних мочевых путей предъявляли 39 (55,7%) пациентов. При активном расспросе по поводу проблем с мочеиспусканием на наличие нарушений указали еще 16 (22,9%) человек. Анализ дневников мочеиспускания и результатов уродинамических исследований позволил дополнительно выявить еще 6 (8,6%) больных с нарушением функции нижних мочевых путей. Таким образом, у 61 (87,1%) из наблюдаемых нами больных с СД 2 типа были обнаружены нарушения со стороны нижних мочевых путей. Результа-

ты уродинамических исследований показали повышение сократительной активности детрузора у 25 (35,7%) пациентов, снижение сократительной активности детрузора у 21 (27,4%) больного, повышение чувствительности мочевого пузыря – у 30 (42,9%) пациентов, снижение чувствительности мочевого пузыря – у 26 (37,1%), снижение скорости потока мочи – у 15 (21,4%) пациентов.

На основании результатов уродинамического обследования пациентов мы определили, что у наблюдаемых больных нарушения со стороны нижних мочевых путей можно свести к двум основным типам: гиперактивности (ГАМП) и гипоактивности мочевого пузыря. Наличие ГАМП было диагностировано у 32 (45,7%) пациентов, гипоактивность мочевого пузыря – у 29 (41,4%) больных, и только у 9 (12,9%) пациентов никаких нарушений мочеиспускания выявлено не было. Мы исследовали длительность СД к моменту обследования пациентов. Оказалось, что у больных без нарушений мочеиспусканий она оказалась наименьшей – 3,9±2,1 года, у больных с ГАМП составила 9,4±1,4 года, а у пациентов с гипоактивностью мочевого пузыря оказалась наибольшей – 14,2±2,1 года. Таким образом, наши исследования указали на наличие четкой связи между наличием и типом нарушений мочеиспускания, с одной стороны, и продолжительностью СД 2 типа, с другой.

Выявленные нами особенности клинического течения ДЦ можно объяснить с точки зрения патогенеза заболевания. В основе нарушений мочеиспускания при диабете лежит периферическая нейропатия, нарушающая регуляцию мочеиспускания как напрямую, так и через изменения со стороны детрузора и уротелия. В первые годы после начала СД не у всех пациентов развивается нейропатия, а если и развивается, то она проявляется со стороны нижних мочевых путей практически всегда повышением чувствительности и сократимости мочевого пузыря. Клиническими проявлениями этих изменений будут учащение мочеиспускания, императивные позывы на мочеиспускание, у ряда пациентов – ургентное недержание мочи. Необходимо отметить, что формированию подобных симптомов способствует также полиурия, наблюдающаяся у пациентов с СД. Полиурия способствует развитию изменений в мочевом пузыре, подобных таковым при инфравезикальной обструкции, и выражающихся в гипертрофии детрузора с развитием феномена «парциальной денервации» мочевого пузыря. Эти изменения также способствуют появлению симптомов ГАМП. Патологические изменения в стенке мочевого пузыря (миоцитах детрузора, уротелии, интрамуральных нервных волокнах) постепенно увеличиваются, и в период с 5 до 10 года от начала СД уже большинство больных отмечают клинические проявления ГАМП. В дальнейшем метаболические нарушения, связанные с СД, начинают оказывать влияние на детрузор, ведут к декомпенсации и развитию гипоактивности мочевого пузыря, что выражается в снижении сократительной активности детрузора. Необходимо подчеркнуть, что у наблюдаемых нами пациентов с СД 2 типа нарушения мочеиспускания развивались в определенной последовательности: сначала появлялась ГАМП и только потом гипоактивность мочевого пузыря. Это обстоятельство позволило нам выделить в клиническом течении ДЦ три стадии: латентную, стадию ГАМП и стадию гипоактивности мочевого пузыря. Средняя длительность каждой стадии примерно 5 лет, однако следует учитывать, что временные сроки развития указанных типов дисфункций нижних мочевых путей могут варьировать в достаточно широком диапазоне в зависимости от степени компенсации СД, исходного состояния нижних мочевых путей и ряда других факторов.

Выводы. Результаты проведенного исследования свидетельствует о зависимости клинических проявлений ДЦ от длительности СД 2 типа. Диабетические дисфункции нижних мочевых путей в своем развитии проходят последовательно три стадии: латентную, стадию гиперактивности мочевого пузыря и стадию гипоактивности мочевого пузыря. Такой характер клинического течения ДЦ обусловлен ее патогенезом: начальная гиперкомпенсация детрузора сменяется декомпенсацией и снижением его сократительной активности. Выполнение комплексного уродинамического исследования необходимо пациентам с диабетической цистопатией для правильной оценки характера происходящих в мочевом пузыре изменений. Это позволяет повысить эффективность лечения диабетических расстройств мочеиспускания.

Сведения об авторах статьи:

Шабудина Наталья Олеговна – аспирант кафедры урологии СПбГМУ им. акад. И.П.Павлова Минздрава России. Адрес: 197022, г. Санкт-Петербург, ул. Льва Толстого, д.17. Тел. 234-91-97. E-mail: nata-cha@mail.ru.

Кузьмин Игорь Валентинович – д.м.н., профессор кафедры урологии СПбГМУ им. акад. И.П.Павлова Минздрава России. Адрес: 197022, Санкт-Петербург, ул. Льва Толстого, д.17. Тел. (812) 234-19-54. E-mail: kuzminigor@mail.ru.

Аль-Шукри Адель Сальманович – д.м.н., профессор кафедры урологии СПбГМУ им. акад. И.П.Павлова Минздрава России. Адрес: 197022, Санкт-Петербург, ул. Льва Толстого, д.17, т. (812) 234-19-54. E-mail: ad330@mail.ru.

ЛИТЕРАТУРА

1. Аль-Шукри, С.Х. Дисфункции нижних мочевых путей у больных сахарным диабетом /С.Х. Аль-Шукри, И.В.Кузьмин, Н.О.Шабудина // Уральский мед. журнал. – 2012. – №3. – С.114-119.
2. Пушкарь Д. Ю., Касян Г.Р., Рубанов В.А. Диабетическая цистопатия у больных, страдающих сахарным диабетом / Пленум Российского общества урологов: материалы. – Кисловодск, 2011. – С.145-146.
3. Bansal R., Agarwal M.M., Modi M. Urodynamic profile of diabetic patients with lower urinary tract symptoms: association of diabetic cystopathy with autonomic and peripheral neuropathy // Urology. 2011. Vol.77, №3. P. 699-705.
4. Brown J.S. Diabetic cystopathy – what does it mean? // J Urol. 2009. Vol.181, №1. P.13-14.
5. Frimodt-Moller C. Diabetic cystopathy. A review of the urodynamic and clinical features of neurogenic bladder dysfunction in diabetes mellitus // Dan. Med. Bull. 1978. Vol.25. P. 49–60.
6. Goldman H.B., Appell R.A.. Diabetic bladder Dysfunction / In: R.A.Appell, editors. Current Clinical Urology: Voiding Dysfunction: Diagnosis and Treatment. New York: Humana Press Inc; 2000; p.139-147.
7. Hill S.R., Fayyad A.M., Jones G.R. Diabetes mellitus and female lower urinary tract symptoms: a review // Neurourol Urodyn. 2008. Vol.27, №5. P. 362-367.
8. Ho C.H., Tai H., Yu H.J. Urodynamic finding in female diabetic patients with and without overactive bladder symptoms // Neurourol Urodyn. 2010. Vol.29. P. 424-427.
9. Hunter K.F., Moore K.N. Diabetes-associated bladder dysfunction in the older adult // Geriatr Nurs. 2003. Vol.24. P.138-145.
10. Kaplan S.A., Te A. E., Blaivas J.G. Urodynamic findings in patients with diabetic cystopathy // J. Urol. (Baltimore). 1995. Vol.153, №2. P.342-344.
11. Schafer W., Abrams P., Liao L. et al. Good urodynamic practice: uroflowmetry, filling cystometry, and pressure-flow studies // Neurourol Urodyn. 2002. Vol.21. P.261-274.
12. Starer P., Libow L. Cystometric evaluation of bladder dysfunction in elderly diabetic patients // Arch Intern Med. 1990. Vol.150. P.810-813.
13. Ueda T., Yoshimura N., Yoshida O. Diabetic cystopathy: relationship to autonomic neuropathy detected by sympathetic skin response // J. Urol. (Baltimore). 1997. Vol.157, №2. P.580-584.
14. Yoshimura N., Chancellor M. B., Andersson K. E. Recent advances in understanding the biology of diabetes-associated bladder complications and novel therapy // BJU Int. 2005. Vol. 95. P.733–738.

УДК 618.15-007.44
© Д.Д. Шкарупа, Е.С. Шпиленя, Н.Д. Кубин, 2013

Д.Д. Шкарупа[1], Е.С. Шпиленя[2], Н.Д. Кубин[2]

ОСНОВНЫЕ ПРОБЛЕМЫ, АССОЦИИРОВАННЫЕ С ПРИМЕНЕНИЕМ СИНТЕТИЧЕСКИХ СЕТЧАТЫХ ЭНДОПРОТЕЗОВ ВО ВЛАГАЛИЩНОЙ ХИРУРГИИ НЕДЕРЖАНИЯ МОЧИ И ТАЗОВОГО ПРОЛАПСА НА СОВРЕМЕННОМ ЭТАПЕ

[1]ФГБУ «Национальный медико-хирургический центр им. Н.И. Пирогова», г. Санкт-Петербург
[2]ГБОУ ВПО «Северо-Западный государственный медицинский университет им. И.И. Мечникова» Минздрава России, г. Санкт-Петербург

Современное хирургическое лечение пролапса тазовых органов и стрессового недержания мочи невозможно представить без использования специализированных эндопротезов. Высокая эффективность и, казалось бы, простота установки привели к повсеместному порой чрезмерному и необоснованному применению синтетических имплантатов в реконструктивной урогинекологии. Все это вместе с недостаточным опытом работы хирурга с эндопротезами и неидеальностью существующих синтетических материалов приводит к целому ряду серьезных послеоперационных осложнений. Их принято разделять на две группы: неспецифические и так называемые имплант-ассоциированные. Однако их небольшое количество и крайне противоречивые данные говорят о том, что в "хороших руках" подобные операции имеют более чем приемлемый профиль безопасности. Поэтому от производителей эндопротезов требуется непрерывная кропотливая работа по совершенствованию эндопротезов, а от клиницистов – правильная хирургическая техника имплантации сеток и тщательный всесторонний анализ результатов операций. Представленный обзор вобрал в себя данные об основных осложнениях, связанных с внедрением синтетических эндопротезов в реконструктивной урогинекологии, и об их причинах, что необходимо для дальнейшей эволюции как самих имплантатов, так и хирургической техники их установки.

Ключевые слова: реконструктивная хирургия, тазовый пролапс, стрессовое недержание мочи, синтетический эндопротез, осложнения.

D.D. Shkarupa, E.S. Shpilenya, N.D. Kubin

FUNDAMENTAL ISSUES ASSOCIATED WITH THE APPLICATION OF SYNTHETIC MESHY ENDOPROSTHESES IN THE VAGINAL SURGERY FOR URINARY INCONTINENCE AND PELVIC PROLAPSE AT THE PRESENT STAGE

Modern development of surgical treatment of pelvic prolapse and stress urinary incontinence is impossible without specialized endoprostheses. High efficiency and seeming simplicity of installation has resulted in the extensive and sometimes excessive and unreasonable application of synthetic implants in the reconstructive urology and gynecology. All this together with not always sufficient surgeon's experience in the use of endoprostheses and nonideality of existing synthetic materials, leads to a number of serious postoperative complications. They can be divided in two groups: nonspecific and, so-called, "implant-associated". However their small amount and the extremely contradictory data say that in "good hands" similar operations have more than an acceptable profile of safety. Therefore producers of endoprostheses are to continue laborious work to improve endoprostheses and clinicians are re-

quired to improve surgical technology of meshes implantation and to analyze the results of the operation carefully and in detail. The presented review combined data on the main complications related to the introduction of synthetic endoprostheses in reconstructive urology and gynecology, and their reasons, what is necessary for further evolution both implants and surgical technology of their installation.

Key words: reconstructive surgery, pelvic prolapse, stress urinary incontinence, synthetic endoprosthesis, complications.

Хирургическое лечение пролапса тазовых органов и стрессового недержания мочи с применением синтетических сетчатых материалов на сегодняшний день – неотъемлемая часть оперативной урогинекологии. Но если синтетические среднеуретральные слинги уже довольно длительное время являются «методом первой линии» в лечении недержания мочи при напряжении у женщин [1], то влагалищные операции по поводу пролапса с применением «синтетики» – все еще предмет оживленной дискуссии [2].

Одним из основных является вопрос, повышает ли использование сетчатых эндопротезов эффективность лечения по сравнению со стандартными операциями. По данным ряда авторов [3,19], частота рецидивов после передней кольпоррафии с использованием полиглактиновой сетки несколько ниже, чем при традиционной кольпоррафии (СР 1,48; ДИ 95%; 1,07-2,04)[3]. По данным X. Jia с соавт. (2008), использование различных имплантов почти в два раза улучшало результаты лечения цистоцеле, при этом при использовании рассасывающихся сеток частота рецидивов составила 23,1%, а нерассасывающихся – 8,8% [4]. По данным авторов [5], частота рецидивов после традиционной задней кольпоррафии и укрепленной полиглактиновой сеткой не имеет статистически значимых отличий. M. Carey с соавт. (2009) при наблюдении в течение 12 месяцев также не обнаружил особых преимуществ технологий с использованием синтетических сеток по сравнению с традиционными [5, 6]. В то же время лечение апикального пролапса с использованием сеток по технологии PIVS (Posterior Intra-Vaginal Sling) имеет целый ряд неоспоримых преимуществ по сравнению с традиционными операциями (Манчестерская операция, кульдопластика по McCall, сакроспингальная фиксация купола). Исследования автора методики P.E. Petros (2001), а затем и P. Von Theobald (2007) продемонстрировали физиологичность, безопасность и высокую эффективность (98,7%) заднего интравагинального слинга [7,8].

Таким образом, применение сеток целесообразно в лечении цистоцеле и апикального пролапса, так как позволяет улучшить результаты операций. При этом нецелесообразно использовать рассасывающиеся эндопротезы. Применение же сеток в лечении ректоцеле (без сопутствующего апикального пролапса) сомнительно.

Основные осложнения реконструктивной урогинекологии. С самого начала широкого внедрения синтетических сетчатых эндопротезов в хирургию тазового дна (особенно наборов типа Prolift, Apogee, Perigee и др.) особой темой дискуссий являются осложнения, характерные для этой методики. Их можно разделить на две группы: неспецифические и так называемые имплантассоциированные. К первым относятся повреждения мочевого пузыря, встречающиеся в 0,9-5,3% случаев, прямой кишки – 0-0,7%, мочеточника – 0-1,4% и кровотечения – 0-3% [9, 10].

Специфические осложнения, которые, как принято считать, в большей степени характерны для операций, выполненных с использованием синтетических материалов, традиционно вызывают повышенный интерес. В таблице приведены сводные данные наиболее крупных исследований по основным имплантассоциированным проблемам и частоте повторных операций, направленных на устранение осложнений [11,12,13,14].

Таблица

Частота специфических осложнений после хирургического лечения тазового пролапса с применением синтетических сеток

Тип осложнения	Неконтролируемые клинические исследования, %	Рандомизированные контролируемые исследования, %
Эрозии слизистой	1–18.8	5–19
Хронический болевой синдром	2.9–18.3	0–10
De novo диспареуния	2.2–15	8–27.8
Необходимые повторные операции (исключая операции по поводу недержания мочи de novo)	1.3–7.6	3.2–22

Из таблицы видно, что наиболее часто встречаются такие осложнения, как эрозии слизистой и нарушения половой функции. Однако данные различных исследований отличаются в несколько раз, что позволяет предположить, что большая или меньшая частота осложнений может иметь не только объективные, но и субъективные причины, то

есть зависеть от навыков хирурга, правильности подбора больных, критериев оценки результатов и др.

На сегодняшний день уже очевидно, что частота эрозий слизистой после имплантации сетчатых эндопротезов – это показатель, кардинально зависящий от хирургической техники. В частности, установка сетки под лобково-шеечную или ректовагинальную фасции сводит к минимуму вероятность нарушения трофики слизистой влагалища. Однако данный подход кардинально отличается от "привычных" методик при кольпоррафии. Это приводит к тому, что многие хирурги делают "стандартную" диссекцию и ставят сетки непосредственно под слизистую, в значительной степени лишая последнюю кровоснабжения. Кроме того, в "сеточной" хирургии категорически недопустимо иссечение "избытков" слизистой влагалища, что является важным этапом традиционных операций [15].

Структурные и физико-химические свойства эндопротезов также имеют важное, а подчас и определяющее значение в плане профилактики локальных осложнений, таких как эрозии, избыточный фиброз, инфицирование и др. Печальный опыт применения мультифиламентных сеток для лечения недержания мочи и тазового пролапса подтверждает это в полной мере. Данные эндопротезы (IVS, Obtape, Urotape) вызывали многочисленные тяжелые осложнения, такие как образование абсцессов, флегмон и свищей, и были изъяты с рынка [16,17].

Диспареуния, которую традиционно принято относить к имплантассоциированным осложнениям, не менее характерна и для традиционных операций. Известно, что реконструкция тазового дна без использования эндопротезов, особенно задняя кольпоррафия весьма нередко приводят к нарушениям половой жизни – до 40% [18]. J.N. Nguyen и Burchette R.J. (2008) при достаточно крупном рандомизированном сравнительном исследовании хирургического лечения цистоцеле с применением эндоротеза Perigee (N=75) и передней кольпоррафии (N=75) не обнаружили различий в частоте возникновения диспареунии [12]. Финальный обзор библиотеки Cochrane по лечению пролапса тазовых органов в 2010 году резюмировал, что на момент составления отчета связь применения сетчатых материалов с возникновением диспареунии de novo не была доказана [19].

Отдельной проблемой является так называемое "сморщивание" (shrinking) синтетических сетчатых протезов, приводящее к уменьшению их продольных и поперечных размеров, а, следовательно, и к изменению конфигурации влагалища. Это может приводить к диспареунии, болевому синдрому, рецидивам пролапса. По данным различных авторов, проводивших с помощью УЗИ измерения размеров эндопротезов в послеоперационном периоде, ретракция сеток составляла от 16 до 66% [20]! Причем у различных пациенток ретракция была выражена по-разному. Очевидных объяснений происхождения данного феномена на сегодняшний день нет. Требуются дополнительные исследования в области совершенствования биологических свойств эндопротезов. Определенные успехи в этом направлении уже сделаны. L. Mamy с соавт. (2011) обнаружили, что "сморщивание" сеток напрямую коррелирует с интенсивностью бактериальной контаминации поверхности протеза [21]. Это позволяет предположить, что придание имплантатам антибактерильных свойств может уменьшить эффект "сморщивания". Кроме того, для повышения биосовместимости сеток, а следовательно, для минимизации воспалительной реакции и снижения последующей ретракции рубца большинство ведущих производителей работают в направлении минимизации материалоемкости изделий [22].

Выбор оптимальной пациентки для хирургического лечения тазового пролапса влагалищным доступом с применением синтетических сетчатых эндопротезов – еще один дискутабельный вопрос, не имеющий на сегодняшний день однозначного решения. Большинство специалистов на сегодняшний день разделяют точку зрения R.D. Moore и J.R. Miklos (2009) от том, что сетки нежелательно использовать у молодых женщин при первичном (нерецидивном) пролапсе [23]. В то же время известно, что вероятность рецидива после хирургического лечения многократно возрастает с увеличением выраженности пролапса (более 3-й стадии), при этом связь с возрастом больной не обнаружена [24]. Имеет ли смысл делать молодой женщине заведомо неэффективную операцию? Ответ на этот вопрос будет возможен только после получения убедительных данных о безопасности использования "синтетики" у данной группы больных. Относительными противопоказаниями к применению влагалищных сеток на сегодняшний день являются: тяжелое течение сахарного диабета, морбидное ожирение, предшествовавшее облучение урогенитальной зоны, иммуносупрессивная терапия, курение [25].

Заключение. Подводя итог вышесказанному, можно констатировать, что применение синтетических сетчатых материалов во влагалищной хирургии тазового пролапса имеет под собой очевидные этиопатогенитические основания. При этом в "хороших руках" подобные операции имеют более чем приемлемый профиль безопасности. Следовательно, данное направление будет продолжать развиваться. От производителей эндопротезов при этом требуется непрерывная кропотливая работа по совершенствованию эндопротезов, а от клиницистов – правильная хирургическая техника имплантации сеток и тщательный всесторонний анализ результатов операций.

Сведения об авторах статьи:

Шкарупа Дмитрий Дмитриевич – к.м.н., зав. отделением урологии, Санкт-Петербургский клинический комплекс ФГБУ «Национальный медико-хирургический центр им. Н.И. Пирогова» МЗ РФ. Адрес: 190000, г. Санкт-Петербург, наб. р. Фонтанки, 154. Тел.+7 (812) 6762517. E-mail: shkarupa.dmitry@mail.ru.

Шпиленя Евгений Семенович – д.м.н., профессор кафедры урологии ГБОУ ВПО СЗГМУ им. И.И. Мечникова Минздрава России. Адрес: 191015, Санкт-Петербург, ул. Кирочная, 41.

Кубин Никита Дмитриевич – аспирант кафедры ГБОУ ВПО СЗГМУ им. И.И. Мечникова Минздрава России. Адрес: 191015, Санкт-Петербург, ул. Кирочная, 41. E-mail: nikitakubin@gmail.com.

ЛИТЕРАТУРА

1. Moore R.D. Minimally invasive treatment for female stress urinary incontinence / R.D. Moore, S.R. Serels, G.W. Davila // Expert Rev. Obstet. Gynecol. – 2008. – Vol. 3. – P. 257 – 272.
2. Walter J-E. Transvaginal Mesh Procedures for Pelvic Organ Prolapse / J-E. Walter // J Obstet Gynaecol Can. – 2011. – Vol. 33, № 2. – P. 168 –174.
3. Surgical management of pelvic organ prolapse in women: a short version Cochrane review / C. Maher [et al.] // Neurourol Urodyn. – 2008. – Vol. 27, № 1. – P. 3 –12.
4. Efficacy and safety of using mesh or grafts in surgery for anterior and/or posterior vaginal wall prolapse: systematic review and meta-analysis / X. Jia [et al.] // BJOG. – 2008. – Vol. 115, № 11. – P. 1350 –1361.
5. Prospective randomized trial of polyglactin 910 mesh to prevent recurrence of cystoceles and rectoceles / P.K. Sand [et al.] //Am J Obstet Gynecol. – 2001. – Vol. 184, № 7, – P. 1357 – 1362.
6. Vaginal repair with mesh versus colporrhaphy for prolapse: a randomized controlled trial / M. Carey [et al.] // BJOG. –2009. – Vol. 116, № 10. – P.1380 –1386.
7. Petros P.E. Vault prolapse II: restoration of dynamic vaginal supports by infracoccygeal sacropexy, an axial day-case vaginal procedure / Petros P.E. // Int Urogynecol J Pelvic Floor Dysfunct. – 2001. – Vol. 12, № 5. – P. 296 – 303.
8. von Theobald P. Posterior IVS: feasibility and preliminary results in a continuous series of 108 cases / P. von Theobald, E. Labbe // Gynécol Obstét Fertil. – 2007. –Vol. 35, № 10. – P. 968 – 974.
9. A prospective study to evaluate the anatomic and functional outcome of a transobturator mesh kit (Prolift anterior) for symptomatic cystocele repair / P. Hinoul [et al.] //J Minim Invasive Gynecol. – 2008. – Vol. 15, № 5 – P. 615 –620.
10. De novo stress incontinence and pelvic muscle symptoms after transvaginal mesh repair / M.J. Aungst [et al.] // Am J Obstet Gynecol. – 2009. – Vol. 201, № 1. – P. 1 – 7.
11. Follow-up after polypropylene mesh repair of anterior and posterior compartments with recurrent prolapsed / A. Gauruder-Burmester [et al.] // Int Urogynecol J Pelvic Floor Dysfunct. – 2007. – Vol. 18, № 9. – P. 1059 – 1064.
12. Nguyen J.N. Outcome after anterior vaginal prolapse repair: a randomized controlled trial / J.N. Nguyen, R.J. Burchette // Obstet Gynecol. – 2008. – Vol. 111 – P. 891–898.
13. Vaginal mesh for prolapse: a randomized controlled trial / C.B. Iglesia [et al.] // Obstet Gynecol. – 2010. – Vol. 116. – P. 293–303.
14. Trocar-guided mesh compared with conventional vaginal repair in recurrent prolapse: a randomized controlled trial / M.I. Withagen [et al.] //Obstet Gynecol. – 2011. – Vol. 117. – P. 242 – 250.
15. Complications requiring reoperation following vaginal mesh kit procedures for prolapsed / R.U. Margulies // Am J Obstet Gynecol. – 2008. – Vol. 199, № 6. – P. 678.e1 – 678.e4.
16. Morbidity associated with posterior intravaginal slingplasty for uterovaginal and vault prolapse / M. Hefni [et al.] //Arch Gynecol Obstet. – 2007. – Vol. 276, № 5. – P. 499 – 504.
17. Atypical graft infection presenting as a remote draining sinus / D. Karp [et al.] // Obstet Gynecol. – 2009. – Vol. 114, № 2. – P. 443 – 445.
18. Weber A.M. Sexual function and vaginal anatomy in women before and after surgery for pelvic organ prolapse and urinary incontinence / A.M. Weber, M.D. Walters, M.R. Piedmonte // Am J Obstet Gynecol. – 2000. – Vol. 182, № 6. – P. 1610 – 1615.
19. Surgical management of pelvic organ prolapse in women / Maher C. [et al.] // Cochrane Database of Systematic Reviews 2010, Issue 4. Art. No.: CD004014.DOI: 10.1002/14651858.CD004014.pub4
20. Transvaginal mesh repair of anterior and posterior vaginal wall prolapse: a clinical and ultrasonographic study / Velemir L. [et al.] // Ultrasound Obstet Gynecol. – 2010. – Vol. 35, № 4. – P. 474 – 480.
21. Correlation between shrinkage and infection of implanted synthetic meshes using an animal model of mesh infection / Mamy L. [et al.] // Int Urogyn J. – 2011. – Vol. 22, № 1. – P. 47 – 52.
22. Jones K. A. Tensile Properties of Commonly Used Prolapse Meshes / K.A. Jones, A. Feola, L. Meyn // Int Urogynecol J Pelvic Floor Dysfunct. – 2009. – Vol. 20, № 7. – P. 847–853.
23. Moore R.D. Vaginal mesh kits for pelvic organ prolapse, friend or foe: a comprehensive review / R.D. Moore, J.R. Miklos // Sci World J. – 2009. – Vol. 9 – P. 163 –189.
24. Identification of risk factors for genital prolapse recurrence / S. Salvatore [et al.] // Neurourol Urodyn. – 2009 – Vol. 28, № 4. – P. 301–304.
25. Davila G.W. Clinical implications of the biology of grafts: conclusions of the 2005 IUGA Grafts Roundtable / G.W. Davila, H. Drutz, J. Deprest // Int Urogynecol J Pelvic Floor Dysfunct. – 2006 – Vol. 17 (suppl 1). – P. S51 – S55.

УДК 616.62-006.04-089
© И.В. Чернышев, Д.В. Перепечин, Ю.В. Самсонов, А.М. Ульбашев, 2013

И.В. Чернышев, Д.В. Перепечин, Ю.В. Самсонов, А.М. Ульбашев

НЕОАДЪЮВАНТНАЯ СИСТЕМНАЯ ХИМИОТЕРАПИЯ В КОМБИНИРОВАННОМ ЛЕЧЕНИИ МЕСТНО-РАСПРОСТРАНЕННОГО РАКА МОЧЕВОГО ПУЗЫРЯ

ФГБУ «НИИ урологии» Минздрава России, г. Москва

Комбинированное лечение местно-распространенного рака мочевого пузыря значимо улучшает показатели выживаемости пациентов. В статье рассмотрены факторы, влияющие на общую и безрецидивную выживаемость, дано сравнение режимов проведения системной полихимиотерапии. Статья заключается тезисом о том, что своевременная диагностика и комбинированное лечение местно-распространенного рака мочевого пузыря позволяют добиться лучших показателей общей и безрецидивной выживаемости.

Ключевые слова: местно-распространенный рак мочевого пузыря, радикальная цистэктомия, комбинированное лечение, неоадъювантная, адъювантная, системная полихимиотерапия.

I.V. Chernyshev, D.V. Perepechin, Yu.V. Samsonov, A.M. Ulbashev

NONAJUVANT SYSTEMIC CHEMOTHERAPY IN COMBINED TREATMENT OF LOCALLY ADVANCED BLADDER CANCER

Combined treatment of locally advanced bladder cancer significantly improves patients' survival. The article describes the factors affecting overall and recurrence-free survival, comparing modes of systemic polychemotherapy. The article is concluded by the thesis that the timely diagnostics and combined therapy for locally advanced bladder cancer allow to achieve the best results in overall and recurrence-free survival.

Key words: locally advanced bladder cancer, radical cystectomy, combined treatment, neoadjuvant, adjuvant, systemic polychemotherapy.

По расчетным данным в 2009 г. в Российской Федерации абсолютное число больных впервые в жизни установленным диагнозом рака мочевого пузыря (РМП) составило 12 328. В целом к концу 2009 г. в России было 76 303 больных РМП, то есть 53,8 случая на 100 тыс. населения. Рост заболеваемости РМП за последние 10 лет в стране составил 22,57% [1,2,3].

Согласно Международной классификации онкологических заболеваний по TNM (2009), к местно-распространенному РМП относят мышечно-инвазивный РМП $T_{3–4a}$ $N_{0–3}$ M_0. Общепризнанным «золотым стандартом» лечения операбельного местно-распространенного РМП является органоуносящая операция – радикальная цистэктомия (ЦЭ) [1, 4].

При комбинированном лечении помимо хирургического метода применяется системная химиотерапия (ХТ), чаще – системная полихимиотерапия (ПХТ). Преимущество ПХТ заключается в возможности воздействия не только на опухоль, но и на пути регионарного и отдаленного метастазирования [1, 5].

В последнее время наряду с адъювантной ХТ (АХТ) доказана эффективность неоадъювантной системной ПХТ (НАХТ), которая используется чаще. НАХТ проводится до локального радикального лечения. При определении показаний к ней исходят из клинической стадии заболевания [5].

При назначении НАХТ прежде всего преследуют цель увеличения продолжительности жизни больных РМП. Согласно данным многих исследований, НАХТ показана пациентам с высоким риском местного рецидива РМП, эта тактика преобладает у больных с распространением опухоли за пределы мочевого пузыря. Схемы MVAC и GP наиболее эффективны у больных мышечно-инвазивным РМП [5,6,7].

Несмотря на то, что данной теме посвящено много международных исследований, у специалистов нет единого мнения о тактике лечения местно-распространенного РМП [7]. Нами проведена оценка эффективности комбинации НАХТ с ЦЭ при местно-распространенном РМП.

Материал и методы. В НИИ урологии с 2001 по 2011 гг. находились на лечении 132 больных местно-распространенным РМП, у которых изучали отдаленные результаты терапии. 48 больных получили 116 курсов системной ПХТ в неоадъювантном режиме: 3 курса – 20 (42%) больных, 2 – 28 (58%). Всем больным ПХТ проводилась по схеме GP в следующем режиме: гемцитабин – 1250 мг/м^2, 30-минутная внутривенная инфузия в 1 и 8-й дни цикла ХТ; цисплатин – в 5% растворе глюкозы, 100 мг/м^2 в 1-й день, с общепринятой методикой гипергидратации, 2–4-часовая внутривенная инфузия. Больные, ответившие на НАХТ (n=21), после операции получали еще 2–4 курса ПХТ по прежней схеме, при сравнении выживаемости по группам эти пациенты не были включены в группу НАХТ + ЦЭ. В контрольную группу включены 63 пациента, которым выполнялась только ЦЭ.

Всем больным выполнена радикальная ЦЭ. Метод деривации мочи после радикальной ЦЭ в каждом случае подбирался индивидуально.

Результаты и обсуждение. В табл. 1 приведены данные об эффективности НАХТ.

Таблица 1

Эффективность НАХТ у больных местно-распространенным РМП

Опухолевый процесс	Число больных, абс. (%)
Полная регрессия	3 (6,3)
Частичная регрессия	30 (62,5)
Стабилизация	10 (20,8)
Прогрессирование	5 (10,4)

Таким образом, у 89,6% пациентов достигнут хороший клинический эффект НАХТ. Нами изучена эффективность НАХТ в зависимости от стадии заболевания (табл. 2). Оказалось, что при стадии T_3 клинический эффект получен у 96% пациентов, тогда как при стадии T_4 – у 77%. Относительно высокие показатели прогрессирования опухолевого процесса были у пациентов со стадией T_4 – 23%. При стадии T_{3a} клинический эффект констатирован в 84,5% случаев, что несколько меньше, чем при стадии T_2. Полная регрессия опухоли при стадии T_3 наблюдалась в 3 случаях, тогда как при стадии T_4 – ни в одном случае. Данные о частичной регрессии опухоли сопоставимы: 16 (62%) случаев при стадии T_3 и 13 (59%) – при стадии T_4.

Таблица 2

Эффективность НАХТ в зависимости от стадии опухолевого процесса

Стадия	Опухолевый процесс, абс. (%)			
	регрессия			
	полная	частичная	стабилизация	прогрессирование
T_3 (n=26)	3 (11)	16 (62)	6 (23)	1 (4)
T_4 (n=22)	0	13 (59)	4 (18)	5 (23)
Всего (n=48)	3 (6,3)	29 (60,4)	10 (20,8)	6 (12,5)

В группе ЦЭ без НАХТ послеоперационные осложнения развились у 12 (19%) пациентов, в группе НАХТ+ЦЭ – у 7 (26%).

При изучении гематологических показателей токсичности у пациентов, получивших 2 и 3 курса НАХТ, не выявлено статистически значимой разницы: соответственно 2,0±0,8 и 2,3±0,8 балла (χ^2=36,439; p=0,000).

Качество жизни пациентов после лечения в среднем в группе НАХТ + ЦЭ оценено по шкале ECOG в 1,5 балла, в контрольной группе – в 2,1 балла (χ^2=23,359; p=0,000). В контрольной группе ни один больной не жил 3 года после операции, при этом 2-летняя выживаемость составила 27%. В группе НАХТ + ЦЭ 21% больных прожили более 4 лет, но не преодолели 5-летний рубеж (табл. 3, рис.).

Таблица 3

Выживаемость больных при разных методах лечения

Показатель	НАХТ + ЦЭ	ЦЭ
Медиана выживаемости, мес. (ДИ)	38±5,7	23±8,5
Время до прогрессирования, мес. (ДИ)	26,2 (5,2–30,1)	11 (1–20)

Таким образом, эффективность НАХТ + ЦЭ больше на 39,5%, чем ЦЭ.

Интересен тот факт, что инструментально подтвержденная стабилизация опухолевого процесса при всех стадиях заболевания была практически одинаковой как в абсолютных, так и в относительных величинах. Прогрессирование опухолевого процесса при стадии T_4 наблюдалось в 5 раз чаще, чем при стадии T_3. При лечении с использованием НАХТ + ЦЭ проходит достоверно больше времени до прогрессирования опухоли и лучше общая выживаемость, хотя незначительно выше частота послеоперационных осложнений (26%).

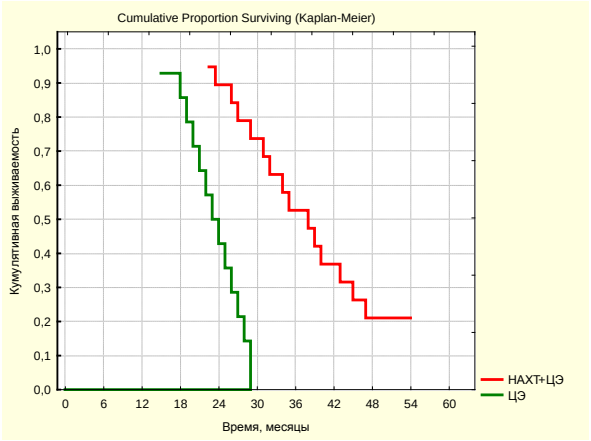

Рис. Общая 5-летняя выживаемость больных разных групп лечения

Продолжительность жизни пациентов без признаков прогрессирования опухолевого процесса при НАХТ + ЦЭ в 2,4 раза больше, чем только при ЦЭ. Качество жизни пациентов при НАХТ + ЦЭ статистически значимо не отличается от такового у больных, у которых применена только ЦЭ.

Таким образом, комбинированное лечение местно-распространенного РМП значимо улучшает показатели выживаемости, что особенно важно для людей работоспособного возраста. Своевременная диагностика и комбинированное лечение местно-распространенного РМП позволяют добиться лучших показателей общей и безрецидивной выживаемости, что в итоге повышает суммарный эффект от лечения и обеспечивает стабилизацию качества жизни пациентов.

Сведения об авторах статьи:

Чернышев Игорь Владиславович – д.м.н., зам. директора ФГБУ «НИИ урологии» Минздрава России по лечебной работе. Адрес: 105425, г. Москва, ул.3-я Парковая, 51.

Перепечин Дмитрий Владимирович – с.н.с. отдела онкоурологии ФГБУ «НИИ урологии» Минздрава России. Адрес: 105425, г. Москва, ул.3-я Парковая, 51. E-mail: medcraft@mail.ru

Самсонов Юрий Владимирович – ведущий научный сотрудник ФГБУ «НИИ урологии» Минздрава России. Адрес: 105425, г. Москва, ул.3-я Парковая, 51. E-mail: medcraft@mail.ru

Ульбашев Азамат Мухадинович – м.н.с. отдела андрологии и репродукции человека ФГБУ «НИИ урологии» Минздрава России. Адрес: 105425, г. Москва, ул.3-я Парковая, 51. E-mail: Aizek@nm.ru

ЛИТЕРАТУРА

1. Матвеев, Б.П. Клиническая онкоурология. – М.: АБВ-пресс, 2011. – С. 265-320.
2. Чиссов В.И., Старинский В.В., Петрова Г.В. Состояние онкологической помощи населению России в 2009 году. – М.: ФГУ МНИОИ им. П.А. Герцена Росмедтехнологий, 2010. –196 с.
3. Чиссов В.И., Старинский В.В., Петрова Г.В. Состояние онкологической помощи населению России в 2006 году. – М.: ФГУ МНИОИ им. П.А. Герцена Росмедтехнологий, 2007. –179 с.
4. Borden L., Clark P., Hall M. et al. Bladder Cancer // Cur. Opin. Oncol. – 2003; 15: 227–33.
5. Kuczyk M., Anastasiadis A., Zimmermann R. et al. Chemotherapy in locally advanced and metastatic bladder cancer // Eur. Urol. – 2004; 3: 79–88.
6. Sherif A., Holmberg L., Rintala E. et al. Neoadjuvant cisplatinum based combination chemotherapy in patients with invasive bladder cancer: a combined analysis of two Nordic studies // Scand. J. Urol. Nephrol. – 2004; 45 (3): 297–303.
7. Vale C. Advanced Bladder Cancer (ABC) Meta-analysis Collaboration. Neoadjuvant chemotherapy in invasive bladder cancer: update of a systematic review and meta-analysis of individual patient data advanced bladder cancer (ABC) meta-analysis collaboration // Eur. Urol. – 2005; 48 (2): 202–6.

АКТУАЛЬНЫЕ ВОПРОСЫ ОНКОУРОЛОГИИ

УДК 616.65-002-006
© Е.Н. Воронова, А.И. Новиков, Е.С. Шпиленя, 2013

Е.Н. Воронова, А.И. Новиков, Е.С. Шпиленя

ЛОКАЛИЗОВАННЫЙ РАК ПРЕДСТАТЕЛЬНОЙ ЖЕЛЕЗЫ У МУЖЧИН ПОЖИЛОГО И СТАРЧЕСКОГО ВОЗРАСТА. АКТИВНАЯ ХИРУРГИЯ ИЛИ ВЫЖИДАТЕЛЬНАЯ ТАКТИКА?

ГБОУ ВПО «Северо-Западный государственный медицинский университет им. И.И. Мечникова» Минздрава России, г. Санкт-Петербург

При выявлении локализованного рака предстательной железы (РПЖ) неизменно встает вопрос выбора тактики лечения. Наиболее эффективным лечением локализованных форм РПЖ является радикальная простатэктомия (РПЭ), однако, являясь инвазивным методом, она несет в себе значительный риск развития интра- и послеоперационных осложнений, существенно влияющих на качество жизни и социальную реабилитацию пациента. В то же время ряд иностранных наблюдений указывают на отсутствие существенных различий опухолеспецифической выживаемости пациентов пожилого и старческого возраста, подвергнутых радикальным методам лечения, и тех, которые находились под динамическим наблюдением. Нами проведен ретроспективный анализ 418 больных локализованным РПЖ, 267 из них были подвергнуты РПЭ, 151 пациент находился под динамическим наблюдением. Согласно полученным данным 10-летняя канцерспецифическая выживаемость выше при выполнении радикальной простатэктомии, чем при динамическом наблюдении пациентов моложе 70 лет, и составляет 94,9% и 78,2% соответственно. Тогда как у пациентов старше 70 лет значимых различий в 10-летней опухолеспецифической выживаемости между этими группами не выявлено, и выживаемость составляет 95,9% в группе наблюдения, а хирургического лечения – 96,4%, что позволяет предположить, что у данной категории пациентов тактика активного наблюдения является наиболее оправданной.

Ключевые слова: рак предстательной железы, радикальная простатэктомия, выжидательная тактика.

E.N. Voronova, A.I. Novikov, E.S. Shpilenya

LOCALIZED PROSTATE CANCER IN ELDERLY AND SENILE MEN. ACTIVE SURGERY OR EXPECTANT MANAGEMENT?

Identifying localized prostate cancer the question of tactics is raised at once. The most effective treatment of localized forms of prostate cancer is radical prostatectomy, but as it is invasive method, it carries a significant risk of postoperative complications, which impact on QOL (quality of life) and social rehabilitation very much. At the same time a number of foreign investigations indicates no significant differences in tumor-specific survival of old-aged and senile patients who undergone radical treatment methods and those, who were under dynamic monitoring. It suggests that this tactics of active monitoring is more appropriate for this category of patients. We conducted a retrospective analysis of 418 patients with localized prostate cancer, 267 of them were subject to radical prostatectomy, 151 were under follow-up. The obtained data show that 10-year cancer survival in patients younger than 70 years was higher in those after radical prostatectomy rather than in those under dynamic monitoring and reached 94.9% and 78.2%, respectively. Whereas the two groups of patients older than 70 years showed no significant differences in 10-year tumor-specific survival: the observation group - 95.9%, and the surgical treatment - 96.4%, which suggests that in these patients the tactics of active observation is more reasonable.

Key words: prostate cancer, radical prostatectomy, dynamic monitoring

Рак предстательной железы – одно из самых распространенных онкологических заболеваний среди мужского населения. В структуре онкологической заболеваемости населения Санкт-Петербурга в 2009 году РПЖ занимает второе место, уступая только раку легкого, составляет 936 (12,1%) из вновь выявленных случаев и, как и в большинстве стран мира, характеризуется высоким темпом роста [1]. В России с 1999 по 2009 гг. прирост заболевших раком предстательной железы составил 144,8% [2]. Во многом такой быстрый прирост связан с внедрением скрининговых программ, направленных на раннюю диагностику опухолей предстательной железы. Это означает, что количество вновь выявленных случаев рака предстательной железы увеличивается в основном за счет локализованных форм заболевания.

Общепризнанным стандартом лечения больных с локализованным раком предстательной железы является радикальная простатэктомия (РПЭ). Однако данный метод обладает значимым риском развития осложнений, оказывающих влияние на качество жизни пациентов. В последнее время к качеству выполнения радикальной простатэктомии применяется термин «трифекта» (TRIFECTA), который, с одной стороны, характеризует радикальность выполненной операции, а с другой – функциональные результаты операции, связанные с техническими особенностями ее выполнения, – недержание мочи и эректильная дисфункция. Риск развития недержания мочи после выполнения РПЭ увеличивается с возрастом и может достигать 87%. Это осложнение серьезно ухудшает качество жизни, заставляя многих пациентов прибегать к методам социальной адаптации, связанным с изменениями в их режиме дня, работе, семейной жизни и любой другой привычной активности.

Несмотря на то, что альтернативными методами лечения локализованного РПЖ являются хирургическая операция или лучевая терапия, гормональная терапия также может применяться как самостоятельный метод лечения. Следует отметить, что примерно у 30% больных в течение 4 лет после РПЭ развиваются биохимический и/или местный рецидивы и возникает необходимость в проведении дополнительного лечения – лучевой и/или гормональной терапии. Многочисленные побочные эффекты гормональной терапии связаны с осложнением серьезных возрастных заболеваний. Разрушение костной ткани, липидные нарушения, ожирение, саркопения, резистентность к инсулину и метаболический синдром, диабет и сердечно-сосудистые заболевания – наиболее частые осложнения гормональной терапии, которые, в свою очередь, еще больше увеличивают риск смерти от сопутствующей патологии у пациентов преклонного возраста. Большая часть этих пациентов умирают не от РПЖ, а от осложнений гормональной терапии.

Консервативная тактика была выработана исходя из представлений о выраженной разнородности и неоднозначности естественного развития и прогрессирования опухолей предстательной железы. РПЖ относится к новообразованиям с медленным темпом роста. Только каждый 10-й случай латентного рака становится болезнью с клиническими симптомами. По последним эпидемиологическим данным, РПЖ развивается у каждого шестого человека, а риск смерти от метастатического РПЖ составляет 1 к 29 [2]. Термины «выжидательная тактика», или «отсроченное лечение», и «посимптомное лечение» означают консервативное лечение РПЖ до развития местного или системного прогрессирований, после чего назначается паллиативное лечение для сдерживания метастатической активности, которое носит исключительно паллиативный характер [3]. Активное наблюдение включает принятие решения не начинать лечение, а наблюдать за пациентом и назначать лечение на заранее установленных этапах прогрессирования болезни, определяемых пороговыми значениями таких параметров, как короткое время удвоения ПСА и ухудшение патоморфологических результатов при повторной биопсии.

Draisma G. et al. при анализе течения различных форм рака простаты пришли к выводу, что пациенты с высокодифференцированными локализованными формами имеют минимальный риск умереть от рака простаты, а частота гипердиагностики рака простаты составляет около 50% [4]. Исследования, проведенные Albertsen et al., также доказывают, что пациенты с высокодифференцированными опухолями (Глисон 2-4) имеют крайне низкий риск смерти от рака предстательной железы, что говорит о нецелесообразности радикального лечения данной категории больных [5].

Крайне интересным рандомизированным исследованием (SPG4), сравнивающим ранее хирургическое и отсроченное лечение больных локализованным раком простаты, является работа, опубликованная Bill-Axelson et al. (2005). Через 10 лет наблюдения клиническая прогрессия была отмечена у 25,4% больных в группе наблюдения и у 15,2% в группе, подвергнутой радикальной простатэктомии. Общая смертность и смертность от рака простаты составили 32% и 27%, 14,9% и 9,6% соответственно. Исследование показало достоверное уменьшение риска смерти от рака предстательной железы в группе активного хирургического лечения. Тем не менее авторы соглашаются, что преимущество выживаемости невелико и составляет лишь 5%. Важно отметить, что описанные преимущества общей и специфической выживаемости распространялись только на мужчин моложе 65 лет. В группе старше 65 лет результаты отсроченного гормонального и раннего хирургического лечения не отличались [6].

Тактике активного и динамического наблюдения в 2012 году был посвящен международный конгресс в Нидерландах, на котором были четко сформулированы определение и показания к применению: определение ПСА каждые 3 месяца, пальцевое ректальное исследование каждые 6 месяцев и повторная биопсия предстательной железы ежегодно. Были также определены оптимальные кандидаты для проведения последней: высоко- и умереннодифференцированная опухоль, менее 50% опухолевой ткани в одном столбике или 33% менее чем в 3 столбиках, непальпируемая опухоль (T1c); ПСА < 10ng/ml (без тенденции к росту), пожилой возраст.

Рак предстательной железы очень редко регистрируется у мужчин моложе 50-60 лет. Риск возрастает после 60 лет. Так, по данным статистических исследований, проведенных в США у лиц в возрасте до 65 лет, показатель заболеваемости составляет 40-45 случаев на 100 тысяч населения в год, тогда как в группе мужчин в возрасте 65-74 года он составляет уже около 900 на 100000 в год.

Для России тактика активного наблюдения представляется особенно актуальной. Большинство пациентов раком простаты в нашей стране – это лица старше 65 лет (средний возраст установления диагноза – 71 год) [2], при этом средняя продолжительность жизни мужчины в России по данным Минздрава России, в 2011 году составила 64,3 года, и основной причиной смерти явились сердечно-сосудистые заболевания.

В настоящее время продолжаются исследования по выделению групп пациентов с низким риском прогрессии РПЖ, для которых динамическое наблюдение не снижает эффективность лечения и не увеличивает смертность от рака, но улучшает качество жизни.

Таким образом, основной проблемой выбора метода лечения больных локализованным РПЖ, является отсутствие абсолютных критериев, позволяющих отличить потенциально агрессивную опухоль от клинически незначимой и выбрать тактику, наиболее оптимальную для конкретного пациента.

Цель. Сравнение отдаленных результатов после радикальной простатэктомии и проведения активного наблюдения у пациентов пожилого и старческого возраста с локальными формами РПЖ.

Материал и методы. В период 1999-2004 гг. нами был проведен ретроспективный анализ лечения 418 больных локализованным РПЖ (T1-T2N0M0) в г. Санкт-Петербурге. Пациенты были разделены на 2 группы по тактике ведения: 1-я группа – 151 пациент, находящийся под динамическим наблюдением; 2-я группа – 267 пациентов, которым была выполнена позадилонная простатэктомия, из них 98 (36,7%) больным сосудисто-нервные пучки были сохранены

Возраст во всей выборке варьировал от 41 года до 89 лет, средний возраст 65,4±0,3 года. В 1-й группе возраст колебался от 43 до 89 лет (средний возраст 68,8±0,6 года). Во 2-й группе – от 41 года до 75 лет – средний возраст 63,43±0,36 года ($t=8,19$; $p<0,001$). Средний уровень ПСА составил 15,3±1,0 нг/мл.

Результаты. Мы оценивали общую и опухолеспецифическую выживаемость, отсутствие или наличие биохимического и местного рецидивов рака простаты, а также наличие осложнений, таких как нарушение сексуальной функции и расстройства мочеиспускания. Исследование нарушения эректильной функции производилось с помощью анкеты МИЭФ-5 для оценки сексуального здоровья мужчины.

Срок наблюдения во всей выборке варьировал от 3 до 16 лет, в среднем 9,5±0,1 года. В первой группе (n=151) – 8,4±0,2 года, во второй (n=267) – 10,1±0,1 года.

До операции у 180 пациентов (67,4%) выявлены умеренно дифференцированные опухоли предстательной железы (G 5-7), у 30 пациентов (11,2%) диагностированы высокодифференцированные опухоли (G 2-4) и у 7 (2,6%) – низкодифференцированный РПЖ (G 8-10) (n=217). После операции гистологическая картина по степени дифференцировки удаленной простаты у 125 пациентов представлена таким образом: G 2-4 – 18 пациентов (14,4%), G 5-7 – 102 (81,6%), G ≥ 8 – 5 (4%). Рост в капсуле ПЖ обнаружен у 29 больных (23,2%), распространение опухоли за пределы капсулы выявлено у 21 пациента (16,8%), положительный хирургический край – у 31 больного (24,8%), периневральная инвазия – у 9 мужчин (7,2%), прорастание в семенные пузырьки – у 13 пациентов (10,4%), поражение регионарных метастазов лимфатических узлов – у 5 больных (4,0%) (табл. 1).

Таблица 1

Стадирование РПЖ до и после хирургического лечения

Диагноз до операции			Диагноз после операции		
Стадия Т	Количество		Стадия Т	Количество	
	абс.	%		абс.	%
T1	15	17	T1	0	0
			T2	15	100
			T3	0	0
T2	72	83	T1	0	0
			T2	50	69,4
			T3	22	30,6
			Mts в л/у	5	2,8

Из 267 больных, прооперированных по поводу локализованного РПЖ, у 19 (7,1%) констатирован биохимический рецидив, верифицированный повышением ПСА более чем на 0,2 нг/мл и/или удвоения последнего от предыдущих показателей. Время от операции до развития биохимического рецидива составило (n=19) 20,9±5,5 месяца (1,74±0,46 года). Большинство пациентов с биохимическим рецидивом были в возрасте до 70 лет, их количество составило 18 (94,7%) человек, соответственно, только 1 был старше 70 лет.

У 19 (7,1%) пациентов диагностирован местный рецидив, подтвержденный по данным ПРИ, ТРУЗИ, КТ/МРТ, биопсии предстательной железы, средний период до развития местного рецидива составил 29,3±5,3 месяца (2,44±0,44 года). В группе до 70 лет местный рецидив был диагностирован у 17 (89,5%) человек и только 2 (10,5%) были старше 70 лет.

Длительность наблюдения от констатации местного рецидива до смерти составила

3,9±0,8 года, при биохимическом рецидиве – 4,7±0,7 года.

Костные метастазы развились у 29 (10,9%) пациентов, у 26 (89,7%) из них они были диагностированы у пациентов в возрасте до 70 лет, 3 (10,3%) мужчин были старческого возраста. Время до развития костных метастазов составило 4,74±0,69 года.

У всех 98 пациентов, которым была выполнена РПЭ с сохранением одного или обоих дорзальных сосудисто-нервных пучков, эректильная функция до оперативного лечения была сохранена. После операции эректильная функция сохранилась у 52 человек (53,1%) (табл. 2).

Таблица 2

Эректильная функция после выполнения нервосберегающей позадилонной простатэктомии

Эректильная дисфункция (до операции)	Эректильная дисфункция (после операции)		χ^2	p
	отсутствует (n=52)	имеется (n=46)		
Отсутствует (n=98)	52 (53,1%)	46 (49,0%)	1,65	>0,10

В отдаленном послеоперационном периоде тотальное недержание мочи развилось у 35 (13,1%) пациентов, стрессовое недержание мочи имело место у 61 (22,8%) больного.

У 41 пациента (15,4%) нами были выявлены стриктуры везикоуретрального анастомоза. Пациенты отмечали, что нарушение мочеиспускания возникло в среднем через 33,2±9,4 недели после РПЭ. 25-ти (61,0%) больным потребовалось повторное хирургическое лечение в объеме ТУР стриктуры уретровезикального анастомоза, у 16 (39%) мужчин лечение стриктуры уретры ограничилось бужированием.

Общая 10-летняя выживаемость в группе динамического наблюдения составила 79,6%, а в группе радикального лечения – 84,3%, опухолеспецифическая выживаемость в 1-й группе составила 93,2% %, во 2-й – 94,4% (p>0,05). Среди больных с высокодифференцированной опухолью (G<4) умерло 2 пациента (0,5%), у которых причиной смерти явились заболевания сердечно-сосудистой системы. В группе пациентов с умереннодифференцированным РПЖ (G 5-7) умер 81 человек (19,4%), 61 (75,3%) из них умер от конкурирующей патологии. Из 15 пациентов с низкодифференцированной аденокарциномой (G 8-10) 12 (80%) пациентов умерли от РПЖ.

При сравнении пациентов в возрасте до 70 лет общая 10-летняя выживаемость была ниже в группе динамического наблюдения и составила 78,2% (χ^2=4,58; p=0,032), а в группе радикального лечения – 88,7% (χ^2=4,58; p=0,032). Опухолеспецифическая выживаемость в подгруппах значимо отличалась и была значительно выше в группе радикального лечения – 94,9%, а в группе динамического наблюдения – 78,2% (χ^2=4,09; p=0,043).

Пациенты обеих групп в возрасте старше 70 лет не имели существенных различий в общей и опухолеспецифической выживаемости. Общая 10-летняя выживаемость в группе динамического наблюдения составила 83,6 % (χ^2=0,01; p>0,05), а в группе радикального хирургического лечения – 85,7% (χ^2=0,01; p>0,05), опухолеспецифическая – 95,9% и 96,4% соответственно (χ^2=0,17; p>0,05). При этом в подгруппе с высокодифференцированными опухолями (2-4 балла по шкале Глисона) ни один пациент не умер от прогрессии РПЖ. Смертность от РПЖ пациентов с умереннодифференцированными опухолями (5-7 баллов по шкале Глисона) составила 4,9%. Общая летальность в обеих группах составила 45,5%, летальность от сопутствующей патологии – 40,6%, а опухолеспецифическая летальность всего 5,0%.

Выводы. Качество жизни больных РПЖ – важный аспект при выборе терапии в современной медицине. По решению Американского общества клинической онкологии (ASCO) и Национального института рака (NCI) качество жизни является вторым по значимости критерием оценки результатов противоопухолевой терапии после выживаемости и является более важным, чем первичный опухолевый ответ.

На сегодняшний день, несмотря на существование множества подходов в терапии локализованного РПЖ, РПЭ остается «золотым стандартом» лечения. Однако, обладая высоким риском развития послеоперационных осложнений, этот способ лечения теряет свою актуальность, что заставляет искать новые методы, обладающие минимальным количеством побочных действий.

Учитывая медленные темпы развития и прогрессирования опухолей ПЖ, риск смерти от сопутствующих заболеваний у пожилых пациентов часто превышает риск смерти от РПЖ.

Согласно нашему анализу пациенты пожилого и старческого возраста с высокодифференцированными опухолями предстательной железы являются оптимальными кандидатами для выжидательной тактики. У этой возрастной категории лиц представляется наиболее актуальной выжидательная тактика, так как риск умереть от сопутствующей патологии во много раз превышает риск смерти от РПЖ.

Сведения об авторах статьи:
Воронова Елена Николаевна – аспирант кафедры урологии ГБОУ ВПО СЗГМУ им. И.И.Мечникова Минздрава России. Адрес: 191015, г. Санкт-Петербург, ул. Кирочная, 41. E-mail*:* voronovaurology@mail.ru
Новиков Андрей Иванович – д.м.н., профессор кафедры урологии ГБОУ ВПО СЗГМУ им. И.И.Мечникова Минздрава России. Адрес: 191015, г. Санкт-Петербург, ул. Кирочная, 41. Тел. (812) 588-35-02, E-mail*:* novikov_urol@mail.ru
Шпиленя Евгений Семенович – д.м.н., профессор кафедры урологии ГБОУ ВПО СЗГМУ им. И.И.Мечникова Минздрава России. Адрес: 191015, г. Санкт-Петербург, ул. Кирочная, 41. Тел. (812) 588-35-02.

ЛИТЕРАТУРА

1. Мерабишвили, В.М. Онкологическая статистика (традиционные методы, новые информационные технологии): рук-во для врачей. Ч. I. – СПб., 2011. – 224с.
2. Аполихин, О.И. Анализ урологической заболеваемости в Российской Федерации в 2002-2009 годах по данным официальной статистики /О.И. Аполихин, А.В.Сивков, Д.А.Бешлиев, Т.В.Солнцева [и др.]. // Экспериментальная и клиническая урология. – 2011. – № 1. – С. 4-10.
3. Singh J., TrabulsiE. J., GomellaG. J. Существует ли оптимальный подход к лечению локализованного рака простаты? http://www.uroweb.ru/db/article/sushchestvuet-li-optimalnyi-podkhod-k-vedeniyu-lokalizovannogo-raka-prostaty, 2010.
4. Draisma G., Boer R., Otto S.J. et al. Lead times and overdetection due to prostate-specific antigen screening: estimates from the European Randomized Study of Screening for Prostate Cancer. //J Natl Cancer Inst. 2003 Jun 18;95(12):868-78.
5. Albertsen P.C., Hanley J.A., Fine J. 20-year outcomes following conservative management of clinically localized prostate cancer. JAMA. 2005 May 4;293(17):2095-101.
6. Bill-Axelson A., Holmberg L., Ruutu M., Haggman M., Andersson S., Bratell S., Spangberg A., Busch C., Nordling S., Garmo H., Palmgren J., Adami H., Bo Norlen J., Johansson J. for the Scandinavian Prostate Cancer Group Study No. 4 Radical Prostatectomy versus Watchful Waiting in Early Prostate Cancer. NEJM, 352:1977-1984,2005
7. Geary E.S., Dendinger T.E., Freiha F.S., Stamey T.A. Nerve sparing radical prostatectomy: a different view // J. Urol. - 1995. - Vol. 154. -P. 145-149.
8. Gronberg H., Damber J.E., Jonsson H. et al. Patient age as a prognostic factor in prostate cancer.//J.Urol.–1994.–V. 152 (3).–P. 892-895.

УДК616.65-006.6-079.3:575(470.57)
© В.Н. Павлов, И.Р. Гилязова, Р.И. Сафиуллин, А.Т.Мустафин, И.М. Султанов, В.З. Галимзянов, Д.М. Андреева, Э.К. Хуснутдинова, В.А. Ногманова, 2013

В.Н. Павлов[1], И.Р. Гилязова[2], Р.И. Сафиуллин[1], А.Т.Мустафин[1], И.М Султанов[1], В.З. Галимзянов[1], Д.М. Андреева[3], Э.К. Хуснутдинова[2,3], В.А. Ногманова[1]

АНАЛИЗ ЧАСТОТЫ ВСТРЕЧАЕМОСТИ МУТАЦИИ 5382INSC В ГЕНЕ BRCA1 У ПАЦИЕНТОВ С РАКОМ ПРЕДСТАТЕЛЬНОЙ ЖЕЛЕЗЫ И ЗДОРОВЫХ МУЖЧИН, ПРОЖИВАЮЩИХ НА ТЕРРИТОРИИ РЕСПУБЛИКИ БАШКОРТОСТАН

[1]ГБОУ ВПО «Башкирский государственный медицинский университет» Минздрава России, г. Уфа
[2]ФГБУН «Институт биохимии и генетики» УНЦ РАН, г. Уфа
[3]ФГБОУ ВПО «Башкирский государственный университет», г. Уфа

В результате анализа 91 образца ДНК пациентов с установленным диагнозом рак предстательной железы выявлено 2 случая гетерозиготного носительства мутации 5382insC в гене BRCA1 (2,1%). При исследовании 100 образцов здоровых мужчин данная мутация в гетерозиготном состоянии была обнаружена лишь у одного человека (1%). Ни пациенты с РПЖ, ни здоровый индивид не имели семейной истории по раку предстательной железы.
Ключевые слова: рак предстательной железы, мутация 5382insC в гене BRCA1.

V.N. Pavlov, I.R. Gilyazova, R.I. Safiullin, A.T.Mustafin, I.M. Sultanov, V.Z.Galimzyanov, D.M. Andreeva, E.K. Khusnutdinova, V.A. Nogmanova

ANALYSIS OF 5382INSC MUTATION IN BRCA1 GENE INCIDENCE IN PATIENTS WITH PROSTATE CANCER AND IN HEALTHY MEN LIVING IN THE REPUBLIC OF BASHKORTOSTAN

The analysis of 91 prostate cancer patients found 2 cases of heterozygous carrier of 5382insC mutation in BRCA1 gene (2.1%). The investigation of 100 healthy men identified only one person with the mutation (1%). Neither prostate cancer patients nor healthy individuals had a family history of prostate cancer.
Key words: prostate cancer, 5382insC mutation in the gene BRCA1.

Рак предстательной железы (РПЖ) – злокачественное новообразование, развивающееся из эпителия альвеолярно-клеточных желез. Несмотря на существующие достижения в лечении рака простаты, это онкологическое заболевание остается серьезной проблемой мужского здоровья. В 2008 году в странах Европейского союза от РПЖ умерло 70000 мужчин, что составляет 10% смертности мужчин от онкологических заболеваний и 3% всей мужской смертности. Более 92% смертей приходилось на мужчин старше 65 лет. В 27 странах Европейского союза в 2008 году было диагностировано 350 000 новых случаев РПЖ. Ежегодно диагностируется более 70 новых случаев РПЖ на 100 000 муж-

ского населения. В России заболеваемость раком предстательной железы составляет в среднем от 2 до 4%.

Факторами риска развития РПЖ являются возраст (60% мужчин с диагнозом РПЖ, возраст > 70 лет), семейный анамнез (родственники первой степени родства имеют ~ 2-кратный риск по сравнению с населением в целом) и этническая принадлежность (индивиды африканского происхождения имеют увеличенный риск развития РПЖ). Недавно в результате полногеномного анализа ассоциаций (GWAS) были идентифицированы частые генетические варианты (с частотой редких аллелей >5%), которые модифицируют риск развития РПЖ [3,5,7], и обнаружено более 40 аллелей, приводящих к увеличению риска развития РПЖ примерно в 2 раза [4].

Близнецовые исследования доказали, что РПЖ имеет значительный генетический компонент. Крупномасштабные близнецовые исследования в Скандинавии, направленные на выявление причин РПЖ продемонстрировали, что на генетические факторы приходится 42% риска развития РПЖ, и выявили, что как редкие высоко пенетрантные, так и частые полиморфные варианты с низкой пенетрантностью вносят вклад в риск развитие РПЖ [6].

Мутации в генах *BRCA1* и *BRCA2* повышают риск возникновения рака груди и яичников у женщин, и ко-агрегация РПЖ и рака молочной железы была первоначально обнаружена в эпидемиологических исследованиях семей с раком молочной железы [1]. Сообщалось, что для мужчин в возрасте <65 лет, носителей мутаций в гене BRCA1, риск развития РПЖ увеличивался почти в 2 раза (RR=1,82 (95% ДИ= 1.01-3.29, p = 0,05), но для мужчин в возрасте 65 лет и выше такой закономерности выявлено не было. Мужчины, носители мутаций в гене *BRCA2*, также имеют высокий риск возникновения РПЖ (RR= 4,65 (95% ДИ =3.48-6.22), который становится выше, если возраст мужчины составляет менее 65 лет (RR=7.33 (95% ДИ= 4.66-11.52) (Консорциум по раку молочной железы, 1999). Частота мутаций и оценка риска возникновения РПЖ для носителей мутаций в гене *BRCA2* были проведены в ряде исследований, но наиболее полная оценка представлена Kote-Jarai et al. (2011). Эти исследователи сообщают о ~ 8,6-кратном увеличении риска возникновения рака груди/рака яичников у пациентов с мутациями в гене *BRCA2*. Таким образом, эти исследования, вероятно, будут недостаточными, чтобы точно оценить риск возникновения РПЖ у носителей мутаций в исследуемых генах.

Гены *BRCA1* (MIN 113705) и *BRCA2* (MIN 600185) локализованы на хромосомах 17q21 и 13q12 соответственно. Одной из наиболее часто встречающихся мутаций гена BRCA1 у женщин восточно-европейского происхождения является мутация 5382insC, которая приводит к сдвигу рамки считывания и формированию преждевременного стоп-кодона, что, в конечном итоге, приводит к синтезу укороченного неполноценного белка и сопровождается нарушением его функциональных свойств. Учитывая высокую частоту встречаемости мутации 5382insC в гене BRCA1 среди больных раком яичников и раком молочной железы в нашем регионе, актуальным является анализ встречаемости ее среди мужчин с РПЖ.

Целью исследования являлся анализ распространенности мутации 5382insC в гене BRCA1 среди пациентов с РПЖ и здоровых жителей Республики Башкортостан.

Материал и методы. В работе использованы образцы крови 91 неродственного индивида с установленным диагнозом рак предстательной железы, которые проходили стационарное лечение в Республиканской клинической больнице им. Куватова и городской клинической больнице №6 г. Уфы. Средний возраст пациентов составил 62,1 ± 12 года. Все больные дали информированное согласие на проведение настоящего исследования. Исследования соответствовали этическим стандартам биоэтического комитета ИБГ УНЦ РАН, разработанным в соответствии с Хельсинкской декларацией Всемирной ассоциации «Этические принципы проведения научных медицинских исследований с участием человека» с поправками (2000) и «Правилами клинической практики в РФ», утвержденными Приказом № 266 Минздрава РФ от 19.06.03.

В качестве контрольной группы были использованы образцы ДНК 100 здоровых неродственных мужчин со злокачественными новообразованиями, не состоящих на учете и соответствующих выборке больных ПКК по возрасту, полу и этнической принадлежности.

Геномную ДНК выделяли из 4 мл периферической крови методом фенол-хлороформной экстракции. Определение концентрации ДНК в образцах производили на приборе «NanoDrop» (Thermo Scientific, США). Детекцию мутации 5382insC в гене BRCA1 проводили методом прямого секвенирования.

Результаты и обсуждение. В настоящей работе был проведен анализ встречаемости мутации BRCA1 5382insC у мужчин с диагнозом рак предстательной железы. Выборка была сформирована без учета семейной истории заболевания. Из 91 образца ДНК, выделенного из крови пациентов с диагнозом рак предстательной железы, было выявлено 2 образца, гетерозиготных по мутации *BRCA1* 5382insC (2,1 %). Оба пациента были русскими по этнической принадлежности. В контрольной группе в результате проведенного анализа выявлен только 1 индивид с мутацией 5382insC в гене *BRCA1*(1%). Ни один из пациентов с мутацией не имел семейной истории заболевания.

Полученные нами данные демонстрируют повышенную частоту встречаемости носителей мутации 5382insC в гене *BRCA1* среди больных с диагнозом рак предстательной железы по сравнению с группой сравнения (2,1 % и 1 % соответственно).

В настоящее время в России выявление носителей мутаций в гене *BRCA1* при раке молочной железы и раке яичников ведется лишь в нескольких центрах. Онкогенетические подразделения созданы в Москве (РОНЦ им. Н.Н. Блохина РАМН и Городская онкологическая больница № 62), в Санкт-Петербурге (НИИ онкологии им. Н.Н. Петрова) и в Томском НИИ онкологии СО РАМН [1]. Необходимо отметить, что частота встречаемости носителей мутации 5382insC в гене *BRCA1* среди больных РПЖ в РБ оказалась ниже по сравнению с пациентками с раком молочной железы и раком яичников в других районах РФ.

Так, в результате исследования частоты встречаемости мутаций в генах *BRCA1* и *BRCA2* при раке яичников, проведенного в медико-генетическом научном центре (Москва) в выборке, которая была также сформирована без учета семейного анамнеза, носителями мутаций в гене BRCA1 оказались 12 женщин с раком яичников. Таким образом, встречаемость мутаций в гене BRCA1 у больных раком яичников составила около 16 %. В исследовании было показано, что в спектре мутаций гена BRCA1 преобладает мутация 20-го экзона – 5382insC. Согласно опубликованным данным эта мутация встречается у больных раком яичников с частотой 9,5 % [2].

Учитывая более высокую частоту исследуемой мутации в группе пациентов с РПЖ по сравнению с контролем, пациентам с мутациями следует рекомендовать проходить плановые медицинские осмотры с целью профилактики и ранней диагностики возможных злокачественных новообразований, что, в свою очередь, поможет избежать неблагоприятного исхода заболевания в случае его возникновения.

Сведения об авторах статьи:

Павлов Валентин Николаевич – д.м.н., профессор, зав. кафедрой урологии с курсом ИПО ГБОУ ВПО БГМУ Минздрава России. Адрес: 450000, г. Уфа, Ленина, 3. E-mail: vpavlov3@yandex.ru.

Гилязова Ирина Ришатовна – к.б.н., н.с. лаборатории молекулярной генетики человека ФГБУН Институт биохимии и генетики УНЦ РАН. Адрес: 450054, г. Уфа, Проспект Октября, 71. E-mail: gilyasova_irina@mail.ru

Сафиуллин Руслан Ильясович – д.м.н., профессор кафедры урологии с курсом ИПО ГБОУ ВПО БГМУМинздраваРоссии, г. Уфа, ул. Ленина,3.

Мустафин Артур Тагирович – к.м.н., доцент кафедры урологии с курсом ИПО ГБОУ ВПО БГМУ Минздрава России. Адрес: 450000, г. Уфа, Ленина, 3.

Султанов Ильнур Миндиахметович – клинический ординатор кафедры урологии с курсом ИПО ГБОУ ВПО БГМУ Минздрава России. Адрес: 450000, г. Уфа, Ленина, 3. E-mail: ilnur_sultanov@rambler.ru;

Галимзянов Виталий Загитович – профессор кафедры урологии с курсом ИПО ГБОУ ВПО БГМУ Минздрава России. Адрес: 450000, г. Уфа, Ленина, 3.

Андреева Дарья Михайловна – студентка биологического факультета ФГБОУ ВПО БашГУ. Адрес: 450076, г. Уфа, ул. Заки Валиди, 32. E-mail: 021gen@mail.ru.

Хуснутдинова Эльза Камилевна – д.б.н., проф., зав. отделом геномики ФГБУН Институт биохимии и генетики УНЦ РАН. Адрес: 450054, г. Уфа, Проспект Октября, 71. Тел. 2356088. E-mail: ekkh@anrb.ru,

Ногманова Винера Асхатовна – соискатель кафедры урологии с курсом ИПО ГБОУ ВПО БГМУ Минздрава России. Адрес: 450000, г. Уфа, Ленина, 3.

ЛИТЕРАТУРА

1. Анисименко, М.С. Анализ встречаемости мутации 5382insC в гене BRCA1 у больных раком яичников в Сибирском регионе/М.С. Анисименко, Н.А. Афанасьева, О.Б. Часовникова, С.Э. Красильников [и др.]// Российский онкологический журнал. – 2012. – № 4. – С. 48-52.

2. Смирнова, Т.Ю. Высокая частота мутаций в генах BRCA1 и BRCA2 при раке яичников/ Т.Ю. Смирнова, Н.И. Поспехова, Л.Н. Любченко [и др.] // Бюллетень экспериментальной биологии. –2007. – Т. 144 (7). – С.93–95.

3. Multiple newly identified loci associated with prostate cancer susceptibility / Eeles R.A. [et al.] //Nat Genet.–2008.–Vol. 40, P. 316–321.

4. Genetic variants associated with predisposition to prostate cancer and potential clinical implications / Goh C.L. [et al.] // J Intern Med. 2012 ;271 4:353–365.

5. Gudmundsson J, Common sequence variants on 2p15 and Xp11.22 confer susceptibility to prostate cancer // Nat Genet. – 2008. – Vol. 40, P. 281–283.

6. Environmental and heritable factors in the causation of cancer—analyses of cohorts of twins from Sweden, Denmark, and Finland / Lichtenstein P. [et al.] // N Engl J Med. 2000;343:78–85.

7. Multiple loci identified in a genome-wide association study of prostate cancer / G. Thomas [et al.] //. Nat Genet. – 2008. – Vol. 40, P. 310–315.

УДК 616.62-006.6-089.87-06-084
© А.Ю. Зубков, И.Р. Нуриев, М.Э. Ситдыкова, 2013

А.Ю. Зубков, И.Р. Нуриев, М.Э. Ситдыкова

ОСЛОЖНЕНИЯ ХИРУРГИЧЕСКОГО ОРГАНОСОХРАНЯЮЩЕГО ЛЕЧЕНИЯ РАКА МОЧЕВОГО ПУЗЫРЯ

ГБОУ ВПО «Казанский государственный медицинский университет» Минздрава России, г. Казань

Цель работы: определение видов осложнений после хирургического органосохраняющего лечения рака мочевого пузыря (РМП), выявление причин возникновения и разработка мер их профилактики Проанализированы результаты 793 органосберегающих операций, выполненных с 1989 по 2012 годы по поводу РМП. Резекция мочевого пузыря была проведена в 306 случаях, из них 119 – с уретероцистонеостомией, в 487 случаях проведена трансуретральная резекция (ТУР). Основными осложнениями являлись инфекционно-воспалительные осложнения, кровотечение и перфорация мочевого пузыря при ТУР. Острый пиелонефрит осложнил течение послеоперационного периода у 15 пациентов после сегментрарной резекции, у 45 – после резекции с уретероцистонеостомией и у 35 – после ТУР мочевого пузыря. Клинически значимое кровотечение наблюдалось в 3-х случаях при сегментарной резекции, в 5-ти – после резекции с уретероцистонеостомией и в 3-х при ТУР. У 2-х пациентов во время ТУР произошла перфорации мочевого пузыря. Определены причины и разработаны меры профилактики осложнений органосохраняющего хирургического лечения РМП, выполнение которых позволит улучшить результаты хирургического органосберегающего лечения РМП.

Ключевые слова: рак мочевого пузыря, лечение, осложнения.

A.Yu. Zubkov, I.R. Nuriev, M.E. Sitdykova

COMPLICATIONS AFTER ORGAN-PRESERVING BLADDER CANCER SURGERY

The aim of the study was to determine the types of complications after organ-preserving surgical treatment of bladder cancer (BC), to establish the causes and to develop measures to prevent them. The results of 793 organ-preserving operations for BC performed from 1989 to 2012 have been analyzed. Resection of the bladder was performed in 306 cases, including 119 ureteroneocystostomies, and in 487 cases transurethral resection (TUR) was used. The main complications were inflammatory complications, bleeding, and perforation of the bladder after TUR. Acute pyelonephritis was observed in 15 cases of segmental resection, in 45 patients after resection and ureteroneocystostomy and in 35 after TUR. Clinically significant bleeding was observed in 3 cases of segmental resection, 5 – after resection with ureteroneocystostomy and 3 after TUR. 2 were diagnosed perforation of the bladder during TUR. The study determined the causes of these complications and developed measures to prevent them. These will improve the results of organ-preserving surgical treatment of BC.

Key words: bladder cancer, treatment, complications

Наиболее распространенным методом органосохраняющего хирургического лечения рака мочевого пузыря (РМП) является трансуретральная резекция (ТУР). Интраоперационные осложнения трансуретральных эндоскопических операций на мочевом пузыре отмечены в 5-10% случаев и наиболее частыми являются интраоперационное кровотечение (3,1%), вне- (2,2%) и внутрибрюшинная (0,4%) травма мочевого пузыря и травма устья мочеточника с последующим развитием пузырно-мочеточникового рефлюкса или стриктуры и развитие гидронефроза [1, 4, 8]. Другими осложнениями является ТУР-синдром, орхит, простатит, травма устьев мочеточника [1]. Риск развития интраоперационных осложнений повышается в зависимости от локализации опухоли (верхушка, область устья, боковая стенка); размеров экзофитной части опухоли (более 3 см) и низкой степени ее дифференцировки. Инфекционно-воспалительные осложнения (острый цистит, простатит, орхоэпидидимит, пиелонефрит) при ТУР мочевого пузыря составляют до 38,7% [4,5]. Известно, что клиническое развитие опухолей мочевого пузыря чаще всего осложняется нарушением уродинамики верхних мочевых путей и вторичным хроническим пиелонефритом [2,7]. Кроме того, затрудненный отток мочи из пузыря, некроз опухоли способствует возникновению воспалительного процесса в виде вторичного цистита [6]. Наличие сопутствующего воспалительного процесса мочевых путей также может являться причиной инфекционно-воспалительных осложнений в послеоперационном периоде.

Открытая резекция мочевого пузыря в виду развития эндоскопической хирургии применяется реже, но в то же время является одним из методов органосохраняющего хирургического лечения РМП. Выделяют следующие осложнения открытой резекции: интраоперационные – кровотечение из стенки мочевого пузыря, ранение прямой кишки, повреждение запирательного нерва; ранние послеоперационные – раневая инфекция, мочевые затеки, флегмоны и абсцессы таза, острый пиелонефрит, сердечно-сосудистые осложнения, динамическая кишечная непроходимость, перитонит; поздние послеоперационные – стриктура уретероцистонеоанастомоза, пузырно-мочеточниковый рефлюкс, микроцистис, стриктура уретры, пузырно-кишечные и пузырно-влагалищные свищи, грыжи передней брюшной стенки [3].

Анализируя результаты органосохраняющего хирургического лечения РМП, в основном рассматривается вопрос радикальности лечения. В то же время мало работ, где бы детально обсуждались осложнения, причины их возникновения и методы профилактики.

Цель. Повысить эффективность органосохраняющего лечения РМП.

Задачи. Определить причины и разработать меры профилактики осложнений органосохраняющего хирургического лечения РМП.

Материал и методы. Проанализированы результаты 793 органосберегающих операций, выполненных в урологической клинике КМУ в период с 1989 по 2012 годы по поводу РМП. Резекция мочевого пузыря была проведена 306 пациентам, из них 119 - с уретероцистонеостомией, у 487 больных произведена ТУР в различных модификациях: ТУР, ТУР-вапоризация, ТУР-фульгурация, ТУР под фотодинамическим контролем. ТУР выполнялась большинству пациентов со стадиями Т1 и Т2 с паллиативной целью, когда выполнение радикального лечения по тем или иным причинам не представлялось возможным. Показаниями к резекции мочевого пузыря являлось наличие Т2-Т3а стадий РМП. Медиана возраста больных составила 59,7 года. Соотношение мужчин и женщин 4:1.

Результаты и обсуждение. Анализ клинических результатов показал, что основными осложнениями являлись инфекционно-воспалительные осложнения, кровотечение и перфорация мочевого пузыря при ТУР (см. таблицу). Установлено что наиболее частым осложнением после резекции МП был острый пиелонефрит. Данное осложнение встречалось реже (8%) при резекции мочевого пузыря без пересадки мочеточника по сравнению с группой больных, которым выполнена резекция с пересадкой (47%) (рис. 1).

Таблица

Осложнения при органосохраняющем лечении РМП

Осложнения	ТУР	Сегментарная резекция	Резекция с уретероцистонеостомией
	487 чел.	187 чел.	119 чел.
Острый серозный пиелонефрит	35 (7.2%)	15 (8%)	45 (37.8%)
Острый гнойный пиелонефрит	0	0	12 (10.1%)
Перфорация мочевого пузыря	2 (0.4%)	–	–
Кровотечение	12 (2.4%)	5 (2.6%)	3 (2.5%)

Из 57 больных у 45 был выявлен серозный пиелонефрит, у 12– гнойный (у 8 – апостематозный пиелонефрит; у 2 – карбункул почки и у 1 пациента абсцесс). Лечебные мероприятия при гнойных осложнениях заключались в декапсуляции и нефростомии, рассечении и дренировании карбункула почки и нефростомии при абсцессе с последующей антибактериальной и иммунотерапией. Причинами данного осложнения являются анастомозит, неадекватное дренирование мочевых путей и пузырно-мочеточниковый рефлюкс (ПМР), который наблюдался в основном после резекции мочевого пузыря с уретероцистонеостомией, обусловленной неадекватностью антирефлюксной методики наложения анастамоза преимущественно по Нейсбиту. Анализ клинических наблюдений показал, что пиелонефрит осложнил течение послеоперационного периода у пациентов после резекции мочевого пузыря без пересадки мочеточника. Осложнение возникло в связи с неудовлетворительной функцией уретрального дренажа, что привело к перерастяжению детрузора и развитию ПМР. Кроме того, причиной ПМР был и хронический цистит, диагностированный нами у 84% пациентов на этапе дооперационного обследования. Воспалительная инфильтрация стенки и слизистой оболочки интрамурального отдела мочеточника сопровождалась гипертонусом и снижением емкости мочевого пузыря. Операционная травма в этих случаях провоцировала обострение воспалительного процесса и возникновение ПМР.

После ТУР острый пиелонефрит наблюдался в 7,2% (35) случаев. Основными причинами этого осложнения являлись травма устья мочеточника во время выполнения ТУР опухоли с локализацией в данной области (35 больных) и возникновение после операции ПМР. Он возникал в связи с вовлечением в зону резекции устья мочеточника. В результате происходили укорочение интрамурального отдела мочеточника и дисфункция нижнего цистоида. Следует учитывать и тот факт, что при данной локализации опухоли могут происходить сдавление интрамурального отдела мочеточника и нарушение уродинамики верхних мочевых путей, что, несомненно, повышает риск развития ПМР. Среди других причин развития данного осложнения следует отметить хронический цистит, приводящий к нарушению функции оболочки Вальдейера и снижению емкости детрузора, а также тампонаду мочевого пузыря в результате неадекватного функционирования уретрального дренажа.

Рис. 1. Частота острого пиелонефрита

С целью профилактики острого пиелонефрита после резекции с пересадкой мочеточника нами рекомендуются: применение антирефлюксной методики уретероцистонеостомии с предварительной интубацией его на время наложения анастамоза, дренирование чашечно-лоханочной системы мочеточниковым катетером или стентом в течение 10 дней и эпицистостомия. Для предупреждения ПМР с последующим развитием гнойно-воспалительных осложнений мочевых путей после ТУР операция должна выполняться с низкой мощностью элетрогенератора в области устья и обязательным дренирование мочевого пузыря уретральным катетером Фолея в течение 7-10 дней. Необходима предоперационная антибактериальная терапия с учетом чувствительности выявленной микрофлоры. Воспалительные осложнения органов мошонки при ТУР связаны с такими техническими особенностями операции, как травма слизистой, семенного бугорка при несоответствии диаметра тубуса цистоскопа и уретры, а также несоблюдение правил асептики и антисептики. Мерами профилактики данных осложнений является строжайшее соблюдение всех правил техники проведения операции и асептики.

Послеоперационное клинически значимое кровотечение наблюдалось у 5 пациентов при сегментарной резекции, у 3 – при резекции с уретероцистонестомией и у 12 – после ТУР (см. таблицу). Следует отметить, что при ТУР кровотечение, возникшее в первые трое суток, как правило, связано с неадекватным гемостазом и техническими трудностями оперативного вмешательства (локализация опухоли в области верхушки или шейки мочевого пузыря, множественные опухоли), а также с нарушениями в системе гемостаза. Вторичное кровотечение, как правило, наблюдалось на 7 – 9-е сутки. Основными причинами являлись отхождение струпа преимущественно при использовании метода «карбоновой» коагуляции или расплавление тромбированных сосудов на фоне активного воспалительного процесса. Методами профилактики данных осложнений является коррекция свертывающей системы в предоперационном периоде, тщательный интраоперационный гемостаз, выполнение ТУР в режиме «белой» коагуляции, адекватное дренирование мочевых путей и антибактериальная терапия.

Одним из грозных осложнений ТУР является перфорация МП, которая наблюдалась в 2-х случаях и была диагностирована путем интраоперационного трансуретрального УЗ-контроля (рис. 2). Причинами возникновения перфорации являются раздражение запирательного нерва и травма стенки мочевого пузыря при отсутствии адекватного визуального контроля. С целью профилактики данного осложнения и своевременного его выявления необходимо проводить ТУР при умеренно наполненном мочевом пузыре, осуществлять трансуретральное УЗИ на протяжении всей операции.

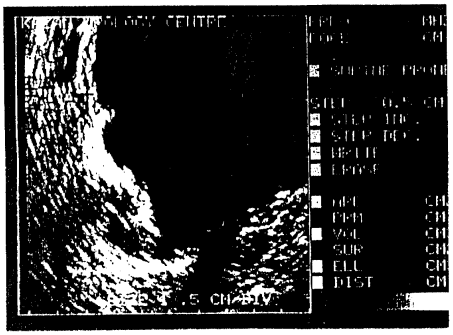

Рис. 2. ТУУЗ-картина перфорации мочевого пузыря

Выводы. Соблюдение мер профилактики позволяет предупредить развитие возможных осложнений и тем самым улучшить результаты хирургического органосохраняющего лечения рака мочевого пузыря.

Сведения об авторах статьи:

Зубков Алексей Юрьевич – к.м.н. доцент кафедры урологии ГБОУ ВПО КГМУ Минздрава России. Адрес: г. Казань, ул. Бутлерова, 47. E-mail: alexei_zubkov@bk.ru

Нуриев Ильяс Рустамович – аспирант кафедры урологии ГБОУ ВПО КГМУ Минздрава России. Адрес: г. Казань, ул. Бутлерова, 47. E-mail: ilyasrustamovich@mail.ru

Ситдыкова Марина Эдуардовна – д.м.н. профессор, зав. кафедрой урологии ГБОУ ВПО КГМУ Минздрава России. Адрес: г. Казань, ул. Бутлерова, 47. E-mail: sitdikovaM@telebit.ru

ЛИТЕРАТУРА

1. Аль-Шукри, А.С. Опухоли мочеполовых органов. – 2000 г. – 115 с.
2. Ахметова С.М., Ситдыкова М.Э. Пиелонефрит у больных с новообразованиями мочевого пузыря // III Пленум Всерос. науч. о-ва урологов: тез. докл. – Горький, 1978. – С. 75-76.
3. Коган М.И., Перепечай В.А. Современная диагностика и хирургия рака мочевого пузыря. – Ростов-на-Дону, 2002. – 242 с.
4. Корниенко, С.И. Осложнения трансуретральных эндоурологических вмешательств при заболеваниях нижних и верхних мочевых путей: автореф. дис. … д-ра мед. наук. – М., 2011. – 62 с.
5. Неймарк,.А.И. Риск развития инфекционно-воспалительных ослжнений при проведении эндоскопических вмешательств в урологии /А.И. Неймарк, А.А.Воронин // Фундаментальные исследования. – 2005. – № 8 – С. 41-41.
6. Погожева, Л.Н. Новообразования мочевого пузыря. – М.: Медицина, 1967. – 244 с.
7. Шипилов, В.И. Рак мочевого пузыря. – М.: Медицина, 1983. – 192 с.
8. Stephen Jones, William A. Larchian, Non–Muscle-Invasive Bladder Cancer (Ta, T1, and CIS) Campbell-Walsh Urology, 10th. ed. p 2339-2340.

УДК 616-006.694+616.61-008.64
© М.И. Коган, Д.Г. Пасечник, А.А. Гусев, С.В. Евсеев, 2013

М.И. Коган, Д.Г. Пасечник, А.А. Гусев, С.В. Евсеев

ПАТОМОРФОЛОГИЧЕСКИЕ ПРИЗНАКИ РАЗВИТИЯ И ПРОГРЕССИИ ХРОНИЧЕСКОЙ БОЛЕЗНИ ПОЧЕК У БОЛЬНЫХ ПОСЛЕ РАДИКАЛЬНОЙ НЕФРЭКТОМИИ ПО ПОВОДУ РАКА ПОЧКИ

ГБОУ ВПО «Ростовский государственный медицинский университет» Минздрава России, г. Ростов-на-Дону

Успешность лечения рака почки зависит не только от канцерспецифической выживаемости, но и степени утраты почечной функции, которая нередко развивается после операции. С целью оценки патоморфологических основ развития хронической болезни почек (ХЗП) изучены 60 препаратов почек, удаленных по поводу почечно-клеточного рака. Установлено, что снижение скорости клубочковой фильтрации как маркера ХЗП часто ассоциируется с ремоделированием резистивных внутрипочечных артерий по гипертрофическому типу, гломерулосклерозом, хроническим тубуло-интерстициальным воспалением, фиброзом стромы почки и атрофией канальцев и протоков. Учитывая прогностическую значимость для определения риска развития ХЗП в послеоперационном периоде, необходимо включить в стандарт морфологического заключения при раке почки не только оценку опухолевого процесса, но и состояние неопухолевой ткани пораженной почки.

Ключевые слова: рак почки, хроническая болезнь почек.

M.I. Kogan, D.G. Pasechnik, A.A. Gusev, S.V. Evseev

PATHOMORPHOLOGICAL SIGNS OF DEVELOPMENT AND PROGRESSING OF CHRONIC KIDNEY DISEASE IN PATIENTS AFTER RADICAL NEPHRECTOMY FOR RENAL CANCER

Successful treatment of renal cancer depends not only on the cancer specific survival rate, but also on the degree of renal function loss, which often develops after surgery. In order to assess the pathomorphological basis for development of chronic kidney disease (CKD), we studied 60 renal specimens removed for renal cell carcinoma. It has been found that reduction of the glomerular filtration as a CKD marker is often associated with remodeling of the resistive intrarenal arteries by the hypertrophic type, glomerulosclerosis, chronic tubulointerstitial inflammation, kidney stromal fibrosis and atrophy of the tubules and ducts. Considering its prognostic value for determination of the risk of CKD development during postoperative period, the standard of morphological conclusion in cases of renal cancer should include not only assessment of the tumoral process, but also the condition of the non-tumoral tissue of the affected kidney.

Key words: renal cancer, chronic kidney disease.

Почечно-клеточный рак (ПКР) остается значимой проблемой урологии. Широкое внедрение методов прижизненной визуализации (УЗИ, КТ, МРТ) приводит к росту выявляемости рака почки. Последние годы привлекает внимание связь между ПКР и хроническим заболеванием почек (ХЗП). Раннее выявление опухолей почек, успешность оперативного лечения приводят к повышению канцер-специфической выживаемости пациентов. Однако у 20-24% больных имеется снижение почечной функции на момент выявления опухоли, а у половины – после операции [1,2,3]. Последствиями нарушения функции почек являются развитие хронической почечной недостаточности, артериальной гипертензии, анемии, нарушений водно-электролитного обмена, повышение рисков развития и прогрессии сердечно-сосудистых заболеваний, снижение качества жизни и повышение летальности [4]. При этом ранние проявления утраты почечной функции редко распознаются или не привлекают внимания врачей, что приводит зачастую к позднему началу нефропротективной терапии. Для оценки риска развития нарушения функции почек после оперативного удаления почек учитывают размер опухоли, возраст, исходный уровень скорости клубочковой фильтрации (СКФ), наличие артериальной гипертензии, сахарного диабета, ожирения, характер оперативного вмешательства. Однако пато-

морфологические признаки нарушения почечной функции, которые могут позволить оценить риск прогрессии ХЗБ, мало изучены [5].

Материал и методы. Материалом послужили 60 почек, удаленных по поводу рака. Для патоморфологического исследования вырезали кусочки опухоли на границе опухолевой и неопухолевой ткани, а также из зон почки вне новообразования. Материал фиксировали в 10% забуференном нейтральном формалине с последующей заливкой в парафиновые блоки по классической методике. Срезы окрашивали гематоксилином и эозином. Гистологическую форму, степень дифференцировки и стадию опухоли оценивали соответственно Гистологической классификации ВОЗ (2002) в модификациях 2009, 2010 годов. В неопухолевой ткани определяли наличие гломерулосклероза, фиброза интерстиция и ремоделирования сосудов соответственно схеме, предложенной Mulvany (1999) [6]. Под ремоделированием сосудов понимали перестройку стенки сосудов с изменением параметров сосудистой морфологии (просвет, толщина стенки (медии, интимы), соотношение просвет/стенка).

Для оценки почечной функции исследовали СКФ без нагрузки по формуле Кокрофта-Голта [СКФ=(1,228*(140-возраст)*вес)/ сывороточный креатинин] до операции, на 12-й день и через 3, 6, 9, 12 месяцев после операции. Стадию ХЗП оценивали по критериям, предложенным National Kidney Foundation (США). Оценку динамики снижения СКФ проводили по степеням: до 15% утраты от первичного (слабая) до 30% утраты от первичного (умеренная), свыше 30 % утраты от первичного (тяжелая).

Статистическую обработку полученных данных осуществляли с использованием пакета прикладных программ Statistica 6,0 и электронных таблиц Excel 2010. Для определения значимости статистических различий количественных показателей в сформированных группах применяли критерий Стьюдента, при отрицательном использовали непараметрические методы – критерий Манна-Уитни. Использовали также общепринятые уровни значимости: $p<0,05$; $p<0,01$ и $p<0,001$.

Результаты и обсуждение. У 8,3% пациентов на момент выявления ПКР отмечено снижение СКФ менее 60 mL/min/1,73m^2. У 18,7% пациентов через год после радикальной нефрэктомии выявлено снижение СКФ менее 60 mL/min/1,73m^2. Оценку характера патоморфологических изменений проводили в трех группах пациентов: с дооперационным снижением СКФ менее 60 мл/мин/1,73м^2, с показателями СКФ от 60 до 90 мл/мин/1,73м^2, с СКФ свыше 90 мл/мин/1,73м^2.

1. Пациенты с дооперационным снижением СКФ менее 60 мл/мин/1,73м^2 (5 наблюдений)

В этой группе преобладали опухоли с местно-распространенным ростом (pT3a – 3, pT3в – 1) и гематогенными метастазами (M1 – 2). Наиболее часто встречался светлоклеточный ПКР (4), реже папиллярный ПКР второго типа (1). Новообразования были умеренно дифференцированными (ядерный индекс Fuhrman 2) (2) и низко дифференцированными (ядерный индекс Fuhrman 3) – 3. В одном из случаев низкодифференцированного рака отмечались широкие зоны саркоматоидной трансформации и внутрипочечные метастазы. В данной группе все опухоли были симптомными. Во всех наблюдениях был диагностирован хронический пиелонефрит, в одном наблюдении – калькулезный. У всех пациентов отмечались множественные фокусы гломерулосклероза, сочетающиеся с фиброзом интерстиция и атрофией канальцев и протоков. В почечной артерии и ее междолевых ветвях обнаружены стенозирующие просвет атероматозные бляшки. В артериях резистивного типа отмечался гипертрофический тип ремоделирования с сужением просвета сосудов, очагами фиброза и гиалиноза в интиме и медии. В артериолах наблюдался гиалиноз стенок. Данные изменения связаны с имеющимися у пациентов атеросклерозом и артериальной гипертензией. Для большинства пациентов этой группы характерно снижение СКФ в первые 6 месяцев на 14,3% с последующим ростом к концу года. Однако уровень СКФ не превышал дооперационный. Данные изменения говорили о слабых компенсаторных возможностях контрлатеральной почки, что, вероятно, отражает двухсторонний нефросклеротический процесс.

Таким образом, в группе пациентов с дооперационным снижением СКФ ниже 60 мл/мин/1,73м^2 преобладали местно распространенные формы ПКР умеренной и низкой степени дифференцировки. В неопухолевой ткани выявлялись выраженные изменения паренхимы и интерстиция почки с преобладанием воспалительно-склеротических процессов и ремоделирования сосудов с сужением просвета. Данные изменения объясняют развитие у пациентов выраженного нарушения функции почки, сохраняющегося и в послеоперационном периоде.

2. Пациенты с дооперационным показателями СКФ от 60 до 90 мл/мин/1,73м^2 (18 наблюдений)

В данной группе встречались больные как с локализованными формами ПКР (T1a – 1; T1b – 6; T2 – 3), так и с местно-распространенными (T3a – 7; T3b – 1). Метастатический рак встретился только в одном наблюдении. Новообразования относились к светлоклеточному варианту ПКР (16), папиллярному варианту первого типа (1), хромофобному варианту ПКР (1). Опухоли были умеренно дифференцированными (ядерный индекс Fuhrman 2) (9) и низко дифференцированными (ядерный индекс Fuhrman 3) (9). Как и в первой группе преобладали симптомные формы ПКР (16), только в двух наблюдениях имелся инцидентальный рак. В 4 наблюдениях при морфологическом исследовании удаленной почки был диагностирован хронический пиелонефрит, сочетающийся с фиброзом интерстиция и атрофией канальцев и протоков. У двух пациентов вокруг опухоли отмечалась широкая зона хронического тубуло-интерстициального воспаления с коллапсом и гиалинозом клубочков, фиброзом интерстиция и атрофией канальцев и протоков. В двух наблюдениях отмечались множественные фокусы гломерулосклероза, у 6 – признаки фокального сегментарного гломерулосклероза. Стенозирующий атеросклероз почечной артерии на уровне ворот почки отмечен у 3 больных. У 7 пациентов был обнаружен гипертрофический тип ремоделирования артерий резистивного типа с сужением просвета сосудов, очагами фиброза и гиалиноза в интиме и медии. В артериолах отмечен гиалиноз стенок. Данные изменения в 4 случаях коррелировали с анализом наличия артериальной гипертензии. Динамика изменений СКФ была сходна с изменениями в первой группе пациентов. Отмечалось снижение СКФ в первые 6 месяцев на 17,4% с последующим ростом к концу года, не превышая дооперационный уровень. Однако в этой группе отмечены два варианта изменений СКФ. У 6 пациентов наблюдался послеоперационный рост СКФ в первые месяцы после операции с последующим снижением. Во второй группе выявлялась тяжелая степень снижения СКФ в первые месяцы после операции с незначительным восстановлением СКФ через год до уровня умеренного снижения.

Таким образом, в группе пациентов с дооперационным уровнем СКФ от 60 до 90мл/мин/1,73м^2 встречались как локализованные, так и местно-распространенные формы ПКР умеренной и низкой степени дифференцировки. В неопухолевой ткани примерно у половины пациентов выявлялись выраженные изменения паренхимы и интерстиция почки с преобладанием воспалительно-склеротических процессов и ремоделирования сосудов с сужением их просвета. Данные изменения коррелируют с развитием у пациентов умеренно выраженного нарушения функции почки, сохраняющегося и в послеоперационном периоде.

3. **Пациенты с дооперационным показателями СКФ свыше 90 мл/мин/1,73м^2 (37 наблюдений)**

В данной группе преобладали пациенты с местно-распространенными опухолями (pT3a – 25, pT3в – 8), локализованные раки встретились у 4 больных (pT1a – 2, pT1в – 2). Метастатический рак диагностирован только в одном случае. В 3 наблюдениях ПКР носил первично-множественный характер. Как и в предыдущих группах преобладала светлоклеточная форма ПКР (34), реже встречались папиллярный рак первого типа (1), хромофобный рак (2). Опухоли были высоко- и умеренно дифференцированными (по 15 соответственно), реже встречались низкодифференцированные раки (7). Имели место симптомные новообразования (20) и инцидентальные (17). В непораженной опухолью части почки наиболее часто выявлялись признаки ремоделирования сосудов по гипертрофическому типу с сужением просвета (27), в двух случаях – без сужения просвета, что может отражать наличие у пациентов артериальной гипертензии различной степени выраженности. Нередко изменения в сосудах резистивного типа сочетались с признаками ФСГ и гиалиноза артериол, очагами интерстициального фиброза с атрофией канальцев и протоков (21). В 18 наблюдениях отмечались признаки умеренно выраженного ТИН, преимущественно вокруг опухоли.

Динамика изменений СКФ была аналогична предыдущим группам с уменьшением показателя до 16,2 % в первые 6 месяцев и восстановлением к концу года. Большую группу составили пациенты с умеренным снижением СКФ в первые месяцы после операции с незначительным ростом ее к концу года, но с наличием умеренной стойкой утратой СКФ по сравнению с дооперационным уровнем. У этих пациентов преобладали местно распространенные формы опухоли, длительный анамнез артериальной гипертензии, наличие сахарного диабета и ожирения. У одного пациента имелось выраженное снижение СКФ с прогрессией почечной недоста-

точности после операции. У него отмечался выраженный ТИН в почке. Меньшую группу составили пациенты, у которых выявилось умеренное или слабое снижение СКФ в первые месяцы после операции с последующим восстановлением до дооперационного уровня. У этих пациентов имелись невыраженные сосудистые и интерстициальные изменения в почке, короткий (до 2 лет) анамнез артериальной гипертензии.

Таким образом, в группе пациентов с дооперационным уровнем СКФ свыше 90 мл/мин/1,73м^2 преобладали местнораспространенные формы ПКР умеренной и низкой степени дифференцировки. В неопухолевой ткани наиболее часто выявлялись изменения в сосудах по типу ремоделирования по гипертрофическому типу с сужением просвета, нередко сочетающиеся признаками ФСГ и гиалиноза артериол, очагами интерстициального фиброза с атрофией канальцев и протоков. Данные изменения коррелируют с развитием у пациентов умеренного нарушения функции почки, сохраняющегося и в послеоперационном периоде.

Выводы

1. У 8,3% пациентов на момент выявления ПКР отмечено снижение СКФ менее 60 mL/min/1.73m^2, что свидетельствует о развитии у них конечной стадии хронического заболевания почек и почечной недостаточности.

2. У 18,7% пациентов через год после нефрэктомии отмечено снижение СКФ менее 60 mL/min/1.73m^2.

3. Для оценки риска развития хронического повреждения функции почки и возможной трансформации в конечную стадию почечного заболевания важно учитывать не только исходный уровень СКФ, но и степень потери ее в послеоперацинном периоде, что указывает на скрытую субкомпенсированную ХПН.

4. В большинстве случаев нарушения СКФ ассоциировались с ремоделированием резистивных внутрипочечных артерий по гипертрофическому типу. Развитие ремоделирования может быть следствием нарушения сосудистого тонуса, нередко сочетающегося с артериальной гипертензией, и быть косвенным признаком разной степени ишемии ткани почки и нарушения клубочкового кровотока.

5. Часто снижения СКФ сочетались с развитием в почке, особенно в зонах прилежащих к опухоли, хронического тубулоинтерстициального воспаления с фиброзом стромы почки и атрофией канальцев и протоков. Эти изменения также могут ассоциироваться с различной степенью повреждения функции почки.

6. Неблагоприятными факторами, обуславливающими до- и послеоперационные снижения СКФ, может быть наличие у пациента сахарного диабета, артериальной гипертензии и ожирения.

7. С целью оценки рисков развития ХЗП в послеоперационном периоде необходимо включить в стандарт морфологического заключения при раке почки не только анализ опухолевого процесса, но и состояние неопухолевой ткани почки.

Сведения об авторах статьи:

Коган Михаил Иосифович – д.м.н., профессор, зав. кафедрой урологии и репродуктивного здоровья человека ФПК и ППС с курсом детской урологии андрологии ГБОУ ВПО РостГМУ Минздрава России, директор НИИ урологии и нефрологии ГБОУ ВПО РостГМУ Минздрава России. Адрес: 344022, г. Ростов-на-Дону, пер. Нахичеванский, 29. E-mail: dept_kogan@mail.ru

Пасечник Дмитрий Геннадиевич – к.м.н., доцент кафедры патологической анатомии ГБОУ ВПО РостГМУ Минздрава России. Адрес: 344022, г. Ростов-на-Дону, пер. Нахичеванский, 29. E-mail: pathanob2@rambler.ru

Гусев Андрей Анатольевич – к.м.н., доцент кафедры урологии ГБОУ ВПО РостГМУ Минздрава России. Адрес: 344022, г. Ростов-на-Дону, пер. Нахичеванский, 29. E-mail: gusev_rost@mail.ru.

Евсеев Станислав Владимирович – аспирант кафедры урологии ГБОУ ВПО РостГМУ Минздрава России. Адрес: 344022, г. Ростов-на-Дону, пер. Нахичеванский, 29.

ЛИТЕРАТУРА

1. Predicting renal functional outcomes after surgery for renal cortical tumours: a multifactorial analysis. / Barlow LJ, Korets R, Laudano M, Benson M. et al. // BJU Int. – 2010. – Vol.106, №4. – P.489-492.
2. Impact of tumor size on renal function and prediction of renal insufficiency after radical nephrectomy in patients with renal cell carcinoma. / Ohno Y, Nakashima J, Ohori M. et al. // J Urol. – 2011. – Vol.186, №4. – P.1242-1246.
3. Residual renal function after partial or radical nephrectomy for renal cell carcinoma. / Chapman D., Moore R., Klarenbach Sc., Braam B. // Can Urol Assoc J. – 2010. –Vol.4, №5. – P.337-343.
4. Chronic kidney disease after nephrectomy in patients with renal cortical tumours: a retrospective cohort study. / Huang W.C., Levey A.S, Serio A.M. et al. // Lancet Oncol. – 2006. –Vol. 7, № 9. – P.735–740.
5. Evaluation of the nonneoplastic pathology in tumor nephrectomy specimens: predicting the risk of progressive renal failure. / Bijol V., Mendez G.P., Hurwitz S., Rennke H.G.et al. // Am J Surg Pathol. – 2006. – Vol.30,№5. – P.575-584.
6. Vascular remodelling of resistance vessels: can we define this? / Mulvany M.J. // Cardiovascular Research. – 1999. – Vol. 41. – P. 9–13.

УДК 616.61-006.6-036-079.3:575(470.57)
© В.Н. Павлов, Л.Р. Кутлыева, И.Р. Гилязова, А.А. Загидуллин, Р.И. Сафиуллин, А.А. Халиуллин, А.А. Измайлов, Е.А. Климентова, А.М. Шафигина, Э.К. Хуснутдинова, 2013

В.Н. Павлов[1], Л.Р. Кутлыева[2], И.Р. Гилязова[2],
А.А. Загидуллин[1], Р.И. Сафиуллин[1], А.А. Халиуллин[1], А.А. Измайлов[1],
Е.А. Климентова[3], А.М. Шафигина[3],Э.К. Хуснутдинова[2,3]

ИССЛЕДОВАНИЕ РОЛИ МЕЖГЕННЫХ ВЗАИМОДЕЙСТВИЙ В ФОРМИРОВАНИИ ПРЕДРАСПОЛОЖЕННОСТИ К ПОЧЕЧНО-КЛЕТОЧНОЙ КАРЦИНОМЕ У ЖИТЕЛЕЙ РЕСПУБЛИКИ БАШКОРТОСТАН

[1]ГБОУ ВПО «Башкирский государственный медицинский университет» Минздрава России, г. Уфа
[2]ФГБУН «Институт биохимии и генетики» УНЦ РАН, г. Уфа
[3]ФГБОУ ВПО «Башкирский государственный университет», г. Уфа

Почечно-клеточная карцинома (ПКК) представляет собой злокачественное новообразование почки, на долю которого приходится примерно 3% от всех онкологических заболеваний. В работе проведен анализ распределения частот аллелей и генотипов 12 полиморфных вариантов в 7 генах с использованием 187 образцов ДНК больных ПКК и 190 образцов ДНК здоровых индивидов. В результате анализа полиморфных вариантов генов, кандидатов развития ПКК, обнаружено, что маркерами повышенного риска развития ПКК для населения Республики Башкортостан являются генотип rs662*T/T и аллель rs662*T полиморфного локуса rs662 гена PON1, генотип rs731236*G/G полиморфного локуса rs731236 гена VDR. Генотип rs2228570*T/T полиморфного локуса rs2228570 гена VDR являлся маркером пониженного риска развития ПКК. Нами также проведена оценка вклада полиморфных вариантов изученных ДНК-локусов и роли межгенных взаимодействий в определении риска развития ПКК. Выявлены наиболее информативные модели межгенных взаимодействий, определяющие развитие ПКК у русских (rs2243259(IL-4)) – rs4778889 (IL-16)) и татар (rs2243259 (IL-4)) – rs22432250 (VDR) – rs731236 (VDR)).

Ключевые слова: почечно-клеточная карцинома, ДНК-локусы, генотип.

V.N. Pavlov, L.R. Kutlyeva, I.R. Gilyazova, A.A. Zagidullin, R.I. Safiullin,
A.A. Khaliullin, A.A. Izmailov, E.A. Klimentova, A.M. Shafigina, E.K. Khusnutdinova

THE ROLE OF GENE-GENE INTERACTIONS IN FORMATION OF PREDISPOSITION TO RENAL CELL CARCINOMA IN BASHKORTOSTAN REPUBLIC POPULATION

Renal cell carcinoma (RCC) is a malignant neoplasm of the kidney which accounts for about 3% of all cancers. The paper analyzes allele and genotype distribution of 12 polymorphisms in seven genes in 187 DNA RCC samples and 190 DNA samples of healthy individuals. The analysis found genotype rs662*T/T allele and rs662*T of polymorphic locus rs662 gene PON1 and genotype rs731236*G/G of polymorphism rs731236 gene VDR to be risk markers for RCC development in Bashkortostan Republic. The genotype rs2228570*T/T of rs2228570 of VDR gene is a marker of low risk for RCC development. We also assess the contribution of the studied polymorphisms and the role of gene-gene interactions in determination of risk of RCC. The most informative models of gene-gene interactions determining RCC development in Russians (rs2243259 (IL-4)) - rs4778889 (IL-16)) and Tatars (rs2243259 (IL-4)) - rs22432250 (VDR) - rs731236 (VDR)) were identified.

Key words: renal cell carcinoma, DNA-locus, genotype

Почечно-клеточная карцинома (ПКК) представляет собой злокачественное новообразование почки, на долю которого приходится примерно 3% от всех онкологических заболеваний у взрослых. ПКК является седьмой наиболее распространенной формой рака у женщин и пятой – у мужчин [2]. По статистическим данным, заболеваемость раком почки неуклонно растет. Ежегодно в мире регистрируют около 210 тысяч новых случаев рака почки (GLOBOCAN 2002, http://www.dep.iarc.fr/globocan), в России – более 17 тысяч, в Республике Башкортостан – 450 случаев [3]. В настоящее время известно большое количество генов, в определенной степени обусловливающих предрасположенность к злокачественным новообразованиям, – это гены, участвующих в метаболизме ксенобиотиков (*CYP1A1, GSTM1, PON1*) [16], противоопухолевом иммунитете (*IL4, IL16*) [17,18], гены, вовлеченные в процессы ангиогенеза (*VEGF*) [5] и транскрипции (*VDR*) [9,13]. Однако предполагается, что отдельный генетический вариант имеет слабый индивидуальный эффект в отношении фенотипа, тогда как при взаимодействии с другими вариантами этот эффект может заметно увеличиваться. Поэтому комплексное изучение полиморфных вариантов генов, влияющих на возникновение и развитие ПКК, является актуальным и, возможно, позволит выделить патогенетически значимые комбинации локусов генов, ассоциированных с предрасположенностью к ПКК, что в свою очередь может способствовать прогнозу развития заболевания.

Целью настоящего исследования являлась оценка роли 12 полиморфных маркеров 7 кандидатных генов и межгенных взаимодействий в предрасположенности к ПКК.

Материал и методы. В работе исследованы образцы ДНК 187 больных с установленным диагнозом «рак почки», проживаю-

щих на территории РБ. Все обследованные были пациентами Республиканской клинической больницы им. Куватова и городской клинической больницы №6 г. Уфы. Среди пациентов 176 больных имели светлоклеточный рак почки, 7 – папиллярный и 4 – смешанный. В группе больных 62% случаев приходились на начальную стадию заболевания (I-II стадии злокачественного процесса по TNM-классификации) и 38% случаев – на позднюю (III-IV) стадию заболевания с наличием регионарных и отдаленных очагов метастаза.

Возраст больных на момент постановки диагноза варьировал от 36 до 80 лет. В качестве контрольной группы были использованы образцы ДНК 190 здоровых неродственных индивидов, не состоящих на учете со злокачественными новообразованиями, и соответствующих выборке больных ПКК по возрасту, полу и этнической принадлежности.

Геномную ДНК выделяли из периферической крови методом последовательной фенольно-хлороформной экстракции [12]. Анализ полиморфных вариантов rs10712361 гена *GSTM1*, rs1048943 гена *CYP1A1*, rs2243250 гена *IL4*, rs4778889 гена *IL16*, rs2228570, rs7975232, rs731236, rs1544410 гена *VDR*, rs662 и rs854560 гена *PON1*, rs2010936, rs3025039, гена *VEGF* проводили с помощью метода полимеразной цепной реакции (ПЦР) синтеза ДНК с последующим гидролизом амплифицированных фрагментов соответствующими рестриктазами (ПДРФ-анализ).

Для проверки соответствия наблюдаемого распределения частот генотипов теоретически ожидаемому равновесному распределению по закону Харди-Вайнберга использовался критерий χ^2, значимый при статистическом критерии P>0,05. Силу ассоциаций оценивали в значениях показателя отношения шансов (odds ratio, OR) рассчитанных по таблице сопряженности 2×2.

Оценка межгенных взаимодействий проводилась с помощью биоинформационного метода Multifactor Dimensionality Reduction (MDR и его модифицированной версией (GMDR), позволяющих путем многократного перекрестного пересчета вводимых первичных данных выбирать оптимальную модель ген-генного взаимодействия и предсказывать с высокой точностью наличие или отсутствие предрасположенности к определенному заболеванию.

Результаты и обсуждение. Нами изучены 12 полиморфных вариантов в 7 генах, которые могут формировать предрасположенность к развитию ПКК.

Распределение частот генотипов для 12 изученных полиморфных вариантов 7 генов (rs1048943 гена *CYP1A1* (P=0,299), rs2243250 гена *IL4* (P=0,125), rs4778889 гена *IL16* (P=0,209), rs2228570 (P=0,124), rs7975232 (P=0,208), rs731236 (P=0,139), rs1544410 (P=0,103) гена *VDR*, rs662 (P=0,221) и rs854560 (P=0,134) гена *PON1*, rs2010936 (P=0,059), rs3025039 (P=0,916), rs35569394 (P=0,0006) гена *VEGF*) в контрольной группе соответствовало закону Харди-Вайнберга.

Одним из ферментов, участвующих в метаболизме ксенобиотиков, является параоксоназа-1, гидролизующая широкий диапазон токсичных фосфорорганических метаболитов, эфиры ароматических кислот и инсектициды и участвующая в защите частиц ЛПНП от процессов окисления, выполняя антиоксидантную функцию. Белок кодируется геном *PON1*, локализованным в области 7q21.3. Хорошо изучено 2 полиморфных варианта в кодирующей области гена *PON1* – rs662 (c.530T>C, p.Q192R) и rs854560 (c.163T>A, p.L55M) [6,8,15], но данные о распределении частот генотипов и аллелей этих полиморфных вариантов при ПКК малочисленны [16].

Нами проведен сравнительный анализ распределения частот генотипов и аллелей полиморфных вариантов rs662 и rs854560 гена *PON1* в общей группе больных и контроля, но только по rs662 выявлены статистически достоверные различия (P=0,005, OR=3,23 (95%CI 1,40-7,65) и P=0,018, OR=1,49 (95%CI 1,07-2,08) соответственно. Генотип rs662*T/T встречался в группе больных ПКК в три раза чаще по сравнению с контрольной группой (0,15 и 0,05 соответственно), тогда как частота аллеля rs662*T в выборке больных (0,35) была незначительно выше по сравнению с контролем (0,26). Это позволяет предположить, что аллель rs662*T и генотип rs662*T/T полиморфного локуса rs662 гена *PON1* являются маркерами повышенного риска развития ПКК у жителей Республики Башкортостан. Та же тенденция в распределении частот аллелей и генотипов данного полиморфного локуса наблюдалась во всех изученных этнических группах (у русских, татар и башкир), но из-за малочисленности выборок различия не достигали статистической значимости. В работах Uyar O.A. et al. (2011) обнаружено, что аллель rs662*T и генотип rs662*T/T являются протективными маркерами в отношении развития данного заболевания, тогда как аллель rs662*C и генотип rs662*C/C, наоборот, выступают в качестве маркеров повышенного риска развития рака почки, что противоречит

полученным нами результатам, но может быть связано с популяционными особенностями жителей разных регионов.

При анализе четырех полиморфных вариантов гена *VDR* достоверные значения обнаружены лишь в локусах rs2228570 (c.2T>C, FokI) и rs731236 (c.1056T>G, TagI).

Однонуклеотидная замена *rs*2228570 (c.2T>C, FokI) локализована в первом стартовом сайте гена *VDR* [Saijo T. et al., 1991]. Замена кодона ACG в десятой паре трансляционного стартового кодона является результатом генерации белка VDR длиной 427 аминокислотных остатков. Изучение данного полиморфного варианта с риском развития РП было проведено в популяциях Центральной и Восточной Европы [Karami S. et al., 2008], однако каких-либо ассоциаций не было обнаружено. При распределении частот генотипов полиморфного локуса rs2228570 гена *VDR* в общей выборке больных и контроля нами выявлены статистически достоверные ассоциации с риском развития ПКК (P=0,02). В группе больных частота генотипа rs2228570*T/T была ниже (0,37) по сравнению с контрольной группой (0,50). Таким образом, генотип rs2228570*T/T являлся маркером пониженного риска развития ПКК (OR=0,61 (95%CI 0,39-0,93)). Та же самая тенденция наблюдалась во всех изученных этнических группах, но из-за малочисленности выборок при распределении частот генотипов и аллелей полиморфного варианта rs2228570 гена *VDR* различия не достигали статистической значимости (P>0,05).

Сравнительный анализ распределения частот генотипов полиморфного локуса rs731236 (c.1056T>G, TaqI) гена *VDR* между больными и контрольной группой выявил достоверные отличия (P=0,03). Частоты генотипов rs731236*T/G и rs731236*T/T между больными ПКК и контрольной группой отличались незначительно, однако частота генотипа rs731236*G/G в группе здоровых индивидов составляла 0,05, в то время как в группе больных ПКК данный генотип встречался в 2 раза чаще (0,12). Таким образом, генотип rs731236*G/G полиморфного локуса rs731236 гена *VDR* является маркером повышенного риска развития ПКК (OR=2,42 (95%CI 1,07-5,77)).

Сравнительный анализ распределения частот генотипов и аллелей в общей выборке больных ПКК и здоровых индивидов по полиморфным локусам *rs*10712361 (deletion) гена *GSTM1*, rs1048943(c.1384A>G) гена *CYP1A1*, rs2243250(-590T>C, g.4782C>T) гена *IL4*, rs4778889(-295T>C, g.104777T>C) гена *IL16*, rs7975232(g.48238837C>A, ApaI), rs1544410(c.1024+283G>A, BsmI) гена *VDR*, rs854560 (c.163T>A, p.L55M) гена *PON1*, rs2010936(-634C>G), rs3025039(-936C>T) гена *VEGF* не выявил статистически значимых отличий (p>0,05).

Кроме того, проведен сравнительный анализ распределения частот аллелей и генотипов всех изученных полиморфных локусов с учетом гендерных различий, этнической принадлежности и клинико-патологических параметров опухоли почки. В результате выявлено, что аллель rs854560*T полиморфного локуса rs854560 гена *PON1* и аллель rs1048943*G полиморфного локуса rs1048943 гена *CYP1A1* являются маркерами пониженного риска развития ПКК у женщин, тогда как генотип rs662*T/T полиморфного локуса rs662 гена *PON1* оказался маркером повышенного риска развития заболевания у женщин. Также обнаружено, что генотип rs2228570*C/C полиморфного локуса rs2228570 гена *VDR* является маркером повышенного риска развития ПКК у башкир.

Важным этапом ассоциативных исследований, необходимым для детерминации риска развития заболевания, является взаимодействие между генами. Нами проведена оценка вклада полиморфных вариантов изученных ДНК-локусов и роли межгенных взаимодействий в формировании предрасположенности почечно-клеточной карциномы с помощью программ MDR и GMDR.

В результате анализа была выявлена оптимальная модель межгенных взаимодействий, демонстрирующая вклад полиморфных вариантов генов *VDR* (rs2228570), *IL4* (rs2243250), *IL16* (rs4778889) и их взаимовлияние в формирование предрасположенности к развитию почечно-клеточной карциномы. Однако воспроизводимость данного результата (CV Consistency) была невысокой и составляла 6/10. Сбалансированная точность (Bal.Acc.) данной модели составила 66,28%, чувствительность (Se) – 70,93%, специфичность (Sp) – 61,64%.

Все эти три варианта вносят неравный вклад в развитие ПКК. Среди данных полиморфных локусов наибольший вклад вносит полиморфный вариант гена *VDR*, показатель энтропии (H) которой составил 2,16%, тогда как показатели энтропии полиморфных вариантов генов *IL4* и *IL16* равнялись 0,36% и 0,31% соответственно.

Исследование ген-генных взаимодействий в разных этнических группах показало, что в русской популяции двухлокусная мо-

дель *(*rs2243250*)IL4-IL16(*rs4778889*)* являлась информативной моделью, предрасполагающей к развитию ПКК. Однако вклад данных полиморфных вариантов оказался незначительным: для полиморфного локуса *rs*2243250 гена *IL4* показатель энтропии составил 0,02%, а для локуса *rs*4778889 гена *IL16* – 0,30%. В данной модели полиморфные варианты генов *IL4* и *IL16* действуют синергично (рис. 1). Сбалансированная точность модели составила 68,41%, чувствительность – 60,25%, специфичность – 76,57%, повторяемость – 10/10.

Выявлены статистически значимые сочетания генотипов полиморфных вариантов, входящих в состав данной модели. Сочетание генотипов rs4778889*C/C гена *IL16* и rs2243250*T/C гена *IL4* являлось маркером пониженного риска развития ПКК в группе русских (OR=0,47(95%CI=0,22-1,01), p=0,05), тогда как сочетание генотипов rs4778889*T/C гена *IL16* и rs2243250*T/C гена *IL4* оказалось маркером повышенного риска развития ПКК у русских (OR=4,50(95%CI 1,33-16,78), p=0,01).

При анализе межгенных взаимодействий у индивидов татарской этнической принадлежности была выявлена статистически значимая модель полиморфных локусов генов *VDR* и *IL-4*, предрасполагающая к развитию ПКК. Установлено, что наибольший вклад в развитие ПКК у татар вносит полиморфный вариант rs731236 гена *VDR,* показатель энтропии которого составил 2,97%. Для полиморфных вариантов rs2243250 гена *IL4* и rs2228570 гена *VDR* показатели энтропии были чуть ниже (2,80% и 1,81% соответственно). В данной модели три полиморфных локуса rs731236-rs2243250-rs2228570 действуют синергично. Сбалансированная точность данной модели составила 80,48%, показатели чувствительности и специфичности – 87,71% и 73,24% соответственно. Повторяемость была 10/10. В данной модели rs731236-rs2243250-rs2228570 статистически значимых сочетаний генотипов не было обнаружено (P>0,05).

При разделении анализируемой выборки больных ПКК по стадиям злокачественного процесса наиболее статистически значимая модель межгенных взаимодействий обнаружена для группы больных с начальной стадией злокачественности (I-II стадий) по сравнению с группой больных с более агрессивной формой (III-IV стадий), наличием регионарных и отдаленных метастазов заболевания.

Для больных с начальной стадией злокачественного процесса оптимальной моделью межгенных взаимодействий полиморфных вариантов являлась трехлокусная модель полиморфных вариантов генов *VDR(*rs2228570*),* *IL4(*rs2243250*)* и *IL16*(rs4778889). Информационный вклад каждого полиморфного локуса генов был различным: показатель энтропии полиморфного локуса rs2228570 гена *VDR* составил 3,21%, гена *IL4* – 0,55% и гена *IL16* – 0,35%. Синергичный характер взаимодействия полиморфных локусов выявлен для генов *IL4* и *VDR*, а также генов *IL4* и *IL16*. Полиморфные варианты генов *IL16* и *VDR* оказывали аддитивный эффект. Сбалансированная точность данной модели составила 69,87%, чувствительность – 75,41%, специфичность – 64,34%, повторяемость – 8/10.

Так, анализ межгенных взаимодействий позволил установить взаимосвязь между полиморфными вариантами изученных генов с риском развития ПКК, а также оценить вклад исследованных полиморфных локусов в развитие ПКК.

Сведения об авторах статьи:

Павлов Валентин Николаевич – д.м.н., профессор, зав. кафедрой урологии с курсом ИПО ГБОУ ВПО БГМУ Минздрава России. Адрес: 450000, г. Уфа, Ленина, 3. E-mail: vpavlov3@yandex.ru.

Кутлыева Лилия Разифовна - аспирант лаборатории молекулярной генетики человека ФГБУН Институт биохимии и генетики УНЦ РАН. Адрес: 450054, г. Уфа, Проспект Октября, 71. E-mail: mingazovaliliya@mail.ru

Гилязова Ирина Ришатовна – к.б.н., н.с. лаборатории молекулярной генетики человека ФГБУН Институт биохимии и генетики УНЦ РАН. Адрес: 450054, г. Уфа, Проспект Октября, 71. E-mail: gilyasova_irina@mail.ru

Загидуллин Алмаз Азатович – к.м.н., доцент кафедры урологии с курсом ИПО ГБОУ ВПО БГМУ Минздрава России. Адрес: 450000, г. Уфа, Ленина, 3.

Сафиуллин Руслан Ильясович – д.м.н., профессор кафедры урологии с курсом ИПО ГБОУ ВПО БГМУМинздраваРоссии, г. Уфа, ул. Ленина,3.

Халиуллин Айрат Асхатович – клинический ординатор кафедры урологии с курсом ИПО ГБОУ ВПО БГМУ Минздрава России. Адрес: 450000, г. Уфа, Ленина, 3.

Измайлов Адель Альбертович – к.м.н., доцент кафедры урологии с курсом ИПО ГБОУ ВПО БГМУ Минздрава России. Адрес: 450000, г. Уфа, Ленина, 3.

Климентова Елизавета Алексеевна – студентка биологического факультета студентка биологического факультета ФГБОУ ВПО БашГУ. Адрес: 450076, г. Уфа, ул. Заки Валиди, 32. E-mail: 021gen@mail.ru;

Шафигина Альбина Маратовна – студентка биологического факультета студентка биологического факультета ФГБОУ ВПО БашГУ. Адрес: 450076, г. Уфа, ул. Заки Валиди, 32. E-mail: 021gen@mail.ru

Хуснутдинова Эльза Камилевна – д.б.н., проф., зав. отделом геномики ФГБУН Институт биохимии и генетики УНЦ РАН. Адрес: 450054, г. Уфа, Проспект Октября, 71. Тел. 2356088. E-mail: ekkh@anrb.ru

ЛИТЕРАТУРА

1. Михайленко, Д.С. Молекулярно-генетические маркеры рака почки /Д.С. Михайленко, М.В.Немцова // Российский онкологический журнал – 2007. – № 4. – С. 48-51.
2. Пальцев, М.А., Залетаев, Д.В. Системы генетических и эпигенетических маркеров в диагностике онкологических заболеваний. – М.: Медицина, 2009. – 384с.
3. Чиссов, В.И., Старинский, В.В., Петрова, Г.В. Злокачественные новообразования в России в 2008 году. – М.: ФГБУ «МНИОИ им. П.А. Герцена» Минздравсоцразвития России, 2010. – 196 с.
4. Чиссов, В.И., Старинский, В.В., Петрова, Г.В. Злокачественные новообразования в России в 2010 году (заболеваемость и смертность). – М.: ФГБУ «МНИОИ им. П.А. Герцена» Минздравсоцразвития России, 2012. – 260 с.
5. Abe A., Sato K., Habuchi T., et al. Single nucleotide polymorphisms in the 3'untranslated region of vascular endothelial growth factor gene in Japanese population with or without renal cell carcinoma // Tohoku J. Exp. Med. – 2002. – V. 198. – P. 181-190.
6. Aksoy-Sagirli P., Cakmakoglu B., Isbir T., et al. Paraoxonase-1 192/55 polymorphisms and the risk of lung cancer in a Turkish population // Anticancer Res. – 2011. – V. 31. – P. 2225-2229.
7. Davies H.G., Richter R.J., Keifer M., et al. The effect of the human serum paraoxonase polymorphism is reversed with diazoxon, soman and sarin // Nat. Genet. – 1996. – V. 14. – P. 334-336.
8. Hussein Y.M., Gharib A.F., Etewa R.L., et al. Association of L55M and Q192R polymorphisms in paraoxonase 1 (PON1) gene with breast cancer risk and their clinical significance // Mol. Cell Biochem. – 2011. – V. 351. – P. 117-123.
9. Ikuyama T., Hamasaki T., Inatomi H., et al. Association of vitamin D reseptor gene polymorphism with renal cell carcinoma in Japanese // Endocr. J. – 2002. – V. 49. – P.433-438.
10. Karami S., Brennan P., Hung R.J., et al. Vitamin D Receptor Polymorphisms and Renal Cancer Risk in Central and Eastern Europe // J. Toxicol. Environ. Health A. – 2008. – V. 71. – P. 367-372.
11. Kovacs E. The serum levels of IL-12 and IL-16 in cancer patients. Relation to the tumour stage and previous therapy // Biomed. Pharmacother. – 2001. – V. 55. – P. 111-116.
12. Mathew C.G. The isolation of high molecular weight eukaryotic DNA // Methods in molecular biology / Ed. Walker J.M. N.Y.; Humana press. – 1984. – P.31-34.
13. Obara W., Suzuki Y., Kato K., et al. Vitamin D receptor gene polymorphisms are associated with increased risk and progression of renal cell carcinoma in a Japanese population // Int. J. Urol. – 2007. – V. 14. – P. 483-487.
14. Saijo T., Ito M., Takeda E., et al. A unique mutation in the vitamin D receptor gene in three Japanese patients with vitamin D dependent rickets type II: utility of single strand conformation polymorphism analysis for heterozygous carrier detection // Am. J. Hum. Genet. – 1991. – V. 49. – P. 668-673.
15. Stevens V.L., Rodriguez C., Talbot J.T., et al. Paraoxonase 1 (PON1) polymorphisms and prostate cancer in the CPS-II Nutrition Cohort // Prostate. – 2008. – V. 68. – P. 1336-1340.
16. Uyar O.A., Kara M., Erol D., et al. Investigating paraoxonase-1 gene Q192R and L55M polymorphism in patients with renal cell cancer // Genet. Mol. Res. – 2011. – V. 10. – P. 133-139.
17. Zhu J., Ju X., Yan F., et al. Association of IL-4 −590 T>C polymorphism and risk of renal cell carcinoma in a Chinese population // International Journal of Immunogenetics. – 2010a. – V. 37. – P. 459-465.
18. Zhu J., Qin C., Yan F., et al. IL-16 polymorphism and risk of renal cell carcinoma: Association in a Chinese population // International Journal of Urology. – 2010b. – V. 17. – P. 700-707.

УДК 616.61-006.6-089
© О.Б. Лоран, А.В. Серегин, Н.А. Шустицкий, 2013

О.Б. Лоран[1], А.В. Серегин[2], Н.А. Шустицкий[2]

ТЕХНИЧЕСКИЕ ОСОБЕННОСТИ ПРИ ВЫПОЛНЕНИИ ОРГАНОСОХРАНЯЮЩИХ ОПЕРАЦИЙ ПО ПОВОДУ РАКА ПОЧКИ

[1]ГБОУ ДПО «Российская медицинская академия последипломного образования» Минздрава России, г. Москва
[2]Городская клиническая больница им. С.П. Боткина, г. Москва

Рак почки продолжает занимать одно из ведущих мест по заболеваемости и смертности среди онкологических заболеваний. Только ранняя диагностика и своевременное лечение позволяют радикально бороться с этим коварным недугом. Приоритетным направлением в хирургии рака почки на начальных стадиях заболевания является стремление к выполнению органосохраняющих операций. Профилактика ишемии паренхимы почки и предотвращение кровотечения во время операции при соблюдении принципов радикального удаления опухоли – основная задача хирурга, выполняющего резекцию почки. Применение современных хирургических методик во время операции позволяет расширить показания к органосохраняющим вмешательствам и снизить риск осложнений, в результате значительно повышается уровень и качество оказываемой помощи больным раком почки. Представлены результаты лечения больных раком почки и приводится описание методики, разработанной в клинике и применяемой при выполнении органосохраняющих операций при раке почки.

Ключевые слова: рак почки, органосохраняющие операции, резекция почки.

O.B. Loran, A.V. Seregin, N.A. Shustitskiy

TECHNICAL PECULIARITIES DURING ORGAN-PRESERVING SURGERY FOR KIDNEY CANCER

Kidney cancer takes a leading position on the incidence and mortality of cancer. Only early diagnosis and prompt treatment can dramatically combat this insidious disease. The priority in kidney cancer surgery on early stages is to perform organ-preserving operations. Prevention of ischemic renal parenchyma and prevention of bleeding during surgery, sticking to radical removal of the tumor is the main task of the surgeon performing the partial nephrectomy. The use of modern surgical techniques during the operation can expand the indications for sparing surgery and reduce the risk of complications, thereby greatly increasing the level and quality of the care of patients with kidney cancer. The article presents the results of treatment of kidney cancer patients and a description of the developed in the clinic technique of organ-preserving operations for renal cancer.

Key words: kidney cancer, organ-preserving surgery, partial nephrectomy.

Ежегодно регистрируется более 270 000 новых случаев и около 115 000 смертей от рака почки [7]. В течение последних 2 десятилетий отмечался ежегодный прирост заболеваемости по всему миру до 2%, хотя в ряде стран наметилась тенденция к стабилизации и даже к снижению уровня заболеваемости [10].

Радикальная нефрэктомия как «золотой стандарт» лечения рака почки принята в 1969 году после публикации Robson о хороших результатах хирургического лечения рака почки [16]. Однако еще почти за 100 лет до этого были попытки сохранить почку при наличии опухоли. Так, впервые резекция почки для удаления опухолевых образований была предложена в 1884 году S. Wells, который описал технику удаления фибролипомы почки [23], а в 1890 году V. Czerny впервые выполнил резекцию почки при почечно-клеточном раке [6]. И лишь в 1950 году V. Vermooten доказал обоснованность подобных вмешательств [20]. В дальнейшем многочисленными исследованиями были подтверждены прекрасные отдаленные онкологические и функциональные результаты органосохраняющих операций с максимальным сохранением количества функционирующих нефронов [8,15,17, 19,21].

Выделяют следующие показания к органосохраняющим операциям: абсолютные; относительные и элективные.

В отдельную группу выделяют «маленькие опухоли» почки. К ним относят опухоли менее 3-4 см, что в большинстве своем соответствует стадии T1a. Меньший злокачественный потенциал маленьких опухолей почки, зачастую периферическое расположение опухолевых узлов, возможность радикального удаления всей опухоли в пределах здоровых тканей позволяют выполнять органосохраняющие операции даже при здоровой контрлатеральной почке, так называемые элективные показания к органосохраняющим операциям (ОСО). Кроме того, совершенствование хирургической техники, повышение уровня анестезиологического пособия и обеспечения операционных, отдаленные результаты органосохраняющих операций обусловили пересмотр подхода к хирургическому лечению рака почки и выполнения резекции почки с опухолью при наличии опухолевых узлов до 7 см в диаметре [1]. В рекомендациях Европейского общества урологов отмечено, что при локализованном раке почки (T1a-T1b) органосохраняющая операция обязательно должна выполняться, когда это возможно [12,14]. Если ранее считалось, что выполнение ОСО по относительным и элективным показаниям возможно только при наличии технической возможности выполнения резекции почки с опухолью в пределах здоровых тканей (не менее 1 см от видимой границы опухоли), то на сегодня в мировой литературе представлены данные многих исследований, доказывающих, что уменьшение зоны резекции опухоли даже до 2 мм не приводит к увеличению количества позитивных краев в препарате и повышению частоты рецидива [11,18,24].

Ключевую роль в успехе консервативной хирургии рака почки играет правильный отбор больных. В отличие от радикальной нефрэктомии при планировании органосохраняющей операции в предоперационном обследовании необходимо получить ответы на следующие основные вопросы:

1. Возможно ли соблюдение онкологических принципов?
2. Целесообразна ли подобная операция прежде всего с точки зрения объема остающейся функционирующей паренхимы почки?
3. Имеются ли технические возможности для выполнения операции?

Материал и методы. С 2007 по 2012 год в клинике выполнено 916 операций по поводу рака почки, из них в 611 случаях (66,7%) произведена радикальная нефрэктомия, в 305 (33,3%) – резекция почки с опухолью (рис 1, 2). Из 305 пациентов, перенесших органосохраняющее вмешательство, у 245 имелась опухоль стадии T1a (80,3%), в 60 случаях – T1b (19,7%). 258 (84,6%) пациентам органосохраняющие операции были выполнены по относительным показаниям, 47 (15,4%) – по абсолютным. При сравнении результатов нашей деятельности за исследуемый период времени с предшествующим десятилетием следует отметить, что ранее процент ОСО составлял 16,4, причем из них 39,2% операций были выполнены по абсолютным показаниям. Безрецидивная выживаемость больных при стадии T1a составила 99,8%, при стадии T1b – 94,2% при медиане наблюдения 28 мес. Таким образом, в нашей клинике отмечается неуклонный рост количества органосохраняющих операций, особенно при наличии относительных показаний (рис. 3). Причем тенденция распространяется как на «маленькие опухоли» в стадии T1a, так и на опухоли до 7 см в диаметре, относящиеся к стадии T1b (рис. 4).

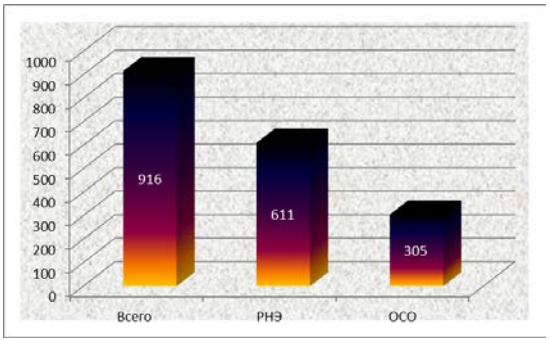

Рис. 1. Количество и объем операций, выполненных по поводу рака почки с 2007 по 2012 год

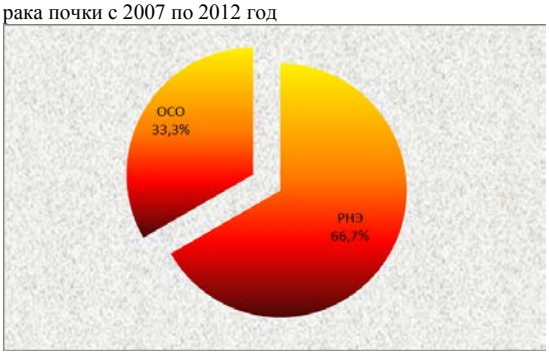

Рис.2. Характер выполненных операций

Рис.3. Динамика роста органосохраняющих операций по абсолютным и относительным показаниям при раке почки за 5 лет

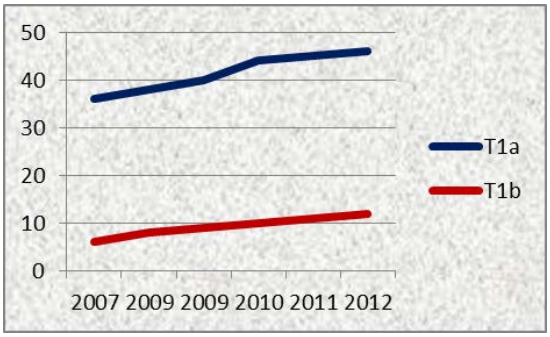

Рис. 4. Увеличение количества выполняемых органосохраняющих операций при раке почки в стадиях T1a и T1b в период с 2007 по 2012 год

Во многом данная тенденция объяснятся расширением показаний и появлению возможностей к выполнению ОСО. В клинике разработана собственная методика для выполнения органосохраняющих операций при центральном расположении опухоли. Методика применения превентивных швов позволяет: уменьшить интенсивность кровотечения во время выполнения резекции; снизить риск прорезывания тканей при ушивании ложа опухоли; уменьшить длительность операции во время гемостаза; снизить вероятность пережатия почечной артерии.

Схематическое изображение применяемой методики представлено на рис. 5.

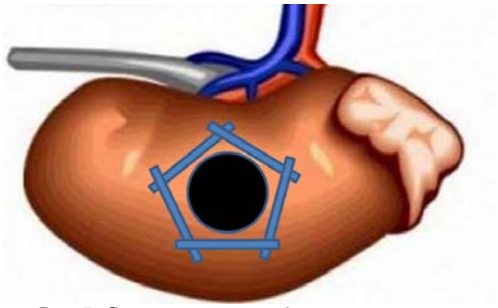

Рис. 5. Схематическое изображение методики

Вокруг опухоли, отступя около 1 см от ее края, по всему ее диаметру накладываются превентивные швы и завязываются над паренхимой (рис. 6-10).

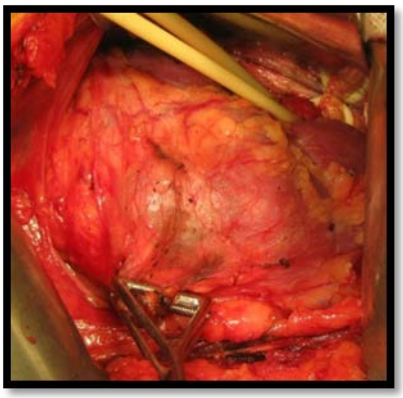

Рис.6. Опухоль почки

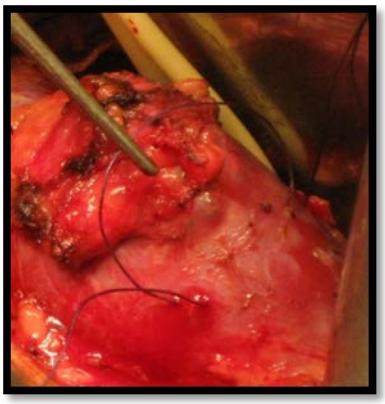

Рис.7. Накладывание превентивного шва

После наложения швов выполняется резекция почки с опухолью в пределах намеченной окружности. После достижения гемостаза выполняется ушивание ложа опухоли чаще всего с применением какой-либо прокладки. Наложенные ранее провизорные швы используются при ушивании паренхимы почки в области ложа опухоли. Эти швы захватываются в шов, предотвращая прорезывание нитей (рис. 10).

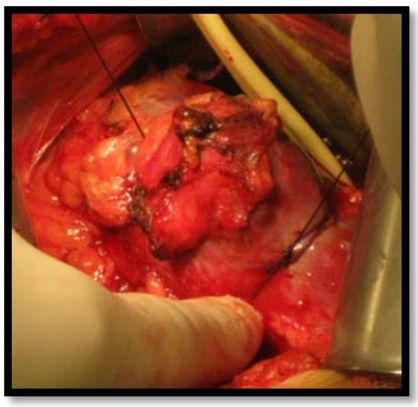

Рис.8 Затягивание узла над паренхимой

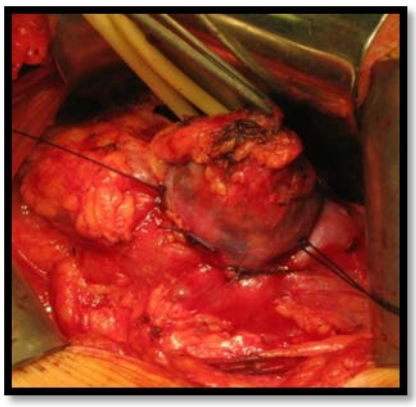

Рис. 9. Наложение швов по всему диаметру опухоли

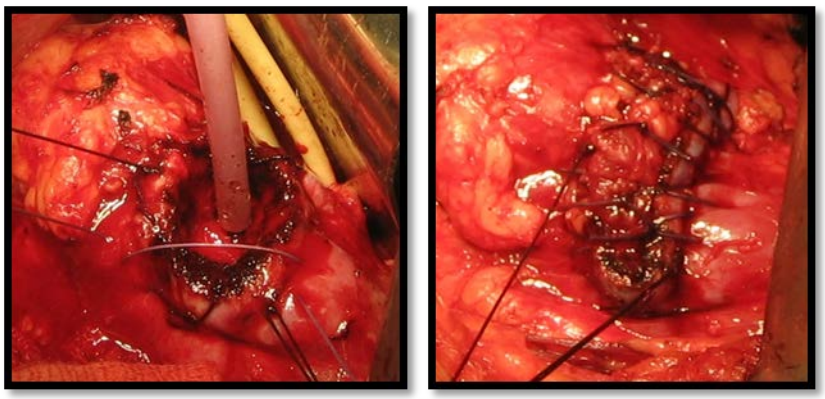

Рис. 10. Ушивание ложа опухоли после резекции почки

Обсуждение. Основными сложностями при выполнении органосохраняющих операций являются достижение гемостаза, вынужденная ишемия почки при стремлении максимально сохранить суммарный объем почечной паренхимы.

Способы остановки кровотечения можно разделить на временные и постоянные. Среди временных следует выделить пальцевое сдавление паренхимы в зоне резекции и наложение турникета или сосудистого зажима. На практике случается, что пальцевого сдавления недостаточно, в этом случае требуется пережатие почечной артерии, что вызывает ишемию почки и может привести к нарушению ее функции. В целом выделяют 3 периода ишемии почки:

– до 10 мин, практически не вызывающую функциональных нарушений;

– до 25-30 мин, приводящую к обратимым расстройствам;

– более 25-30 мин, влекущую за собой необратимые изменения синуса [3].

К окончательным методам гемостаза относятся:

– лигирование сосудов;

– ушивание паренхимы почки в зоне резекции;

– применение аутотканей;

– использование различных гемостатических материалов;

– коагуляция сосудов (аргоно-плазменная, лазерная, электрокоагуляция) [4].

Основной, наиболее распространенный и эффективный метод гемостаза – это перевязка сосудов и ушивание паренхимы. Однако селективное лигирование сосудов часто является трудновыполнимой задачей из-за сокращения мышечной стенки артерий и «погружения» сосудов в паренхиму. Применение общепринятых П- или Z-образных швов может сопровождаться прорезыванием ткани почки и усилением кровотечения. Для профилактики прорезывания ткани и укрепления швов можно использовать различные прокладки (полимерные импланты) [2].

Применение вышеуказанных методик позволяет сократить время ишемии почки, снизить риск возникновения постишемических осложнений, сохранить больший объем функционирующей паренхимы, уменьшить количество осложнений.

Одной из серьезных проблем является удаление центрально расположенных, преимущественно интрапаренхиматозных, опухолей. При таком расположении образования его визуализация затруднительна, риск кровотечения и, соответственно, риск пережатия почечной артерии значительно выше. Поэто-

му, планируя выполнение ОСО, необходимо учитывать множество факторов, в том числе и локализацию опухолевого узла и особенности его кровоснабжения.

Описанная выше методика применена нами у 27 пациентов с центральным расположением опухолевого узла. Во всех случаях операция прошла успешно, нами не было отмечено никаких осложнений, ни в одном случае нам не потребовалось пережимать почечную артерию. Кроме того, в послеоперационном периоде ни у одного пациента не отмечено даже транзиторных признаков почечной недостаточности. Проанализировав данный опыт, в нашей клинике данная методика стала применяться и при периферическом расположении опухолевых узлов, что позволило значительно сократить время операции и практически полностью отказаться от пережатия почечной артерии при выполнении органосохраняющих операций. Наиболее значимым преимуществом использования данной методики является расширение показаний к выполнению ОСО при центрально расположенных опухолях и наличие возможности сохранить почку тогда, когда нефрэктомия, на первый взгляд, может показаться единственно возможным методом хирургического лечения. Результатом внедрения описанной техники явилось увеличение процента органосохраняющих операций, в первую очередь, при интрапаренхиматозных опухолях.

Сведения об авторах статьи:

Лоран Олег Борисович – член-корр. РАМН, профессор, зав. кафедрой урологии и хирургической андрологии ГБОУ ДПО РМАПО. Адрес: 123995, г. Москва, ул. Баррикадная, д.2/1.

Серегин Александр Васильевич – профессор, зав. урологическим отделением ГКБ им. С.П. Боткина. Адрес: г. Москва, 2-й Боткинский проезд, 5.

Шустицкий Николай Александрович – к.м.н., врач урологического отделения ГКБ им. С.П. Боткина. Адрес: г. Москва, 2-й Боткинский проезд, 5. E-mail shustnick@yandex.ru.

ЛИТЕРАТУРА

1. Аляев, Ю.Г. Выбор диагностической и лечебной тактики при опухоли почки / Ю.Г. Аляев, А.А. Крапивин. – М. – Тверь: ООО Издательство "Триада", 2006. – 224 с.
2. Петров, С.Б. Усовершенствованная техника достижения гемостаза при резекции почки с новообразованием/ С.Б. Петров, Е.С Шпиленя., А.В. Кукушкин, Д.Д. Шкарупа // Онкоурология. – 2009. – №1. – С. 14-19.
3. Серегин А.В. Органосохраняющие операции при раке почки. / Серегин А.В.: дисс. … д-ра мед. наук. – М., 2000. – 319 с.
4. Школьник, М.И. Современные методы гемостаза при органосохраняющих операциях по поводу рака почки/М.И. Школьник, Д.Г. Прохоров, Р.В. Леоненков, И.В Шевцов// Онкохирургия. – 2009. – Т. 1. – С. 32-35.
5. Bensalah K. Positive surgical margin appears to have negligible impact on survival of renal cell carcinomas treated by nephron-sparing surgery/ K. Bensalah. A.J. Pantuck, N. Rioux-Leclercq//.Eur Urol. – 2010. Mar;57(3):466-71. Epub 2009 Mar 31.
6. Czerny H.E. Ueber Nierenexstirpation./ H.E. Czerny/ Beitr Z Klin Chir, 1890. – 6. – P. 484-486.
7. Ferlay J., Shin H.R., Bray F., Forman D., Mathers C., Parkin D.M. Estimates of worldwide burden of cancer in 2008: GLOBOCAN 2008. Int J Cancer 2010; 127:28893-917.
8. Heuer R., Gill I.S., Cuazzoni G. et al. A critical analysis of the actual role of minimally invasive surgery and active surveillance for kidney cancer. Eur Urol 2010;57:223-32.
9. Kane C.J., Mallin K., Ritchey J., Cooperberg M.R., Carrol P.R. Renal Cell cancer stage migration: analysis of the National Cancer Data Base. Cancer 2008;113:78-83.
10. Levi F, Ferlay J, Galeone C, The changing pattern of kidney cancer incidence and mortality in Europe. BJU Int. 2008 Apr;101(8):949-58. Epub 2008 Jan 30.
11. Li Q.L., Cheng L., Guan H.W.: Safety and efficacy of mini-margin nephron-sparing surgery for renal cell carcinoma 4-cm or less // Urology. 2008 71(5):924-927.
12. Ljunberg B. Hanbury D.C., Kuczyk M.A. Guidelines on renal cell carcinoma/ European Association of Urology. Edition 2007. p 14.
13. Murad T, Komaiko W, Oyasu R, Bauer K Multilocular cystic renal cell carcinoma. Am J Clin Pathol 1991; 95: 633 7.
14. Patard J.J., Shvarts O., Lam J.S.: Safety and efficacy of partial nephrectomy for all T1 tumors based on an international multicenter experience // J. Urol. 2004 171(6 Pt1):2181-2185.
15. Remzi M., Javadli E., Ozsoy M. Management of small renal masses: a review. World J Urol 2010;28:275-81.
16. Robson, C.J. (1963) Radical nephrectomy for renal cell carcinoma. J. Urol.89,37–41. Robson C.J., Churchill B.M., and Andersen W. The results of radical nephrectomy for renal cell carcinoma. J. Urol. 1969:101;297–301.
17. Shapiro E., Benway B.M., Wang A.J., Bhayani S.B. The role of nephron-sparing robotic surgery in the management of renal malignancy.Curr Opin Urol 2009;19:76-80.
18. Timsit M.O., Bazin J.P., Thiounn N.: Prospective study of safety margins in partial nephrectomy: intraoperative assessment and contribution of frozen section analysis // Urology. 2006 67(5): 923-926.
19. Van Poppel H., Becker F., Cadeddu J.A. et al. Treatment of localised renal cell carcinoma. Eur Urol 2011;60:662-72.
20. Vermooten V: Indications for conservative surgery in certain renal tumors: a study based on the growth pattern of the clear-cell carcinoma. J Urol, 64: 200-221, 1950.
21. Volpe A., Cadeddu J.A., Cestari A. et al. Contemporary management of small renal masses. Eur Urol 2011;60:501-15.
22. Vordos Dimitrios, Lebret Thierry, Molinie Vincent, Saporta François, Thomas Laurent, Andre David, Herve Jean-Marie, Lugagne Pierre-Marie, Botto Henry. Cystic renal cell carcinoma: histological features and clinical outcome. European Urology Supplements 1 (2002) No. 1, pp. 172.
23. Wells S. Successful removal of two solid circum-renal tumors. Br Med J 1884; 1: 758.
24. Yossepowitch O, Thompson RH, Leibovich BC, Positive surgical margins at partial nephrectomy: predictors and oncological outcomes. J Urol. 2008 Jun;179(6):2158-63.

УДК 616.62-006.6-089.87-089.168.1-06
© А.В. Лыков, А.А. Кельн, А.В. Купчин, 2013

А.В. Лыков[1], А.А. Кельн[2], А.В. Купчин[1]

АНАЛИЗ РАННИХ ОСЛОЖНЕНИЙ ПОСЛЕ РАДИКАЛЬНОЙ ЦИСТЭКТОМИИ ПРИ РАКЕ МОЧЕВОГО ПУЗЫРЯ

[1]ГБУЗ «Тюменский областной онкологический диспансер», г. Тюмень
[2]ГБОУ ВПО «Тюменская государственная медицинская академия» Минздрава России, г. Тюмень

Ретроспективно проанализирована структура ранних послеоперационных осложнений у 314 пациентов. Больные разделены на 3 группы по принципу хирургического освоения данного вида операции. Изучена взаимосвязь развития тяжелых осложнений в зависимости от соматического статуса пациентов, перенесших оперативные вмешательства в анамнезе.
Ключевые слова: радикальная цистэктомия, факторы риска развития осложнений, ранние послеоперационные осложнения.

A.V. Lykov, A.A. Keln, A.V. Kupchin

ANALYSIS OF EARLY COMPLICATIONS AFTER RADICAL CYSTECTOMY IN BLADDER CANCER

The structure of early postoperative complications of 314 patients divided into 3 groups depending on the type of surgical assimilation of this type of operation was analyzed retrospectively. Interrelation of severe complications development and somatic status of the patient, or any operative interventions in past medical history, was studied.
Key words: radical cystectomy, complications development risk factors, early postoperative complications.

Заболеваемость раком мочевого пузыря (РМП) увеличивается с каждым годом, прирост за последние 10 лет составил 15,65%, среднегодовой – 1,46% [7]. Радикальная цистэктомия (РЦЭ) является травматичным оперативным вмешательством, периоперационная смертность составляет 2,0-26,9% [5]. Осложнения в раннем послеоперационном периоде имеют место у 50-70% больных [1]. После выполнения РЦЭ перед хирургом стоит важная задача выбора метода деривации мочи. Ошибки при выполнении реконструктивного этапа операции являются основной причиной послеоперационных осложнений и тяжелой социальной дезадаптации пациентов. В данном исследовании мы оценили частоту и структуру возникновения ранних послеоперационных осложнений, разделив их на 3 периода, а также были изучены факторы риска развития тяжелых осложнений после осуществления РЦЭ.

Материал и методы. За период с 1998 по 2012гг. в хирургическом отделении № 2 ГБУЗ ТООД накоплен опыт выполнения 314 РЦЭ по поводу РМП. По половой принадлежности большую часть составили мужчины – 284 (90,48%), женщин было 30 (9,52%). В структуре диагнозов превалировала стадия $T_3N_0M_0$ (36,6%), у 14% диагностированы метастазы в регионарные лимфатические узлы, а у 2-х пациентов (0,66%) отдаленные метастазы. У 33 пациентов (10,5%) установлена низкая степень аплазии опухоли, у остальных – высокая и умеренная. После проведения РЦЭ применялись различные методы деривации мочи: ортотопическая по методикам Studer – 88(28%), Hautmann – 71(22,6%), по другим ортотопическим методикам – 25(7,9%), гетеротопическая по Bricker – 22(7%) и другие методики – 43(13,7%), уретерокутанеостомия – 65(20,7%). Все послеоперационные осложнения разделены на 3 временных периода: с 1998 по 2003 гг., с 2004 по 2009 гг. и с 2010 по 2012 гг. (табл. 1 и 2). Число выполненных операций в каждом периоде составляет 78, 152 и 84 соответственно. Для оценки факторов, связанных с развитием тяжелых осложнений, использованы моно- и мультивариантные логические регрессионные анализы. Переменные со статистически значимым ($p<0,1$) отношением рисков (ОР) включены в мультивариантный логический регрессивный анализ. Для всех переменных вычислялись ОР, 95% доверительный интервал (ДИ) и статистические значимости. Статистический анализ произведен с использованием программы SPSS v.13.0.

Результаты. Из медицинской документации отобраны 263 случая ранних осложнений у 150 (47,8%) пациентов. Оценена их тяжесть в соответствии с классификацией Клавьена: I степень у 30(12,7%) больных, II – у 104 (44,1%), III – у 47 (19,9%), IV – у 35 (14,8%), V – у 20 (8,5%). При исследовании выявлено 102 случая тяжелых осложнений у 55(17,5%) пациентов. Послеоперационная летальность составила 6,4% (n=20).

При анализе результатов лечения выявлено, что развитие послеоперационных осложнений зависело от навыков оперирования (табл. 1 и 2). Большое количество осложнений отмечено во 2-м периоде (138), трети из

которых в 39 случаях потребовалось повторное оперативное вмешательство, количество летальных случаев составило 8. В 1-м периоде было выявлено 89 осложнений, в 30 случаях из них выполнено срочное повторное оперативное вмешательство, количество летальных исходов составило 10. Несмотря на то, что 3-й период включает в себя 3 последних года, отмечается снижение всех показателей. Наибольшее число осложнений (36,5%) носит воспалительный характер (инфекция верхних мочевых путей). По этой причине велик процент эвентрации петель кишечника и повторных оперативных вмешательств: 10, 20 и 1 случай соответственно в каждом временном периоде. Проведение мероприятий по профилактике данного осложнения позволило в 3-й период (с 2010 по 2012 год) значительно снизить данную патологию. Наиболее грозным видом осложнений является перитонит, составляющий 9,9 %. Снижению послеоперационных осложнений в 3-м временном периоде способствовали не только повышение опыта оперирования, но и использование новейших хирургических пособий и материалов, а также квалифицированный анестезиологический подход к каждому пациенту.

Таблица 1

Структура ранних послеоперационных осложнений терапевтического характера

Вид осложнений	1998-2003 гг.			2004-2009 гг.			2010-2012 гг.		
	Осложнения	Повторные операции	Летальность	Осложнения	Повторные операции	Летальность	Осложнения	Повторвторные операции	Летальность
Тромбоэмболия легочной артерии и глубоких вен нижних конечностей, мезентериальных сосудов	1		1	1			1		
Декомпенсация сердечно-сосудистых заболеваний				4		3			
Острое нарушение мозгового кровообращения				2					
Явление острого панкреатита				1	1		1		
Адаптационный, обострение хронического пиелонефрита	37	6		48	1		11		
Прогрессирование почечной недостаточности	1 2		2	7					
Пневмония	1			7			1		
Канцероматоз (раковая интоксикация)				1		1	1		1
Всего…	51	6	3	71	2	4	15		1

Таблица 2

Структура ранних послеоперационных осложнений хирургического характера

Вид осложнений	1998-2003			2004-2009			2010-2012		
	Осложнения	Повторные операции	Летальность	Осложнения	Повторные операции	Летальность	Осложнения	Повторные операции	Летальность
Кровотечение из сосудов малого таза	1		1	1	1				
Перитонит различной этиолгии	10	10	5	7	7	3	9	9	1
Резервуарно - кожный и влагалищный свищи	8	1		10	4		9		
Эвентрация петель кишечника	10	10		20	20		1	1	
Желудочно-кишечное кровотечение	1	1	1	5	2		1		
Кишечная непроходимость				11	2	1			
Стриктура мочеточниково-резервуарного анастомоза				2	1		1		
Атония резервуара	8	2		1					
Всего…	38	24	7	57	37	4	21	10	1

Моновариантный логический анализ показал статистическую значимость в развитии тяжелых осложнений осложненного кардиологического анамнеза (ОР 0,95, 95%ДИ 0,16-2,23, p=0,05), предшествующих операций на брюшной полости и органах малого таза (ОР 2,17, 95%ДИ 1,13-4,15, p=0,04), функционального класса ASA (ОР 1, 72, 95% ДИ 0,83-3,14, p=0,05). Индекс коморбидности Чарлсона (ОР 1,12, 95%ДИ 0,43-2,56, p=0,08), ИМТ (ОР 2,12, 95%ДИ 1,31-3,93, p=0,09), ортотопический тип отведения мочи (ОР 0,56, 95%ДИ 0,19-0,97, p=0,08) продемонстрировали тренд их статистической значимости. Показатель сывороточного гемоглобина 90‹ против 90› (p=0,2), возраст пациентов 60› против 60‹ (p=0,3), стадия опухолевого процесса $T_{1-2}N_0M_0$ против $T_{3a-4a}N_0M_0$ (p=0,3), гетеротопический тип отведения мочи (p=0,3) не имеют статистической значимости. При мультивариантном анализе: ИМТ›25 (ОР 2,42, 95%ДИ 1,52-4,32, p=0,068), функциональный класс

ASA (ОР 2,14, 95%ДИ 1,43-4,12, p=0,048), индекс Чарльсона ≥1 (ОР 1,68, 95% ДИ 0,89-3,46, p=0,024), осложненный кардиологический анамнез (ОР 2,72, 95%ДИ 1,89-5,24, p=0,024), операции на брюшной полости и органах малого таза в анамнезе (ОР 2,72, 95%ДИ 2,98-4,48, p=0,018) продемонстрировали тренд их статистической значимости. Сочетание факторов риска: ИМТ›25, осложненный кардиологический анамнез, операции на брюшной полости и органах малого таза в анамнезе – встретилось у 16 пациентов из 39, что составило 41%.

Обсуждение. A.Shabsigh [4] развитие тяжелых осложнений наблюдал у 117 (10%) в течение 30 дней после выполнения РЦЭ у 1142 пациентов. В мультивариантном анализе факторами риска осложнений были возраст (p=0,04), предшествующие операции на брюшной полости (p=0,03) и уровень интраоперационной кровопотери (p=0,04). По данным G. Novara [3], при выполнении 358 РЦЭ зарегистрировано 231 раннее осложнение у 174 (49%) пациентов, 13% из них тяжелых. В моновариантном анализе фактором риска был класс по ASA, а в мультивариантном анализе женский пол (p=0,017) и класс по ASA (p=0,013) оказались независимыми предикторами развития осложнений. R.S. Svatek [6] изучил неблагоприятные факторы, возникавшие в течение 90 дней после выполнения РЦЭ. Как минимум одно осложнение наблюдалось у 152 (54%) больных, осложнения тяжелой степени у 40,3% пациентов. Единственным фактором, связанным с возникновением любого, в том числе и тяжелого, осложнения РЦЭ, был ИМТ. В исследовании C.T.Lee [2] оценено влияние ИМТ на результаты РЦЭ. Авторы выявили взаимосвязь повышенного ИМТ с увеличением уровня кровопотери (p=0,004), длительным временем операции (p=0,006) и увеличением частоты развития осложнений (p=0,01). С.А. Красный [8] изучил 132 осложнения у 91 пациента (22%), развившихся в течение 30 дней после операции. Из них тяжелых осложнений было 66 у 42 (10%) пациентов. Факторами риска возникновения тяжелых осложнений стали неопытность хирурга (p=0,048) и повышенный ИМТ (p=0,012).

Выводы. С 1998 по 2009 гг. нами выработаны навыки хирургического лечения пациентов, разработаны собственные подходы к формированию искусственных мочевых резервуаров. С 2010 по 2012 гг. отмечается значительное снижение послеоперационных осложнений и летальности вследствие улучшения хирургических навыков. Независимыми факторами риска развития тяжелых осложнений являются сердечно-сосудистые заболевания, повышенный индекс массы тела и оперативные вмешательствами в анамнезе.

Сведения об авторах статьи:

Лыков Александр Валерьевич – к.м.н., врач уролог высшей категории, зав. отделением онкоурологии ГБУЗ ТООД. Адрес: г. Тюмень, ул. Барнаульская, 32.

Кельн Артем Александрович – клинический ординатор кафедры хирургии с курсом урологии ФПК и ППС ГБОУ ВПО ТюмГМА Минздрава России. Адрес: 625023 г. Тюмень, ул. Одесская, 54.

Купчин Александр Валерьевич – врач-уролог онкоурологического отделения ГБУЗ ТООД. Адрес: г. Тюмень, ул. Барнаульская, 32.

ЛИТЕРАТУРА

1. Злокачественные новообразования в России в 2010 году (заболеваемость и смертность)/ под ред. В.И.Чиссова, В.В.Старинского, Г.В.Петровой. – М., 2012.
2. Красный, С.А. Предикторы ранних тяжелых осложнений радикальной цистэктомии/С.А. Красный, О.Г. Суконко, С.Л.Поляков, А.И.Ролевич [и др.]. // Онкоурология. – 2010. – №4. – С. 42–47.
3. Gerharz E.W.,Rosen A.,Mansson W.,Complications and Quality of Life Following Urinary Diversion After Cystectomy. EAU UpdateSeries2005;3:156-68.
4. Lee C.T., Dunn R.L., Chen B.T. et al. Impact of body mass index on radical cystectomy. J.Urol.2004;172(4 Pt 1):1281–5.
5. Novara G., De Marco V., Aragona M. et al. Complications and mortality after radical cystectomy for bladder transitional cell cancer. J.Urol.2009;182(3):914–21.
6. Shabsigh A., Korets R., Vora K.C. et al. Defining early morbidity of radical cystectomy for patients with bladder cancer using a standardized reporting methodology. Eur. Urol.2009;55:164-76.
7. Stenzl A., Cowan N.C., De Santis M. Et al. The updated EAU guidelines on muscle-invasive and metastasic bladder cancer. Eur.Urol 2009;55:815-25.
8. Svatek R.S., Fisher M.B., Matin S.F. et al. Risk factor analysis in a contemporary cystectomy cohort using standardized reporting methodology andadverse event criteria. J. Urol.2010;183(3):929-34.

УДК 616.65-089-06:616.62-008.22-08-07:612.74.16
© В.Н. Павлов, А.Р. Загитов, А.А. Казихинуров, В.З. Галимзянов, А.А. Измайлов, А.Т. Мустафин, Р.А. Абзалилов, А.В. Боярко, Р.Р. Ишмурзин, Ф.Н. Мухамедьянов, Н.В. Усманова, И.М. Насибуллин, 2013

В.Н. Павлов, А.Р. Загитов, А.А. Казихинуров, В.З. Галимзянов,
А.А. Измайлов, А.Т. Мустафин, Р.А. Абзалилов, А.В. Боярко, Р.Р. Ишмурзин,
Ф.Н. Мухамедьянов, Н.В. Усманова, И.М. Насибуллин

РОЛЬ ЭЛЕКТРОМИОГРАФИИ МЫШЦ ДНА ТАЗА В ОЦЕНКЕ ЭФФЕКТИВНОСТИ РЕАБИЛИТАЦИИ БОЛЬНЫХ С РАССТРОЙСТВАМИ МОЧЕИСПУСКАНИЯ ПОСЛЕ РАДИКАЛЬНОЙ ПРОСТАТЭКТОМИИ

ГБОУ ВПО «Башкирский государственный медицинский университет» Минздрава России, г. Уфа

Недержание мочи является самым частым урологическим осложнением после радикальной простатэктомии. Денервационные изменения в мышцах дна таза следует учитывать при оценке состояния пациентов с расстройствами мочеиспускания, а также при выборе тактики послеоперационного ведения. Перспективным методом реабилитации больных с недержанием мочи является использование упражнений для мышц дна таза. Данный метод реабилитации позволяет добиться хороших результатов в удержании мочи.

Ключевые слова: недержание мочи, электромиография мышц дна таза, реабилитация.

V.N. Pavlov, A.R. Zagitov, A.A. Kazikhinurov, V.Z. Galimzyanov,
A.A. Izmailov, A.T.Mustafin, R.A. Abzalilov, A.V. Boyarko, R.R. Ishmurzin,
F.N. Mukhamedyanov, N.V. Usmanova, I.M. Nasibullin

THE ROLE OF ELECTROMYOGRAPHY OF PELVIC FLOOR MUSCLES TO ASSESS THE EFFICIENCY OF REHABILITATION OF PATIENTS WITH URINARY DISORDERS AFTER RADICAL PROSTATECTOMY

Urinary incontinence is the most common urological complications after radical prostatectomy. Underactive changes in pelvic floor muscles should be taken into account in the assessment of state of patients with urination disorders, as well as in the choice of post-operative tactics. A perspective method of rehabilitation of patients with urinary incontinence is the use of exercises for the pelvic floor muscles. This method of rehabilitation allows achieving good results in the retention of urine.

Key words: urinary incontinence, electromyography of the pelvic floor muscles, rehabilitation.

В настоящее время количество мужчин, больных локализованным раком предстательной железы, увеличивается во всем мире, в том числе и в России. Это связано как с общим старением мужского населения, так и с внедрением в повседневную практику ПСА-диагностики и полифокальной трансректальной биопсии простаты под УЗ-контролем [2,3,6,7].

В последнее десятилетие «золотым стандартом» лечения локализованного РПЖ является радикальная простатэктомия (РПЭ), которая выполняется пациентам с ожидаемой продолжительностью жизни более 10 лет. Вместе с тем результаты РПЭ многие исследователи оценивают неоднозначно, так как риск возникновения осложнений, влияющих на качество жизни после этой операции, и их тяжесть достаточно высоки [4,3,12].

Самым частым и социально-значимым осложнением в раннем послеоперационном периоде после РПЭ является недержание мочи (НМ), которое сказывается на качестве жизни пациентов. По данным разных авторов после РПЭ различную степень НМ регистрируют в 30-70% случаев [2,5,7].

Многие авторы расстройствам иннервации и сократительной способности мышц дна таза придают большое значение в патогенезе НМ после радикальных операций на органах малого таза (ОМТ) [1,8,10].

Лечение больных с НМ после радикальных операций на ОМТ продолжает оставаться сложной и во многом еще нерешенной задачей. Большинство существующих методов лечения НМ, оказались малоэффективными или дорогостоящими, и при их применении часто возникают рецидивы заболевания, требующие повторных и небезопасных оперативных вмешательств (периуретральное введение коллагена, имплантация искусственного сфинктера мочевого пузыря и т.д.) [4,6,9,11].

Для оптимальной реабилитации пациентов после РПЭ необходимо восстановить нормальное мочеиспускание и устранить подтекание мочи между мочеиспусканиями.

Одним из перспективных методов послеоперационного ведения больных после РПЭ является проведение комплексной реабилитации с использованием упражнений для мышц дна таза.

Цель исследования. Изучение иннервации мышц дна таза в патогенезе нейрогенных расстройств мочеиспускания у больных после радикальной простатэктомии.

Материал и методы. Проспективное исследование проведено на репрезентативной

выборке по результатам комплексного обследования и лечения 172 пациентов с локализованным РПЖ, перенесших РПЭ с 2000 по 2011 гг. в клинике урологии ГБОУ ВПО «Башкирский государственный медицинский университет» Минздрава России на базе отделения урологии Республиканской клинической больницы им. Г.Г. Куватова МЗ РБ, урологического центра Клиники ГБОУ ВПО БГМУ Минздрава России, отделения онкоурологии ГБУЗ Республиканского онкологического диспансера МЗ РБ, МУЗ «Больница скорой медицинской помощи» г. Уфы и МУЗ «Городская клиническая больница» № 1 г. Стерлитамака. Сроки наблюдения составили 4 месяца - 3 года.

У обследованных пациентов возраст колебался от 41 года до 76 лет, в среднем 60,5±4,9 года. Все пациенты были разделены на три группы в зависимости от вида операции и послеоперационной реабилитации.

I группа представлена 67 (38,9%) пациентами с локализованным РПЖ, которым выполнена РПЭ с использованием традиционных методов оперативного лечения, стандартной предоперационной подготовкой и послеоперационным ведением.

II группа – 56 (32,6%) пациентов с аналогичным диагнозом, которым выполнена стандартная РПЭ с последующим реабилитационным лечением.

III группа – 49 (28,5%) пациентов с локализованным РПЖ относительно молодого возраста (41-65 лет, средний возраст 55,3±6,61 года), которые настаивали на сохранении потенции, им произведена РПЭ с сохранением сосудисто-нервных пучков. Эта группа также получила реабилитационное лечение.

В реабилитационном лечении пациентов с НМ мы использовали поведенческую терапию, физиотерапию области тазового дна с обратной биологической связью (под контролем цистоскопии, электромиографии, ТРУЗИ), тренировку мочевого пузыря, комплекс упражнений для лечения НМ, электростимуляцию мышц дна таза, препараты улучшающие микроциркуляцию и нервно-мышечную проводимость мышц дна таза.

Проводилась игольчатая ЭМГ наружных поперечно-полосатых сфинктеров уретры и ануса на миографе Keypoint Workstation (Дания). С целью определения нормативных показателей потенциалов двигательных единиц (ПДЭ) мышц тазового дна нами была обследована группа из 37 здоровых мужчин-добровольцев (группа сравнения) в возрасте от 20 до 35 лет, ранее не оперированных на органах малого таза, не имеющих заболеваний мочеполовой системы в анамнезе и не предъявляющих жалобы на расстройства мочеиспускания (табл. 1).

Таблица 1

Результаты ЭМГ мышц тазового дна при физиологической норме (n=37)

Результаты ЭМГ тазового дна, M±δ	
Средняя длительность ПДЭ, мс	5,6±1,2
Средняя амплитуда ПДЭ, мВ	0,36±0,14
Спонтанная активность (ПФ/ПОВ)	-

Результаты и обсуждение. После оперативного лечения 19 (28,3%) пациентов I группы отказались от участия в исследованиях по субъективным и объективным причинам. Таким образом, общее количество пациентов в I группе составило 48 человек, в двух других группах количество пациентов осталось без изменений. Всего в исследовании приняли участие 153 пациента с локализованным РПЖ.

Через 1 месяц после РПЭ 48 (31,4%) пациентов исследуемых групп были полностью континентны, только изредка они использовали прокладки при посещении общественных мест. Среди них 32 (66,6%) пациента удерживали мочу сразу после удаления уретрального катетера в среднем на 12,0±0,61 сутки после операции. По степени тяжести НМ исследуемые группы были сопоставимы (χ^2=0,497; df=4; p=0,974).

Таблица 2

Частота НМ по данным «pad-тест» через 1 месяц после РПЭ

Степень тяжести НМ	Группы больных		
	I (n=48)	II (n=56)	III (n=49)
Легкая	8 (16,6%)	10 (17,8%)	9 (18,4%)
Средняя	22 (45,8%)	26 (46,4%)	24 (48,9%)
Тяжелая	3 (6,2%)	2 (3,5%)	1 (2,04%)
Итого	33 (68,6%)	38 (67,8%)	34 (69,4%)

В полном объеме диагностические исследования по определению вида и степени НМ после РПЭ проведены у 105 (68,6%) пациентов. Из I группы – 33 (21,5%), из II группы - 38 (24,8%), из III группы - 34 (22,3%).

Спустя 12 месяцев после РПЭ у пациентов I группы СНМ было у 7 (14,5%) пациентов, УНМ – у 4 (8,3%) и смешанное НМ – у 1 (2,1%) пациента. Во II группе СНМ было отмечено у 5 (8,9%) пациентов, УНМ – у 3 (5,3%) и смешанное НМ – у 1 (1,7%) пациента. В III группе СНМ было у 2 (4,1%) пациентов, УНМ – у 2 (4,1%) и смешанное НМ – у 1 (2,1%) пациента. Причинными факторами УНМ были бактериурия (E.coli, staphylococcus sapr. и др.), цистит и анастомозит (по данным уретроцистоскопии). В большинстве случаев имело место сочетание цистита и анастомозита. У ряда пациентов имело место сочетание как стрессового, так и ургентного характера НМ.

Сравнительный анализ эффективности лечения больных показал, что лучшие результаты отмечены у пациентов III группы, которые чрез 1 год после операции удерживали мочу в 89,7% случаев против 75,0% случаев в I группе (p=0,097) и 83,1% случаев во II группе (p=0,402).

При исследовании ЭМГ мышц дна таза средняя длительность потенциалов двигательных единиц в группе сравнения составила 5,6±0,14 мс. По данным ЭМГ, у пациентов, перенесших РПЭ в раннем послеоперационном периоде выявлено значительное увеличение средней длительности потенциалов двигательных единиц более 80% (см. рис.).

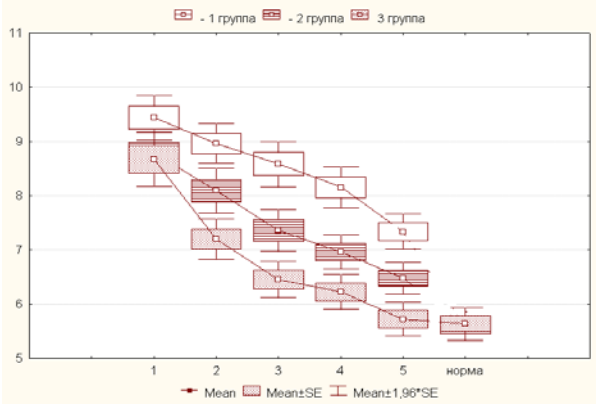

Рис. Динамика результатов ЭМГ мышц тазового дна у больных I-III групп

Примечание. По оси абсцисс периоды наблюдения после операции: 1 – через 1 мес.; 2 – через 3 мес.; 3 – через 6 мес.; 4 – через 9 мес.; 5 – через 12 мес. после операции. По оси ординат – значения параметров ЭМГ, мс, SE – стандартная ошибка средней, ⊥ – границы 95% доверительного интервала.

В ходе динамического наблюдения в послеоперационном периоде установлено, что в течение 12 месяцев показатели ЭМГ прямолинейно снижались, составив в среднем через 1 год после операции в I группе 7,2±0,19 мс (p<0,01), во II группе – 6,2±0,15 мс (p<0,01) и в III группе – 5,7±0,16 мс (p<0,001). Как видно на рис., во II и III группах показатели ЭМГ были достоверно выше нормы, в III группе данные максимально приблизились к показателям нормы в группе здоровых лиц.

Таким образом, во II и III группах наблюдается более раннее восстановление показателей ЭМГ мышц дна таза по сравнению с пациентами не получивших реабилитационное лечение.

Заключение.

Полученные нами результаты показали высокую информативность ЭМГ мышц дна таза по выяснению патогенетических механизмов расстройств мочеиспускания у пациентов после РПЭ. Таким образом, проведенная комплексная послеоперационная реабилитация с использованием упражнений и электростимуляции мышц тазового дна, а также препаратов, улучшающих питание и проводящую функцию нервной ткани, позволяет в значительной степени улучшить результаты лечения расстройств мочеиспускания, что подтверждается данными ЭМГ мышц дна таза.

Сведения об авторах статьи:

Павлов В.Н. – д.м.н., профессор, зав. кафедрой урологии с курсом ИПО ГБОУ ВПО БГМУ Минздрава России. Адрес: 450000, г. Уфа, Ленина, 3.E-mail: vpavlov3@yandex.ru.

Загитов А.Р. – к.м.н., доцент кафедры урологии с курсом ИПО ГБОУ ВПО БГМУ Минздрава России. Адрес: 450000, г. Уфа, Ленина, 3. E-mail: artur.zagitov@inbox.ru;

Казихинуров А.А. – д.м.н., профессор кафедры урологии с курсом ИПО ГБОУ ВПО БГМУ Минздрава России. Адрес: 450000, г. Уфа, Ленина, 3.

Галимзянов В.З. – профессор кафедры урологии с курсом ИПО ГБОУ ВПО БГМУ Минздрава России. Адрес: 450000, г. Уфа, Ленина, 3.

Измайлов А.А. – к.м.н., доцент кафедры урологии с курсом ИПО ГБОУ ВПО БГМУ Минздрава России. Адрес: 450000, г. Уфа, Ленина, 3.

Мустафин А.Т.– к.м.н., доцент кафедры урологии с курсом ИПО ГБОУ ВПО БГМУ Минздрава России. Адрес: 450000, г. Уфа, Ленина, 3.

Абзалилов Р.А. – соискатель кафедры урологии с курсом ИПО ГБОУ ВПО БГМУ Минздрава России. Адрес: 450000, г. Уфа, Ленина, 3.

Боярко А.В. – к.м.н., ассистент кафедры урологии с курсом ИПО ГБОУ ВПО БГМУ Минздрава России. Адрес: 450000, г. Уфа, Ленина, 3.

Ишмурзин Р.Р. – соискатель кафедры урологии с курсом ИПО БГМУ. Адрес: 450000, г. Уфа, Ленина, 3.

Мухамедьянов Ф.Н. – соискатель кафедры урологии с курсом ИПО БГМУ. Адрес: 450000, г. Уфа, Ленина, 3.

Усманова Н.В. – соискатель кафедры урологии с курсом ИПО БГМУ. Адрес: 450000, г. Уфа, Ленина, 3.

Насибуллин И.М. – к.м.н., сотрудник кафедры урологии с курсом ИПО БГМУ. Адрес: 450000, г. Уфа, Ленина, 3.

ЛИТЕРАТУРА

1. Аляев, Ю.Г. Роль скрытых денервационно-реиннервационных изменений мышц промежности в расстройствах мочеиспускания и эрекции / Ю.Г. Аляев, Т.Г. Маркосян, С.С. Никитин // Медицинский вестник Башкортостана. - 2011. – Т. 6, № 2. - С. 211-215.
2. Аполихин, О.И. Пути повышения эффективности радикальной простатэктомии / О.И. Аполихин, М.И. Катибов // Урология. - 2011. - № 4. - С. 49-55.
3. Ким, А.В. Оптимизация лечебно-восстановительного процесса у пациентов после радикальной простатэктомии : автореф. дис. … канд. мед. наук. – М., 2010. - 21 с.
4. Коган, М.И. Радикальная хирургия рака предстательной железы / М.И. Коган, О.Б. Лоран, С.Б. Петров. - М.: ГЕОТАР-Медиа, 2006. - 352 с.
5. Лоран, О.Б. Функция мочеиспускания у больных после радикальной простатэктомии / О.Б. Лоран, Е. И. Велиев // Врач. - 2007. - № 9. - С. 64-65.

6. Петров, С.Б. Отдаленные результаты позадилонной радикальной простатэктомии / С.Б. Петров, С.А. Ракул, Р.Д. Галимов // Вестник хирургии им. И.И. Грекова. - 2010. - Т. 169, № 1. - С. 117-122.
7. Пушкарь, Д.Ю. Профилактика недержания мочи у больных раком простаты, перенесших радикальную простатэктомию / Д.Ю. Пушкарь, П.И. Раснер, А.В. Бормотин // Урология. - 2007. - № 2. - С. 45-50.
8. Электромиография в диагностике нервно-мышечных заболеваний / Б.М. Гехт [и др.]. - Таганрог, 1997. - 370 с.
9. Arnheim, K. Early rehabilitation after radical prostatectomy. PDE-5 inhibitor only when needed? / K. Arnheim // MMW Fortsch. Med. – 2010. – Bd. 152, № 39. – S. 14-5.
10. Buchthal, F. An introduction of electromyography / F. Buchthal. - Copenhagen: Gyldendal, 1957. - 43 p.
11. Changes of Uridynamics after Radical Retropubic Prostatectomy / B. Kleinhans [et al.] // Eur. Urol. - 1999. - Vol. 35. - P. 217-222.
12. Eastham, J.A. Radical prostatectomy for clinical stage T1 and T2 Prostate Cancer / J.A. Eastham, P.T. Scardino // Genitourinary Oncology. - Philadelphia: Lippincott Williams and Wilkins, 2006. - Vol. 3.

УДК 616.62-006.6-036-07:575.174.015.3
© В.Н. Павлов, А.А. Измайлов, Т.В. Викторова, С.М. Измайлова, Л.З. Ахмадишина, Р.И. Сафиуллин, А.Р. Загитов, А.Т. Мустафин, М.Ф. Урманцев, Л.М. Кутлияров, В.А. Ногманова, 2013

В.Н. Павлов[1], А.А. Измайлов[1], Т.В. Викторова[1],
С.М. Измайлова[1], Л.З. Ахмадишина[2], Р.И. Сафиуллин[1], А.Р. Загитов[1],
А.Т. Мустафин[1], М.Ф. Урманцев[1], Л.М. Кутлияров[1], В.А. Ногманова[1]

АССОЦИАТИВНОЕ ИССЛЕДОВАНИЕ ВКЛАДА ПОЛИМОРФНЫХ ЛОКУСОВ ГЕНОВ ДЕТОКСИКАЦИИ КСЕНОБИОТИКОВ В РАЗВИТИЕ РЕЦИДИВА И ЛИМФОГЕННОГО МЕТАСТАЗИРОВАНИЯ РАКА МОЧЕВОГО ПУЗЫРЯ

[1]ГБОУ ВПО «Башкирский государственный медицинский университет» Минздрава России, г. Уфа
[2]ФГБУН «Институт биохимии и генетики» УНЦ РАН, г. Уфа

Мы проанализировали результаты лечения 208пациентов с диагнозом РМП, из них 104 пациента (N=104) с диагнозом ПРМП и 104 пациента с инвазивным РМП (ИРМП), находившихся на стационарном лечении в клинике БГМУ, РКОД и РКБ г. Уфы (РБ) в период с 2006 по 2012 гг. и практически здоровых лиц (216). Проведен молекулярно-генетический анализ полиморфных локусов генов арилгидрокарбонового рецептора: AHR, AHRR. ARNT, цитохромов Р450: CYP1A1 (A2455G), CYP1A2 (T-2464delT), глутатион S-трансферазы: GSTM1 (del), GSTP1 (A313G); репарации ДНК: XRCC1 (G28152A) у пациентов с рецидивами поверхностного рака мочевого пузыря, возникшими в течение года, и у пациентов с поверхностным раком мочевого пузыря без рецидива в течение года. Выявлены генотипы, ассоциированные с появлением рецидива поверхностного рака мочевого пузыря в течении года. Кроме того, проведен анализ полиморфных локусов этих генов у пациентов с инвазивным раком мочевого пузыря с лимфогенными метастазами и без них. Выявлены генотипы, ассоциированные с риском лимфогенного метастазирования.
Ключевые слова: рак мочевого пузыря, прогноз, генетические маркеры.

V.N. Pavlov, A.A. Izmailov, T.V. Victorova, S.M. Izmailova, L.Z. Akhmadishina,
R.I. Safiullin, A.R. Zagitov, A.T.Mustafin, M.F. Urmantsev, L.M. Kutliyarov, V.A. Nogmanova

ASSOCIATIVE STUDY OF POLYMORPHIC LOCI OF XENOBIOTICS DETOXICATION GENES CONTRIBUTION TO BLADDER CANCER RECURRENCE AND LYMPHAGENIC METASTASIS

The article presents treatment results of 208 bladder cancer patients (104 patients with bladder carcinoma in situ and 104 with invasive bladder cancer) being treated in the Clinic of BSMU, Republican Clinical Oncological Center and Republican Clinical Hospital of Ufa (Republic of Bashkortostan) during 2006-2012. The control group included 216 healthy people. We have carried out a molecular genetic analysis of polymorphic genes loci of aryl hydrocarbon receptor: AHR, AHRR, ARNT, Cytochrome gene P450: CYP1A1 (A2455G), CYP1A2 (T-2464delT), Glutathione S-transferase: GSTM1 (del), GSTP1 (A313G); DNA reparation: XRCC1 (G28152A) in patients with bladder CIS recurrence within a year, and in bladder CIS patients having no recurrence within a year. Genotypes associated with bladder CIS recurrence within a year were identified. Furthermore, analysis of these genes polymorphous loci in patients with invasive bladder carcinoma with and without lymphogenic metastases was carried out. Genotypes associated with lyphogenic metastasis risk were identified.
Key words: bladder cancer, prognosis, genetic markers

Злокачественные заболевания мочевого пузыря представляют серьезную проблему современной онкологии. Заболеваемость РМП в РФ за 1999-2009 гг. выросла с 8.10 до 9.34 (+15,3%). На момент постановки диагноза у 70-85% больных выявляется поверхностный РМП (ПРМП) (pTa, pT1) [1]. Стандартная лечебная тактика при ПРМП заключается в трансуретральной резекции (ТУР) опухоли и внутрипузырной химио- или иммунотерапии. Тем не менее до 85% ПРМП рецидивирует после лечения, причем 10-30% прогрессируют в инвазивные и диссеминированные формы рака [4]. 3-летняя выживаемость при первичном инвазивном раке во всем мире не превышает 67%, а при прогрессирующем из поверхностного составляет меньше половины (37%) [17]. Одним из наиболее перспективных направлений является определение молекулярно-генетических изменений в наследственном аппарате клетки, лежащих в основе ее злокачественной трансформации, и исполь-

зование их в качестве клинических маркеров, определяющих характер и прогноз заболевания [2,11].

Общепризнанно, что наличие лимфогенного метастазирования значительно ухудшает прогноз заболевания, а существующие методы оценки риска лимфогенного метастазирования не имеют достаточной достоверности [9,10,12,13,14,18]. Не прекращаются дискуссии об объеме проведения лимфаденэктомии стандартной или расширенной [9,18]. Формирование групп риска по лимфогенному местазированию заболевания основано на морфологических параметрах опухоли, таких как размер опухоли, степень инвазии, степень дифференцировки. Исследователи всего мира ведут поиск дополнительных генетических маркеров прогноза риска лимфогенного метастазирования при раке мочевого пузыря. Генетический полиморфизм в генах системы биотрансформации ксенобиотиков, ассоциированный с изменением соответствующих ферментов, может влиять на характер роста опухоли, частоту рецидива ПРМП и частоту лимфогенного метастазирования. Особого внимания заслуживают гены семейства цитохрома Р450 [3,7,8].

Нарушения в репарационных процессах приводят к накоплению повреждений в ДНК. В случае сбоев в системе, контролирующей и запускающей апоптоз, может происходить формирование жизнеспособного мутагенного генотипа. Ген XRCC1 расположен на 19-й хромосоме в локусе 19q13.2. Продукт гена XRCC1 является важным компонентом эксцизионной репарации оснований. Он исправляет поврежденные основания и одноцепочечные разрывы, вызванные ионизирующей радиацией и алкилирующими агентами [6,15,16, 19,20]. Необходимость определения прогностического значения молекулярно-генетических маркеров послужила основанием для проведения данной работы.

Материал и методы. Мы проанализировали результаты лечения 208 пациентов с диагнозом РМП, из них 104 пациента с диагнозом ПРМП и 104 пациента с инвазивным РМП (ИРМП), находившихся на стационарном лечении в клинике БГМУ, РКОД и РКБ г. Уфы (РБ) в период с 2006 по 2012 гг. и исследовали группу практический здоровых лиц (216 человек). Средний возраст больных составил 60.93±11.32 года. Срок наблюдения за пациентами с ПРМП составил от 1 до 4 лет после ТУР первичной опухоли мочевого пузыря. За время наблюдения у 57 (54,81%) больных возникли рецидивные опухоли в течение первого года наблюдения. Пациенты с рецидивом заболевания в течение первого года наблюдения вошли в основную группу ПРМП (N=57), без рецидива - в контрольную группу ПРМП (N=47). Всем больным ИРМП была выполнена радикальная цистэктомия с одномоментной реконструктивной операцией. Разделение больных на группы было произведено в зависимости от результатов гистологического исследования лимфатических узлов. В контрольную группу ИРМП вошли больные, не имевшие лимфогенной инвазии (44 пациента), в основную группу ИРМП – пациенты с гистологически подтвержденным поражением лимфоузлов (60 пациентов).

Материалом для молекулярно-генетического анализа служили образцы ДНК, выделенные из лимфоцитов периферической венозной крови. Для выделения ДНК использовался стандартный метод фенольно-хлороформной экстракции с небольшими модификациями (микрометод). Анализ полиморфных вариантов генов AHR проводили методом аллель-специфичной ПЦР. Для идентификации аллелей использовали маркер молекулярного веса с шагом 100 п.н. “100 bp DNA ladder” (“Сибэнзим”). Анализ полиморфных локусов генов цитохромов Р450: CYP1A1 (A2455G), CYP1A2 (T-2464delT), (номенклатура аллелей приведена согласно www.imm.ki.se/CYPalleles/ Human Cytochrome P-450 (CYP) genes: a web page for the nomenclature of alleles); глутатион S-трансферазы: GSTM1 (del) и GSTP1 (A313G); репарации ДНК XRCC1 (G28152A) проводили методом полимеразной цепной реакции синтеза ДНК (ПЦР) на термоциклере в автоматическом режиме с использованием локусспецифических олигонуклеотидных праймеров. Амплифицированные фрагменты ДНК разделяли электрофоретически в полиакриламидном неденатурированном геле (ПААГ).

Разницу в распределении частот генотипов между группами рассчитывали с использованием критерия $\chi 2$ с поправкой Иэйтса. Статистически значимыми считали различия при $p<0,05$, вычисление показателя отношения рисков, соответствующих 95% доверительных интервалов (95% CI) и проведение анализа соответствий при помощи программы Statistica v. 6.0.

Результаты. Нами проанализированы полиморфные локусы генов арилгидрокарбонового рецептора, репрессора и транслокатора арилгидрокарбонового рецептора в выборках больных раком мочевого пузыря и практически здоровых индивидов (табл. 1).

Таблица 1

Распределение частот генотипов и аллелей изученных полиморфных локусов арилгидрокарбонового рецептора, репрессора и транслокатора арилгидрокарбонового рецептора в выборках больных раком мочевого пузыря и здоровых индивидов

Генотипы и аллели	Больные раком мочевого пузыря, N (%)			Здоровые индивиды N (%)		
	мужчины	женщины	всего	мужчин	женщин	Всего
AHR c.1661G>A,rs2066853						
G/G	141 (78,33)	23 (67,65)	164 (76,64)	124 (78,48)	22 (62,86)	146 (75,65)
G/A	37 (20,56)	11 (32,35)	48 (22,43)	34 (21,52)	13 (37,14)	47 (24,35)
A/A	2 (1,11)		2 (0,93)			
G	319 (88,61)	57 (83,82)	376 (87,85)	282 (89,24)	57 (81,43)	339 (87,82)
A	41 (11,39)	11 (16,18)	52 (12,15)	34 (10,76)	13 (18,57)	47 (12,18)
N	180	34	214	158	35	193
AHRR c.565C>G, rs2292596						
C/C	77 (41,85)	9 (25,00)	86 (39,09)	65 (36,93)	15 (37,50)	80 (37,04)
C/G	81 (44,02)	19 (52,78)	100 (45,45)	87 (49,43)	19 (47,50)	106 (49,07)
G/G	26 (14,13)	8 (22,22)	34 (15,45)	24 (13,64)	6 (15,00)	30 (13,89)
C	235 (63,86)	37 (51,39)	272 (61,82)	217 (61,65)	49 (61,25)	266 (61,57)
G	133 (36,14)	35 (48,61)	168 (38,18)	135 (38,35)	31 (38,75)	166 (38,43)
N	184	36	220	176	40	216
ARNT c.522G>C, rs2228099						
G/G	78 (46,71)	22 (61,11)	100 (49,26)	72 (42,35)	17 (40,48)	89 (41,98)
G/C	52 (31,14)	9 (25,00)	61 (30,05)	72 (42,35)	20 (47,62)	92 (43,40)
CC	37 (22,16)	5 (13,89)	42 (20,69)	26 (15,29)	5 (11,90)	31 (14,62)
G	208 (62,28)	53 (73,61)	261 (64,29)	216 (63,53)	54 (64,29)	270 (63,68)
C	126 (37,72)	19 (26,39)	145 (35,71)	124 (36,47)	30 (35,71)	154 (36,32)
N	167	36	203	170	42	212

Было показано, что гетерозиготный генотип является фактором устойчивости к развитию заболевания (OR=0.56, 95%CI(0.38-0.85), p=0.005). Ассоциация сохранилась и при отдельном анализе мужчин (OR=0.62, 95%CI(0.38-0.99), p=0.04, X2=4.09). У женщин отмечена сходная тенденция (p=0.07, X2=3.33). Анализ внутри выборки больных раком мочевого пузыря значимых различий не выявил.

Проведен анализ распределения частот генотипов и аллелей полиморфных локусов генов CYP1A1, CYP1A2, GSTM1, GSTP1, XRCC1 у больных ПРМП (табл. 2).

Таблица 2

Распределение частот генотипов и аллелей полиморфных локусов генов CYP1A1, CYP1A2, GSTM1, GSTP1, XRCC1 у больных ПРМП

Генотипы	Основная группа		Контрольная группа		χ^2	P	OR (95% CI)
	Абс.	Частота, %	Абс.	Частота, %			
Полиморфный локус A2455G гена CYP1A1							
*1A*1A	32	56,14	38	80,85	6,06	0,01	0,30 (0,11-0,80)
*1A*2C	24	42,11	9	19,15	5,25	0,02	3,07 (1,15-8,33)
*2C*2C	1	1,75	0	0	0,01	1,00	–
*1A	88	77,19	85	90,43	5,54	0,02	0,36 (0,15-0,86)
*2C	26	22,81	9	9,57			2,79 (1,16-6,85)
Полиморфный локус T-2467delT гена CYP1A2							
*1A*1A	19	33,33	34	72,34	14,16	0,01	0,19 (0,08-0,48)
*1A*1D	31	54,38	11	23,40	9,02	0,01	3,90 (1,54-10,06)
*1D*1D	7	12,28	2	4,26	1,21	0,27	–
*1A	69	60,53	79	84,04	12,76	0,01	0,29 (0,14-0,59)
*1D	45	39,47	15	15,96			3,44 (1,68-7,09)
Делеционный полиморфизм гена GSTM1							
+/+	32	56,14	32	68,08	1,09	0,30	–
Del	25	43,86	15	31,92			
Полиморфный локус A313G гена GSTP1							
AA	30	52,63	35	76,09	5,05	0,03	0,35 (0,14-0,89)
AG	22	38,60	10	21,74	2,63	0,10	–
GG	5	8,77	1	2,17	0,99	0,32	–
A	82	71,93	80	86,96	5,98	0,02	0,38 (0,17-0,84)
G	32	28,07	12	13,04			2.60 (1,18-5,78)
Полиморфный локус G28152A гена XRCC1							
GG	16	28,07	20	42,55	1,79	0,18	–
GA	30	52,63	21	44,68	0,37	0,54	–
AA	11	19,30	6	12,77	0,39	0,53	–
G	62	54,39	61	64,89	1,94	0,16	–
A	52	45,61	33	35,11			–

У больных ПРМП основной группы по сравнению с больными контрольной группы выявлено статистически значимое повышение частоты гетерозигот *1A*2C (42,11% и 19,15% соответственно, p=0,02). Частота аллеля *2C полиморфного локуса A2455G гена CYP1A1 у больных ПРМП основной группы оказалась повышенной до 22,81% против 9,57% у больных контрольной группы (p=0,02). В группах преобладал генотип

*1A*1A и аллель *1A. Частота генотипа *1A*1A составила в группе контроля 80,85%, в основной группе – 56,14% (p=0,01).

Нами был проанализирован полиморфный локус T-2467delT гена CYP1A2 с учетом рецидива ПРМП в течение года после операции (табл. 2). Анализ распределения частот генотипов ($\chi2$=6,54, p=0,04) и аллелей ($\chi2$=12,76, p=0,01) данного полиморфного локуса выявил статистически достоверные различия между группами. Частота генотипа *1A*1D у больных основной группы увеличена до 54,38%, в то время как у больных контрольной группы она составила 23,40% (p=0,01). Частота аллеля *1D у больных ПРМП основной группы увеличена почти в 2 раза (39,47%) по сравнению с больными контрольной группы (15,96%) (p=0,01). С другой стороны, частота генотипа *1A*1A выше у больных контрольной группы (72,34% против 33,33% у больных группы контроля, p=0,01). В группе больных ПРМП проведён анализ полиморфного локуса A313G гена GSTP1 с учетом рецидива заболевания (табл. 1). Выявлены статистически значимые различия в распределении частот генотипов ($\chi2$=6,45, p=0,04) и аллелей ($\chi2$=5,98, p=0,02) между группами. Аллель G маркера A313G гена GSTP1 у больных основной группы встречался достоверно чаще (28,07%), тогда как у больных контрольной группы частота его составила 13,04% (p=0,02). В то же время частота гомозиготного генотипа AA выше в контрольной группе – 76,09% по сравнению с таковой в основной группе – 52,63% (p=0,03). Сравнение распределения частот генотипов и аллелей полиморфного варианта G28152A гена XRCC1 у больных ПРМП с учетом рецидива заболевания не выявило статистически достоверных различий между группами ($\chi2$=2,57, p=0,28).

Проведен анализ распределения частот генотипов и аллелей полиморфных локусов генов CYP1A1, CYP1A2, GSTM1, GSTP1, XRCC1 у больных ИРМП (табл. 3).

Сравнительный анализ в группах больных ИРМП с наличием лимфогенных метастазов и без них выявил статистически значимые различия в распределении частот генотипов($\chi2$=9,36, p=0,01) и аллелей ($\chi2$=8,26, p=0,01) маркера A2454G гена CYP1A1 между этими группами больных (табл. 3). Частота аллеля *2C у больных с лимфогенным метастазированием РМП увеличена (33,3%), по сравнению с выборкой больных без лимфогенного метастазирования РМП (14,8%), а аллель *1A чаще выявлялся у больных без лимфогенного метастазирования (85,2% против 66,7% у больных с лифмогенным метастазированием РМП).

Таблица 3

Распределение частот генотипов и аллелей полиморфных локусов генов CYP1A1, CYP1A2, GSTM1, GSTP1, XRCC1 у больных ИРМП

Генотипы и аллели	Основная группа		Контрольная группа		$\chi2$	P	OR (95% CI)
	Абс.	Частота, %	Абс.	Частота, %			
Полиморфный локус A2455G гена CYP1A1							
*1A*1A	26	43,3	32	72,7	7,74	0,01	0,29 (0,11-0,72)
*1A*2C	28	46,7	11	25,0	4,20	0,04	2,63 (1,04-6,73)
*2C*2C	6	10,0	1	2,3	1,34	0,25	–
*1A	80	66,7	75	85,2	8,26	0,01	0,35 (0,16-0,73)
*2C	40	33,3	13	14,8			2,89 (1,36-6,19)
Полиморфный локус T-2467delT гена CYP1A2							
*1A*1A	16	26,7	25	56,8	8,44	0,01	0,28 (0,11-0,68)
*1A*1D	24	40,0	13	29,5	0,80	0,37	–
*1D*1D	20	33,3	6	13,6	4,26	0,04	3,17 (1,05-9,95)
*1A	56	46,7	63	71,6	11,89	0,01	0,35 (0,19-0,65)
*1D	64	53,3	25	28,4			2,88 (1,54-5,41)
Делеционный полиморфизм гена GSTM1							
+/+	33	55,0	30	68,2	1,34	0,25	–
Del	27	45,0	14	31,8			–
Полиморфный локус A313G гена GSTP1							
AA	17	28,33	19	43,2	6,84	0,01	0,30 (0,12-0,76)
AG	33	55,0	21	47,7	2,98	0,08	–
GG	10	16,7	4	9,1	0,69	0,41	–
A	64	53,3	62	70,5	5,54	0,02	0,48 (0,26-0,89)
G	56	46,7	26	29,6			2,09 (1,12-3,90)
Полиморфный локус G28152A гена XRCC1							
GG	8	13,3	17	38,6	7,57	0,01	0,24 (0,08-0,70)
GA	33	55,0	15	34,1	3,66	0,06	–
AA	19	31,7	12	27,3	0,07	0,79	–
G	49	40,8	49	55,7	3,92	0,047	0,55 (0,30-0,99)
A	71	59,2	39	44,3			1,82 (1,01-3,30)

Выявлена тенденция к увеличению частоты генотипа *1A*2C у больных с лимфогенным метастазированием РМП (46,7%) по сравнению с больными без лимфогенного метастазирования РМП (25,0%) ($\chi2$=4,20, p=0,04). Чаще выявлялся генотип *1A*1A у больных без лимфогенного метастазирования (72,7%), чем у больных с лимфогенным метастазированием (43,3%) ($\chi2$=7,74, p=0,01).

Частота генотипа *1A*1A (56,8%) увеличена у больных без лимфогенного метастазирования по сравнению с больными с лимфогенным метастазированием ИРМП (26,7%) ($\chi2$=8,44, p=0,01). Показано, что аллель *1D повышает риск развития лимфогенного метастазирования у больных ИРМП (OR=2,88, 95% CI 1,54-5,41).

Сравнительный анализ подгрупп больных с ИРМП не выявил статистически значимых различий в распределении частот генотипов и аллелей делеционного полиморфизма гена GSTM1 между группами ($\chi2$=1,34, p=0,25).

Сравнительный анализ полиморфного локуса A313G гена GSTP1 выявил статистически достоверные различия между группами больных ИРМП по распределению частот генотипов ($\chi2$=8,08, p=0,02) и аллелей ($\chi2$=5,54, p=0,02) (табл. 2). Частота аллеля G у больных с лимфогенным метастазированием (46,7%) оказалась выше по сравнению с больными без лимфогенного метастазирования (29,6%). В свою очередь частота аллеля A (70,5%) увеличена у больных без лимфогенного метастазирования по сравнению с больными с лимфогенным метастазированием ИРМП (53,3%).

В группе больных ИРМП проведён анализ полиморфного локуса G28152A гена XRCC1 с учетом лимфогенного метастазирования (табл. 2). Аллель A маркера G28152A данного гена в группе больных ИРМП с лимфогенным метастазированием встречался достоверно чаще (59,2%), тогда как у больных без лимфогенного метастазирования частота его составила 44,3% (p=0,047). В то же время частота гомозиготного генотипа AA выше у больных без лимфогенного метастазирования – 38,6% по сравнению с таковой у больных с лимфогенным метастазированием – 13,3% (p=0,01).

Обсуждение. В результате проведенного исследования выявлено, что полиморфные варианты генов репрессора и ядерного транслокатора арил гидрокарбонового рецептора вносят вклад в развитие, а также в тяжесть течения рака мочевого пузыря.

Раннее появление рецидивов в группе первичного ПРМП ассоциировано с генотипом *1A*2C (OR=3,07, 95% CI 1,15-8,33) и аллелем *2C (OR=2,79, 95% CI 1,16-6,85) полиморфного локуса A2455G гена CYP1A1; генотипом *1A*1D (OR=3,90, 95% CI 1,54-10,06) и аллелем *1D (OR=3,44, 95% CI 1,68-7,09) полиморфного локуса T-2467delT гена CYP1A2; аллелем G (OR=2,60, 95% CI 1,18-5,78) полиморфного локуса A313G гена GSTP1. Данные генотипы являются маркерами предрасположенности к раннему появлению рецидивов ПРМП. Пациенты с данными генотипами требуют более пристального наблюдения после ТУР.

Аллель *2C (OR=2,89, 95% CI 1,36-6,19) и генотип *1A*2C (OR=2,63, 95% CI 1,04-6,73) полиморфного локуса A2454G гена CYP1A1; аллель *1D (OR=2,88, 95% CI 1,54-5,41) и генотип *1D*1D (OR=3,17, 95% CI 1,05-9,95) полиморфного локуса T-2467delT гена CYP1A2; аллель G (OR=2,09, 95% CI 1,12-3,90) полиморфного локуса A313G гена GSTP1; аллель A (OR=1,82, 95% CI 1,01-3,30) полиморфного локуса G28152A гена XRCC1 предрасполагают к развитию лимфогенного метастазирования у больных ИРМП. Полученные результаты предполагают возможность использования определения данных полиморфных локусов в качестве дополнительного критерия при выборе объема лимфодиссекции.

Сведения об авторах статьи:

Павлов Валентин Николаевич – д.м.н., профессор, зав. кафедрой урологии с курсом ИПО ГБОУ ВПО БГМУ Минздрава России. Адрес: 450000, г. Уфа, Ленина, 3.E-mail: vpavlov3@yandex.ru.

Измайлов Адель Альбертович – доцент кафедры урологии, зав. отделением урологии киники ГБОУ ВПО БГМУ Минздрава России. Адрес: 450000, г. Уфа, Ленина, 3. E-mail: Izmailov75@mail.ru

Викторова Татьяна Викторовна – профессор, зав. кафедрой биологии ГБОУ ВПО БГМУ Минздрава России. Адрес: 450000, г. Уфа, Ленина, 3.

Измайлова Светлана Михайловна – ассистент кафедры биологии ГБОУ ВПО БГМУ Минздрава России. Адрес: 450000, г. Уфа, Ленина, 3. E-mail: Izmailovas73@mail.ru

Ахмадишина Лейсан Зинуровна – ассистент лаборатории физиологической генетики ФГБУН Институт биохимии и генетики УНЦ РАН. Адрес: 450054, г. Уфа, Проспект Октября, 71.

Сафиуллин Руслан Ильясович – профессор кафедры урологии с курсом ИПО ГБОУ ВПО «Башкирский государственный медицинский университет» МинздраваРоссии, г. Уфа, ул. Ленина,3.

Загитов Артур Раусович – ассистент кафедры урологии с курсом ИПО ГБОУ ВПО БГМУ Минздрава России. Адрес: 450000, г. Уфа, Ленина, 3.

Мустафин Артур Тагирович – к.м.н., доцент кафедры урологии с курсом ИПО ГБОУ ВПО БГМУ Минздрава России. Адрес: 450000, г. Уфа, Ленина, 3.

Урманцев Марат Фаязович – аспирант кафедры урологии с курсом ИПО ГБОУ ВПО БГМУ Минздрава России. Адрес: 450000, г. Уфа, Ленина, 3. E-mail: Urmantsev@rambler.ru
Кутлияров Линат Миниханович – зав. отделом онкологии клиники БГМУ. Адрес: 450026, г. Уфа, ул. Шафиева, 2.
Ногманова Винера Асхатовна – соискатель кафедры урологии с курсом ИПО БГМУ. Адрес: 450000, г. Уфа, Ленина, 3.

ЛИТЕРАТУРА

1. Аль-Шукри, С.А. Прогностические молекулярно-генетические маркеры рака мочевого пузыря (обзор литературы)/С.А. Аль-Шукри, В.Н.Ткачук, Н.М.Волков, М.В.Дубина // Онкология. – 2009. – №2. – С. 78-84.
2. Глыбочко, П.В. Значение маркеров опухолевого роста и ангиогенеза в диагностике рака мочевого пузыря /П.В. Глыбочко, А.Н.Понукалин, Н.К.Шахпазян, Н.Б.Захарова о // Онкология. – 2009. – №2. – С. 56-60.
3. Androutsopoulos V.P., Tsatsakis A.M., Spandidos D.A. Cytochrome P450 CYP1A1: wider roles in cancer progression and prevention // BMC Cancer. – 2009. – Vol. 9. - P. 187.
4. Babjuk M., Oosterlinck W., Sylvester R. et al. Guidelines on TaT1 (non-muscle invasive) bladder cancer. European Association of Urology (EAU) // Eur Urol.- 2008 Aug. – Vol. 54(2). – P. 303-14.
5. Brauers A, Buettner R, Jakse G. Second resection and prognosis of primary high risk superficial bladder cancer: is cystectomy often too early? // J. Urology. - 2001 Mar. - Vol. 165(3) – P. 808–10.
6. Gao W., Romkes M., Zhong S., Nukui T., Persad R.A., Smith P.J., Branch R., Keohavong P. Genetic polymorphisms in the DNA repair genes XPD and XRCC1, p53 gene mutations and bladder cancer risk // Oncol. Rep. - 2010 Jul. - Vol. 24(1). – P. 257-62.
7. Golka K., Hermes M., Selinski S., Blaszkewicz M., Bolt H.M., Roth G., Dietrich H., Prager H.M., Ickstadt K., Hengstler J.G. Susceptibility to urinary bladder cancer: relevance of rs9642880[T], GSTM1 0/0 and occupational exposure // Pharmacogenet. Genomics. - 2009 Nov. – Vol. 19(11). – P. 903-6.
8. Grando J.P., Kuasne H., Losi-Guembarovski R. et al. Association between polymorphisms in the biometabolism genes CYP1A1, GSTM1, GSTT1 and GSTP1 in bladder cancer // Clin Exp Med. - 2009 Mar. – Vol. 9(1). - P. 21-8.
9. Herr H., C. Lee, S. Chang, Lerner S. Bladder Cancer Collaborative Group. Standardization of radical cystectomy and pelvic lymph node dissection for bladder cancer: a collaborative group report // J. Urology. – 2004. – Vol. 171.- P.1823 -8. Crossref.
10. Herr H.W., Faulkner J.R., Grossman H.B., et al. Surgical factors influence bladder cancer outcomes: a cooperative group report. J Clin Oncol. – 2004. - Vol. 22. –P.2781 – 9. Crossref.
11. Kim Y.K., Kim W.J. Epigenetic markers as promising prognosticators for bladder cancer // J. Int. Urology. - 2009 Jan. – Vol. 16(1). – P. 17-22.
12. Grando J.P., Kuasne H., Losi-Guembarovski R. et al. Association between polymorphisms in the biometabolism genes CYP1A1, GSTM1, GSTT1 and GSTP1 in bladder cancer // Clin Exp Med. - 2009 Mar. - Vol. 9(1). - P. 21-8.
13. Leissner J., Allhoff E.P., Hohenfellner R., Wolf H.K. Ranking of pelvic lymphadenectomy in therapy and prognosis of carcinoma of the bladder // Akt Urol. – 2003. –Vol. 34. - P. 392 –7.
14. Leissner J., Ghoneim M.A., Abol-Eneim H., et al. Extended radical lymphadenectomy in patients with urothelial bladder cancer: results of a prospective multicenter study // J. Urology. – 2004. – Vol. 171. - P. 139 – 144.
15. Leissner J., Hohenfellner R., Thüroff J.W., Wolf H.K.. Lymphadenectomy in patients with transitional cell carcinoma of the urinary bladder: significance for staging and prognosis // BJU Int - 2000. - Vol. 85. - P. 817 – 821.
16. Mittal R.D., Singh R., Manchanda P.K., Ahirwar D., Gangwar R., Kesarwani P., Mandhani A. XRCC1 codon 399 mutant allele: a risk factor for recurrence of urothelial bladder carcinoma in patients on BCG immunotherapy // Cancer Biol. Ther. - 2008 May. – Vol. 7(5). – P. 645-50.
17. Somali Sanyal, Petra J. de Verdier, Gunnar Steineck, Per Larsson, Erik Onelov, Kari Hemminki, Rajiv Kumar. Polimorphisms in XPD, XPC and the risk of death in patients with urinary bladder neoplasms // Acta Oncologica. – 2007. – Vol. 46. – P. 31-41.
18. Stenzl A, Cowan N.C., De Santis M., Jakse G., Kuczyk M.A., Merseburger A.S., Ribal M.J., Sherif A., Witjes J.A. Update of the Clinical Guidelines of the European Association of Urology on muscle-invasive and metastatic bladder carcinoma // Actas Urol Esp. - 2010 Jan – Vol. 34(1) - P. 51-62.
19. Steven K., Poulsen A.L. Radical cystectomy and extended pelvic lymphadenectomy: survival of patients with lymph node metastasis above the bifurcation of the common iliac vessels treated with surgery only // J. Urology. – 2007.- Vol. 178. - P. 1218 – 1223.
20. Wang C., Sun Y., Han R. XRCC1 genetic polymorphisms and bladder cancer susceptibility: a meta-analysis // J. Urology. - 2008 Oct. – Vol. 72. – P.869-72.
21. Wang M., Qin C., Zhu J., Yuan L., Fu G., Zhang Z., Yin C. Genetic variants of XRCC1, APE1, and ADPRT genes and risk of bladder cancer // DNA Cell Biol. - 2010 Jun. – Vol. 29(6). – P. 303-11.

УДК 616.62-006.6-(045)
© А.Н. Понукалин, В.М. Попков, Н.Б. Захарова, В.Ю. Михайлов, 2013

А.Н. Понукалин, В.М. Попков, Н.Б. Захарова, В.Ю. Михайлов

ОНКОМАРКЕРЫ В ДИАГНОСТИКЕ СТАДИИ ИНВАЗИИ РАКА МОЧЕВОГО ПУЗЫРЯ

ГБОУ ВПО «Саратовский государственный медицинский университет им. В.И. Разумовского» Минздрава России, г. Саратов

С целью исследования связи изменений уровней цитокератинов 8,18,19 и 20 (TPA, TPS и UBC) с признаками инвазии и стадией заболевания проведено обследование 121 больного раком мочевого пузыря (РМП), 25 человек составили группу контроля, 20 пациентов – группу сравнения (10 с циститом и 10 с мочекаменной болезнью). Установлено, что в диагностике стадии РМП без мышечной инвазии наиболее целесообразно использовать уринальный онкомаркер UBC, так как у него высокая точность (84%) в стадировании и самая маленькая ошибка (16%). При мышечно-инвазивном РМП исследование сыворотки крови на TPA и TPS показывает значительное увеличение в точности стадирования и снижении величины ошибки.

Ключевые слова: рак мочевого пузыря, цитокератины, TPA, TPS, UBC, факторы прогноза, стадия инвазии.

A.N. Ponukalin, V.M. Popkov, N.B. Zakharova, V.Yu. Mikhailov

TUMOR MARKERS IN THE DIAGNOSIS OF STAGES OF BLADDER CANCER INVASION

In order to investigate the relation of changes in the levels of cytokeratins 8,18,19 and 20 (TPA, TPS and UBC) with signs of invasion and disease stage 121 patients with bladder cancer were examined, 25 - control group, 20 patients - the comparison group (10 with cystitis and 10 with urolithiasis). It was established that to diagnose the stage of non-muscle invasive bladder cancer it is most advisable to use urinary tumor marker UBC, because it has a high accuracy (84%) in the staging and the smallest error (16%). In muscle invasive bladder cancer blood serum test for TPA and TPS showed a significant increase in the accuracy of staging and reducing the error value.

Key words: bladder cancer, cytokeratins, TPA, TPS, UBC, prognostic factors, stage of invasion.

Установление стадии инвазии рака мочевого пузыря (РМП) является важнейшим аспектом диагностики, поскольку именно этот показатель определяет выбор тактики хирургического лечения и прогноз заболевания для пациента [4,5,14,23]. При правильно установленной стадии инвазии, в Та-Т1 стадии РМП трансуретральная резекция (ТУР) опухоли мочевого пузыря дает хорошие результаты и позволяет достичь пятилетней выживаемости у 85-94% пациентов [9,16]. Послеоперационная летальность при данном виде хирургического лечения РМП равна нулю, общее количество осложнений составляет около 18%, среди которых кровотечение 6,3%, внутрибрюшинная перфорация – 0,5%, стриктура уретры – 7,8%. У большинства больных полностью восстанавливается трудоспособность [1,3].

Инвазивные формы РМП в урологических клиниках России обнаруживаются у 58% пациентов [1]. По сравнению с неинвазивными формами рака пятилетняя выживаемость у таких больных значительно ниже. Так, при РМП с инвазией через всю стенку пятилетняя выживаемость составляет всего 7-15% [7,8]. В настоящее время цистэктомия рассматривается как единственный радикальный способ лечения. Летальность при радикальной цистэктомии составляет от 2,5 до 26%. Качество жизни больных значительно снижено, и большинство из них получают инвалидность [7]. В связи с этим правильность установления стадии инвазии РМП на дооперационном этапе является важной задачей. Трудности диагностики стадии инвазии РМП связаны со сложностью визуализации и получения полноценного гистологического материала ткани основания опухоли, там, где, собственно, и происходит инвазивный рост. Несмотря на наличие таких высокоинформативных методов исследования, как компьютерная и магнитно-резонансная томографии, разница при определении распространенности опухолевого поражения до и после лечения существенна [2]. Ошибка при установлении стадии инвазии РМП встречается в 73% случаев. При инструментальной диагностике забор тканей для гистологического исследования осуществляется трансуретральным доступом или с поверхности опухоли. Это позволяет получить информацию о степени инвазии, так как в большинстве случаев получаемая ткань опухоли при ТУР фрагментирована и частично коагулирована. По данным литературы, частота ложноотрицательных результатов в отношении мышечной инвазии или инвазии в околопузырную клетчатку достигает 30-40% [8].

Для уротелиального рака характерна экспрессия цитокератинов 8, 18, 19 и 20 [10,22,24]. В предыдущих исследованиях было показано, что в диагностике РМП можно использовать такие биомаркеры, как онкоассоциированные белки (UBC, TPA, TPS) [3,6,12,13,15,17,19,21,25]. Индикаторами пролиферации опухолевых клеток мочевого пузыря являются определяемые в сыворотке крови цитокератины TPS и TPA, в моче- UBC.

Выброс в просвет мочевого пузыря и кровеносных сосудов органа цитокератинов происходит при увеличении массы опухолевых клеток, их инвазии в глубжележащие слои. В моче или крови цитокератины циркулируют в виде частично деградированных белковых фрагментов, составляя растворимые белковые комплексы различных размеров [18]. Определение концентрации фрагментов кератинов и в сыворотке крови, и в моче позволяет проводить раннюю диагностику и мониторинг течения РМП, предсказать развитие метастазов [20].

Однако в настоящее время не изучена связь цитокератинов с известными признаками стадии инвазии у больных РМП.

Цель исследования – установить связь изменений уровней цитокератинов TPA, TPS и UBC с признаками инвазии и стадией заболевания у больных РМП.

Материал и методы. Были проведены исследования значения маркеров опухолевого роста у 121 больного РМП, из которых 96 находились на лечении в НИИ фундаментальной и клинической уронефрологии СГМУ им. В.И. Разумовского Минздрава России. 25 человек составили группу контроля (практически здоровые лица). Возраст пациентов колебался от 44 до 79 лет (средний возраст – 63 года). В числе обследованных пациентов – 27 женщин и 69 мужчин.

Группу сравнения составили 10 пациентов с циститом и 10 пациентов с мочекаменной болезнью. При проведении клинико-

инструментального обследования у 16 человек установлен поверхностный РМП (Та-Т1N0M0), у 39 – инвазивный РМП в пределах органа (Т2aN0M0 – Т3aN0M0), а у 21 пациента – прорастающий паравезикальную клетчатку и окружающие органы (Т3бN0M0 – 14; Т3бN1M0 – 2; Т4N1M0 – 4; Т4 N1M1 – 1).

При гистологическом исследовании у всех 76 больных диагностирован переходноклеточный рак. Опухоли имели следующие градации: G1 – 27; G2 – 24; G3 – 25.

Исследование содержания онкомаркеров проводили методом твердофазного иммуноферментного анализа с использованием анализатора Stat Fax 2100. Уровень TPA в сыворотке выражается в нанограммах на миллилитр (нг/мл), чувствительность 0,1нг/мл. Уровень TPS выражается в единицах на литр (Ед/л), чувствительность определения – 6Ед/л. Уровень UBC в моче выражается в микрограммах на миллилитр (мкг/мл), чувствительность определения - 0,1мкг/мл.

Для математического и статистического анализов полученных результатов использовались пакеты компьютерных программ Statistica v6.0 (StatSoft Inc.), SPSS 13.0 for Windows (SPSS Inc.), Microsoft Office Excel 2007. В нашем случае мы имели дело с распределением значений в выборках, которое отличалось от нормального. Поэтому в процессе статистической обработки использовались методы непараметрического анализа, который включал вычисление медианы (Me), квартилей вариационного ряда [$Q_{25\%}$;$Q_{75\%}$], максимальных (Max) и минимальных (Min) значений. В качестве критерия достоверности отличия между двумя независимыми группами использовался непараметрический критерий Манна-Уитни (U). Различия между показателями считали статистически значимыми при достоверности более 95% ($p<0,05$). На заключительном этапе исследования производилось определение диагностического порога уровня онкомаркера (точка отсечения, cut off), соответствующего максимально возможной чувствительности и специфичности с помощью построения характеристических кривых (ROC – анализ).

Результаты и обсуждение. Анализ полученных результатов показал, что у всех больных РМП имеют место значимые изменения исследуемых показателей. Непараметрический критерий Крускала-Уоллиса при сопоставлении контрольной группы и групп сравнения с группами больных РМП не превышал 0,05. Существенное повышение данного маркера обнаруживается в группе с мышечно-неинвазивным РМП по сравнению с контролем и с группами сравнения (больные с циститом и мочекаменной болезнью). Увеличение уровня UBC нарастает с увеличением степени инвазии и уменьшением степени дифференцировки клеток, что, вероятно, связано с высокой пролиферативной активностью низкодифференцированных опухолей.

В моче обследованных больных РМП обнаруживаются уровни онкомаркера UBC, колеблющиеся от 22 до 416 мкг/л при максимальном уровне в контрольной группе 16 мкг/л. Уровень UBC несколько выше в группе сравнения (цистит, МКБ) по сравнению с группой контроля. Также его уровень зависит от стадии роста опухоли. Можно считать, что UBC как онкомаркер имеет диагностическое значение на ранних этапах выявления РМП и может подтвердить переход РМП в Т2-стадию. Т2-стадия РМП характеризуется увеличением уровня содержания UBC в моче выше 170 мкг/л. Высокие значения уровня UBC способствуют выделению группы больных с высоким риском инвазии и неблагоприятным прогнозом. На более поздних стадиях уровень онкомаркера UBC не позволяет отличить инвазивный рак в пределах органа от рака с экстраорганной локализацией. Это связано с тем, что в мочу с поверхности слизистой оболочки попадают цитокератины.

Нарастание содержания TPS в сыворотке крови пациентов групп сравнения значительно меньше, чем у пациентов с РМП. Подъем содержания TPS зависит от стадии онкологического процесса и меньше от степени дифференцировки опухоли. Уровень TPA (повышается по сравнению с группой контроля как при РМП, так и при циститах. При циститах экспрессия TPA сравнима с высокодифференцированным РМП. По мере прорастания опухолью стенки мочевого пузыря уровень TPA увеличивается. Границы значений уровня TPS при различных стадиях РМП рассчитаны с помощью ROC-анализа с определением координат точек характеристической кривой, отображающей уровень маркера с оптимальными диагностическими характеристиками (см. таблицу).

При значении онкомаркера UBC выше 22,55 мкг/мл и при значениях онкомаркера TPS 61,5-106,93 Ед/л у больного диагностируют мышечно-неинвазивный РМП (Та-Т1). При значении онкомаркера TPS 106,94-181,29 Ед/л у больного инвазивный РМП находится в пределах органа (Т2а-Т3а). Если значения маркера TPS выше 181,3 Ед/л, то у больного констатируют выход опухоли за

пределы органа с экстраорганным РМП Т3б-Т4). На основании проведённого статистического анализа по критерию Манна-Уитни были установлены достоверные различия значений TPS в группах между неинвазивным (Та-Т1) и инвазивным (Т2а-Т3а) РМП (p=0,000356), а также между группой больных с инвазивным (Т2а-Т3а) и экстраорганным РМП (Т3б-Т4) (p=0,000859) [11].

Таблица

Значения уровня TPS при различных стадиях РМП

Дооперационная маркерная диагностика (предложенный способ)	Онкомаркер (TPS), Ед/л	Послеоперационный диагноз	Чувствительность, %
Та-Т1 – 29 человек	61,5-106,93	Та-Т1 – 32 человека	90,6
Т2а-Т3а – 20 человек	106,94-181,29	Т2а-Т3а – 27 человек	74,1
Т3б-Т4 – 12 человек	>181,3	Т3б-Т4 – 13 человек	92,3

Выводы. Таким образом, при мышечно-неинвазивном РМП целесообразно использовать уринальный онкомаркер UBC, так как у него высокая точность (84%) в стадировании и самая маленькая ошибка (16%). Невысокие чувствительность и точность в установлении стадии Та-Т1 с помощью TPA и TPS вполне объяснимы, так как появление их в сыворотке крови происходит при прорастании опухоли в стенку сосуда, что наблюдается при инвазивном росте. При мышечно-инвазивном РМП исследование сыворотки крови на TPA и TPS показывает значительное увеличение в точности стадирования и снижении величины ошибки. Снижение точности в стадировании UBC-теста может объясняться большими размерами опухоли и ее экзофитным ростом.

Сведения об авторах статьи:

Понукалин Андрей Николаевич - к.м.н., доцент кафедры урологии ГБОУ ВПО СГМУ им. В.И. Разумовского Минздрава России. Адрес: 410012, г. Саратов, ул. Б. Казачья, 112.

Попков Владимир Михайлович – д.м.н., профессор, зав. кафедрой урологии, ректор ГБОУ ВПО СГМУ им. В.И. Разумовского Минздрава России. Адрес: 410012, г. Саратов, ул. Б. Казачья, 112. Тел. (8452) 56-67-96.

Захарова Наталия Борисовна – д.м.н., профессор кафедры клинико-лабораторной диагностики, зав. ЦНИЛ ГБОУ ВПО СГМУ им. В.И. Разумовского Минздрава России. Адрес: 410012, г. Саратов, ул. Б. Казачья, 112.

Михайлов Василий Юрьевич – к.м.н., ассистент кафедры урологии ГБОУ ВПО СГМУ им. В.И. Разумовского Минздрава России. Адрес: 410012, г. Саратов, ул. Б. Казачья, 112. E-mail: mikhailov.v.yu@gmail.com

ЛИТЕРАТУРА

1. Давыдов, М.И., Аксель, Е.М. Статистика злокачественных новообразований в России и странах СНГ в 2007 году // Вестник Российского онкологического научного центра имени Н.Н.Блохина РАМН. – 2009. – Т.20, № 3(77), прил. 1. – С. 7-13.
2. Диагностика и лечение рака мочевого пузыря / Н.А. Лопаткин, С.П. Даренков, И.В. Чернышев // Урология. – 2004. – № 1. – С. 12-17.
3. Значение маркеров опухолевого роста и ангиогенеза в диагностике рака мочевого пузыря/ П.В. Глыбочко, А.Н. Понукалин, Н.Б.Захарова [и др.] // Онкоурология. –2009. – № 2. – С. 56-60.
4. Избранные лекции по урологии/ под ред. Н.А.Лопаткина, А.Г.Мартова. – М.: Медицинское информационное агентство, 2008. – 641 с.
5. Коган, М.И.,Перепечай, В.А. Современная диагностика и хирургия рака мочевого пузыря. – Ростов-на-Дону, 2002. – С. 57-58.
6. Матвеев, Б.П. Клиническая онкоурология. – М.: Медицина, 2003. – 327 с.
7. Микич, Д.Х. Органосохраняющее лечение при инвазивном раке мочевого пузыря / Д.Х. Микич // Онкоурология. – 2005. – № 2. – С.27-32.
8. Переверзев, А. С. Опухоли мочевого пузыря / А. С. Переверзев, С. Б. Петров. – Харьков: Факт, 2002. – С. 110-112.
9. Сафиуллин, К.Н. Флюоресцентная диагностика в лечении немышечно-инвазивного рака мочевого пузыря / К.Н. Сафиуллин // Материалы III конгресса Российского общества онкоурологов. – М., 2008. – С.113-114.
10. Сергеева, Н.С. Клиническая значимость серологических опухолевых маркеров / Н.С. Сергеева, Н.В. Маршутина // Вместе против рака. –2008. – № 2. – С. 10-21.
11. Способ диагностики стадии инвазии рака мочевого пузыря : пат. 2454181 Российская Федерация : МПК A 61 B 10/00, G 01 N 33/48 / П. В. Глыбочко, А. Н. Понукалин, Н. Б. Захарова, Г. Н. Маслякова, В. Ю. Михайлов, Н. К. Шахпазян, Е. Н. Цмокалюк; заявитель и патентообладатель Петр Витальевич Глыбочко. – № 2010145869/14; заявл.10.11.2010, Бюл. № 18.
12. Чернышев И.В., Самсонов Ю.В., Жернов А.А., Осипов О.В. Факторы прогноза при немышечно-инвазивном раке мочевого пузыря: клиническое значение и выбор тактики лечения / И.В. Чернышев, Ю.В Самсонов, А.А. Жернов, О.В. Осипов // Материалы IV конгресса Российского общества онкоурологов. – М., 2009. – С. 118-119.
13. A second-look TUR in T1 transitional cell carcinoma: why? / G. Jakse, F. Algaba, P.U. Malmström [et. Al.] // Eur.Urol. 2004. Vol. 45(5). P. 539-546.
14. Bladder cancer: epidemiology, staging and grading, and diagnosis / Z. Kirkali, T. Chan, M. Manoharan [et.al.] // J. Urology. – 2005. – Vol. 66 (Suppl 6A). – P.4-34.
15. Comparative evaluation of urinary bladder cancer antigen and urine cytology in the diagnosis of bladder cancer / M. Zargar, M. Soleimani, M. Moslemi [et.al.] // J.Urol. 2005. Vol. 2(3). P. 137-140.
16. Comprehensive textbook of genitourinary oncology / N.J. Vogelzang, P.T. Scardino, W.U. Shipley [et.al.] // Lippincott Williams & Wilkins, 2005. P. 449.
17. EAU guidelines on non-muscle-invasive urothelial carcinoma of the bladder/ M. Babjuk, W. Oosterlinck, R. Sylvester [et. al.] // J. Eur Urol. 2008. Vol. 54. P. 303 – 314.
18. Ecke T.H. Focus on urinary bladder cancer markers: a review. / T.H. Ecke // Minerva Urol. Nefrol. 2008. Vol. 60 (4). P. 237-246.
19. Evaluation of urine tumor-associated trypsin inhibitor, CYFRA 21-1, and urinary bladder cancer antigen for detection of high-grade bladder carcinoma / I. Gkialas, G. Papadopoulos, L. Iordanidou [et. al.] // Urology. 2008. Vol. 72 (5). P. 1159-1163.
20. Four tumour markers for urinary bladder cancer – tissue polypeptide antigen (TPA), HER-2/neu (ERB B2), urokinase type plasminogen activator receptor (uPAR) and TP53 mutation / T.H. Ecke, H.H. Schlechte, G. Schulze [et.al.] // Anticancer Res. 2005. Vol. 25 (1B). P. 635-641.

21. Qualitative and quantitative assessment of urinary cytokeratin 8 and 18 fragments compared with voided urine cytology in diagnosis of bladder carcinoma / O.W. Hakenberg, S. Fuessel, K. Richter [et.al.] // J.Urology. 2004. Vol. 64(6). P. 1121-1126.
22. Prognostic value of tissue-polypeptide specific antigen (TPS) in bladder cancer / V. Menendez Lopez, J.A. Galan, A. Fernandez-Suarez [et.al.] // Anticancer Res. 2002. Vol. 22(6B). P. 3713-3716.
23. Recurrence and Progression of Disease in Non–Muscle-Invasive Bladder Cancer: From Epidemiology to Treatment Strategy / van B.W. Rhijn, M. Burger, Y. Lotan [et.al.] // Eur.Urol. 2009. Vol. 56(3). P. 430-442.
24. Usefulness of tissue polypeptide antigen in the follow-up of bladder cancer / V. Menendez Lopez, J.A. Galan, A. Fernandez-Suarez [et.al.] // J.Urology. 2003. Vol. 62(2). P. 243-248.
25. WHO classification of tumors of the urinary system and male genital organs / JN. Eble, G. Sauter, J. Epstein [et. al.], eds // Lyon, IARCC Press. 2004. P. 29-34.

УДК 616.65-006.6-031.3-06:616.6-085.837.3
© М.Б. Пряничникова, Р.С. Низамова, Е.С. Губанов, А.А. Зимичев, Е.А. Боряев, 2013

М.Б. Пряничникова, Р.С. Низамова, Е.С. Губанов, А.А. Зимичев, Е.А. Боряев

УРОЛОГИЧЕСКИЕ ОСЛОЖНЕНИЯ ЛЕЧЕНИЯ ЛОКАЛИЗОВАННОГО РАКА ПРЕДСТАТЕЛЬНОЙ ЖЕЛЕЗЫ ВЫСОКОИНТЕНСИВНЫМ ФОКУСИРОВАННЫМ УЛЬТРАЗВУКОМ И БРАХИТЕРАПИЕЙ

ГБОУ ВПО «Самарский государственный медицинский университет» Минздрава России, г. Самара

В данной статье представлен анализ урологических осложнений после лечения локализованного рака предстательной железы высокоинтенсивным фокусированным ультразвуком (HIFU) и брахитерапией. брахитерапией. Исследованы 83 пациента, страдающих локализованным раком предстательной железы в стадии T1-T2N0M0, срок наблюдения составил 26 месяцев.

Выполнению брахи- и HIFU-терапии учитывалось: стадия заболевания, сумма балов по Глиссону, уровень ПСА, объем предстательной железы, выраженность инфравезикальной обструкции, прогнозируемая продолжительность жизни, отказ пациента или наличие противопоказаний к радикальной операции.

В результате исследований доказано, что HIFU терапия дает большее количество урологических осложнений, чем брахитерапия. Наиболее тяжелыми и трудно поддающимися лечению являются стриктуры уретры и недержание мочи.

Ключевые слова: урологические осложнения, брахи- и HIFU-терапия, инфравезикальная обструкция.

M.B. Pryanichnikova, R.S. Nizamova, E.S. Gubanov, A.A. Zimichev, E.A. Boryaev

UROLOGICAL COMPLICATIONS OF LOCALIZED PROSTATE CANCER TREATMENT WITH FOCUSED ULTRASOUND AND BRACHYTHERAPY

The article presents the analyses of urological complications of localized prostate cancer treatment with HIFU and using brachytherapy. The protocol included 83 patients with localized prostate cancer stage T1-T2N0M0 being observed for 26 months.

To perform brachy- and HIFU-therapy one must consider: the stage of the disease, Glison score, PSA level, prostate gland size, predictable life span, patient's refusal of radical operation or contraindications for it.

The results of the investigation prove that HIFU therapy causes more urological complications than brachytherapy. The most severe and hardly curable are urethral strictures and urine incontinence.

Key words: urological complications, brachy- and HIFU-therapy, infravesical obstruction.

Рак предстательной железы (РПЖ) является наиболее распространенным злокачественным новообразованием у мужчин в развитых странах и второй причиной смерти от рака после рака легких [1]. В США и ряде стран Европы РПЖ занимает первое место в структуре онкологической заболеваемости у мужчин. В России в 2010 году зарегистрировано 26268 новых случаев РПЖ, в структуре онкологической заболеваемости мужского населения РПЖ вышел на второе место с показателем заболеваемости 40,2 на 100 000 мужчин. Среднегодовой прирост заболеваемости составил 9,83%, что соответствует первому месту по темпам прироста данного показателя. Локализованный РПЖ диагностирован у 44,8% больных, местно-распространенный – у 34,9% пациентов. Радикальная простатэктомия и лучевая терапия (ДЛТ) являются стандартом радикального лечения пациентов с локализованным РПЖ и предполагаемой продолжительностью жизни не менее 10 лет [3]. В России не более 35 % пациентов являются кандидатами для оперативного лечения в связи с сопутствующей патологией, возрастом и стадией заболевания, что приводит к необходимости использовать лучевую терапию и ряд альтернативных методик. Согласно заключению Национальных институтов здравоохранения США (1988) наружное облучение обеспечивает выживаемость, близкую к результатам радикальной простатэктомии (РПЭ), при лучшем качестве жизни [5,6]. Высокоинтенсивный фокусированный ультразвук (HIFU – терапия) – один из малоинвазивных альтернативных методов [7-11], широко применяемый, но еще нуждающийся в изучении результатов и осложнений [12]. Частота развития недержания мочи после HIFU-терапии, по данным литературы, колеблется от 0,6 до 16%

[1,14,15], а стриктур уретры от 3,6 до 24,5% случаев [1,16]. После брахитерапии задержка мочи возникает в 1,5-22% случаев, недержание мочи – от 0 до 19 % [4].

Цель нашего исследования заключалась в анализе урологических осложнений после лечения локализованного рака предстательной железы высокоинтенсивным фокусированным ультразвуком (HIFU) и брахитерапией.

Материал и методы. В исследование включены 83 пациента, страдающие локализованным раком предстательной железы в стадии T1-T2N0M0 (табл. 1). Пациенты были разделены на две группы: первая группа – 38 больных, которым проведена HIFU- терапия, вторая – 45 больных, прошедших брахитерапию. Срок наблюдения составил 26 месяцев.

Материалом для исследования служили истории болезни, амбулаторные карты урологических отделений и поликлиник г. Самары, а также разработанная нами анкета, учитывающая основные показатели состояния мочевыделительной системы. Средний возраст пациентов в первой группе составил 67 лет, во второй – 66 лет (табл.2).

Таблица 1

Распределение больных РПЖ по стадиям

Стадия	Вид лечения	
	HIFU- терапия	брахитерапия
T1N0M0	12 (31.6%)	14 (31.1%)
T2N0M0	26 (68.4%)	31 (68.9%)
Всего…	38	45

Таблица 2

Возраст больных локализованным раком предстательной железы, вошедших в исследование

Возраст, лет	Вид лечения	
	HIFU-терапия	брахитерапия
До 60	8 (21 %)	11 (24.4 %)
60-70	10 (26.3%)	22 (48.9%)
Старше 70	20(52.7%)	12 (26.7%)
Всего…	38 (100%)	45(100%)

Средний объем железы перед лечением в группе HIFU-терапии составил 24,7 $см^3$, брахитерапии – 30,1 $см^3$. Степень инфравезикальной обструкции до проведения лечения оценена у всех пациентов по данным урофлоуметрии и объему остаточной мочи. Среднее значение Q макс. в первой группе 13,8 мл/с, во второй – 17,7 мл/с. Объем остаточной мочи составил соответственно 93,9 мл и 45,9 мл. Тридцати больным первой группы выполнена ТУР предстательной железы.

Как в первой, так и во второй группе имелись пациенты, ранее перенесшие операции на предстательной железе. Оперативное вмешательство выполнялось по поводу аденомы предстательной железы, в первой группе – 11, во второй – 2 (табл. 3).

Таблица 3

Предшествующее оперативное вмешательство на предстательной железе

Характер оперативного лечения	Вид лечения	
	HIFU-терапия	брахитерапия
ТУР простаты по поводу ДГПЖ	8 (21%)	–
Чреспузырная аденомэктомия	3 (7.9%)	2 (4.4 %)
Всего…	11 (28.9%)	2 (4.4 %)

При определении показаний к выполнению брахи- и HIFU-терапии учитывались: стадия заболевания, сумма баллов по Глиссону, уровень ПСА, объем предстательной железы, выраженность инфравезикальной обструкции, прогнозируемая продолжительность жизни, отказ пациента или наличие противопоказаний к радикальной операции.

Результаты и обсуждение. Следует отметить, что послеоперационные осложнения: острая задержка мочи, стриктура уретры, недержание мочи, воспалительные заболевания мочеполовых органов – чаще возникали в отдаленном периоде (табл. 4).

Таблица 4

Урологические осложнения после лечения локализованного РПЖ

Характер осложнений	Ранние осложнения		Поздние осложнения	
	HIFU	брахитерапия	HIFU	брахитерапия
Кровотечение	3 (7.9%)	9 (11.2%)	–	–
ОЗМ	–	–	3 (7.9%)	2 (4.4%)
Недержание мочи	1(2.6%)	–	19 (50%)	2 (4.4%)
Стриктура уретры	–	–	12 (31.6 %)	3 (6.7%)
Воспалительные заболевания мочеполовых органов	1(2.6%)	2 (4.4%)	3 (7.9%)	3 (6.7%)
Всего…	4 (10.5%)	2 (4.4%)	37 (97.3%)	10 (22.2%)

Анализ данных свидетельствует о том, что наиболее частыми и тяжелыми осложнениями, плохо поддающимися лечению, являются недержание мочи и стриктуры уретры.

После HIFU у 12 больных диагностированы стриктуры уретры, по поводу чего шестерым из них выполнена оптическая уретротомия. В дальнейшем всем пациентам с данным осложнением проводилось периодическое бужирование уретры. Во второй группе по поводу возникшей стриктуры простатического отдела уретры 1 пациенту выполнена ТУР простаты, 2 – проводилось бужирование уретры.

В первой группе у 3 пациентов при возникновении острой задержки мочеиспускания была наложена эпицистостома. Во второй группе острую задержку мочи мы наблюдали

у 2 пациентов. В обоих случаях была наложена эпицистостома, которая была закрыта у первого пациента после ТУР простаты, у второго на фоне приема альфа-адреноблокаторов.

Другое тяжелое осложнение в виде недержания мочи в первой группе мы наблюдали у 19 (50%) пациентов. У 4 из них недержание мочи переходило в задержку при развитии стриктуры уретры, после рассечения которой вновь возобновилось недержание. Все пациенты данной группы получали консервативное лечение: лечебная гимнастика, прием М- холинолитиков, альфа-адреноблокаторов. На фоне проводимого лечения у 1 пациента недержание мочи купировалось и у 2 – уменьшилась его выраженность. Во второй группе недержание мочи возникло у 1 пациента и купировано консервативно.

Следует отметить, что во второй группе 8 пациентов отмечали затрудненное мочеиспускание и 30 пациентов – дизурические явления в виде ноктурии и рези при мочеиспускании. Данные симптомы проходили на фоне консервативной терапии.

Выводы. Таким образом, сравнивая результаты лечения локализованного РПЖ указанными двумя методами, можно констатировать, что HIFU-терапия дает большее количество урологических осложнений, чем брахитерапия. Наиболее тяжелыми и трудноподдающимися лечению являются стриктуры уретры и недержание мочи.

Несмотря на это, HIFU – относительно новый способ лечения рака простаты, который мог бы стать одним из методов выбора для пациентов с локализованным раком простаты. HIFU-терапия уже одобрена для применения в Канаде, Европе и Азии, а также получила разрешение FDA (США) на проведение клинического испытания III фазы [13].

Сведения об авторах статьи:

Пряничникова Мадинат Башировна – д.м.н., профессор кафедры урологии ГБОУ ВПО СамГМУ. Адрес: 443099, г. Самара, ул. Чапаевская, 89

Низамова Румия Сахабовна – д.м.н., профессор, зав. кафедрой урологии ГБОУ ВПО СамГМУ. Адрес: 443099, г. Самара, ул. Чапаевская, 89

Губанов Евгений Сергеевич – к.м.н., ассистент кафедры урологии ГБОУ ВПО СамГМУ. Адрес: 443099, г. Самара, ул. Чапаевская, 89. E-mail: samara-urology@mail.ru.

Зимичев Александр Анатольевич – к.м.н., доцент кафедры урологии ГБОУ ВПО СамГМУ. Адрес: 443099, г. Самара, ул. Чапаевская, 89

Боряев Евгений Александрович – аспирант кафедры урологии ГБОУ ВПО СамГМУ. Адрес: 443099, г. Самара, ул. Чапаевская, 89. E-mail: boriaev.evgeny@yandex.ru.

ЛИТЕРАТУРА

1. Шаплыгин, Л.В. Высокоинтенсивная фокусированная ультразвуковая абляция в лечении гормонорезистентного локализованного и местнораспространенного рака предстательной железы /Л.В. Шаплыгин, В.А. Соловов, М.О. Воздвиженский, Д.В. Фесенко, А.В. Копылов. // Сибирский онкологический журнал. – 2012. – № 2 (50).
2. Чиссов В. И., Старинский В. В. Состояние онкологической помощи населению России в 2010 году. – М.: ФГУ «МНИОИ им. П.А. Герцена» Минздравсоцразвития России, 2011.
3. Jemal A., Siegel R., Xu J., Ward E. Cancer statistics, 2010 // CA Cancer J. Clin. 2010. – Vol. 60 (5). – P. 277-300.
4. Клинические рекомендации Европейской ассоциации урологов. Рак предстательной железы// ООО «АБВ-пресс», 2010. – С. 64-80.
5. Consensus statement: the management of clinically localizet prostate cancer. National Institutes of Health Consensus Development Panel (no authors listed) // NCI Monogr., 1988; (7):3-6.
6. Fowler FJ, Barry VJ,Lu-Yao G, Wasson JH, Bin L. Outcomes of external beam radiation therapy for prostate cancer: a study of Medicare beneficiaries in three surveillance epidemiology and end results areas.// J Clin Oncol. – 1996. – Aug. 14(8). – P. 2258-65.
7. Blana A., Walter B., Rogenhofer S. et al. High-intensity focused ultrasound for the treatment of localized prostate cancer: 5-years experience. //Urology. – 2004. – 63(2). – P. 97-300.
8. Fahmy W E, Bissada NK. Cryosurgery for prostate cancer. //Arch. Androl. 2003. – Sep-Oct, 49(5). – P. 397-407.
9. Rees J, Patel B, Macdonagh R, Persad R. Cryosurgery for prostate cancer. // BJU Int. – 2004. – Apr; 93(6). – P. 710-714.
10. Han KR, Belldegrun AS. Third-generation cryosurgery for primary and recurrent prostate cancer.// BJU Int. – 2004. – Jan; 93(1). – P. 14-8.
11. 11.Beerlage HP, Thuroff S, Madersbacher S, Zlotta AR, Aus G, de Reijke TM, de la Rosette JJ. Current status of minimally invasive treatment optionsfor localized prostate carcinoma. // Eur Urol. – 2000. – Jan:37(1). – P. 2-13.
12. Luigi Mearini and Massimo Porena “Transrectal high-intensity focused ultrasound for the treatment of prostate cancer: Past, present, and future”. // Br J Cancer. – 2009. – December 15; 101(12). – P. 2057–2058.
13. Alan I. So.HIFU ablation is not a proven standard treatment for localized prostate cancer // Can Urol Assoc J. – 2011. – December; 5(6). – P. 424-426.
14. Chaussy C, Thüroff S. The status of high-intensity focused ultrasound in the treatment of localized prostate cancer and the impact of a combined resection.// Curr Urol Rep. – 2003. –№ 4. – P. 248-52.
15. Han KR, Belldegrun AS. Third-generation cryosurgery for primary and recurrent prostate cancer. // BJU Int. – 2004. – Jan;93(1). – P. 14-8.
16. Blana A, Rogenhofer S, Ganzer R, Lunz JC, Schostak M, Wieland WF, et al. Eight years experience with high intensity focused ultrasonography for treatment of localized prostate cancer. //Urology. – 2008. – №72. – P. 1329-1333.

УДК 616.65-006-08:534.292
© В.А. Соловов, Л.В. Шаплыгин, Р.З. Хаметов, Д.В. Фесенко, Я.С. Матяш, 2013

В.А. Соловов, Л.В. Шаплыгин, Р.З. Хаметов, Д.В. Фесенко, Я.С. Матяш

УЛЬТРАЗВУКОВАЯ АБЛЯЦИЯ ПРИ РАКЕ ПРЕДСТАТЕЛЬНОЙ ЖЕЛЕЗЫ: РЕЗУЛЬТАТЫ ЛЕЧЕНИЯ 795 ПАЦИЕНТОВ

ГБУЗ «Самарский областной клинический онкологический диспансер», г. Самара

В ретроспективный анализ были включены результаты лечения 795 пациентов, которым была выполнена HIFU-терапия в 2007-2012 годах в СОКОД. Для анализа результатов лечения пациенты были разделены на 3 группы в соответствии с риском прогрессии и предыдущим лечением: низкий и умеренный риск – 465 пациентов, Глисон ≤7, стадия Т1-2, ПСА < 20 нг/мл; высокий риск – 291 пациент, Глисон ≤9, стадия Т2-3, ПСА 10-50 нг/мл; местный рецидив после РПЭ и ДЛТ – 39 пациентов. Через 12 и 48 месяцев после лечения в группе пациентов с низким и умеренным риском прогрессии медиана уровня ПСА составила 0,2 и 0,5 нг/мл; в группе с высоким риском – 0,8 и 1,2 нг/мл, в группе больных с местным рецидивом после РПЭ и ДЛТ – 0,5 и 1,7 нг/мл, соответственно. Исследования показали, что HIFU-терапия была в целом успешной у 85,8% пациентов. При этом эффективность по группам риска распределилась следующим образом: 93% в группе с низким и умеренным риском, 75% в группе высокого риска, 80,4% в группе с рецидивом после ДЛТ и РПЭ.

Ключевые слова: HIFU, рак предстательной железы, ультразвуковая хирургия, простатоспецифический антиген.

V.A.Solovov, L.V.Shaplygin, R.Z.Khametov, D.V. Fesenko, Ya.S.Matyash

HIFU FOR PROSTATE CANCER: RESULTS OF TREATMENT 795 PATIENTS

In this study the results of treatment of 795 patients who underwent HIFU-therapy in 2007-2012 in Samara Oncology Center are presented. Patients were divided into 3 groups according to the risk of progression and previous treatment: low and intermediate risk - 465 patients, Gleason ≤ 7, stage T1-2, PSA <20 ng / ml; high risk - 291 patients, Gleason ≤ 9, stage T2-3, PSA 10-50 ng / ml; local recurrence after radical prostatectomy (RPE) and external beam radiation therapy (EBRT) - 39 patients. In 12 and 48 months after the treatment in patients with a low risk of progression median PSA level was 0.2 and 0.5 ng / ml, in the group with a high risk - 0.8 and 1.2 ng / ml, in patients with local recurrence after RPE and EBRT - 0.5 and 1.7 ng / ml, respectively. HIFU was successful in 85.8% of patients. The effectiveness in groups was distributed as follows: 93.0% in patients with low and intermediate risk, 75% in high-risk group, and 80.4% in patients with recurrence after EBRT and RPE.

Ключевые слова: HIFU, prostate cancer, ultrasound surgery, PSA.

Рак предстательной железы (РПЖ) в развитых странах является наиболее распространенным злокачественным новообразованием у мужчин и является второй причиной смерти от рака. В 2010 году в структуре онкологической заболеваемости мужского населения России РПЖ занял 2-е место (11%) [1]. В современной клинической практике все большее распространение получают малоинвазивные технологии, позволяющие вылечить пациента. Это – высокоинтенсивная фокусированная ультразвуковая абляция (HIFU), брахитерапия (БТ), криодеструкция, радиочастотная абляция [2-5]. Преимуществом современных методик лечения РПЖ является высокая эффективность, незначительное количество осложнений, короткий срок госпитализации и реабилитации. В настоящее время высокоинтенсивная фокусированная ультразвуковая абляция рака предстательной железы находит все более широкое применение для лечения РПЖ[3-5].

Цель исследования: оценить клиническую эффективность ультразвуковой абляции при лечении рака предстательной железы.

Материал и методы. Исследование было одобрено этическим комитетом Самарского областного клинического онкологического диспансера (СОКОД). От всех больных было получено информированное согласие на проведение исследования. В ретроспективный анализ были включены результаты лечения 795 пациентов, которым была выполнена HIFU-терапия в 2007-2012 годах в СОКОД. Критерии включения в исследование: пациенты, не являющиеся кандидатами для РПЭ или не желающие подвергаться оперативному вмешательству с локализованным и местно-распространенным РПЖ, а также с местным рецидивом после РПЭ и ДЛТ. Критерии исключения: метастатический рак простаты, прорастание опухоли в прямую кишку или невозможность ввести лечебный датчик в прямую кишку, толщина ее стенки более 4 мм.

Средний возраст больных во всех группах составил 70±6,5 года (52-89 лет), средний объем предстательной железы 39±12,1 (5,5-178) см^3.

По клиническим стадиям пациенты распределились следующим образом: Т1-2 у 470 (59%) и Т3 у 325 (41,0%) больных соответственно. 693 (87,2%) пациентам была выполнена трансуретральная резекция (ТУР) простаты для уменьшения объема, 102 (12,8%) проводили только HIFU терапию (объем простаты <40 см^3). Ультразвуковая абляция продолжалась 120 (60-245) минут. Среднее время госпитализации – 7 (2-19) дней.

Лечение проводили под спинальной или эпидуральной анестезией. Ультразвуковая абляция выполнялась на роботизированной

системе Ablatherm® (EDAP, Франция). Среднее время наблюдения после ультразвуковой абляции составило 42 (6-62) месяца. После лечения каждые 3 месяца определяли уровень ПСА, проводили МРТ и биопсию простаты в случае его роста.

Для статистической обработки данных использовалась программа Statistica 8.0, SPSS 16.0. Анализ выживаемости рассчитывали по методу Каплана-Мейера. За критический уровень значимости принимали $p<0,05$, что соответствует требованиям, предъявляемым к статистическим исследованиям биологических систем.

Результаты и обсуждение. Для анализа результатов лечения все больные были разделены на 3 группы – в зависимости от риска прогрессии и предыдущего лечения: низкий и умеренный, высокий риск прогрессии, и пациенты с местным рецидивом после РПЭ и ДЛТ. После лечения оценивали динамику уровня ПСА (см. таблицу).

Таблица

Динамика уровня ПСА после HIFU терапии

Группы пациентов	ПСА через 12 месяцев после HIFU терапии, нг/мл	ПСА через 48 месяцев после HIFU терапии, нг/мл	Рецидив через 5 лет наблюдений, %
Низкий и умеренный риск прогрессии: Глисон ≤7, стадия T1-2N0M0, ПСА < 20 нг/мл (n=465)	0,04±0,5 (0-2,24)	0,5±0,5 (0,0-3,6)	7
Высокий риск прогрессии: Глисон ≤9, стадия T2-3N0M0 ПСА 20-50 нг/мл, (n=291)	0,05±2,1 (0-48,4)	3,2±1,8 (0,0-21,3)	25
Рецидив после ДЛТ и РПЭ (n=39)	0,05±0,8 (0-3,2)	1,7±0,9 (0,0-9,8)	19,6

В большинстве случаев биохимический рецидив после HIFU терапии был обусловлен генерализацией процесса и реализовывался манифестацией метастазов в костях и региональных лимфатических узлах, что потребовало назначения гормонотерапии и бисфосфонатов.

В течение первых месяцев после ультразвуковой абляции отмечались следующие побочные эффекты: недержание мочи I и II ст. у 17,5% и 7,7% пациентов соответственно. Недержание купировалось у большинства больных в течение 3-6 месяцев на фоне проводимой консервативной терапии. У 18,2% пациентов в течение первых 12 месяцев после операции возникла стриктура простатического отдела уретры, что потребовало проведения трансуретральной резекции простаты. У 3 (0,4%) пациентов в течение месяца после лечения развился ректоуретральный свищ, который потребовал наложения эпицистостомы и колостомы. Свищи закрылись самостоятельно в течение 6-12 месяцев у двух пациентов. Летальных исходов и экстренных состояний после лечения не наблюдалось.

Через 6 месяцев после лечения объем предстательной железы (измеряемый при ультразвуковом исследовании) составил в среднем 9,3 (2-18) см^3. Объем статистически значимо сократился по сравнению с первоначальным ($p<0,01$).

Исследования показали, что HIFU-терапия была успешной у 85,8% пациентов. При этом эффективность по группам риска распределилась следующим образом: 93% в группе с низким и умеренным риском, 75% в группе высокого риска, 80,4% в группе с рецидивом после ДЛТ и РПЭ (см. рисунок).

Наши наблюдения демонстрируют высокую эффективность ультразвуковой абляции в лечении рака предстательной железы. Небольшое количество временных побочных эффектов и осложнений, короткий период госпитализации и возможность излечения делают этот метод методом выбора у пациентов, которым простатэктомия не показана или сопряжена с большим риском. Преимущества этого метода заключаются не только в высокой клинической эффективности, но и в возможности повторного лечения при местном рецидиве.

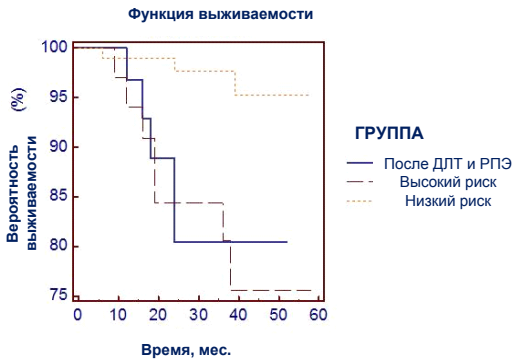

Рис. Кривые выживаемости после HIFU по Каплана-Мейеру по группам риска

Заключение. Ультразвуковая абляция является безопасным, малоинвазивным методом лечения локализованного и местнораспространенного рака предстательной железы, эффективным в 85,8% случаев с умеренными временными побочными эффектами; HIFU-терапия может также с успехом выполняться у пациентов с местным рецидивом после РПЭ и ДЛТ.

Сведения об авторах статьи:

Соловов Вячеслав Александрович – д.м.н., зав.отделением интервенционных методов диагностики и лечения ГБУЗ СОКОД. Адрес: 443031, г. Самара, ул. Солнечная, 50. Тел. +7(846)994-81-27. E-mail samarasdc@yahoo.com.

Шаплыгин Леонид Васильевич – д.м.н., главный врач ГБУЗ СОКОД. Адрес: 443031, г. Самара, ул. Солнечная, 50. Тел. +7(846)994-81-27.

Хаметов Равиль Зиннюрович – врач-уролог отделения урологическое ГБУЗ СОКОД. Адрес: 443031, г. Самара, ул. Солнечная, 50. Тел. +7(846)994-81-27.

Фесенко Денис Владимирович – врач уролог отделения интервенционных методов диагностики и лечения ГБУЗ СОКОД. Адрес: 443031, г. Самара, ул. Солнечная, 50. Тел. +7(846)994-81-27.

Матяш Яна Сергеевна – врач онколог отделения интервенционных методов диагностики и лечения ГБУЗ СОКОД. Адрес: 443031, г. Самара, ул. Солнечная, 50. Тел. +7(846)994-81-27.

ЛИТЕРАТУРА

1. Чиссов, В.И. Злокачественные новообразования в России в 2011 году (заболеваемость и смертность): сборник/под ред. В.И. Чиссова, В.В. Старинского, Г.В. Петровой – М., 2013. – С.11-16.
2. Шаплыгин Л.В. Высокоинтенсивная фокусированная ультразвуковая абляция в лечении гормонорезистентного рака предстательной железы /Шаплыгин Л.В. [и др.] //Сибирский онкологический журнал. 2012. – №2. – Стр.18-21.
3. Blana A First analysis of the long-term results with transrectal HIFU in patients with localized prostate cancer / Blana A [et al.]// Eur. Urol. – 2008. – Vol.53(6). – P.1194-1201.
4. Murat FJL. Long-term Results with HIFU in 140 Patients with Localized Prostate Cancer / Murat FJL [et al.] // In Proceedings of 7th International Symposium on Therapeutic Ultrasound, Seoul, Korea. – 2007. – P.36.
5. Poissonnier L. Results of transrectal focused ultrasound for the treatment of localized prostate cancer (120 patients with PSA<or +10 ng/ml) / Poissonnier L [et al.] // Prog Urol. – 2003. – Vol.13. – P. 60-72.

УДК 616.65-006.6-08:534.292
© Р.М. Фомкин, В.М. Попков, Б.И. Блюмберг, Т.В. Шатылко, 2013

Р.М. Фомкин, В.М. Попков, Б.И. Блюмберг, Т.В. Шатылко

СРАВНИТЕЛЬНАЯ ОЦЕНКА ПОСЛЕОПЕРАЦИОННЫХ ОСЛОЖНЕНИЙ ПОСЛЕ ОДНОКРАТНОЙ И ПОВТОРНОЙ HIFU-АБЛАЦИЙ ЛОКАЛИЗОВАННОГО РАКА ПРОСТАТЫ

ГБОУ ВПО «Саратовский государственный медицинский университет им. В.И. Разумовского» Минздрава России, г. Саратов

Целью данного исследования было сравнение однократной и неоднократной HIFU-аблации у пациентов с локализованным раком простаты в плане развития осложнений. 105 пациентам проводилась HIFU-аблация. Из них 92 пациентам (87,6%) проводился один сеанс, а 13 пациентам (12,4%) – второй сеанс аблации. Пациенты в дальнейшем наблюдались на предмет общего состояния и побочных эффектов от лечения. Частота встречаемости осложнений после одного сеанса HIFU у 105 пациентов составила: инфекции мочевыводящих путей – 5,7%, хроническая тазовая боль – 1,9%, инфравезикальная обструкция – 15,2%, недержание мочи при напряжении – 22%, эректильная дисфункция – 45,7%. У 13 пациентов, которым проводился второй сеанс HIFU-аблации, суммарная встречаемость недержания мочи (46,1%, $p = 0.024$) и суммарная встречаемость эректильной дисфункции (61,5%, $p < 0.001$) оказались выше. Несмотря на увеличение осложнений при повторной трансректальной HIFU-аблации простаты, риск этих побочных эффектов, связанных с повторными сеансами HIFU, остаётся небольшим.

Ключевые слова: высокоинтенсивный сфокусированный ультразвук (HIFU), рак предстательной железы (РПЖ), ультразвуковая хирургия, простатоспецифический антиген (PSA), прогностические факторы.

R.M. Fomkin, V.M. Popkov, B.I. Blyumberg, T.V. Shatylko

COMPARATIVE EVALUATION OF POSTOPERATIVE COMPLICATIONS AFTER SINGLE AND REPEATED HIFU FOR LOCALIZED PROSTATE CANCER

The objective of this research was to compare a single and numerous HIFU in patients with localized prostate cancer on the issue of development of complications. 105 patients underwent HIFU. 92 of them (87.6 %) had one session, and 13 (12.4 %) - 2. After that their general condition and presence of side effects were evaluated. The incidence of complications after one HIFU session in 105 patients was the follows: urinary tract infections – 5.7%, chronic pelvic pain – 1.9%, intravesical obstruction – 15.2%, stressed urinary incontinence – 22%, erectile dysfunction – 45.7 %. In 13 patients after the second HIFU session the total incidence of urinary incontinence (46.1 %, $p = 0.024$) and total occurrence of erectile dysfunction (61.5 %, $p < 0.001$) appeared to be higher. Despite increased complications at repeated transrectal HIFU, the risk of these side effects bound to repeated sessions HIFU remains to be low.

Key words: HIFU, prostate cancer, ultrasound surgery, PSA, prognostic factors.

Выбор метода лечения локализованного рака предстательной железы в настоящее время является предметом споров [1,3]. Хотя радикальная простатэктомия остаётся стандартом лечения для пациентов с ограниченной пределами органа опухолью и ожидаемой продолжительностью жизни более 10 лет, существуют и альтернативные варианты [4,5]. Для пациентов с ожидаемой продолжительностью жизни менее 10 лет или неблагоприятным для оперативного вмешательства соматическим статусом одним из эффективных альтернативных вариантов лечения является высокоинтенсивный фокусированный ультразвук (HIFU). В отличие от лучевой терапии, для ультразвука не существует понятия мак-

симальной дозы. Одним из преимуществ HIFU является то, что его можно применять повторно в случае неудачи при первичном лечении [6,7]. В литературе имеются сведения максимально о пяти сеансах HIFU-аблации для одного пациента с локализованным раком простаты, а среднее количество сеансов составляет 1,17-1,8 на пациента [2]. На данный момент ни одно исследование в России не затрагивало вопрос о суммарном влиянии нескольких сеансов HIFU на частоту возникновения осложнений. В связи с этим весьма актуальным представляется оценка послеоперационных осложнений после однократной и повторной HIFU-аблаций локализованного рака простаты

Цель исследования: выяснить, не безопасно ли повторение HIFU-аблаций после неудачи при первичном лечении.

Материал и методы. Высокоинтенсивная фокусированная ультразвуковая аблация простаты выполнялась с помощью роботизированного аппарата "Ablatherm Integrated Imaging®" (EDAP TMS, Франция). Подвижная в трех измерениях рабочая головка устройства HIFU содержит пьезоэлектрический терапевтический модуль (3.0 МГц) и ультразвуковой сканер (7,5 МГц) для планирования вмешательства. Разряд ультразвуковых волн, создаваемых рабочей головкой, практически мгновенно создает зону коагуляционного некроза. Размер каждой зоны составляет 1,7 мм в диаметре, а длина – от 19 до 26 мм в зависимости от планирования. Кроме того, охлаждающее устройство подаёт дегазированную жидкость в баллон, окружающий рабочую головку, тем самым защищая слизистую прямой кишки. Поглощение термической энергии на границе баллона и стенки прямой кишки поддерживает среднюю температуру на уровне 18°C.

Сеанс аблации проводится под спинальной анестезией, пациент фиксирован в положении лежа на правом боку. Планирование процедуры начинается с визуализации верхушки железы при поперечном и продольном трансректальном ультразвуковом сканировании. При повторных сеансах бывает трудно обозначить границы простаты. В таких случаях верхушку простаты обозначают при подведении гибкого цистоскопа к внешнему сфинктеру. Кончик цистоскопа отлично визуализируется при трансректальном ультразвуковом сканировании как гиперэхогенный элемент. Чтобы сохранить внешний сфинктер, процедуру начинали отступя 6 мм в краниальном направлении. В соответствии с размером железы определяются от 1 до 4 зон, перекрывающих друг друга, которые обрабатываются от верхушки железы до шейки мочевого пузыря с покрытием оснований семенных пузырьков. Обозначается расстояние от слизистой прямой кишки до дорсальной капсулы простаты в диапазоне от 3 до 8 мм. Один из пьезокерамических элементов рабочего зонда непрерывно работает как модуль контроля толщины стенки прямой кишки, чтобы предотвратить ее случайное повреждение. Продолжительность одного рабочего импульса при стандартном режиме – 5 секунд с последующей паузой в 5 секунд. Когда HIFU проводят повторно, продолжительность импульса укорачивают до 4,5 секунды из-за менее интенсивного кровотока в уже претерпевшей аблацию простате, что подразумевает меньшую теплопроводность и, соответственно, более сильный нагрев под воздействием фокусированного ультразвука. За каждый сеанс в зависимости от размера простаты наносится до 1000 фокусов повреждения.

В исследование были включены все 105 пациентов с клиническими стадиями T1-T2, N0, M0 гистологически верифицированного локализованного рака простаты, которым с декабря 2009 г. по июнь 2012 г. в клинике урологии Клинической больницы имени С.Р. Миротворцева СГМУ проводилось лечение при помощи HIFU. Среди них 18 пациентов (61%) имели противопоказания к радикальной простатэктомии (ожидаемая продолжительность жизни менее 10 лет и/или высокий операционный риск из-за сопутствующих заболеваний), а 87 пациентов (39%) выбрали HIFU из-за нежелания подвергаться оперативному вмешательству. Средний возраст больных составил 68,2±6,8 года, средний уровень PSA – 11,±10 нг/мл, средний балл по шкале Глисона – 5,3±1,5, объем простаты – 33,5±10,7 см^3.

Исследование было одобрено местным этическим комитетом; перед включением в исследование пациенты в письменной форме выражали информированное согласие. Предоперационная оценка состояния пациента включала в себя трансректальное ультразвуковое исследование, пальцевое ректальное исследование, компьютерную или магнитно-резонансную томографию малого таза и остеосцинтиграфию.

Все 105 пациентов регулярно наблюдались каждые 3 месяца; контрольное обследование включало трансректальное ультразвуковое исследование, пальцевое ректальное исследование и определение уровня PSA. На 3, 12 и 24-м месяцах и при признаках биохимического рецидива (повышение уровня PSA

более чем на 1 нг/мл по сравнению с nadir PSA) выполнялась биопсия из 6-12 точек. Состояние пациентов и наличие осложнений оценивались при явке пациентов на контрольное обследование и при помощи опросников (каждые 3 месяца в первый год, в дальнейшем – каждые 6 месяцев). При явке пациентов их опрашивали на предмет осложнений, ассоциированных с HIFU, которые могли развиться за период, прошедший с последнего обследования. Вопросы на предмет стрессового недержания мочи включали: количество использованных прокладок, происходит ли подтекание мочи при тяжёлой нагрузке (1-я степень), при незначительной нагрузке (2-я степень) или при отдыхе / во сне (3-я степень). Эректильная функция оценивалась как нормальная, если пациент был способен к пенетрации без механической или фармакологической поддержки. Для оценки обструктивных и ирритативных симптомов использовалась шкала IPSS. Все факты наличия осложнений и ответы пациентов на момент последнего обследования использовались для оценки результатов данного исследования.

Статистическая обработка проводилась с использованием двустороннего непараметрического теста McNemar для двух зависимых дихотомических переменных и теста Cochran для множественных дихотомических переменных. Кроме того, для глобального сравнения множественных числовых переменных применялся непараметрический тест Фридмана. Различия между двумя зависимыми числовыми переменными проверялись с помощью двустороннего непараметрического теста маргинальной гомогенности. Использовалось программное обеспечение SPSS v. 10.0 (SPSS Inc., Chicago, IL, USA). Значения $P < 0.05$ считались статистически значимыми. Данные представлены в виде средних значений ± стандартное отклонение. Применялся принцип закрытого теста.

Результаты. 92 пациентам (87,6%) успешно был выполнен один сеанс HIFU-аблации со средним сроком наблюдения 13 месяцев и 13 пациентам (12,4%) потребовался второй сеанс HIFU-аблации, подтвержденной гистологически, в связи с неэффективностью первого. Средний период между двумя сеансами составил 7 месяцев, а период наблюдения после последней аблации – 13 месяцев.

При первичной HIFU-аблации (n=92) потребовалось создать 643 ± 179 фокусов повреждения, средний обработанный объём составил 33 ± 16 см^3. При сравнении этого показателя со средним объёмом простаты оказалось, что было обработано 142% объема железы с учетом того, что зоны аблации перекрывают друг друга. Среднее время операции для первых сеансов HIFU составило 164 ± 42 минуты.

Средняя продолжительность повторных сеансов (n=13) составила лишь 107 ± 41 минута. Более короткое операционное время по сравнению с первыми сеансами объясняется снижением среднего объема простаты до 12,8±6,6 см^3 (диапазон 1,4-27,4; 54% от начального объема). Следовательно, среднее количество импульсов для второго сеанса было снижено до 400, а средний обработанный объем составил только 19±8 см^3. Побочные эффекты у 105 пациентов после одного сеанса HIFU представлены в табл. 1.

Таблица 1

Побочные эффекты, вызванные одним сеансом HIFU-аблации (n=105)

Осложнения	Пациенты	
	количество	доля (%)
Инфекции мочевыводящих путей	6	5,7
Хроническая тазовая боль	2	1,9
Инфравезикальная обструкция	16	15,2
Стрессовое недержание I степени	23	22,0
-»- II степени	0	0
-»- III степени	0	0
Ректоуретральный свищ	0	0
Эректильная дисфункция	48	45,7

Для лечения инфекций мочевыводящих путей назначались антибактериальные препараты с учетом бактериологического исследования мочи. Под синдромом хронической тазовой боли понималась постоянная боль в промежности, продолжающаяся более 3 месяцев после HIFU, согласно определению NIH. Пациентам с инфравезикальной обструкцией при персистирующей задержке мочи выполняли трансуретральную резекцию шейки мочевого пузыря или эндоуретротомию. Стрессовое недержание классифицировалось по трем степеням тяжести по Stamey. Степень 1 – потеря мочи при тяжелых нагрузках, использование не более чем 1 прокладки в день. Степень 2 – потеря мочи при незначительных нагрузках, но не во время сна или отдыха. Степень 3 – полное недержание мочи. Пациенты, способные к пенетрации полового партнера без механической или фармакологической поддержки, считались пациентами с сохранной половой функцией.

С целью оценки частоты побочных эффектов при повторных сеансах по сравнению с таковой при первых сеансах исследовалась группа из 13 пациентов с двумя сеансами HIFU в анамнезе (табл. 2). Состояние пациентов оценивалось трижды: до HIFU (момент 0), после HIFU (момент I) и после второго HIFU

(момент II). Частота развития инфекций мочевыводящих путей, синдрома хронической тазовой боли, инфравезикальной обструкции на момент II по сравнению с моментом I значительно не изменялась. Два случая синдрома хронической тазовой боли отмечены после второго сеанса HIFU, а после первого сеанса у одного пациента. Частота развития эректильной дисфункции составила 47,8% после одного сеанса и 55,1% после двух сеансов (P=0.039). Недержание, вызванное HIFU, имело частоту 7,6% после первого сеанса и кумулятивно 12,2% после второго сеанса. Тест Фридмана для выявления частоты развития недержания был статистически значимым (P=0.024), частота недержания после второй HIFU-аблации была выше по сравнению с начальным значением в момент 0 (P=0.016).

Таблица 2

Побочные эффекты после двух сеансов HIFU-аблации (n=13)

Осложнения	До HIFU (момент 0)	После одного сеанса (момент I)	После двух сеансов (момент II)	P
Инфекции мочевыводящих путей	–	1 (7,7%)	1 (7,7%)	1[a]
Хроническая тазовая боль	–	0	1 (7,7%)	0,5[a]
Инфравезикаль-ная обструкция	4 (30,7%)	2 (15,3%)	3 (23,0%)	0,5[a]
Ректоуретраль-ный свищ	–	0	0	–
Эректильная дисфункция	4 (30,7%)	6 (46,1%)	8 (61,5%)	<0,001[b] 0,039[a]
Стрессовое недержание мочи	0	5 (38,4%)	6 (46,1%)	0,024[c] 0,266[d]

Примечание: a – сравнение моментов I и II, тест МакНемара; b – сравнение моментов 0, I и II, тест Кохрейна; c – сравнение моментов I и II, тест Фридмана; d – сравнение моментов 0, I и II, тест маргинальной гомогенности.

Тем не менее сравнение частоты недержания мочи в моменты I и II достоверных различий не выявило (P=0.266), (рис. 1).

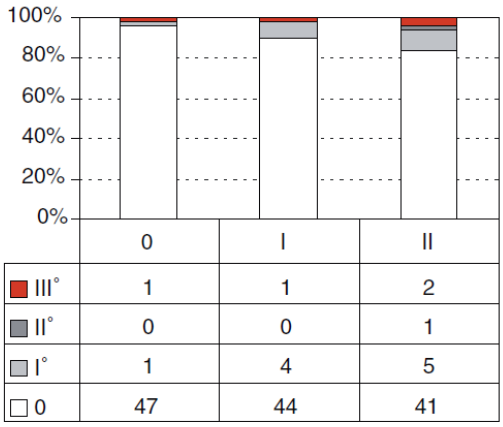

Рис. 1. Сравнительная оценка частоты недержания мочи в моменты I и II

BoxPlot-диаграммы со сравнением IPSS представлены на рис. 2. Результаты анкетирования по IPSS не имели значимых различий до и после HIFU-аблации (P=0.145).

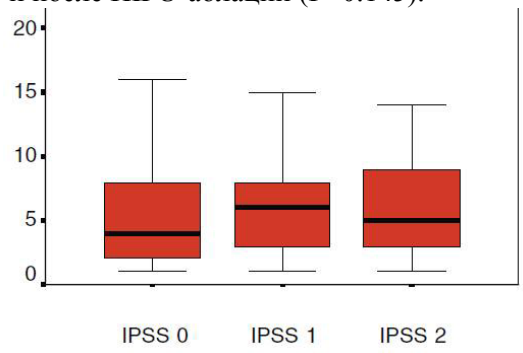

Рис. 2. Сравнительная оценка суммарного балла IPSS в моменты I и II

На рис. 3 представлены BoxPlot-диаграммы для ответов пациентов по поводу качества жизни, что является последним вопросом в анкете IPSS; значимых различий при повторной аблации не выявлено (P=0.102).

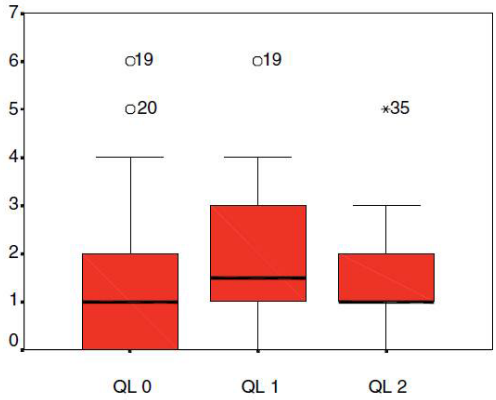

Рис. 3. Сравнительная оценка качества жизни в моменты I и II

Обсуждение. Увеличение количества исследований, посвящённых HIFU-аблации, свидетельствует о широком распространении этого многообещающего метода. Ряд исследований демонстрируют хороший локальный контроль рака простаты в сочетании с низкой частотой осложнений. В связи с неполным или неудачным лечением у некоторых пациентов HIFU приходится повторять.

Нами была проанализирована группа из 13 пациентов, которым потребовались повторные сеансы HIFU-аблации. В этой группе недержание мочи и эректильная дисфункция встречались несколько чаще, чем после одного сеанса HIFU. Общая частота встречаемости недержания мочи после повторных сеансов составила 12,2%, в основном 1 степени тяжести. Uchida T et al. (2006) [9] сообщают, что у пациентов с одним или более сеансами HIFU в анамнезе недержание мочи вообще отсутствует, в то время как в других исследованиях

выявлена частота недержания вплоть до 12,7% [8]. Определение и классификация недержания отличаются друг от друга в разных исследованиях, что затрудняет сравнение материала. В нашей группе с повторной аблацией частота развития недержания мочи находилась в тех же пределах, что и у пациентов после радикальной простатэктомии. 55% наших пациентов, способных к сексуальной активности до операции, после второго сеанса HIFU утратили эректильную функцию. На данный момент в литературе не сообщается о проспективных исследованиях с применением таких опросников после HIFU. В литературе сообщается о встречаемости эректильной функции после HIFU от 30 до 61%. Прочие побочные эффекты статистически встречаются одинаково как после одного сеанса, так и после повторных. Общий риск повторных сеансов HIFU в случае неудачи первичного лечения представляется допустимым для пациентов с локализованным раком простаты, хотя наши данные говорят о том, что пациентов следует информировать о риске недержания и эректильной дисфункции после второй аблации. Форма и размер одного очага при HIFU-аблации in vivo зависит от кровоснабжения железы и теплопроводности ткани. Эти параметры, вероятнее всего, изменяются после проведения HIFU. Это может привести к изменению эффективности или частоты осложнений в случае проведения повторного сеанса. Другой причиной для более высокой частоты недержания и снижения или утраты эректильной функции после двух сеансов HIFU могут быть сложности при определении границ простаты из-за ее диффузного склерозирования и ухудшения качества ультразвукового изображения.

Заключение. Дополнительные сеансы HIFU в случае неудачи при первичном лечении ассоциированы с незначительным увеличением частоты развития осложнений. Тем не менее, в ближайшее время актуальной задачей будет снижение доли пациентов с резидуальным раком после однократной HIFU-аблации путем более тщательного отбора пациентов и повышения эффективности терапевтических режимов.

Сведения об авторах статьи:

Фомкин Р.М. – к.м.н., доцент кафедры урологии, старший научный сотрудник НИИ фундаментальной и клинической уронефрологии ГБОУ ВПО СГМУ им. В.И. Разумовского Минздрава России. Адрес: 410012, г. Саратов, ул. Б. Казачья, 112.

Попков В.М.– д.м.н., профессор, зав. кафедрой урологии, ректор ГБОУ ВПО СГМУ им. В.И. Разумовского Минздрава России. Адрес: 410012, г. Саратов, ул. Б. Казачья, 112. Тел. (8452) 56-67-96.

Блюмберг Б.И. – к.м.н., профессор кафедры урологии, с.н.с. НИИ фундаментальной и клинической уронефрологии ГБОУ ВПО СГМУ им. В.И. Разумовского Минздрава России. Адрес: 410012, г. Саратов, ул. Б. Казачья, 112.

Шатылко Т.В. – клинический ординатор кафедры урологии ГБОУ ВПО СГМУ им. В.И. Разумовского Минздрава России. Адрес: 410012, г. Саратов, ул. Б. Казачья, 112.

ЛИТЕРАТУРА

1. Aus G. Current status of HIFU and cryotherapy in prostate cancer – a review. // Eur Urol. – 2006. – Vol. 50. – № 5. –P. 927–934.
2. Blana A., Walter B., Rogenhofer S. et al. High-intensity focused ultrasound for the treatment of localized prostate cancer: 5-year experience. // Urology. – 2004. – Vol. 63. – № 2. – P. 297–300.
3. Chaussy C., Thuroff S. The status of high-intensity focused ultrasound in the treatment of localized prostate cancer and the impact of a combined resection. // Curr Urol Rep. – 2003. – Vol. 4. – № 3. – P. 248–252.
4. Roach III M., Hanks G., Thames Jr. H. et al. Defining biochemical failure following radiotherapy with or without hormonal therapy in men with clinically localized prostate cancer: recommendations of the RTOG-ASTRO Phoenix consensus conference. // Int J Radiat Oncol Biol Phys. – 2006. – Vol. 65. – № 4. – P. 965–974.
5. Ganzer R., Rogenhofer S., Walter B. et al. PSA nadir is a significant predictor of treatment failure after high-intensity focused ultrasound (HIFU) treatment of localised prostate cancer. // Eur Urol. – 2007. – Jul 17; [Epub ahead of print].
6. Lee H.M., Hong J.H., Choi H.Y. High-intensity focused ultrasound therapy for clinically localized prostate cancer. Prostate Cancer Prostatic Dis. – 2006. – Vol. 9. – № 4. – P. 439–443.
7. Poissonnier L., Chapelon J.Y., Rouviere O. et al. Control of prostate cancer by transrectal HIFU in 227 patients. // Eur Urol. – 2007. – Vol. 51. – № 2. – P. 381-387.
8. Thuroff S., Chaussy C., Vallancien G. et al. High-intensity focused ultrasound and localized prostate cancer: efficacy results from the European multicentric study. // J Endourol. – 2003. – Vol. 17. – № 8. – P. 673–677.
9. Uchida T., Ohkusa H., Nagata Y. et al. Treatment of localized prostate cancer using high-intensity focused ultrasound. // BJU Int. – 2006. – Vol. 97. – № 1. – P. 56–61.

УДК 617-089
© М.А. Франк, А.Е. Санжаров, Ш.Ш. Шамуратов, А.Г. Усс, К.И. Капустин, С.В. Паньшин, Д.А. Сорочкин, 2013

М.А. Франк, А.Е. Санжаров, Ш.Ш. Шамуратов,
А.Г. Усс, К.И. Капустин, С.В. Паньшин, Д.А. Сорочкин

ЛАПАРОСКОПИЧЕСКИЕ ОПЕРАЦИИ В ЛЕЧЕНИИ РАКА ПОЧКИ

МАУЗ «Городская клиническая больница № 40», г. Екатеринбург

В 2008 году в России было диагностировано более 17 500 впервые выявленных случаев почечно-клеточной карциномы. В нашей статье представлены данные о выполнении лапароскопических операций при лечении опухолей почки. Выполнено 48 лапароскопических операций по поводу локализованного ПКР (светлоклеточный тип): 35 радикальных нефрэктомий (в 9 случаях почка удалена вместе с надпочечником), 13 резекций почки. Все операции выполнены чрезбрюшинным доступом. Характеристика пациентов (n=48): мужчины – 21, женщины – 27. Средний возраст пациентов составил 57 лет (минимальный – 30 лет, максимальный – 81 год). Сторона поражения опухолевым процессом: левая почка – 29 случаев (60%), правая – 19 (40%). Зарегистрировано два интраоперационных осложнения, 1 раннее послеоперационное осложнение и 1 случай смерти, не связанный с оперативным пособием. Пациенты были активизированы на 2-е сутки после операции. Наркотические анальгетики применялись только в первые сутки после операции. Срок пребывания пациента в стационаре после операции составил от 5 до 9 суток. Лапароскопические операции при локализованном раке почки в объёме резекции органа или радикальной нефрэктомии являются малоинвазивными и эффективными методами лечения ПКР.

Ключевые слова: почечно-клеточный рак, лапароскопическая радикальная нефрэктомия, лапароскопическая резекция почки.

M.A. Frank, A.E. Sanzharov, Sh.Sh. Shamuratov,
A.G. Uss, K.I. Kapustin, S.V. Panshin, D.A. Sorochkin

LAPAROSCOPIC OPERATIONS IN TREATMENT OF RENAL CANCER

In 2008 more than 17,500 new cases of RCC were diagnosed in the Russian Federation. There are 48 cases of renal cells cancer observed in our article. Patients underwent laparoscopic surgery: 35 - nephrectomy (in 9 cases the kidney was removed together with the adrenal gland), and 13 were performed partial nephrectomy. The operations were performed by abdominal approach. Patients' characteristics: 21 men and 27 women were treated with the laparoscopic surgery; the age of the patients ranged from 30 to 81 (the average age was 57, the youngest - 21, the oldest - 81). The right kidney was damaged by the tumor process in 19 cases, and the left kidney - in 29 cases. There were two intraoperative complications, 1 earlier postoperative complication and a death that wasn't associated with the surgery. Activation of the patients took place on the second day. Narcotic analgesics were used on the first day only. Patient remained in the hospital for 5 to 9 days. Laparoscopic surgeries are an effective way of treatment of renal cell cancer.

Key words: renal cell carcinoma, laparoscopic nephrectomy, laparoscopic partial nephrectomy

Почечно-клеточный рак (ПКР) составляет 2-3 % всех эпителиальных опухолей с наиболее высоким уровнем заболеваемости в западных странах [1].

В России по темпам прироста ПКР занимает 1-е место (41,35 %) в общей популяции населения, 2-е место (42,94 %) после рака предстательной железы у мужчин. В 2008 году в нашей стране диагностированы 17 653 больных ПКР, при этом показатель смертности от этого заболевания достиг 8370 [2].

Увеличение выживаемости больных с раком почки прежде всего связано с совершенствованием и доступностью методов ультразвуковой и лучевой диагностик, выявлением образований на более ранних стадиях и своевременным обращением за медицинской помощью.

На сегодняшний день хирургическое вмешательство – это единственный радикальный метод лечения локализованного рака почки. При локализованном ПКР органсохраняющее лечение (резекция почки) приводит к тем же онкологическим результатам, что и выполнение радикального оперативного вмешательства [3-7]. Однако не у всех пациентов с категорией T1-2 показано выполнение органосохраняющих вмешательств. Причинами этого может служить невозможность выполнения резекции из-за неблагоприятного расположения опухоли; местное распространение опухолевого процесса; выраженная сопутствующая патология пациента. «Золотым стандартом» радикального лечения в таких случаях остаётся выполнение радикальной нефрэктомии.

С момента своего внедрения лапароскопические радикальные операции в лечении ПКР стали общепризнанными во всем мире. Вне зависимости от объема оперативного пособия (резекция почки или органоуносящая операция), выбранного доступа (чрез- или внебрюшинный) лапароскопическое вмешательство должно соответствовать онкологическим принципам выполнения отрытой операции [8-15].

Материал и методы. В урологическом отделении МАУ «ГКБ № 40» г. Екатеринбурга выполнено 48 лапароскопических операций по поводу локализованного ПКР (светлоклеточный тип): 35 радикальных нефрэктомий, 13 резекций почки. В 9 случаях в связи с локализацией опухолевого узла в верхнеполюсном сегменте и его размером объем

вмешательства расширен до радикальной нефрадреналэктомии. Все операции выполнены чрезбрюшинным доступом. Макропрепарат интраабдоминально помещался в контейнер, после осуществления основных этапов операции извлекался из брюшной полости через мини-лапаротомный доступ длиной, позволяющей извлечь препарат единым блоком. С косметической целью у женщин молодого возраста мини-лапаротомия выполнялась над лоном поперечным доступом. У 15 пациентов выполнены гибридные операции с применением порта для мануальной ассистенции. В 3 случаях, учитывая размеры, локализацию и тип роста опухоли, лапароскопическая резекция выполнена без ишемии органа.

Характеристика пациентов (n=48): мужчины – 21, женщины – 27. Средний возраст – 57 лет (минимальный – 30 лет, максимальный – 81 год). Сторона поражения опухолевым процессом: левая почка – 29 случаев (60%), правая – 19 (40%). Для предоперационного стадирования заболевания, учитывая данные комплексного обследования, использовалась классификация злокачественных опухолей TNM (7-е издание, декабрь 2009 года).

Все пациенты обследованы в объеме стандартных клинико- лабораторных исследований, включая оценку функции свертывающей системы крови. При наличии сопутствующей патологии, анамнестических данных и клинических проявлений выполнены исследование функции внешнего дыхания, фиброгастродуоденоскопия. Всем больным выполнено ультразвуковое исследование почек, мочевого пузыря как метод скрининговой диагностики. В обязательном порядке в алгоритм обследования включены рентгенологическое исследование органов грудной клетки, мультиспиральная компьютерная томография органов брюшной полости, малого таза и забрюшинного пространства с внутривенным контрастированием по стандартному протоколу – нативное исследование, артериальная, венозная (паренхиматозная) и экскреторная фазы, мультипланарная реконструкция с ангиоархитектоникой органа. Магниторезонансная томография выполнялась по показаниям (индивидуальная непереносимость йодсодержащего контрастного вещества, исключение опухолевого поражения почечной и нижней полой вены).

Результаты и обсуждение. По категории Т до и после патоморфологического исследования больные распределились следующим образом (см. таблицу). Категория N – после операции в 3 случаях N1, в 2 случаях – N2. Категория М – все случаи окончательного диагноза – М0.

Таблица

Распределение больных раком почки по Т-стадии

Категория Т	Количество больных (категория сТ)	Количество больных (категория рТ)
Т 1a	20	20
Т 1b	14	12
Т 2a	5	7
Т 2b	3	2
Т 3a	6	7

У 2 соматически сохранных пациентов была выполнена паллиативная лапароскопическая нефрэктомия, показаниями к которой стали: не купируемая консервативными методами макрогематурия и постгеморрагическая анемия, болевой синдром, субфебрильная лихорадка, информированность и согласие больного на нерадикальную операцию.

Было зарегистрировано два интраоперационных осложнения: кровотечение из добавочной нижнеполюсной артерии и повреждение почечной вены в устье НПВ. В первом случае кровотечение было ликвидировано интракорпорально лапароскопически. Во втором выполнены конверсия и ушивание дефекта НПВ. Раннее послеоперационное осложнение было зафиксировано в одном случае: на 3-и сутки после резекции правой почки диагностирована гематома без гемодинамических нарушений. Консервативное ведение, выздоровление больного. В 1 случае вследствие неадекватного анестезиологического пособия наступили нарушение гемодинамики во время операции, критическая ишемия головного мозга, кома и как следствие смерть пациента в послеоперационном периоде от синдрома полиорганной недостаточности, септических осложнений.

Средняя кровопотеря во время лапароскопической радикальной нефрэктомии составила 240 (100 – 1200) мл, нефрэктомия с ручным ассистированием – 120 (80-350) мл, лапароскопическая резекция почки – 80 (50-250) мл. Среднее время радикальной лапароскопической нефрэктомии – 250 минут, нефрэктомии с ручным ассистированием – 150 минут, резекция почки – 180 минут. Среднее время тепловой ишемии органа 23 (15 – 35) минуты.

Первые сутки после операции все больные наблюдались в отделении реанимации и интенсивной терапии с последующим переводом в профильное отделение. Все пациенты были активизированы на 2-е сутки после операции. Наркотические анальгетики применялись только в первые сутки после операции, в последующие дни с целью обезболивания применялись НПВП. Срок пребывания паци-

ента в стационаре после операции составил от 5 до 9 суток. Средний послеоперационный койко-день – 6,2 дня.

Выводы. Лапароскопические операции при локализованном раке почки в объёме резекции органа или радикальной нефрэктомии являются малоинвазивными и эффективным методом лечения ПКР. Радикализм оперативного пособия, короткий период пребывания в стационаре и время реабилитации пациента, уменьшение и/или полный отказ от применения наркотических анальгетиков в послеоперационном периоде, косметический эффект – все это позволяет судить о несомненных преимуществах лапароскопической хирургии в лечении почечно-клеточного рака.

Сведения об авторах статьи:

Франк Михаил Александрович – д.м.н., заведующий урологическим отделением МАУЗ ГКБ №40. Адрес: 620102 г. Екатеринбург, ул. Волгоградская, 189.

Санжаров Андрей Евгеньевич – врач-уролог урологического отделения МАУЗ ГКБ №40. Адрес: 620102 г. Екатеринбург, ул. Волгоградская, 189.

Шамуратов Шарустам Шаниязович – врач-уролог урологического отделения МАУЗ ГКБ №40. Адрес: 620102 г. Екатеринбург, ул. Волгоградская, 189.

Усс Алексей Григорьевич – врач-уролог урологического отделения МАУЗ ГКБ №40. Адрес: 620102 г. Екатеринбург, ул. Волгоградская, 189.

Капустин Кирилл Игоревич – врач-уролог урологического отделения МАУЗ ГКБ №40. Адрес: 620102 г. Екатеринбург, ул. Волгоградская, 189.

Паньшин Сергей Викторович – врач-уролог урологического отделения МАУЗ ГКБ №40. Адрес: 620102 г. Екатеринбург, ул. Волгоградская, 189.

Сорочкин Дмитрий Александрович – врач-уролог урологического отделения МАУЗ ГКБ №40. Адрес: 620102 г. Екатеринбург, ул. Волгоградская, 189.

ЛИТЕРАТУРА

1. Чиссов, В.И. Злокачественные новообразования в России в 2008 году / В.И. Чиссов, В.В. Старинский, Г.В. Петрова. – М.: МЕДпресс-информ, 2010. – 54 с.
2. Novick, A.C. Renal tumors / A.C. Novick, R.M. Bukowski, S.C. Campbell // Campbell-Walsh Urology. – 2007. – P.1565-638.
3. Raz, O. Positive surgical margins with renal cell carcinoma have a limited influence on long-term oncological outcomes of nephron sparing surgery/ O. Raz, S. Mendlovic, Y. Shilo // Urology. – 2009. – Vol. 4.
4. Marszalek, M. Laparoscopic and open partial nephrectomy: a matched-pair comparison of 200 patients / M. Marszalek [et al.] // Eur Urol. – 2009. –Vol. 55, № 5. – P. 1171–8.
5. Peycelon, M. Long-term outcomes after nephron sparing surgery for renal cell carcinoma larger than 4 cm / M. Peycelon [et al.] //J Urol. – 2009. –Vol. 181, № 1. – P.–35–41.
6. Gill, I.S. Comparison of 1,800 laparoscopic and open partial nephrectomies for single renal tumors/ I.S. Gill [et al.] //J Urol. – 2007. – Vol. 178, № 1. – P. – 41–6.
7. Delakas, D. Nephron-sparing surgery for localized renal cell carcinoma with a normal contralateral kidney: a European three-center experience. / D. Delacas [et al.] // Urology. – 2002. – Vol. 60, № 6. –P. – 998–1002.
8. Tsui, K.H. Prognostic indicators for renal cell carcinoma: a multivariate analysis of 643 patients using the revised 1997 TNM staging criteria / K.H.Tsui [et al.] //J Urol. – 2000. –Vol. 163, № 4. – P. – 1090–5.
9. Javidan, J. Prognostic significance of the 1997 TNM classification of renal cell carcinoma / J. Javidan [et al.] //J Urol. – 1999. –Vol. 162, № 4. – P. – 1277–81.
10. Cadeddu, J.A. Laparoscopic nephrectomy for renal cell cancer: evaluation of efficacy and safety: a multicenter experience / J.A. Cadeddu [et al.] // Urology. – 1998. – Vol. 52, № 5. –P. –773–7.
11. Luo, J.H. Analysis of long-term survival in patients with localized renal cell carcinoma: laparoscopic versus open radical nephrectomy / J.H. Luo [et al.] // World J Urol. – 2009. –Vol. 15. –P. – 73-75.
12. Hemal, A. K. Laparoscopic versus open radical nephrectomy for large renal tumors: a long-term prospective comparison / A.K. Hemal [et al.] //J Urol. – 2007. –Vol. 177, № 3. – P. –862–6.
13. Portis, A.J. Long-term followup after laparoscopic radical nephrectomy / A.J Portis [et al.] //J Urol.– 2002.–Vol. 167, № 3.– P.– 1257–62.
14. Gabr, A.H. Patient and pathologic correlates with perioperative and long-term outcomes of laparoscopic radical nephrectomy / A.H. Gabr [et al.] // Urology. – 2009. –Vol. 74, № 3. – P. – 635–40.
15. Berger, A. Laparoscopic radical nephrectomy for renal cell carcinoma: oncological outcomes at 10 years or more / A. Berger [et al.] //J Urol. – 2009. –Vol. 182, № 5. – P. – 2172–6.

УДК: 616.65-006.6-08
© Л.В. Шаплыгин, В.А. Соловов, Р.З. Хаметов, Д.В. Фесенко, Я.С. Матяш, 2013

Л.В. Шаплыгин, В.А. Соловов, Р.З. Хаметов, Д.В. Фесенко, Я.С. Матяш

БРАХИТЕРАПИЯ ПРИ РАКЕ ПРЕДСТАТЕЛЬНОЙ ЖЕЛЕЗЫ: 5-ЛЕТНИЕ РЕЗУЛЬТАТЫ

ГБУЗ «Самарский областной клинический онкологический диспансер», г. Самара

В ретроспективный анализ были включены результаты лечения 68 пациентов, которым была выполнена брахитерапия в 2007-2008 годах в Самарском областном клиническом онкологическом диспансере (СОКОД). 32 (47%) больных, у которых исходное значение ПСА было больше 12 нг/мл или объем простаты превышал 50 нг/мл, получили неоадъювантную гормональную терапию в течение 3 месяцев до процедуры брахитерапии. 36 (53%) пациентов не имели какого-либо лечения до брахитерапии. Из 68 больных безрецидивное течение за время наблюдения отмечено у 44 (64,8%). У 10 (15,2%) пациентов был определен биохимический рецидив. Клиническое прогрессирование РПЖ выявлено у 14 (20%) больных: у 7 (10%) местный рецидив, у 7 (10%) – генерализация РПЖ. Время до прогрессирования заболевания составляло 24,1± 7,2 мес. Наши наблюдения показали, что брахитерапия была в целом успешной у 64,8% пациентов. При этом эффективность

по группам риска распределилась следующим образом: 75% в группе с низким риском прогрессии, 50% в группе высокого риска.

Ключевые слова: брахитерапия, рак предстательной железы.

L.V. Shaplygin, V.A. Solovov, R.Z. Khametov, D.V. Fesenko, Ya.S. Matyash

BRACHYTHERAPY TREATMENT FOR PROSTATE CANCER: 5-YEAR RESULTS

68 patients underwent brachytherapy in 2007-2008 in Samara Oncology Center. 32 (47%) of patients with initial PSA value greater than 12 ng / ml and prostate volume greater than 50 ng / ml – received neoadjuvant hormonal therapy for 3 months prior to the procedure of brachytherapy. 36 (53%) - did not have any treatment before brachytherapy. In 44 (64.8%) of the 68 patients relapse-free disease was noted during the time of observation. In 10 (15.2%) patients biochemical recurrence was defined. Clinical progression of prostate cancer was detected in 14 (20%) patients: 7 (10%) – local recurrence, in 7 (10%) – generalization of prostate cancer. Time to disease progression was 24,1 ± 7,2 months. Our observations showed that brachytherapy had been successful in 64.8% of patients. The effectiveness in risk groups was the following: 75% in the group with a low or intermediate risk of progression, 50% in the group with high-risk progression.

Key words: brachytherapy, prostate cancer.

Рак предстательной железы (РПЖ) в развитых странах является наиболее распространенным злокачественным новообразованием у мужчин и второй причиной смерти после рака легких. В структуре онкологических заболеваний в ряде стран рак предстательной железы выходит на 2–3-е места после рака легких и желудка, а в США и Швеции – на 1-е место [4, 5]. По величине прироста в России РПЖ занимает второе место после рака кожи и значительно превосходит злокачественные заболевания легких и желудка. В 2010 году в структуре онкологической заболеваемости мужского населения России РПЖ находится на 2-м месте (11%). Выявлено 26268 новых случаев заболевания [1]. В настоящее время кроме традиционных методов лечения РПЖ (РПЭ, ДЛТ) все большее распространение получают современные технологии: фокусированная ультразвуковая абляция (HIFU), брахитерапия (БТ), криодеструкция [2, 3]. На сегодняшний день доказано, что БТ является эффективным методом лечения локализованного РПЖ [6-8]. Однако до сих пор не изучены отдаленные результаты лечения, недостаточно работ посвященных оценке БТ при лечении локализованного и местно-распространенного РПЖ.

Цель исследования: оценить клиническую эффективность брахитерапии при лечении локализованного и местно-распространенного РПЖ.

Материал и методы. Исследование было одобрено этическим комитетом Самарского областного клинического онкологического диспансера (СОКОД). От всех больных было получено информированное согласие на проведение исследования. В ретроспективный анализ были включены результаты лечения 68 пациентов, которым была выполнена БТ в 2007-2008 годах в СОКОД. Критерии включения в исследование: ожидаемая продолжительность жизни более 5 лет, локализованный и местно-распространенный рак предстательной железы.

Критерии исключения: метастатический рак простаты, наличие выраженной инфравезикальной обструкции (УФМ Q max<10мл\с), объем предстательной железы более 50 см^3, ранее выполненные операции на предстательной железе (ТУР, аденомэктомия).

У 56 (82,3%) пациентов определялись стадии Т1-Т2, у 12 (17,6%) – Т3. По степени Глисона распределение пациентов было следующим: у 60 (88,2%) пациентов ее значение было <7, у 8 (11,8%) – равным 7.

Среднее время наблюдения после БТ составило 52 (48-60) месяца. После лечения всем пациентам была назначена адъювантная гормотерапия на 3-6 месяцев, каждые 3 месяца определяли уровень ПСА, проводили МРТ и биопсию простаты в случае его роста.

Имплантацию микроисточников проводили под эпидуральной анестезией. В нашей работе для БТ применяли источники для постоянной имплантации низкой мощности дозы I^{125}. С помощью БТ подводилась доза в 140-160 гр. Лучевая нагрузка на прямую кишку составляла 2-5%, на уретру – 20-25%.

Для статистической обработки данных использовались программы Statistica 8.0, SPSS 16.0. При анализе и обработке данных использовались следующие статистические методы: дискриптивная статистика, анализ выживаемости по методу Каплана-Мейера. Уровень значимости принимали за $p<0,05$.

Результаты и обсуждение. Для анализа результатов лечения пациенты были разделены на 2 группы в зависимости от риска прогрессии: риск низкий и умеренный – 56 пациентов, Глисон ≤7, стадия Т1-2, ПСА < 20 нг/мл; высокий – 12 пациентов, Глисон >7, стадия Т2-3, ПСА 20-50 нг/мл.

Средний возраст больных во всех группах составил 67,2±8,9 года, средний объем предстательной железы 29,3±7,2 см^3.

Процедура длилась 40-100 минут в зависимости от объема предстательной железы пациента. Среднее время госпитализации – 3 (2-7) дня. Катетер удаляли через 5 (3-18) дней. После лечения оценивали динамику уровня ПСА.

Через 12 и 48 месяцев после лечения в группе пациентов с низким риском прогрессии медиана уровня ПСА составила 0,1 и 0,3 нг/мл. Из 68 больных безрецидивное течение за время наблюдения отмечено у 44 (64,8%) больных. У 10 (15,2%) пациентов был определен биохимический рецидив. Клиническое прогрессирование РПЖ выявлено у 14 (20%) больных: у 7 (10%) – местный рецидив, у 7 (10%) – генерализация РПЖ. Время до прогрессирования заболевания составляло 12-48 месяцев, средний период – 24,1± 7,2 месяца.

В течение первых месяцев после брахитерапии отмечались следующие побочные эффекты: острая задержка мочи у 20,0% пациентов, что потребовало установки уретрального катетера и проведение ТУР предстательной железы через три месяца. Дизурия, боли, учащенное мочеиспускание, ослабление струи мочи наблюдались у 30% больных. Недержание мочи отмечалось у 5%. Оно купировалось у большинства больных в течение 3-6 месяцев на фоне проводимой консервативной терапии. У 7,4% пациентов в течение первых 12 месяцев после операции возникла стриктура простатического отдела уретры, что потребовало проведения ТУР простаты.

Наши наблюдения показали, что БТ была в целом успешной у 64,8% пациентов. Пятилетняя безрецидивная выживаемость составила 75% в группе с низким и умеренным риском прогрессии, 50% – в группе с высоким риском (см. рисунок).

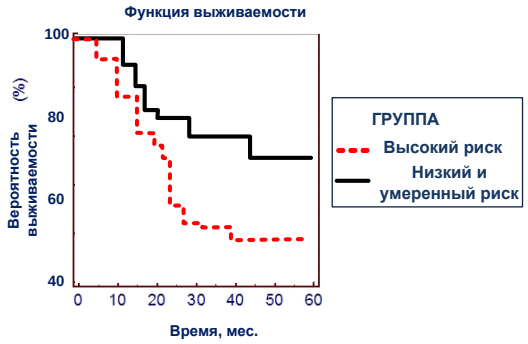

Рис. Кривые выживаемости после БТ по Каплану-Мейеру по группам риска

БТ является высокотехнологичным современным методом лечения рака предстательной железы с высокой эффективностью. Безрецидивная выживаемость после применения данного метода значимо не отличается от радикальной простатэктомии.

Заключение

Таким образом, безрецидивная 5-летняя выживаемость больных после БТ составила 75% у больных с низким и умеренным риском прогрессии и 50% с высоким риском прогрессии рака предстательной железы.

Сведения об авторах статьи:

Шаплыгин Леонид Васильевич – д.м.н., главный врач ГБУЗ СОКОД. Адрес: 443031, г. Самара, ул. Солнечная, 50. Тел. +7(846)994-81-27.

Соловов Вячеслав Александрович – д.м.н., зав.отделением интервенционных методов диагностики и лечения ГБУЗ СОКОД. Адрес: 443031, г. Самара, ул. Солнечная, 50. Тел. +7(846)994-81-27. E-mail samarasdc@yahoo.com.

Хаметов Равиль Зиннюрович – врач-уролог отделения урологическое ГБУЗ СОКОД. Адрес: 443031, г. Самара, ул. Солнечная, 50. Тел. +7(846)994-81-27.

Фесенко Денис Владимирович – врач уролог отделения интервенционных методов диагностики и лечения ГБУЗ СОКОД. Адрес: 443031, г. Самара, ул. Солнечная, 50. Тел. +7(846)994-81-27.

Матяш Яна Сергеевна – врач онколог отделения интервенционных методов диагностики и лечения ГБУЗ СОКОД. Адрес: 443031, г. Самара, ул. Солнечная, 50. Тел. +7(846)994-81-27.

ЛИТЕРАТУРА

1. Чиссов, В.И. Злокачественные новообразования в России в 2011 году (заболеваемость и смертность): сборник/под ред. В.И. Чиссова, В.В. Старинского, Г.В. Петровой. – М., 2013. – С.11-16.
2. Шаплыгин, Л.В. Высокоинтенсивная фокусированная ультразвуковая абляция в лечении гормонорезистентного рака предстательной железы /Шаплыгин Л.В. [и др.] //Сибирский онкологический журнал. – 2012. – №2. – С.18-21.
3. Blana A First analysis of the long-term results with transrectal HIFU in patients with localized prostate cancer / Blana A [et al.]// Eur. Urol. – 2008. – Vol.53(6). – P.1194-1201.
4. Boyle P. Cancer incidence and mortality in Europe 2004 / Boyle P, Ferlay J. // Ann Oncol. – 2005. - Mar. – Vol.16(3). – P.481–8.
5. Cancer incidence in Sweden 2004. The National Board of Health and Welfare: Stockholm.
6. Grimm PD. 10-year biochemical (prostate-specific antigen) control of prostate cancer with (125)i brachytherapy / Grimm PD [et al.] // Int J Radiat Oncol Biol Phys. – 2001. – Vol.51. – P. 31-40.
7. Kinnen K. Long-term biochemical and survival outcome of 921 patients treated with i-125 permanent prostate brachytherapy / Kinnen K [et al.] // Int J Radiat Oncol Biol Phys. – 2009.
8. Potters L, Morgenstern C, Calugaru E, et al. 12-year outcomes following permanent prostate brachytherapy in patients with clinically localized prostate cancer / Potters L [et al.] //J Urol. – 2005. – Vol.173. – P. 1562-1566.

УДК 616.65-089.168.1-06-08-072.1
© Д.О. Джалилов, А.Г. Мартов, Д.А. Абдуллаев, 2013

Д.О. Джалилов, А.Г. Мартов, Д.А. Абдуллаев

ЭНДОСКОПИЧЕСКИЕ МЕТОДЫ ЛЕЧЕНИЯ ОБСТРУКТИВНЫХ ОСЛОЖНЕНИЙ РАДИКАЛЬНОЙ ПРОСТАТЭКТОМИИ

ГБОУ ДПО «Российская медицинская академия последипломного образования» Минздрава России, г. Москва

Работа посвящена оценке результатов применения эндоскопических методов лечения у пациентов с обструктивными осложнениями после перенесенной радикальной простатэктомии. В исследование включены 68 пациентов с диагнозом рак предстательной железы в стадиях Т1-Т3, которым выполнялась радикальная простатэктомия. Определена оптимальная лечебная тактика у больных с обструктивными осложнениями радикальной простатэктомии.

Ключевые слова: рак предстательной железы, радикальная простатэктомия, уретроцистоанастомоз.

D.O. Dzhalilov, A.G.Martov, D.A. Abdullaev

ENDOSCOPIC METHODS IN TREATMENT OBSTRUCTIVE COMPLCATIONS AFTER RADICAL PROSTATECTOMY

The scientific work is devoted to assessing the results of endoscopic treatment of patients with obstructive complications after radical prostatectomy. The study included 68 patients with prostate cancer in stage T1-T3, who underwent radical prostatectomy. The optimal treatment for patients with obstructive complications of radical prostatectomy has been established.

Key words: prostate cancer, radical prostatectomy, urethral anastomosis.

Рак предстательной железы (РПЖ) является одним из самых распространенных и социально значимых заболеваний и занимает второе место по частоте выявления среди всех злокачественных новообразований у мужчин во всем мире и шестое место среди причин смерти от рака, при этом наиболее высокие показатели зарегистрированы в развитых странах Европы и Северной Америки. «Золотым стандартом» и наиболее часто встречающимся оперативным вмешательством при локализованном раке предстательной железы является радикальная простатэктомия (РПЭ). Преимуществами РПЭ являются полное удаление опухоли, точное определение стадии заболевания, излечение сопутствующей аденомы предстательной железы, надежное подавление уровней ПСА ниже предела чувствительности качественного анализа. Однако имеется и немало недостатков, к которым следует отнести: послеоперационную летальность (до 0,5%), импотенцию (50 – 70%), стриктуру уретроцистоанастомоза (5 - 17%), недержание мочи (3 – 36%) [1-4]. На основании многоцентровых исследований выявлено, что частота всех осложнений находится в диапазоне 6,5-19,8% [1-4].

Общепринятым считается разделение осложнений на интраоперационные, ранние и поздние послеоперационные. Интраоперационные осложнения хорошо изучены и включают в себя кровопотерю, сложности наложения уретровезикального анастомоза, повреждение прямой кишки, брюшины, мочеточников, мочевого пузыря, уретры и сосудисто-нервных пучков, неполное удаление ткани предстательной железы, летальный исход.

К ранним послеоперационным осложнениям относятся: отсроченное кровотечение, длительное обильное выделение мочи или лимфы (лимфорея) по страховому дренажу, лимфоцеле, несостоятельность анастомоза, выпадение уретрального катетера, тромбоз глубоких вен нижних конечностей, тромбоэмболия ветвей легочной артерии, нагноение операционной раны, инфаркт миокарда, сепсис и др.

Поздние осложнения являются наименее изученными осложнениями РПЭ. Наиболее значимым поздним осложнением РПЭ помимо эректильной дисфункции и недержания мочи является обструкция нижних мочевых путей, обусловленная стриктурой или облитерацией уретроцистоанастомоза (УЦА) [2-4].

Таким образом предупреждению и своевременному лечению обструктивных осложнений данной категории больных необходимо уделять особое внимание, учитывая их негативное влияние на качество жизни пациентов. Внедрение в клиническую практику современных эндоскопических технологий открывает новые перспективы в лечении пациентов с обструктивными осложнениями радикальной простатэктомии.

Материал и методы. В основу работы положено исследование результатов эндоскопического лечения обтруктивных осложнений радикальной простатэктомии. Объектом исследования стали 68 больных, находившихся на стационарном лечении в ГКУБ №47 города Москвы (теперь ГКБ№57) с 2004 по 2012 го-

ды. Всем пациентам выполнено оперативное лечение по поводу обструктивных осложнений радикальной простатэктомии.

Возраст пациентов колебался от 53 до 83 лет. Показатель сывороточного PSA варьировал от 0 до 1.1 нг/мл.

Всем пациентам проводилось стандартное комплексное клинико-лабораторное обследование, начинавшееся со сбора и изучения жалоб и анамнеза, физикального осмотра. Лабораторные исследования включали клинический, биохимический анализы крови, общий анализ мочи, коагулограмму, а также посев мочи с определением чувствительности к антибиотикам. Основными инструментальными методами обследования явились ультразвуковое исследование мочевого пузыря и ложа простаты, обзорная урография, восходящая и микционная уретроцистографии. В отдельных случаях выполнялись магнитно-резонансная томография органов малого таза и динамическая нефросцинтиграфия. Контроль-ное обследование было произведено всем пациентам спустя 1,3,6 и 12 месяцев после лечения и включало в себя сбор жалоб по шкале IPSS/QoL, урофлоуметрию, определение объема остаточной мочи и контроль ПСА.

Большая часть оперативных вмешательств проводилась под внутривенной анастезией – у 46 пациентов. В остальных случаях методом выбора явилась перидуральная анестезия.

Всем больным выполнена уретроцистоскопия. Важно отметить, что эндоскопическая картина у пациентов, перенесших ранее радикальную простатэктомию, характеризуется отсутствием нормального анатомического строения мочеиспускательного канала. Из основных особенностей можно выделить нередкое отсутствие семенного бугорка, укорочение задней уретры, рубцово-склеротические изменения шейки мочевого пузыря, наличие или отсутствие элементов наружного сфинктера мочевого пузыря. (рис. 1).

Рис. 1. Зона уретроцистоанастомоза после РПЭ

23 пациента были госпитализированы в стационар по поводу острой задержки мочеиспускания, возникшей на 7-14-й месяцы после радикальной простатэктомии, 12 из них выполнялась интерметтирующая катетеризация с одновременным назначением альфа-адреноблокаторов и у 11 больных мочевой пузырь был дренирован троакарной цистостомой. В последующем им всем была выполнена электроинцизия, или резекция уретроцистоанастомоза. Во всех остальных случаях выполнена лазерная коррекция уретроцистоанастомоза (рис. 2) в связи с хронической задержкой мочеиспускания, возникшей на 9-32-м месяцах после РПЭ. У 6 пациентов стриктура УЦА сочеталась со стриктурой висячего отдела уретры протяженностью от 0,5 до 1,5 см, что побудило к совмещению инцизиии с внутренней уретротомией «холодным ножом» или гольмиевым лазером. У 11 пациентов выполнению инцизии УЦА предшествовала цистолитотрипсия, обусловленная конкрементами от 1,0 до 3,0 см. В 2-х случаях конкременты носили лигатурный характер.

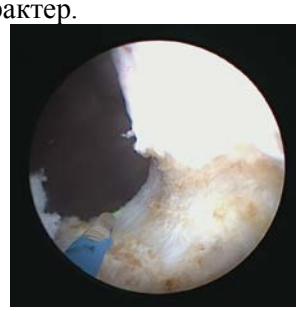

Рис. 2. Лазерная инцизия уретроцистоанастомоза после РПЭ

Результаты и обсуждение. Ранний послеоперационный период протекал гладко, всем больным восстановлено самостоятельное мочеиспускание. Время операции составило от 15 до 45 минут. Среднее время дренирования мочевого пузыря у пациентов без цистостомического дренажа составило 7-9 дней. У больных с цистостомой дренаж удалялся в среднем на 4-5-й день, а уретральный катетер через 9-10 дней после операции. У 7 пациентов возникли повторные нарушения мочеиспускания, которые потребовали повторных госпитализаций и вмешательств. Максимальное количество госпитализаций одного пациента по поводу рецидивной стриктуры УЦА составило 5 раз. Рецидив значительно чаще возникал у группы пациентов, которым предпринималось то или иное электрохирургическое воздействие, вследствие этого для лечения этой категории больных мы перестали его применять, заменив электрохирургические резекционные и инцизионные методики на лазер (Ho-Yag).

У 9 пациентов отмечено недержание мочи, возникшее в раннем послеоперационном периоде, которое самостоятельно купировалось к моменту контрольного обследова-

ния. Только у троих пациентов недержание сохранялось и по прошествии года после операции. По результатам контрольных обследований у пациентов средние показатели IPSS/Qol составили 13,1/2.4, Qmax увеличилась в среднем с 5,9 мл/с до 20мл/с. Послеоперационный объем остаточной мочи не превышал 30 мл.

Выводы. Эндоскопические методы коррекции обструктивных осложнений у пациентов, ранее перенесших радикальную простатэктомию, можно считать малотравматичными, высокоэффективными, при которых допускается многоэтапное лечение и их неоднократное выполнение. Малая травматичность позволяет сократить послеоперационный койко-день и сроки дренирования мочевого пузыря. Все это позволяет рекомендовать эндоскопическую хирургию в качестве метода выбора для коррекции обструктивных осложнений радикальной простатэктомии.

Сведения об авторах статьи:

Джалилов Д.О. – врач-уролог, аспирант кафедры эндоурологии ГБОУ ДПО РМАПО. Адрес: 123995, г. Москва, ул. Баррикадная, д.2/1. E-mail: endoyrology@mail.ru

Мартов А.Г. – д.м.н., профессор, зав. отделением ГБОУ ДПО РМАПО. Адрес: 123995, г. Москва, ул. Баррикадная, д.2/1. E-mail: martovalex@mail.ru.

Абдуллаев Д.А. – врач-уролог, аспирант кафедры эндоурологии ГБОУ ДПО РМАПО. Адрес: 123995, г. Москва, ул. Баррикадная, д.2/1.

ЛИТЕРАТУРА

1. Cancer progression and survival rates following anatomical radical retropubic prostatectomy in 3,478 consecutive patients: long-term results / Roehl K.A., Han M., Ramos C.G., Antenor J.A., Catalona W.J. // J. Urol. 2004. Vol. 172, N 3. P. 910-914.
2. Comparison of transperitoneal and extraperitoneal laparoscopic radical prostatectomy using match-pair analysis / Erdogru T., Teber D., Frede T., Marrero R., Hammady A., Seemann O., Rassweiler J. // Eur. Urol. 2004. Vol. 46, N 3. P. 312-319.
3. Complications and other surgical outcomes associated with extended pelvic lymphadenectomy in men with localized prostate cancer / Briganti A., Chun F.K., Salonia A., Suardi N., Gallina A., Da Pozzo L.F., Roscigno M., Zanni G., Valiquette L., Rigatti P., Montorsi F., Karakiewicz P.I. // Eur. Urol. 2006. Vol. 50, N 5. P. 1006-1013.
4. Complications of open radical retropubic prostatectomy in potential candidates for active monitoring / Loeb S., Roehl K.A., Helfand B.T., Catalona W.J. // Urology. 2008. Vol. 72, N 4. P. 887-891.

УДК 616.62-006.6-089.87.168.1-06-084
© С.П. Даренков, Г.Г. Кривобородов, С.В. Котов, А.А. Проскоков, И.С. Пинчук, А.Г. Юсуфов, 2013

С.П. Даренков, Г.Г. Кривобородов, С.В. Котов,
А.А. Проскоков, И.С. Пинчук, А.Г. Юсуфов

ТАКТИКА ВЕДЕНИЯ РАННЕГО ПОСЛЕОПЕРАЦИОННОГО ПЕРИОДА У ПАЦИЕНТОВ ПОСЛЕ РАДИКАЛЬНОЙ ЦИСТЭКТОМИИ С КИШЕЧНОЙ ПЛАСТИКОЙ МОЧЕВОГО ПУЗЫРЯ

ГБОУ ВПО «Российский национальный исследовательский медицинский университет им. Н.И. Пирогова» Минздрава России, г. Москва

Радикальная цистэктомия по-прежнему остается оперативным лечением со значительным количеством ранних послеоперационных осложнений. В данной работе предложена схема ведения пациентов до операции и в раннем послеоперационном периоде, разработанная для профилактики наиболее частых послеоперационных осложнений – пареза кишечника и ранней спаечной кишечной непроходимости.

По предложенной схеме был пролечен 61 пациент, перенесший радикальную цистэктомию с орто- и гетеротопической кишечных пластик, выполненную на базах кафедры урологии ГБОУ ВПО РНИМУ им. Н.И.Пирогова Минздрава России за период с сентября 2010 года по ноябрь 2012 года. Были зарегистрированы и подвергнуты анализу все осложнения, развившиеся в течение 90 дней после оперативного лечения. В результате использования предложенной схемы удалось снизить частоту пареза кишечника, разрешившегося консервативно до 8,2%, а ранняя спаечная кишечная непроходимость развилась в 6,6% случаев.

В нашей работе показано, что радикальная цистэктомия остается сложным оперативным вмешательством с большим количеством послеоперационных осложнений. Необходимо дальнейшее изучение этиологии, патогенеза и течения послеоперационных осложнений. Это позволит выработать оптимальную стратегию ведения больных после радикальной цистэктомии.

Ключевые слова: рак мочевого пузыря, радикальная цистэктомия, ранние послеоперационные осложнения, тактика ведения раннего послеоперационного периода.

S.P. Darenkov, G.G. Krivoborodov, S.V. Kotov, A.A. Proskokov, I.S. Pinchuk, A.G.Yusufov

TACTICS OF EARLY POSTOPERATIVE FOLLOW-UP OF PATIENTS AFTER RADICAL CYSTECTOMY WITH BLADDER AUGMENTATION

Radical cystectomy still remains a surgical treatment with the significant amount of early postoperative complications. The work offers the scheme of observing patients before operation and in the early postoperative period, designed to prevent the most common post operative complications, intestinal paresis and early adhesive intestinal obstruction.

61 patients after radical cystectomy with ortho-and heterotopic intestinal plastic performed on the basis of Chair of Urology of RNRMU for the period from September 2010 to November 2012 were treated according to this scheme. The complications that developed within 90 days after surgery were registered and analyzed. The use of the proposed scheme could reduce the incidence of intestinal paresis, eradicated conservatively to 8.2%, and the early adhesive intestinal obstruction developed in 6.6% of cases.

The work shows that radical cystectomy remains a difficult surgery with a great number of postoperative complications. Further study of the etiology, pathogenesis and course of postoperative complications is necessary. It will allow working out an optimal strategy for follow-up of patients after radical cystectomy.

Key words: bladder cancer, radical cystectomy, early postoperative complications, tactics of the early postoperative period.

Радикальная цистэктомия является «золотым стандартом» лечения мышечно-инвазивного рака мочевого пузыря и все чаще используется при мышечно-неинвазивном процессе с низкой степенью дифференцировки опухоли и полифокальном поражении [1]. В середине 20-го века послеоперационная летальность составляла от 30 до 40%. За прошедшие 30 лет в связи с совершенствованием оперативной техники смертность снизилась до 2%, а показатели тяжелых осложнений на – 2/3, что продемонстрировано в табл. 1.

В настоящее время даже у пациентов с выраженной сопутствующей патологией (сердечно-сосудистой, сахарным диабетом, метаболическими нарушениями) радикальная цистэктомия является операцией выбора. Однако надо отметить, что до сих пор, по данным разных авторов, частота послеоперационных осложнений остается на довольно высоком уровне – от 20 до 60% [2].

Таблица 1

Статистические данные показателей летальности после радикальной цистэктомии

Год	Показатели летальности, %
1960	30 – 40
1970	15 – 20
1998	1 – 4
2008 - 2009	0,3 – 3,9

Наиболее частыми послеоперационными осложнениями являются парез кишечника и ранняя спаечная кишечная непроходимость – от 5,5 до 60%. Структура наиболее часто встречаемых послеоперационных осложнений представлена в табл. 2.

Таблица 2

Структура послеоперационных осложнений

Осложнение	Частота распространения, %
Парез кишечника разрешившийся консервативно	5,5 – 60
Несостоятельность межкишечного анастомоза	4 – 11,7
Несостоятельность мочеточниково-кишечных анастомозов	5 – 12
Раневые осложнения	12
Мочевая инфекция	7 – 10
ТЭЛА, инфаркт миокарда, инсульт	1 – 3

Несмотря на столь высокие показатели послеоперационных осложнений, до настоящего момента нет единой патогенетической тактики ведения пациентов в предоперационном и раннем послеоперационном периодах.

В настоящем исследовании мы предложили схему ведения пациентов, разработанную на основе собственного опыта послеоперационного ведения пациентов, перенесших радикальную цистэктомию, и профилактики наиболее часто встречаемых осложнений.

Материал и методы. В данное исследование включен 61 пациент, перенесший радикальную цистэктомию с орто- и гетеротопической кишечной пластикой, выполненную на базах кафедры урологии ГБОУ ВПО РНИМУ им. Н.И.Пирогова Минздрава России за период с сентября 2010 года по ноябрь 2012 года. Было выполнено: ортотопических пластик по Studer – 21 (34,4%), операций Bricker – 40 (65,6%). По поводу рака мочевого пузыря прооперированны 58 человек, у 3-х пациентов производилось лечение микроцистиса. В исследуемой группе было 55мужчин (90,2%) и 6 (9,8%) женщин. Возраст колебался от 39 до 82 лет (медиана 60 лет).

Распределение прооперированных больных по категориям pT и pN и степени злокачественности G представлено в табл. 3 и 4.

Таблица 3

Распределение больных по категориям pT и pN

Категория pT	Пациенты
pT1	2 (3,5%)
pT2a	12 (20,8%)
pT2b	14 (24,1%)
pT3a	10 (17,2%)
pT3b	14 (24,1%)
pT4	6 (10,3%)
Категория pN	
pN0	*48 (82.8%)*
pN+	10 (17.2%)

Таблица 4

Распределение больных по степени злокачественности G

Степень злокачественности G	Пациенты
Высокодифференцированная опухоль	22 (37,9%)
Умереннодифференцированная опухоль	28 (48,3%)
Низкодифференцированная опухоль	8 (13,8%)

Все пациенты велись по предложенной нами схеме:

1. За 2-е суток до оперативного вмешательства пациенту рекомендуется ограничить потребление продуктов, содержащих грубую клетчатку.
2. За 1-2-е суток до операции рекомендован переход к жидкой и легкоусвояемой пище.
3. За 1-2-е суток до операции проводится инфузия глюкозо-калиевой смеси под контролем КЩС и электролитного состава крови.

4. Накануне операции выполняется очистительная клизма, вводятся низкомолекулярные гепарины в профилактических дозах.

5. Антибактериальная терапия – цефалоспорины III генерации + метронидазол.

6. Метоклопрамид назначают сразу после операции – 40 мг в сутки.

7. Удаление назогастрального зонда произведена сразу или на следующий день после операции.

8. Ранняя активизация пациента.

9. Использование продленной эпидуральной анестезии до 3-4 дней.

10. Вечером после операции – глюкозо-электролитная смесь (200-600 мл).

11. 1-й день (суммарно до 1200 мл жидкости):

– энтеральное питание (400-600 мл),

– эспумизан + вазелиновое масло по 40 мл 3-4 раза в день,

– глюкозо-электролитная смесь (600-800 мл).

12. 2-й день:

– то же, что и в 1-й день,

– хирургический стол № 0 (бульон, кисель).

13. Гипертоническая клизма на следующий день после операции.

14. Использование жевательной резинки со 2-го дня послеоперационного периода.

15. Стимуляция кишечника на 3-и сутки при клинике пареза кишечника антихолинэстеразными препаратами.

16. Восстановление назогастрального зонда при первых признаках гастростаза/пареза кишечника + активная стимуляция (антихолинэстеразные препараты + очистительные клизмы).

17. Удаление мочеточниковых интубаторов на 10-14-е сутки.

18. Удаление уретрального катетера на 14-18-е сутки.

19. Режим принудительного мочеиспускания, микции каждые 2 часа.

Результаты. Из медицинской документации были отобраны все случаи осложнений, развившихся в течение 90 дней после выполнения операции. У 34 (55,7%) пациентов не отмечено послеоперационных осложнений. Парез кишечника, разрешившийся консервативно, отмечен у 5 пациентов (8,2%), ранняя спаечная кишечная непроходимость – у 4 пациентов (6,6%), несостоятельность межкишечного анастомоза – у 1 пациента (1,6%), раневые осложнения – у 10 пациентов (16,4%). Мочевая инфекция развилась у 7 пациентов (11,5%). ТЭЛА, инфаркт миокарда, инсульт – у 3 пациентов (4,9%). Смерть вследствие ТЭЛА и инфаркта миокарда наступила у 2 (3,3%) пациентов.

Обсуждение. Несмотря на огромных опыт, накопленный в радикальном оперативном лечении рака мочевого пузыря, многие авторы указывают на большое количество послеоперационных осложнений [3 – 5]. Но все авторы сходятся во мнении, что на первом месте по количеству возникших осложнений стоят парез кишечника и ранняя спаечная кишечная непроходимость, развивающиеся по разным данным от 5,5 до 60%. Это и самые частые причины повторных оперативных вмешательств и грозные осложнения, нередко являющиеся причиной смерти пациентов [6].

Несмотря на значительное количество послеоперационных осложнений, до сих пор не выработана единая схема ведения пациентов. Наша представленная схема направлена на профилактику пареза кишечника и ранней спаечной непроходимости в послеоперационном периоде. Парез кишечника при применении предложенной схемы встречался у 8,2% пациентов, спаечная непроходимость – у 6,6%, что ниже общемировых показателей.

Опираясь на свой опыт, мы считаем, что предоперационная подготовка должна включать очистительную клизму без использования слабительных препаратов осмотического свойства. По данным ряда авторов, применение слабительных средств приводит к нарушению микроциркуляции кишечника, что способствует увеличению частоты пареза в раннем послеоперационном периоде [7, 9]. Использование с первых суток водно-электролитной смеси способствует улучшению трофики кишечника. Раннее удаление назогастрального зонда не увеличивает частоту возникновения пареза кишечника [8]. В свою очередь, применение энтерального питания и использование жевательной резинки стимулирует моторику кишечника. Назначение продленной анестезии, по заверению ряда авторов и в результате нашего наблюдения, является профилактикой пареза кишечника.

В нашей работе показано, что радикальная цистэктомия остается сложным оперативным вмешательством с большим количеством послеоперационных осложнений. Необходимо дальнейшее изучение этиологии, патогенеза и течения послеоперационных осложнений. Учитывая факторы риска пациента: пол, возраст в момент выполнения операции, индекс массы тела, время операции, тип отведения мочи (ортотопическое, кондуит

или континентное гетеротопическое), индекс коморбидности Чарльсона, функциональный класс риска по критериям Американского общества анестезиологов, наличие метастазов, нерадикальность операции, степень дифференцировки опухоли и опытом оперирующего хирурга – все это позволит выработать оптимальную стратегию ведения больных после радикальной цистэктомии. Дальнейшие исследования необходимы для выработки единой и эффективной схемы ведения больных, что позволит улучшить показатели послеоперационных осложнений и снизить риски летального исхода к минимуму.

Сведения об авторах статьи:

Даренков Сергей Петрович – д.м.н., профессор, заведующий кафедрой урологии ГБОУ ВПО РНИМУ им. Н.И. Пирогова Минздрава России. Адрес: 117997, г. Москва, ул. Островитянова, 1.

Кривобородов Григорий Георгиевич – д.м.н., профессор кафедры урологии ГБОУ ВПО РНИМУ им. Н.И. Пирогова Минздрава России. Адрес: 117997, г. Москва, ул. Островитянова, 1.

Котов Сергей Владиславович – к.м.н., доцент кафедры урологии ГБОУ ВПО РНИМУ им. Н.И. Пирогова Минздрава России, зав. отделением урологии ГКБ №1 им. Н.И. Пирогова. Адрес: 117997, г. Москва, ул. Островитянова, 1.

Проскоков Алексей Александрович – к.м.н., зав. урологическим отделением ФГБУ «Клиническая больница» Управления делами Президента Российской Федерации. Адрес: г. Москва, ул. Лосиноостровская, 45.

Пинчук Илья Станиславович – аспирант кафедры урологии ГБОУ ВПО РНИМУ им. Н.И. Пирогова Минздрава России. Адрес: 117997, г. Москва, ул. Островитянова, 1.

Юсуфов Анвар Гаджиевич – врач-уролог 36 урологического отделения ГКБ №1 им Н.И. Пирогова. Адрес: 119049, г. Москва, Ленинский проспект, д. 10, корпус 12.

ЛИТЕРАТУРА

1. Slenzl A., Cowan N.C., De Santis M. etal.The updated EAU guidelines on muscle- invasive and metastatic bladder cancer. Eur Urol 2009:55:815-25.
2. Buscarini M., Pasin E., Stein J.P. Complications of radical cystectomy Minerva. Urol Nefrol 2007;59:67-87.
3. Shabsigh A., Korets R.et al. Defining early morbidity of radical cystectomy for patients with bladder cancer using a standardized reporting methodology. Eur Urol 2009;55:164-76.
4. Novara G., De Marco V, Aragona M. et al. Complications and mortality after radical cystectomy for bladder transitional cell cancer. J Urol 2009; 182(3):914—21.
5. Svatek R.S., Fisher M.B., Matin S.F. et al. Risk factor analysis in a contemporary cystectomy cohort using standardized reporting methodology and adverse event criteria. J Urol 2010; 183(3):929-34.
6. Donat S.M. Standards for suigical complication reporting in urologic oncology: time for a change. Urology 2007;69(2):221-5.
7. Raynor MC, Lavien G, Nielsen M, Wallen EM, Pruthi RS. Elimination of 143 preoperative mechanical bowel preparation in patients undergoing 144 cystectomy and urinary diversion. Urol Oncol.
8. Ramirez JA, Svatek RS, McIntosh AG, Strehlow R, Lawrence V, Parekh DJ. Definition, incidence, risk factors, and prevention of 124 paralytic ileus following radical cystectomy: a systematic review. 125 Eur Urol.
9. Slim K, Vicaut E, Launay-Savary MV, Contant C, Chipponi J. Updated 139 systematic review and meta-analysis of randomized clinical trials on 140 the role of mechanical bowel preparation before colorectal surgery. 141 Ann Surg 2009;249:203–9.

УДК 616.65-002-006
© А.Р. Геворкян, А.Ю. Авакян, 2013

А.Р. Геворкян, А.Ю. Авакян

ОПЫТ ВЫПОЛНЕНИЯ БИОПСИЙ ПРЕДСТАТЕЛЬНОЙ ЖЕЛЕЗЫ В УСЛОВИЯХ ОКРУЖНОГО УРОЛОГИЧЕСКОГО ОТДЕЛЕНИЯ ЗАПАДНОГО ОКРУГА Г. МОСКВЫ

ГБУЗ «Городская поликлиника № 195», г. Москва

РПЖ – опухоль, наиболее распространенная в Европе. Показатель заболеваемости – 214 случаев на 1000 мужчин, что превосходит показатель заболеваемости раком легкого и колоректальным раком (Boyle P. и авт., 2005). В России заболеваемость РПЖ неуклонно растет:за период 1999-2009 гг. заболеваемость РПЖ выросла с 15,69 до 38,41 на 100 тыс. населения (+ 144.8%) и в структуре онкологической заболеваемости мужского населения составляет 10.7 %. Целью нашего исследования было оценить частоту выявления рака предстательной железы при повторной биопсии простаты при первично диагностированной простатической интраэпителиальной неоплазии высокой степени и ASAP в Окружном урологическом отделении ЗАО г. Москвы.

Ключевые слова: ПСА, биопсия предстательной железы, рак предстательной железы, ПИН высокой степени, ASAP.

A.R. Gevorkyan, A.Yu. Avakyan

BIOPSIES OF PROSTATE GLAND IN A DISTRICT DEPARTMENT OF UROLOGY OF MOSCOW WESTERN DISTRICT

Prostate cancer is the most widespread tumor in Europe with the incidence of 214 cases out of 1000 men, exceeding the incidence of lung and colon cancer. In Russia the morbidity rate of prostate cancer is constantly rising: during 1999-2009 it has increased from 15.69 to 38.41 per 100,000 (+ 144.8%) and it makes 10.7% in the set of men's oncological illnesses. The study aimed to evaluate the frequency of prostate cancer detection after repeated prostate biopsy in primarily diagnosed high-grade prostatic intraepithelial neoplasia and ASAP in a District Department of Urology of Moscow Western District.

Key words: PSA, prostate biopsy, prostate cancer, HGPIN, ASAP.

Рак предстательной железы (РПЖ) в настоящее время представляет собой не только медицинскую, но и социально-экономическую проблему. Во многих странах он является одним из наиболее часто встречающихся злокачественных новообразований у мужчин среднего и пожилого возраста и занимает 2-е место по уровню смертности после рака легкого. Около 10% мужчин имеют или будут иметь клинически значимый РПЖ при жизни и 3% умирают от этого заболевания [1]. В настоящее время в мире отмечается значительный рост показателей заболеваемости РПЖ, достигающий в среднем 3% в год, что позволяет прогнозировать удвоение числа регистрируемых случаев к 2030 г. [6].

В России в 2008 г. выявлено более 22 тыс. больных РПЖ, что в 2,1 раза больше, чем в 1998 г. В структуре злокачественных опухолей мужского населения эта локализация в 2008 г. занимала 4-е место (9,7%), поднявшись с 10-го в 1991 г. стандартизованный показатель заболеваемости РПЖ за 10-летний период увеличился с 13,2 до 26,0 на 100 тыс. мужского населения и по темпу прироста (110,2%) занимал 1-е место среди всех злокачественных новообразований у мужчин. Растет также и смертность от этого заболевания.

За 10 лет этот показатель вырос на 37,5% и в 2008 г. составил 10,9 на 10000 населения [2].

В 2008 г. в мире выявлено более 899 тыс. новых случаев этого заболевания, отмечается постоянный рост заболеваемости, особенно в развитых странах. В 2007 г. в России зарегистрировано 20 223 случая РПЖ, по темпам прироста среди злокачественных новообразований данная опухоль находится на 1-м месте [1]. Несмотря на определённые достижения в лечении, остаются высокими показатели смертности [3]. В РФ число умерших от РПЖ увеличилось с 2,7 тыс. в 1980 г. до 8,9 тыс. в 2007 г. Это заболевание стало причиной почти 6% смертей мужчин от рака и одной из главных причин смерти у пожилых мужчин [4].

К первичным этапам диагностики РПЖ на сегодняшний день относятся:

– патология, выявляемая в предстательной железе при пальцевом ректальном исследовании (ПРИ);

– повышение уровня ПСА выше 4 нг/мл;

– наличие простатической интраэпителиальной неоплазии (PIN) или атипической мелкоацинарной пролиферации (ASAP) в ранее взятых биоптатах;

– наличие гипоэхогенных очагов при ТРУЗИ предстательной железы.

Несмотря на все вышеперечисленные средства предварительной диагностики, биопсия предстательной железы является обязательным заключительным этапом диагностики рака предстательной железы (РПЖ). Эта процедура обеспечивает гистологическую верификацию диагноза, может оказать помощь в оценке объема опухоли, ее распространенности и степени дифференцировки. Именно на этих данных основываются клиническая оценка степени местной распространенности заболевания и предположение о конечной, патологической, стадии РПЖ у конкретного пациента. Клиническая интерпретация результатов биопсии предстательной железы позволяет оценить прогноз заболевания и, следовательно, влияет на выбор тактики и метода лечения [6].

Забор материала осуществляется в основном вдоль периферических отделов железы, по материалу преимущественно выявляются ранние формы РПЖ. При трансректальной биопсии игла идет в косовертикальном направлении сзади кпереди, при этом в биоптат попадает большое количество ткани гиперплазированных переходных зон, объем забираемой ткани периферической зоны при её атрофии существенно меньше. Несмотря на то, что этот метод считается «золотым стандартом» диагностики РПЖ, количество повторных биопсий растет. По данным разных авторов, всего 17-33% биопсий оказываются положительными [4].

Почему же у «золотого стандарта» диагностики РПЖ такая относительно низкая выявляемость? Одной из причин этого является то, что при анализе патоморфологического исследования биоптата в большом проценте случаев выявляются наличие незлокачественных изменений железистого эпителия, ассоциированных с повышенным риском развития рака простаты у пациента и в связи с этим требующих проведения повторной биопсии. К таким настораживающим находкам относятся атипичная мелкоацинарная пролиферация (ASAP: atypical small acinar proliferation) и простатическая интраэпителиальная неоплазия (ПИН).

Диагноз ПИН означает, что в биоптате обнаружены железы, ацинусы, протоки которых выстланы атипичными клетками. Однако присутствует интактный базальный слой, что отличает ПИН от аденокарциномы.

Считается, что ПИН – это предраковое состояние: она может иметь высокую или

низкую степень в зависимости от спектра и выраженности наблюдаемых неопластических изменений. Исследования прошлых лет показали, что ПИН в высокой степени ассоциирована с 27–65% риском выявления рака простаты при ребиопсии [5], однако более современные работы, включившие данные расширенных биопсий, свидетельствуют о том, что риск все же не столь высок – 10-20%. В соответствии с рекомендациями NCCN (Национальная всеобщая онкологическая служба США) в случае обнаружения ПИН высокой степени после стандартной секстантной биопсии или биопсии с количеством взятых проб менее 10 необходимо через 3 месяца провести повторную биопсию по расширенной методике (10 и более биоптатов). Если же с самого начала была проведена расширенная биопсия, больного следует подвергнуть повторной биопсии через 6–12 месяцев с использованием расширенной или сатурационной методик.

Термин «атипическая мелкоацинарная пролиферация (ASAP)» был впервые предложен K. Iczkowski [7] для характеристики желез с признаками архитектурной и клеточной атипий, когда их нельзя отнести к реактивной атипии, атипичной аденоматозной гиперплазии, ПИН или аденокарциноме простаты. При диагнозе ASAP рекомендуется консультация с пересмотром гистологических препаратов у другого специалиста, возможно использование иммуногистохимических методов анализа биоптатов.

Показано, что атипия с подозрением на рак ассоциирована примерно с 50% вероятностью диагноза аденокарциномы при повторной биопсии, причем локализация аденокарциномы в большинстве случаев соответствует участку обнаруженной ранее атипии. По мнению Humphery P., в 18-75% случаев под ASAP скрывается фокус аденокарциномы. Поэтому в течение 3 месяцев после первой биопсии рекомендуется провести повторную биопсию по расширенной схеме, причем для повышения диагностической ценности ребиопсии NCCN рекомендует брать дополнительные пробы из участка атипии. Если при повторной биопсии рак не обнаружен, показано тщательное наблюдение с периодическим измерением уровня ПСА, проведением пальцевого ректального исследования и повторной биопсии (известно, впрочем, что проведение двух повторных биопсий после первоначальной достаточно для диагностики подавляющего большинства опухолей простаты).

Цель исследования. Проанализировать результаты повторных биопсий предстательной железы, выполненных по поводу наличия ПИН высокой степени и ASAP в первичной биопсии.

Материал и методы. В исследование были включены 932 мужчины старше 50 лет, которые в 2009-2011 гг. были направлены в Окружное урологическое отделение на базе городской поликлиники № 147 Западного округа Москвы для дообследования в связи с подозрением на рак простаты. Пациентам измерялся уровень ПСА (простатоспецифического антигена), проводилось физикальное обследование, включая пальцевое ректальное исследование (ПРИ), ТРУЗИ простаты. Пациентам со значением ПСА больше 4 нг/мл выполнялась трансректальная мультифокальная биопсия простаты из 12 точек с последующим гистологическим исследованием, включая определение степени Глисон. Возраст больных варьировал от 50 до 79 лет, а средний возраст составил 62 года. Среди всех 932 пациентов по результатам гистологического исследования рак простаты был выявлен у 40% (371 пациент). Средний уровень ПСА среди всех пациентов составил 14,6 нг/мл. Значение ПСА у 607 пациентов находилось в так называемой «серой зоне» (4-10 нг/мл), что составило 65% от всех пациентов с выявленным раком простаты. Среднее значение ПСА «серой зоны» у этой группы пациентов составило 6,7 (4,02-9,85) нг/мл. 347 пациентов, которым в ходе гистологического исследования опухолевой ткани простаты была установлена степень Глиссон, были разделены на 2 группы в зависимости от уровня ПСА менее и более 10 нг/мл. Результаты приведены в табл. 1.

Таблица 1

Корреляция между значением ПСА и степенью Глиссон

ПСА, нг/мл	< 10	> 10
Количество пациентов	202	145
Средняя степень Глиссон	5,5	6,1

Распределение пациентов по ПИН низкой и высокой степени и ASAP представлено в табл. 2.

Таблица 2

Распределение пациентов по ПИН и ASAP

Кол-во биопсий	2009 год	2010 год	2011 год	Всего
	376	236	320	932
РПЖ, %	171 (45.4%)	95 (40.2%)	105 (32.8%)	371
ПИН низкой степени	21	16	44	81
ПИН высокой степени	109	51	54	214
ASAP	32	22	35	89
ASAP+ПИН высокой степени	10	6	12	28

Результаты. При оценке гистологического материала выявлено, что 23% (214 пациентов) биоптатов содержали ПИН высокой степени в сочетании с различной фоновой патологией (ДГПЖ, хронический простатит). РПЖ был верифицирован в 40% случаев (371). Сочетание ПИН+РПЖ обнаружено в 4,1% (39) гистологических образцов. Если в возрастной группе 50 – 59 лет 13,3% (124) биоптатов содержали ПИН, то в возрасте от 70 до 79 лет их доля составила 11,2% (105). При проведении повторных биопсий у 16 пациентов с ПИН высокой степени через 3 месяца РПЖ выявлен в 6 (37,5%) наблюдениях, через 6 месяцев у 28 пациентов число верифицированных РПЖ составило 13 (46,4%), через 12 месяцев у 14 пациентов выявлено еще 4 (28,5%) случая РПЖ.

ASAP был выявлен у 89 пациентов (9,5%). Повторной биопсии через 3 месяца подверглись 68 пациентов. Остальным диагноз РПЖ был подтвержден в результате пересмотра гистологического материала с использованием иммуногистохимических методов анализа. Среди 68 пациентов с ASAP, подвергшихся повторной биопсии через 3 месяца, диагноз РПЖ был выставлен в 26 случаях (38.2%). Среди пациентов с наличием ASAPи ПИН высокой степени из 11 повторных биопсий РПЖ выявлен у 10 пациентов (90,1 %).

Выводы. Таким образом, в течение 1 года у 23 (39.6 %) из 58 пациентов с ПИН высокой степени при повторной биопсии подтвердился диагноз РПЖ. Выявляемость РПЖ при наличии ASAP в нашем исследовании составила 38,2% и 90,1% при наличии ASAP с ПИН высокой степени в биоптате соответственно. Наше исследование подтвердило, что ПИН высокой степени и ASAP являются предраковым состоянием. Результаты данного исследования свидетельствуют о том, что выявление ПИН высокой степени и ASAP является показанием для ребиопсий предстательной железы.

Сведения об авторах статьи:

Геворкян Ашот Рафаэлович – к.м.н., зав. урологическим отделением ГБУЗ ГП № 195. Адрес: 121614, г. Москва, ул. Крылатские холмы, 51.

Авакян Армен Юрьевич – врач-уролог урологического отделения ГБУЗ ГП № 195. Адрес: 121614, г. Москва, ул. Крылатские холмы, 51.

ЛИТЕРАТУРА

1. Аксель Е.М. Заболеваемость злокачественными новообразованиями мочевых и мужских половых органов в России в 2003 г. // Онкоурология. - 2005. - № 1. - С. 6-9.
2. Чиссов В.И., Старинский В.В., Петрова Г.В. / Состояние онкологической помощи населению России в 2009 году. / 196 с. ФГУ «МНИОИ им. П.А. Герцена Росмедтехнологий», 2010.
3. Рознер В.Э. Заболеваемость раком предстательной железы в Хабаровском крае. Пути профилактики.: автореф. дис. ... канд. мед. наук/ Рознер В.Э. - Томск, 2011. - 26с.
4. Карман А.В., Ролевич А.И., Суконко Т.Ф., А.Г.Жегалик. / Биопсия предстательной железы: показания к проведению, методика выполнения и профилактика осложнений. М., - 2010.
5. Boyle P, Maisonneuve P, Napalkov P / «Incidence of prostate cancer will double by the year 2030: the argument for. Eur Urol. 1996; 29 Suppl 2:3-9.
6. Parkin DM, Bray F, Ferlay J, Pisani P. / Global cancer statistics. CA Cancer J Clin. 2005 Mar-Apr;55(2):74-108.
7. Iczkowski K.A., MacLennan D.G., Bostwick D.G. Atypical small proliferation suspicious for malignancy in prostate needle biopsy: clinical significance in 33 cases. // Am. J. Surg. Pathol. – 1997. - Vol.21. - P.1489-95.

НОВЫЕ ТЕХНОЛОГИИ В УРОЛОГИИ

УДК 616.65-006.6-073.756.8
© П.В. Глыбочко, Г.А. Восканян, А.З. Винаров, А.С. Коробкин М.А. Шария, 2013

П.В. Глыбочко[1], Г.А. Восканян[1], А.З. Винаров[1], А.С. Коробкин[2] М.А. Шария[2]

ВИЗУАЛИЗАЦИЯ РАКА ПРЕДСТАТЕЛЬНОЙ ЖЕЛЕЗЫ С ИСПОЛЬЗОВАНИЕМ МАГНИТОРЕЗОНАНСНОЙ СПЕКТРОСКОПИИ

[1]ГБОУ ВПО «Первый Московский государственный медицинский университет им. И.М. Сеченова» Минздрава России, г. Москва
[2]ФГБУ «Российский кардиологический научно-производственный комплекс» Минздрава России, г. Москва

Целью работы была первичная оценка возможностей магниторезонансной спектроскопии (МРС) как метода визуализации в ранней диагностике рака предстательной железы (РПЖ). В исследование вошли 36 пациентов в возрасте 49-81 год с подозрением на РПЖ по повышению уровня простатспецифического антигена (ПСА) и отсутствием изменений при пальцевом ректальном и трансректальном ультразвуковом исследованиях. Сканирование производилось на высокопольном томографе Philips Achieva TX 3T. Оценивались признаки наличия опухоли на томографических срезах согласно стандартным методикам. В качестве исследуемого спектроскопического критерия было выбрано превышение соотношением суммы пиков холина и креатина к цитрату двух стандартных отклонений от нормы 0,48±0,11. Всем пациентам выполнялась трансректальная 12-точечная биопсия простаты, после чего морфологическое заключение сравнивалось с результатами МРС. Чувствительность метода составила 85%, специфичность – 63%, диагностическая точность – 75%. Все ложноположительные результаты метода были связаны с ПИН высокой градации, а также, возможно, с использованием нестрого критерия отклонения от медианы нормы. Точная локализация процесса имела место у 14 из 17 (82%) МРС-позитивных больных. Оцениваемый спектроскопический показатель достоверно различался в группах больных с наличием опухоли и без нее, меньшие различия наблюдались между группами с ПИН высокой градации и раком, а также различными степенями дифференцировки аденокарциномы.

Ключевые слова: рак предстательной железы, магниторезонансная спектроскопия, мультипараметрическая магниторезонансная томография, метаболические сдвиги, ранняя диагностика.

P.V. Glybochko, G.A. Voskanyan, A.Z. Vinarov, A.S. Korobkin, M.A. Shariya

PROSTATE CANCER VISUALIZATION WITH MAGNETIC RESONANCE SPECTROSCOPY

The objective of the study involved primary assessment of magnetic resonance spectroscopy (MRS) as an imaging technique in early detection of prostate cancer (PCa). The protocol included 36 patients aged 49 - 81 years with PCa suspicion based on increased PSA level without pathologic sings on digital rectal examination and transrectal ultrasound. Scanning was performed with high-density MR scanner Philips Achieva TX 3T. The signs of tumor presence in the images were evaluated according to standard criteria, whereas the spectroscopic value selected for examination was the ratio of Choline+Creatine peaks by Citrate peak above.48±.11. All patients underwent transrectal 12-core prostate biopsy, and consequent pathologic report was compared retrospectively with MRS data. The sensitivity of the technique accounted for 85%, where as the specificity and diagnostic accuracy for 63% and 75% respectively. All false-positive results were associated with high-grade prostatic intraepithelial neoplasia, and probably were partly due to loose threshold for examined value. The precise localization of pathologic lesions was observed in 14 of 17 (82%) MRS-positive patients. The evaluated spectroscopic ratio significantly differed between patients groups with verified tumour and without it, whereas less significant differences could be seen between high-grade PIN vs. cancer patients, and different Gleason pattern of adenocarcinoma.

Key words: prostate cancer, magnetic resonance spectroscopy, multiparametric magnetic resonance imaging, metabolic shifts, early detection.

Рак предстательной железы (РПЖ) является самым часто диагностируемым злокачественным новообразованием органов мочевой системы, занимающим 4-е место в структуре онкологической заболеваемости в нашей стране и 1-е место по темпам ее прироста в последние годы [1]. В связи с бурным развитием хирургических техник и появлением новых малоинвазивных и органосохраняющих методик лечения РПЖ в арсенале врача при постановке диагноза данного злокачественного новообразования на сегодняшний день имеется широкий выбор лечебных опций, многие из которых позволяют добиться превосходных результатов лечения в аспекте показателей общей и опухолевоспецифической выживаемости. Одним из важных условий возможности и целесообразности применения радикальных методов лечения является ранняя диагностика опухолевого процесса, которая за последние десять лет существенно облегчилась благодаря повсеместному внедрению скрининга мужчин по уровню простатспецифического антигена (ПСА), результатам пальцевого ректального исследования (ПРИ) и трансректального ультразвукового исследования (ТРУЗИ). Использование этих малозатратных и малоинвазивных методов привело к существенному повышению частоты первичной выявляемости рака простаты на локализованных стадиях, имеющих наилучший прогноз при применении радикальных подходов. Тем не менее нередко диагностический процесс от появления подозрения на заболевание

до его окончательной гистологической верификации оказывается сложным в связи с тем, что изолированное повышение уровня ПСА при отсутствии изменений при ТРУЗИ и ПРИ может быть очень чувствительным, но недостаточно специфичным признаком, констатирующим вероятность наличия заболевания, но не способным обеспечить визуализацию его субстрата [2]. При длительном сохранении повышенного уровня ПСА больные нередко подвергаются повторным биопсиям, которые оказываются отрицательными в связи с тем, что забор ткани производится «вслепую», то есть из всех участков паренхимы железы без конкретного указания на локализацию патологического процесса. В случае окончательного выявления рака предстательной железы у таких пациентов время до постановки диагноза может значительно удлиняться, что повышает риск образования микрометастазов и ухудшает прогноз заболевания после применения радикальной лечебной опции в итоге. С целью повышения информативности биопсии простаты, с одной стороны, разрабатываются ее альтернативные форматы, с другой стороны, остается актуальным вопрос поиска методом ранней диагностики рака простаты, которые одновременно обладали бы высокой чувствительностью и специфичностью, малой инвазивностью и возможностью точной локализации опухолевого субстрата для выполнения «прицельной» биопсии. В рамках различных протоколов во всем мире активно исследуются такие методы, как гистосканирование, динамическая и диффузионная магниторезонансная простатовезикулография, позитронно-эмиссионная томография и магниторезонасная спектроскопия (МРС), которая, будучи частью протокола мультипараметрической магниторезонансной томографии простаты, позволяет без прямого контакта с тканью выявить и локализовать специфические для рака простаты изменения клеточного метаболизма. Физический смысл метода заключается в анализе ответного магниторезонансного сигнала от ткани, спектральные характеристики которого позволяют судить о концентрациях определенных низкомолекулярных метаболитов. Впервые диагностическая ценность метода была показана на примере опухолей головного мозга еще в конце прошлого века [3], а в настоящее время он используется для диагностики органических заболеваний головного мозга и определенных локализаций злокачественных опухолей, метаболизм которых имеет характерные сдвиги. Было установлено, что для клеток рака простаты характерно снижение уровня лимонной кислоты (Cit), что, по-видимому, связано с усилением процессов аэробного окисления и с гиперактивацией аконитазы, а также повышение уровня холина (Cho) – основного гидрофильного компонента клеточных мембран, что может быть обусловлено учащением митозов и разрушением мембранозных клеточных структур, а также снижением уровня креатина, промежуточного продукта белкового обмена (рис. 1) [4].

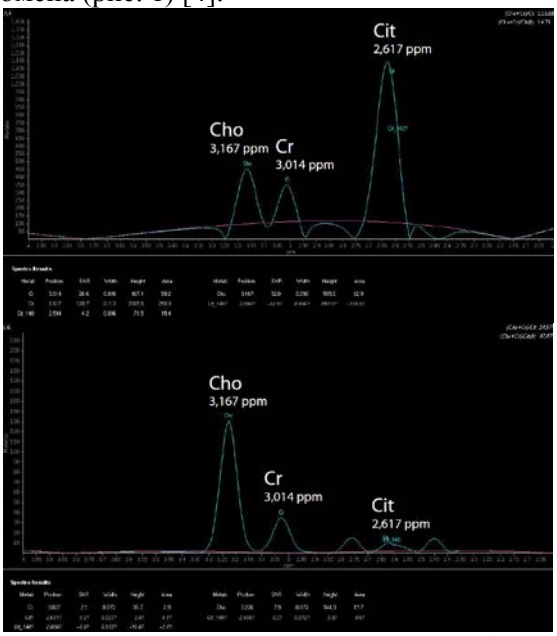

Рис. 1. Магниторезонансные спектры здоровой (вверху) и опухолевой (внизу) ткани. Опухолевый метаболизм характеризуется снижением количества лимонной кислоты (Cit) и повышение уровня холина (Cho)

Целью нашего исследования была изначальная оценка диагностического потенциала магниторезонансной спектроскопии (МРС) как самостоятельной диагностической методики для раннего выявления рака предстательной железы (РПЖ). В задачи исследования входили разработка и техническое совершенствование протокола выполнения процедуры, сравнительный анализ результатов спектроскопии и магниторезонансной томографии на добиопсийном этапе, оценка диагностической валидности обеих методик после получения гистологического заключения биопсийного материала с определением чувствительности и специфичности методик, анализом способности метода к точной топической локализации патологического субстрата, а также оценка способностей МРС в дифференциальной диагностике ПИН и РПЖ.

Материал и методы. На первичном этапе в протокол исследования последовательно были включены 36 мужчин в возрасте от 49 до 81 года с подозрением на РПЖ, основанным на изолированном повышении уровня

ПСА (4,52-53,4 нг/мл, медиана 7,81±9,01 нг/мл), не сопровождающимся изменениями при ТРУЗИ и ПРИ. Большинство пациентов (n=25, 70%) имели уровень ПСА в “серой зоне” 4-10 нг/мл. В качестве допущения при уровне ПСА более 20 нг/мл без гистологической верификации процесса критерием включения были отрицательные результаты остеосцинтиграфии [6]. Исследование выполнялось на высокопольном томографе Philips Achieva 3T TX без эндоректальной катушки (рис. 2), оснащенном спектроскопическим модулем. Учитывая длительное время сканирования и артефакты, появляющиеся при смещении простаты за счет перистальтики кишечника, исследование проводилось натощак, за несколько дней пациентам рекомендовалось исключить из рациона пищу, богатую клетчаткой. Врач лучевой диагностики, осуществляющий интерпретацию результатов исследования, был предварительно ознакомлен с уровнем ПСА и результатами УЗИ пациента. После получения нативных Т2-сканов и оценки признаков наличия опухоли на них (рис. 3) выполнялось спектроскопическое сканирование объема простаты в вокселях фиксированного размера 7×7×7 мм (рис. 4). Длительность сканирования составляла 12-15 мин, а шумовой фон сигнала от воды и жира подавлялся с использованием сатураторов предоставленной производителем оборудования программной оболочки. Результатом сканирования являлся массив МР-спектров (рис. 5), которые интерпретировались как подозрительные на опухоль или неподозрительные на основании превышения соотношения суммы уровней холина и креатина к цитрату медианы нормы в пределах двух стандартных отклонений (Cho+Cr)/Cit ≥ 0,48±0,11 [7]. Протокол исследования дополнялся внутривенным контрастированием парамагнетиком и выполнением диффузионной МРТ.

Рис. 2. Магниторезонансный томограф Philips Achieva 3T TX, оснащенный спектроскопическим модулем, позволяет получать изображения простаты высокого качества без использования эндоректальной катушки

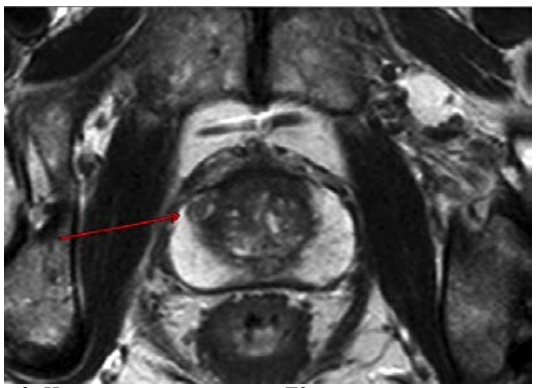

Рис. 3. На нативном аксиальном Т2-скане определяется гипоэхогенный очаг в периферической зоне простаты, подозрительный на опухоль

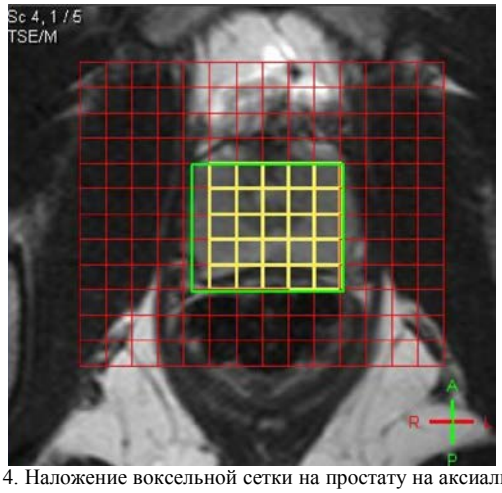

Рис. 4. Наложение воксельной сетки на простату на аксиальном срезе

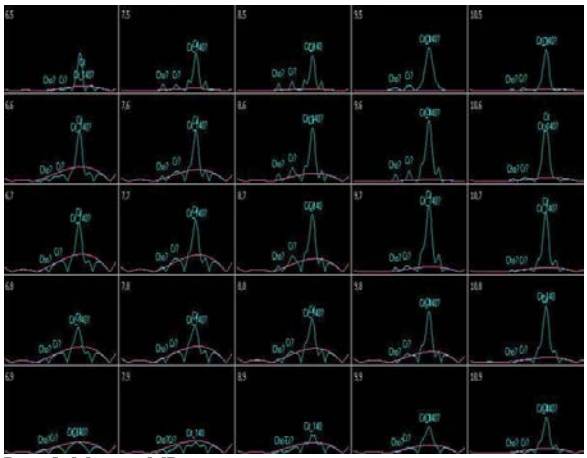

Рис. 5. Массив МР-спектров, получаемый в ходе сканирования заданного объема вокселей

Результаты протокола МРТ фиксировались на электронный носитель в формате DICOM, а спектроскопического исследования – на бисектантную схему коронораного среза простаты, паттерн для последующей биопсии. 12-точечная трансректальная биопсия простаты под ультразвуковым контролем выполнялась по стандартной схеме в условиях стационарного урологического отделения, а хирург, производящий манипуляцию, был ознакомлен с данными магниторезонансных методов ис-

следования. После получения гистологического заключения наличие и локализация верифицированной опухоли сопоставлялись с результатами, полученными при магниторезонансной томографии и магниторезонансной спектроскопии, после чего производился анализ диагностической ценности магниторезонансной спектроскопии по показателям чувствительности и специфичности.

Результаты и обсуждение. Протокол первичного обследования в настоящее время полностью завершен у 36 пациентов. При МРТ у 13 пациентов (36%) были выявлены признаки наличия новообразования в периферической зоне на Т2-нативных сканах, подтвержденные при выполнении динамического контрастного усиления и диффузионно-взвешенного сканирования. Ни у одного из этих пациентов не было выявлено нарушения целостности простатической капсулы, в то же время у двоих отмечалась регионарная лимфоаденопатия (уровни ПСА 18,31 и 28,01 нг/мл). Результаты спектроскопического сканирования свидетельствовали о наличии опухолевого поражения у 23 из 36 пациентов (63%), причем при ретроспективном сравнении с МРТ 12 из 13 МР-позитивных больных имели характерный сдвиг исследуемого спектроскопического соотношения, в то время как у 11 пациентов с патологическим спектром картина нативных Т2-сканов не представлялась соответствующей наличию опухоли. По результатам морфологического исследования диагноз рака предстательной железы верифицирован у 20 из 36 (56%) пациентов, более чем у половины из которых (n=12) аденокарцинома оказалась умеренно дифференцированной, а у 7 (19%) из 36 больных выявлен ПИН высокой градации на фоне отсутствия аденокарциномы, что в дальнейшем было подтверждено иммуногистохимическим исследованием. Сопутствующие гистологические диагнозы включали гиперплазию простаты, хронический простатит и ПИН низкой градации. Распределение гистологических находок раздельно в группах с патологическими симптомами при спектроскопии и без них представлено на рис. 6. Из приведенной диаграммы видно, что у всех МР-позитивных больных имелись опухолевые поражения, клиническая значимость которых (от ПИН высокой градации до низкодифференцированного рака) была различной. Чувствительность МР-спектроскопии как самостоятельного метода диагностики РПЖ составила 85% (превосходя 65% для обычной МРТ), а специфичность – 63% (по сравнению с 94% для МРТ). При верификации РПЖ совпадение локализации патологического процесса с данными МРС наблюдалось у 14 из 17 больных (82%), у 3 больных в вокселях патологического спектра обнаружен ПИН высокой градации.

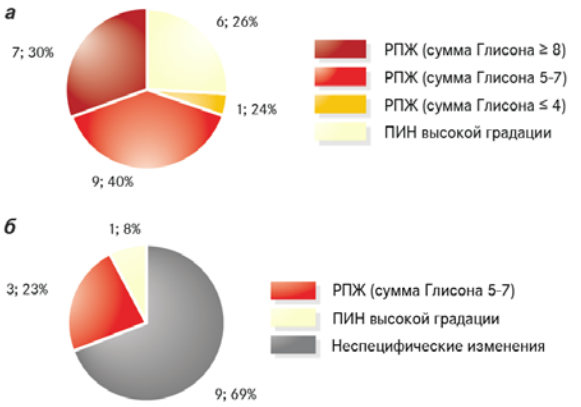

Рис. 6. Результаты гистологического исследования у больных с признаками наличия опухоли при МРС (а) и без таковой (б)

Диагностическая точность определена как 75%. Ретроспективный анализ значения исследуемого спектроскопического показателя в группах с наличием опухоли и без нее (рис. 7) показал, что итоговое снижение показателя специфичности могло быть связано с использованием нестрогого критерия отклонения от нормы – 2 стандартных отклонений вместо 3. Тем не менее между группами с гистологически верифицированным РПЖ и без него наблюдались статистически достоверные различия значения исследуемого интегрального спектроскопического соотношения, меньшие отличия были выявлены между группами с ПИН высокой градации и аденокарциномой, а также различными паттернами дифференцировки опухоли (рис. 8).

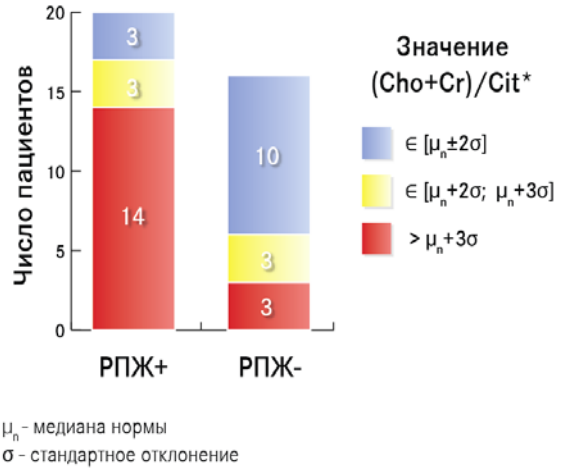

Рис. 7. Отклонения значения исследуемого спектроскопического показателя от медианы нормы в группах с гистологически верифицированным раком и без него.
*- при отсутствии изменений на томограммах – максимальный размер воксельного массива

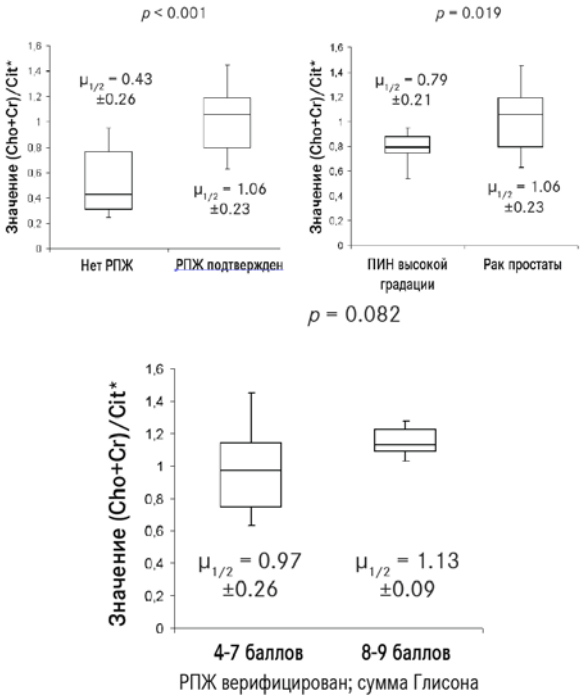

Рис. 8. Достоверность различий исследуемого соотношения (Cho+Cr)/Cit между группами больных с различными гистологическими находками.
*- при отсутствии изменений на томограммах – максимальный размер воксельного массива

Ложноположительные результаты спектроскопического сканирования, связанные с наличием ПИН высокой градации, наряду с методологической особенностью использования нестрогих критериев нормы в нашем исследовании могли стать причиной снижения показателя специфичности магниторезонансной спектроскопии. Однако это подтверждает гипотезу, согласно которой функциональные и метаболические сдвиги, характерные для облигатных предраковых состояний, предшествуют анатомическим и ультраструктурным альтерациям органа. Именно поэтому предоставляемая информация о метаболизме тканей позволяет еще до появления структурных признаков опухоли, видимых при МРТ, и на более позднем этапе при ТРУЗИ, заподозрить наличие опухоли. Функциональный характер магниторезонансной спектроскопии является важным отличием методики от другого активно исследуемого метода топической диагностики локализованного рака простаты – ультразвукового гистосканирования.

Важной особенностью и ограничивающим фактором в применении МРС является строгая необходимость выполнения сканирования до трансректальной биопсии простаты, так как постбиопсийные изменения (интрапростатическая геморрагия, нарушение целостности капсулы в месте прокола, воспалительная лимфаденопатия) делают магниторезонансную томографию неинформативной на протяжении длительного времени (до 3 месяцев) после манипуляции.

Выводы. Исходя из полученных нами первичных данных магниторезонансная спектроскопия представляется перспективным методом неинвазивной топической диагностики локализованного рака простаты с высокой чувствительностью, поэтому включение МРС в протокол мультипараметрической МРТ является обоснованным, особенно у пациентов, имевших в анамнезе отрицательные биопсии с отсутствием изменений при ректальном пальцевом исследовании и ТРУЗИ. Сочетание данных МРС с другими методиками топической диагностики (гистосканированием, диффузионно-взвешенной МРТ) может улучшить результаты ранней диагностики рака предстательной железы. Проведенное нами исследование имело ряд ограничений: малое число наблюдений, тщательно отобранная когорта больных, использование единственного спектроскопического показателя и отсутствие «ослепления» специалистов. Эти ограничения могут быть преодолены при продолжении исследования и позволят получить более достоверные данные о диагностическом потенциале исследуемой методики.

Сведения об авторах статьи:

Глыбочко П.В. – профессор, член-корр. РАМН, ректор ГБОУ ВПО Первого МГМУ им. И.М. Сеченова Минздрава России. Адрес: 119991, г. Москва, ул. Трубецкая, д. 8, стр. 2.

Восканян Г.А. – аспирант кафедры урологии лечебного факультета ГБОУ ВПО Первого МГМУ им. И.М. Сеченова Минздрава России. Адрес: 119991, г. Москва, ул. Трубецкая, д. 8, стр. 2. E-mail: albert.voskanyan@gmail.com

Винаров А.З. – профессор кафедры урологии лечебного факультета ГБОУ ВПО Первого МГМУ им. И.М. Сеченова Минздрава России. зам. директора НИИ Уронефрологии и репродуктивного здоровья человека по научной работе. Адрес: 119991, г. Москва, ул. Трубецкая, д. 8, стр. 2.

Коробкин А.С. – врач-рентгенолог отдела томографии ФГБУ РКНПК Минздрава России. Адрес: 121552, Москва, ул. 3-я Черепковская, д.15 а

Шария М.А. – д.м.н., в.н.с. отдела томографии ФГБУ РКНПК Минздрава России. Адрес: 121552, Москва, ул. 3-я Черепковская, д.15 а

ЛИТЕРАТУРА

1. Чиссов В.И., Старинский В.В., Петрова Г.В. Злокачественные новообразования в России в 2009 году. – М., 2010.
2. Ravizzini G, Turkbey B, Kurdziel K, Choyke PL.New horizons in prostate cancer imaging. Eur J Radiol. 2009 May;70(2):212-26. Epub 2008 Nov 7.
3. Castillo M, Kwock L, Mukherji SK. Clinical applications of proton MR spectroscopy. AJNR Am J Neuroradiol. 1996;17.

4. Costello LC, Franklin RB, Feng P. Mitochondrial function, zinc, and intermediary metabolism relationships in normal prostate and prostate cancer. Mitochondrion. 2005;5: 143 53.
5. Kurhanewicz J, Swanson MG, Nelson SJ, & Vigneron DB Combined magnetic resonance imaging and spectroscopic imaging approach to molecular imaging of prostate cancer. J Magn Reson Imaging. 2002; 16(4),451-463.
6. Heidenreich A, Bastian PJ, Bellmunt J, Bolla M, Joniau S, Mason MD, Matveev V, Mottet N, van der Kwast TH, Wiegel T, Zattoni F. 2011-2012 EAU Guidelines on Prostate Cancer.
7. Filip G. Claus, Hedvig Hricak, Robert R. Hattery. Pretreatment Evaluation of Prostate Cancer: Role of MR Imaging and 1H MR Spectroscopy. October 2004 RadioGraphics, 24, S167-S180.

УДК 616.62-006.6-076:616.631.6
© П.В. Глыбочко, Ю.Г. Аляев, А.З. Винаров, К.А. Поляковский, Н.В. Потолдыкова, А.И. Глухов, Я.Е. Григорьева, 2013

П.В. Глыбочко, Ю.Г. Аляев, А.З. Винаров, К.А. Поляковский,
Н.В. Потолдыкова, А.И. Глухов, Я.Е. Григорьева

ОПРЕДЕЛЕНИЕ АКТИВНОСТИ ТЕЛОМЕРАЗЫ В КЛЕТОЧНОМ ОСАДКЕ МОЧИ ДЛЯ НЕИНВАЗИВНОГО МЕТОДА ДИАГНОСТИКИ РАКА МОЧЕВОГО ПУЗЫРЯ

ГБОУ ВПО «Первый Московский государственный медицинский университет им. И.М. Сеченова» Минздрава России, г. Москва

Целью нашей работы явилась оценка возможности использования определения активности теломеразы (АТ) в клеточном материале мочи для разработки неинвазивного метода диагностики рака мочевого пузыря (РМП). Исследование проводилось в урологической клинике Первого МГМУ им. И.М.Сеченова и в лаборатории МНИИМЭ, где было обследовано по 32 образца клеточного осадка мочи в до- и послеоперационном периодах и 32 образца опухолевой ткани у пациентов с РМП. Все образцы опухолевой ткани были подвергнуты гистологическому исследованию, диагноз рака подтвержден во всех случаях. Группу контроля составили 10 образцов клеточного осадка мочи и 10 образцов ткани мочевого пузыря у пациентов с гистологически верифицированным хроническим циститом. Клеточный материал осадка мочи получали путем центрифугирования мочи с промыванием осадка в растворе PBS и при последующем замораживании сухого остатка мочи в жидком азоте. В качестве образцов опухолевой ткани использовали операционный материал после трансуретральной резекции стенки мочевого пузыря, открытой резекции стенки мочевого пузыря, цистэктомии. Определение АТ в образцах проводили с помощью следующих методов: модифицированный TRAP-метод; электрофорез. Кроме того, все исследуемые образцы были проанализированы на предмет наличия в них ингибиторов АТ. При подозрении на наличие ингибиторов АТ проводился повторный анализ с разведением лизата для выявления истинных значений АТ. Чувствительность метода составила 96,9%, специфичность – 100%.

Ключевые слова: рак мочевого пузыря, теломераза, активность теломеразы, электрофорез, продукты амплификации теломеразной реакции.

P.V. Glybochko, Yu.G. Alyaev, A.Z. Vinarov, K.A. Polyakovskiy,
N.V. Potoldykova, A.I. Glukhov, Ya.E. Grigoreva

DETERMINATION OF ACTIVE TELOMERASE IN CELLULAR URINE SEDIMENTS FOR NONINVASIVE DIAGNOSIS OF BLADDER CANCER

Our research aimed to evaluate the possibility of use of active telomerase (AT) determination in urine sell sediments for noninvasive diagnosis of bladder cancer (BC). This study was conducted in the urological clinic of the I.M. Sechenov First MSMU and laboratory of Moscow Research Institute of Medical Ecology. During investigation 32 urine sediments before and after the surgical treatment and 32 tissue samples from patients with BC were being examined. All tissue samples were subjected to histological examination, the diagnosis of cancer was confirmed in all cases. The control group consisted of 10 urine sediment samples and 10 bladder tissue samples from patients with histologically verified chronic cystitis. Cellular material was obtained by centrifuging fresh-voided urine, washing it in PBS solution and LN2 freezing the dry urine sediments. Tissue samples were obtained by transurethral resection of bladder wall, accessible resection of urinary bladder wall and cystectomy. All samples were examined for AT presence with TRAP-assay, electrophoresis. Besides, all samples were tested for telomerase inhibitors. In case of inhibitors presence suspicion samples were secondary tested by dilution of examining protein lysates for revelation of true AT values. Sensitivity of this method is 96.9%, specificity - 100%.

Key words: bladder cancer, telomerase, active telomerase, electrophoresis, TRAP.

Рак мочевого пузыря (РМП) – одна из самых распространенных опухолей мочевыводящих путей. В 2006 г. в Европе было диагностировано 104 400 случаев РМП, из которых 82 800 у мужчин и 21 600 у женщин. Это составляет 6,6% от всех злокачественных опухолей у мужчин и 2,1% у женщин. В структуре общей смертности от злокачественных новообразований на долю РМП приходится 3,1% у мужчин и 1,8% у женщин [1]. Основным методом диагностики рака мочевого пузыря остается цистоскопия с последующим взятием материала для гистологического исследования. Данная методика является инвазивной и трудоемкой. В связи с этим большой интерес представляет внедрение неинвазивных методов диагностики, в частности исследование онкомаркеров РМП в клеточном материале мочи. В настоящее время активно обсуждается возможность использования фермента теломеразы в качестве универсального онкомаркера. Теломераза – фермент, синтезирующий теломерные повторы ДНК(TTAGGG) на 3-концах хромосом. Ключевая роль данного фермента в поддержании процесса неограниченного деления клетки

обусловливает высокую чувствительность методов его определения в ткани для диагностики злокачественного поражения.

В большинстве соматических клеток активность теломеразы (АТ) отсутствует. Это приводит к тому, что после определенного числа клеточных делений (примерно 80-100) длина концевых теломерных последовательностей ДНК уменьшается до критического уровня и клетка подвергается апоптозу – запрограммированной клеточной гибели. Реактивация теломеразы наблюдается при малигнизации клетки. Согласно литературным данным, АТ обнаруживается методом TRAP в 90% злокачественных опухолей, в частности при развитии онкопатологий щитовидной железы и желудка [9,10]. Фермент теломераза, восстанавливая утраченные теломеры на концах хромосом, придает клетке способность к неограниченному делению. Многие авторы считают, что информация об активности теломеразы может иметь большое значение в диагностике рака [2, 3, 4]. Возможность использования АТ в диагностических тестах довольно велика, так как позитивный результат может быть получен при наличии в образце всего лишь нескольких теломеразопозитивных опухолевых клеток. При этом важно, что для диагностики могут оказаться пригодными образцы, полученные неинвазивными и минимально инвазивными способами. Например, АТ в случае карциномы мочевого пузыря была обнаружена в эксфолиативных раковых клетках мочи и промывной жидкости [5, 6]. В зарубежной литературе чувствительность определения АТ в клеточном материале мочи у больных с РМП составляла 70 – 94%, специфичность метода 88 – 99% [7]. Предполагают, что кроме диагностических тестов АТ может найти применение и в прогнозировании исхода болезни. Как показывают результаты экспериментов, для некоторых видов опухолей существует корреляция между АТ и определенными клинико-патологическими показателями. Диагностический и прогностический потенциалы теломеразы требуют дальнейшего исследования с привлечением большего числа больных и с более длительными периодами наблюдения. Для этих целей также необходимо усовершенствование методов количественного определения АТ.

Целью нашего исследования стала оценка возможности использования определения активности теломеразы в клеточном осадке мочи для разработки неинвазивного метода диагностики рака мочевого пузыря (РМП).

Для достижения данной цели были поставлены следующие задачи: разработка метода получения клеточного осадка мочи для сохранения его нативности и возможности определения в нем активности теломеразы (АТ); исследование АТ в клеточном осадке мочи у пациентов с раком мочевого пузыря в до- и послеоперационном периодах; исследование АТ в опухолевой ткани у пациентов с раком мочевого пузыря; изучение клинической ценности определения АТ в клеточном осадке мочи у пациентов с раком мочевого пузыря.

Материал и методы. Нами было обследовано 42 пациента, среди которых было 35(83,3%) мужчин и 7(16,7%) женщин. Возраст мужчин 64(34-84) года, возраст женщин – 59(39-81) лет. Пациенты были распределены на 2 группы в зависимости от гистологического исследования. Первая группа из 32 пациентов с гистологически верифицированным РМП включала в себя 27 мужчин и 5 женщин, средний возраст которых составил 64,5 года. Вторая группа из 10 пациентов с гистологически верифицированным циститом включала 8 мужчин и 2 женщины, средний возраст которых составил 62 года. Клеточный осадок мочи получали путем ее центрифугирования с промыванием осадка в растворе PBS и последующим замораживанием сухого осадка мочи в жидком азоте. В качестве образцов опухолевой ткани использовался операционный материал после трансуретральной резекции стенки мочевого пузыря, открытой резекции стенки мочевого пузыря, цистэктомии. Гистологическое исследование ткани мочевого пузыря проводилось в морфологической лаборатории Первого МГМУ им. И.М. Сеченова. Определение АТ в клеточном осадке мочи и ткани мочевого пузыря проводилось в лаборатории молекулярных основ онкогенеза Курчатовского НБИКС-центра. До начала обработки и молекулярно-биологического исследования образцы хранили при температуре -70°С. С помощью модифицированного неизотопного TRAP-метода [8] проводилось определение АТ.

Результаты и обсуждение. Среди пациентов с гистологически верифицированным РМП в клеточных осадках мочи в предоперационном периоде АТ была выявлена у 31 из 32 (96,9%) пациентов, а в опухолевой ткани – у 32 из 32 (100%) пациентов. Причем средний уровень АТ в образцах ткани был в 2,2 раза выше среднего уровня АТ в клеточном осадке мочи. Также нами проанализированы 32 образца клеточного материала мочи в послеопе-

рационном периоде у пациентов с РМП, АТ в данных образцах не было зарегистрировано. Отмечено статистически значимое преобладание больных РМП при наличии в моче АТ (p=0,001). У 10 пациентов с гистологически верифицированным циститом в клеточных осадках мочи и ткани АТ не выявлено. В таблице отражена зависимость уровня АТ в клеточном осадке мочи и ткани от стадии РМП.

Наиболее высокий уровень АТ наблюдался при стадиях 1, 2a, T2b. Наиболее низкий уровень АТ отмечался в 4-й стадии, что, возможно, связано со снижением уровня пролиферации клеток опухоли на поздних стадиях её развития. Исходя из полученных данных, мы видим отсутствие корреляции между уровнем АТ в клеточном материале мочи и ткани и стадией РМП в связи с недостаточным количеством образцов.

Таблица

Зависимость уровня АТ клеточного материала мочи и ткани от стадии РМП

Стадия РМП	Количество образцов	Средняя АТ в моче, %	Средняя АТ в ткани, %
T1	22	0,36 (0,05-1,3)	1,08 (0,38-4,5)
T2a	2	1,04 (0,98-1,1)	2,17 (1,98-2,37)
T2b	3	0,42 (0,25-0,63)	0,86 (0,64-1,6)
T3a	2	0,13 (0,12-0,13)	0,66 (0,43-0,89)
T3b	2	0,09 (0,09-0,09)	0,66 (0,43-0,89)
T4	1	0,07	0,25

В случае присутствия в исследуемом экстракте АТ продуктов ее деятельности после амплификации разделение методом электрофореза и окраски выглядит как горизонтальные полоски, располагающиеся на равном расстоянии друг от друга.

Рис.1. АТ в клеточном осадке мочи и опухолевой ткани у пациента с РМП

На рис. 1 представлены результаты TRAP-анализа экстрактов, полученных из опухолевой ткани и клеточных осадков мочи от пациента с РМП. Линия 9 соответствует положительному контролю, проба содержит экстракт клеточной линии К562 (хронический миелоидный лейкоз человека). Линия 10 соответствует отрицательному контролю (проба не содержит исследуемого экстракта). АТ в контрольном образце условно принималась за 100%. Необходимо отметить, что АТ в операционном материале (дорожки 5-8) была соизмерима с контрольным образцом. В то же время АТ в клеточном осадке мочи (дорожки 1-4) была значительно ниже. Это говорит о том, что в клеточном осадке мочи присутствует низкое количество теломеразопозитивных клеток или присутствуют ингибиторы, влияющие на эффективность ферментов TRAP-анализа.

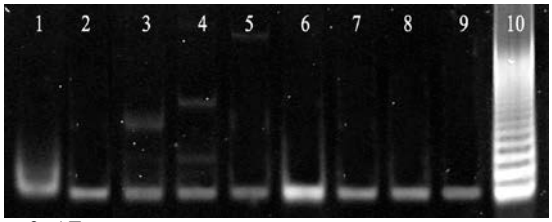

Рис. 2. АТ в клеточном материале мочи и ткани мочевого пузыря в контрольном образце (цистит)

На рис. 2 представлены результаты TRAP-анализа экстрактов, полученных из ткани мочевого пузыря и клеточных осадков мочи от пациента с циститом. Как видно из рисунка, в образцах, в которые был внесён белковый экстракт из образцов клеточного осадка мочи (дорожки 1-4) и ткани МП (дорожки 5-8), отсутствовали характерные дискретные полосы TRAP-продуктов. То есть эти результаты практически не отличались от отрицательного контроля (дорожка 9), в который вместо исследуемого экстракта был внесён 1 мкл лизирующего CHAPS-буфера, что говорит об отсутствии АТ в анализируемых образцах.

Проведенное нами исследование показало, что наличие теломеразы, возможно, напрямую связано с процессом злокачественной трансформации при РМП. АТ была обнаружена в большинстве образцов клеточного осадка мочи и опухолевой ткани, полученного от пациентов с РМП. Отсутствие АТ в одном образце от пациента с исследуемой онкопатологией, вероятнее всего, связано с инактивацией теломеразы в процессе проведения забора образца. Следует отметить, что диагностический и прогностический потенциал теломеразы достаточно велик, но требует дальнейшего исследования с привлечением большего числа больных, а также увеличения периода наблюдения за ними.

Выводы. Согласно полученным данным определение АТ в клеточном осадке мочи пациентов может стать основой для разработки неинвазивого метода диагностики РМП. Наиболее высокий уровень АТ наблюдался на стадиях 1 и 2a, когда отмечается наиболее активный рост опухоли. Наиболее низкий уровень АТ отмечался на стадии 4, что, возможно, связано со снижением уровня пролиферации клеток опухоли на поздних стадиях ее развития. Таким образом, наличие АТ в клеточном осадке мочи может быть важным маркёром РМП на ранних стадиях РМП.

Сведения об авторах статьи:
Глыбочко П.В. – профессор, член-корр. РАМН, ректор ГБОУ ВПО Первого МГМУ им. И.М. Сеченова Минздрава России. Адрес: 119991, г. Москва, ул. Трубецкая, д. 8, стр. 2.
Аляев Ю.Г. – профессор, член-корр. РАМН, директор НИИ Уронефрологии и репродуктивного здоровья человека, зав. кафедрой урологии Первого МГМУ им. И.М. Сеченова Минздрава России. Адрес: 119991, г. Москва, ул. Трубецкая, д. 8.
Винаров А.З. – профессор кафедры урологии лечебного факультета ГБОУ ВПО Первого МГМУ им. И.М. Сеченова Минздрава России. Адрес: 119991, г. Москва, ул. Трубецкая, д. 8, стр. 2.
Поляковский К.А. – к.м.н., врач-уролог ЛДО №4 УКБ№2 ГБОУ ВПО Первого МГМУ им. И.М. Сеченова Минздрава России. Адрес: 119991, г. Москва, ул. Трубецкая, д. 8, стр. 2.
Потолдыкова Н.В. – аспирант кафедры урологии ГБОУ ВПО Первого МГМУ им. И.М. Сеченова Минздрава России. Адрес: 119991, г. Москва, ул. Трубецкая, д. 8, стр. 2. E-mail: natalis8282@mail.ru
Глухов А.И. – профессор кафедры биологической химии ГБОУ ВПО Первого МГМУ им. И.М. Сеченова Минздрава России. Адрес: 119991, г. Москва, ул. Трубецкая, д. 8, стр. 2.
Григорьева Я.Е. – аспирант кафедры биохимии ГБОУ ВПО Первого МГМУ им. И.М. Сеченова Минздрава России. Адрес: 119991, г. Москва, ул. Трубецкая, д. 8, стр. 2.

ЛИТЕРАТУРА

1. Глухов, С.С. Теломераза как потенциальный опухолевый маркёр в дифференциальной диагностике новообразований щитовидной железы и надпочечников /С.С. Глухов, Л.И.Харнас, Д.В.Ипполитов, И.И Жуликов [и др.] // Анналы хирургии. – 2007. – №6. – С.22-25.
2. Свинарева, Л.В. Исследование активности теломеразы при онкопатологиях желудка/Л.В. Свинарева, А.И. Глухов, О.В. Зимник, И.И. Быков [и др.] // Биомедицинская химия. – 2010. – Т. 56. – Вып. 5. – С. 602-608.
3. Ferlay J, Autier P, Boniol M, Colombet M, Boyle P. Estimates of the cancer incidence and mortality in Europe in 2006. Ann Oncol 2007;18(3):581-92.
4. Drummond M.W., Hoare S.F., Monaghan A., Graham S.M., Alcorn M.J., Keith W.N., Holyoake T.L., Dysregulated expression of the major telomerase components in leukaemic stem cells // Leukemia 19(3). 2005. 381-389.
5. Fletcher T.M. Telomerase: a potential therapeutic target for cancer // Expert Opin. Ther. Targets. 9(3). 2005. 457-469.
6. Kleideiter E., Bangerter U., Schwab M., Boukamp P., Koscielniak E., Klotz U., Greil J., Telomeres and telomerase in paediatric patients with T–cell acute lymphoblastic leukaemia (T–ALL) // Leukemia. 19(2). 2005. 296-298
7. Kinoshita H., Ogawa O., Kakehi Y., Mishina M., Mitsumori K., Itoh N., Yamada H., Terachi T., Yoshida O. Detection of telomerase activity in exfoliated cells in urine from patients with bladder cancer // Journal of the National Cancer Institute. 1997. 89. 724-730.
8. Gelmini S., Crisci A., Salvadori B., Pazzagli M., Selli C., Orlando C. Comparison of telomerase activity in bladder carcinoma and exfoliated cells collected in urine and bladder washings, using a quantitative assay // Clinical cancer research: an official journal of the American Association for Cancer Research. 2000. Jul. 6(7). 2771-2776.
9. M.A. Sanchini, R.Gunelli, O.Nanni et al. Relevance of urine telomerase in the diagnosis of bladder cancer. J.A.M.A. 2005; 294 (16): 2052-2056.
10. Glukhov A.I., Zimnik O.V., Gordeev S.A., Severin S.E. Inhibition of telomerase activity of melanoma cells in vitro by antisense oligonucleotides // Biochem. Biophys. Res. Commun. – 1998. – Vol. 248(2). – P. 368-371.

УДК 616.65-006.6-089.87-036.87-073
© П.В. Глыбочко, Ю.Г. Аляев, С.К. Терновой, Н.А. Григорьев, Е.А. Безруков, С.П. Морозов, Э.Л. Лачинов, Г.А. Мартиросян, 2013

П.В. Глыбочко, Ю.Г. Аляев, С.К. Терновой, Н.А. Григорьев,
Е.А. Безруков, С.П. Морозов, Э.Л. Лачинов, Г.А. Мартиросян

ДИАГНОСТИКА МЕСТНОГО РЕЦИДИВА РАКА ПРОСТАТЫ ПОСЛЕ РАДИКАЛЬНОЙ ПРОСТАТЭКТОМИИ: НАТИВНАЯ ЭНДОРЕКТАЛЬНАЯ МРТ И ЭНДОРЕКТАЛЬНАЯ МРТ С ДИНАМИЧЕСКИМ КОНТРАСТИРОВАНИЕМ

ГБОУ ВПО «Первый Московский государственный медицинский университет им. И.М. Сеченова» Минздрава России, г. Москва

Цель данного исследования – оценить чувствительность и специфичность нативного МРТ в сравнении с МРТ с динамическим контрастированием для выявления признаков местного рецидива после радикальной простатэктомии.

Нами проведен анализ 48 пациентов, перенесших радикальную простатэктомию по поводу рака простаты в период 2008-2011 гг. Возникновение рецидива рака простаты у 27 больных заподозрено на основании прогрессивного повышения уровня ПСА выше 0,2 нг/мл. Перед трансректальной биопсией было проведено МРТ (с ректальной катушкой) в сочетании с динамическим контрастированием гадолинием. Полученные при комбинированном МР исследовании результаты расценивались как рецидив при положительном результате биопсии.

Были проанализированы результаты исследования 48 пациентов: 27 с подозрением на рецидив рака простаты; среднее значение ПСА 1,6 (0,2-7,6) нг/мл. У 21 больного не было признаков рецидива заболевания, среднее значение ПСА – менее 0,2 нг/мл. После введения гадолиния у 25 из 27 (92%) пациентов с повышенным уровнем ПСА возникало быстрое и раннее усиление сигнала. Общая чувствительность и специфичность динамического МР-исследования (ректальная катушка, напряженность поля 1,5 Т) составили 93,4%(76-98%) и 100% (84-100%) соответственно, что значительно выше, чем возможности нативного МРТ, где чувствительность составила 48% (28-69%), специфичность – 52% (30-74%). Рецидив заболевания в 23 случаях был доказан морфологически, а в остальных случаях результат оценивался по уровню снижения ПСА после проведенной Hi-Fu терапии (n=4).

При выявлении местных рецидивов после радикальной простатэктомии результаты МРТ с динамическим контрастированием показали более высокую чувствительность и специфичность по сравнению с нативным МР-исследованием.

Ключевые слова: радикальная простатэктомия, магнитно-резонансная томография, местный рецидив рака простаты.

P.V. Glybochko, Yu.G. Alyaev, S.K. Ternovoy, N.A. Grigoriev,
E.A. Bezrukov, S.P. Morozov, E.L. Lachinov, G.A. Martirosyan

DIAGNOSTICS OF LOCAL RECURRENCE OF PROSTATE CANCER AFTER RADICAL PROSTATECTOMY: NATIVE ENDORECTAL MRI AND ENDORECTAL DCE-MRI

The aims of this study were to evaluate the sensitivity and specificity of endorectal MRI with dynamic contrast enhancement in relation to detecting local recurrence of prostate cancer and also to determine the diagnostic capability of local recurrence detection in patients after radical prostatectomy.

We analyzed 48 patients after radical prostatectomy for prostate cancer during the period of 2008-2011. Recurrence of prostate cancer in 27 patients was suspected according to progressive increase of PSA level higher than 0.2 ng/ml. The endorectal MRI with dynamic contrast enhancement with gadolinium was performed before transrectal biopsy. The results obtained from combined MRI were qualified as the recurrence if biopsy results were positive.

We analyzed the data obtained from 48 patients. Among them 27 patients were suspected to have a recurrence of prostate cancer with average PSA level of 1.6 (0.3-0.7) ng/ml, and 21 patients with no evidence of the recurrence of the disease with average PSA level of lower than 0.2 ng/ml. After gadolinium injection in 25 of 27 patients with increased PSA level (92%) rapid and early signal enhancement occurs. In 21 patients with no evidence of the recurrence of the disease gadolinium accumulation was not revealed by dynamic MRI. The overall sensitivity and specificity of dynamic MRI (with rectal coil, the field density of which was 1.5 T, sensitivity was 93.4% (76-98%) and specificity was 100% (84-100%)) were higher than the capacity of the native MRI, in which sensitivity is 48% (28-69%) and specificity is 52% (30-74%). Recurrence of the disease in 24 cases was proved morphologically, and in other cases the outcome was measured according to decrease of PSA level after Hi-Fu therapy (n = 4).

When identifying local recurrence after radical prostatectomy, the results of DCE-MRI demonstrated a high sensitivity and specificity compared to the native MRI study.

Key words: radical prostatectomy, MRI, prostate cancer local recurrence

Ранняя диагностика местного рецидива рака простаты после радикальной простатэктомии имеет большое значение, так как существенно влияет на последующую терапевтическую стратегию лечения пациента и продолжительность жизни. Местный рецидив рака предстательной железы после радикальной простатэктомии связан со значительным риском прогрессирования заболевания [1]. Биохимический рецидив после радикальной простатэктомии определяется как любое увеличение уровня простатспецифического антигена (ПСА) больше чем 0,2 нг / мл при 3-кратном исследовании [2].

Отмечено что у отдельных больных с биохимическим рецидивом и гистологически подтвержденным местным рецидивом отмечалась более высокая скорость снижения ПСА после Hi-Fu-терапии [3]. Таким образом, выявление местного рецидива после радикальной простатэктомии является фундаментальным вопросом для терапии и наблюдения за этими пациентами. Было установлено, что пальцевое ректальное исследование недостаточно для выявления местных рецидивов [5]. Хотя ТРУЗИ является лучшим по сравнению с пальцевым ректальным исследованием, однако для выявления местного рецидива ему не хватает специфичности [6, 7].

Биопсия предстательной железы под контролем ТРУЗИ в настоящее время является наиболее эффективным и экономичным исследованием для выявления местных рецидивов после радикальной простатэктомии [8]. Вероятность доказанных местных рецидивов с помощью биопсии после радикальной простатэктомии колеблется в диапазоне от 38 до 54% [6, 7, 9], причем почти треть пациентов нуждались в двух или более гистологических исследованиях под контролем ТРУЗИ для постановки окончательного диагноза [10]. МРТ с контрастным усилением является эффективным методом для выявления местного рецидива рака предстательной железы у мужчин [11,12]. Цель данного исследования – оценить чувствительность и специфичность нативного МР-исследования в сравнении с МРТ с динамическим контрастированием для выявления местного рецидива рака простаты.

Материал и методы. В группу исследования вошли 48 пациентов, перенесших радикальную простатэктомию по поводу рака простаты в период 2008-2011 гг. Подозрением на рецидив рака предстательной железы являлось повышение ПСА больше уровня 0,2 нг/мл. Критериями отбора были следующие признаки: наличие в анамнезе радикальной простатэктомии по поводу рака предстательной железы, отсутствие предшествующей гормональной или лучевой терапии, отсутствие противопоказаний к проведению МРТ. Пациент считается клинически здоровым в двух случаях: 1) результаты биопсии отрицательные, а уровень ПСА не увеличивается после операции в течение года после МР-исследования и 2) отрицательные результаты биопсии и подтверждение отсутствия опухоли при МР-исследовании органов малого таза, остесцинтиграфии или 18F ФДГ-ПЭТ. Биопсия ложа удаленной простаты должна быть выполнена в течение 1 – 3 недель после МРТ. Для оценки состояния простатического ложа до биопсии пациенту после предварительной подготовки (антибактериальная терапия и очистительная клизма) и введения местного

анестетика проведено трансректальное ультразвуковое исследование.

Ложе предстательной железы исследовали с помощью 7-МГц эндоректального трансдуктора (проводника) в положении пациента лежа на левом боку. При ультразвуковом исследовании поперечной, продольной и сагиттальной плоскостей были получены данные, позволяющие с точностью диагностировать подозрительные при МРТ участки. Эти результаты были получены с ориентацией по внутренним и внешним анатомическим структурам (например наружный сфинктер, везикоуретральный анастомоз и задняя стенка мочевого пузыря).

Используя полученные данные, эти участки были максимально точно спроектированы при УЗИ, после чего была выполнена трансректальная биопсия под ультразвуковым контролем. При выявлении на МР-изображениях патологических участков проводилась биопсия, а при отсутствии отклонений выполняли биопсию участка анастомоза. Произвольная биопсия простатического ложа заключается в исследовании ткани с обеих сторон анастомоза по направлению к шейке мочевого пузыря и к наружному сфинктеру уретры.

Интервал между проведенной радикальной простатэктомией и МР-исследованием составил в среднем 10 месяцев (от 6 месяцев и до 5 лет), а между МРТ и биопсией – 2 месяца (от 10 дней до 4 месяцев). Протокол исследования был одобрен местным комитетом по этике; письменное информированное согласие было получено до включения в исследование у всех пациентов. Всем пациентам был исследован уровень ПСА и проведено пальцевое ректальное исследование перед проведением МРТ. Пальцевое ректальное исследование оценивалось на основе вероятности наличия опухоли по следующей 3-балльной шкале: 1 балл – нормальный, 2 балла – уплотнение и 3 балла – пальпируемый узелок.

Таблица 1

Клинические и патологические характеристики исследуемой популяции (n=48)

Характеристика	Значение
Средний возраст, лет	65,7 (49-73)
Значение ПСА, нг/мл	1,6 (0,3-7,6)
После РПЭ, лет	3,5 (1-7)
Стадия процесса (%)	
T2	28 (58,3)
T3	20 (41,7)
Сумма баллов по шкале Глисон (%)	
2-4	4 (8,3)
4-5	25 (5,2)
7	10 (20,8)
8-10	9 (18,7)

Техника проведения МРТ. Требованием к больным перед биопсией предстательной железы под контролем ТРУЗИ было проведение комбинированного эндоректального МРТ с ректальной катушкой и МРТ с динамическим контрастностированием. MR-изображения были получены с помощью 1,5-Т-системы и комбинации эндоректальной тазово-фазированной катушки. При проведении исследования пациент находится лежа в положении на боку, эндоректально инсуфлируется 100 мл воздуха после внутривенного введения 1 мг глюкагона, чтобы уменьшить ректальную перистальтику и дискомфорт во время исследования.

Поперечные последовательные Т1-спин-эхо-изображения оценивают тазовые лимфатические узлы и состояние костной ткани от бифуркации аорты до симфиза лобковой кости (TR-диапазона / TE, 500-700/12, толщина 5 мм; 1-мм зазор; два сигнала; поле зрения 26 см; матрица 512 × 224; нет фазового обертывания). При Т2-взвешенных быстрых спин-эхо- изображениях техника выполнялась в поперечной, сагиттальной и корональной плоскостях таза с помощью следующих параметров: 4000-5000 / 102; длины эхо-сигнала 15-17; раздел толщиной 3 мм без интервала, поля зрения 14 см; трех сигналов; матрица разрешением 320 × 192. Многосекционные Т1-3D-градиент-эхо-изображения (TE, 1,8, флип угол 12°; разделов, 15; раздел толщиной 4 мм; не пересекаются. Разрыв плиты, 26-28; поле зрения 260 мм; Матрица 160 × 256 (реконструкция 512); 21 секунда проводили в осевой плоскости до и во время IV болюсного введения парамагнитного гадолиния хелата (0,1 ммоль на килограмм массы тела гадопентетат димеглумин) с помощью инжектора питания инъецируемого со скоростью 4 мл/с с последующим время от времени 15-мл введением. [13]. Общее время динамического контрастирования МРТ было 5-6 минут.

Анализ данных МРТ. Анализ МР-изображений был осуществлен независимо друг от друга двумя рентгенологами, имеющими опыт работы с МРТ области таза 8 и 12 лет соответственно. Оценка проводилась при получении первых MR-изображений и в сочетании с МР-динамическим конрастированием. Были также оценены видные на МРТ местные рецидивы, их местоположение и размеры. Динамическое усиление описывает изменения интенсивности сигнала, происходящего в контрастно усиленных областях по времени; две фазы были различны: начальный этап (20-90 секунд после введения контраста) и вторая

фаза (90-325 секунд после введения контраста). Отмечается первоначальное увеличение сигнала максимальной интенсивности в течение первых 90 секунд после введения контраста по сравнению с сигналом интенсивности при бесконтрастных изображениях. Он рассчитывается по следующей формуле: Начальное увеличение сигнала [%] = [(сигнал пост-СМ –сигнал предварительного, см) / сигнал предварительно – СМ] × 100 [%]. Начало повышения было отмечено от наружной подвздошной артерии. Начальное поведение сигнала описывает ход кривой между 90 и 325 секундами после введения контраста. Значение интенсивности сигнала после 325 секунд выражается в отношении к максимальному значению на начальном этапе следующим образом: начальное поведение сигнала [%] = [(Signal 325 секунд – сигнал MAX 20-90 секунд) / Signal MAX 20-90 секунд] × 100 [%] (рис. 1).

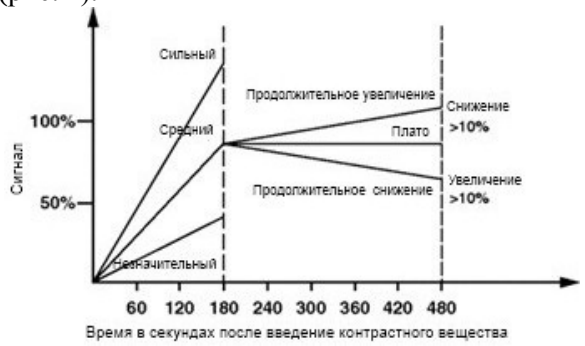

Рис. 1. Диаграмма отношения скорости сигнала ко времени при МРТ с динамическим контрастированием для определения первоначального и конечного усилений сигнала; ось Х показывает время в секундах, ось У - интенсивность сигнала в процентах.

Интенсивность сигнала: 1 – нормальный (нет мягкотканых узелков); 2 – сомнительный (гипоинтенсивные мягкотканые узелки на Т1-ВИ и заметно гиперинтенсивные на Т2-ВИ), 3– положительный (гипоинтенсивные мягкие ткани на Т1-ВИ и мягкогиперинтенсивные на Т2-ВИ). Из литературы известно, что динамическое МРТ с введением гадолиния выполняется перед радикальной простатэктомией у пациентов с аденокарциномой и выявляет особенности рака [13-16]. Эти исследования показали, что рак предстательной железы связан с опухолевым ангиогенезом, ведущим к ненормальному увеличение контрастного усиления. В рецидиве рака предстательной железы классификация динамически расширенного МРТ еще не установлена. Для этого мы решили использовать следующие классификации (рис. 1): 1 – нормальный (исходный сигнал отсутствует или увеличен <50% для любой постначальной конечной фазы сигнала); 2 – сомнительный (первоначальное увеличение сигнала между 50% и 100%, устойчивый рост или плато постначальной конечной фазы сигнала) и 3- положительный (первоначальное увеличение сигнала между 50% и 100% и постначальная конечная фаза сигнала как непрерывное снижение или исходный сигнал увеличен > 100% для некоторого постначального сигнала). Мы определили увеличение до 10% и неуклонное снижение до 10% как устойчивый рост в постначальной кривой.

Статистический анализ. Результаты пальцевого ректального исследования, обычной МРТ и МРТ с динамическим контрастированием оценивались в соответствии с классификацией: 1-й класс – отрицательные результаты (например, отсутствие рецидива), 2 и 3-й классы положительные (например, наличие рецидива). При сравнении результатов обычной МРТ и МРТ с динамическим контрастированием и данных контрольных исследований оценивались следующие статистические данные: чувствительность, специфичность и диагностическая точность (достоверность). Для подтверждения различий между результатами экспериментальных и стандартных (контрольных) методов использовали тест McNemar. Связь между риском возникновения рецидива и уровнем ПСА оценивалась с помощью модели логистической регрессии. В этой модели уровень ПСА учитывался в качестве дихотомической переменной. Уровень ПСА 0,2 нг/дл использовали для разделения пациентов на группы с низким или высоким уровнем PSA [17]. Все значения p являются двусторонними. Анализы проводились с использованием системы SAS версии 8,20 (SAS).

Интенсивность сигнала на Т2-ВИ и МРТ с динамическим усилением позволяет говорить о местном рецидиве рака предстательной железы. Биопсия под контролем ТРУЗИ была положительной на наличие рецидива рака предстательной железы.

Результаты. Двадцать семь (54%) пациентов имели рецидив рака простаты: у 20 больных местный рецидив был установлен с помощью трансректальной биопсии простатического ложа под ультразвуковым контролем, у 3 пациентов местный рецидив был установлен с помощью ТУР-биопсии зоны пузырно-уретрального анастомоза и у 4 пациентов было выявлено снижение уровня ПСА после Hi-Fu-терапии. Остальные пациенты (21) были признаны клинически здоровыми. После проведения пальцевого ректального исследования из 27 больных с рецидивами рака простаты в 9 случаях были нормальные

результаты, уплотнение было выявлено в 10 случаях, наличие плотного узелка в 8 случаях. У 21 пациента без рецидива рака простаты при проведении пальцевого ректального исследования нормальные результаты были у 13 пациентов, у 7 пациентов было выявлено уплотнение и у одного пациента был выявлен узелок плотной консистенции. Из 27 больных с рецидивами результаты МРТ у троих пациентов были нормальными, у 13 – сомнительными и у оставшихся 11 – положительными. Из 21 пациента без рецидива при проведении МРТ у 13 были нормальные результаты, в восьми случаях результаты оказались сомнительными.

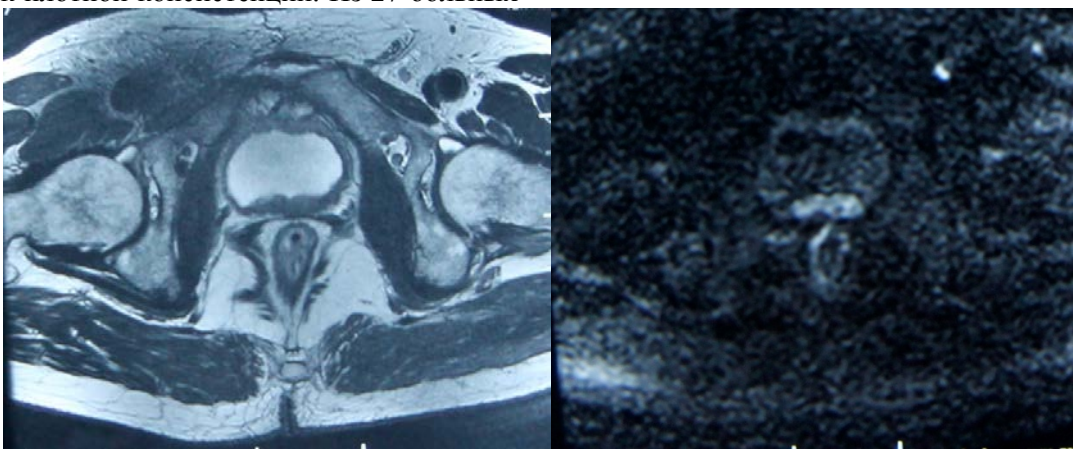

A B

Рис. 2. Эндоректальное тазовое МРТ, полученное у 61-летнего мужчины, перенесшего радикальную простатэктомию 4 года назад. Уровень ПСА составлял 1,1 нг/дл: А – поперечная Т2-ВИ показывает активное накопление препарата на уровне нижнезадней стенки мочевого пузыря (от уровня анастомоза); В – поперечное Т1-3D-градиент-эхо- изображение во время IV болюсного введения парамагнитного хелата гадолиния на том же уровне, показывающего увеличение сигнала

В целом методом МРТ правильно были классифицированы 23 случая из 48 с диагностической точностью 48% (95%), 33-63%. Были правильно диагностированы 11 случаев из 21 без рецидива и 12 из 27 с рецидивами рака предстательной железы; специфичность метода составила 52%, 30-74%, а чувствительность 48%, 28-69% соответственно.

При МРТ с динамическим контрастированием из 27 пациентов с рецидивами простаты в одном случае был классифицирован 1-й степени, в двух случаях 2-й и у 24 пациентов 3-й степени (рис. 2). Все пациенты без рецидива простаты (21) были отнесены к 1-й степени.

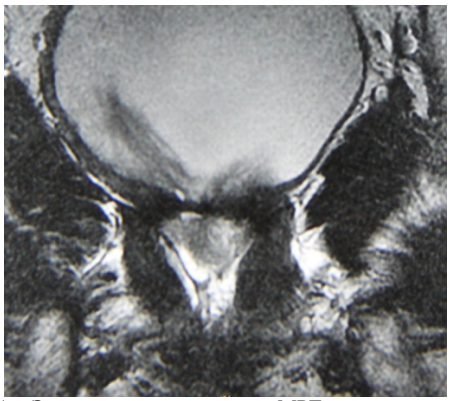

Рис. 3А. Эндоректальное тазовое МРТ, полученное у 65-летнего мужчины, перенесшего радикальную простатэктомии 1 год назад. Уровень ПСА составлял 0,5 нг/дл. Поперечная Т2-ВИ показывает позади пузырно-уретрального анастомоза патологический очаг с повышенным МР-сигналом

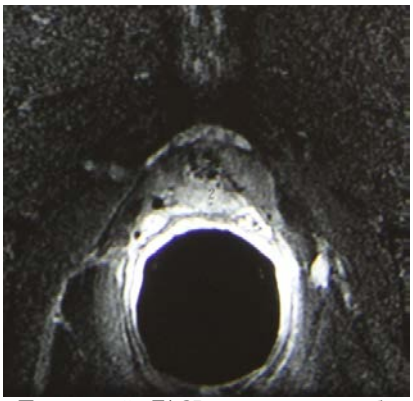

Рис. 3В. Поперечный Т1-3D-градиент-эхо-изображение во время IV болюсного введения парамагнитного хелата гадолиния на том же уровне, где показано увеличение сигнала

Таблица 2

Сравнительная характеристика результатов обследования больных при пальцевом ректальном исследовании обычной МРТ и МРТ с динамическим контрастированием (n=48)

	ПРИ	МРТ	Эндоректальное МРТ+КУ
	Пропорц, (%)	Пропорц, (%)	Пропорц, (%)
Чувствительность	8/27 (29,6)	14/27 (51,8)	25/27 (92,5)
Специфичность	20/21 (95)	11/21 (52)	21/21 (100)
Точность	29/48 (60,4)	24/48 (50)	45/48 (93,7)

Средний диаметр мягкотканых узелков, выявленных при МРТ, составил 1,5 см (0,4-4,0 см). В 56% случаев при МРТ был выявлен местный рецидив в области анастомоза. Пациенты с уровнем ПСА выше 0,2 нг/дл имели в три раза более высокую вероятность реци-

дива, чем пациенты с низким значением даже при отсутствии статистической значимости результата (отношение шансов [ОШ] 2,9; [95 % ДИ], 0.63-13.4, p = 0,773). Результат был статистически значимым для пациентов со стадией T3 по отношению к пациентам со стадиями T2 и T1 (OR, 4,8; 1.3-17.3, p = 0,023).

Обсуждение. Рецидив рака простаты выявляется у 40-50% больных. Почти в одной трети случаев для постановки окончательного диагноза требуется наличие двух или более результатов биопсии под контролем ТРУЗИ [10]. Достоверность подтвержденного биопсией местного рецидива после радикальной простатэктомии варьирует от 32 до 54% [6, 7, 9]. Foster et al. [18] показали, что в 35% случаев данные первичной биопсии простатического ложа подтвердили наличие местного рецидива, а при повторном проведении биопсии результаты увеличились до 47%. По данным других исследователей эти значения составили 30% [8] и 35% [6]. Пациентам с высоким уровнем ПСА (>2 нг/дл) и отрицательными результатами ТРУЗИ не проводится повторная биопсия везикоуретрального анастомоза, поскольку у них нет признаков местного рецидива [19]. В этом исследовании у пациентов с рецидивами уровень ПСА вначале МР-исследования составил 1,084 нг/дл (0,1-6 нг / дл). Обозначив уровень ПСА = 0,2 нг/дл за пороговое значение, следует отметить, что риск развития рецидивов в три раза выше у пациентов с уровнем ПСА> 0,2 нг/дл по сравнению с пациентами с уровнем ПСА ≤ 0,4 нг/дл, но разница не была статистически значимой (ОШ 2,93; 0.63-13.59, p=0,773). В случае нормальных результатов ТРУЗИ только 20% пациентов имели положительные результаты биопсии, в то время как в 62% случаев подтвердилось наличие местных рецидивов [8].

Saleem et al. [7] также указали на высокую статистическую значимость обнаружения рака в случае положительных результатов ТРУЗИ. Следует отметить, что частота выявления рецидивов при биопсии под контролем ТРУЗИ возросла до 67% [19]. По данным литературы частота развития местного рецидива составляет 54.4% [10], а частота их выявления при проведении трансректальной биопсии – 88%. Такая высокая точность связана с использованием данных, полученных при МРТ до биопсии. С помощью МРТ можно определить сторону поражения, что имеет большую диагностическую ценность для выполнения трансректальной биопсии подозрительного участка. До сих пор в литературе описывалось только два исследования, проводившихся для оценки способности эндоректального МР-выявления рецидива рака простаты после радикальной простатэктомии, и ни одно из них не использовало динамических изображений. В первом (проспективном) исследовании Сильверман и Кребс [11] достигли высокой чувствительности и специфичности (100%) при оценке 41 пациента в режимах записи МРТ T1 и T2, а также используя T1-взвешенные изображения с подавленным изображением жировой ткани на снимках. При этом использовался гадолиний.

В этом исследовании выявлен 31 рецидив, который не определялся в мышечной ткани в режиме T1, в то время как рецидивы появились в виде гиперинтенсивных участков у 18 пациентов (58%) и в виде относительно гиперинтенсивных участков у 13 пациентов (42%) при использовании T2-взвешенного режима съёмки МР-изображения. Эти 13 случаев рецидива рака простаты, которые определились незначительными гиперинтенсивными участками на снимке в виде узелков, не были рассмотрены однозначно в качестве рецидива заболевания. Тем не менее все эти узелки показали усиление МР-сигнала после введения гадолиния, тем самым подтверждая диагноз рецидива рака предстательной железы.

Во втором (ретроспективном) исследовании у 48 пациентов Sella и соавт. [12] сообщили о высокой чувствительности (95%) и специфичности (100%) МРТ с помощью T1 и T2-ВИ, полученных после введения гадолиния (табл. 2). Все 42 рецидива рака простаты, которые были обнаружены, видны на МР-изображениях. Внешне эти рецидивы не были видны при использовании T1-ВИ, а при использовании T2-ВИ определялись в качестве незначительно гиперинтенсивных включений относительно мышечной ткани (в статье описывается, что интенсивность отображения сигнала рецидива рака простаты была или незначительно выше интенсивности сигнала мышц таза при использовании T2-ВИ, или значительно выше).

Существует некоторое расхождение между этими двумя исследованиями, касающимися полезности отличия среды и интенсивности сигнала в T2-ВИ. В первом исследовании [11] рецидивы определили как сигналы, однозначно гиперинтенсивные на T2-ВИ, и контрастная среда была полезна для подтверждения диагноза. Во втором исследовании [12] все рецидивы проявились немного гипе-

ринтенсивнее на Т2-ВИ без введения гадолиния. В нашем исследовании одиночное МРТ показало меньшую точность в обнаружении рецидива, вероятно, из-за меньшего размера (от 0,4 до 3,0см) опухоли по сравнению с исследованиями Сильвермана и Кребса [11] и исследованием Sella и соавт. [12] – 0,7-3,8 см и 0,8-4,5 см соответственно. Рецидивы были в большинстве случаев (12/14 пациентов,85%) немного гиперинтенсивнее внутренних запирательных мышц на Т2-ВИ как нашли, Sella и соавт. [12] и в меньшем количестве случаев (11/19 пациентов, 58%) – заметно гиперинтенсивными на Т2-ВИ.

При МРТ с динамическим контрастным усилением в нашем исследовании отмечено, что все доброкачественные узлы показали усиление сигнала менее чем на 50% на ранней стадии, тогда как все рецидивы показали быстрое усиление сигнала на раннем этапе. В противоположность тому, что сообщают Сильверман и Кребс [11], в нашем исследовании есть доброкачественные узлы, которые показывают усиление сигнала после введения гадолиния. Наши исследования также показали, что сочетание МРТ и динамического контрастного усиления значительно улучшает точность диагностики местного рецидива рака предстательной железы. В заключение нам хотелось бы отметить, что выполнение МРТ без контрастирования является недостаточным при выявлении рецидивов рака предстательной железы. Контрастный препарат должен использоваться не только для качественного, но и для количественного исследования с последующим анализом интенсивности сигналов во времени (МРТ с динамическим контрастированием).

Сведения об авторах статьи:

Глыбочко П.В. – профессор, член-корр. РАМН, ректор ГБОУ ВПО Первого МГМУ им. И.М. Сеченова Минздрава России. Адрес: 119991, г. Москва, ул. Трубецкая, д. 8, стр. 2.

Аляев Ю.Г. – профессор, член-корр. РАМН, директор НИИ Уронефрологии и репродуктивного здоровья человека, зав. кафедрой урологии ГБОУ ВПО Первого МГМУ им. И.М. Сеченова Минздрава России. Адрес: 119991, г. Москва, ул. Трубецкая, д. 8. стр. 2.

Терновой С.К. – д.м.н., профессор, зав. кафедрой лучевой диагностики ГБОУ ВПО Первого МГМУ им. И.М. Сеченова Минздрава России. Адрес: 119991, г. Москва, ул. Трубецкая, д. 8, стр. 2.

Григорьев Н.А. – д.м.н., профессор, зав. отделом онкологии НИИ Уронефрологии и репродуктивного здоровья человека ГБОУ ВПО Первого МГМУ им. И.М. Сеченова Минздрава России. Адрес: 119991, г. Москва, ул. Трубецкая, д. 8, стр. 2.

Безруков Е.А.– д.м.н., профессор, зав. урологическим отделением УКБ №2 ГБОУ ВПО Первого МГМУ им. И.М. Сеченова Минздрава России. Адрес: 119991, г. Москва, ул. Трубецкая, д. 8, стр. 2.

Морозов С.П. – д.м.н., профессор кафедры лучевой диагностики ГБОУ ВПО Первого МГМУ им. И.М. Сеченова Минздрава России. Адрес: 119991, г. Москва, ул. Трубецкая, д. 8, стр. 2.

Лачинов Э.Л. – аспирант кафедры урологии ГБОУ ВПО Первого МГМУ им. И.М. Сеченова Минздрава России. Адрес: 119991, г. Москва, ул. Трубецкая, д. 8, стр. 2.

Мартиросян Г.А. – аспирант кафедры урологии ГБОУ ВПО Первого МГМУ им. И.М. Сеченова Минздрава России. Адрес: 119991, г. Москва, ул. Трубецкая, д. 8, стр. 2.

ЛИТЕРАТУРА

1. Pound CR, Partin AW, Eisenberger MA, Chan DW, Pearson JD, Walsh PC. Natural history of progression after PSA elevation following radical prostatectomy. JAMA 1999; 281:1591–1597.
2. Amling CL, Bergstralh EJ, Blute ML, Slezak JM, Zincke H. Defining prostate specific antigen progression after radical prostatectomy: what is the most appropriate cut point? J Urol 2001; 165:1146–1151.
3. Rogers R, Grossfeld GD, Roach M III, et al. Radiation therapy for the management of biopsy proved local recurrence after radical prostatectomy. J Urol 1998; 160:1748–1753.
4. Bott SR. Management of recurrent disease after radical prostatectomy. Prostate Cancer Prostatic Dis 2004; 7:211–216.
5. Lightner DI, Lange PH, Reddy PK, Moore L. Prostate specific antigen and local recurrence after radical prostatectomy. J Urol 1990; 144:921–926.
6. Connolly JA, Shinohara K, Presti JC Jr, Carroll PR. Local recurrence after radical prostatectomy: characteristics in size, location, and relationship to prostate-specific antigen and surgical margins. Urology 1996; 47:225–231.
7. Saleem MD, Sanders H, Abu El Naser M, El-Galley R. Factors predicting cancer detection in biopsy of the prostatic fossa after radical prostatectomy. Urology 1998; 51:283–286.
8. Leventis AK, Shariat SF, Slawin KM. Local recurrence after radical prostatectomy: correlation of US features with prostatic fossa biopsy findings. Radiology 2001; 219:432–439.
9. Ornstein DK, Colberg JW, Virgo KS, et al. Evaluation and management of men whose radical prostatectomies failed: results of an international survey. Urology 1998; 52:1047–1054.
10. Scattoni V, Roscigno M, Raber M, Consonni P, Da Pozzo L, Rigatti P. Biopsy of the vesico-urethral anastomosis after radical prostatectomy: when and how. Eur Urol 2002; 38[suppl 1]:89–95.
11. Silverman JM, Krebs TL. MR imaging evaluation with a transrectal surface coil of local recurrence of prostatic cancer in men who have undergone radical prostatectomy. AJR 1997; 168:379–385.
12. Sella T, Schwartz LH, Swindle PV, et al. Suspected local recurrence after radical prostatectomy: endorectal coil MR imaging. Radiology 2004; 231:379–385.
13. Futterer JJ, Engelbrecht MR, Huisman HJ, et al. Staging prostate cancer with dynamic contrastenhanced endorectal MR imaging prior to radical prostatectomy: experienced versus less experienced readers. Radiology 2005; 237:541–549.
14. Futterer JJ, Heijmink S, Scheenen T, et al. Prostate cancer localization with dynamic contrastenhanced. MR imaging and proton MR spectroscopic imaging. Radiology 2006; 241:449–458
15. Portalez D, Malavaud B, Herigault G, et al. Predicting prostate cancer with dynamic endorectal coil MR and proton spectroscopic MR imaging [in French]. J Radiol 2005; 85[12 Pt 1]:1999–2004.
16. Buckley DL, Roberts C, Parker GJ, Logue JP, Hutchinson CE. Prostate cancer: evaluation of vascular characteristics with dynamic contrast enhanced T1-weighted MR imaging—initial experience. Radiology 2004; 233:709–715.

17. Lange P, Ercole CI, Lightner DI, Fraley EE, Vessella R. The value of serum prostate specific antigen determinations before and after radical prostatectomy.J Urol 1989; 141:873–879.
18. Foster LS, Jajodia P, Fournier G Jr, Shinohara K, Carroll P, Narayan P. The value of prostate specific antigen and transrectal ultrasound guided biopsy in detecting prostatic fossa recurrences following radical prostatectomy. J Urol 1993; 149:1024–1028.
19. Scattoni V, Roscigno M, Raber M, et al. Multiple vesico-urethral biopsies following a radical prostatectomy: the predictive roles of TRUS, DRE, PSA and the pathological stage. Eur Urol 2003; 44:407–414.
20. Swindle PW, Kattan MW, Scardino PT. Markers and meaning of primary treatment failure. Urol Clin North Am 2003; 30:377–401.
21. John H, Hauri D, Maake C. The effect of seminal vesicle-sparing radical prostatectomy on serum prostate-specific antigen level. BJU Int 2003; 92:920–923.
22. Sella T, Schwartz LH, Hricak H. Retained seminal vesicles after radical prostatectomy: frequency, MRI characteristics, and clinical relevance. AJR 2006; 186:539–546.
23. Pucar D, Shukla-Dave A, Hricak H, et al. Prostate cancer: correlation of MR imaging and MR spectroscopy with pathologic findings after radiation therapy—initial experience. Radiology 2005; 236:545–553.
24. Coakley FV, Teh HS, Qayyum A, et al. Endorectal MR imaging and MR spectroscopic imaging for locally recurrent prostate cancer after external beam radiation therapy: preliminary experience. Radiology 2004; 233:441–448.
25. Mueller-Lisse UG, Vigneron DB, Hricak H, et al. Localized prostate cancer: effect of hormone deprivation therapy measured by using combined three-dimensional 1H MR spectroscopy and MR imaging—clinicopathologic case-controlled study. Radiology 2001; 221:380–390.
26. Siegal JA, Yu E, Brawer MK. Topography of neovascularity in human prostate carcinoma. Cancer 1995; 75:2545–2551.
27. Brawer MK, Deerings RE, Brown M, Preston SD, Bigler S. Predictors of pathologic stage in prostatic carcinoma: the role of neovascularity. Cancer 1994; 73:678–687.
28. Choi YJ, Kim JK, Kim N, et al. Functional MR imaging of prostate cancer. RadioGraphics 2007; 27:63–75.

УДК 616.61-006-089.15:616.61-073.756.8:004.925
© П.В. Глыбочко, Ю.Г. Аляев, Н.К. Дзеранов, С.Б. Хохлачев, Д.Н. Фиев, Н.В. Петровский, 2013

П.В. Глыбочко, Ю.Г. Аляев, Н.К. Дзеранов, С.Б. Хохлачев, Д.Н. Фиев, Н.В. Петровский

ВИРТУАЛЬНОЕ ПЛАНИРОВАНИЕ ОРГАНОСОХРАНЯЮЩИХ ОПЕРАЦИЙ ПРИ ОПУХОЛИ ПОЧКИ

ГБОУ ВПО «Первый Московский государственный медицинский университет им. И.М. Сеченова» Минздрава России, г. Москва

Подробная информация об особенностях кровоснабжения почки, взаимоотношении опухоли с внутрипочечными анатомическими структурами позволяет избежать во время операции различных непредвиденных ситуаций. Мы проанализировали результаты органосохраняющих операций у 131 пациента с диагнозом опухоль почки, которым планировалось органосохраняющее пособие. Больные методом случайной выборки были разделены на две группы: 1-я группа основная (n-92) с предварительным виртуальным планированием операции на почках с использованием данных мультиспиральной компьютерной томографии с контрастированием, которые обрабатывались с помощью программы для трехмерных объектов (Amira). 2-я контрольная (n-49) без предварительного виртуального моделирования. Не было выявлено достоверных различий между группами по возрасту (p=0,122) и нефрометрическому индексу R.E.N.N.A.L (p=0,428).

Выровненные по артериальной фазе трехмерные изображения позволяют детализировать топографо-анатомические взаимоотношения опухоли с важнейшими внутрипочечными структурами (сосуды, мочевые пути), определить особенности строения почки. Мы сравнили в группах интраоперационные показатели: время ишемии почечной ткани, объем кровопотери и время операции. Медиана всех трех проанализированных интраоперационных показателей была ниже в основной группе пациентов. Статистически достоверные различия получены для объема кровопотери (p=0,004).

Виртуальное моделирование позволяет детально спланировать органосохраняющую операцию при опухоли почки и облегчить интраоперационную ориентировку хирурга, сведя к минимуму риск осложнений.

Ключевые слова: органосохраняющие операции, трехмерные объекты, нефрометрический индекс, виртуальное моделирование.

P.V. Glybochko, Yu.G. Alyaev, N.K. Dzeranov, S.B. Khokhlachev, D.N. Fiev, N.V. Petrovsky

VIRTUAL PLANNING OF THE ORGAN-SPARING SURGICAL OPERATION ON KIDNEY TUMOR

Detailed information about the features of kidney blood supply and the relationship of the tumor with intrarenal anatomical structures allow the surgeon to avoid various unforeseen situation during surgical procedure.

We analyzed the results of organ-sparing operations in 131 patients with a diagnosis of tumor of the kidney, for which organ-sparing operation was planned. Patients were randomly divided into two groups: the first one was a primary group (n-92) with advanced virtual planning of the surgical operation on kidneys with contrast enhancement data received by multi-layer spiral CT-examination which were processed using the program for three-dimensional objects (Amira). The second one was a control group (n-49) without virtual simulation. There were no significant differences between the above groups in age (p = 0.122) and in R.E.N.N.A.L. nefrometric index (p = 0.428). The three-dimensional images, which aligned according to the arterial phase, allow us to specialize the topographic and anatomic relationship of the tumor against the most important intrarenal structures (vessels and urinary tract) and to determine the structural features of the kidney. While performing the surgical operation we have compared the intraoperative indicators, such as ischemia of the kidney tissue, the extent of blood loss, and the duration of operation.

The median of all three analyzed intraoperative indicators was lower in the primary patient group. Statistically significant differences were obtained for the extent of blood loss (p = 0.004).

The virtual simulation allows the surgeon to plan in detail the sparing surgical operation on tumor of the kidney and to facilitate intraoperative orientation for the surgeon minimizing the risk of complications.

Key words: organ-sparing operations, three-dimensional objects, nefrometric index, virtual simulation.

Новейшие компьютерные методики находят все большее применение в современной оперативной урологии. На сегодняшний день мы располагаем достаточным собственным опытом внедрения и использования инновационной методики (компьютерное моделирование) для планирования как открытых, так и лапароскопических операций у пациентов с опухолью почки. Почечно-клеточный рак является наиболее распространенным солидным новообразованием в почках – на него приходится около 90% всех злокачественных опухолей почек [1,2]. Получаемые при мультиспиральной компьютерной томографии (МСКТ) мультипланарные построения позволяют получить фактически исчерпывающую информацию об опухолевом процессе в почке [2,3,4]. Информация об аномальном строении почек, верхних мочевых путей и почечных сосудов наиболее значима при планировании операции, так как позволяет учитывать индивидуальные особенности их анатомии и топографических характеристик, что требует выработки индивидуального анатомического подхода в каждой конкретной ситуации. На сегодняшний день в ведущих медицинских учреждениях страны и за рубежом применяются инновационные компьютерные методики, позволяющие эффективно планировать предстоящее оперативное пособие, что улучшило результаты лечения больных с различными заболеваниями, в том числе и с раком почки [5-12]. В данной статье мы приведем собственный опыт применения и внедрения современных компьютерных технологий в планировании лечения больных с опухолью почки.

Материал и методы. Компьютерное моделирование – это инновационная методика, которая позволяет без искажений эффективно совместить все четыре фазы визуализации с объемным образованием на одном интегральном изображении, что дает практически исчерпывающую информацию об анатомических особенностях пораженной опухолевым процессом почки. При этом дополнительно становится возможным создать эффект послойной тканевой прозрачности, что обеспечивает оперирующего хирурга уникальными данными о взаимоотношении крупных внутрипочечных сосудов с элементами верхних мочевых путей, а также достоверно точное взаимоотношение всех внутрипочечных анатомических структур с патологическими изменениями в них (рис. 1).

При планировании органосохраняющего вмешательства разработана методика виртуального удаления опухоли, то есть производится виртуальное «сечение» паренхимы в зависимости от поставленных задач в виде «клина», «разнонаправленной плоскости», «блюдца» и т.д. с последующим получением информации о структурах дна и плоскости резекции почки (наличие крупных веток сегментарных сосудов, элементов чашечно-лоханочной системы) (рис. 2а и б).

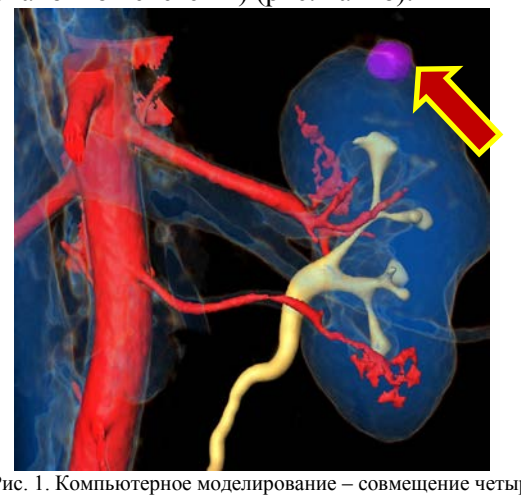

Рис. 1. Компьютерное моделирование – совмещение четырех фаз контрастного исследования на одном интегральном изображении с режимом послойной тканевой прозрачности

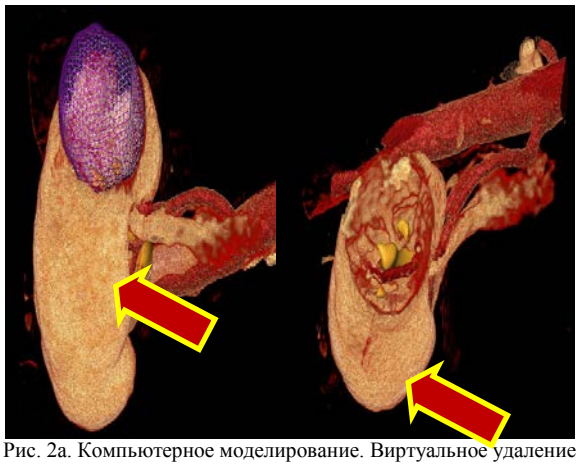

Рис. 2а. Компьютерное моделирование. Виртуальное удаление опухоли с отображением «кратера резекции»

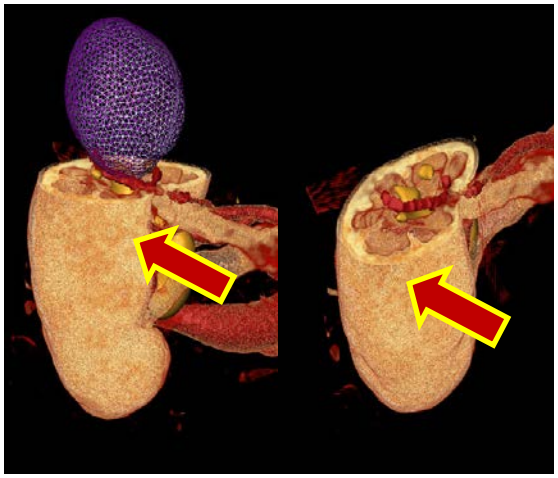

Рис. 2б. Компьютерное моделирование. Виртуальное плоскостное удаление паренхимы почки с опухолью и отображение составляющих «резицированной поверхности»

Помимо совмещения всех фаз контрастного усиления на одном интегральном изображении с патологическим процессом данная инновационная методика позволяет производить при этом «вычитание» и «прибавление» этих фаз в соответствии с поставленными задачами, определять при этом точное расположение опухолевого узла и направление его роста, поворачивать трехмерно совмещенные изображения в различных направлениях, получая, таким образом, точки обзора из различных ракурсов. Различным анатомическим структурам возможно придавать ту или иную цветность в соответствии с изображениями в анатомическом атласе, что придает им большую наглядность и лучшую дифференцировку при восприятии. Получаемые изображения могут быть представлены в виде двухмерных построений в произвольной плоскости виртуального среза, а также в статичных 3D- и динамично вращаемых 4D- моделях [13]. Получаемая информация применяется в детальном планировании предстоящей операции, разработке профилактических мероприятий по предотвращению развития как угрожающего жизни интраоперационного кровотечения, так и образования мочевого свища в послеоперационном периоде.

Технология получения виртуальной 3D-модели интересующей анатомической области на мониторе персонального компьютера достаточно трудоемка и не стандартна [9, 14], требует участия специалиста по вычислительной технике и оперирующего хирурга, а также применения программного обеспечения для построения трехмерных объектов. Нами для построения трехмерной компьютерной модели использовалась программа Amira.

Мы проанализировали результаты органосохраняющих операций (лапароскопические и открытые резекции почек) у 131 пациента с диагнозом односторонняя опухоль почки. Больные методом случайной выборки были разделены на две группы:

1-я группа основная (n-92) с предварительным виртуальным планированием (моделированием) операции на почках с использованием данных МСКТ с контрастированием, которые обрабатывались с помощью программы для трехмерных объектов (Amira).

2-я группа контрольная (n-49) без предварительного виртуального моделирования операции.

Для систематизации и стандартизации оценки опухоли почки, а также оптимизации выбора метода лечения и прогноза его исхода в обеих группах мы применили систему геометрических характеристик – нефрометрическую оценку (R E N N A L). Каждый атрибут в нефрометрической оценке обозначается английскими буквами, которые вместе образуют аббревиатуру R.E.N.A.L.: (R)adius – размер опухоли в максимальном измерении; (E)xophytic/endophytic – экзофитный (экстраренальный) или эндофитный (интраренальный) характер роста опухоли; (N)earness – близость расположения наиболее центральной части опухоли к чашечно-лоханочной системе или синусу; (A)nterior(a)/posterior(p) – качественная характеристика расположения кпереди или кзади от фронтальной плоскости, делящей почку пополам; (L)ocation – отношение опухоли к так называемым полярным линиям (см. рис. 1). Из пяти компонентов четыре (R. E. N. L.) оцениваются по трехбалльной шкале. Пятый параметр (A.) описывает образование как расположенное преимущественно кпереди (a) или кзади (p) от фронтальной плоскости, делящей почку пополам. Суффикс (x) присваивается опухоли, для которой определение переднезаднего расположения невозможно. Дополнительный суффикс (h) используется для обозначения интрасинусного расположения опухоли. Данная система позволила оценить количественные характеристики опухоли, определить техническую возможность резектабельности почки и анатомическую сложность резекции. Образование с суммарной нефрометрической оценкой 4-6, 7-9 и 10-12 баллов классифицировалось как легкой, умеренной и сложной степени резектабельности соответственно [15].

В каждой группе пациентов исследовались такие интраоперационные показатели, как время ишемии почечной ткани, объем кровопотери, время операции, и определялась достоверность различий между двумя группами пациентов по данным показателям. В работе применялись методы описательной статистики. Уровень значимости различий между показателями был принят за $p < 0,05$. Для сравнения показателей в группах применены критерии Манна-Уитни и хи-квадрат.

Результаты и обсуждение. 131 пациент с диагнозом опухоль почки вошел в данное исследование. Больные, находящиеся на стационарном лечении в УКБ № 2 Первого МГМУ им. И.М. Сеченова в период с января 2011 года по сентябрь 2012 года, были распределены в основную и контрольную группы. Средний возраст пациентов основной группы 53 (30-73) года, в контрольной – 55 (32-72) лет. Не было выявлено достоверных различий между группами больных по возрас-

ту (p=0,122) и нефрометрической оценке по индексу R E N N A L (p=0,217).

Ни у одного из пациентов основной и контрольной групп на дооперационном этапе не было данных о наличии регионарного и отдаленного метастазирований, а также о наличии опухолевого тромба в венозной системе (табл. 1).

Таблица 1

Распределение больных по стадии Т в основной и контрольной группах наблюдения

Группы больных	Первичная опухоль (Т)			
	T1a (б)	T2	T3a	T4
Основная (n-92)	41 (3)	0	48	0
Контрольная (n-49)	31 (0)	0	18	0

Таким образом, в обеих группах пациентов выявлена первая стадия опухолевого процесса в почках.

В основной группе больных лапароскопическая резекция почки по поводу опухоли выполнена 34 пациентам, открытая – 58. В контрольной группе всем пациентам выполнена открытая резекция почки по поводу опухоли.

Мы сравнили в исследуемых группах интраоперационные показатели: время ишемии почечной ткани, объем кровопотери и время операции (табл. 2).

Таблица 2

Результаты статистического анализа интраоперационных показателей в основной и контрольной группах

Группы пациентов	Медиана времени ишемии почечной ткани, мин	Медиана объема кровопотери, мл	Медиана времени операции, мин
Основная (n-92)	14,5 (7,1-25,0)	400 (8-1160)	180 (102-251)
Контрольная (n-49)	15 (9,25-23,75)	500 (225-1050)	185 (125-267)
*p**	*0,985*	*0,004*	*0,239*

* Критерий Манна-Уитни.

Осложнения, которые развились в послеоперационном периоде и потребовали повторных оперативных вмешательств в объеме нефрэктомии в основной группе были у двух пациентов (2,2%) (один пациент с кровотечением из зоны резекции, второй с инфарктом почки), в контрольной группе у одного (2,0%) больного (кровотечение из зоны резекции). По одному пациенту из обеих групп наблюдения в ближайшем послеоперационном периоде выполнена успешная суперселективная эмболизация сегментарных почечных артерий вследствие кровотечения из зоны резекции, что не превышает 1-2%.

Медиана всех трех проанализированных интраоперационных показателей была ниже в основной группе пациентов (табл. 2).

Несмотря на отсутствие достоверных различий по времени ишемии почечной ткани во время резекции в обеих группах больных (p<0,985), нам благодаря подробной информации об особенностях внутрипочечной анатомии опухоли, полученной при компьютерном моделировании в основной группе больных удалось выполнить операцию без перекрытия основного кровотока (zero ischemia) у большего числа пациентов 17 (18,5%) человек в основной группе; у 5 (10,2%) человек – в контрольной. Выполнение резекции почки без общей тепловой ишемии в основной группе у большего количества больных, по нашему мнению, стало возможным благодаря более детальному анализу особенностей внепочечной и внутрипочечной ангиоархитектоник, полученных при компьютерном моделировании. Мы считаем, что выполнение резекции почки на фоне суперселективной деваскуляризации опухоли без общей тепловой ишемии органа не может не сказаться благотворным образом на дальнейшей функции почек и общем состоянии пациента, что особенно актуально у больных с сопутствующей хронической почечной недостаточностью. Однако это положение является предметом дальнейших отдаленных исследований функции почки у этой подгруппы пациентов, которые ведутся в нашем учреждении в настоящее время.

Статистически достоверные различия получены для объема кровопотери (p<0,004) в исследуемых группах пациентов (табл. 2). Достоверно меньший объем кровопотери, полученный в группе пациентов с предварительным компьютерным моделированием резекции почки с опухолью, по нашему мнению, связан с более высокой информированностью хирурга об особенностями топографо-анатомических взаимоотношений опухолевого узла с магистральными и сегментарными почечными сосудами, а также с аортой и полой веной, рядом расположенными сосудистыми структурами (центральная вена надпочечника, яичковая (яичниковая) вена). Характеризуя в основной группе пациентов причину осложнений, которые потребовали повторных оперативных вмешательств на ней, необходимо отметить, что тяжесть предстоящей резекции и риск нефрэктомии у двух пациентов был достаточно высокий (нефрометрическая оценка R E N N A L 10p и 11xh соответственно). В то время как в контрольной группе тяжесть предстоящей резекции у больного с развившимся кровотечением в послеопераци-

онном периоде была средней (нефрометрическая оценка R.E.N.N.A.L. 8а). Однако следует отметить, что и в основной, и в контрольной группах пациентов, у которых развились данные осложнения в послеоперационном периоде, хирург стремился выполнить органосохраняющее пособие с учетом молодого возраста больных и наличия элективных показаний к резекции почки.

Выводы. Компьютерное моделирование – инновационное направление в подготовке хирурга к предстоящей операции. Виртуальное моделирование позволяет детально и поэтапно спланировать органосохраняющую операцию при опухоли почки и облегчить интраоперационную ориентировку хирурга, сведя к минимуму риск осложнений. Детальная информация об особенностях кровоснабжения почки, взаимоотношении опухоли с внутрипочечными анатомическими структурами позволяет избежать во время операции различных непредвиденных ситуаций и применить индивидуальный анатомический подход в каждом конкретном случае, сведя к минимуму общую и угрожающую жизни кровопотери во время операции. Профилактика постишемических изменений в почке после ее резекции, основанная на знании подробностей внутрипочечной анатомии, полученной при компьютерном моделировании, может оказывать положительное влияние на функциональное состояние почки в отдаленном послеоперационном периоде.

Таким образом, в результате подробного анализа компьютерной модели патологического процесса каждого пациента в отдельности хирург делает операцию с точностью задуманного виртуального эксперимента, обеспечивая остающийся орган достаточным кровоснабжением и мочевыми путями.

Сведения об авторах статьи:

Глыбочко Петр Витальевич – профессор, член-корр. РАМН, ректор ГБОУ ВПО Первого МГМУ им. И.М. Сеченова Минздрава России. Адрес: 119991, г. Москва, ул. Трубецкая, д. 8, стр. 2.

Аляев Юрий Геннадьевич – профессор, член-корр. РАМН, директор НИИ Уронефрологии и репродуктивного здоровья человека, зав. кафедрой урологии ГБОУ ВПО Первого МГМУ им. И.М. Сеченова Минздрава России. Адрес: 119991, г. Москва, ул. Трубецкая, д. 8. стр. 2.

Дзеранов Николай Константинович – зав. отделом нефролитиаза НИИ Уронефрологии ГБОУ ВПО Первого МГМУ им. И.М. Сеченова Минздрава России. Адрес: 119991, г. Москва, ул. Трубецкая, д. 8. стр. 2.

Хохлачев Сергей Борисович – IT-технолог Технопарка. Адрес: г. Москва, ул. Большая Пироговская, 2 стр. 1.

Фиев Дмитрий Николаевич – врач уролог УКБ№2 ЛДО№4 ГБОУ ВПО Первого МГМУ им. И.М. Сеченова Минздрава России. Адрес: 119991, г. Москва, ул. Трубецкая, д. 8. стр. 2. E-mail: fiev@mail.ru)

Петровский Николай Валерьевич – врач уролог УКБ№2 ГБОУ ВПО Первого МГМУ им. И.М. Сеченова Минздрава России. Адрес: 119991, г. Москва, ул. Трубецкая, д. 8. стр. 2. E-mail: n_petrovskiy@hotmail.com)

ЛИТЕРАТУРА

1. Матвеев, Б.П. Клиническая онкоурология / Б.П. Матвеев. – М., 2003. – 26с.
2. Рекомендации Европейской ассоциации урологов// Рак почки. – 2010. – 6-8 с.
3. Органосохраняющие операции при опухоли почки: монография/ Ю.Г. Аляев [и др.]. – М.: Изд-во «ГЭОТАР-Медиа», 2009.
4. The accuracy of multidetector computerized tomography for evaluating tumor thrombus in patients with renal cell carcinoma/ TJ Guzzo [et al.] // J Urol. – 2009. – Feb;181(2):486-90; discussion 491. doi: 10.1016/j.juro.2008.10.040. Epub 2008 Dec 19.
5. Буцан, С. Б. Возможность 3D-моделирования в реконструктивной хирургии глазницы / С.Б. Буцан // Вестник офтальмологии. – 2012. - Т. 128, № 2. – С. 20-26.
6. Трехмерное моделирование в офтальмопластике / М.Г. Катаев [и др.] // Материалы III Евро-Азиатской конференции по офтальмохирургии. – 2003. – Ч.2. – С. 37-38.
7. Глушков, Н. И. Использование компьютерного моделирования для оптимизации хирургического лечения больных раком прямой кишки / Н.И. Глушаков // Хирургия. Журнал имени Н. И. Пирогова. – 2011. – № 11. – С. 52-55.
8. Использование 3D моделирования в хирургии и анатомии / Симбирцев С.А. [и др.] // Вопросы реконструктивной и пластической хирургии. – 2003. – № 3. – С.49-51.
9. Кулаков, А. А. Клинические возможности применения трехмерного компьютерного моделирования для планирования имплантологического лечения пациентов с частичной или полной адентией в сложных анатомо-топографических условиях / А.А. Кулаков // Стоматология. – 2011. – Т. 90, № 2. – С. 28-37.
10. Anatomic renal artery branch microdissection to facilitate zero-ischemiapartial nephrectomy / K. Ng. Casey [et al.] // European Association of Urology. – 2012. – Vol. 61. – P. 67-74.
11. M. Pollari, M. Lilja, R. Flanagan, B. Kainz, J. Muehl, U. Mayrhauser, H., Portugaller,P. Stiegler, and K. Tscheliessnigg: Vessel Segmentation for Ablation Treatment Planning and Simulation / T. Alhonnoro [et al.] // In: MICCAI, LNCS. – 2010. – 6361. – P. 45-52.
12. Ukimura, O. Imaging-Assisted Endoscopic Surgery / O. Ukimura, I.S. Gill // Cleveland Clinic Experience, In: Journal Of Endourology. – 2008. - Volume 22, № 4.
13. Виртуальное хирургическое моделирование на основе данных компьютерной томографии / Федоров, В. Д. [и др.]. – Москва, 2003. 184 с.
14. Компьютерное моделирование в планировании органосохраняющих операций по поводу опухоли почек / Ю.Г. Аляев [и др.] // Медицинский вестник Башкортостана. – 2010. – №2. – С.29-35.
15. Kutikov, A. The R.E.N.A.L. Nephrometry Score: A Comprehensive Standardized System for Quantitating Renal Tumor Size, Location and Depth / A. Kutikov, R.G. Uzzo // J Urol. – 2009. – Sep;182(3):844-53. doi: 10.1016/j.juro.2009.05.035.

УДК 616.65-006.6-076-018
© П.В. Глыбочко, Ю.Г. Аляев, А.В. Амосов, Г.Е. Крупинов, Н.И. Сорокин, Д.В. Чиненов, А.А. Обухов, Т.М. Ганжа, 2013

П.В. Глыбочко, Ю.Г. Аляев, А.В. Амосов, Г.Е. Крупинов,
Н.И. Сорокин, Д.В. Чиненов, А.А. Обухов, Т.М. Ганжа

ГИСТОСКАННИНГ В РАННЕЙ ДИАГНОСТИКЕ РАКА ПРЕДСТАТЕЛЬНОЙ ЖЕЛЕЗЫ

ГБОУ ВПО «Первый Московский государственный медицинский университет им. И.М. Сеченова» Минздрава России, г. Москва

В статье отражен метод диагностики и выявляемости онкологического процесса предстательной железы, применяемый в НИИ уронефрологии и репродуктивного здоровья человека Первого МГМУ им. И.М. Сеченова. В НИИ ведется работа с использованием инновационного аппарата гистоскан. Технология HistoScanning основана на сравнении гистологического исследования и акустических характеристик ткани. В исследовании участвовали пациенты с повышенным уровнем ПСА (с подозрением на рак предстательной железы), которые были разделены на 3 группы в зависимости от уровня его повышения и 2 контрольные группы. Чувствительность гистосканирования в первой группе составила 89%, специфичность – 96%. Данные по чувствительности и специфичности гистосканирования во второй и в третьей группах составляют 96% и 94%, 99% и 97% соответственно.

Ключевые слова: гистосканнинг, рак предстательной железы, ПСА.

P.V. Glybochco, Yu.G. Alyaev, A.V. Amosov, G.E. Krupinov,
N.I. Sorokin, D.V. Chinenov, A.A. Obukhov, T.M. Ganzha

HISTOSCANNING IN EARLY DIAGNOSTICS OF PROSTATE CANCER

The article presents a diagnostic and detection method for prostate oncological processes, which is used in RI of Uronephrology and Reproductive Health of I.M. Sechenov First Moscow State Medical University. Our Research Institute uses an innovative device histoscan. HistoScanning technology is based on the comparison of histological investigation and acoustic tissue characteristics. The study included patients with high PSA value (suspected prostate cancer) divided into 3 groups according to PSA values and 2 control groups. Histoscanning sensitivity in the first group was 89%, specificity – 96%. Sensitivity and specificity of histoscanning in the second and third groups were 96% and 94%, 99% and 97% respectively.

Key words: histoscanning, prostate cancer, PSA.

По данным ВОЗ, заболеваемость раком предстательной железы (простаты) неуклонно растет во всем мире, а в нашей стране это заболевание в общей онкологической заболеваемости занимает 3-е место после злокачественных объемных образований легких и желудка. До 40% мужчин в возрасте от 60 до 70 лет и 70% мужчин старше 80 лет имеют различные стадии рака простаты. Порядка 70% заболевших обращаются к врачу с уже запущенным заболеванием в T_3-T_4 стадиях и метастазами. В настоящее время доля рака простаты среди всех онкологических заболеваний мужчин в развитых странах составляет около 15%, в развивающихся – около 4%. Например, в Швеции доля рака простаты достигает 37% среди всех раковых заболеваний мужчин [1].

В связи с особенностями клинического течения опухоль может долгие годы не только не сказываться на самочувствии больного, но и практически никак не проявлять себя. На сегодняшний день при подозрении на рак предстательной железы рутинными в нашей стране стали следующие обследования: определение простатспецифического антигена, пальцевое ректальное исследование, УЗИ, ТРУЗИ предстательной железы и в некоторых случаях даже МРТ органов малого таза. Но все вышеперечисленные методики имеют определенные недостатки – о референсном значении уровня ПСА до сих пор нет единого мнения в онкоурологическом сообществе, диагностические возможности ПРИ и ТРУЗИ составляют примерно 50% и выявляют в основном стадии T_3-T_4. Чувствительность МРТ в выявлении рака предстательной железы также не превышает 75% [1]. Результаты современных исследований в нашей стране показали, что ни одна из используемых в настоящее время неинвазивных методик не может дать стопроцентной информации о наличии рака предстательной железы [2,3,4].

С целью улучшения диагностики и выявляемости онкологического процесса предстательной железы в НИИ Уронефрологии и репродуктивного здоровья человека Первого МГМУ им. И.М. Сеченова идет работа инновационного аппарата гистоскан (HistoScanning). Гистоскан (HistoScanning) – это запатентованная технология дифференцировки, характеристики и визуализации тканей простаты, основанная на анализе обратного рассеивания ультразвука. Данный аппарат с высокой степенью точности может провести ультразвуковое сканирование предстательной железы, выявляя в ней участки ткани, подозрительные на рак [5].

Установка для гистосканирования состоит из специального 3-D ультразвукового

аппарата и специальной приставки – гистосканера, которая на основе данных акустического исследования ткани дает заключение об её гистологическом строении по средствам выведения данных в виде 3D модели.

Технология HistoScanning основана на сравнении гистологического исследования и акустических характеристик ткани у 40000 пациентов. Различные типы ткани простаты обладают различными акустическими характеристиками. Изменения, обнаруживаемые с помощью HistoScanning не различимы при традиционном ультразвуковом исследовании в серой шкале и в допплеровском режиме.

Материал и методы. С помощью аппарата гистоскан мы обследовали более 700 пациентов (701). Всем больным выполнен стандартный диагностический комплекс, включавший клинические и биохимические анализы крови, определение простатического специфического антигена (общей фракции и по показаниям свободной (PSA total > 4 нг/мл), плотности PSA), общий анализ мочи, 3-стаканную пробу, урофлоуметрию, трансабдоминальное и трансректальное ультразвуковое исследование простаты, а также допплерографическое исследование сосудов предстательной железы [6,7].

Уровень простатспецифического антигена у исследуемых нами лиц составил от 1,09 до 209 нг/мл. Пациенты с повышенным уровнем ПСА (с подозрением на рак предстательной железы) были разделены нами на 3 группы в зависимости от уровня его повышения. Также в нашем исследовании мы выделили 2 контрольные группы. В первых трёх группах (пациенты с подозрением на рак предстательной железы) всем пациентам выполнена биопсия предстательной железы. Подробно о группах пациентов.

Первая группа – это группа, которую составляли пациенты с уровнем повышения ПСА до 10 нг/мл. Количество этой группы – 456 человек, что составило 65% всех обследованных пациентов. На начальном этапе мы планировали, что нижняя граница уровня ПСА для данной группы составит 4 нг/мл (так как по данным Европейской ассоциации урологов подозрительным для рака простаты считается уровень ПСА свыше 4 нг/мл). Но в ходе исследования были выявлены пациенты, которым после выполнения гистосканирования, несмотря на нормальный уровень ПСА крови (уровень ПСА менее 4 нг/мл), была показана биопсия простаты.

Вторая группа – пациенты с уровнем повышения ПСА от 10 до 20 нг/мл, в нее вошли 112 человек (16% всех обследованных пациентов).

Третья группа – пациенты с уровнем повышения ПСА более 20 нг/мл 70 человек, что составило 10% всех обследованных пациентов.

Четвертая группа – «условно контрольная группа» – пациенты с повышением уровня ПСА от 1,8 до 4,8 нг/лм. Это больные гиперплазией предстательной железы [8]. В данной группе пациентам после гистосканирования выполнялась трансуретральная резекция предстательной железы.

Пятая – контрольная группа – здоровые молодые люди – добровольцы в возрасте от 21 года до 28 лет, уровень ПСА которых ниже 1,0 нг/ мл. В этой группе пациентам биопсия предстательной железы не выполнялась (табл. 1).

Таблица 1

Распределение пациентов по группам

Группы пациентов	Количество пациентов в группе	Процентное соотношение пациентов группе	Уровень ПСА у пациентов в группе, нг/мл	Средний возраст пациентов в группе, год	Выполненная операция
Первая	456	65	1,09 – 10	64,3	Биопсия простаты
Вторая	112	16	10-20	67,2	Биопсия простаты
Третья	70	10	Более 20	69,5	Биопсия простаты
Четвертая	42	6	1,8-4,8	64	ТУР простаты
Пятая	21	3	Менее 0,5	24,3	–

Каждый пациент с повышенным уровнем ПСА (или с нормальным уровнем ПСА, но с подозрением на рак простаты по данным других методов обследования), попадая в нашу клинику, определялся в одну из вышеуказанных групп. Далее пациенты обследовались соответственно схеме, разработанной для данного исследования. В принципе она представляла собой классическое обследование пациента с подозрением на рак простаты. Первым этапом пациентам выполнялось пальцевое ректальное исследование (ПРИ). При анализе этих данных мы получили, что у семи из 456 пациентов первой группы определялись участки, подозрительные на рак предстательной железы (табл. 2). Во второй группе при пальцевом ректальном исследовании из 112 пациентов у 17 были обнаружены участки, подозрительные на рак. В третьей группе у 63 пациентов из 70 (87,5 %) при ПРИ обнаружились подозрительные участки. В четвертой группе – «условно-контрольной» –

ни у одного из 20 пациентов при ПРИ не определялись подозрительные участки. В пятой группе при ПРИ подозрительных участков ни у одного из обследуемых не было.

Таблица 2

Подозрительные участки по данным ПРИ у пациентов различных групп

Группы пациентов	Количество пациентов в группе	Уровень ПСА, нг/мл	Количество пациентов, у которых определяются подозрительные на РПЖ участки при ПРИ	Процентное отношение к общему числу пациентов в группе
Первая	456	1,09 – 10	7	1,5
Вторая	112	10-20	17	15,3
Третья	70	Более 20	61	87,5
Четвертая	42	1,8-4,8	4	10
Пятая	21	Менее 0,5	0	–

Затем следовало классическое ультразвуковое исследование в серой шкале – трансабдоминально и трансректально, после чего выполнялось допплерографическое исследование. По данным проведенных обследований отмечалось наличие или отсутствие подозрительных очагов на рак простаты. Необходимо отметить, что изменения по данным ТРУЗИ и допплера, характерные для простатита и аденомы предстательной железы, мы не учитывали.

Из 456 пациентов первой группы изменения, характерные для рака простаты по данным ТРУЗИ и допплерографического исследования кровотока сосудов простаты, мы не обнаружили ни у одного из пациентов (табл. 3). Во второй группе, где границы ПСА составляют 10 – 20 нг/мл, ультразвуковые признаки рака простаты не обнаружены ни у одного из пациентов, так же как и в первой группе. В третьей группе у 30 пациентов из 70 (43,8%) обнаружены ультразвуковые признаки, характерные для рака простаты. В четвертой группе ни у одного из пациентов при ТРУЗИ и допплерографии простаты изменений, характерных для аденокарциномы предстательной железы, выявлено не было. У молодых людей пятой (контрольной) группы никаких изменений не обнаружено.

Вторым этапом нашего исследования следовало выполнение гистоскана (рис. 1) с построением карты предстательной железы для биопсии.

Таблица 3

Подозрительные участки на рак при ТРУЗИ у пациентов различных групп

Группы пациентов	Количество пациентов в группе	Уровень ПСА пациентов, нг/мл	Количество пациентов, у которых определяются подозрительные участки при ТРУЗИ и допплерографии	Процентное отношение к общему числу пациентов в группе
Первая	456	1,09 – 10	0	–
Вторая	112	10-20	0	–
Третья	70	Более 20	30	43,7%
Четвертая	42	1,8-4,8	0	–
Пятая	21	Менее 0,5	0	–

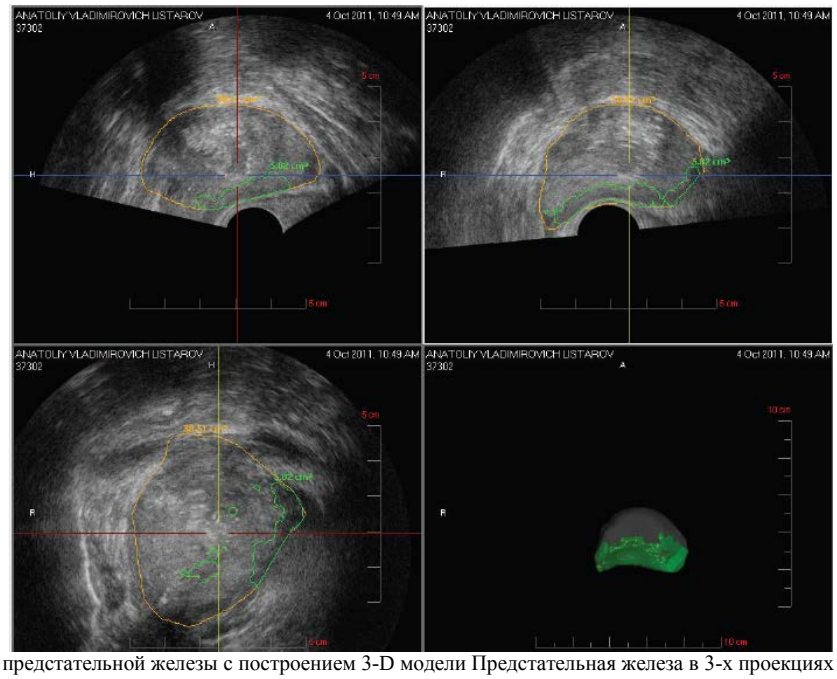

Рис. 1. 3 проекции предстательной железы с построением 3-D модели Предстательная железа в 3-х проекциях с построением 3-D модели. Зеленым цветом на 3-D модели обозначена подозрительная на рак простаты ткань, полученная при гистосканировании

На третьем этапе исследования следовало пациентам с высоким онкологическим риском (пациенты второй группы и некоторые пациенты третьей группы) выполнялось МРТ с эндоректальной катушкой, а некоторым из них в дополнение выполнялась КТ органов малого таза.

Четвертым этапом нашего обследования следовало выполнение пациентам первых 3-х групп (четвертая и пятая группы контрольные – пациентам данных групп биопсия не выполнялась) трансректальной полифокальной биопсии простаты под УЗ-контролем.

Необходимо заметить, что биопсия простаты выполнялась согласно картам предстательной железы, полученным при гистосканировании. Каждая изучаемая предстательная железа для удобства оценки результатов методики была разделена на 6 зон – секстант. Данные зоны представлены на рис. 2, количество секстант для каждого пациента постоянно и равно 6.

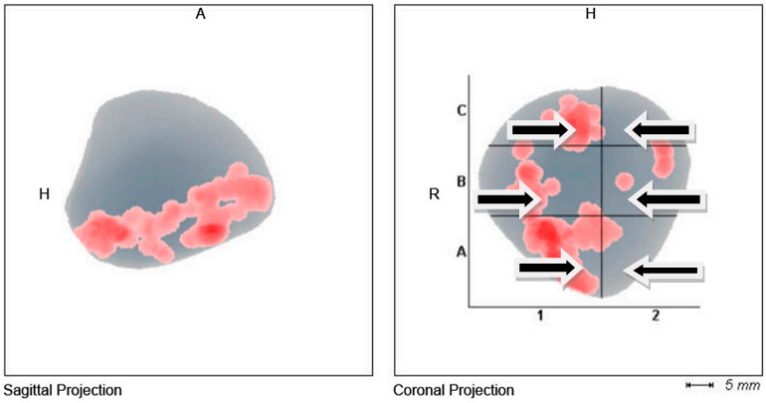

	A1	A2	B1	B2	C1	C2	Total
Projected connection(s) (cm²)	0.66	0.04	0.23	0.08	0.32	0.02	1.35
Projected prostate tissue (cm²)	3.78	2.06	7.41	4.13	3.20	2.02	22.60

Рис. 2. Секстанты в предстательной железе: слева представлена саггитальная проекция предстательной железы, справа – краниальная проекция. Розовым цветом на обеих проекциях обозначена ткань, подозрительная на рак простаты. Стрелками на краниальной проекции предстательной железы обозначены секстанты

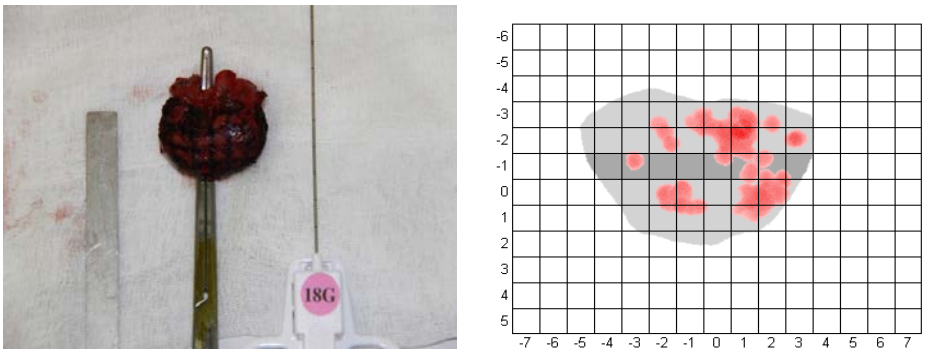

Рис. 3. Сопоставление простаты с картой для проведения постоперационной биопсии «слепым методом»: слева - фото удаленной железы, размеченной специально 5 на 5 мм. Справа – карта, полученная при гистосканировании, также размеченная 5 на 5 мм

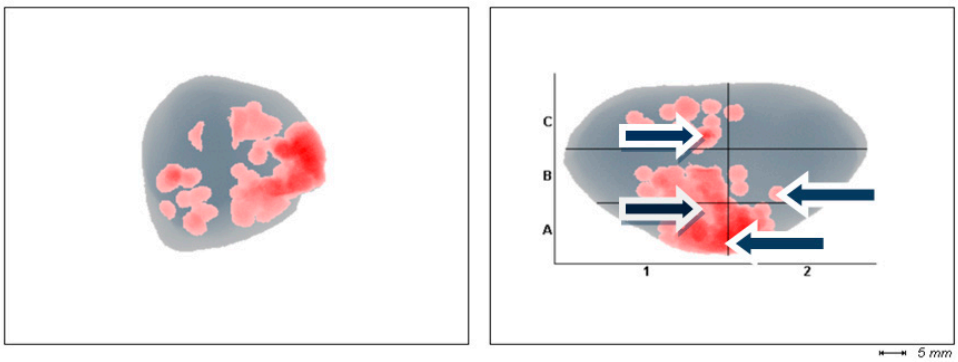

Рис. 4. Схема забора столбиков ткани при биопсии простаты.
Карта предстательной железы, на которой стрелками обозначены зоны дополнительного забора ткани при биопсии простаты.
У данного пациента было взято всего 16 столбиков ткани простаты – 12 стандартных плюс 4 из подозрительных участков

Но количество участков, взятых при биопсии, варьировало и зависело от объёма и количества подозрительных зон по данным гистосканирования. Биоптаты, взятые из этих зон, обозначались нами как подозрительные. Мы оценивали наличие или отсутствие подо-

зрительного очага по данным гистосканирования в конкретном секстанте и в дальнейшем морфологическую картину этого участка. Гистологическое заключение в нашем исследовании являлось «золотым стандартом» выявления рака простаты. В дальнейшем сопоставлялись данные всех исследований.

На первом этапе для оценки морфологической картины в подозриельных участках мы выполняли дополнительно после радикальной просатэктомии постоперационную биопсию, при которой забирали участки как из подозрительных зон, так и из неизмененной ткани по данным гистоскана. Удаленная железа была специально нами размечена на квадранты размерами 5 мм на 5 мм (рис. 3). Данная разметка позволяла правильно пространственно спроецировать подозрительные участки, полученные по данным гистосканирования, на предстательную железу. Пронумеровав столбики ткани, мы отправляли их на морфологическое исследование, которое выполнялось «слепым методом», то есть специалисты-морфологи не знали, какие участки простаты они обследуют.

Результаты. Главными и самыми ожидаемыми результатами для нас, конечно же, были результаты совпадения данных гистосканирования и данных морфологического заключения. Биопсия предстательной железы выполнялась нами согласно данным карты простаты, полученной при гистосканировании. Количество столбиков ткани предстательной железы, взятых при биопсии, для каждого пациента было индивидуальным и варьировало в зависимости от объема и количества участков, подозрительных на рак простаты по данным исследования. Как правило, мы при трансректальной биопсии выполняли забор 12 традиционных столбиков ткани и плюс к ним по одному или два дополнительных столбика, в зависимости от подозрительных участков.

Необходимо отметить, что при выполнении классической полифокальной биопсии предстательной железы у 317 пациентов первой группы (пациенты с подозрением на рак простаты с уровнем ПСА до 10 нг/мл) подозрительные участки по данным гистосканирования полностью попадали в зоны забора ткани простаты. Соответственно, у данных пациентов мы не брали дополнительные столбики, а стандартные столбики ткани простаты, взятые из подозрительных участков, обозначались нами как подозрительные.

Но у остальных 139 пациентов из первой группы подозрительные участки или частично, или полностью не попадали в зоны забора ткани при стандартной биопсии. У этих пациентов мы брали дополнительные столбики при биопсии простаты, которые обозначались нами как подозрительные. Таким образом, для всех пациентов первой группы суммарно мы получили всего 6384 столбика ткани предстательной железы, из которых 3804 – это стандартные столбики ткани простаты, а 2580 – дополнительные столбики ткани простаты. Например, на рис. 4 представлена схема забора столбиков ткани при биопсии простаты.

Для оптимизации и упрощения подсчета результатов обследования пациентов с помощью гистоскана нами был разработан следующий метод. Во-первых, для каждого из пациентов мы подсчитали количество столбиков ткани, взятых при полифокальной биопсии простаты из подозрительных участков, и суммировали это количество. Это были как стандартные столбики ткани, взятые из подозрительных участков, так и дополнительные столбики, взятые также из подозрительных участков. Общее количество подозрительных столбиков ткани простаты у пациентов первой группы составило 2684 столбика. Во-вторых, таким же образом мы подсчитали для каждого из этих же пациентов количество столбиков ткани, взятых при полифокальной биопсии простаты из неизмененных участков по данным гистоскана. Это количество столбиков ткани простаты составило 3700, то есть количество неподозрительных столбиков ткани простаты составляет 3700. Это количество составляют стандартные столбики ткани простаты.

Далее мы оценивали морфологическую картину во всех столбиках ткани предстательной железы и сравнивали её с результатами гистосканирования.

Из 2684 столбиков ткани предстательной железы, взятых из подозрительных участков, в 2389 кусочках мы получили верифицированный рак простаты. В 157 кусочках ткани простаты из 2684 подозрительных морфологически был выявлен ПИН высокой степени. В 138 столбиках из 2684 подозрительных была получена формулировка – «отсутствие рака или ПИН III степени» [9].

Также из 3700 неподозрительных столбиков ткани простаты в 22 столбиках мы обнаружили рак предстательной железы.

Получив эти данные, мы статистически подсчитали чувствительность и специфичность метода выявления рака предстательной железы аппаратом гистоскан (табл. 4).

Таблица 4

Результаты гистосканирования у пациентов первой группы

Общее количество столбиков ткани простаты, взятой при биопсии суммарно у всех пациентов в группе	6384
Количество столбиков ткани простаты, в которых определяются подозрительные участки при гистосканировании	2684
Количество столбиков ткани простаты, в которых определяются подозрительные участки при гистосканировании, в которых по данным морфологии подтвержден рак	2389
Чувствительность,%	89
Специфичность,%	96
Количество столбиков ткани простаты, в которых определяются подозрительные участки при гистосканировании, в которых по данным морфологии выявлен ПИН высокой степени.	157
Ложноположительный результат, %	11
Ложноотрицаельный результат, %	0,6

Далее нами были проанализированы данные морфологичесих заключений у пациентов первой группы. У 406 пациентов из 456 в подозрительных участках, полученных при гистосканировании, морфологическими результатами подтверждён рак простаты. У 79 пациентов в подозрительных участках по данным морфологии получен ПИН высокой степени. В 32 исследованиях, в которых по данным гистосканирования определялись подозрительные участки, данных за рак не получено. Из группы 406 больных, где подтвержден рак простаты, у 284 пациентов определялась высокодифференцированная аденокарцинома, у 79 – умеренно дифференцированная аденокарцинома, а у 43 больных морфологически верифицирована низко дифференцированная аденокарцинома.

Таким образом, чувствительность гистосканирования в первой группе составила 89%, специфичность – 96%.

Таблица 5

Результаты гистологического заключения у пациентов первой группы

Гистологическое заключение	Количество пациентов	Возраст; средний возраст, лет	Уровень ПСА; средний уровень ПСА, нг/мл	Высоко дифференцированная аденокарцинома	Умеренно дифференцированная аденокарцинома	Низко дифференцирванная аденокарцинома
Подтвержден рак	406	49 – 86; 64,8	4,2–9,9; 6,045	284	79	43
ПИН III ст.	18	58 – 73; 63,7	3,2-9,8; 6,26	–	–	–
Рак не подтверждён	32	55-71; 62,3	4,1-8,7; 7,23	–	–	–

После верификации диагноза пациентам назначалось специфическое лечение рака предстательной железы.

Пациентам с низким онкологическим риском и локализованным раком простаты выполнялась радикальная простатэктомия. После выполнения радикальной простатэктомии в тесном сотрудничестве со специалистами-морфологами нами оценивались и сопоставлялись результаты гистосканирования с результатами морфологического исследования органа. На рис. 5 справа представлена карта простаты, где схематично указана линия разреза. Слева – фотография макропрепарата, где разрез прошел через участок рака простаты, который обозначен красной линией и обозначен синей линией справа на карте простаты.

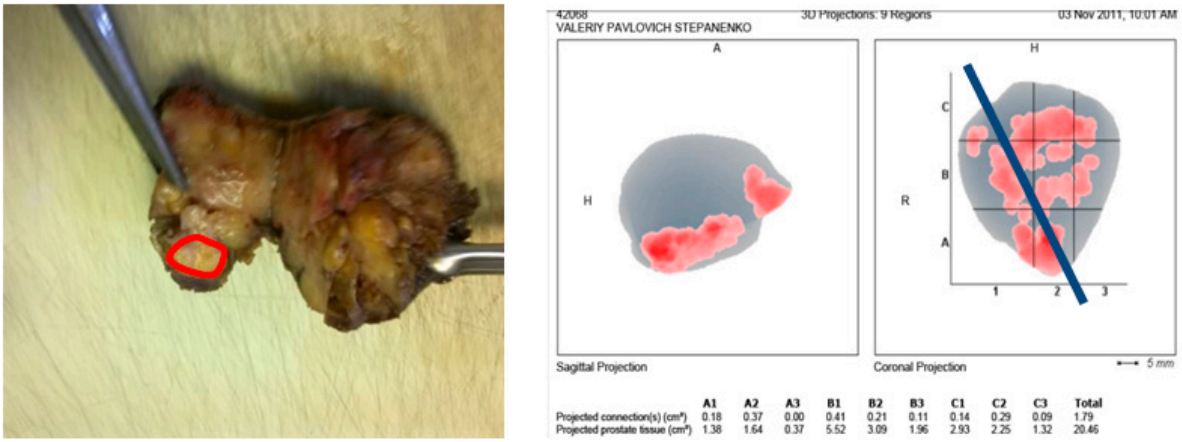

Рис. 5. Макропрепарат и карта-схема простаты: Слева – фото макропрепарат на разрезе, обведен красным участок опухолевой ткани. Справа - карта простаты, на которой синий стрелкой обозначена линия разреза

Данные по чувствительности и специфичности гистосканирования во второй и в третьей группах составляют 96% и 94%, 99% и 97% соответственно.

Клинический пример. Пациент А.П.Т., 49 лет, поступил в нашу клинику с диагнозом Bl. Prostatae. Уровень ПСА – 4,8 нг/мл. При пальцевом ректальном исследовании железа мягко-эластической консистенции, без патологических очагов. По данным проведенного обследования – ТРУЗИ в режиме серой шкалы и допплерографии очагов, подозрительных на рак, не обнаружено (рис. 6). Выполнен HistoScanning. Получены подозрительные на рак участки. Выполнена полифокальная трансректальная биопсия предстательной железы согласно карте, полученной при гистосканировании. Было взято 12 стандартных столбиков ткани и 3 дополнительных столбика (рис. 7).

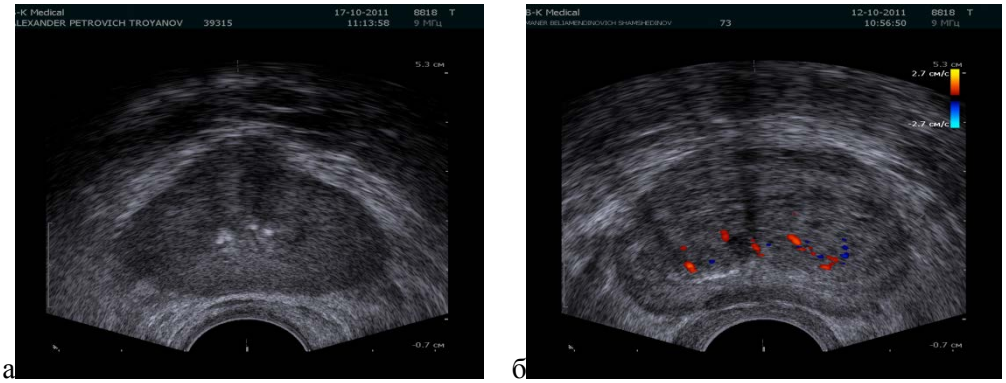

а б

Рис. 6. Данные исследований: ТРУЗИ в режиме серой шкалы (а) и допплерографии (б)

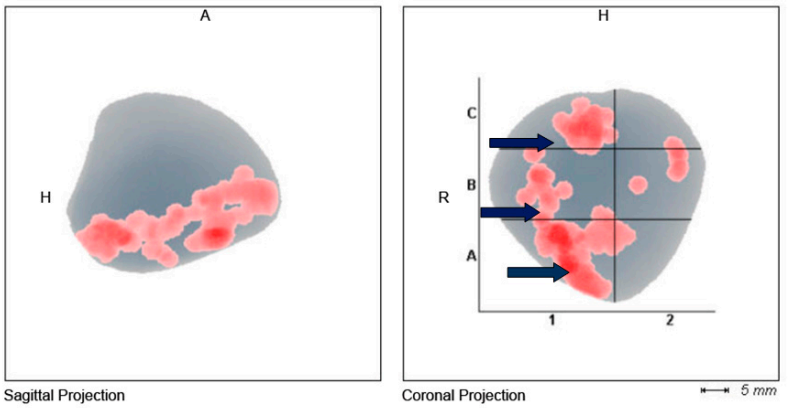

	A1	A2	B1	B2	C1	C2	Total
Projected connection(s) (cm²)	0.66	0.04	0.23	0.08	0.32	0.02	1.35
Projected prostate tissue (cm²)	3.78	2.06	7.41	4.13	3.20	2.02	22.60

Рис. 7. Карта, полученная при гистосканировании. Зоны забора дополнительных столбиков обозначены стрелками

Полученные данные биопсии подтверждены данными HistoScanning. Рак получен в столбиках ткани простаты, взятых из участков, подозрительных по данным гистосканирования. Пациенту выполнена радикальная позадилонная простатэктомия. В тесном содружестве с гистологами нами было установлено полное соответствие между расположением опухолевого очага по данным гистосканирования и при патологоанатомическом исследовании.

Сведения об авторах статьи:

Глыбочко П.В. – профессор, член-корр. РАМН, ректор ГБОУ ВПО Первого МГМУ им. И.М. Сеченова Минздрава России. Адрес: 119991, г. Москва, ул. Трубецкая, д. 8, стр. 2.

Аляев Ю.Г. – профессор, член-корр. РАМН, директор НИИ Уронефрологии и репродуктивного здоровья человека, зав. кафедрой урологии ГБОУ ВПО Первого МГМУ им. И.М. Сеченова Минздрава России. Адрес: 119991, г. Москва, ул. Трубецкая, д. 8. стр. 2.

Амосов А.В. - д.м.н., профессор кафедры урологии ГБОУ ВПО Первого МГМУ им. И.М. Сеченова Минздрава России. Адрес: 119991, г. Москва, ул. Трубецкая, д. 8, стр. 2.

Крупинов Е.В. - д.м.н., профессор кафедры урологии ГБОУ ВПО Первого МГМУ им. И.М. Сеченова Минздрава России. Адрес: 119991, г. Москва, ул. Трубецкая, д. 8, стр. 2.

Сорокин Н.И. – зав. онкологическим урологическим отделением УКБ№2 ГБОУ ВПО Первого МГМУ им. И.М. Сеченова Минздрава России. Адрес: 119991, г. Москва, ул. Трубецкая, д. 8, стр. 2.

Чиненов Д.В. – к.м.н., ассистент кафедры урологии, врач-уролог УКБ№2 ГБОУ ВПО Первого МГМУ им. И.М. Сеченова Минздрава России. Адрес: 119991, г. Москва, ул. Трубецкая, д. 8, стр. 2.

Обухов А.А. – врач-уролог УКБ№2 ГБОУ ВПО Первого МГМУ им. И.М. Сеченова Минздрава России. Адрес: 119991, г. Москва, ул. Трубецкая, д. 8, стр. 2. E-mail: obuxov_al@mail.ru.

Ганжа Т.М. – врач-уролог УКБ№2 ГБОУ ВПО Первого МГМУ им. И.М. Сеченова Минздрава России. Адрес: 119991, г. Москва, ул. Трубецкая, д. 8, стр. 2.

ЛИТЕРАТУРА

1. EAU, Guidelines, 2011.
2. Болезни предстательной железы/ под ред. Ю.Г. Аляева. «ГЭОТАР-Медиа», 2009.
3. Аляев Ю.Г., Амосов А.В., М.А., Винаров А.З., Локшин К.Л., Спивак Л.Г.. Трансректальная допплерография у больных с заболеваниями предстательной железы. – ФГУИПП «Кострома», 2004. – 88 с.
4. National Institute for Health and Clinical Excellence (NICE) clinical guideline 58, Prostate Cancer: diagnosis and treatment, 2008.
5. J. Braeckman, P. Autier, F. Záťura, A. Peltier, I. Romics, A. Stenzl, M. Emberton. Evaluation of HistoScanning™ for the detection, location and volume estimation of prostate cancer: Results of the open phase of the PHS-02 study. J Clin Oncol 29: 2011 (suppl 7; abstr 55).
6. под ред. М. И. Давыдова и Е. М. Аксель //Вестник Российского онкологического научного центра имени Н. Н. Блохина РАМН. – 2006. – Т. 17, №3 (прил. 1).
7. Boyle P, Ferlay J. Cancer incidence and mortality in Europe 2004. Ann Oncol 2005 Mar; 16(3):481–8. http://www.ncbi.nlm.nih.gov/pubmed/15718248]
8. Аляев Ю.Г., Локшин К.Л. Допплерографическая оценка кровообращения предстательной железы при её гиперплазии// Урология. – 2001. – № 1. – С. 10-13.
9. Степанов, В.Н., Франк, Г.А., Дисноев Р.Р. Интраэпиталиальная неоплазия простаты// Урология и нефрология. – 1999. – № 1. – С. 16-19.

УДК 616.62-002.2-039.35
© Н.Д. Кубин, Е.С. Шпиленя, 2013

Н.Д. Кубин, Е.С. Шпиленя

ПРИМЕНЕНИЕ ВНУТРИПУЗЫРНОГО ЭЛЕКТРОФОРЕЗА В ЛЕЧЕНИИ ХРОНИЧЕСКОГО ЦИСТИТА

ГБОУ ВПО «Северо-Западный государственный медицинский университет им. И.И. Мечникова» Минздрава России, г. Санкт-Петербург

Целью работы явилась оценка клинической эффективности и безопасности внутрипузырного лекарственного электрофореза в терапии хронического бактериального цистита. В исследовании участвовало 87 пациенток с хроническим рецидивирующим циститом. При обследовании бактериурия выявлена у 78,1%, а внутритканевая инфекция у 43,6% больных, патология слизистой мочевого пузыря наблюдалась в 91,9% случаев. Всем пациенткам было выполнено 10 процедур вутрипузырного лекарственного электрофореза с использованием системы оригинальных электродов 2-3 раза в неделю. Предлагаемый курс лечения хронического цистита способствовал снижению клинической симптоматики в 2-3 раза, увеличил объем мочевого пузыря, позволил восстановить нормальную слизистую мочевого пузыря и добиться эрадикации возбудителей более чем в 70% случаев. Положительная динамика всех исследуемых параметров наблюдалась более 6 месяцев. Внутрипузырное введение препарата дало возможность исключить побочные эффекты препарата, связанные с их системным эффектом. Таким образом, внутрипузырный лекарственный электрофорез является малоинвазивным, безопасным и высокоэффективным способом лечения хронического воспаления мочевого пузыря.

Ключевые слова: рецидивирующий цистит, хроническое воспаление, внутрипузырный электрофорез, гликозоаминогликаны.

N.D. Kubin, E.S. Shpilenya

APPLICATION OF INTRAVESICAL ELECTROPHORESIS IN THE TREATMENT OF CHRONIC CYSTITIS

The purpose of the work was an assessment of clinical efficiency and safety of intravesical medical electrophoresis in the therapy of chronic bacterial cystitis. 87 patients participated in the research of chronic recurrent cystitis. During the investigation bacteriuria was revealed in 78,1% and intratissual infection in 43,6% of patients, pathology of mucous membrane of the urinary bladder was observed in 91,9% of cases. 10 procedures of intravesical medical electrophoresis with the use of the system of original electrodes 2-3 times a week were performed to all patients. The offered treatment course promoted decrease of clinical symptomatology by 2-3 times, increased volume of the urinary bladder, allowed to restore normal mucous membrane of the urinary bladder and to achieve eradication of causative agents in more than 70% of cases. Positive dynamics of all studied characteristics was observed more than 6 months. Intravesical introduction of the preparation gave an opportunity to exclude side effects of the preparation related to their systemic impact. Thus, intravesical medical electrophoresis is a minimally invasive, safe and highly efficient way of treatment of the chronic inflammation of the urinary bladder.

Key words: recurrent cystitis, chronic inflammation, intravesical electrophoresis, glycosaminoglycans.

Ежегодно диагноз «цистит» ставят 15-20 тыс. из 1 млн. человек, причем в той или иной форме заболевание переносит каждая 4-5-я женщина [1]. Установлено, что у 25-40% женщин после эпизода острого цистита в течение года развивается рецидив, причем у 50% из них он отмечается более 3 раз за год [2]. Частое рецидивирование заболевания, присоединение урогенитальной флоры ведут к хронизации воспалительного процесса в мочевом пузыре, что затрудняет регенеративные процессы уротелия, а многообразие защитных свойств бактерий обуславливает возможность их персистенции [3]. Отдельные штаммы E.coli способны формировать биоплёнки на слизистой оболочке мочевого пузыря, а часть уропатогенов проникает через поверхностный слой уротелия и образует внутриклеточные бактериальные резервуары [4]. Микроорганизмы в составе биопленок и бактериальных сообществ обладают устойчивостью к естественным факторам защиты и антибиотикам, концентрация которых должна в 500-1500 раз превышать терапевтическую дозу [5].

Существующая практика пероральной антибактериальной терапии на фоне хронической сосудистой недостаточности и гипоксии тканей не позволяет добиться достаточных концентраций препарата в слизистом и подслизистом слоях мочевого пузыря [6]. В то же время системное применение антибактериальных средств ведет к возникновению различных побочных эффектов. Наиболее часто это оральный и вагинальный кандидозы, реже апластическая анемия, полиневрит и острый холестаз [7]. Необходимо отметить, что длительный прием малых доз антибиотиков приводит к селекции резистентных штаммов микроорганизмов и в 6 раз повышает риск развития инфекции [8]. Все это требует поиск новых патогенетически обоснованных подходов к лечению воспалительных заболеваний мочевого пузыря.

Целью работы явилась оценка клинической эффективности и безопасности внутрипузырного электрофореза в лечении хронического бактериального цистита.

Материал и методы. С ноября 2010 г. по декабрь 2012 г. в клинике им. Э.Э. Эйхвальда СЗГМУ им. И.И. Мечникова нами обследовано 87 пациенток с диагнозом «хронический цистит». Средний возраст больных составил 28,97 года (от 21 года до 53 лет). Длительность заболевания от 1 года до 9 лет. Всем больным при поступлении, после курса лечения и через 3, 6 месяца после него проведено обследование: заполнение дневника мочеиспускания и визуальной аналоговой шкалы боли, общий анализ крови (ОАК), общий анализ мочи (ОАМ), трехкратный бактериологический посев мочи. Также до начала терапии выполнено ПЦР мазка из уретры и влагалища, УЗИ верхних и нижних мочевых путей, осмотр гинекологом. Всем пациенткам была проведена цистоскопия с биопсией слизистой мочевого пузыря в день поступления с последующим гистологическим исследованием биоптатов и их посевом. После проведенного лечения проведено повторное цистоскопическое исследование. Всем пациенткам было выполнено 10 процедур вутрипузырного лекарственного электрофореза 2-3 раза в неделю.

Методика проведения внутрипузырного электрофореза осуществлялась следующим образом [9]. Пациентке в положении лежа на кушетке в мочевой пузырь проводили внутрипузырный электрод. Через наконечник для наполнения фиксирующего баллона в последний вводили 20-30 мл физиологического раствора, и электрод до упора подтягивали наружу. Через наконечник для введения лекарственных веществ мочевой пузырь освобождали от мочи, промывали дистиллированной водой для удаления электролитов и медленно заполняли тёплым лекарственным раствором. К разъему, вмонтированному в третий наконечник, подсоединяли провод, соединенный другим концом с генератором постоянного тока. Далее на малый таз надевали наружный электрод, предварительно обработав его токопроводящим гелем «Унимакс» фирмы Гельтек–Медика, Россия. Через отверстие на промежностной части изделия выводили внутрипузырный электрод, к ярлыкам подсоединяли зажимы токонесущих проводов, соединённых с разъёмом генератора противоположной полярности.

После введения внутрипузырного электрода и одевания на малый таз наружного электрода включали аппарат «Элфор-проф» и силу электрического тока медленно (в течение 1-3 мин) увеличивали от 0 до 15 мА. Продолжительность процедуры – 20-25 мин, после чего мочевой пузырь опорожняли, внутрипузырный электрод извлекали и утилизировали, а наружный снимали, прополаскивали и хранили в полиэтиленовом перфорированном контейнере до следующей процедуры.

В качестве лекарственного раствора использовали 60 мл физиологического раствора с 50 мл 1% раствора ципрофлоксацина (чувствительность к препарату была достаточной у всех пациенток), 4 мл 0,4% раствора дексаметазона и 5 мл 2% раствора пентоксифиллина (всего 120 мл). Перечисленный лекарственный состав форетировали от внутриполостного анода в течение 5 процедур два раза в неделю с одинаковыми интервалами. В следующие 5 сеансов от внутрипузырного катода проводили электрофорез 25 000 ЕД гепарина натрия в 75 мл дистиллированной воды.

Результаты и обсуждение. При поступлении у пациенток отмечалось учащенное мочеиспускание с резями, императивные позывы, ноктурия. В общем анализе крови имелось умеренное повышение СОЭ, незначительный лейкоцитоз. В общем анализе мочи – умеренная лейкоцитурия (от 30 до 50 лейкоцитов в поле зрения). Бактериурия $\geq 10^3$ КОЕ/мл выявлена у 68 пациенток, при посеве мочи среди инфекционных возбудителей были идентифицированы: Escherichia coli 71,2%, Klebsiella pneumoniae 6,6%, Proteus spp. 5%, Enterococcus faecalis 10,1%, Staphylococcus epidermidis 3% и Staphylococcus saprophyticus 3,6%. Бактериологическое исследование биоптатов дало положительный результат в

43,6% случаев, при этом только в 36,8% случаев микроорганизмы, выделенные из проб мочи и биоптатов мочевого пузыря, совпадали. В 17 эпизодах бактерии отсутствовали в моче, но определялись в слизистой мочевого пузыря. При исследовании мазков из уретры и цервикального канала методом ПЦР у 35 (40,2%) больных выявлены Chlamidia trachomatis, M. Genitalium, U.urealyticum, проведено соответствующее лечение. По данным УЗИ верхних и нижних мочевых путей в 83,9% случаев определялось утолщение мочевого пузыря от 4 до 8 мм. При цистоскопии емкость мочевого пузыря находилась в пределах 250-470 мл. У 95,4% больных определялись патологические изменения слизистой оболочки мочевого пузыря, чаще локализовавшиеся в области шейки и треугольника Льето главным образом в виде гломеруляций, гиперемиремии сизистой и усиления сосудистого рисунка. В биоптатах слизистой мочевого пузыря в 91,9% случаев обнаруживалась выраженная диффузная или очаговая, периваскулярная и периневрaльная круглоклеточная инфильтрация подслизистого слоя и собственной пластинки. Нередко воспалительный инфильтрат проникал в уротелий. По окончании курса лечения и через 3 и 6 месяца все пациентки повторно проходили обследование, на основании которого определялась его эффективность (см. таблицу).

Таблица

Динамика средних величин клинически-лабораторных показателей

Показатель	До лечения	После лечения	Через 3 мес.	Через 6 мес.
Число мочеиспусканий (24 ч)	14,8±3,6	8,7±2,3*	7,6±2,1*	9,2±2,2*
Число ургентных позывов (24 ч)	1,8±0,6	0,9±0,4*	1,2±0,4*	1,1±0,4*
Число эпизодов императивного недержания мочи (24 ч)	1,2±0,7	0,5±0,2*	0,6±0,3*	0,4±0,2*
Среднеэффективный объем мочевого пузыря, мл	151±22	245±33*	222±28*	236±24*
Боли, баллы	4±1,4	1±0,8*	1±0,9*	1±0,7*
Патология слизистой, %	95,4	13,8*	19,5*	20,7*
Лейкоцитурия, в п/з	17,1±4,1	6,3±1,9*	9,7±3,4*	13,4±4,4
Бактериурия $\geq 10^3$ КОЕ/мл, %	78,2	12,6*	18,4*	19,5*

* Различие достоверно по сравнению с показателем до лечения ($p<0,05$).

Процедура внутрипузырного лекарственного электрофореза хорошо переносилась всеми пациентками. Каких-либо побочных эффектов не наблюдалось.

Заключение

Использование внутрипузырного лекарственного электрофореза делает возможным целевую доставку препарата в ткани, что минимизирует его системный эффект. Под действием электрического тока улучшается проницаемость стенки мочевого пузыря, что позволяет создавать необходимые высокие концентрации антибиотика при наличии внутритканевой инфекции. Использование аналогов гликозааминогликанов создает защитную оболочку над поврежденной областью, снижает возможность адгезии уропатогенов и не дает проникать компонентам мочи в слизистую, что ускоряет регенеративные процессы. Предлагаемый курс лечения хронического цистита способствует снижению клинической симптоматики в 2-3 раза, увеличивает объем мочевого пузыря, позволяет восстановить нормальную слизистую мочевого пузыря и добиться эрадикации возбудителей более чем в 80% случаев. Длительность ремиссии составила более полугода.

Таким образом, внутрипузырный лекарственный электрофорез является малоинвазивным, безопасным и высокоэффективным способом лечения хронического воспаления мочевого пузыря.

Сведения об авторах статьи:

Кубин Никита Дмитриевич – аспирант кафедры урологии ГБОУ ВПО СЗГМУ им. И.И. Мечникова Минздрава России. Адрес: 191015, г. Санкт-Петербург, ул. Кирочная, 41. Тел. +7 (911) 2843529E-mail: nikitakubin@gmail.com.

Шпиленя Евгений Семенович – д.м.н., профессор кафедры урологии ГБОУ ВПО СЗГМУ им. И.И. Мечникова Минздрава России. Адрес: 191015, г. Санкт-Петербург, ул. Кирочная, 41. Тел.+7 (911) 9600322.

ЛИТЕРАТУРА

1. Naber K.G. Surveillance study in Europe and Brazil on clinical aspects and antimicrobial resistance epidemiology in females with cystitis (ARESC): implications for empiric therapy / K.G. Naber [et al.] // Eur. Urol. – 2008. – Vol. 54. – P. 1164–1178.
2. Лоран, О.Б. Рецидивирующие инфекции мочевых путей. Алгоритм диагностики и лечения / О.Б. Лоран [и др.]. – М.: Медицинское информационное агентство, 2008. – С. 34.
3. Wiles T. J. Origins and virulence mechanisms of uropathogenic Escherichia coli / T. J. Wiles, R. R. Kulesus, M. A. Mulvey // Experimental and Molecular Pathology. – 2008. – Vol. 85, № 1. – P. 11–19,
4. Hunstad D.A. Intracellular lifestyles and immune evasion strategies of uropathogenic Escherichia coli / D.A. Hunstad, S.S. Justice // Annu Rev Microbiol. – 2010. – Vol. 64. – P. 203-221.
5. Høiby N. Antibiotic resistance of bacterial biofilms / N. Høiby [et al.] // Int J Antimicrob Agents. – 2010. – Vol. 35, № 4. P. 322-332.
6. Garofalo C.K. Escherichia coli from Urine of Female Patients with Urinary Tract Infections Is Competent for Intracellular Bacterial Community Formation / C.K. Garofalo [et al.] // Infect Immun. – 2007. – Vol. 75. – P. 52–60.
7. Goemaere N.N., Grijm K., van Hal P.T., den Bakker M.A. Nitrofurantoin-induced pulmonary fibrosis: a case-report. // J Med Case Report. 2008. Vol. 2. P. 169.

8. Raz R. Effectiveness of estriol-containing vaginal pessaries and nitrofurantoin macrocrystal therapy in the prevention of recurrent urinary tract infection in postmenopausal women / R. Raz [et al.] // Clin Infect Dis. – 2003. – Vol. 36. – P. 1362–1368.
9. Способ проведения внутриорганнного лекарственного мочевого музыря: пат. 2466755 Рос. Федерация: МПК A61N 1/04 / Кубин Н.Д. и соавт.; заявитель и патентообладатель Протощак В.В. – № 2010150780/14; заявл. 10.12.10; опубл. 20.11.12, Бюл. № 32 – 2 с.

УДК 616.643 – 089.844: 616.643 – 007.271
© Д.Ю. Пушкарь, А.В. Живов, М-Р.М. Исмаилов, М.Р. Багаудинов, 2013

Д.Ю. Пушкарь[1], А.В. Живов[1,2], М-Р.М. Исмаилов[1], М.Р. Багаудинов[1]

ОПЕРАТИВНОЕ ЛЕЧЕНИЕ СТРИКТУРЫ УРЕТРЫ С ПРИМЕНЕНИЕМ ФИБРИНОВОГО КЛЕЯ «БИОКЛЕЙ-ЛАБ»

[1]ГБОУ ВПО «Московский государственный медико-стоматологический университет», Минздрава России, г. Москва
[2]ООО «Международная клиника «MEDEM»», г. Санкт-Петербург

Исследовано влияние фибринового клея на результаты хирургического лечения стриктур уретры у 65 мужчин. Использование клея привело к достоверному уменьшению времени операции, повышению герметичности анастомоза, сокращению сроков дренирования мочевого пузыря и снижению частоты рецидива стриктуры.
Ключевые слова: стриктура уретры, уретропластика, фибриновый клей.

D.Yu. Pushkar, A.V. Zhivov, M.-R.M. Ismailov, M.R. Bagaudinov

SURGICAL TREATMENT OF URETHRAL STRICTURE USING FIBRIN GLUE

Influence of fibrin glue on the results of urethral stricture surgery at 65 men has been investigated. Glue use has led to significant reduction of operative time, increase of anastomotic seam tightness, reduction of catheterisation duration terms and decrease in frequency of recurrence of urethral stricture.
Key words: urethral stricture, urethroplasty, fibrin glue.

Совершенствование хирургической техники и внедрение новых методик анастомотической и заместительной аугментационной уретропластик за последние годы привело к значительному улучшению результатов оперативного лечения стриктуры уретры, в том числе и ее протяженных форм. Однако эти операции имеют такой существенный недостаток, как необходимость наложения большого количества швов для фиксации трансплантата к белочной оболочке кавернозных тел и краям рассеченной уретры. Несмотря на высококачественный современный шовный материал, прецизионную хирургическую технику, дренирование мочевого пузыря, не удается полностью предотвратить попадание мочи в зону анастомозов. Последнее обстоятельство способствует формированию небольших мочевых затеков с последующим затруднением заживления зоны анастомоза, тем самым увеличивается риск рецидива стриктуры уретры и других послеоперационных осложнений. Для устранения этих отрицательных сторон уретропластики было предложено фиксировать анастомоз (уретро-уретральный и уретро-трансплантатный) и усилить швы с помощью фибринового клея. Но изучению таких возможностей фибринового клея были посвящены единичные экспериментальные и клинические работы [1-4]. Таким образом, перечисленные факторы обусловили актуальность проведения настоящего исследования по оценке результатов применения клея отечественного производства «Биоклей-ЛАБ» при стриктуре уретры у мужчин.

Материал и методы. Работа основана на материалах оперативного лечения 65 мужчин со стриктурой уретры. Возраст пациентов варьировал от 19 до 69 лет при его медиане 37 лет. Были выполнены следующие виды операций: заместительная уретропластика с использованием слизистой щеки при стриктурах передней уретры – у 26 пациентов; анастомотическая уретропластика по Хольцову-Marion – у 18 пациентов и по Turner-Warwick в модификации Webster при стриктурах (дистракционных дефектах) бульбозной и бульбомембранозной уретры – у 21 пациента. В зависимости от использования фибринового клея «Биоклей-ЛАБ» при уретропластике пациенты разделены на 2 группы: группа 1 (n=33) - без использования клея; группа 2 (n=32) – с использованием клея. Все операции уретропластики выполнялись одним специалистом (Живов А.В.). У пациентов группы 2 зоны уретро-уретро- и уретро-трансплантатных анастомозов обрабатывали клеем с целью герметизации анастомоза и уменьшения количества накладываемых швов. Клей применяли по следующей методике: на осушенную поверхность уретрального анастомоза наносили 1-3 капли отвердителя, после чего остаток этого компонента разводили в 2 мл ком-

понента желатино-резорциновой основы в присутствии 1-2 мл воздуха. Смесь компонентов встряхивали 3-4 раза для получения однородной структуры клея. После этого полученную смесь наносили на поверхность анастомоза. Время выдержки составляло 3-5 минут.

Результаты и обсуждение. Сравнение групп пациентов по периоперационным (интраоперационным и ранним послеоперационным) параметрам показало, что при использовании фибринового клея можно добиться лучших показателей (см. таблицу).

Таблица

Сравнение групп по периоперационным результатам

Параметр	Группа 1 (n=33)	Группа 2 (n=32)	p
	Медиана		
Операционное время, мин	110	96	0,035
Интраоперационная кровопотеря, мл	120	110	0,096
Срок нахождения уретрального катетера, сутки	21	17	0,049
Послеоперационный койко-день	12	11	0,118
Количество (%) пациентов, p			
Частота затека контраста при восходящей уретрографии:			
– на 14-е сутки после операции	11 (33,3%)	7 (21,9%)	0,047
– на 21-е сутки после операции	2 (6,1%)	1 (3,1%)	0,023
– на 28-е сутки после операции	1 (3%)	0	0,001

Восходящую уретрографию после оперативного вмешательства выполняли всем пациентам обеих групп на 14-е сутки, примерно 1/3 пациентов – на 21-е сутки и только по двум пациентам из каждой группы – на 28-е сутки. У тех пациентов, которым выполняли восходящую уретрографию на 28-е сутки, уретральный катетер к этому времени был удален и была оставлена или установлена эпицистостома. В дальнейшем у них затеки самостоятельно закрылись в среднем через 2 месяца после операции, после чего эпицистостома была ликвидирована.

Результаты сравнения групп по вышеуказанным показателям продемонстрировали, что использование фибринового клея позволяет существенно сократить время оперативного вмешательства, повышает герметичность анастомоза и снижает сроки дренирования мочевого пузыря. Эти обстоятельства оказали благоприятное влияние на отдаленных результатах хирургического лечения стриктур уретры.

Сроки послеоперационного наблюдения пациентов группы 1 составляли от 3 до 42 месяцев при медиане 22 месяца, группы 2 – от 2 до 39 месяцев при медиане 20 месяцев. За время наблюдения в группе 1 рецидив стриктуры отмечен в 3 (9,1%) случаях, в группе 2 – в 1 (3,1%) случае. Такая разница в частоте рецидива оказалась между группами статистически значимой (p=0,018). То обстоятельство, что применение фибринового клея в уретропластике снижает вероятность возникновения рецидива стриктуры уретры, получило подтверждение и в работе G.Barbagli et al. [2]. Авторы сообщили, что среди 6 пациентов со средней длиной стриктуры уретры 4,5 см после буккальной уретропластики с использованием фибринового клея ни одного случая рецидива стриктуры уретры не получено при медиане наблюдения 16 месяцев. Таким образом, первый опыт использования фибринового клея показал его преимущества по улучшению результатов хирургического лечения стриктур уретры, что не противоречат другим данным мировой литературы [1-4].

Заключение. Использование фибринового клея позволяет повысить эффективность хирургического лечения стриктуры уретры. Его применение привело к достоверному улучшению периоперационных параметров и снижению частоты рецидива стриктуры уретры. Однако этой проблеме посвящены лишь единичные работы, основанные на небольшой выборке пациентов. Поэтому целесообразно продолжение исследований в этой области, и окончательные выводы о выгоде методики возможны только после обобщения большого количества подобных работ.

Сведения об авторах статьи:

Пушкарь Дмитрий Юрьевич – д.м.н., профессор, зав. кафедрой урологии ГБОУ ВПО МГМСУ Минздрава России. Адрес: 127206, г. Москва, ул. Вучетича, д. 21, корпус 3. Тел. (495) 974-94-52. E-mail: pushkardm@mail.com.

Живов Алексей Викторович – к.м.н., главный врач, ВРИО Генерального директора ООО "Международная клиника MEDEM" (Санкт-Петербург), доцент кафедры урологии ГБОУ ВПО МГМСУ Минздрава России. Адрес: 127206, г. Москва, ул. Вучетича, д. 21, корпус 3. Тел. (495) 974-94-52. E-mail: urorec@gmail.com.

Исмаилов Магомед-Расул Магомедович – аспирант кафедры урологии ГБОУ ВПО МГМСУ Минздрава России. Адрес: 127206, г. Москва, ул. Вучетича, д. 21, корпус 3. Тел. (495) 974-94-52. E-mail: doctorism@mail.ru.

Багаудинов Магомед Рамазанович – аспирант кафедры урологии ГБОУ ВПО МГМСУ Минздрава России. Адрес: 127206, г. Москва, ул. Вучетича, д. 21, корпус 3. Тел. (495) 974-94-52. E-mail: magom.1985@mail.ru.

ЛИТЕРАТУРА

1. Казихинуров, Р.А. Оптимизация результатов хирургического лечения протяженных стриктур уретры: дис. … канд. мед. наук. – М., 2009. – 147 с.
2. Hick E.J., Morey A.F. Initial experience with fibrin sealantin pendulous urethral reconstruction. Is early catheter removal possible? // J. Urol. 2004. Vol. 171, N. P. 1547–1549.
3. Bulbar urethroplasty with dorsal onlaybuccal mucosal graft and fibrin glue / Barbagli G., De Stefani S., Sighinolfi M.C., Annino F., Micali S., Bianchi G. // Eur. Urol. 2006. Vol. 50, N 3. P. 467–474.
4. Experience with fibrin glue in bulbar urethral reconstruction using dorsal buccal mucosa graft / Barbagli G., De Stefani S., Sighinolfi M.C., Pollastri C.A., Annino F., Micali S., Bianchi G. // Urology. 2006. Vol. 67, N 4. P. 830–832.

УДК 617.764.5-089.819.1
© С.В. Шкодкин, Ю.Б. Идашкин, А.В. Любушкин, О.В. Мирошниченко, 2013

С.В. Шкодкин[1,2], Ю.Б. Идашкин[1], А.В. Любушкин[2], О.В. Мирошниченко[2]

БАКТЕРИЦИДНЫЕ СВОЙСТВА МАТЕРИАЛОВ, ИСПОЛЬЗУЕМЫХ ДЛЯ ПРОИЗВОДСТВА МЕДИЦИНСКИХ СТЕНТОВ

[1]ГУЗ «Белгородская областная клиническая больница Святителя Иоасафа», г. Белгород
[2]ФГАОУ ВПО «Белгородский государственный национальный исследовательский университет», г. Белгород

В статье приведены результаты эксперимента по изучению бактерицидных свойств десяти материалов, семь из которых исследованы впервые. Материалы культивированы с назокомиальными штаммами бактерий. Способность подавлять рост микроорганизмов в жидкой среде определялась видом материала и штамма бактерий. Наилучшие бактерициные свойства отмечены у наноразмерного покрытия на основе аморфного углерода и атомарного серебра №2.

Ключевые слова: имплант, раневая инфекция, биофильм.

S.V. Shkodkin, Yu.B. Idashkin, A.V. Lyubushkin, O.V. Miroshnichenko

BACTERICIDAL PROPERTIES OF MATERIALS USED FOR THE PRODUCTION OF MEDICAL STENTS

The article presents the results of the study of anti-bacterial properties of 10 materials, 7 of which being studied for the first time. Materials were cultivated with nosocomial bacterial strains. The ability to inhibit the growth of microorganisms in a liquid medium was determined by material type and bacterium strain. The best anti-bacterial properties were observed in nanoscale coatings based on amorphous carbon and silver atomic №2.

Key words: implant, wound infection, biofilm.

До 72-91% случаев назокомиальной инфекции ассоциированы с использованием катетеров, имплантов, стентов и т.д., что сопровождается контаминацией поверхности вирулентной флорой с образованием биопленок и L-форм бактерий, которые практически не чувствительны к проводимой антибактериальной терапии [1,2]. Бактериальное число, способное вызвать раневую инфекцию при наличии импланта, на 2-3 порядка меньше, чем без него [3,4], а временные риски таких осложнений увеличиваются до года после имплантации [1,4]. Антибактериальные и серебросодержащие покрытия оцениваются различными исследователями неоднозначно [1,5,6].

Цель работы – изучение in vitro бактерицидной активности образцов материалов, используемых для изготовления стентов.

Материал и методы. Для изучения бактерицидных свойств испытуемых материалов использованы назокомиальные полирезистентные штаммы бактерий, выделенные у урологических пациентов с наружными дренажами: Pseudomonas aeruginosa, Escherichia coli, Klebsiella pneumoniae и Enterococcus faecium. Испытуемые материалы имели одинаковую площадь поверхности – 1 см^2. В качестве контрольных исследовали образцы медицинской стали (1), полиуретана (2), сплава титана с эффектом памяти формы на основе Ti-Ni-(X) (3) и титана медицинского крупнозернистого Вт1-0 (4) рыночных мочеточниковых и эндоваскулярных стентов. В основную группу включены низкомодульный титановый сплав системы Ti-Nb-Mo-Zr (5), наноструктурированный нелигированный титан марки ВТ1-0 (6), наноразмерные покрытия на основе аморфного углерода (7), на основе аморфного углерода и азота (8) и на основе аморфного углерода и атомарного серебра (9) и (10), имеющие аналогичную площадь поверхности. Последнее покрытие было представлено двумя модификациями, отличающимися содержанием серебра. Было исследовано десять материалов. Бактерицидные свойства указанных наноразмерных покрытий, наноструктурированного нелигированного титана марки ВТ1-0 и низкомодульного титанового сплава системы Ti-Nb-Mo-Zr исследованы впервые. Экспериментальные материалы и покрытия изготовлены НОЦ «Наноструктурные матери-

алы и сплавы» НИУ БелГУ (научный руководитель д.ф-м.н., профессор Колобов Ю.Р.) и Лабораторией ионно-плазменного напыления НИУ БелГУ (научный руководитель к.ф-м.н., профессор Колпаков А.Я.).

Бактерицинные свойства материалов исследованы в течение трех суток при культивировании в аэробных условиях термостата при 37ºС на твердой (кровяной агар) и жидкой (5% бульон) питательных средах. В первом случае выполняли газонный посев и размещали испытуемые образцы на поверхности агара. Регистрировали зону (мм) задержки роста вокруг испытуемых образцов через 24, 48 и 72 часа. Жидкие питательные среды стандартизировали по концентрации бактерий 500 тыс./мл. В объем 5 мл вносили исследуемый образец материала, через 24, 48 и 72 часа определяли концентрацию микроорганизмов посевом по методу Голда. Всего исследовано по 10 образцов каждого материала с каждым из тестируемых микроорганизмов с оставлением контроля.

Результаты и обсуждение. Ни один из исследуемых материалов не вызывал задержки роста тестируемых штаммов на твердых питательных средах, что можно объяснить отсутствием диффузии компонентов в питательную среду или отсутствием каких-либо бактерицидных свойств у этих компонентов.

Иная картина получена при культивировании тестируемых микроорганизмов с исследуемыми материалами на жидкой питательной среде. В данной серии опытов полученные различия зависели как от бактериального штамма, так и от материала. Присутствие исследуемых материалов не сказалось на концентрации Pseudomonas aeruginosa на протяжении всего срока наблюдения, только к третьим суткам в группе 10 зарегистрирована статистически незначимая задержка роста.

Микробное число Klebsiella pneumoniae также не менялось на протяжении всего периода наблюдения в присутствии полиуретана (1), наноразмерных покрытий (7) и (8). Со вторых суток отмечено статистически не значимое снижение данного показателя в титансодержащих группах 3-6 и в группе 9, аналогичная динамика отмечена и на следующие сутки наблюдения (табл. 1). Прогрессивное снижение концентрации микроорганизма наблюдалась в 1 и 10 группах, данные показатели к концу периода наблюдения составили 117±29 и 4,2±1,7 тыс. КОЕ/мл соответственно ($p<0,05$), (табл. 1).

Таблица

Бактериальное число, тыс. микробных тел/мл

Материал	Бактериальный штамм и сроки наблюдения, час											
	Pseudomonas aeruginosa			Klebsiella pneumoniae			Enterococcus faecium			Escherichia coli		
	24	48	72	24	48	72	24	48	72	24	48	72
Медицинская сталь (1)	> 500	> 500	> 500	415±106	281±74*	117±29*	319±77*	151±84*	82±31*	262±83*	53±25*	12±9*
Полиуретан (2)	> 500	> 500	> 500	> 500	> 500	> 500	> 500	> 500	> 500	> 500	> 500	> 500
Сплав титана с эффектом памяти формы на основе Ti-Ni-(X) (3)	> 500	> 500	> 500	> 500	455±129	408±152	441±93	382±105	167±45*	388±147	304±76*	108±35*
Титан медициний крупнозернистый Вт1-0 (4)	> 500	> 500	> 500	> 500	486±105	471±127	> 500	422±157	231±92*	>500	467±94	221±45*
Низкомодульный титановый сплав системы Ti-Nb-Mo-Zr (5)	> 500	> 500	> 500	> 500	398±119	422±135	> 500	380±109	188±55*	389±144	243±95*	93±22*
Наноструктурированный нелигированный титан марки ВТ1-0 (6)	> 500	> 500	> 500	> 500	492±122	467±101	> 500	480±133	218±71*	452±112	375±135	184±37*
Наноразмерное покрытие на основе аморфного углерода (7)	> 500	> 500	> 500	> 500	> 500	> 500	> 500	484±115	387±135	> 500	> 500	392±144
Наноразмерное покрытие на основе аморфного углерода и азота (8)	> 500	> 500	> 500	> 500	> 500	> 500	> 500	> 500	421±131	> 500	487±162	411±128
Наноразмерное покрытие на основе аморфного углерода и атомарного серебра №1 (9)	> 500	> 500	> 500	> 500	402±93	388±115	> 500	433±89	202±57*	308±74*	242±81*	77±29*
Наноразмерное покрытие на основе аморфного углерода и атомарного серебра №2 (10)	> 500	> 500	461±113	302±84*	113±41*	4,2±1,7*	214±61*	55±18*	0*	143±49*	5,3±0,9*	0*
Контроль (без материала) (11)	> 500	> 500	> 500	> 500	> 500	> 500	> 500	> 500	> 500	> 500	> 500	> 500

* Имеются статистически достоверные различия относительно исходных значений.

Концентрация бактерий штамма Enterococcus faecium еще в большей степени зависела от используемого материала. Лучшие бактерицидные свойства отмечены в группе 10, через 72 часа из эпиндорфов микрофлора не высевалась. Несколько худшие

показатели у медицинской стали (1), микробное число прогрессивно снижалось и к финалу эксперимента составило 82±31 тыс. КОЕ/мл (табл. 1). Статистически достоверное снижение концентрации микроорганизмов к третьим суткам исследования также отмечено у титансодержащих сплавов (3-6), причем статистически достоверной разницы между этими группами наблюдения зарегистрировано не было (p>0,05), (табл. 1). Аналогичная тенденция была характерна для группы 9 наблюдения, микробное число на этом сроке наблюдения составило 202±57 тыс. КОЕ/мл. В группах 7 и 8 тенденция к снижению концентрации микроорганизмов зарегистрирована на 3-и сутки исследования и не имела статистически достоверных различий с исходными данными и контролем. В группе с полиуретаном зарегистрирован рост микробного числа относительно исходных значений (p<0,05), (см. таблицу).

Наиболее специфичным в отношении исследуемых материалов оказался штамм Escherichia coli, хотя расстановка материалов по бактерицидности не претерпела кардинальных изменений. Присутствие в питательной среде полиуретана (1) не нарушало роста и размножения бактерий, а наилучшие показатели бактерицидности сохранило наноразмерное покрытие на основе аморфного углерода и атомарного серебра №2 (10): 60% проб через 48 часов и 100% через 72 часа были стерильны. В титансодержащих группах со вторых суток наблюдения наметилась тенденция к появлению достоверных различий. Так, бактерицидный потенциал у сплавов титана (группы наблюдения 3 и 5) на момент окончания эксперимента оказался выше, чем у чистого титана как в обычном (4), так и в наноструктурированном (6) состоянии и составил 108±35 и 93±22 тыс. КОЕ/мл против 221±45 и 184±37 тыс. КОЕ/мл соответственно. Динамика снижения микробного числа в группе 9 была сопоставима с группами сплавов титана (3,4,5) и составила через 72 часа 77±29 тыс. КОЕ/мл.

Результаты проведенных исследований говорят о том, что бактерицидный потенциал тестируемых материалов зависел от как от вида материала, так и от резистентности использованного бактериального штамма. Наибольшие бактерицидные свойства были присущи металлам и серебросодержащим покрытие, лидером из которых стало наноразмерное покрытием на основе аморфного углерода и атомарного серебра №2 (10). Механизм бактерицидности нельзя отождествлять с прямой цитотоксичностью, так как все исследуемые материалы или их компоненты тестированы и используются в качестве медицинских имплантов. Данные свойства наноразмерных покрытий требуют дальнейшего изучения.

Сведения об авторах статьи:

Шкодкин Сергей Валентинович – к.м.н., доцент кафедры хирургических болезней №2 ФГАОУ ВПО НИУ БелГУ, врач-уролог урологического отделения ОГБУЗ «ОКБ Святителя Иоасафа». Адрес: 308007, г. Белгород, ул. Некрасова 8/9. E-mail: shkodkin_s@mail.ru

Идашкин Юрий Борисович – врач-уролог урологического отделения ГУЗ БОКБ Святителя Иоасафа». Адрес: 308007, г. Белгород, ул. Некрасова 8/9, тел. +74722504607.

Любушкин Алексей Васильевич – аспирант кафедры хирургических болезней №2 ФГАОУ ВПО НИУ БелГУ. Адрес: 308015, г. Белгород, ул. Победы, 85. E-mail: 360298458@bk.ru

Мирошниченко Олег Владимирович – аспирант кафедры хирургических болезней №2 ФГАОУ ВПО БелГУ. Адрес: 308015, г. Белгород, ул. Победы, 85. E-mail: ovm1984@mail.ru

ЛИТЕРАТУРА

1. Эпидемиология и профилактика септических инфекционных осложнений у больных отделений реанимации и интенсивной терапии хирургического профиля / Г.М. Климова [и др.] // Эпидемиология и вакцинопрофилактика. – 2006. – № 3 (28). – С. 33–37.
2. Brian, S. Urinary tract infection in children / S.Brian, M.Alper, H.Sarah // Am. Fam. Physician. – 2005. – Vol. 72. – P. 2483-2488.
3. Лохвицкий, С.В. Послеоперационная неклостридиальная анаэробная инфекция / С.В.Лохвицкий, Е.С.Морозов, Г.А.Степоненко // Анналы хирургии. – 2003. – № 4. – С. 59-63.
4. Rikos, N. Risk factors for development of surgical site infections (SSIS) in a tertiary hospital in Greece / N.Rikos, M.Fourmouzi, I.A.Grammatikopoulos // Archives of Hellenic Medicine. – 2009. – Vol. 26. № 3. – P. 390-400.
5. Should lock therapy always be avoided for central venous catheter-associated fungal bloodstream infections? / P.Viale [et al.] // Clin. Infect. Dis. – 2001. – Vol. 33. – P. 1947-1948.
6. Antimicrobial catheters for reduction of symptomatic urinary tract infection in adults requiring short-term catheterisation in hospital: a multicentre randomised controlled trial / R. Pickard [et al.] // The Lancet. – 2012. –doi:10.1016/S0140-6736(12)61380-4.

УДК [616.634.15-07:616.136.7-007.253-005.7]-089.81
© П.В. Глыбочко, Ю.Г. Аляев, С.А. Кондрашин, Н.А. Григорьев, Е.В. Шпоть, Д.В. Чиненов, Н.И. Сорокин, Г.А. Мартиросян, 2013

П.В. Глыбочко, Ю.Г. Аляев, С.А. Кондрашин, Н.А. Григорьев,
Е.В. Шпоть, Д.В. Чиненов, Н.И. Сорокин, Г.А. Мартиросян

СОВРЕМЕННЫЕ АСПЕКТЫ ЭКСТРЕННОЙ ОККЛЮЗИИ ВРОЖДЕННОЙ И ЯТРОГЕННОЙ ПОЧЕЧНЫХ АРТЕРИОВЕНОЗНЫХ ФИСТУЛ

ГБОУ ВПО «Первый Московский государственный медицинский университет им. И.М. Сеченова» Минздрава России, г. Москва

Почечные артериовенозные фистулы (АВФ) представляют собой патологические сообщения между внутрипочечной артериальной и венозной системами. Артериовенозные фистулы могут быть врожденными, приобретенными (ятрогенными) или идиопатическими, и, как правило, диагностируются в ходе выявления источника макрогематурии (МСКТ или ангиография). По данным некоторых авторов, врожденные АВФ возникают в процессе спонтанной эрозии сосуда или разрыва почечной артерии в близлежащие почечные вены, другие полагают, что АВФ присутствует уже при рождении. Ятрогенные АВФ образуются в результате повреждений паренхиматозных сосудов после перкутанных и открытых органосохраняющих пособий на почках. Проявлением АВФ является гематурия длительного, а зачастую профузного характера. Существующие рентгеноэндоваскулярные методы диагностики путем селективной и суперселективной ангиографий, которые позволяют выявить источник кровотечения и сразу же произвести редукцию патологического кровотока.

Мы располагаем опытом успешного применения суперселективной эмболизации (ССЭ) для купирования гематурии, вызванной врожденной АВФ, у 3 пациентов, у 17 пациентов после чрескожных пособий по поводу мочекаменной болезни и у 15 после резекции почки по поводу рака. Во всех наблюдениях удалось достичь хорошего клинического эффекта, не прибегая к открытой операции. Осложнения в ходе эмболизации и в постэмболизационном периоде не наблюдались.

Таким образом, ССЭ является эффективным малоинвазивным методом эндоваскулярной диагностики и ликвидации кровотечения, вызванного врожденной и ятрогенной АВФ почки. Данный метод имеет существенные преимущества перед открытыми операциями: малая травматичность, отсутствие необходимости в наркозе, максимальное сохранение функции органа.

Ключевые слова: артериовенозные фистулы, ангиография, суперселективная эмболизация.

P.V. Glybochko, Yu.G. Alyaev, S.A. Kondrashin, N.A. Grigoriev,
E.V Shpot, D.V. Chinenov, N.I. Sorokin, G.A. Martirosyan

MODERN ASPECTS OF EMERGENCY OCCLUSION OF THE CONGENITAL AND IATROGENIC RENAL ARTERIOVENOUS FISTULAS

Renal arteriovenous fistulas (AVFs) are abnormal communications between the intrarenal arterial and venous systems. These malformations are either congenital, acquired (often by iatrogenic means) or idiopathic, and are usually diagnosed while revealing the source of macrohematuria (Multislice spiral CT or angiography). According to some authors congenital AVFs occur in the process of spontaneous erosion of the blood vessel or as the result of the rupture of the renal artery into the nearby renal veins, others believe that the AVF are already present at birth. Iatrogenic AVFs are developed from damaged parenchymal vessels after percutaneous and open organ-sparing operations on kidneys. Haematuria with long and often profuse character is a manifestation of AVF. Existing X-ray endovascular methods of diagnosis by selective and superselective angiography enable to detect the origin of bleeding and to immediately perform a reduction of pathological blood circulation.

We possess an experience of successful application of the superselective embolization (SSE) to arrest haematuria caused by congenital AVF in 3 patients, after percutaneous operations for urolithiasis in 18 patients and after partial nephrectomy for cancer in 15 patients. In all observations we managed to gain a good clinical effect without performing an open surgery. The complications during the embolization and post-embolization period were not observed.

Thus, the SSE is an effective and less invasive method of endovascular diagnostics and liquidation of hemorrhage, caused by congenital and iatrogenic renal AVF. This method has significant advantages over the open surgery because of low invasiveness, no need for anesthesia and maximal preservation of organ's function

Key words: arteriovenous fistulas, angiography, superselective embolization.

Почечные артериовенозные фистулы (АВФ), или мальформации (АВМ), представляют собой патологические прямые сообщения между внутрипочечной артериальной и венозной системами, ведущие к току артериальной крови в венозное русло (минуя капиллярную сеть)[2,7,27].

Впервые почечная артериовенозная фистула (АВФ) была описана JohnHunter более 200 лет назад, однако более детальное ее описание привел Valera в 1928 году [1,6-9,17,31,42,43].

Частота встречаемости данной патологии при вскрытии менее 1 случая на 30000 пациентов, а по данным мультиспиральной компьютерной томографии (МСКТ) и ангиографии не более 1 случая на 1000-2500 пациентов [8]. Артериовенозные фистулы классифицируются как врожденные, приобретенные (ятрогенные) или идиопатические и, как правило, диагностируются в ходе выявления источника гематурии (МСКТ или ангиография) [1-5,9,10,23-25].

Большинство почечных АВМ являются симптоматическими и могут приводить к существенным расстройствам гемодинамики, носящим как региональный (гематурия), так и общий характер (сердечная недостаточность и артериальная гипертензия) [2,22,25].

Оценка физиологических и клинических проявлений почечных артериовенозных мальформаций крайне важна в определении

дальнейшей тактики лечения. Современное лечение артериовенозной фистулы может варьировать от динамического наблюдения и суперселективной эмболизации до резекции почки или даже до нефрэктомии [4,8,10-16,28,29,35-38].

Врожденные почечные артериовенозные фистулы. Врожденные почечные артериовенозные фистулы являются чрезвычайно редкой патологией, на долю которых приходится 14-25% наблюдений. По данным мировой литературы, насчитывается около 200 зарегистрированных случаев выявления врожденных почечных АВФ [2,18-21,25,26,30].

Этиология и патогенез врожденных почечных АВМ остаются до конца не изученными, однако доказана их тесная связь с артериальной гипертензией. По данным некоторых авторов, врожденные АВФ возникают в процессе спонтанной эрозии сосуда, или разрыва почечной артерии в близлежащие почечные вены, другие авторы полагают, что АВФ присутствует уже при рождении. У большинства пациентов клинические проявления возникают в возрасте от 30 до 40 лет [10,17,22,31].

В 20-30% наблюдений врожденные артериовенозные фистулы расположены в верхнем сегменте почки, но они также могут быть выявлены в равном соотношении как в среднем, так и в нижнем сегменте почки [17,39,40]. Женщины страдают в три раза чаще, чем мужчины. Правая почка поражается несколько чаще, чем левая [2,10,17,25,31-33].

Большинство врожденных артериовенозных мальформаций представлено классическим варикозным типом, при котором сосуды имеютрасширенный, извитой (спиралевидный) вид, напоминая варикозные вены (рис.1, рис.2) [40,41,44,45].

Анатомически варикозная артериовенозная фистула характеризуется наличием большого количества сообщений между артериями и венами [27,30]. Эти сообщения образуют многочисленные спиралевидные сосудистые каналы под собственной пластинкой почечного уротелия, скопление которых формирует патологические массы, кровоснабжающиеся ветвями одной или нескольких сегментарных или междолевых почечных артерий. Такая близость фистулы к собирательной системе почки объясняет интенсивность гематурии.

Кавернозные артериовенозные мальформации составляют оставшуюся часть врожденных фистул (пороков развития) и характеризуются наличием единичных расширенных сосудов – одной артерии и одной выносящей вены [8,27].

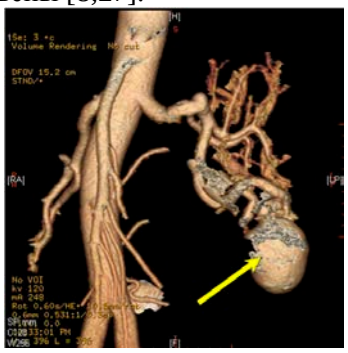

Рис. 1. Мультиспиральная компьютерная томограмма: 3D – реконструкция, сосудистая фаза. Врожденная артериовенозная фистула – варикозный тип (стрелка)

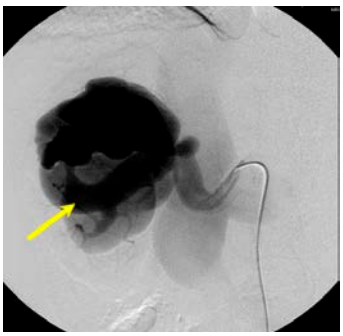

Рис. 2. Селективная почечная артериограмма справа. Врожденная артериовенозная фистула – варикозный тип (стрелка)

Таким образом, врожденные артериовенозные фистулы могут проявляться гематурией, внутрибрюшным и забрюшинным кровотечениями, сердечной недостаточностью и кардиомегалией. Сброс крови нередко приводит к ишемии почечной паренхимы и ренин-опосредованной гипертонии [34,39].

Гематурия, как полагают, является результатом увеличения почечного венозного давления, которое вызывает разрыв тонкостенных вен в системе. Вот почему периферически расположенная артериовенозная мальформация, как бы мала она не была, может привести к массивной гематурии [40,46].

За последнее десятилетие в диагностике и лечении клинически проявляющихся врожденных артериовенозных фистул почки широкое применение (в качестве монотерапии) получил эндоваскулярный метод – (суперселективная эмболизация), который по праву считается альтернативой открытой операции (резекции почки или нефрэктомии) [28,29,37,38,47]. Несмотря на большое количество зарубежных работ по данной проблеме, в отечественной литературе отсутствуют описания подобных наблюдений.

Наша клиника располагает опытом успешного применения суперселективной эмболизации для купирования гематурии, вызванной врожденной артериовенозной фистулой, у трех пациентов.

Клиническое наблюдение. Больная С., 22 лет, поступила в клинику с жалобами на интенсивную примесь крови в моче, общую слабость. Вышеописанные жалобы отмечает около года. Лабораторно в общем анализе крови: эр. 2,67 млн, Hb 50 г/л, в анализе мочи по Нечипоренко: эритроциты покрывают все поля зрения. По данным УЗИ и мультиспиральной компьютерной томографии (МСКТ) патологические изменения со стороны верхних и нижних мочевых путей не выявлены (рис.3).

Рис. 3. Мультиспиральная компьютерная томограмма. 3D – реконструкция, сосудистая фаза. Патологические изменения не выявлены

В ходе ригидной трансуретральной уретеропиелоскопии отмечено интенсивное поступление крови из шейки верхней чашечки левой почки (рис.4). Патологические образования в доступных осмотру отделах ЧЛС не выявлены.

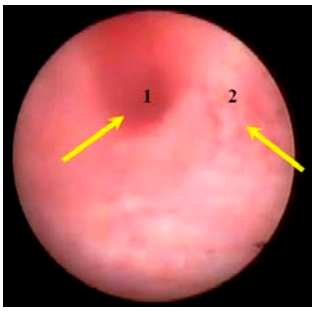

Рис. 4. Уретеропиелоскопия слева: 1– шейка верхней чашечки, из которой отмечается интенсивное выделение крови (стрелка); 2 – слизистая лоханки (стрелка)

С целью определения источника гематурии выполнена селективная почечная артериография слева, в ходе которой в верхнем сегменте почки выявлена артериовенозная фистула (рис.5).

Рис. 5. Селективная почечная артериография слева. Определяется артериовенозная фистула бассейна верхнесегментарной артерии (стрелка)

Произведена суперселективная эмболизация ветви верхне-сегментарной почечной артерии металлическими спиралями IMWCE-38-8-5 типа Gianturko (рис.6).

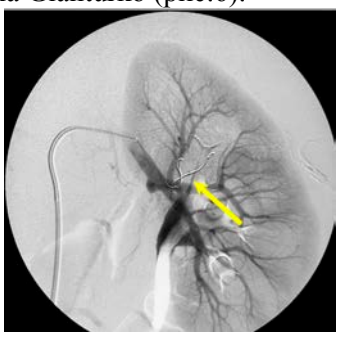

Рис. 6. Селективная почечная артериография слева. В нижнесегментарную артерию имплантированы металлические спирали IMWCE-38-8-5 (стрелка)

При контрольной артериографии артериовенозная фистула не определяется (рис.7).

Рис. 7. Селективная почечная артериография слева. Артериовенозная фистула не контрастируется

Послеоперационный период протекал гладко. Макрогематурия не повторялась. В удовлетворительном состоянии пациентка выписана под наблюдение урологом по месту жительства.

За последние 30 лет из-за более широкого применения в урологической практике перкутанных операций, таких как чрескожная нефролитотрипсия, нефростомия и биопсия, а также резекций почки по поводу опухолей малого размера увеличилась частота возникновения ятрогенных артериовенозных фистул [2,16,27,30,35,36,43,48-57].

Ятрогенные почечные артериовенозные фистулы. Ятрогенные артериовенозные фистулы являются наиболее распространенными и составляют 75-80% всех почечных АВМ [9,28,58]. Фистулы образуются немедленно или в течение нескольких часов после травмы сосудов.

В период с 2001 по 2012 гг в НИИ уронефрологии и репродуктивного здоровья человека Первого МГМУ им. И.М. Сеченова выполнено 511 чрескожных пособий по поводу мочекаменной болезни (МКБ). Послеоперационное кровотечение отмечено у 24 паци-

ентов в сроки от 2 до 13 суток. Гемостатическая терапия оказалась эффективной в 5 наблюдениях. У 2-х пациентов с массивной макрогематурией в раннем послеоперационном периоде выполнена нефрэктомия. Высокая селективная эмболизация с целью купирования гематурии выполнена в 18 наблюдениях. В 13 наблюдениях в качестве эмболизирующего материала использованы металлические микроспирали («Trufill» и «Gianturco»).

Клиническое наблюдение. Больная С., 53 года, поступила в клинику 18.11.2004 г. с жалобами на тупую, тянущую боль в поясничной области слева, периодические подъемы температуры тела в вечерние часы до 37,3°С. На обзорном снимке органов мочевой системы слева на уровне межпозвоночного сочленения Л1-Л2 определяется тень конкремента размером 1,6 × 2,0 см (рис.8). По данным мультиспиральной компьютерной томографии в лоханке левой почки определяется конкремент размером 20×15мм, плотностью 1150 ед.Н. Стенки лоханки утолщены до 9мм, отечны (рис.9). С целью избавления пациентки от боли выполнена перкутанная контактная нефролитотрипсия слева (рис.10).

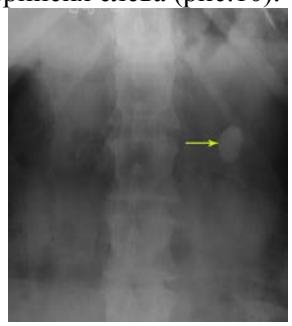

Рис.8. Обзорный снимок органов мочевой системы. Слева на уровне верхнего края L3 тень конкремента (стрелка)

Рис.9. Мультиспиральная компьютерная томограмма. МПР, экскреторная фаза, конкремент левой почки

Ближайший послеоперационный период протекал без особенностей. Нефростомический дренаж удален на 7-е сутки. Нефростомический свищ заживлен. На 13-е сутки после операции больная отметила тотальную безболевую макрогематурию с бесформенными сгустками.

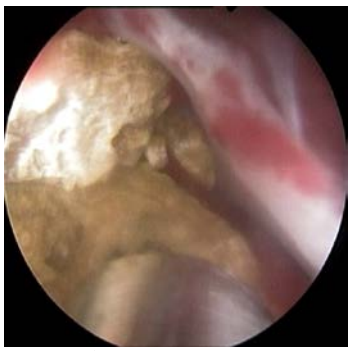

Рис. 10. Фрагмент нефроскопии – ультразвуковая контактная литотрипсия

Выполнена селективная почечная артериография слева. Выявлена мелкая нижнесегментарная артерия в зоне нижней чашечки, из которой отмечено затекание контрастного вещества в чашечно-лоханочную систему (рис.11). С целью остановки кровотечения произведена суперселективная эмболизация нижнесегментарных артерий слева при помощи микроспиралей «Trufill» (рис.12). Гематурия прекратилась на 2-е сутки после эмболизации.

По данным мультиспиральной компьютерной томографии через 6 месяцев после эмболизации в нижнем сегменте левой почки, в зоне кровоснабжения эмболизированной нижнесегментарной артерии визуализируется участок паренхимы, не накапливающий контрастный препарат. Конкременты не выявлены (рис.13).

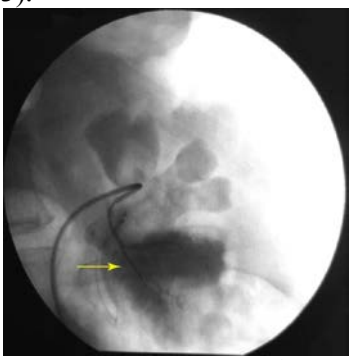

Рис. 11. Селективная почечная аретриография слева. Микрокатетер заведен в нижнесегментарную артерию. Отмечается затекание контрастного вещества в чашечно-лоханочную систему

Рис. 12. Селективная почечная артериография слева. В нижнесегмен-тарные артерии имплантированы микроспирали «Trufill»

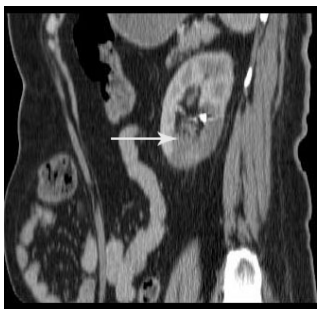

Рис. 13. Мультиспиральная компьютерная томография. Стрелкой указан участок ишемии почечной паренхимы в зоне эмболизации

Еще в 4 наблюдениях при эмболизации использован «Gelitaspon» (биодеградирующий материал на основе желатина), наиболее часто применяемый при желудочно-кишечных кровотечениях.

Клиническое наблюдение. Больной Н., 51 год, поступил в клинику с жалобами на постоянную тупую, тянущую боль в правой поясничной области. При УЗИ всю чашечно-лоханочную систему правой почки занимает гиперэхогенное образование с четкой акустической тенью (рис.14). На обзорном снимке органов мочевой системы справа на уровне Л1-Л3 определяется тень коралловидного конкремента (рис.15). При мультиспиральной КТ справа определяется коралловидный конкремент, заполняющий собой всю ЧЛС, плотностью 610 едН (рис.16, 17).

Рис.14. Ультрасонограмма левой почки. В проекции ЧЛС определяется коралловидный конкремент

Рис. 15. Обзорный снимок органов мочевой системы. Справа на уровне L1-L3 тень коралловидного конкремента (стрелка)

03.09.07г. выполнены перкутанная нефролитотрипсия, литоэкстракция справа. Возникшее во время операции интенсивное кровотечение не позволило выполнить дополнительную пункцию через верхнюю чашечку и удалить конкремент полностью. Осуществлена тампонада ЧЛС, кровотечение остановлено.

Рис. 16. Мультиспиральная компьютерная томография. 3D - реконструкция, сосудистая фаза

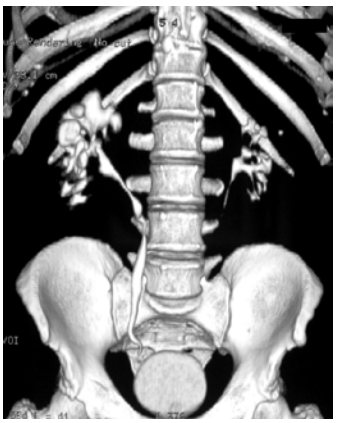

Рис. 17. Мультиспиральная компьютер-ная томография. 3D – реконструкция, экскреторная фаза

Рис. 18. Обзорный синмок мочевых путей: справа на уровне L1 определяется слабопозитивная тень конкремента (стрелка)

Рис.19. Антеградная пиелоуретерограмма справа

10.09.07г. возникло кровотечение из нефростомического хода, что привело к тампонаде лоханки и неадекватному функционированию нефростомического дренажа. В условиях рентгеноперационной произведена замена нефростомы на меньший диаметр, после чего цвет мочи нормализовался. В течение суток 17.09.07г. эпизоды макрогематурии (по нефростоме и самостоятельно) повторялись дважды, что привело к тампонаде мочевого пузыря (сгустки были отмыты по уретральному катетеру). Проводимая гемостатическая и гемотрансфузионная терапия без эффекта. С целью выявления источника кровотечения в экстренном порядке 17.09.07 выполнена селективная почечная артериография справа. При этом в нижнем сегменте почки выявлена артериовенозная фистула (рис.20). Произведена суперселективная эмболизация ветви нижнесегментарной почечной артерии эмболизатом «Gelitaspon» (рис.21а,б). Макрогематурия прекратилась.

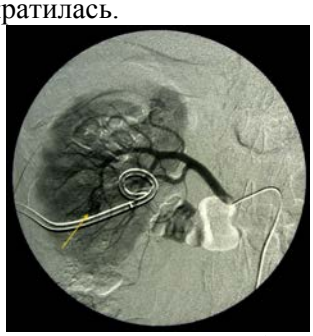

Рис. 20. Селективная почечная аретриография справа. Определяется артериовенозная фистула бассейна нижнесегментарной артерии (стрелка)

Нефростомический дренаж удален 01.10.07. Нефростомический свищ заживлен. Кровотечение не повторялось. При контрольной МСКТ через месяц после эмболизации кровообращение в нижнем сегменте правой почки полностью восстановилось (рис.22 а, б). В последующем с целью избавления от резидуальных камней правой почки пациентке проведены 2 сеанса дистанционной нефролитотрипсии на фоне стентирования верхних мочевых путей (рис. 23). Все фрагменты конкремента отошли.

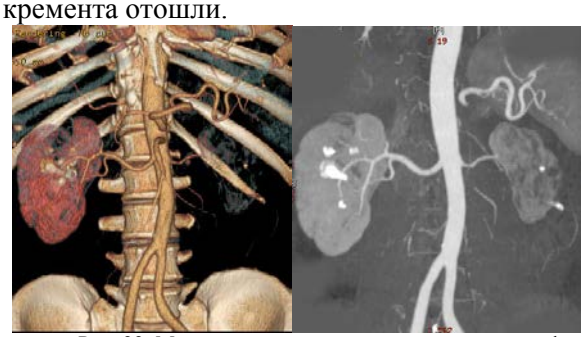

Рис. 22. Мультиспиральная компьютерная томография: а) 3D – реконструкция, сосудистая фаза; б) 3D - реконструкция, экскреторная фаза

В период 2001 – 2012 гг. в клинике урологии Первого МГМУ им. И.М.Сеченова было выполнено 354 резекции почки по поводу опухоли. Послеоперационное кровотечение отмечено у 22 пациентов в сроки от 2 до 18 суток. Консервативно купировать гематурию удалось в 4-х наблюдениях. В 3-х наблюдениях у пациентов с массивной макрогематурией профузного характера выполнена нефрэктомия. Суперселективная эмболизация с целью купирования кровотечения выполнена 15 пациентам. В качестве эмболизирующего материала использованы металлические микроспирали «Gianturco» и микрочастицы ПВА.

Одному пациенту, у которого кровотечение возникло на 10-е сутки после резекции почки, удалось успешно выполнить суперселективную эмболизацию нижнесегментарной артериовенозной фистулы и таким образом избежать открытого оперативного вмешательства.

Клиническое наблюдение. Больной Г., 39 лет, при поступлении жалобы отсутствуют. В анализах крови и мочи без патологических изменений.

При МСКТ: левая почка без патологических изменений. В передненижнелатеральных отделах правой почки определяется мягкотканное образование неправильно – округлой формы, размером до 2,5см, с четкими, ровными очертаниями, гомогенного строения, неравномерно накапливающее контрастный препарат (рис.24 а,б).

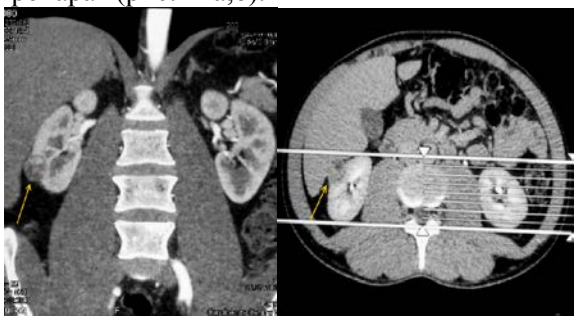

Рис.24. Мультиспиральная компьютерная томография: а – МПР, паренхиматозная фаза. Стрелкой указана опухоль правой почки; б – аксиальный срез, паренхиматозная фаза. Стрелкой указана опухоль правой почки

07.04.2008 г. выполнена резекция правой почки, паракавальная лимфаденэктомия. 10.04.2007г. удалены страховые дренажи. 12.04.08 и 14.04.08 – эпизоды тотальной безболевой макрогематурии с червеобразными сгустками, сопровождающиеся приступами почечной колики. Проводилась спазмолитическая, гемостатическая и гемотрансфузионная терапия с эффектом. Однако 17.04.08 вновь возникла тотальная макрогематурия, приведшая к тампонаде чашечно-лоханочной

системы и мочевого пузыря. При УЗИ левая почка без особенностей, справа чашечно-лоханочная система расширена – лоханка до 1,5 см, чашечки по 0,5 см. Мочевой пузырь с четкими, ровными контурами, объемом около 200 мл, заполнен сгустками. Мочевой пузырь дренирован трехходовым уретральным катетером, налажена промывная система.

Учитывая продолжающееся кровотечение и неэффективность проводимой гемостатической терапии, больному в экстренном порядке выполнена селективная почечная артериография справа. В ходе пособия выявлено выраженное артериовенозное соустье в нижнем полюсе почки (рис.25, 26). Произведена суперселективная эмболизация артерии путем имплантации спирали IMWCE-38-8-5 (рис. 27).

Рис. 25. Селективная почечная аретриография справа. Катетер Cobra 5Ф в правой почечной артерии. Определяется аретриовенозное соустье в бассейне нижнесегментарной артерии (стрелка)

Рис. 26. Селективная почечная аретриография справа. Микрокатетер по проводнику заведен в питающую артериовенозное соустье нижнесегментарную артерию

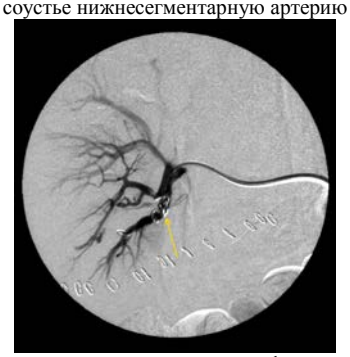

Рис. 27. Селективная почечная артериография слева. В нижнесегментарную артерию имплантированы спирали IMWCE-38-8-5

При контрольной артериографии – контрастирования артерии нет (рис.28). Кровотечение остановлено.

Рис. 28. Селективная почечная артериография справа. Контрастирование нижнесегментарной артерии отсутствует (стрелка)

По данным мультиспиральной компьютерной томографии через 6 месяцев после эмболизации в нижнем сегменте левой почки, в зоне кровоснабжения эмболизированной нижнесегментарной артерии визуализируется участок паренхимы, не накапливающий контрастный препарат (рис.29,30).

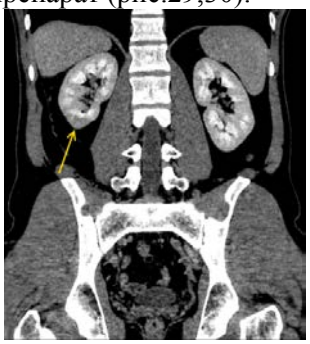

Рис. 29. Мультиспиральная компьютерная томография. МПР, паренхиматозная фаза. Стрелкой указан участок ишемии почечной паренхимы в зоне эмболизации

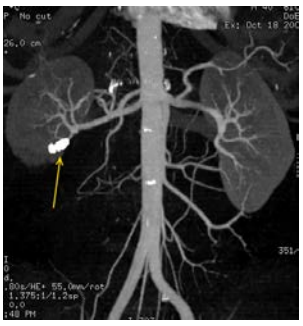

Рис. 30. Мультиспиральная компьютерная томография. МПР, сосудистая фаза. В месте отхождения ветви правой нижнесегментарной почечной артерии визуализируются металлические спирали (стрелка)

Таким образом, суперселективная эмболизация, являясь малоинвазивной эндоваскулярной методикой, показала высокие информативность и эффективность в диагностике и ликвидации кровотечения, вызванного врожденной и ятрогенной артериовенозной фистулой, что позволило в большинстве наблюдений избежать открытой операции.

Сведения об авторах статьи:

Глыбочко П.В. – профессор, член-корр. РАМН, ректор ГБОУ ВПО Первого МГМУ им. И.М. Сеченова Минздрава России. Адрес: 119991, г. Москва, ул. Трубецкая, д. 8, стр. 2.

Аляев Ю.Г. – профессор, член-корр. РАМН, директор НИИ Уронефрологии и репродуктивного здоровья человека, зав. кафедрой урологии ГБОУ ВПО Первого МГМУ им. И.М. Сеченова Минздрава России. Адрес: 119991, г. Москва, ул. Трубецкая, д. 8. стр. 2.

Кондрашин С.А. – д.м.н., профессор, зав. рентгенодиагностическим отделением ангиографии УКБ №1 ГБОУ ВПО Первого МГМУ им. И.М. Сеченова Минздрава России. Адрес: 119991, г. Москва, ул. Трубецкая, д. 8, стр. 2.

Григорьев Н.А. – д.м.н., профессор, зав. отделом онкологии НИИ Уронефрологии и репродуктивного здоровья человека ГБОУ ВПО Первого МГМУ им. И.М. Сеченова Минздрава России. Адрес: 119991, г. Москва, ул. Трубецкая, д. 8, стр. 2.

Шпоть Е.В. – к.м.н., доцент, врач-уролог УКБ №2 ГБОУ ВПО Первого МГМУ им. И.М. Сеченова Минздрава России. Адрес: 119991, г. Москва, ул. Трубецкая, д. 8, стр. 2.

Чиненов Д.В. – к.м.н., ассистент кафедры урологии, врач-уролог УКБ№2 ГБОУ ВПО Первого МГМУ им. И.М. Сеченова Минздрава России. Адрес: 119991, г. Москва, ул. Трубецкая, д. 8, стр. 2.

Сорокин Н.И. – к.м.н., зав. онкологическим урологическим отделением УКБ№2 ГБОУ ВПО Первого МГМУ им. И.М. Сеченова Минздрава России. Адрес: 119991, г. Москва, ул. Трубецкая, д. 8, стр. 2.

Мартиросян Г.А. – аспирант кафедры урологии ГБОУ ВПО Первого МГМУ им. И.М. Сеченова Минздрава России. Адрес: 119991, г. Москва, ул. Трубецкая, д. 8, стр. 2.

ЛИТЕРАТУРА

1. Мартов, А.Г. Рентгеноэндоскопические методы диагностики и лечения заболеваний почек и верхних мочевых путей (суправезикальная эндоурология): автореф. дисс. ... д-ра мед. наук. – М., 1993.
2. Abud O, Chechile GE, Sole-Balcells F. Aneurysm and arteriovenous malformation. In: Novick AC, Scoble J, Hamilton G (eds). Renal Vascular Disease. WB SaundersCompany: London, 1996, pp 35–46.
3. Bauer SB. Anomalies of the upper urinary tract. In: Campbell-Walsh Urology, 9th ed. Wein AJ, Kavoussi LR, Novick AC (editors). Philadelphia, PA: Saunders Elsevier; 2007: 3297–8.
4. Burkholder GV, Dotin LN, Thomason WB, et al. Unexplained hematuria. How extensive should the evaluation be?. JAMA. Dec 1 1969;210(9):1729-33. [Medline].
5. Bookstein JJ, Goldstein HM. Successful management of post-biopsy arteriovenous fistula with selective arterial embolization. Radiology 1973:109:535-536
6. Cabello Padial J, SolerFernández JM, Murillo Mirat J, Herrera Puerto J, Zapata Blanco J. Fístulaarteriovenosa renal congénitatratadamedianteembolización. Arch Esp Urol. 1994;47(5):523-5.
7. Castaneda-Zuniga WR, Murthy T, Murphy W, Beraneek J, Amplatz K. Nonsurgiealelose of large arteriovenous fistulas. JAMA 1976;236:2649-52.
8. Crotty KL, Orihuela E, Warren MM. Recent advances in the diagnosis and treatment of renal arteriovenous malformations and fistulas. JUrol. Nov 1993;150(5 Pt 1):1355-9.
9. Cortellini P., Frattini A., Ferretti S., Larosa M. Major complications of percutaneous nephrolithotripsy (PCNL). Analysis of our cases. Minerva UrolNefrol 1997; 49 (4): 203—236.
10. Cisternino SJ, Malave SR, Neiman HL. Congenital renal arteriovenous malformation: ultrasonic appearance. J Urol. Aug 1981;126(2):238-9.
11. Cheng PM, Van Allan RJ. Superior sensitivity of angiographic detection of arteriovenous fistula after biopsy in a renal allograft with CO2 compared with iodinated contrast medium. J VascIntervRadiol. Dec 2006;17(12):1963-6. [Medline].
12. Clouse ME, Adams DF. Congenital renal arteriovenous malformation: angiography in its diagnosis. Urology. Feb 1975;5(2):282-5. [Medline].
13. Danuser H, Wille S, Zoscher G, Studer U. How to treat blunt kidney ruptures: primary open surgery or conservative treatment with deferred surgery when necessary? EurUrol 2001; 39:9-14.
14. Diesce T, Drouillard J, Joifre F, et al. Advantages of interventional radiology in hemorrhagic complications of percutaneous nephrolithotomy: report of four cases and review of the literature. J lnterventRadiol1988;3:91 -95.
15. Domínguez Bravo C, SolerFernández JM, PovedaPierola A, AsuarAydillo S, Laguna Álvarez E, Caballero Gómez M, et al. Herrera Puerto. Fístulasarteriovenosasrenales. Actualización y presentación de unnuevocaso. ActasUrolEsp. 1991;15:46-54.
16. JyotsnaMaddury, Venkata M. Alla, AdityaMadhavapeddy, IndraniGarre, Bhavesh V. Trikamji. Renal arteriovenous malformation, hypertension and heart failure: culprit or confounder?Cardiovascular Medicine 2010;13(12):378–380.
17. Miani S, Nicolini A, Saccheri S, La Penna A, Boneschi M, GiordanengoF.Renalarteriovenous fistulae.MinervaCardioangiol. 1994 Oct;42(10):469-76.
18. Maldonado JE, Sheps SG, Bernatz PE, Deweerd JH, Harrison EG Jr: Renal arteriovenous fistula. A reversible cause of hypertension and heart failure. Am J Med 1964, 37:499-513.
19. Luscher TF, Kaplan MM. Renovascular and Renal Parenchymatous Hypertension. Springer-Verlag: Berlin, 1992.
20. Varela ME: Aneurysm arteriovenosodelosvasosrenales y asistoliaconsecutiva. Rev Med Latino Amer 14:3244-3266, 1928.
21. S. Das, Faizah Othman, Farihah Haji Suhaimi, Azian Abd Latiff. Congenital arteriovenous communication in the arm: a cadaveric study. Romanian Journal of Morphology and Embryology 2008, 49(3):421–423.
22. Michael Seitz, Tobias Waggershauser, WaelKhoder. Congenital intrarenalarteriovenous with gross hematuria after endoscopic intervention: a case report. Journal of Medical malformation presenting Case Reports 2008, 2:326.
23. Messing E, KessIer R, Kavaney PB Renal arteriovenousfistuIas UroIogy 1976;8:101-7
24. Pavanello PM, Colombati M, Pagliari M. Fistola arterovenosa delpeduneolo renale postnefrectomia. Ann ItalChir 1980;52:485-95.
25. Lacombe M, Nussaume O, Jungers P. Les fistulesarterioveineuses du pedicle renal après nephrectomie. Ann ChirThoraeCardiovase 1973;12:91-7.
26. Mateo AM, Larranaga JR, Vaquero C, Rodriguez S, Sarnos RF. PostnephrectomyarterionevousfistuIa. J CardiovascSurg 1988;29:491-3.
27. Looser C., Triller J., Ackermann D.The catheter embolization of acute hematuria after percutaneous nephrostomy and nephrolitholapaxy. Rofo 1992; 157 (5): 490–494.
28. Gremmo E., Ballanger P., Dore B., AubertJ.Hemorrhagic complications during percutaneous nephrolithotomy. Retrospective studies of 772 cases. ProgUrol 1999; 9 (3): 460–463.
29. Tarif N, Mitwalli AH, Al Samayer SA, et al. Congenital renal arteriovenousmalformation presenting as severe hypertension. Nephrol Dial Transplant. 2002;17:291–4.
30. SasakiN, Joashi UC, Vergara M, Saland JM, Love BA. Postrenal biopsy AVM leading to severe hypertension and dilated cardiomyopathy.PediatrNephrol. 2009;24:2459–62.
31. Lekuona I, Laraudogoitia E, Salcedo A, S6daba M. Congestive heart failure in a hypertensive patient (don't forget the stethoscope). Lancet.2001 3;357:358.
32. Zambrana AR, Martin FL, Blanco JZ, Blanco JM, Serrano MJ, Suarez JL. Arteriovenous renal congenital fistula. ActasUrolEsp.

2009;33:696–9.
33. Chauvapun JP, Caty MG, Harris LM. Renal arteriovenous aneurysm in a 4-year old patient. J VascSurg 2005; 41:535−538.
34. Khawaja AT, McLean GK, Srinivasan V. Successful intervention for high-output cardiac failure caused by massive renal arteriovenous fistula: a case report. Angiology 2004; 55:205.
35. Paschalis-Purtak K, Januszewicz M, Rokicki A, Pucilowska B, Imiela J, Cybulska I, Ciesla W, Prejbisz A, Szostek M, Januszewicz A. Arteriovenous fistula of the kidney: a case report of 47-year-old female patient treated by embolisation.J HumHypertens. 2003 Apr;17(4):293-6.
36. Yoon JW, Koo JR, Baik GH, et al. Erosion of embolization coils and guidewires from the kidney to the colon: delayed complication from coil and guidewire occlusion of renal arteriovenous malformation. Am J Kidney Dis. Jun 2004;43(6):1109-12.
37. Rosen RJ, Ryles TS: Arterial venous malformations. In Vascular disease.Розен RJ, Ryles TS: Surgical and Interventional Therapy .Volume 2 . Edited by Strandness DE, Van Breda A. New York, Churchill Livingstone; 1994:1121-37.
38. FuldemYıldırımDonmez, Mehmet Coşkun, ArzuUyuşur, CiğdemHunca, NihalUsluTutar, CeylaBaşaran, BanuCakır. Noninvasive imaging findings of idiopathic renal arteriovenous fistula. DiagnIntervRadiol 2008; 14:103-105.
39. Natalia Correa Vieira Melo; Juliano Sacramento Mundim; Elerson Carlos Costalonga; Antonio MarmoLucon; Jose LuizSantello; Jose NeryPraxedesThree cases of hypertension and renal arteriovenous fistula with a de novo fistula. Arq. Bras. Cardiol. vol.92 no.5 SãoPaulo May 2009.
40. Konishi T., Kokuho M., Narita M. etal.Renalpseudoaneurysm successfully treated by superselective embolization as a complication of percutaneous nephrolithotomy: report of a case. Hinyokika Kiyo 1991; 37 (10): 1299–1302.
41. Takebayashi S, Hosaka M, Kubota Y, et al. Transarterial embolization and ablation of renal arteriovenous malformations: efficacy and damages in 30 patients with long-term followup. J Urol. Mar 1998;159(3):696-701. [Medline].
42. Tiplitsky SI, Milhoua PM, Patel MB, et al. Case report: intrarenalarteriovenous fistula after ureteroscopic stone extraction with holmium laser lithotripsy. J Endourol. May 2007;21(5):530-2. [Medline].
43. Walsh PC, Retik AB, Vaughan ED, Wein AJ, Kavoussi LR, Novick AC, Partin AW, Peters CA: Campbell's Urology . 8th edition. Elsevier Science; 2002:3422-3423.
44. Takaha M, Matsumoto A, Ochi K, Takeuchi M, Takemoto M, Sonoda T: Intrarenalarteriovenousmalformation.JUrol 1980, 124:315-318.
45. Tarkington MA, Matsumoto AH, Dejter SW, Regan JB: Spectrum of renal vascular malformation.Urology 1991, 38 (4) : 297-300.
46. Pereira Arias JG, Ullate Jaime V, PeredaMartínez E, Gutiérrez Díez JM, AtecaDíaz-Obregón R, Ramírez Rodríguez MM, et al. Aneurismacirsoide renal: unararacausa de hematuria severa. Arch Esp Urol. 2007;60(5):589-93.
47. Kopchick JH, Bourne NK, Fine SW, Jackobsohn HA, Jacobs SC, Lawson RK: Congenital renal arteriovenousmalformations.Urology 1981, 17 (1) : 13-17.
48. Fogazzi GB, Moriggi M, Fontanella U. Spontaneous renal arteriovenous fistula as a cause of haematuria. Nephrol Dial Transplant 1997; 12: 350–356.
49. Takatea H, Nakamura M, Nakano E, et al. Renal arteriovenous fistula associated with huge renal vein dilatation. J Urol 1987;137:722.
50. Zhang H, Prince MR. Renal MR angiography. MagnReson Imaging Clin N Am. Aug 2004;12(3):487-503, vi. [Medline].
51. Honda H, Onitsuka H, Naitou S, et al. Renal arteriovenous malformations: CT features. J Comput Assist Tomogr. Mar-Apr 1991;15(2):261-4. [Medline].
52. Okada S, Katagiri K, Kumazaki T, et al. Safety of gadolinium contrast agent in hemodialysis patients. ActaRadiol. May 2001;42(3):339-41. [Medline].
53. Goldman ML, Fellner SK, Parrott TS. Transcatheter embolization of renal arteriovenous fistula. Urology 1975:6:386-388.
54. Fisher RG, Ben-Menachem V. Whigham C. Stab wounds ofthe renal arteryand branches: angiographic diagnosis and treatment by embolization. AJR 1989;152:1231-1235.
55. Uflacker R, Paolini RM, Lima S. Management of traumatic hematuria byselective renal artery embolization. J Urol1984;132:662-667.
56. Orzel JA, Coidwell DM, Eskridge JM. Superselective embolization for renalhemorrhage with a new coaxial catheter and steerable guidewire. CardiovasclnterventRadiol1988;11 :343-345.
57. Nakata F., Yamamoto H., Okada M. et al. Septic attack during percutaneous nephrolithotripsy under epidural anesthesia. Masui 1993; 42 (6): 931–932.
58. Lalude AO, Martin DC. Renal arteriovenous fistula: A complication of anatrophicnephrolithotomy. J Urol 1983;130:754-6.

КРАТКИЕ СООБЩЕНИЯ

УДК 616.65-006.6-089.87-072.1
© И.И. Абдуллин, 2013

И.И. Абдуллин

ЛАПАРОСКОПИЧЕСКАЯ РАДИКАЛЬНАЯ ПРОСТАТЭКТОМИЯ У ПАЦИЕНТОВ ПОСЛЕ ТРАНСУРЕТРАЛЬНОЙ РЕЗЕКЦИИ ПРЕДСТАТЕЛЬНОЙ ЖЕЛЕЗЫ

ФГБУ «Лечебно-реабилитационный центр» Минздрава России, г. Москва

Несмотря на предоперационное клиническое обследование, у 5,3-10% пациентов, перенесших ТУРП по поводу ДГПЖ, выявляется рак предстательной железы (РПЖ).

Цель исследования: оценить возможность выполнения и особенности проведения ЛРПЭ после ТУРП. Мы оценили возможности ЛРПЭ после ТУРП у одного пациента. Время операции составило 190 мин, общая кровопотеря 750 мл. Уретральный катетер удален на седьмые сутки после выполнения предварительной цистографии. Пациент осмотрен через 1 месяц: общий ПСА через 1 месяц составил 0,03 нг/мл. Недержания мочи не отмечено, край резекции отрицательный, осложнения по шкале Клавиен – 0. Онкологические результаты оценены как удовлетворительные. Половая функция отсутствует, в связи с этим пациенту назначен ингибитор фосфодиэстеразы 5 типа для пенильной реабилитации. ЛРПЭ может рассматриваться как операция выбора в лечении локализованного рака простаты у пациентов перенесших ТУРП. При выполнении операции необходимо придерживаться следующих требований: проведение операции не ранее чем через 3 месяца после ТУРП; первым этапом выполнять цистоскопию, визуализацию устьев мочеточников и при необходимости их стентирование; претенциозное пересечение шейки мочевого пузыря с обязательной визуализацией устьев мочеточников.

Ключевые слова: Рак простаты, лапароскопическая радикальная простатэктомия, доброкачественная гиперплазия простаты.

I.I. Abdullin

LAPAROSCOPIC RADICAL PROSTATECTOMY IN PATIENTS AFTER TRANSURETHRAL RESECTION OF THE PROSTATE

Inspite of routine investigations in 5.3%-10% of patients after TURP for benign prostatic hyperplasia (BPH) prostate cancer is revealed. The aim of the study is to evaluate possibilities of laparoscopic radical prostatectomy (LRP) in patients after TURP. We evaluated peculiarities of procedure and early postoperative period in 1 patient. Time of procedure was 190 min. Blood loss – 750 ml, surgical margin – negative, urethral catheterization – 7 days, PSA after 1 month – 0.03 ng/ml, no incontincence, Clavien – 0. Oncological results are assessed as satisfactory. Sexual function is abscent, so the patient was administered FDE5 inhibitor for penile rehab. Laparoscopic radical prostatectomy is feasible procedure in treatment of localized prostate cancer patients after TURP. To perform the operation we recommend keeping the following requirements: do not operate earlier than 3 month after TURP, at first stage perform cytoscopy, visualization of ureteral orifice and their stenting if needed; pretentious crossing of bladder neck with ureteral orifice visualization

Key words: prostate cancer, laparoscopic radical prostatectomy, TURP, benign prostatic hyperplasia.

Несмотря на предварительное клиническое обследование, у 5,3-10%,пациентов после ТУР по поводу ДГП выявлен рак [3] простаты. РПЖ стадии T1a определяется как опухоль, случайно обнаруженная в 5% или менее удаленной ткани предстательной железы (при ТУР ПЖ или открытой аденомэктомии). РПЖ стадии T1b определяется как опухоль в > 5% ткани.

Исследования показали, что риск прогрессирования нелеченного РПЖ стадии T1a составляет примерно 50% случаев через 10–13 лет [1] Шведское исследование показало, что у пациентов с РПЖ, случайно обнаруженным при ТУР, 10-летняя смертность от РПЖ составила 26,6%. [2]. Таким образом, было сделано заключение, что у молодых пациентов с ожидаемой продолжительностью жизни 15 лет и более существует значительная вероятность прогрессирования заболевания. Пациентам с опухолью стадии T1b предлагается проведение радикальной простатэктомии при прогнозе продолжительности жизни 10 лет и более (EAU Guidelines 2010). Однако провение открытой РПЭ может быть значительно затруднено после тщательной ТУР [3], поэтому часто методом выбора у данной категории пациентов становится дистанционная лучевая терапия с последующей адъювантной гормонотерапией. Развитие видеоэндоскопических методик, в частности лапароскопической РПЭ, позволило усовершенствовать технику диссекции предстательной железы. На ряде пациентов было показано, что ТУР простаты не влияет на результаты лапароскопической радикальной простатэктомии [2,3].

Клинический случай. Пациенту К., 66 лет, в феврале 2011 года выполнялась трансуретральная резекция предстательной железы в связи с клиникой инфравезикальной обструкции. При гистологическом исследовании послерезекционного материала выявлена аденокарцинома простаты суммой баллов по Глисону 6 (3+3). На основании данных комплексного клинического обследования пациенту был установлен диагноз рак простаты

pT2cNoMoG2. Учитывая возраст пациента, стадию заболевания, показатели уровня ПСА крови (0,08 нг/мл) было принято решение выполнить радикальное оперативное вмешательство эндовидеохирургическим способом.

Лечение. Перед проведением операции возникали следующие вопросы:

1. Сроки проведения операции после ТУР простаты. В ранние сроки после ТУР могут появляться воспалительные явления в простате и мочевом пузыре, что, несомненно, усложнит диссекцию простаты, формирование анастамоза и ухудшит, как онкологичнеские, так и функциональные результаты операции.

2. Состояние перипростатической и паравезикальной клетчатки после ТУР простаты. После трансуретральной резекции возможна экстаравазация жидкости в парапростатические клетчаточные пространства, с последующим их склерозированием. Склеротические изменения в парапростатическом пространстве могут усложнить диссекцию предстательной железы.

3. На каком расстоянии от устьев мочеточников находится край деффекта. Если край дефекта располагается в непосредственной близости от устья мочеточников, то это может усложнить визуализацию последних при пересечении задней полуокружности шейки мочевого пузыря.

4. В каком состоянии шейка мочевого пузыря? Трансуретральная резекция простаты всегда спопровождается расширением шейки мочевого пузыря и истончением ее стенок. Эти изменения усложняют диссекцию шейки и формирование уретроцистоанастамоза.

Как и планировалось, первым этапом проведена цистоскопия. При осмотре тубус цистоскопа прошел свободно. Устья мочеточников расположены типично. Край ТУР дефекта располагается в 1,5 см от устья левого мочеточника и в непосредственной близости от устья правого мочеточника. С целью облегчения визуализации устья правого мочеточника во время операции было принято решение о стентировании правого мочеточника.

Разрезом 1,5 см по срединной линии у складки пупочного кольца рассечены кожа и апоневроз. В предпузырное пространство введен баллон-диссектор с троакаром и создано рабочее пространство. По параректальной линии и в подвздошные области введены дополнительно 4 троакара (три 5 мм, один 12 мм). Рабочее пространство расширено. При мобилизации передней поверхности предстательной железы мы столкнулись с трудностями в выделении парапельвикальной фасции. Практически на всем протяжении жировая ткань была фиксирована к внутренней тазовой фасции. В связи с этим выделение эндопельвикльной фасции сопровождалось кровотечением объемом 400 мл. С техническими трудностями эндопельвикальная фасция была вскрыта и простата мобилизована до апикальной части. Дорзальный венозный комплекс прошит и пересечен.

Острым путем произведено отделение шейки мочевого пузыря от простаты, в рану выведен кончик катетера Фолея №18, который используется в качестве держалки. Мобилизованы семенные пузырьки и задняя поверхность предстательной железы. Фасция Денонвилье вскрыта острым путем, на ножки простаты наложены клипсы Гем-О-Лок. В апикальной части произведено пересечение уретры, простата выделена по задней поверхности. Простата помещена в специальный контейнер. Наложен уретро-везикальный анастомоз двумя непрерывными швами монокрилом 2/0. По катетеру введено 80 мл жидкости, анастомоз герметичен. Общая кровопотеря 750 мл. Произведено расширение разреза от 12 мм троакара до 20 мм, через который удалена простата. Произведена ревизия операционного пространства, установлены 2 дренажа в зону анастомоза. Троакары удалены, наложены швы на кожу и асептическая повязка.

Результаты. Послеоперационный период протекал удовлетворительно. Страховые дренажи удалены на вторые и третьи сутки справа и слева соответственно. Отделяемое по последним было незначительным. Уретральный катетер удален на седьмые сутки после выполнения предварительной контрольной цистографии с целью исключения наличия затека в паравезикальное пространство. Восстановлено самостоятельное мочеиспускание. Недержания мочи не наблюдалось. Гистологическое заключение от 27.05.2011г.: в обеих долях предстательной железы на фоне железистой гиперплазии с высокой ПИН имеется разрастание ацинарной аденокарциномы 5 баллов (2+3) по Глисону, без инвазии за пределы капсулы железы и семенные пузырьки. Край резекции – отрицательный. Пациент в удовлетворительном состоянии выписан под наблюдение уролога и онкоуролога по месту жительства. Продолжительность госпитализации 8 дней. Осложнения по шкале Клавиен – 0 баллов.

Обсуждение. Выявление клеток аденокарциномы в гистологическом материале по-

сле трансуретральной резекции простаты, а также развитие рака простаты у пациентов, перенесших ТУР простаты в анамнезе, несомненно, будут актуальной проблемой урологии в ближайшие годы. В настоящее время отсутствует консенсус по ведению этих пациентов. Радикальная простатэктомия в настоящее время является «золотым стандартом» лечения локализованного рака простаты и должна рассматриваться как метод выбора у пациентов с ожидаемой продолжительностью жизни более 10 лет. Данный клинический случай характеризует выполнимость лапароскопической простатэктомии у пациентов, перенесших трансуретральную резекцию простаты. Мы считаем необходимым придерживаться следующих требований:

1. Проведение операции не ранее чем через 3 месяца после ТУР

2. Первым этапом необходимо выполнять цистоскопию, визуализацию устьев мочеточников и при необходимости их стентирование.

3. Претенциозное пересечение шейки мочевого пузыря с обязательной визуализацией устьев мочеточников.

Несомненно, необходим дальнейший опыт проведения подобных операций для выработки более подробных рекомендаций по проведению ЛРПЭ у пациентов, перенесших ТУР простаты.

Заключение. Совершенствование видеоэндоскопических методик позволяет выполнять все сложные урологические вмешательства малоинвазивным доступом. ЭПРП после ТУР простаты – следующий шаг в развитии малоинвазивной хирургии предстательной железы.

Сведения об авторе статьи:

Абдуллин И.И. – ФГБУ «Лечебно-реабилитационный центр» Минздрава России. Адрес**:** 125367, Москва, Иваньковское шоссе, д.3. E-mail: iskander.abdullin@gmail.com

ЛИТЕРАТУРА

1. Stolzenburg JU, Kallidonis P, Hicks J, Do M, Dietel A, Sakellaropoulos G, Al-Aown A, Liatsikos E. Effect of bladder neck preservation during endoscopic extraperitoneal radical prostatectomy on urinary continence. Urol Int. 2010;85(2):135-8. Epub 2010 May 13.
2. Do M, Haefner T, Liatsikos E, Kallidonis P, Hicks J, Dietel A, Horn LC, Rabenalt R, Stolzenburg JU. Endoscopic extraperitoneal radical prostatectomy after previous transurethral resection of prostate: oncologic and functional outcomes of 100 cases. Urology. 2010 Jun;75(6):1348-52. Epub 2009 Nov 14.
3. Теодорович, О.В. Ретроперитонеоскопические операции в урологии /О.В. Теодорович, О.Э. Луцевич, Э.А. Галлямов [и др.] // Урология. – 2007. – С.32-34.

УДК 616.637 – 006.66 – 089.87 – 08
© О.И. Аполихин, А.В. Сивков, В.Н. Ощепков, Д.А. Рощин, О.В. Осипов, А.В. Корякин, 2013

О.И. Аполихин, А.В. Сивков, В.Н. Ощепков, Д.А. Рощин, О.В. Осипов, А.В. Корякин

ПЯТИЛЕТНИЕ РЕЗУЛЬТАТЫ ПРИМЕНЕНИЯ ИНТЕРСТИЦИАЛЬНОЙ ЛУЧЕВОЙ ТЕРАПИИ РАКА ПРЕДСТАТЕЛЬНОЙ ЖЕЛЕЗЫ

ФГБУ «НИИ урологии» Минздрава России, г. Москва

Проанализированы результаты брахитерапии с использованием источников 125I у 117 больных раком предстательной железы низкой и промежуточной групп риска (по критериям D`Amico) со средним сроком наблюдения более 5 лет, прооперированных в ФГБУ НИИ урологии в период с 2000 по 2013 гг. В послеоперационном периоде (на 30-е сутки) пациентам выполнялся ПДА (постимплантационный дозиметрический анализ), при котором пересчитывались основные дозиметрические показатели – один из наиболее важных – D90 (доза, которую получает 90% объема предстательной железы). По нашим данным, 5-летняя безрецидивная выживаемость была достоверно выше в группе больных, получивших дозу облучения D90 >140 Гр, чем в группе больных с дозой облучения <140 Гр: 93,2% и 77,6% соответственно (p<0,01). Необходимо отметить, что частота осложнений со стороны критических органов была выше в первой группе (D90>140 Гр), однако статистически значимые отличия между группами были получены только по частоте развития дизурии: 58,6% и 42,4% соответственно (p<0,05).

Ключевые слова: рак предстательной железы, брахитерапия, доза облучения.

O.I. Apolikhin, A.V. Sivkov, V.N. Oschepkov, D.A. Roschin, O.V. Osipov, A.V. Koriakin

FIVE-YEAR RESULTS OF PROSTATE CANCER INTERSTITIAL RADIATION THERAPY

The article analyzes the results of brachytherapy with 125I sources in 117 prostate cancer patients of low and intermediate-risk group (according to the D `Amico criteria) with an average follow-up of 5 years, operated in Research Institute of Urology from 2000 to 2013. In the postoperative period (on the 30th day) patients underwent PDA (postimplantation dosimetric analysis), which restated the basic dosimetric parameters - one of the most important - D90 (dose that is received by 90% of the prostate gland). According to our data, the 5-year disease-free survival was significantly higher in the patients who received radiation dose D90> 140 Gy, than in patients with the dose <140 Gy: 93.2% and 77.6%, respectively (p <0, 01). It should be noted that the incidence of complications in the critical organs was higher in the first group (D90> 140 Gy), but statistically significant differences between the groups were obtained only in the incidence of dysuria: 58.6% and 42.4%, respectively (p <0, 05).

Key words: prostate cancer, brachytherapy, radiation dose.

Брахитерапия – это высокотехнологичный метод, возникший на стыке радиологии и малоинвазивной урологии в результате накопления колоссального опыта лучевой терапии, новейших знаний радиационной биологии и дозиметрии, совершенствования оперативной техники, углубления знаний о биологии рака простаты и развития средств медицинской визуализации [1]. При дистанционной лучевой терапии рака предстательной железы доза излучения, обеспечивающая гибель опухоли, значительно превышает уровень толерантности здоровых тканей. Основным критерием контроля качества имплантации является постимплантационный дозиметрический анализ (ПДА), выполняемый на основании компьютерной томографии на 30-е сутки после имплантации [2; 3]. В настоящей работе мы провели анализ 5-летней безрецидивной выживаемости больных в зависимости от полученной дозы.

Материал и методы. В период с 2000 по 2013 гг. брахитерапия с использованием радиоактивных источников ^{125}I выполнена у 281 мужчины с раком предстательной железы в стадии T1-T3a. Доза облучения составляла 120-160 Грей. В исследование включены 117 пациентов, соответствующих следующим критериям: стадия заболевания T1-T2c, низкий или промежуточный риск прогрессирования заболевания (по критериям D`Amico) со сроком наблюдения 5 и более лет, а также с выполненным ПДА для оценки очаговой дозы. Именно на основании ПДА можно оценить действительные, а не расчетные дозиметрические показатели, использующиеся для прогнозирования результатов лечения. Проведение данной процедуры рекомендуется Американским обществом брахитерапевтов. Возраст пациентов на момент операции составил от 52 до 76 лет. По результатам ПДА пациенты были разделены на 2 группы: в I-й группе показатель D90 составлял >140 Грей, во 2-ой группе – <140 Грей.

Результаты. Средний уровень простатического специфического антигена (ПСА) на дооперационном этапе составил 7,3±2,6 нг/мл и 7,9±2,4 нг/мл для обеих групп соответственно ($p>0,05$). У 6 (10,2%) пациентов 1-й группы и у 7 (12,1%) пациентов 2-й группы была диагностирована стадия T1, стадия T2 обнаружена у 53 (89,8%) больных 1-й группы и у 51 (87,9%) – 2-й группы ($p>0,05$). Также при сравнении групп по таким параметрам, как степень дифференцировки опухоли, объем предстательной железы, обе группы больных обладали идентичными характеристиками, без значимых отличий ($p_f>0,05$).

Показатель 5-летней безрецидивной выживаемости в 1-й группе составил при стадии T1 89,3%, а при стадии T2 – 76,6% ($p<0,01$). Во 2-й группе пятилетняя безрецидивная выживаемость при стадии T1 достигнута у 85,2% пациентов, при стадии T2 – у 71,9% ($p< 0,05$). Безрецидивная выживаемость за 5 лет после проведения брахитерапии в группе больных, получивших дозу облучения D90 >140 Гр, была достоверно выше, чем в группе больных с дозой облучения <140 Гр: 93,2% и 77,6% соответственно ($p<0,01$).

Таблица

Частота возникновения осложнений у пациентов после брахитерапии, %

Вид осложнения	Частота осложнений				
	1-я группа (D90 >140 Гр)		2-я группа (D90 < 140 Гр)		
	абс.	%	абс.	%	
Дизурия	34	58,6	25	42,4	p<0,05
Гематурия	3	5,2	2	3,4	p>0,05
Проктит	7	12,1	4	6,8	p>0,05
Уретрит	8	13,8	5	8,5	p>0,05
Острая задержка мочи	7	12,1	6	10,2	p>0,05

Оценка осложнений лучевого лечения показала, что в раннем периоде наиболее значимым симптомам являлась дизурия, которая в 1-й группе отмечалась у 34 (58,6%) больных, во 2-й группе – у 25 (42,4%), при этом выявлены статистически значимые различия между группами ($p<0,05$). Частота развития других осложнений представлена в таблице.

Заключение. Низкодозная лучевая терапия с использованием источников ^{125}I является эффективным радикальным методом лечения локализованного рака предстательной железы в группах низкого и среднего риска, с хорошими результатами безрецидивной выживаемости и биохимического контроля заболевания и небольшим числом осложнений. Наряду со стадией заболевания, степенью дифференцировки опухоли и предоперационным уровнем ПСА большое значение для прогноза заболевания имеет ПДА. У пациентов с более высокими показателями D90 биохимический контроль оказался лучше, хотя частота дизурии в этой группе пациентов встречалась чаще.

Сведения об авторах статьи:

Аполихин Олег Иванович – д.м.н., профессор, директор ФГБУ «НИИ урологии» Минздрава России. Адрес: 105425, Москва, ул. 3-я Парковая, 51. E-mail: apolikhin.oleg@gmail.com

Сивков Андрей Владимирович – к.м.н., первый заместитель директора по науке ФГБУ «НИИ урологии» Минздрава России. Адрес: 105425, Москва, ул. 3-я Парковая, 51. E-mail: avsivkoff@yandex.ru.

Ощепков Василий Николаевич – к.м.н., научный сотрудник инновационного отдела ФГБУ «НИИ урологии» Минздрава России. Адрес: 105425, Москва, ул. 3-я Парковая, 51.

Рощин Дмитрий Александрович – к.м.н., заведующий отделом онкоурологии ФГБУ «НИИ урологии» Минздрава России. Адрес: 105425, Москва, ул. 3-я Парковая, 51.

Осипов Олег Владимирович – м.н.с. отдела онкоурологии ФГБУ «НИИ урологии» Минздрава России. Адрес: 105425, Москва, ул. 3-я Парковая, 51. E-mail: osipman@mail.ru.

Корякин Андрей Викторович – научный сотрудник отдела онкоурологии ФГБУ «НИИ урологии» Минздрава России. Адрес: 105425, Москва, ул. 3-я Парковая, 51. E-mail: vatatava@ya.ru.

ЛИТЕРАТУРА

1. Brachytherapy for prostate cancer: a systematic review / Koukourakis G., Kelekis N., Armonis V., Kouloulias V. // Adv. Urol. 2009:327945. URL: http://www.hindawi.com/journals/au/2009/327945/ (Дата обращения: 04.02.2013).
2. Review of intraoperative imaging and planning techniques in permanent seed prostate brachytherapy / Polo A., Salembier C., Venselaar J., Hoskin P. // Radiother. Oncol. 2010. Vol. 94, N 1. P. 12-23.
3. Indications, results and techniques of permanent prostate brachytherapy for localized prostate cancer / Budía Alba A., Bosquet Sanz M., Tormo Micó A., Boronat Tormo F., Alapont Alacreu J.M., Francés A., Vera Donoso C.D., Jiménez Cruz J.F. // Actas Urol. Esp. 2007. Vol. 31, N 5. P. 452-468.

УДК 616.613:616.62-003.7-089.878
© О.Н. Безуглый, В.Ш. Рамишвили, С.И. Сулейманов, З.А. Кадыров, 2013

О.Н. Безуглый[1,2], В.Ш. Рамишвили[1], С.И. Сулейманов[1], З.А. Кадыров[2]

НАШ ОПЫТ РЕТРОПЕРИТОНЕОСКОПИЧЕСКОЙ ПИЕЛОЛИТОТОМИИ

[1]Городская клиническая больница №7, г. Москва
[2]ФГБОУ ВПО «Российский университет дружбы народов», г. Москва

Представлены результаты ретроперитонеоскопической пиелолитотомии при лечении 20 пациентов с крупными конкрементами почек и сочетанных заболеваний почек. В 2 случаях потребовалась конверсия из мини-доступа в связи с миграцией камня. Койко-день после операции от 3 до 9, в среднем 5-6 дней. Сроки дренирования почки после операции катетером-стентом от 3 до 4 недель.

Ключевые слова: ретроперитонеоскопическая пиелолитотомия, сочетанные операции, мочекаменная болезнь.

O.N. Bezuglyy, V.Sh. Ramishvili, S.I. Suleymanov, Z.A. Kadyrov

RETROPERITONEOSCOPIC PYELOLITHOTOMY EXPERIENCE

The article presents the results of retroperitoneoscopic pyelolithotomy in treatment of 20 patients with large kidney calculi and comorbidities. 2 cases required conversion from mini-invasion because of stone migration. Hospital follow-up is 3-9 days, on average 5-6 days. Kidney drain with catheter-stent after the operation should be for 3-4 weeks.

Key words: retroperitoneoscopic pyelolithotomy, combined operations, urolithiasis.

Дистанционная и перкутанная контактная нефролитотрипсии стали общепринятыми мировыми стандартами в лечении больных конкрементами почек, что привело к резкому сокращению числа открытых оперативных вмешательств по поводу камней почек [1, 2,3]. При сочетании мочекаменной болезни с другими заболеваниями (стриктура лоханочно-мочеточникого сегмента, кисты почек, нефроптоз и др.), а также в случаях противопоказаний к чрескожной нефролитолапаксии, неудачи дистанционной литотрипсии, отсутствия соответствующей аппаратуры и специалистов, нарушения уродинамики различного генеза некоторые специалисты применяют традиционную пиелолитотомию [3], однако новые технологии позволили использовать видеоэндоскопические методы удаления камней [4,5,6], в частности, ретроперитонеоскопическую пиелолитотомию.

Материал и методы. Основу настоящей работы составили результаты анализа данных обследования и лечения 20 пациентов с крупными конкрементами почек (размерами больше 2,0 см). Возраст больных варьировал от 30 до 75 лет. Всем пациентам выполнена ретроперитонеоскопическая пиелолитотомия под эндотрахеальным наркозом на видеоэндоскопической стойке фирмы “Karl Storz” (Германия).

Таблица

Распределение больных по наличию сопутствующей урологической патологии

Сопутствующая урологическая патология	Число больных
Кисты почек	3 (15%)
Нефроптоз	3 (15%)
Сужение лоханочно-мочеточникового сегмента	12 (60%)
Удвоение верхних мочевых путей	1 (5%)

Повторно госпитализировались в отделение пациенты в плановом порядке. При

первичной госпитализации этим пациентам первым этапом ввиду обострения хронического пиелонефрита и выраженного расширения ЧЛС выполнялась чрескожная пункционная нефростомия под УЗ-наведением с последующим проведением стационарного и амбулаторного курсов антибактериальной терапии хронического пиелонефрита.

Сужение лоханочно-мочеточникового сегмента у всех пациентов было вторичное за счет развития на фоне больших размеров конкремента лоханки, выраженного периуретерита, педункулита. После мобилизации в/з мочеточника и лоханки выполнение пластики ЛМС не требовалось.

Всем пациентам перед операцией проведено обследование согласно медико-экономическим стандартам, которое включало в себя общеклинические анализы крови и мочи, биохимическое исследование крови, посев мочи, рентгенологические методы исследования (экскреторная урография, антеградная пиелография), ультразвуковые исследования почек и мочевыводящих путей, по показаниям радиоизотопное исследование почек, компьютерная томография брюшной полости, цистоскопия, ретроградная пиелография.

Результаты и обсуждение. Основные этапы ретроперитонеоскопической пиелолитотомии (рис. 1-6): создание доступа, установка троакаров, мобилизация в/з мочеточника и лоханки, пиелотомия, удаление камня, ушивание раны лоханки. Вопрос о дренировании верхних мочевых путей решался интраоперационно, так как у 10 пациентов до операции имелся нефростомический дренаж.

При симультанных операциях с нефроптозом и кистами почек сначала удаляли камень, затем производили нефропексию (3 пациента) или иссечение стенки кисты (3 пациента).

Длительность операции составляла от 1 часа 20 минут до 2 часов 30 минут. Одна операция продолжалась 3 часа ввиду выраженных изменений в интрасинусной клетчатке с развитием педункулита и сужения лоханочно-мочеточникового сегмента, при ушивании раны лоханки отмечены трудности ввиду значительного истончения ее стенки. При симультатнтных операциях увеличение времени операции незначительное, в среднем на 20-30 мин.

При всех операциях объем кровопотери минимальный. Дренирование верхних мочевых путей путем установления катетера-стента было в 4 случаях, у 10 пациентов имелся нефростомический дренаж, при этом из-за выраженных изменений в области лоханочно-мочеточникового сегмента 3 пациентам дополнительно был установлен катетер-стент. Глухой шов лоханки без дренирования верхних мочевых путей 6 пациентам.

У одного пациента после удаления камня из лоханки при контрольном обследовании выявлен фрагмент камня 5×6 мм, что потребовало дополнительно с целью фрагментации выполнения ДЛТ через 3 недели после операции. В одном случае ввиду миграции камня из лоханки в чашечки выполнена открытая операция из мини-доступа.

Следует отметить, что у одной из оперированных пациенток имелась аномалия развития верхних мочевых путей – полное удвоение ВМП справа. Данной пациентке до операции было выполнено стентирование верхней половины удвоенной почки, в нижнюю половину был установлен нефростомический дренаж.

Осложнений после наркоза не отмечалось. Все больные после операции активизировались в ранние сроки – на 1-2-е сутки. Обезболивания наркотическими анальгетиками не требовалось. Назначено введение спазмоанальгетиков или НПВС с целью обезболивания до 2-3 раз в день первые несколько дней после операции. Всем пациентам после операции назначался короткий курс антибактериальной терапии. При необходимости с учетом посева мочи, анализа крови и мочи и наличия нефостомического дренажа антибактериальная терапия продолжалась амбулаторно.

Койко-день после операции составил от 3 до 9, в среднем 5-6 дней. Сроки дренирования почки после операции катетером-стентом – от 3 до 4 недель. Для удаления стента мужчинам требовалась повторная госпитализация на 2-3 дня, женщинам катетер-стент удалялся амбулаторно.

Таким образом, ретроперитонеоскопическую пиелолитотомию можно рассматривать как альтернативный метод лечения больных с крупными конкрементами почек. При этом следует отметить минимальную операционнную травму, косметический эффект данной операции, что позволяет широко использовать ее для удаления крупных камней лоханки почки, одномоментного устранения нефроптоза, иссечения кист почек, восстановления пассажа мочи из почки. Однако для выполнения этой операции нужны соответствующая подготовка хирурга и видеоэндоскопическая аппаратура.

Рис. 1. Расположение троакаров

Рис. 2. Мобилизация лоханки

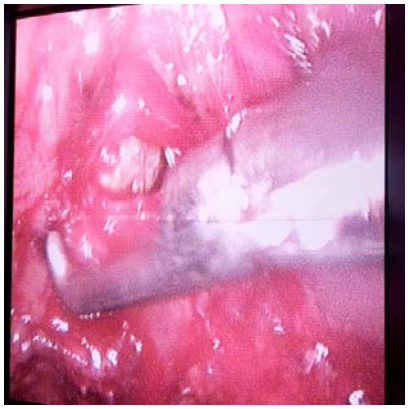
Рис. 3. Вскрытие лоханки

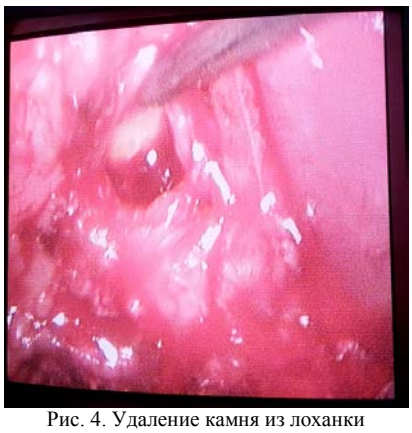
Рис. 4. Удаление камня из лоханки

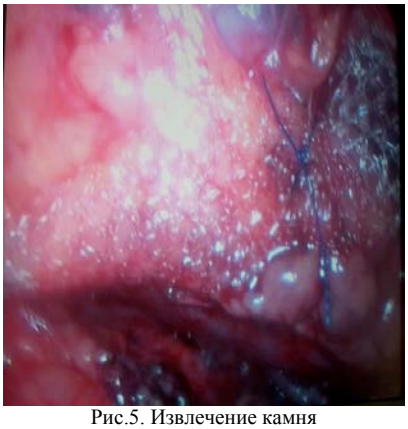
Рис.5. Извлечение камня

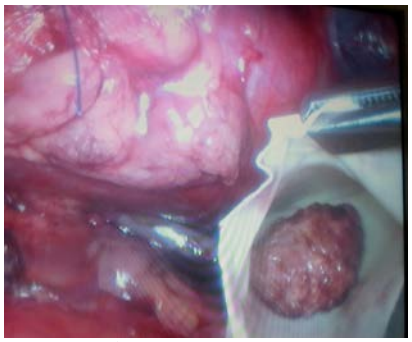
Рис.6. Нефропексия проленовой сеткой

Сведения об авторах статьи:

Безуглый Олег Николаевич – аспирант кафедры эндоскопической урологии ФПКМР ФГБОУ ВПО РУДН, врач-уролог ГКБ №7 Адрес: 115446, г. Москва, Коломенский пр-д, 4. E-mail: bipsa@realmail.ru

Рамишвили Владимир Шотаевич – д.м.н., зам. главного врача по хирургии ГКБ №7 Адрес: 115446, г. Москва Коломенский пр-д, д. 4. E-mail: g.eremeishvili@mail.ru.

Сулейманов Сулейман Исрафилович – к.м.н., зав. 14 урологическим отделением ГКБ №7. Адрес: 115446, г. Москва Коломенский пр-д, 4 E-mail: s.i.suleymanov@mail.ru

Кадыров Зиёратшо Абдуллоевич – д.м.н., профессор, зав. кафедрой эндоскопической урологии ФПКМР ФГБОУ ВПО РУДН. Адрес: 117198, ул. Миклухо-Маклая, 6. E-mail: zieratsho@yandex.ru

ЛИТЕРАТУРА

1. Лопаткин Н.А., Дзеранов Н.К. Пятнадцатилетний опыт применения ДЛТ в лечении МКБ // Матер. Пленума правл. Всерос. общ. урол.- Сочи, апр. 2003 г.-М., 2003.
2. Дзеранов Н.К., Бешлиев Д.А., Голованов С.А., и др. Дистанционная литотрипсия резидульных камней после перкутанных эндоскопических операций // В кн: Современные эндоскопические технологии в урологии. Тезисы докладов всероссийской научно-практической конференции урологии.- Челябинск.,1999.- С.33-34.
3. Алферов С.М., Гришин М.А. Эндоскопическое лечение уролитиаза // Материалы первого Российского конгресса по эндоурологии. –Москва, 2008.
4. Коган М.И., Медведев В.Л., Абоян И.А. и др. Лапароскопия в урологии // Материалы X Российского съезда урологов. - Москва, 2002.
5. Теодорович О.В., Луцевич О.Э., Галлямов Э.А. и др. Особенности и результаты ретроперитонеоскопических операций в урологии // Урология — №4. 2006.
6. Al-Hunayan A, Khalil M, Hassabo M, Hanafi A, Abdul-Halim H. Management of solitary renal pelvic stone: laparoscopic retroperitoneal pyelolithotomy versus percutaneous nephrolithotomy.

УДК 616.62-002.2-039.35
© Е.М. Волкова, Т.С. Перепанова, Л.В. Ганковская, О.А. Свитич, 2013

Е.М. Волкова[1], Т.С. Перепанова[1], Л.В. Ганковская[2], О.А. Свитич[2]

СОСТОЯНИЕ ВРОЖДЕННОГО ИММУНИТЕТА СЛИЗИСТОЙ ОБОЛОЧКИ ПРИ ХРОНИЧЕСКОМ БАКТЕРИАЛЬНОМ ЦИСТИТЕ У ЖЕНЩИН

[1]ФГБУ «НИИ урологии» Минздрава России, г. Москва
[2]ГБОУ ВПО «Российский национальный исследовательский медицинский университет им. Н.И. Пирогова» Минздрава России, г. Москва

Исследовано состояние врожденного иммунитета слизистой оболочки у женщин с хроническим рецидивирующим циститом. При наличии хронического воспалительного процесса в мочевыводящих путях у женщин отмечены повышенная экспрессия генов TLR2, TLR4 и снижение концентрации генов HbD1 по сравнению со здоровыми лицами. Эти данные являются проявлением несостоятельности врожденного иммунного ответа, в результате которой происходит переход острой инфекции мочевыводящих путей в хроническую форму.

Ключевые слова: хронический цистит, иммунитет, слизистая оболочка мочевого пузыря.

E.M. Volkova, T.S. Perepanova, L.V. Gankovskaya, O.A.Svitich

MUCOUS MEMBRANE GENETIC IMMUNITY IN WOMEN WITH CHRONIC BACTERIAL CYSTITIS

Congenital mucosal immunity in women with chronic recurrent cystitis has been studied. In case of urinary tract chronic inflammation an increased expression of TLR2 and TLR4 genes, and reduced concentration of HbD1 genes compared to healthy individuals have been noticed. These findings prove congenital immune response failure, which causes conversion of acute urinary tract infection into a chronic form.

Key words: chronic cystitis, immunity, bladder mucous membrane.

Инфекции мочевых путей могут протекать бессимптомно, спорадически или рецидивировать, в острой и хронической формах и в конечном итоге могут стать причиной развития заболеваний почек [1]. Слизистые оболочки являются своего рода механическим барьером, защищающим организм от внешнего мира. Несмотря на постоянное воздействие различных патогенов, ткани остаются стерильными, и инфекция развивается достаточно редко, что зависит от состояния врожденного иммунного ответа слизистых оболочек [2]. Антимикробные пептиды, к которым относятся дефензины, кателицидины и гистатины, являются медиаторами врожденного иммунного ответа, и именно от степени их экспрессии зависит напряженность врожденного иммунного ответа на внедрение бактериального агента. Бета-дефенсины делятся на бета-дефенсины 1 и 2 (или *Hbd1* и *HbD2* соответственно) и вырабатываются эпителиальными клетками урогенитального тракта. *Hbd* 1 вырабатывается конститутивно в отличие от *HbD* 2, который вырабатывается в ответ на воспаление и/или инфекцию. Этот ответ регулируется взаимодействием между фимбриями кишечной палочки и рецепторного комплекса *(TLR4)* клеток хозяина. В связи с этим с целью определения состояния врожденного иммунитета слизистой оболочки у пациенток с хроническим рецидивирующим циститом было проведено настоящее исследование.

Материал и методы. В исследование вошли 38 пациенток: основная группа (женщины с рецидивирующим бактериальным циститом) – 28 человек; контрольная группа (женщины без урогинекологических заболеваний – здоровые) – 10 человек. Средний возраст женщин основной группы – 21 год (18-50 лет), контрольной группы – 37 лет (24-53 лет). Материал из уретры для определения экспрессии генов *TLR2, TLR4* и *HBD-1* забирали посредством урогенитального зонда типа «А», помещали в эппендорф (Axygen, США) с наполнителем «Среда-РНК» и после транспорта в холодном контейнере (при +4 °С), хранили при –70°С. Выделение РНК из эпителиальных клеток проводили при помощи комплекта реагентов RNAesy kit (QIAGEN, Германия). Полученную очищенную РНК собирали в отдельную пробирку и замораживали в холодильнике при –70°С для последующих исследований. Реакцию обратной транскрипции проводили для синтеза *кДНК* на матрице *мРНК* генов *TLR2, TLR4* и *HBD-1* для последующего определения числа копий с помощью полимеразной цепной реакции в режиме реального времени. Полученную *кДНК* хранили при температуре -70^0С. В работе была использована модификация полимеразной цепной реакции, позволяющая определить кинетику реакции и судить о наличии и исходном количестве ДНК-мишени в образце. Метод получил название полимеразной цепной реакции в режиме реального времени (ПЦР-РВ). Последовательность праймеров и зондов *TLR2, TLR4* и *HBD-1* подбирали с помощью программы Vector NTI 8.0,

анализируя последовательность интересующих генов, полученную из электронной базы данных GenBank. Реакционную смесь готовили из реактивов «Набора для проведения ПЦР-РВ в присутствии интеркалирующего красителя SYBR Green I» (Синтол, РФ). После приготовления реакционных смесей пробирки помещали в амплификатор для ПЦР-РВ ДТ-96 (ДНК-технология, РФ), позволяющий анализировать образцы ДНК/РНК в динамическом диапазоне от 1 до 10^9 копий и одновременно детектировать 4 флуоресцентных красителя (FAM/SYBR Green, ROX, R6G, CY5). Программа реакции: –95°С – 5 мин, (–94°С – 20 с, –62°С – 40 с) – 40 циклов. Изучение экспрессии исследуемых генов проводилось относительно экспрессии гена β-актина. Для определения экспрессии гена актина использовали «Набор реактивов для обнаружения и определения кДНК β-актина человека» (Синтол, РФ). Количество копий исследуемого гена представлено в виде количества копий 10^5 относительно 10^6 копий гена актина [3].

Результаты. В ходе исследования установлено, что в основной группе уровень *TLR2* в среднем составлял 6.69911(1.54675 – 107.4205), *TLR4* – 4.657780 (0.00672 – 85.26745), *HBD-1* – 142 (0.33022 – 2820.127). В контрольной группе уровень *TLR2* в среднем составлял 3.622 (1.726 – 7.51), *TLR4* – 0.211 (0.0264 – 0.125), *HBD-1* – 1388,6 (680 – 2401).

Выводы. По данным проведенного исследования у женщин, страдающих рецидивирующим циститом, выявлены повышенная экспрессия генов *TLR2, TLR4* и снижение концентрации генов *HbD1* при наличии хронического воспалительного процесса в мочевыводящих путях, что позволяет предположить несостоятельность врожденного иммунного ответа и как следствие переход острой инфекции мочевыводящих путей в хроническую форму.

Сведения об авторах статьи:

Волкова Екатерина Михайловна – аспирант ФГБУ «НИИ урологии» Минздрава России. Адрес: 105425, Москва, ул. 3-я Парковая, 51. Тел.: (499) 367-64-64. E-mail: katius.13@mail.ru.

Перепанова Тамара Сергеевна – д.м.н., профессор, зав. отделом инфекционно-воспалительных урологических заболеваний с группами клинической фармакологии и эфферентных методов лечения ФГБУ «НИИ урологии» Минздрава России. Адрес: 105425, Москва, ул. 3-я Парковая, 51. E-mail: perepanova2003@mail.ru.

Ганковская Людмила Викторовна – д.м.н., профессор, руководитель НКЦ персонализированной медицины ГБОУ ВПО РНИМУ им. Н.И.Пирогова Минздрава России. Адрес: г. Москва, ул. Островитянова, д. 1, стр.1. Тел.: (495) 434-90-00. E-mail: lvgan@yandex.ru.

Свитич Оксана Анатольевна – д.м.н., сотрудник НКЦ персонализированной медицины ГБОУ ВПО РНИМУ им. Н.И.Пирогова Минздрава России. Адрес: г. Москва, ул. Островитянова, 1. Тел.: (926) 148-83-22. E-mail: svitichoa@yandex.ru.

ЛИТЕРАТУРА

1. Colonization of Mucosal Surfaces [Editors: J.P. Nataro, P.S. Cohen, H.L.T. Mobley, J.N. Weiser). Washington, D.C.: ASM Press, 2005. 456 p.
2. Toll-like receptor 4 expression and cytokine responses in the human urinary tract mucosa / Samuelsson P., Hang L., Wullt B., Irjala H., Svanborg C. // Infect. Immun. 2004. Vol. 72, N 6. P. 3179-3186.
3. Карташов Д.Д. Комплексный анализ противомикробных пептидов в биологических средах организма: дис. … канд. мед. наук. – М., 2010. – 77 с.

УДК 616.69-008.14:[616.147.14-005.7:611.839.35]-073.756.8-089.163
© В.Н. Журавлев, О.С. Коган, Д.В. Романенко, И.В. Кочмашев, В.Е. Шерстобитов, 2013

В.Н. Журавлев[1], О.С. Коган[2], Д.В. Романенко[2], И.В. Кочмашев[2], В.Е. Шерстобитов[2]

ПЛОСКОПАНЕЛЬНАЯ КОМПЬЮТЕРНАЯ ТОМОГРАФИЯ (CONE-BEAM CT) В ПРЕДОПЕРАЦИОННОЙ ДИАГНОСТИКЕ НАРУШЕНИЙ ВЕНО-ОККЛЮЗИВНОГО МЕХАНИЗМА ПРИ ЭРЕКТИЛЬНОЙ ДИСФУНКЦИИ

[1]ГБОУ ВПО «Уральская государственная медицинская академия» Минздрава России, г. Екатеринбург
[2]ГБУЗ «Свердловская областная клиническая больница №1», г. Екатеринбург

В клинике урологии УГМА на базе СОКБ №1 с 2011 года применяя эндоваскулярные методы лечения васкулогенной эректильной дисфункции (ЭД), мы отметили недостаточную информативность существующих методов обследования пациентов с данным заболеванием.

Применение плоскопанельной компьютерной томографии у 23 пациентов позволило увеличить эффективность эндоваскулярной эмболизации вен тазового сплетения у пациентов с нарушением веноокклюзионного механизма.

Ключевые слова: рентгенологические методы обследования пациентов с ЭД, плоскопанельная, КТ-кавернозография, эмболизация вен тазового сплетения при ЭД.

V.N. Zhuravlev, O.S. Kogan, D.V. Romanenko, I.V. Kochmashev, V.E. Sherstobitov

FLAT-PANEL VOLUME COMPUTED TOMOGRAPHY (CONE-BEAM CT) IN PREOPERATIVE DIAGNOSTICS OF VENO-OCCLUSIVE MECHANISM DISORDERS IN PATIENTS WITH ERECTILE DYSFUNCTION

Vasculogenic erectile dysfunction (ED) has been treated in Urology Clinic of Ural State Medical Academy since 2011. We noticed insufficient comprehension of existing diagnostic methods used for this group of patients.

The usage of Cone-beam CT in 23 patients increased technical success rate of endovascular embolization of pelvic veins in patients with veno-occlusive mechanism disorders.

Key words: x-ray in patients with erectile dysfunction, cone-beam CT, cavernosography, pelvic veins embolization in erectile disfunction.

Эректильная дисфункция вследствие нарушения веноокклюзионного механизма – достаточно часто встречающееся заболевание, распространенность которого по данным ряда авторов достигает 60% среди пациентов с васкулогенной ЭД.

В нашей практике на сегодняшний день имеются следующие методы диагностики этого заболевания:

– фармкавернозография;

– фармдопплерометрия сосудов полового члена;

– КТ кавернозных тел и вен тазового сплетение с 3D-реконструкцией;

– MRI;

– плоскопанельная компьютерная томография.

С 2011 года в нашей клинике мы стали активно использовать метод эндоваскулярной эмболизации вен тазового сплетения и вен полового члена при васкулогенной эректильной дисфункции. При использовании данных стандартных методов обследования (допплер, фармкавернозография) нам было трудно определиться с доступом и местоположением вен, подлежащих окклюзии, что и явилось причиной поиска новой методики.

Целью данной работы является демонстрация диагностических преимуществ плоскопанельной КТ-кавернозографии при обследовании пациентов с васкулогенной ЭД.

При исследовании трехмерных структур возможности традиционной флюроскопии и субтракционной ангиографии ограничены. С началом использования плоскодетекторных ангиографических систем появилась возможность выполнения ротационной ангиографии с последующей трехмерной реконструкцией. Это позволяет при малом объеме контраста получать трехмерную реконструкцию исследуемого сосудистого бассейна, пригодную для диагностической оценки и выбора оптимальной проекции для последующего вмешательства.

Ультразвуковая допплерография полового члена является стандартом в диагностике нарушений веноокклюзивного механизма при эректильной дисфункции. Однако этот метод не предоставляет данных о количестве, точной локализации патологических венозных сбросов и анатомии вен таза.

Некоторые отечественные и зарубежные авторы докладывали об использовании томографии (КТ, МРТ) в диагностике нарушений веноокклюзивного механизма при ЭД. В сравнении с приведенными методиками плоскопанельная компьютерная томография обладает рядом преимуществ:

– более низкая доза;

– более высокое простран-ственное разрешение;

– доступность в операции-онной;

– более низкая стоимость исследования;

– отсутствие артефактов от металлических предметов (эмболизационные спирали, эндоваскулярный инструмент).

Материал и методы. Для диагностики мы использовали аниографический комплекс GE Innova 3100 с рабочей станцией AW VolumeShare 2. Выполнялась кавернозография с интракавернозным введением вазоактивного препарата 23 пациентам и после достижения эрекции вводилось 20 мл неионного контрастного вещества. Выполнялась ротационная ангиография с вращением С-дуги аппарата в аксиальной плоскости от LAO 104 до RAO 104 со скоростью 40 град/с. На трехмерной реконструкции и томографических срезах выявлялась точная локализация венозных сбросов и оценивалась анатомия вен и сплетений таза. Полученные данные позволяли выбрать оптимальный доступ для последующей процедуры эмболизации патологических венозных сбросов.

Результаты. Для оценки чувствительности и специфичности плоскопанельной компьютерной томографии у нескольких пациентов была выполнена и КТ-кавернозография. При сравнении преимуществ КТ не выявлено.

Следовательно, применение данного метода позволило сократить количество, вводимого во время вмешательства контрастного вещества, сократить общее и лучевое время.

Последнее важно, так как рабочее поле находится в непосредственной близости к половым органам.

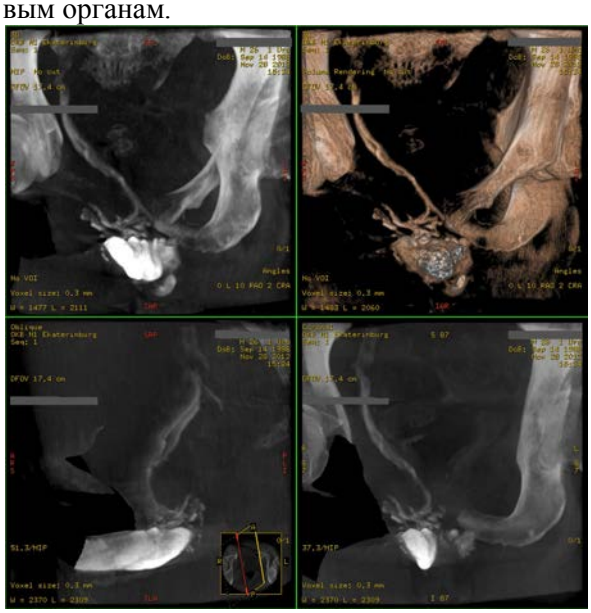

Плоскопанельная компьютерная томография также может использоваться и для контроля эффективности выполненной процедуры.

Сведения об авторах статьи:

Журавлев В.Н. – д.м.н., профессор, зав. кафедрой урологии ГБОУ ВПО УГМА Минздрава России. Адрес: 620028, г. Екатеринбург, ул. Репина, 3.

Коган О.С. – зав. 1 урологическим отделением ГБУЗ СОКБ №1. Адрес: 620102, г. Екатеринбург, ул. Волгоградская, 185.

Романенко Д.В. – врач 1 урологического отделения ГБУЗ СОКБ №1. Адрес: 620102, г. Екатеринбург, ул. Волгоградская, 185. E-mail: ro.den@mail.ru.

Кочмашев И.В. – врач отделения рентгенхирургических методов диагностики и лечения ГБУЗ СОКБ №1. Адрес: 620102, г. Екатеринбург, ул. Волгоградская, 185.

Шерстобитов В.Е. – врач отделения рентгенхирургических методов диагностики и лечения ГБУЗ СОКБ №1. Адрес: 620102, г. Екатеринбург, ул. Волгоградская, 185.

ЛИТЕРАТУРА

1. Virag, R. and Paul, J. F. (2011), New Classification of Anomalous Venous Drainage Using Caverno-Computed Tomography in Men with Erectile Dysfunction. Journal of Sexual Medicine, 8: 1439–1444. doi: 10.1111/j.1743-6109.2011.02226.x
2. Mahyar Ghafoori M.D., Peyman Famili M.D. (2012) Anatomical evaluation of penile venous system by CT cavernosography in patients with erectile dysfunction and venous leakage, Tehran Univ Med J (TUMJ) 2012 November; 70(8):494-9
3. Virag, R. and Paul, J. F. (2011), Revisiting Erectile Dysfunction by Venous Drainage Anomalies by Multidetector CT cavernography using 3D Volume rendering. New anatomical classification and therapeutic considerations in 50 cases. e-mémoires de l'Académie Nationale de Chirurgie, 2010, 9 (2) : 123-127
4. DG Kurbatov, YY Kuznetsky, SV Kitaev and VA Brusensky (2008), Magnetic resonance imaging as a potential tool for objective visualization of venous leakage in patients with veno-occlusive erectile dysfunction, International Journal of Impotence Research (2008) 20, 192–198
5. Kazuyoshi Izumi, Yasuo Kawanishi, Hiroshi Muguruma, Yoshihito Kusuhara, Masatsugu Komori, Masahito Yamanaka, Akira Yamamoto, Akira Numata, Tomoteru Kishimoto and Hiro-omi Kanayama (2010), Virtual cavernoscopy: a novel diagnostic tool for use in the corpus cavernosal lumen in patients with erectile dysfunction, BJU Int. 2011 Oct;108(8):1316-20.
6. Kawanishi Y, Izumi K, Muguruma H, Mashima T, Komori M, Yamanaka M, Yamamoto A, Numata A, Kishimoto T, Kanayama HO. (2011), Three-dimensional CT cavernosography: reconsidering venous ligation surgery on the basis of the modern technology., BJU Int. 2011 May;107(9):1442-6.
7. Feasibility of multi-slice computed tomography in the diagnosis of arteriogenic erectile dysfunction, Y. Kawanishi, K.S. Lee, K. Kimura, K. Kojima, A. Yamamoto and A. Numata, BJU International (2001), 88, 390-395

УДК 616.62 – 089.844
© Д.А. Зеленин, М.И. Васильченко, С.Н. Переходов, И.В. Семенякин, Р.И. Алиев, 2013

Д.А. Зеленин, М.И. Васильченко, С.Н. Переходов, И.В. Семенякин, Р.И. Алиев

ЦЕЛЕСООБРАЗНОСТЬ ФОРМИРОВАНИЯ АНТИРЕФЛЮКСНОГО УРЕТЕРОЭНТЕРОАНАСТОМОЗА ПРИ ОРТОТОПИЧЕСКОЙ ТОНКОКИШЕЧНОЙ ПЛАСТИКЕ МОЧЕВОГО ПУЗЫРЯ

Городская клиническая больница № 50, г. Москва

В исследование включены результаты уродинамического исследования 15 пациентов, которым был сформирован ортотопический тонкокишечный мочевой пузырь. Анастомозы с мочеточниками выполнены по оригинальной антирефлюксной методике. По результатам уродинамичского исследования выявлено повышение внутрипузырного давления больше 30 см вод.ст. у 86% пациентов. Такое повышение давления, несомненно может привести к рефлюксу мочи в верхние мочевые пути. Считаем необходимым выполнение антирефлюксных мочеточниковых анастомозов при ортотопической пластике мочевого пузыря.

Ключевые слова: цистопластика, деривация мочи, антирефлюксные анастомозы, уродинамика

D.A. Zelenin, M.I. Vasilchenko, S.N. Perehodov, I.V. Semenyakin, R.I. Aliev

FEASIBILITY OF FORMING NONREFLUXING URETERO-ILEAL ANASTOMOSIS AT ORTHOTOPIC ILEAL NEOBLADDER

The study includes the results of urodynamic investigation of 15 patients, with ileal orthotopic bladder. Anastomoses with the ureters are made according to the original antireflux procedure. The results of urodinamic study revealed an increase of intravesical pressure above than 30 cm H2O in 86% of patients. This increase in pressure can indeed lead to reflux of urine into the upper urinary tract. We consider it necessary to perform antireflux ureteral anastomosis in orthotopic plastic bladder.

Key words: ileocystoplastic, urinary diversion, antireflux anastomosis, urodynamics

История развития реконструкции нижних мочевых путей насчитывает более 100 лет. Однако наиболее продуктивный прорыв в решении вопросов пластического замещения мочевого пузыря произошел за последние три десятилетия. Предложено большое количество методик создания мочевых резервуаров и артифициальных мочевых пузырей из различных сегментов желудочно-кишечного тракта. Наиболее распространённые методики выполняются из сегментов подвздошной и толстой кишок. В настоящее время основной принцип формирования мочевых резервуаров заключается в создании «емкости» низкого давления, что позволяет обеспечить защиту верхних мочевых путей от рефлюкса мочи [1,2].

Достаточно длительное время ведутся дискуссии о целесообразности выполнении антирефлюксных уретеронеоанастомозов при формировании ортотопичсекого мочевого пузыря. Основным аргументом отказа от выполнения антирефлюксных уретеронеоанастомозов в мочевом резервуаре низкого давления является тот факт, что при накоплении мочи в таком резервуаре внутрипузырное давление составляет не более 20-30 см вод. ст. Это не вызывает возникновения рефлюкса мочи в верхние мочевые пути [3]. Большинство предложенных методик создания антирефлюксных уретероанастомозов также имеют общий недостаток в виде высокого процента возникновения стриктур анастомозов, диагностика и особенно лечение, которых являются сложной проблемой в послеоперационном периоде.

В исследовании японских коллег [4] произведена оценка уродинамики в мочевом ортотопическом пузыре у 18 пациентов. Авторы предоставили доказательства того, что мочеиспускание осуществляется за счет увеличения внутрибрюшного давления. При приеме Вальсальвы значительно увеличилось внутрирезервуарное давление у 44% пациентов, которое демонстрирует значительно более высокие цифры давления (от 80 до 150 см вод.ст.) во время мочеиспускания [4]. В другом исследовании Shaaban et al. подчеркнули преимущества антирефлюксных уретероинтестинальных анастомозов при ортотопическом замещении мочевого пузыря, основываясь на своем опыте стойких бактериурий примерно у одной трети своих пациентов, у которых среднее внутрипузырное давление во время опорожнения резервуара составляло 77,3 см вод. ст., что потенциально повышало риски распространения микроорганизмов в верхние мочевые пути [5].

Потребность пациентов в стерильной интермиттирующей катетеризации является еще одним отягощающим фактором в этой дискуссии. Ряд авторов сообщает [6] о сохранении бактериурии у 34% пациентов через 3 года и у 24% пациентов через 5 лет из 166 мужчин перенёсших ортотопическую реконструкцию. Кроме того, пациенты в какой то период времени неожиданно требовали периодической катетеризации с целью полного опорожнения мочевого пузыря. По данным

авторов, как минимум 30% женщин и 44% мужчин после формирования ортотопического мочевого пузыря в конечном итоге потребуется некоторая форма периодической катетеризации [6].

Материал и методы. С целью оценки уродининамики ортотопического мочевого пузыря была сформирована группа из 15 пациентов. Основными параметрами отбора были: полная континенция, отсутствие стриктур пузырно-уретрального анастомоза, наличие остаточной мочи не более 50 мл, время более года после перенесенной операции.

Всем пациентам формировался ортотопический мочевой пузырь из сегмента подвздошной кишки по оригинальной методике (патент № 2337630 от 10.11.2008 года). Пластика мочевого пузыря выполнялась из сегмента подвздошной кишки с выкраиванием сегмента длинной 55-60 см, отступая на 20 см от илеоцекального угла с обязательным сохранением a. ileocolica. Далее выполнялось рассечение трансплантата по противобрыжеечному краю на длину 35-40 см с оставлением нерассеченных дистального и проксимального сегментов длиной по 5-10 см каждый. После чего посредством определенного сшивания задних и передних стенок пузырю придавалась форма, приближенная к шару. Таким образом создается резервуар для мочи с низким давлением. В дистальный и проксимальный не рассеченные сегменты кишки имплантируются мочеточники по антирефлюксной методике с созданием инвагинационного уретероэнтероанастомоза.

Результаты и обсуждение. Урофлоуметрия была выполнена у всех 15 пациентов. Максимальная скорость мочеиспускания колебалась от 15-28 мл / с в среднем на 22.4±6,4 мл/с. Средняя скорость потока составила от 4-13 мл/с, в среднем 6,4± 3,7 мл/с. Объем мочеиспускания находился между 362-978 мл, в среднем 587,4±149,2 мл.

Цистометрическая оценка была выполнена также у всех пациентов. Субъективное ощущение наполнения пузыря колебалось между 320–1200 мл при среднем значении 567 мл. При этом давление в пузыре колебалось между 15-39 см вод. ст. в среднем 24±7 см вод. ст. Пиков резкого повышения внутрипузырного давления в фазе заполнения отмечено не было. Во время фазы мочеиспускания повышение внутрипузырного давления больше 100 см. вод. ст. было отмечено у 12 пациентов, только у 3-х пациентов внутрипузырное давление при мочеиспускании сохранялось в пределах 30-40 см. вод. ст. Это обусловлено прежде всего напряжением передней брюшной стенки и повышением внутрибрюшного давления для эффективного опорожнения мочевого пузыря.

При выполнении профилометрии функция наружного сфинктера у всех пациентов была удовлетворительной.

Таким образом, при опорожнении артифициального кишечного мочевого пузыря существует риск повышения внутрипузырного давления, что обусловлено созданием внутрибрюшнного давления, которое в свою очередь оказывает компрессию на наполненный мочой мочевой резервуар с целью изгнания мочи, тем самым повышается и внутрипузырное давление, что не исключает возникновение рефлюкса.

При формировании мочевых резервуаров мы используем авторскую запатентованную методику формирования инвагинационного антирефлюксного уретеронеанастмоза, которая технически воспроизводима и не составляет трудностей в исполнении, при этом процент формирования стриктур анастомоза не превышает процент стрикутр арефлюксных мочеточниковых анастомозов.

Выводы. Основываясь на предварительных данных, мы считаем, что при формировании контенентных резервуаров и артифициальных пузырей для отведения мочи в большинстве случаев необходимо использовать антирефлюксные уретероэнтероанастомозы с целью профилактики развития восходящей инфекции верхних мочевых путей. Это обусловлено повышением внутрипузырного давления при акте мочеиспускания, в нашем случае у 86% пациентов из группы (больше 40-50 см вод.ст.), развитием спонтанной гиперконтиненции у пациентов, требующей интремиттирующей катетеризации, отсутствием позыва у больного к мочеиспусканию, а только субъективное ощущение «наполнения» пузыря, которое может возникать на больших объемах артифициального мочевого пузыря (500-700 мл).

Сведения об авторах статьи:

Зеленин Дмитрий Александрович – к.м.н., врач-уролог урологического отделения ГКБ № 50. Адрес:127206, г. Москва, ул. Вучетича, 21. E-mail: d_zelenin@inbox.ru.

Васильченко Михаил Иванович – д.м.н., профессор, зам. главного врача по хирургии ГКБ № 50. Адрес:127206, г. Москва, ул. Вучетича, 21. Тел.: +7 499 7607933. E-mail: vasilhenko@mail.ru.

Переходов Сергей Николаевич – д.м.н., профессор, главный врач ГКБ № 50. Адрес:127206, г. Москва, ул. Вучетича, 21. Тел.: +7 499 7607933. E-mail: info@gkb50.msk.ru.

Семенякин Игорь Владимирович – к.м.н., врач-уролог урологического отделения ГКБ № 50. Адрес:127206, г. Москва, ул. Вучетича, 21. E-mail: iceig@mail.ru.
Алиев Рамиль Исмаилович – врач-уролог урологического отделения ГКБ № 50. Адрес:127206, г. Москва, ул. Вучетича, 21.

ЛИТЕРАТУРА

1. Libertino JA, Studer UE. Continent urinary diversions and neobladders in urologic surgery. In: Proceedings of the 95th AUA Annual Meeting; 1997; New Orleans, La, USA. Instructional Course.
2. Stenzl A. Bladder substitution. Current Opinion in Urology. 1999;9(3):241–245.
3. Stein JP, Skinner DG. Orthotopic urinary diversion. In: Walsh PC, Retik AB, Vaughan ED, editors. Campbell's Urology. 8th edition. Philadelphia, Pa, USA: Saunders; 2002. pp. 3835–3867.
4. Gotoh M, Yoshikawa Y, Sahashi M, et al. Urodynamic study of storage and evacuation of urine in patients with a urethral Kock pouch. Journal of Urology. 1995;154(5):1850–1853.
5. Shaaban AA, Gaballah MA, El-Diasty TA, Ghoneim MA, Sagalowsky AI, Skinner DG. Urethral controlled bladder substitution: a comparison between the intussuscepted nipple valve and the technique of Le Duc as antireflux procedures. Journal of Urology. 1992;148(4):1156–1161.
6. Steven K, Poulsen AL. The orthotopic Kock ileal neobladder: functional results, urodynamic features, complications and survival in 166 men. Journal of Urology. 2000;164 (2):288–295.

УДК 616.61.-007.42 -01
© З.А. Кадыров, Ф.С. Каландаров, О.Н. Безуглый, 2013

З.А. Кадыров[1], Ф.С. Каландаров[1], О.Н. Безуглый[1,2]

РЕТРОПЕРИТОНЕОСКОПИЧЕСКИЕ СОЧЕТАННЫЕ ОПЕРАЦИИ У БОЛЬНЫХ НЕФРОПТОЗОМ

[1]ФГБОУ ВПО «Российский университет дружбы народов», г. Москва
[2]Городская клиническая больница №7, г. Москва

В статье проанализированы результаты ретроперитонеоскопической нефропексии (РПНП) и сочетанных операций у больных нефроптозом. Установлено, что после видеоэндоскопической нефропексии и сочетанных операций удлиняется продолжительность операции почти на 2 раза, однако сроки госпитализации и частота осложнений одинаковы в обеих группах.

Ключевые слова: ретроперитонеоскопическая нефропексия, сочетанные операции, сравнительный анализ.

Z.A. Kadyrov, F.S. Kalandarov, O.N. Bezugly

RETROPERITONEOSCOPIC COMBINED OPERATIONS IN PATIENTS WITH NEPHROPTOSIS

The article presents the results of retroperitoneoscopic nephropexy and combined operations in patients with nephroptosis. It was establised that after videoendoscopic nephropexy and combined operations the operation time became 2 times longer but hospital duration and complication rates were the same in both groups.

Key words: retroperitoneoscopic nephropexy, combined operation, comparative analysis.

Нефроптоз **(**НП) в основном поражает лиц трудоспособного возраста и нередко приводит к инвалидизации больных в связи с развитием осложнений со стороны почек и верхних мочевых путей и других органов и выявляется до 7,7% случаев [1,2]. Показанием к операции является симптоматический нефроптоз. Без лечения НП приводит к потере трудоспособности почти у 20% больных [3]. Выбор метода хирургического лечения НП непрост, так как существует множество методов, а единого способа фиксации почки не найдено. Активное внедрение видеоэндоскопических операций (лапароскопические, ретроперитонеоскопические и роботизированные) изменило подходы к хирургическому лечению НП [4-7].

Целью настоящей работы явился анализ эффективности ретроперитонеоскопического метода при нефроптозе и сочетанных операциях.

Материал и методы. Из 42 (35%) пациентов с НП в возрасте от 18 до 42 лет мы сочетали ретроперитонеоскопическую нефропексию (РПНП) с другими операциями на почке и верхних мочевых путях у 13 (30,9%). Показанием к сочетанным с РПНП операциям явилось наличие осложнений НП, таких как нефролитиаз, ранние стадии гидронефротической трансформации, а также такие сопутствующие заболевания, как киста почек, стриктура ЛМС, требующие оперативного лечения. Характер сочетанных с РПНП оперативных вмешательств представлен в табл.1.

Таблица 1

Характер сочетанных с РПНП оперативных вмешательств

Оперативные вмешательства	Число пациентов	%
Сочетанные операции	13	30,9
Пиелолитотомия	3	7,1
Уретеролитотомия	2	4,8
Иссечение кист почки	2	4,8
Пластика ЛМС	2	4,8
Уретеролиз	4	9,5

Как видно из табл. 1, наряду с нефропексией ретроперитонеоскопическим доступом мы выполнили другие оперативные вмешательства. Пиелолитотомию в сочетании с нефропексией выполнили у 3 (7,1%) пациентов с СНП и наличием конкрементов в ЧЛС патологически подвижной почки диаметром от 1 до 2,5 см, уретеролитотомию у 2 (4,8%) пациентов с СНП и наличием конкрементов в верхней трети ипсилатерального мочеточника диаметром от 1,5 до 2 см. Иссечение солитарной кисты почки в сочетании с нефропексией выполнили у 2 (4,8%) пациентов с СНП и наличием кисты почки, располагающейся одна по верхнем полюсом, а вторая по задней поверхности почки, диаметром от 5 до 8 см. Пластику ЛМС по Андерсену-Хейнсу в сочетании с нефропексией выполнили у 2 (4,8%) пациентов с СНП и наличием вторичного гидронефроза I – II стадий, обусловленных в одном случае добавочным сосудом, во втором - сужением мочеточника.

Результаты и обсуждение. В связи с одноэтапным выполнением РПНП и сочетанных операций продолжительность операции увеличивалась до 2,5–3 часов. Во всех случаях сочетанных с РПНП операций, сопровождающихся вскрытием мочевых путей, мы проводили дренирование ретроперитонеального пространства в течение 2–3 суток, а также дренирование почки путем установки стента в мочеточник в течение 30 суток. Кровопотеря во время операций составляла до 80 мл. В табл. 2 представлено течение РПНП и сочетанной с РПНП операции.

Таблица 2

Течение РПНП и сочетанной с РПНП операции

Вид операции	Продолжительность операции, мин	Дренирование ретроперитонеального пространства	Кровопотеря, мл
РПНП	45 – 60	Не требовалось	≈ 50
Сочетанные с РПНП операции	120 – 180	2 – 3 суток	≈ 80

Из табл. 2 видно, что в сравнении с РПНП одноэтапное выполнение сочетанных с РПНП операций достоверно увеличивает продолжительность оперативного пособия, приводит к необходимости дренирования почки (при вскрытии мочевых путей) и ретроперитонеального пространства.

Послеоперационный период при сочетанных с РПНП операциях протекал гладко. Продолжительность постельного режима составила 2–3 суток; обезболивающую и антибактериальную терапии проводили всем без исключения пациентам. В послеоперационном периоде мы не наблюдали инфильтратов и нагноений в послеоперационных ранах, острой задержки мочи, пареза кишечника и других наиболее вероятных послеоперационных осложнений; осложнений со стороны сердечно-сосудистой и дыхательной систем также не было. Кратковременная послеоперационная микрогематурия и субфебрильная температура в течение 3-4 суток имелись у 7 пациентов, которым одновременно с нефропексией мы производили вскрытие мочевых путей. При благоприятном течении послеоперационного периода пациентов выписывали на 5-7-е сутки после операции. В табл. 3 представлена сравнительная оценка течения послеоперационного периода РПНП и сочетанной с РПНП операции.

Таблица 3

Течение послеоперационного периода РПНП и сочетанной с РПНП операции

Вид операции	Продолжительность постельного режима, сутки	Обезболивающая терапия, дни	Продолжительность послеоперационного периода, дни
РПНП	1 – 2	2±0,17	6,03±0,72
Сочетанная с РПНП операцией	2–3	3±0,17	6,08+0,25

Из табл. 3 видно, что послеоперационный период при сочетанных с РПНП операциях достоверно не отличался от течения аналогичного периода РПНП ($p>0,05$). Анализ непосредственных результатов сочетанных с РПНП операций в сравнении с РПНП статистически значимых отличий не выявил.

Заключение. Таким образом, анализ показал, что после видеоэндоскопической нефропексии и сочетанных операций удлиняется продолжительность операции, однако сроки госпитализации и частота осложнений одинаковы в обеих группах.

Сведения об авторах статьи:

Кадыров Зиёратшо Абдуллоевич – д.м.н., профессор, зав. кафедрой эндоскопической урологии ФПКМР ФГБОУ ВПО РУДН. Адрес: 117198, ул. Миклухо-Маклая, 6. E-mail: zieratsho@yandex.ru

Каландаров Фирузшох Саидшоевич – аспирант кафедры эндоскопической урологии ФПКМР ФГБОУ ВПО РУДН. Адрес: 117198, ул. Миклухо-Маклая, 6. Тел. 8(499)7823098. E-mail: firuzshohi_kalandar@mail.ru

Безуглый Олег Николаевич – аспирант кафедры эндоскопической урологии ФПКМР ФГБОУ ВПО РУДН, врач-уролог ГКБ №7 Адрес: 115446, г. Москва, Коломенский пр-д, 4. E-mail: bipsa@realmail.ru

ЛИТЕРАТУРА

1. Лопаткин Н.А. Нефроптоз / Н.А. Лопаткин, Е.Б. Мазо // Оперативная урология. – Л.: Медицина, 1986. – С. 25-28.
2. Андрейчиков А.В. Нефроптоз: нейрогуморальные (иммунологические) аспекты проблемы / А.В. Андрейчиков // Сиб. мед. журн. – 2000. – №1. – С. 39-42.
3. Буцких А.Н. Лапароскопическое лечение нефроптоза: автореф. дис. … канд. мед. наук. – Рязань, 2009. – 24 с.
4. Пучков К.В. Нефропексия с применением полипропиленового имплантата лапароскопическим доступом: клинико-экспериментальное исследование / К.В. Пучков, В.Б. Пучков, Р.В. Васин, И.В. Васин // Урология. – 2008. - №2. – С. 3-8.
5. Golab A. Retroperitoneoscopic nephropexy in the treatment of symptomatic nephroptosis with 2 – point renal fixation /A. Golab, M. Slojewski, B. Gliniewicz et al. // Surg. Laparosc. Endosc. Percutan. Tech. 2009 Aug; 19 (4): 356 – 9.
6. Baldassarre E. Robotic nephropexy in case of symptomatic nephroptosis /E. Baldassarre, P. Marcangeli, M.Vigano //Arch Ital Urol Androl. 2011 Sep;83(3):160-2.
7. Tsai Y.C. Lin VC, Chung SD. Ergonomic and geometric tricks of laparoendoscopic single-site surgery (LESS) by using conventional laparoscopic instruments/ Y.C. Tsai, V.C Lin, S.D. Chung // Surg Endosc. 2012 Sep;26(9):2671-7. Epub 2012 Mar 22.

УДК 616.61-006.6-0.89.87-072.1
© О.И. Кит, С.Н. Димитриади, 2013

О.И. Кит, С.Н. Димитриади

ОЦЕНКА КЛИНИЧЕСКОЙ ЭФФЕКТИВНОСТИ МОДИФИЦИРОВАННОЙ МЕТОДИКИ ЛАПАРОСКОПИЧЕСКОЙ РЕЗЕКЦИИ ПОЧКИ

ФГБУ «Ростовский научно-исследовательский онкологический институт» Минздрава России, г. Ростов-на-Дону

Выполнено 22 лапароскопические резекции почки (ЛРП) по поводу почечно-клеточного рака стадии Т1. Во всех случаях использовалась методика тепловой ишемии почки (ТИП). В основную группу вошли 12 (54,5%) больных, которым в процессе ЛРП была вскрыта полостная система почки. Этим больным была выполнена модифицированная ЛРП, суть которой состояла в исключении отдельного ушивания вскрытой полостной системы, что позволило сократить время ТИП. На паренхиму накладывались гемостатические швы с использованием техники «скользящих клипс». В контрольную группу вошли 10 (45,5%) больных, которым полостная система почки не вскрывалась. Средний возраст больных основной и контрольной групп составил 59,3±10,6 года и 52,5±11,7 года, средний размер опухоли – 39,3±7,5 мм и 39,5 ±7,5 мм, средняя сумма баллов по шкале RENAL – 7,6±1,2 баллов и 6,8+0,9 баллов, средняя продолжительность тепловой ишемии почки – 12,6±2,3 мин. и 11,3±3,1 мин, средний объем кровопотери – 207,5±237,9 мл и 97±32,7 мл соответственно. Использование предлагаемой модификации позволяет сократить продолжительность ТИП и расширить показания к ЛРП.

Ключевые слова: рак почки, лапароскопическая резекция почки, тепловая ишемия почки.

O.I. Kit, S.N. Dimitriadi

CLINICAL EFFECTIVENESS ASSESSMENT OF MODIFIED METHOD OF LAPAROSCOPIC PARTIAL NEPHRECTOMY

22 laparoscopic partial nephrectomy (LPN) was performed on T1 stage renal cell carcinoma (RCC) patients. In all patients warm ischemia method was used. Main group consisted of 12 patients (54.5%) whose pelvicaliceal system (PCS) of the kidney was opened during LPN. These patients underwent LPN modification, which consisted of excluding of separate PCS suture repair of the kidney after tumor excision. This technique allowed reducing WIT. Tumor bed excision was sutured using “sliding clip” technique. Control group consist of 10 (45.5%) patients whose PCS were not opened during LPN. Mean age in the main and control groups was 59.3+10.6 (range 42-77) and 52.5 +11.7 (range 33-68), mean tumor size – 39.3+7.5 mm (range 29-57) and 39.5 + 7.5 mm (range 25-52), mean RENAL nephrometry sum - 7.6+1.2 (range 6-10) and 6.8+0.9 (range 5-8), mean WIT – 12.6+2.3 min.(range 9-16) and 11.3+3.1 (range 6-15), mean blood loss – 207.5+237.9 ml (range 50-800) and 97+32.7 ml (range 50-150) respectively. Using of modified technique of LPN reduces warm ischemia time and expands indications to LPN.

Key words: renal cancer, laparoscopic partial nephrectomy, warm ischemia time

Современным стандартом хирургического лечения опухолей почки менее 4 см является резекция почки [1,2,3,4,5]. С накоплением мирового опыта лапароскопических операций появились нефрометрические шкалы (RENAL, PADUA), позволяющие стандартизировать показания к лапароскопической резекции почки (ЛРП) [6,7]. Зачастую выполнение ЛРП с умеренной и высокой суммой баллов по показателю RENAL возможно только с использованием методики тепловой ишемии почки (ТИП). Продолжительность ТИП при резекции почки определяет состояние почечной функции в послеоперационном периоде [8]. В связи с этим сокращение продолжительности ТИП является одной из основных задач хирурга, стремящегося к сохранению почечной функции после резекции почки. Целью настоящей работы является оценка клинической эффективности модифицированной методики лапароскопической резекции почки.

Материал и методы. С февраля по декабрь 2012 г. выполнено 22 лапароскопические резекции почки (ЛРП) по поводу почечно-клеточного рака (ПКР) стадии Т1. Использовался трансперитонеальный доступ. Во всех случаях использовалась методика ТИП. Ее создавали путем компрессии почечных сосудов зажимом, после чего ножницами иссекали образование. В 12 (54,5%) случаях была вскрыта полостная система почки. Этим

больным была выполнена модифицированная ЛРП, суть которой состояла в исключении отдельного ушивания вскрытой полостной системы, что позволило сократить время ТИП. На паренхиму накладывались гемостатические швы с использованием техники «скользящих клипс» без использования дополнительных гемостатических материалов. 10 (45,5%) больных составили контрольную группу, которым полостная система почки не вскрывалась.

Результаты и обсуждение. Средний возраст больных основной и контрольной групп составил 59,3±10,6 года (42-77) и 52,5±11,7 года (33-68). Опухоли у вошедших в основную и контрольную группы больных имели сходные морфометрические характеристики (средний размер опухоли – 39,3±7,5 мм (29-57) и 39,5±7,5 мм (25-52)). При этом у вошедших в основную группу больных были более сложные, с точки зрения резектабельности, опухоли, что нашло отражение в нефрометрической оценке по шкале RENAL (см. таблицу). Более сложный характер опухолей у больных основной группы обусловил несколько большую продолжительность ТИП при проведении резекции почки и больший объем кровопотери.

Таблица

Характеристики больных основной и контрольной групп

Показатель	Основная группа больных	Контрольная группа больных
Средний возраст, лет	59,3±10,6 лет (42-77)	52,5±11,7 (33-68)
Средний размер опухоли, мм	39,3±7,5 (29-57)	39,5±7,5 (25-52)
Средняя сумма баллов по шкале RENAL	7,6±1,2 (6-10)	6,8±0,9 (5-8)
Средняя продолжительность ТИП, мин	12,6±2,3 (9-16)	11,3±3,1 (6-15)
Средний объем кровопотери, мл	207,5±237,9 (50-800)	97±32,7 (50-150)

У всех 12 больных основной группы дефект полостной системы был менее 2 см. В одном случае с суммой баллов 10 по шкале RENAL была выполнена конверсия, одна почка потеряна из-за сложности резекции.

Средний срок наблюдения составил 5,4±3,1 мес. (1-10). Интраоперационные кровотечения возникли у 2 больных основной группы. Случаев пассажа мочи по страховым дренажам, отсроченных кровотечений, нарушения почечной функции в раннем и позднем послеоперационном периодах у наших больных не отмечено. По данным гистологического исследования во всех случаях был диагностирован почечно-клеточный рак; миграции стадии не отмечено. Во всех случаях хирургический край резекции был отрицательным.

Заключение. Таким образом, использование модифицированной методики ЛРП позволило выполнять сложные резекции почки (с суммой баллов до 10 по шкале RENAL) на фоне продолжительности ТИП, достоверно не отличающейся (p=0,334 Mann-Whithitney U-test) от длительности более простых ЛРП (без вскрытия полостной системы). Относительно небольшая продолжительность ТИП объясняет отсутствие нарушения почечной функции в послеоперационном периоде. Мы полагаем, что тщательное ушивание ложа резецированной опухоли с использованием техники «скользящих клипс» при дефектах полостной системы менее 2 см безопасно с точки зрения развития мочевых свищей. Использование предложенной модификации ЛРП позволит расширить показания к ЛРП.

Сведения об авторах статьи:

Кит Олег Иванович – профессор, директор ФГБУ РНИОИ Минздрава России. Адрес: 344037, г. Ростов-на-Дону, ул. 14-линия, 63. Тел. +7863300-30-05. E-mail: onko-sekretar@mail.ru

Димитриади Сергей Николаевич – к.м.н., врач-уролог ФГБУ РНИОИ Минздрава России. Адрес: 344037, г. Ростов-на-Дону, ул. 14-линия, 63. Тел. +79282791790. E-mail: dimitriadi@yandex.ru

ЛИТЕРАТУРА

1. Алексеев, Б.Я.. Лапароскопическая резекция почки / Б.Я. Алексеев, И.Г. Русаков, В.А. Поляков// Российский онкологический журнал. –2006. –№6. – С.16-20.
2. Матвеев, В.Б. Роль лапароскопической хирургии в лечении опухолей почки / Матвеев В.Б., Комаров И.Г., Алексеев Б.Я., Медведев В.Л. [и др.] //Онкоурология, – 2005. – № 3. – С. 14-17.
3. Клиническая онкоурология/ под ред. Б.П. Матвеева. – М.: ООО «Издательский дом «АБВ-пресс». – 2011. – С. 76-77.
4. Янковская, И.Е. Лапаро- и ретроперитонеоскопическая резекция почки / И.Е.Янковская, О.В.Теодорович, Э.А. Галлямов, Н.Б. Забродина // Урология. – 2011. –№3. – С. 43-47.
5. Ficarra V., Novara G., Secco S. Preoperative aspects and dimensions used for an anatomical (PADUA) classification of renal tumours in patients who are candidates for nephron-sparing surgery. Eur Urol. 2009;56:786
6. Kutikov A., Uzzo R. The R.E.N.A.L. nephrometry score: a comprehensive standardized system for quantitating renal tumor size, location and depth. J Urol. 2009; 182:844-853.
7. Patard J., Pantuck A., Crepel M. Morbidity and clinical outcome of nephron-sparing surgery in relation to tumour size and indication. Eur Urol. 2007; 52:148.
8. Thompson R., Lane B., Lohse C. Every minute counts when the renal hilum is clamped during partial nephrectomy. Eur Urol. 2010;58:340.

УДК 616.61-006.6-089.87.844:57.086.13
© Б.К. Комяков, В.В. Шломин, Б.Г. Гулиев, С.А. Замятнин, Д.В. Товстуха, И.И. Нечаев, 2013

Б.К. Комяков, В.В. Шломин, Б.Г. Гулиев, С.А. Замятнин, Д.В. Товстуха, И.И. Нечаев

РЕЗЕКЦИЯ ПОЧКИ ПО ПОВОДУ РАКА В УСЛОВИЯХ ЕЕ ДЛИТЕЛЬНОЙ ХОЛОДОВОЙ ИШЕМИИ

ГБОУ ВПО «Северо-Западный государственный медицинский университет им. И.И. Мечникова» Минздрава России, г. Санкт-Петербург

В урологической клинике СЗГМУ им. И.И. Мечникова мы располагаем опытом оперативного лечения 13 больных с опухолью почки в условиях ее длительного отключения от магистрального кровотока. Из них у 11 произведена экстракорпоральная резекция почки с ее последующей аутотрансплантацией и в 2-х случаях операция выполнена в условиях полного интракорпорального отключения почки от кровотока и ее селективной перфузии охлажденным раствором «Кустодиола». Сроки наблюдения за больными составили от 4 - 5 месяцев до 3 лет. Рецидива заболевания или признаков диссеминации опухолевого процесса выявлено не было. Таким образом, в тех случаях, когда выполнение операции in situ по абсолютным показаниям без использования методов временной консервации почки становится технически невозможной, показана ее селективная экстра- или интракорпоральная консервация.

Ключевые слова: резекция почки, аутотрансплантация, интракорпоральная консервация.

B.K. Komyakov, V.V. Shlomin, B.G. Guliev, S.A. Zamyatnin, D.V. Tovstukha, I.I. Nechaev

PARTIAL NEPHRECTOMY FOR CANCER IN CASE IF ITS LONG-TERM COLD ISCHEMIA

In urological clinic of Mechnicov NWSMU we have an experience of operational treatment of 13 patients with kidney tumor in conditions of its long disconnection from the main bloodstream. 11 patients underwent extracorporal partial nephrectomy with subsequent autotransplantation and 2 patients were operated with full intracorporal disconnection of a kidney from bloodstream and its selective perfusion by cold “Kustodiol” solution. Patients were followed up from 4.5 months to 3 years. Recurrence of a disease or signs of a dissemination of tumoral process were not revealed. Thus, when surgery in situ on absolute indications, without use of methods of temporary kidney preservation is technically impossible, it is necessary to perform selective extra-or intracorporal preservation.

Key words: partial nephrectomy, autotransplantation, intracorporal preservation.

Рак почки является одним из самых частых онкоурологических заболеваний [1, 2]. Распространенность почечно-клеточного рака в России на 2009 год составила 4,05 случая на 100 тыс. населения [1]. Увеличение количества данных больных связано как с истинным ростом заболеваемости, так и со случайным выявлением опухолей на ранней стадии ее развития при профилактических обследованиях.

Основным методом лечения почечно-клеточного рака остается радикальная нефрэктомия [2, 3]. Вместе с тем в последние годы расширяются показания к органосохраняющим операциям. На сегодняшний день резекция почки на начальных стадиях развития опухоли в большинстве клиник мира является операцией выбора. Абсолютными показаниями к органосохраняющей хирургии рака почки остаются опухолевое поражение единственной почки, двусторонний рак или опухоль при выраженной хронической почечной недостаточности [2, 4]. В то же время при больших центрально расположенных новообразованиях органосохраняющая операция in situ предполагает длительную ишемию и зачастую становится технически невыполнимой. В подобных случаях применяется экстракорпоральная резекция почки.

В литературе встречаются многочисленные публикации, посвященные интракорпоральной противоишемической защите различных органов [5, 6]. Однако данные методы не позволяют перекрыть почечный кровоток в течение длительного времени. При необходимости отключения почки от магистрального кровотока выполняется ее экстракорпоральная резекция с последующей аутотрансплантацией. В России подобная операция у больной с синдромом Van Hippel-Linday была впервые произведена в 1992 году Б.К. Комяковым [7]. В нашей стране экстракорпоральная резекция почки выполняется в редких случаях в многопрофильных стационарах и по абсолютным показаниям. Так, В.Б. Матвеев и соавторы приводят результаты 8 успешно выполненных экстракорпоральных резекциях по поводу рака почки.

Материал и методы. В клинике урологии СЗГМУ им. И.И. Мечникова мы располагаем опытом оперативного лечения 13 больных с опухолью почки в условиях ее длительного отключения от магистрального кровотока. Из них у 11 больных произведена экстракорпоральная резекция почки с ее последующей аутотрансплантацией, и в 2-х случаях операция выполнена в условиях полного интракорпорального отключения почки от кровотока и ее селективной перфузии охлажденным раствором «Кустодиола». У 9 пациентов опухолевый узел локализовался в правой почке, у 2 – был выявлен двусторонний почечно-

клеточный рак, еще 2 женщины оперированы по поводу опухоли единственной почки. Возраст больных колебался от 27 до 67 лет (средний возраст 54±6,2 года).

Предоперационное инструментальное обследование включало: УЗИ, МСКТ почек, органов брюшной полости и малого таза; КТ-ангиографию сосудов почек, рентгенографию грудной клетки, нефросцинтиграфию.

Экстракорпоральная резекция в 4 (30,8%) случаях была выполнена при наличии крупной центрально расположенной опухоли одной почки, которую было невозможно удалить in situ. Функция второй почки была существенно снижена в связи с имевшимися в ней крупными конкрементами. Еще у двух (15,4%) больных имелся двусторонний опухолевый процесс. Двум (15,4%) пациенткам подобная операция произведена в связи с выявленным у них раком единственной левой почки. В 3 (23,1%) случаях экстракорпоральная резекция была произведена по элективным показаниям.

Техника экстракорпоральной резекции почки с ее последующей аутотрансплантацией была следующей. Вначале выполнялась радикальная нефрэктомия. Извлеченная почка промывалась холодным раствором «Кустодиола» через почечную артерию до выделения из вены прозрачной промывной жидкости. Следующим этапом производилась резекция почки отступя 0,5-1,0 см от капсулы опухоли. В почечную артерию и мочеточник вводился раствор индигокармина, под контролем которого ушивались дефекты полостной системы и сосудистых стенок. Затем послойно ушивали паренхиматозную ткань, придавая почке шаровидную форму. На заключительном этапе резецированная и вновь сформированная почка трансплантировалась в подвздошную ямку. Почечную артерию анастомозировали с наружной подвздошной артерией, почечную вену – с наружной подвздошной веной «конец-в бок». В 3 (27,3%) случаях мочеточник имплантировали в мочевой пузырь по антирефлюксной методике, а в 8 (72,7%) был выполнен уретероуретероанастомоз.

По мере приобретения опыта мы пришли к выводу, что для длительного выключения почки из кровотока и ее холодовой перфузии нет необходимости отсекать почку от магистральных сосудов и мочеточника и извлекать наружу. В результате была разработана техника консервации почки in situ. Используя ее, нами была выполнена резекция почки у 2 (15,4%) больных в условиях ее полного отключения от кровотока и селективной перфузии охлажденным кардиоплегическим раствором.

Операция производилась из бокового люмболапаротомического доступа. Выделялась почка вместе с окружающей жировой клетчаткой, мобилизовывались почечные артерия и вена и участок нижней полой вены. Проводилось отжатие почечной артерии у основания, просвет ее вскрывался, и в нее заводилась первая приводящая канюля. По установленной канюле производилась перфузия почки физиологическим раствором до полного отмывания из нее содержащейся крови в венозную систему. Затем выполнялось отжатие почечной вены, ее просвет вскрывался, и в нее заводилась вторая отводящая канюля. По первой канюле осуществлялась перфузия охлажденного раствора «Кустодиол», отток осуществлялся по второй канюле. В результате отключения от кровообращения освобожденная от имевшейся в ней крови и охлажденная до 4-7°С почка была подготовлена для выполнения на ней запланированного объема оперативного вмешательства без особого ограничения во времени.

Выполнялась резекция почки отступя 0,5-1,0 см от капсулы опухоли. Видимые дефекты сосудистых стенок и полостную систему почки ушивали под контролем введенного через мочеточник и почечную артерию раствора индигокармина. На участок резекции почки накладывали гемостатические швы. На заключительном этапе поочередно извлекались канюли из почечной вены и артерии, а их дефекты ушивались. Кровоток восстанавливался, почка приобретала обычную окраску и нормальную температуру.

Длительность экстракорпоральной резекции с ее последующей аутотрансплантацией составила в среднем 284,2 ± 36,6 минуты. Время полной холодовой ишемии почки при новом методе ее интракорпоральной консервации в первом случае равнялась 190 мин, а во втором – 230 мин. Интраоперационная кровопотеря – 750,0 ± 250,0 мл. В 3 (23,1%) случаях проводилась гемотрансфузия. Продолжительность пребывания больных в стационаре колебалась от 17 до 35 дней.

Результаты и обсуждение. Ранние послеоперационные осложнения развились у 5 больных после операции ex vivo. Олигоанурия наблюдалась в 3 случаях. На фоне консервативной терапии функция почки нормализовалась к 3-5-му дням после операции. У одной пациентки имело место послеоперационное кровотечение из места резекции почки, которое потребовало повторного оперативно-

го вмешательства. У одной больной послеоперационный период осложнился облитерацией мочеточника в верхней трети и формированием кожного мочевого свища.

Сроки наблюдения за больными составили от 4 - 5 месяцев до 3 лет. За период наблюдения рецидива заболевания или признаков диссеминации опухолевого процесса выявлено не было. Функция оперированной почки оценивалась по результатам нефросцинтиграфии.

Заключение. Хирургическая коррекция остается основным методом лечения больных почечно-клеточным раком. При опухолевом поражении единственной почки, двустороннем раке или при выраженной почечной недостаточности показано органосохраняющее лечение. Однако в ряде случаев выполнение операции in situ без использования методов временной консервации органа технически невозможно. Селективная экстра- или интракорпоральная консервация позволяет на длительное время отключить почку от магистрального кровотока, резецировать опухоль и минимизировать риск потери ее функции.

Сведения об авторах статьи:

Комяков Борис Кириллович – д.м.н., профессор, зав. кафедрой урологии ГБОУ ВПО СЗГМУ им. И.И. Мечникова Минздрава России. Адрес: 191015, Санкт-Петербург, ул. Кирочная, 41. Тел. (812) 510-94-33. E-mail: komyakovbk@mail.ru

Шломин Владимир Владимирович – к.м.н., заведующий отделением СПб ГБУЗ «Городская многопрофильная больница №2». Адрес: 194354, Санкт-Петербург, Учебный переулок, 5.

Гулиев Бахман Гидаятович – д.м.н., профессор кафедры урологии ГБОУ ВПО СЗГМУ им. И.И. Мечникова Минздрава России. Адрес: 191015, Санкт-Петербург, ул. Кирочная, 41.

Замятнин Сергей Алексеевич – к.м.н., сотрудник СПб ГБУЗ «Городская многопрофильная больница №2». Адрес: 194354, Санкт-Петербург, Учебный переулок, 5. E-mail: elysium2000@mail.ru

Товстуха Денис Владимирович – аспирант кафедры урологии ГБОУ ВПО СЗГМУ им. И.И. Мечникова Минздрава России. Адрес: 191015, Санкт-Петербург, ул. Кирочная, 41.

Нечаев Илья Игоревич – к.м.н., докторант кафедры урологии ГБОУ ВПО СЗГМУ им. И.И. Мечникова Минздрава России. Адрес: 191015, Санкт-Петербург, ул. Кирочная, 41.

ЛИТЕРАТУРА

1. Аксель, Е. М. Заболеваемость злокачественными новообразованиями мочевых и мужских половых органов в России / Е.М. Аксель //Онкоурология. – 2005. – № 1. – С. 3-6.
2. Аляев, Ю.Г. Органосохраняющие операции при опухоли почки / Ю.Г. Аляев [и др.]. – М., 2009. – 272 с.
3. Матвеев, Б.П. Клиническая онкоурология. – М., 2011. – 934 с.
4. Матвеев, В.Б. Органосохраняющее лечение рака почки / В.Б. Матвеев [и др.].//Практическая онкология.–2005.–№3.– С.162-166.
5. Суконко, О.Г. Резекция единственной почки с изолированной перфузией охлажденным раствором «EuroCollins» / Суконко О.Г. [и др.] // Онкоурология. – 2006. – №1. – С. 57-60
6. Руководство по хирургии торакоабдоминальных аневризм аорты / Ю. В. Белов, Р. Н. Комаров. – М., 2010. – 466 с.
7. Комяков, Б.К. Нефрэктомия и экстракорпоральная резекция с противоположной стороны при синхронном раке почек / Б.К. Комяков [и др.] // Урология и нефрология. – 1993. – №3. – С.51-52.

УДК 616.66-089
© С.В. Котов, А.Г.Юсуфов, 2013

С.В. Котов, А.Г.Юсуфов

ПЕРВЫЙ ОПЫТ ЗАМЕСТИТЕЛЬНОЙ КОРПОРОПЛАСТИКИ БУККАЛЬНЫМ ЛОСКУТОМ У БОЛЬНЫХ С БОЛЕЗНЬЮ ПЕЙРОНИ

ГБОУ ВПО «Российский национальный исследовательский медицинский университет им. Н.И. Пирогова» Минздрава России, г. Москва

В данной статье авторы делятся первым опытом и результатами использования слизистой щеки в заместительной корпоропластике искривлений полового члена у больных болезнью Пейрони. С ноября 2011г. двенадцати больным с искривлением полового члена и сохранной эректильной функцией выполнена заместительная пластика полового члена с использованием лоскута слизистой щеки. Операция проводилась двумя бригадами хирургов. В послеоперационном периоде больные получали ингибиторы ФДЭ 5 типа. У всех больных удалось достичь выпрямления полового члена без укорочения его размеров, отсутствия контрактур лоскута, сохранности половой функции, удовлетворенности партнерами.

Ключевые слова: болезнь Пейрони, искривление полового члена, корпоропластика, слизистая щеки.

S.V. Kotov, A.G. Yusufov

THE FIRST ATTEMPT OF VICARIOUS CORPOROPLASTY WITH BUCCAL FLAP IN PEYRONIE PATIENTS

In the article the authors share the experience and results of buccal mucosa use in vicarious corporoplasty of penis curvatures in patients with Peyronie disease. Since November 2011 12 patients with abnormal penis curvature and preserved erectile function were being performed vicarious penis corporoplasty with buccal mucosa use. The operation was carried out by 2 teams of surgeons. After the surgery the patients received PDE5 inhibitors. In all patients the surgery resulted in penis extension, absence of flap contractures, preservation of erectile function, partners' satisfaction.

Key words: Peyronie disease, penis curvature, corporoplasty, buccal mucosa.

Болезнь Пейрони характеризуется локальным фиброзом белочной оболочки полового члена, приводящим к укорочению полового члена за счет искривления и развитию эректильной дисфункции (ЭД). Современное понимание проблемы диктует необходимость сохранения адекватной эрекции без укорочения размеров полового члена, что не может быть достигнуто путем использования пликационных методов коррекции искривления полового члена. Кроме того, использование аллогенных трансплантатов, а также аутологичного материала имеет некоторые особенности индивидуальных и косметологических особенностей. Так, например, у больных с использованием аллогенных материалов, развивается фиброз с локальным утолщением в зоне графтинга, в то время как при венозном замещении иссеченной бляшки необходимо выполнять дополнительный разрез, возможны трудности с размерами, тромботические осложнения культи и т.д. Учитывая анализ литературы, руководствуясь собственным опытом применения различных методов пликационной и заместительной корпоропластики в клинике урологии ГКБ № 1 им. Н.И. Пирогова, представлены результаты накопленного опыта корпоропластики полового члена с использованием слизистой щеки.

Материал и методы. В исследование включено 12 больных в стабильной стадии течения болезни Пейрони, средний возраст 51 год (44 – 63 года). Предоперационное обследование включало в себя сбор анамнеза, расспрос жалоб с ипользованием анкеты МИЭФ – 5, физикальный осмотр с измерением угла искривления полового члена, проведение допплерографии сосудов полового члена на фоне интракавернозного введения ПГЕ-1 (каверджект 20 мг). Средний угол искривления составил 82° ($45 – 120^{o}$) с локализацией бляшки по вентральной, дорсальной и латеродорсальной поверхностям полового члена, в 4-х случаях имелось наряду с вышеуказанным искривлением имелось сужение по типу «песочных часов» (рис 1.).

Размеры бляшек варьировали от 1,5 х 1,5 до 3 х 6 см (рис. 3). Индекс МИЭФ с среднем составил 20,6 балла (11 – 25 баллов). На этапе внедрения заместительной корпоропластики с использованием слизистой щеки хирургическое вмешательство проводилось одной бригадой хирургов, что соответственно, увеличивало продолжительность операции. В последующем на этапе формирования искусственной эрекции путем введения физиологического раствора вторая бригада хирургов проводила забор слизистой щеки. На этапе выделения буккального лоскута больному проводился эндотрахеальный наркоз. Среднее время операции составило 98 мин (70-130 мин), среднее время забора слизистой щеки с последующей подготовкой препарата составило 30 мин. Максимальные размеры выделенного лоскута составили до 4×5 см (рис. 4). Интраоперационно после фиксации буккального лоскута к белочной оболочке выполнялась искусственная эрекция на предмет герметичности наложенных швов, выпрямления полового члена и необходимости выполнения дополнительной пликации (рис. 5). В двух случаях пациентам выполнена дополнительная пликация. В послеоперационном периоде проводились дренирование уретральным катетером на сутки, санация ротовой полости растворами антисептиков, прием мороженого на следующее утро. Антибактериальная терапия в послеоперационном периоде не проводилась. На 2-е сутки пациенты выписывались с рекомендациями приема ингибиторов ФДЭ – 5 типа, тракционного массажа полового члена с третьих суток, повторной явки через 1, 3, 6 месяцев.

Результаты. Всем больным перенесшим заместительную буккальную корпоропластику, удалось полностью корригировать деформацию полового члена без укорочения его размеров (как длины, так и окружности). Интраоперационно после индуцирования эрекции полового члена натяжение лоскута не определялось. У больных отмечено улучшение эректильной функции (увеличение баллов индекса МИЭФ). Спустя 2 недели послеоперационного периода пациенты имели половые контакты без ощущения инородного тела в половом члене как самими пациентами, так и их партнершами. Основной жалобой в послеоперационном периоде являлось наличие парестезии в головке и теле полового члена, прошедшей спустя месяц после операции. Отеков, гематом, выбухания в зоне корпоропластики не отмечалось.

Заключение. Заместительная корпоропластика полового члена с использованием слизистой щеки является достаточно эффективным методом хирургической коррекции деформаций полового члена, позволяющим улучшить качество сексуальной и эректильной функций. Использование слизистой щеки, на наш взгляд, является более физиологичным материалом с лучшим приживлением за счет эластичных свойств, отсутствием формирования контрактур лоскута, местного фиброза за счет реактивных свойств лоскута и самое

главное возможностью замещения дефектов больших размеров, отсутствием необходимости дополнительных разрезов в проекции бедренного треугольника и профилактики осложнений с нарушением лимфовенозного оттока и т.д.

Рис. 1. Дорсолатеральное искривление полового члена

Рис. 2. Разрез в зоне фиброза (бляшки Пейрони) белочной оболочки полового члена

Рис. 3. Поперечный размер дефекта замещения белочной оболочки

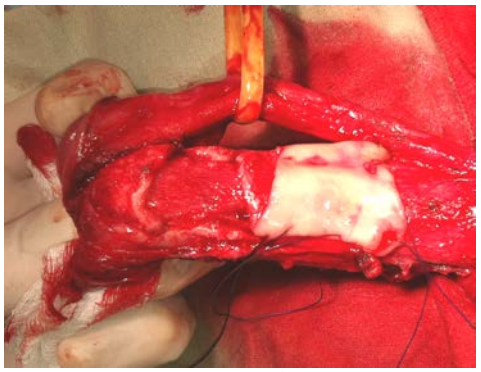

Рис. 4. Сопоставление лоскута с дефектом белочной оболочки

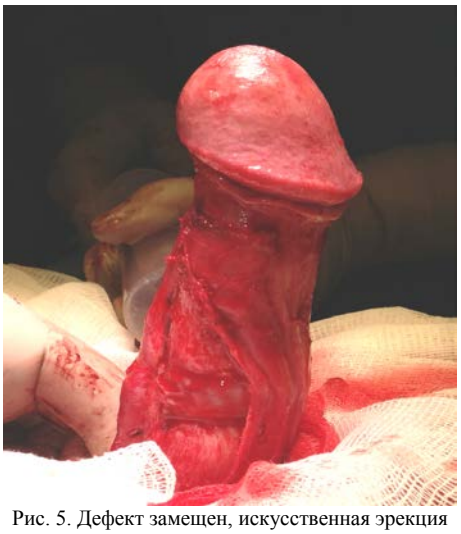

Рис. 5. Дефект замещен, искусственная эрекция

Сведения об авторах статьи

Котов Сергей Владиславович – зав. урологическим отделением № 36, Городская клиническая больница № 1 им. Н.И. Пирогова. Адрес: 117049, г. Москва, Ленинский проспект, 10, корпус 12. E-mail: urokotov@mail.ru.

Юсуфов Анвар Гаджиевич – врач-уролог, урологическое отделение № 36, Городская клиническая больница № 1 им. Н.И. Пирогова. Адрес: 117049, г. Москва, Ленинский проспект дом 10, корпус 12. Тел. (495) 5369208. E-mail: anvar.yusufov@mail.ru

ЛИТЕРАТУРА

1. Luigi Cormio, Alessandro Zucchi & all. Surgical Treatment of Peyronie's Disease by Plaque Incision and Grafting with Buccal Mucosa. European urology 55 (2009) 1469–1476.
2. Paulo H. Egydio. Surgical treatment of Peyronie's disease: choosing the best approach to improve patient satisfaction. Asian J Androl 2008; 10 (1): 158–166.
3. Laurence A Levine and Stephen M Larsen. Surgery for Peyronie's disease. Asian Journal of Andrology (2012), 1–8.
4. CC Carson1 and JL Chun. Peyronie's disease: surgical management: autologous materials. International Journal of Impotence Research (2002) 14, 329–335.
5. Tariq F. Al-Shaiji and Gerald B. Brock. Peyronie's Disease: Evolving Surgical Management and the Role of Phosphodiesterase 5 Inhibitors. The Scientific World JOURNAL (2009) 9, 822–845

УДК 616.62-073.178-7(088.87)
© А.О. Лобкарёв, О.А. Лобкарёв, 2013

А.О. Лобкарев, О.А. Лобкарев

ОБСУЖДЕНИЕ ВОЗМОЖНОСТИ ИЗМЕРЯТЬ ДАВЛЕНИЕ ВНУТРИ МОЧЕВОГО ПУЗЫРЯ БЕСКАТЕТЕРНЫМ СПОСОБОМ С ПОМОЩЬЮ АВТОРСКОГО УСТРОЙСТВА ЛОБКАРЁВЫХ

ГБОУ ДПО «Казанская государственная медицинская академия» Минздрава России, г. Казань

В данной статье мы представляем на обсуждение урологического сообщества наши новаторский бескатетерный метод измерения давления внутри мочевого пузыря и устройство для его осуществления. Сущность наших изобретений заключается в том, что предлагаемый метод измерения внутрипузырного давления предусматривает для его осуществления использование датчика, соединённого с элементом питания и передатчиком значений давления плавающего на поверхности жидкости мочевого пузыря внутри эластичного баллона. Датчик давления, который расположен в баллоне, измеряет давление внутри этого баллона, которое зависит от внутрипузырного давления. А передатчик, который тоже расположен в баллоне, передает значения измеряемого давления на внешнее записывающее устройство, которое располагается вне тела пациента. Этот метод обеспечивает широкие возможности измерения внутрипузырного давления и высокую точность получаемых результатов. Предлагаемые нами метод и устройство позволяют измерять внутрипузырное давление бестравматично в естественных физиологических условиях.

Ключевые слова: измерение внутрипузырного давления; изобретения; устройство; баллон, плавающий на поверхности жидкости в мочевом пузыре.

A.O. Lobkarev, O.A. Lobkarev

THE DISCUSSION OF THE OPPORTUNITY TO MEASURE THE INTRAVESICAL PRESSURE BY LOBKAREVS' CATHETERLESS METHOD AND DEVICE

The article presents our novel, catheterless method for measuring the urinary bladder pressure and a device for implementing thereof to be discussed by urological community. The essence of our inventions is that the proposed method of measuring the intravesical pressure implies usage of a sensor with a battery cell and a pressure transmitter, floating on a surface of urinary bladder liquid inside the elastic balloon. The sensor, which is localized in the balloon, measures the pressure inside the balloon. This pressure depends on the intravesical pressure. And the transmitter, also localized in the balloon, transmits the results of measuring to the external recorder located outside the patient's body. This method provides wide opportunities for measuring of intravesical pressure and high accuracy of measurement results. The proposed method and the device allow measuring the intravesical pressure non-traumatically in its natural physiological state.

Key words: measurement of intravesical pressure; inventions; device; the balloon floating on the surface of bladder liquid.

Методология проведения исследования «Давление – поток» (ИДП) и оценка его параметров считается общепринятой. Обязательным компонентом ИДП является измерение давления внутри мочевого пузыря (внутрипузырное давление) и в полости прямой кишки (абдоминальное давление) в фазу накопления мочи и в фазу опорожнения мочевого пузыря [1,2]. Причём при опорожнении мочевого пузыря во время мочеиспускания проводится урофлоуметрия – измерение объемной скорости потока [3,4].

Внутрипузырное давление (ВПД) является важным показателем в диагностике и лечении таких урологических заболеваний, как аденома простаты, задержка мочи, недержание мочи и ряда других [3]. В настоящее время измерение ВПД осуществляется с помощью введения измерительного катетера в мочевой пузырь каким-либо одним из двух способов – трансуретральным или эпицистостомическим [5]. По данным отечественных и зарубежных авторов, при использовании и трансуретрального, и эпицистостомического способов введения измерительных катетеров в мочевой пузырь возникают технические проблемы, которые до сих пор не имеют решения: 1) травматичность введения измерительных катетеров в мочевой пузырь; 2) нефизиологичность условий проведения исследования, так как пациент вынужден жить и работать с катетерами, введенными через мочеиспускательный канал или надлобковую стому; 3) постоянная угроза выпадения измерительных катетеров из мочевого пузыря; 4) риск развития инфекционно-воспалительных осложнений из-за постоянного пребывания катетеров в мочевых путях; 5) несоответствие ощущений пациента при проведении исследования и его повседневных жалоб, что объясняется это тем, что введённые любым способом катетеры механически раздражают нижнюю стенку мочевого пузыря и тем самым симулируют ощущения и/или жалобы, не характерные для повседневной жизни пациента [1-6].

То же самое можно сказать и о методике измерения абдоминального давления с помощью катетера, вводимого в прямую кишку в ходе ИДП [2].

В связи с этим представляются актуальными разработка и изучение альтернативных, малоинвазивных способов и устройств для

измерения внутрипузырного и абдоминального давлений.

Наши изобретения предназначены для измерения давления внутри мочевого пузыря при проведении диагностических и лечебных процедур. Сущность их заключается в том, что давление в мочевом пузыре измеряется датчиком, соединённым с передатчиком сигналов давления и элементом питания, которые размещены внутри эластичного баллона, плавающего на поверхности жидкости мочевого пузыря (мочи). Датчик, расположенный внутри этого баллона, фиксирует значения давления внутри этого же баллона. Данное давление зависит от давления непосредственно в мочевом пузыре, так как эластичная оболочка баллона передает давление от мочи на газ, содержащийся в баллоне. Эти значения давления с помощью передатчика передаются на внешнее записывающее устройство, расположенное вне тела пациента. Для работы датчика и передатчика используется энергия элемента питания, который непосредственно соединен с ними.

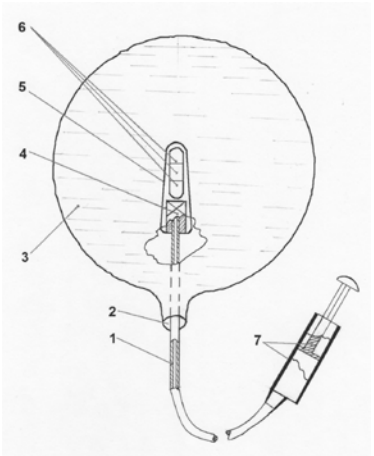

Рис. 1. Баллон (5), сделанный из эластичного материала, содержащий датчик давления, передатчик значений давления и элемент питания (6), соединённый с трубчатым проводником (1) через обратный клапан (4), вводится трансуретрально (2) в сдутом состоянии в мочевой пузырь (3). Затем баллон (5) раздувается газом с помощью дозатора(7), соединённого со свободным концом трубчатого проводника (1)

Наш бескатетерный способ обеспечивает широкие возможности для измерения внутрипузырного давления и высокую точность результатов этих измерений. По сравнению с общепринятыми сегодня методиками он дает преимущества: 1) малая травматичность манипуляции; 2) нет угрозы выпадения катетеров из мочевого пузыря и риска развития инфекционных осложнений, обусловленных наличием катетеров в мочевых путях, так как катетеры отсутствуют в принципе; 3) обеспечение привычных условий жизни и работы пациента, так как катетеры в мочевых путях отсутствуют на протяжении всего периода измерения давления; 4) точно воспроизводятся жалобы пациентов, так как нет раздражения рефлексогенной зоны на нижней стенке мочевого пузыря, поскольку измерительный баллон находится вблизи верхней стенки мочевого пузыря.

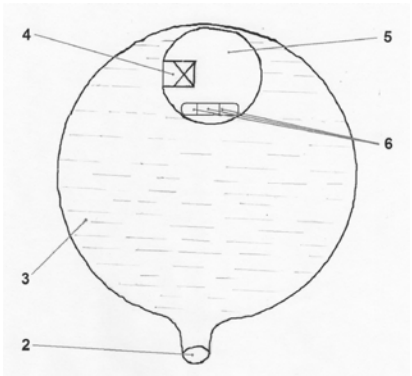

Рис. 2. Проводник отсоединяется от обратного клапана и удаляется. Заполненный газом баллон (5) остается в плавающем состоянии на поверхности жидкости мочевого пузыря (3). Датчик давления и передатчик (6) начинают передавать внутрипузырное давление. После того как диагностические процедуры завершены, газ выпускается из баллона с помощью эндоскопа. Затем сдутый баллон выводится из мочевого пузыря (3) через уретру (2).

Это устройство является плавучим и неинвазивным. Оно может быть легко и малотравматично введено в мочевой пузырь и легко выведено из него. Оно не раздражает нижнюю стенку мочевого пузыря.

На представленные в данной статье разработки нами в 2012 году была подана заявка в Федеральный институт промышленной собственности на получение патента на изобретение (№ 2012101539), а также в Европейское патентное ведомство в соответствии с процедурами Patent Cooperation treaty (PCT).

Сведения об авторах статьи:

Лобкарев Алексей Олегович – к.м.н., ассистент кафедры урологии и нефрологии ГБОУ ДПО КГМА Минздрава России. Адрес: г. Казань, 420012, ул. Муштари, д. 11.E-mail: lobkarev@gmail.com

Лобкарев Олег Александрович – д.м.н., профессор кафедры урологии и нефрологии ГБОУ ДПО КГМА Минздрава России. Адрес: г. Казань, 420012, ул. Муштари, 11. E-mail: lobkarev@gmail.com

ЛИТЕРАТУРА

1. Пушкарь, Д.Ю. Уродинамические исследования у женщин /Д.Ю. Пушкарь, Л.М. Гумин. – М.: МЕДпресс-информ, 2006.– 136 с.
2. Abrams, P. Urodynamics / P. Abrams. – 3rd ed. – Heidelberg: Springer, 2010. – 326 p.
3. Урология. Национальное руководство / Н.А. Лопаткин [и др.]. – М.: ГЭОТАР-Медиа, 2009. – 1024 с.
4. Chapple, C. Urodynamics made easy. – 3rd ed. / C. Chapple, S. MacDiarmid, S. Anand – London: Churchill-Livingstone, 2009. – 232 p.
5. Урофлоуметрия / Е.Л. Вишневский [и др.]. – М.: Печатный город, 2004. – 220 с. – С. 27.
6. Рекомендации по ведению больных с нейрогенными нарушениями мочеиспускания Европейской ассоциации урологов / О.И. Аполихин [и др.] // Экспериментальная и клиническая урология. – 2010, № 1. Приложение.

УДК 616.65 – 002 – 089.87
© И.В. Лукьянов, В.Г. Моталов, В.Е. Синицын, М.Ф. Аль-Харири, А.В. Бакунович, 2013

И.В. Лукьянов[1], В.Г. Моталов[2], В.Е. Синицын[3], М.Ф. Аль-Харири[1], А.В. Бакунович[3]

АНАТОМИЧЕСКИЕ И КЛИНИЧЕСКИЕ АСПЕКТЫ НЕДЕРЖАНИЯ МОЧИ ПОСЛЕ РАДИКАЛЬНОЙ ПОЗАДИЛОННОЙ ПРОСТАТЭКТОМИИ

[1]ГБОУ ДПО «Российская медицинская академия последипломного образования» Минздрава России, г. Москва
[2]ГБОУ ВПО «Первый Московский государственный медицинский университет им. И.М. Сеченова» Минздрава России, г. Москва
[3]ФГБУ «Лечебно-реабилитационный центр» Минздрава России, г. Москва

У 57 больных раком предстательной железы до и после радикальной простатэктомии выполнена эндоректальная магнитно-резонансная томография для определения длины мембранозной уретры. Получены данные о взаимосвязи функции удержания мочи от длины мембранозной уретры. При предоперационной длине мембранозной уретры > 14 мм мочу больные удерживали в 79% случаев, а при ≤ 14 мм – в 51%. При послеоперационной длине мембранозной уретры > 13 мм мочу больные удерживали в 87% случаев, а при ≤ 13 мм – в 41%.

Ключевые слова: рак предстательной железы, радикальная позадилонная простатэктомия, недержание мочи.

I.V. Lukyanov, V.G. Motalov, V.E. Sinitsyn, M.F. Al-Khariri, A.V. Bakunovich

ANATOMICAL AND CLINICAL ASPECTS OF URINARY INCONTINENCE AFTER RADICAL RETROPUBIC PROSTATECTOMY

57 patients with prostate cancer before and after radical prostatectomy underwent endorectal magnetic resonance imaging to determine the length of membranous urethra. The data on the dependence of continence function on the length of membranous urethra have been obtained. In case of preoperative membranous urethral length >14 mm the level of urinary continence was 79%, ≤14 mm - 51%. In case of postoperative membranous urethral length >13 mm the level of urinary continence was 87%, ≤13 mm - 41%.

Key words: prostate cancer, radical retropubic prostatectomy, urinary incontinence.

Несмотря на существование большого количества методов лечения больных локализованным раком предстательной железы (РПЖ), ведущим их них остается позадилонная радикальная простатэктомия (РПЭ), которая приводит к наиболее благоприятным онкологическим результатам и относительно высокому качеству жизни пациентов после операции. Одним их самых частых осложнений РПЭ является недержание мочи (НМ). Возникновению этого нежелательного явления зачастую способствуют ошибки в технике оперативного вмешательства, связанные с несоблюдением анатомических принципов при выполнении вмешательства [1; 2; 3; 4]. С учетом этого разработка анатомо-клинических критериев недержания мочи после РПЭ является актуальной задачей, позволяющей снизить вероятность возникновения такого осложнения.

Материал и методы. В исследование включены 57 больных РПЖ в возрасте от 48 до 72 лет (медиана – 62 года), которым выполнена позадилонная РПЭ. Медиана предоперационного уровня простатического специфического антигена составила 8,7 нг/мл. Пациентам до и после РПЭ выполняли эндоректальную магнитно-резонансную томографию (МРТ) для определения длины мембранозной уретры. Медиана времени наблюдения после операции составила 8 месяцев. Степень недержания мочи после РПЭ определяли по частоте используемых прокладок: 1 – полное удержание мочи; 2 – 1 прокладка в день; 3 – 2-3 прокладки в день; 4 – ≥ 4 прокладки в день; 5 – тотальное недержание.

Результаты. По данным МРТ было выявлено, что показатели предоперационной длины мембранозной уретры у больных варьировали от 6 до 24 мм, при этом ее медиана была равна 14 мм. Значения послеоперационной длины мембранозной уретры составили от 4 до 21 мм, а ее медиана равнялась 13 мм. Полное удержание мочи имело место у 42 пациентов (73,7%), 1 прокладку в день использовали 8 пациентов (14,0%), 2-3 прокладки – 2 пациента (3,5%), ≥ 4 прокладок – 3 пациента (5,3%), а тотальное недержание мочи наблюдали у 2 пациентов (3,5%). При изучении зависимости функции удержания мочи от длины мембранозной уретры выявлены следующие данные: при предоперационной длине мембранозной уретры > 14 мм мочу удерживали 79% больных, а при ≤ 14 мм – 51%. При послеоперационной длине мембранозной уретры > 13 мм мочу удерживали больные в 87% случаев, а при ≤ 13 мм – в 41% случаев. Все представленные различия по функции удержания мочи после операции носили статистически значимый характер ($p < 0,05$).

Заключение. Таким образом, данное исследование показало, что выполнение позадилонной РПЭ с учетом индивидуальных анатомических особенностей сфинктера уретры и

сохранением максимальной длины мембранозной уретры позволяет существенно снизить вероятность возникновения недержания мочи после оперативного вмешательства.

Сведения об авторах статьи:

Лукьянов Игорь Вячеславович – к.м.н., доцент кафедры урологии и хирургической андрологии ГБОУ ДПО РМАПО РМАПО Минздрава России. Адрес: 123995, г. Москва, ул. Баррикадная, д.2/1.

Моталов Владимир Григорьевич – д.м.н., профессор кафедры анатомии человека ГБОУ ВПО Первого МГМУ им. И.М. Сеченова Минздрава России. Адрес: 119991, г. Москва, ул. Трубецкая, д. 8, стр. 2.

Синицын Валентин Евгеньевич – д.м.н., профессор, руководитель центра лучевой диагностики ФГБУ «Лечебно-реабилитационный центр» Минздрава России. Адрес:125367, г. Москва, Иваньковское шоссе, д. 3.

Аль-Харири Мухаммад Фирас – аспирант кафедры урологии и хирургической андрологии ГБОУ ДПО РМАПО РМАПО Минздрава России. Адрес: 123995, г. Москва, ул. Баррикадная, д.2/1. E-mail: firas_alhariri@hotmail.com

Бакунович Александр Владимирович – центр лучевой диагностики ФГБУ «Лечебно-реабилитационный центр» Минздрава России. Адрес:125367, г. Москва, Иваньковское шоссе, д. 3.

ЛИТЕРАТУРА

1. Myers R.P. Practical surgical anatomy for radical prostatectomy // Urol. Clin. North Am. 2001. Vol. 28, N 3. P. 473–490.
2. Recovery of urinary continence after radical prostatectomy: association with urethral length and urethral fibrosis measured by preoperative and postoperative endorectal magnetic resonance imaging / Paparel P., Akin O., Sandhu J.S., Otero J.R., Serio A.M., Scardino P.T., Hricak H., Guillonneau B. // Eur. Urol. 2009. Vol. 55, N 3. P. 629–639.
3. A critical analysis of the current knowledge of surgical anatomy related to optimization of cancer control and preservation of continence and erection in candidates for radical prostatectomy / Walz J., Burnett A.L., Costello A.J., Eastham J.A., Graefen M., Guillonneau B., Menon M., Montorsi F., Myers R.P., Rocco B., Villers A. // Eur. Urol. 2010. Vol. 57, N 2. P. 179–192.
4. Full functional-length urethral sphincter preservation during radical prostatectomy / Schlomm T., Heinzer H., Steuber T., Salomon G., Engel O., Michl U., Haese A., Graefen M., Huland H. // Eur. Urol. 2011. Vol. 60, N 2. P. 320-329.

УДК 616.65-006.6-06-085.849.2-089-072.1

А.Г. Мартов, Д.А. Абдуллаев, А.С. Андронов, Д.О. Джалилов

А.Г. Мартов[1], Д.А. Абдуллаев[1], А.С. Андронов[2], Д.О. Джалилов[1]

ЭНДОСКОПИЧЕСКИЕ МЕТОДЫ ЛЕЧЕНИЯ ОБСТРУКТИВНЫХ ОСЛОЖНЕНИЙ БРАХИТЕРАПИИ

[1]ГБОУ ДПО «Российская медицинская академия последипломного образования» Минздрава России, г. Москва
[2]ФГБУ «НИИ урологии» Минздрава России, г. Москва

Работа посвящена оценке результатов применения эндоскопических методов лечения у пациентов с обструктивными осложнениями после перенесенной брахитерапии по поводу рака предстательной железы. В исследование включены 39 пациентов с диагнозом рак предстательной железы в стадиях T1-T3, которым выполнялась интерстициальная лучевая терапия. Проведен анализ эффективности различных эндоскопических оперативных вмешательств в условиях лучевого поражения уретры и простаты.

Ключевые слова: рак предстательной железы, брахитерапия, ТУР простаты.

A.G. Martov, D.A. Abdullaev, A.S. Andronov, D.O. Dzhalilov

ENDOSCOPIC METHODS OF OBSTRUCTIVE COMPLICATIONS TREATMENT AFTER BRACHYTHERAPY

The scientific work is devoted to assessing the results of endoscopic treatment in patients with obstructive complications after brachytherapy for prostate cancer. The study included 39 patients with prostate cancer T1-T3 stage, who underwent interstitial radiation therapy. The analysis of the effectiveness of various endoscopic surgeries in radiation injury of urethra and prostate has been carried out.

Key words: Prostate cancer, brachytherapy, prostate transurethral resection.

Рак предстательной железы (РПЖ) считается сегодня одной из самых серьезных медицинских проблем среди мужского населения. В Европе он является наиболее распространенным солидным раком, заболеваемость которым составляет 214 случаев на 1000 мужчин, опережая рак легких и колоректальный рак. К тому же в настоящее время РПЖ занимает 2-е место среди онкологических заболеваний по смертности мужчин [1]. Наряду с «золотым стандартом» терапии локализованных форм РПЖ – радикальной простатэктомией – в последние годы все большую популярность получает метод брахитерапии. Метод основан на внедрении в ткань предстательной железы закрытых микроисточников I^{125}.

С начала применения брахитерапии до сегодняшнего дня соотношение радикальной простатэктомии (РПЭ) к брахитерапии в пользу последней неуклонно увеличивается. Так, в США с 1994 по 2003 гг. количество брахитерапий увеличилось с 4 до 52 тыс. в год. Результатом брахитерапии является безреци-

дивная выживаемость от 66 до 95% при сроках наблюдения 5-12 лет [2,3].

Несмотря на то, что брахитерапия представляется как малоинвазивный метод лечения рака предстательной железы, ему, как и любому методу лечения присущи различные осложнения. На основании многоцентровых исследований разработана классификация расстройств мочеиспускания после брахитерапии, которые включают три степени нарушений: первая степень – это ранняя обструктивная симптоматика, требующая приема альфа-адреноблокаторов. Вторая степень требует интермиттирующей катетеризации. При третьей степени требуется либо оперативное лечение, либо в меньшей степени цистостомия и бужирование уретры [4,5].

Осложнения брахитерапии в свою очередь можно разделить на ранние и поздние. Ранние, возникащие до 12 месяцев после операции, – это в основном ирритативные расстройства мочеиспускания, острая задержка мочеиспускания, стриктуры уретры, проктит. Патогенез ранних осложнений, по нашему мнению, в основном обусловлен отеком предстательной железы, лучевым простатитом и уретритом вследствие высокой дозы облучения, приходящейся на эти органы (до 200 Гр для предстательной железы и 120 Гр для уретры). Так, частота острой задержки мочеиспускания после брахитерапии, по данным разных авторов при достаточном количестве наблюдений составляет от 5 до 22% случаев [2,3,6]. Консервативное лечение, как правило, оказывается эффективным, однако применение интермиттирующей катетеризации мочевого пузыря может приводить к развитию стриктур или облитераций уретры. В качестве первой медицинской помощи в таких ситуациях обычно больным устанавливают эпицистостому, которая, решая проблему оттока мочи из мочевого пузыря в сою очередь усложняет последующее восстановление самостоятельного мочеиспускания. Помимо этого имеет место пустой мочевой пузырь, что также увеличивает вероятность развития лучевого цистита.

К поздним осложнениям, возникающим позднее 12 месяцев после брахитерапии, относят: склероз простаты (шейки мочевого пузыря), недержание мочи, стриктуру уретры, гематурию, эриктильную дисфункцию, проктит, а также осложнения эндоскопической хирургии после брахитерапии (2,6). Так, например, по данным ряда авторов, причиной стрессового недержания мочи у больных после брахитерапии в большинстве случаев является трансуретральная резекция предстательной железы, выполненная с целью ликвидации инфравезикальной обструкции [5,6].

Таким образом, сохранение и повышение качества жизни является принципиальной задачей для пациентов после брахитерапии. Профилактика и своевременная коррекция осложнений, возникших на фоне проведения интерстициальной лучевой терапии, являются важными факторами лечения больных данной категории и в значительной степени могут улучшить качество их жизни. Внедрение в клиническую практику современных эндоскопических технологий открывает новые перспективы в лечении пациентов с обструктивными осложнениями брахитерапии рака предстательной железы [7,8].

Материал и методы. В основу работы положено исследование результатов эндоскопического лечения обтруктивных осложнений бахитерапии. В исследование были включены 39 пациентов, которым в период с 2001 по 2012 годы производилось оперативное лечение по поводу обструктивных осложнений после произведенной брахитерапии в связи с раком предстательной железы в стадиях Т1-Т3. Всем пациентам выполнялась бархитерапия с I-125. Операции выполнялись на базе Городской клинической урологической больницы №47 города Москвы (теперь ГКБ № 57).

Из всех больных 16 были госпитализированы по поводу острой задержки мочеиспускания и 22 – в связи с хронической задержкой мочеиспускания. У одного пациента был диагностирован правосторонний уретерогидрнефроз. 19 пациентов после брахитерапии продолжался курс адъювантной гормонотерапии, 7-ми дополнительно проведен курс дистанционной лучевой терапии.

Возраст пациентов колебался от 59 до 82 лет. Показатель ПСА после проведенной брахитерапии варьировал от 0,02 до 1,2 нг/мл. По результатам предоперационного обследования объем предстательной железы составлял от 23 до 87 $см^3$.

Всем пациентам проводилось стандартное комплексное клинико-лабораторное обследование, начинавшееся со сбора, изучения жалоб и анамнеза, физикального осмотра. Лабораторные исследования подразумевали клинический биохимический анализ крови, общий анализ мочи, коагулограмму, а также посев мочи с определением чувствительности к антибиотикам. Основными инструментальными методами обследования явились ультразвуковое исследование мочевого пузыря, простаты, обзорная урография, восходящая и

микционная цистография. В отдельных случаях выполнялась магнитно-резонансная томография органов малого таза, динамическая нефросцинтиграфия. Контрольное обследование было произведено всем пациентам спустя 1,3,6 и 12 месяцев и включало в себя сбор жалоб по шкале IPSS/QoL, урофлоуметрию, определение объема остаточной мочи и контроль ПСА.

Большая часть оперативных вмешательств проводилась под эпидуральной анестезией у 35 пациентов. В остальных случаях, учитывая выраженные изменения позвоночника, методом выбора был эндотрахеальный наркоз.

8 пациентам по поводу острой и хронической задержки мочеиспускания, возникшей на 9-58-е сутки после брахитерапии, выполнялось эндопротезирование простаты (рис 1).

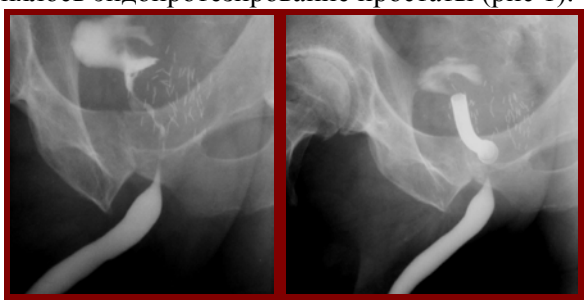

Рис.1. Уретрограммы больного С., 68 лет, 3 месяца после брахитерапии, хроническая задержка мочеиспускания. Установлен простатический стент «Memokath»

В последующем через 7-11 месяцев им всем была выполнена ТУР простаты после удаления простатического стента. 14 пациентам выполнена внутренняя уретротомия или реканализация уретры по поводу ее стриктуры или облитерации, возникшей на 3-32-й месяцы после брахитерапии: 3-м больным внутренняя уретротомия выполнялась дважды, 1-му трижды. В 5-ти случаях операция завершалась установкой уретрального эндопротеза (рис.2).

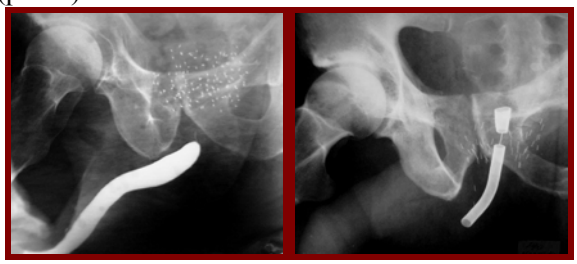

Рис.2. Больной Г., 72 года,1 год после брахитерапии, облитерация уретры, выполнена реканализация бульбозного отдела уретры с установкой эндопротеза Porges Urospiral 3

В 7 случаях внутренняя уретротомия сочеталась с инцизией или ТУР простаты. 16 пациентам через 8-72 месяца после брахитерапии выполнена ТУР простаты в связи с хронической задержкой мочеиспускания (рис.3): 2-м выполнено это дважды, а у 5-ти сочеталось с цистолитотрипсией.

Рис.3. Больной Н., 75 лет, 2.5 года после брахитерапии, хроническая задержка мочеиспускания, ТУР простаты. Удаление лучевых источников

У пациента с правосторонним уретерогидрнефрозом, обусловленным лучевой стриктурой терминального отдела и камнем нижней трети правого мочеточника, развившимся в результате чрезмерно близкого расположения к устью имплантируемых радиоактивных зерен, выполнена трансуретральная резекция мочеточникового устья с эндоуретеротомией, уретеролитоэкстракцией и удалением радиоактивных зерен.

Результаты и обсуждение. Ранний послеоперационный период протекал гладко, всем больным восстановлено самостоятельное мочеиспускание. Время операции составило от 20 до 55 минут. Технической особенностью резекционных операций явилось отсутствие чрезмерного радикализма во время вмешательства. В послеоперационном периоде у 2 больных отмечена острая задержка мочеиспускания, вызванная миграцией эндопротеза, потребовавшая его репозиции, и в 3 наблюдениях на 2-е сутки после операции отмечен острый эпидидимит. Сроки госпитализации составили от 6 до 10 суток. Во всех случаях нами не было отмечено прогрессии основного заболевания, также не зарегистрировано значимого изменения ПСА крови. Уродинамические показатели после трансуретральных операций были характерны для необструктивного типа мочеиспускания при отсутствии значимого объема остаточной мочи, показатели IPSS/QoL составили 12,1/3.1. У больного после эндоуретеротомии при контрольном обследовании через 12 месяцев данных о нарушении оттока мочи не выявлено.

Выводы. Эндоскопические методы лечения являются эффективными и безопасными в ликвидации обструктивных осложнений брахитерапии рака простаты. Брахитерапия должна с осторожностью выполняться пациентам, имеющим необструктивную аденому предстательной железы размерами свыше

60см^3. В случае выявления стриктуры уретры (в качестве причины задержки мочеиспускания) необходимо выполнение внутренней уретротомии, а при рецидивном течении заболевания целесообразно завершить операцию установкой уретрального стента.

Сведения об авторах статьи:

Мартов А.Г. – д.м.н., профессор, зав. отделением ГБОУ ДПО РМАПО. Адрес: 123995, г. Москва, ул. Баррикадная, д.2/1. E-mail: martovalex@mail.ru.

Абдуллаев Д.А. – врач-уролог, аспирант кафедры эндоурологии ГБОУ ДПО РМАПО. Адрес: 123995, г. Москва, ул. Баррикадная, д.2/1.

Андронов А.С. – врач-уролог ФГБУ «НИИ урологии» Минздрава России. Адрес: 105425, Москва, ул. 3-я Парковая, 51.

Джалилов Д.О. – врач-уролог, аспирант кафедры эндоурологии ГБОУ ДПО РМАПО. Адрес: 123995, г. Москва, ул. Баррикадная, д.2/1. E-mail: endoyrology@mail.ru

ЛИТЕРАТУРА

1. Рак предстательной железы //Клиническая онкоурология (под ред. Б.П. Матвеева). – М.: «АБВ-пресс», 2011. – С. 495-561.
2. Костин, А.А. Факторы прогноза осложнений брахитерапии при комплексном лечении рака предстательной железы /А.А. Костин, А.В.Сёмин, А.Д.Каприн, А.Д.Цыбульский // Андрология и генитальная хирургия. – 2010. – №2. – С. 33-38.
3. Мартов, А.Г., Гущин, Б.Л. Роль трансуретральной резекции в устранении инфравезикальной обструкции, вызванной раком предстательной железы // Материалы Пленума Правления Российского общества урологов. – 1999. – С. 232-233.
4. Мартов, А.Г., Сивков, А.В., Ощепков, В.Н. Эндоскопические методы лечения обструктивных осложнений брахитерапии. – М., 2010. – Второй Российский конгресс по эндоурологии и новым технологиям. – С. 63-64.
5. Brandeis JM, Litwin MS, Burnison CM, Reiter RE. Quality of life outcomes after brachytherapy for early stage prostate cancer. J Urol. 2000;163:851–857.
6. Stone N., Stock R., Unger P. Long term biochemical and local control following real-time 1-125 brachytherapy for localized prostate cancer // Eur Urol Suppl. –2003. –Vol. 2. – N 1. – P. 134.
7. Wehle M.J, Scott W. L. et al. Prediction of Genitourinary Tract Morbidity After Brachytherapy for Prostate Adenocarcinoma// Mayo Clin Proc, March 2004, Vol 79.
8. Stone N.N., Stock R.G. Complications Following Permanent Prostate Brachytherapy // Eur Urol. – 2002. – Vol. 41. – P. 427 – 433.

УДК 616.62-003.7-089.879-089.166.5
© И.П. Матюхов, Н.А. Григорьев, 2013

И.П. Матюхов, Н.А. Григорьев

УСТРОЙСТВО ДЛЯ ИЗМЕНЕНИЯ ПОЛОЖЕНИЯ БОЛЬНОГО НА ОПЕРАЦИОННОМ СТОЛЕ ПРИ ЧРЕСКОЖНОЙ НЕФРОЛИТОТРИПСИИ

ГБОУ ВПО «Первый Московский государственный медицинский университет им. И.М. Сеченова» Минздрава России, г. Москва

Используя разработанное нами устройство для изменения положения больного на операционном столе при чрескожной нефролитотрипсии, хирург, отталкиваясь от полученных при обследовании данных, может придать больному наиболее выгодное положение, для последующего выполнения максимально эффективного оперативного пособия. Устройство позволяет существенно облегчить работу оператора на этапе формирования чрескожного доступа у пациентов с избыточной массой тела, имеющих особенности конституционального строения могущих приводить к возникновению затруднений на этапе формирования доступа. В нашем исследовании приняли участие 12 пациентов. На спине прооперированно 5 пациентов, 7 пациентов прооперированно в положении на животе. Всем наблюдаемым выполнялось чрескожное пособие с использованием надувной подушки для чрескожной нефролитотрипсии.

Ключевые слова: мочекаменная болезнь, чрескожная нефролитотрипсия, формирование доступа

I.P. Matyukhov, N.A. Grigoryev

DEVICE FOR CHANGING PATIENT'S POSITION ON THE OPERATING TABLE IN PERCUTANEOUS NEPHROLITHOTOMY

Using the developed device for changing patient's position on the operating table during PCNL the surgeon guided by the observational studies data can position the patient the most advantageous way in order to make the subsequent surgical approach as efficient as possible. The device provides significant facilitation of surgeon's performance at the stage of creating the percutaneous access in stout patients who have constitutional features potentially hampering the creation of the access. 12 patients participated in our study, 5 of them underwent surgery in the supine position whereas the remaining 7 - in the prone position. The percutaneous surgery in all cases was performed using inflatable air cushion for percutaneous nephrolithotomy.

Key words: urolithiasis, percutaneous nephrolithotomy, creation of access

Известно, что при выборе направления нефростомического канала и точки пункции на этапе доступа при чрескожной нефролитотрипсии (ЧНЛТ), всегда учитываются особенности скелетотопии, анатомии чашечно-лоханочной системы (ЧЛС) почки, количества, локализации и характеристик конкрементов [2]. Правильно выбранное направление нефростомического канала, позволяет эффективно осуществить дезинтеграцию конкрементов и их фрагментов с наименьшим риском возникновения интраоперационных осложнений [1,3].

С целью создания максимально удобного положения больного на операционном столе при чрескожном пособии, позволяющего повысить эффективность ЧНЛТ, нами в клиническую практику внедрено устройство – «Надувная подушка для чрескожной нефролитотрипсии». Получен патент на полезную модель №118853, устройство зарегистрировано в Государственном реестре полезных моделей Российской Федерации 10.08.2012г.

Материал и методы. В нашем исследовании приняли участие 12 пациентов. Всем наблюдаемым выполнялось чрескожное пособие с использованием надувной подушки для ЧНЛТ. На спине прооперированно 5 пациентов, 7 пациентов прооперированно в положении на животе. Устройство для изменения положения больного на операционном столе при ЧНЛТ представляет собой резиновый баллон в виде полусферы (рис.1), снабженный шлангом с насосом для нагнетания воздуха и клапаном для стравливания воздуха из баллона, концы баллона соединяются между собой резиновым ремнем.

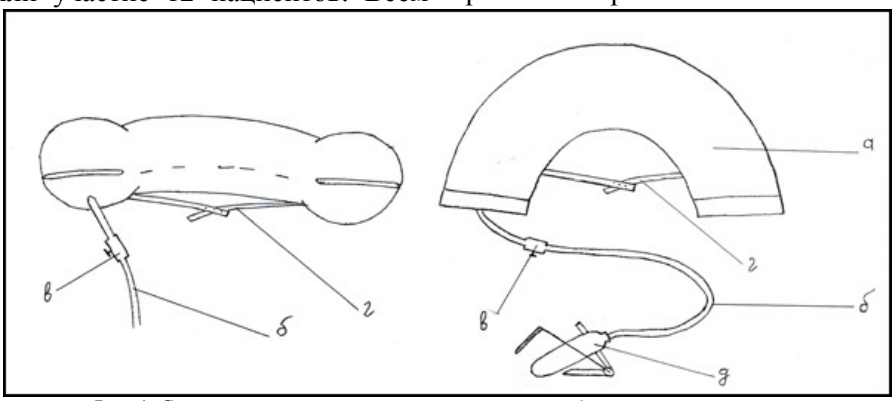

Рис. 1. Схема устройства для изменения положения больного на операционном столе

Результаты. При положении больного на животе во время чрескожного пособия с целью снижения подвижности почки, создания более комфортных условий для осуществления пункции и последующей работы оператора, подушка располагается относительно операционного стола поперечно (рис. 2).

Рис. 2. Расположение устройства при осуществлении ЧНЛТ в положении пациентки на животе

В четырех наблюдениях пункции верхней и средней групп чашечек препятствовало 12 ребро. По причине чего, для осуществления пункции запланированной ранее чашечки, хирургу приходилось осуществлять пункцию под более острым углом. При этом известно, что чем острее угол доступа, тем длиннее нефростомический ход, а чем дальше так называемая точка опоры от кожи (место, где нефроскоп входит в почку), тем менее маневренным в ЧЛС при ЧНЛТ будет дистальный конец эндоскопа. Все это значимо усложняет интраоперационные манипуляции инструментом, делая ее более сложной и менее эффективной [2].

Кроме этого, при неправильном выборе пунктируемой чашечки – ось пункционного канала оказывается расположенной под острым углом к камню и его удаление или невозможно, либо требует форсированных наклонов нефроскопа, чреватых риском повреждений [1].

С целью создания наиболее благоприятных условий для осуществления пункции ЧЛС мы использовали наше устройство. Располагаясь поперечно относительно операционного стола, на уровне мечевидного отростка грудины и 11, 12 ребер подушка создавала дополнительное давление, на нижние отделы грудной клетки и диафрагму.

Почка в таком положении смещалась несколько книзу, что существенно облегчало ультразвуковое наведение на этапе пунктирования ЧЛС уже в обход «мешающим» ребрам, не меняя при этом угла пункции.

В одном наблюдении по причине узкого промежутка между гребнем подвздошной кости и 12 ребром пункции нижней группы чашечек препятствовал гребень подвздошной кости, а ультразвуковое и рентгенологическое наведение были затруднены по причине незавершенной ротации левой почки.

Пациентке С. 54 года, 24.01.2.12 по поводу камня размером 24×16×29мм выполнена ЧНЛТ слева. Пункционный доступ был чрез-

вычайно затруднен из-за узкого промежутка между гребнем подвздошной кости и двенадцатым ребром (рис. 3). Применение различных традиционных валиков не улучшало интраоперационную ситуацию.

Рис. 3. Снимок МСКТ (описание в тексте)

Рис. 4. Вариант положения подушки для ЧНЛТ в положении пациентки на животе

Валик заменен на подушку для ЧНЛТ, расположив последнюю на уровне верхнего отдела передней брюшной стенки, что несколько ниже стандартного расположения подушки (рис. 4), с помощью насоса произведен подъем поясничной области пациентки кверху, примерно на 10-15 см над поверхностью стола. Благодаря этому удалось увеличить расстояние между гребнем подвздошной кости и 12 ребром, почка при создавшемся дополнительном давлении на переднюю брюшную стенку сместилась к верху. После чего при повторном ультразвуковом исследовании удалось визуализировать элементы ЧЛС и беспрепятственно произвести ее пункцию через среднюю группу чашечек, конкремент удалось дезинтегрировать полностью.

В остальных пяти наблюдениях подушка для ЧНЛТ использовалась при пункции нижней чашечки, а ее положение регулировалось интраперационно. Немаловажным является и тот факт, что хирург, используя наше устройство может регулировать уровень приподнятости пациента относительно операционного стола, как до начала оперативного пособия, так и во время операции. С этой целью в шланг, по которому осуществляется нагнетание воздуха в баллон, был встроен специальный клапан для стравливания воздуха (рис. 1, в).

Говоря о положение больного на спине при ЧНЛТ, следует отметить, что подобное положение больного приводит к ограничению пространства для осуществления манипуляций инструментом при нефроскопии. Обусловлено это в первую очередь малым расстоянием между периферическим концом нефростомического тракта и операционным столом [4].

При положении больного на спине надувная подушка для ЧНЛТ подкладывается под поясничную область продольно относительно операционного стола, при необходимости ее концы могут соединяться ремнем (рис. 1,г), поддерживающим ее изогнутую форму. Благодаря своей полусферической форме подушка имеет две точки соприкосновения со спиной пациента (рис. 5), за счет чего создается дополнительный запас пространства между поясничной областью пациента и операционным столом, что является немаловажным условием, учитывая тот факт, что периферический конец оптимального нефростомического тракта зачастую располагается вблизи задней подмышечной линии.

Рис. 5. Расположение устройства при осуществлении ЧНЛТ в положении пациентки на спине

В качестве клинического примера приведем наблюдение. Больная Ф., 71 год, диагноз: мочекаменная болезнь, камень правой почки. Хронический пиелонефрит. Кисты почек.

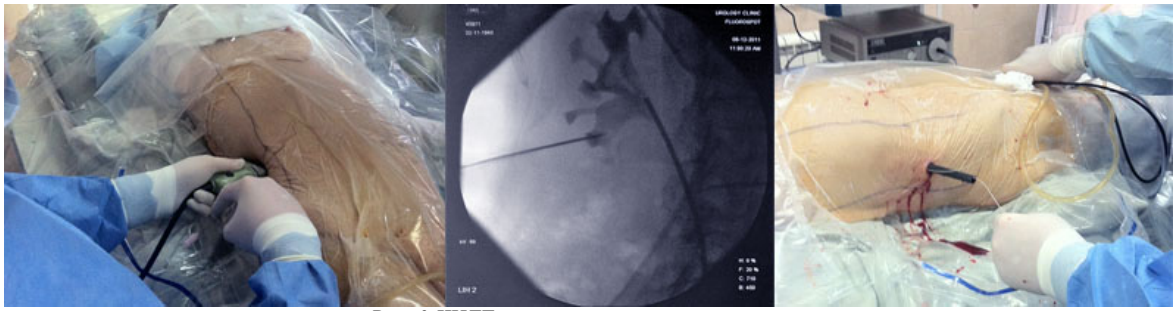

Рис. 6. ЧНЛТ в положении пациентки на спине

При обследовании выявлен конкремент в лоханке правой почки размерами 8,3×18,2×13,3мм. В положении на спине 06.12.2011г. выполнена операция чрескожная нефролитотрипсия справа (рис. 6). Баллон надувной подушки для ЧНЛТ располагался под правой поясничной областью, продольно относительно операционного стола. С помощью насоса произведен подъем поясничной области пациентки кверху, что позволило существенно увеличить запас пространства между столом поясничной областью. Произведена пункция чашечно-лоханочной системы справа через нижнюю переднюю чашечку, конкремент дезинтегрирован полностью. Послеоперационный период протекал гладко.

Выводы. Таким образом, отталкиваясь от полученных при обследовании данных относительно особенностей строения чашечно-лоханочной системы, размеров и расположения конкрементов, используя подушку для ЧНЛТ, оперирующий врач может придать больному наиболее выгодное положение на операционном столе, для последующего выполнения максимально эффективного оперативного пособия. Устройство позволяет существенно облегчить работу оператора на этапе формирования чрескожного доступа у пациентов с избыточной массой тела, имеющих особенности конституционального строения могущих приводить к возникновению затруднений на этапе формирования доступа. Немаловажным является и то, что при возникновении необходимости оперирующий врач, используя устройства, имеет возможность контролировать положения больного на операционном столе во время оперативного вмешательства. Предлагаемое нами устройство является практичным и универсальным, по причине малых и компактных размеров, удобства использования и возможного его применения при различных положениях больного на операционном столе.

Сведения об авторах статьи:

Григорьев Н.А. – д.м.н., профессор, зав. отделом онкологии НИИ Уронефрологии и репродуктивного здоровья человека ГБОУ ВПО Первого МГМУ им. И.М. Сеченова Минздрава России. Адрес: 119991, г. Москва, ул. Трубецкая, д. 8, стр. 2.

Матюхов И.П. – аспирант кафедры урологии ГБОУ ВПО Первого МГМУ им. И.М. Сеченова Минздрава России. Адрес: 119991, г. Москва, ул. Трубецкая, д. 8, стр. 2.

ЛИТЕРАТУРА

1. Аляев Ю.Г., Рапопорт Л.М., Руденко В.И. Мочекаменная болезнь. Актуальные вопросы диагностики и лечения // Врачебное сословие. – 2004. – №4. – С. 4-9.
2. Anatomical Variation Between the Prone, Supine, and Supine Oblique Positions on Computed Tomography: Implications for Percutaneous Nephrolithotomy Access / B. Duty, [et al.] // Arthur Smith Institute for Urology, North Shore–Long Island Jewish Health System, New Hyde Park, NY 2011 // Int. J. urology. – 2011.06.19. – P. 67-71.
3. Percutaneous renal access: tips and tricks. / Marcovich R, Smith AD. // BJU Int. 2005 Mar; 95 Suppl 2. – P. 78 – 84.
4. Complete percutaneous nephrolithotripsy comparison with the prone standard technique. / Falahatkar S, M [et al.] // J Endourol 2008 Nov; 22 (11) 2513-7.

УДК 616.62-003.7-07-09
© О.В. Основин, В.М. Попков, Б.И. Блюмберг, Д.Н. Хотько, А.И. Тарасенко, 2013

О.В. Основин, В.М. Попков, Б.И. Блюмберг, Д.Н. Хотько, А.И. Тарасенко

РЕЗУЛЬТАТЫ ПРИМЕНЕНИЯ ЭЛЕКТРОКОНДУКТИВНОЙ ДИСТАНЦИОННОЙ ЛИТОТРИПСИИ НА АППАРАТЕ «SONOLITH I-SYS» В ЛЕЧЕНИИ БОЛЬНЫХ УРОЛИТИАЗОМ

ГБОУ ВПО «Саратовский государственный медицинский университет им. В.И. Разумовского» Минздрава России, г. Саратов

Дистанционная ударно-волновая литотрипсия занимает одно из ключевых мест в лечении мочекаменной болезни и остается актуальной проблемой в урологии. В статье обобщен опыт лечения 964 пациентов с конкрементами мочевыводящих путей различной локализации с использованием стационарного экстракорпорального ударно-волнового литотриптера нового поколения, модель «Sonolith I-sys» фирмы ЭДАП-TMS. Описаны преимущества электрокондуктивной литотрипсии, показаны результаты и эффективность данного метода лечения.

Ключевые слова: дистанционная ударно-волновая литотрипсия, электрокондуктивность, мочекаменная болезнь.

O.V. Osnovin, V.M. Popkov, B.I. Blyumberg, D.N. Khotko, A.I. Tarasenko

THE RESULTS OF ELECTROCONDUCTIVE EXTRACORPORAL SHOCKWAVE LITHOTRIPSY BY SONOLITH I-SYS DEVICE IN TREATMENT OF PATIENTS WITH UROLITHIASIS

Extracorporal shock wave lithotripsy is one of the key points in the treatment of urolithiasis and remains an urgent problem in urology. This article summarizes the experience of treating 964 patients with urinary calculi of various localization using extracor-

poreal shock wave lithotripter of next-generation «Sonolith I-sys» produced by EDAP-TMS. The advantages of electroconductive lithotripsy, the results and effectiveness of the treatment are presented in the article.

Key words: Extracorporal shockwave lithotripsy, electroconductivity, urolithiasis.

Ежегодная заболеваемость мочекаменной болезнью (МКБ) в мире составляет 3-5%. В 65-70% случаев болезнь диагностируется у лиц в возрасте 20-60 лет, т.е. в наиболее активном трудоспособном периоде жизни. Заболевание в 35-40% случаев носит рецидивирующий характер, а в 11% приводит к ХПН. За последние десятилетия удаление камней из почек и мочеточников претерпело существенные изменения и стало менее инвазивным и травматичным. Этот революционный переход был обусловлен изобретением литотриптеров, посредством которых стала возможным дистанционная ударно-волновая литотрипсия.

Цель работы: определить эффективность электрокондуктивной дистанционной литотрипсии на аппарате «Sonolith I-sys» в лечении пациентов с мочекаменной болезнью.

Материал и методы. Дистанционная литотрипсия (ДЛТ) – это метод, при котором мочевые камни разрушаются в виде мелкодисперсной массы сфокусированными ударно-волновыми импульсами, генерируемыми вне тела пациента. В клинике урологии СГМУ проводится лечение пациентов с МКБ на стационарном экстракорпоральном ударно-волновом литотриптере нового поколения, модель «Sonolith I-sys» фирмы ЭДАП-TMS (Франция), который создан по новейшей технологии в области экстракорпоральной литотрипсии – электрокондуктивной. Электрокондуктивность – это инновационный метод, позволяющий осуществлять эффективную фрагментацию камня во время лечения. Данная технология обеспечивает прецизионный контроль размера, формы и положения фокуса ударной волны, создаваемой электродом, помещенным в капсулу с токопроводящим раствором. Аппарат «Sonolith I-sys» используется с системой симультанного рентгеновского и ультразвукового наведения для эффективной локализации и мониторирования в реальном режиме времени с пользовательским интерфейсом автоматического роботизированного нацеливания на конкремент на отдельном тактильном (тач-скрин) мониторе. Достоинство аппарата в эффективности и гибкости электрокондуктивных ударных волн.

Ударная волна генерируется электродом в высококондуктивном электролитическом разрешении, затем фокусируется эллипсоидным рефлектором с максимумом энергии в точке фокуса. Максимальная глубина расположения фокуса – 210мм. Увеличенный диаметр рефлектора обеспечивает безболезненное лечение, не требующее анестезии.

Обладая широким спектром действия и оптимальным инженерным решением, электрокондуктивная технология предоставляет возможность полной свободы действия в области медицинской практики: от безболезненного лечения до его максимальной эффективности. Данная модель литотриптера обладает одним из самых высоких показателей коэффициента эффективности – более 80%.

Нами проведено 1157 сеансов дистанционной литотрипсии 964 пациентам (51% мужчин и 49% женщин) с нефроуретеролитиазом на аппарате «Sonolith I-sys». Средний возраст – 48,1 года (от 15 до 74 лет). Средние размеры конкрементов – 1,3 × 0,7 см (от 0,6 до 3,2 см). При обследовании у 135 (14%) больных обнаружены коралловидные камни, у 223 (23,1%) – одиночные камни лоханки, в 63 (6,5%) случаях – резидуальные. У 228 (23,6%) пациентов камни располагались в чашечках почки, а у 296 (30,7%) обследуемых камни локализовались в мочеточнике: в в/3 – 234 (24,3%) и в с/3 – 62 (6,4%). Из 964 больных у 32 (3,3%) сеанс ДЛТ был проведен на единственной почке. 336 (34,8%) пациентам был установлен стент-дренаж, 184 (19,1%) – чрескожная пункционная нефростома. У 133 (13,8%) обследованных выявлены рентгенонегативные камни. У 86 (8,9%) пациентов нефроуретеролитиаз был двухсторонний. У 93 (9,6%) пациентов сеансы ДЛТ выполнены в экстренном порядке.

Результаты. Количество ударно-волновых импульсов, необходимых для разрушения камня, варьировало от 992 до 3577 за сеанс ДЛТ (в среднем – 2385) мощностью от 11 до 20 кВ, количество сеансов – от 1 до 3. У 684 (71%) пациентов разрушение камня произошло за 1 сеанс, у 222 (23%) – за 2 сеанса, у 58 (6%) – за 3 сеанса ДЛТ. В послеоперационном периоде отмечалась гематурия в течение первых суток. Обструктивные осложнения в виде «каменной дорожки» ликвидированы применением КЛТ у 108 пациента (11,2%).

Выводы. 1. При соблюдении заданных параметров, регламентирующих дробление на аппарате «Sonolith I-sys», эффективность дистанционной литотрипсии составляет 87%.

2. Эффективность первого сеанса на аппарате «Sonolith I-sys» составила 71%, что в 2,5 раза выше, чем на аппаратах предыдущего поколения.

3. Максимальная глубина расположения фокуса на аппарате «Sonolith I-sys» (210 мм и более) позволяет проводить литотрипсию пациентам с массой тела более 120 кг.

4. Система позволяет проведение эффективной мелкодисперсной дезинтеграции конкрементов размером более 2 см и плотностью до 1500 HU.

Сведения об авторах статьи:

Основин О.В.– к.м.н., ассистент кафедры урологии ГБОУ ВПО СГМУ им. В.И. Разумовского Минздрава России. Адрес: 410012, г. Саратов, ул. Б. Казачья, 112.

Попков В.М. – д.м.н., профессор, зав. кафедрой урологии, ректор ГБОУ ВПО СГМУ им. В.И. Разумовского Минздрава России. Адрес: 410012, г. Саратов, ул. Б. Казачья, 112. Тел. (8452) 56-67-96.

Блюмберг Б.И. – к.м.н., профессор кафедры урологии, с.н.с. НИИ фундаментальной и клинической уронефрологии ГБОУ ВПО СГМУ им. В.И. Разумовского Минздрава России. Адрес: 410012, г. Саратов, ул. Б. Казачья, 112.

Хотько Д.Н. – к.м.н., ассистент кафедры урологии ГБОУ ВПО СГМУ им. В.И. Разумовского Минздрава России. Адрес: 410012, г. Саратов, ул. Б. Казачья, 112.

Тарасенко А.И. – сотрудник кафедры урологии ГБОУ ВПО СГМУ им. В.И. Разумовского Минздрава России. Адрес: 410012, г. Саратов, ул. Б. Казачья, 112.

ЛИТЕРАТУРА

1. Лопаткин, Н.А., Дзеранов, Н.К. Дистанционная ударно-волновая литотрипсия спустя 10 лет // Материалы пленума Всерос. общ-ва урологов. – Екатеринбург, 1996. – С.313-323.
2. Дзеранов, Н.К., Лопаткин, Н.А. Мочекаменная болезнь. Клинические рекомендации: Монография. – М., 2007. – С.83-118.
3. Saltutti C., Benedetto D., Fiori M. Extracorporeal lithotripters: is there a new gold standard? In-vivo multifunctional comparison between 6 mobile devices.// Congress Associazione Urologi Italiani, Roma, Italy, 2003.
4. Peterson D.T., Gibbons W.S., Monda J.M., Lee L.M. The first US experience in lithotripsy the Sonolith Praktis.// Poster presented at the TMS booth during the AUA Congress, Chicago, USA, 2003.
5. Caione P., Vanozzi E., Miano R., Collura G. Role and indication for extracorporeal lithotripsy in pediatric patients.// SIUP, Italy, – 2005.

УДК 616.62-089.844: 616.617-089.86-031:611.341
© С.Н. Переходов, М.И. Васильченко, И.В. Семенякин, Д.А. Зеленин, 2013

С.Н. Переходов, М.И. Васильченко, И.В. Семенякин, Д.А. Зеленин

ПРИМЕНЕНИЕ МИКРОХИРУРГИИ ПРИ ФОРМИРОВАНИИ МОЧЕТОЧНИКОВО-КИШЕЧНЫХ АНАСТОМОЗОВ

Городская клиническая больница № 50, г. Москва

Одними из осложнений при формировании артифициального кишечного мочевого пузыря или резервуара являются несостоятельность кишечно-мочеточниковых анастомозов в раннем послеоперационном периоде и развитие стриктуры анастомозов в отдаленном периоде. После изучения морфометрических характеристик стенки тонкой кишки и мочеточника определены параметры шовного материала необходимого для формирования микрохирургических мочеточниково-кишечных анастомозов. Формирование мочеточниково-кишечных анастомозов микрохирургической техникой выполнено у 14 больных. Применение микрохирургии позволило четко сопоставить сшиваемые анатомические структуры, что способствовало сокращению сроков интубации мочеточников, исключило развитие послеоперационных осложнений.

Ключевые слова: микрохирургия, мочеточниково-кишечный анастомоз, цистопластика.

S.N. Perekhodov, M.I. Vasilchenko, I.V. Semenyakin, D.A. Zelenin

MICROSURGERY IN FORMATION OF URETERO-INTESTINAL ANASTOMOSES

One of the complications in the formation of orthotopic intestinal bladder or tank is the failure of the intestinal-ureteral anastomosis in the early postoperative period and the development of anastomotic stricture in the long term. After studying the morphometric characteristics of the small intestine wall and ureter parameters of suture material needed to form a micro-surgical ureteral-intestinal anastomosis nave been determined. Formation of ureteral-intestinal anastomosis using microsurgical technique was performed in 14 patients. Microsurgery allowed to match the sutured anatomical structures, thereby shortening ureteral intubation and eliminating postoperative complications.

Key words: microsurgery, uretero-intestinal anastomosis, cystoplastic

Хирургическое лечение пациентов со злокачественными новообразованиями мочевого пузыря, патологией мочевого пузыря неопухолевой этиологии, требующими цистэктомию, представляет сложную задачу, связанную с частотой послеоперационных осложнений. Одними из осложнений при формировании артифициального кишечного мочевого пузыря или резервуара являются несостоятельность кишечно-мочеточниковых анастомозов в раннем послеоперационном периоде и развитие стриктуры данных анастомозов в отдаленном периоде [1,2,3]. С целью профилактики подобных осложнений при формировании мочеточниково-кишечных анастомозов применялась микрохирургическая техника.

Материал и методы. Морфологическая часть исследования выполнена на 30 объектах: 10 объектов – стенка терминального отдела подвздошной кишки человека, 20 объектов – стенка пояснично-тазового отдела мочеточника человека. Участок кишки и мочеточников забирался интраоперационно.

Формирование мочеточниково-кишечного анастомоза микрохирургической техникой во время операции цистэктомия с

кишечной пластикой мочевого пузыря было выполнено 14 больным, наложено 24 анастомоза.

Способ формирования микрохирургического мочеточниково-кишечного анастомоза осуществляется следующим образом. На проксимальном недетубуляризированном участке кишечного мочевого пузыря выкраивается площадка путем удаления серозной оболочки и частично мышечной оболочки 30-40 × 5-7 мм. Мочеточник укладывается до середины площадки и фиксируется отдельными швами у ее проксимального края, затем вскрывается просвет кишки. Перед сшиванием передней губы анастомоза мочеточник интубируется. Формируется анастомоз между мочеточником и кишечным мочевым пузырем (резервуаром) под оптическим 6-кратным увеличением. Нитью 6/0(7/0) прошивается медиальная губа анастомоза тремя швами на равных расстояниях друг от друга: в перпендикулярной плоскости относительно стенки кишки производится вкол через мышечный слой и подслизистую основу без захвата слизистой оболочки с выколом и последующим вколом через подслизистую основу, мышечную и адвентициальную оболочки мочеточника, после сопоставления сшиваемых тканей нить завязывается. После наложения всех швов аналогичным швом сшивается латеральная губа анастомоза, также тремя швами на равных расстояниях друг от друга, затем накладывается второй ряд швов анастомоза. На медиальной губе анастомоза тремя швами сшивается на равных расстояниях друг от друга в промежутках между швами первого ряда вкол иглы производится через серозную оболочку кишки с последующим вколом через адвентициальную оболочку мочеточника. На латеральной губе, в зоне выкроенной площадки сшивается адвентициальная оболочка мочеточника и подслизистая основа стенки кишки также тремя швами на равных расстояниях друг от друга в промежутках между швами первого ряда. На проксимальный и дистальный края площадки накладываются отдельные лигатуры, при подтягивании за нити производится инвагинация дистального конца мочеточника в просвет кишки. Аналогично выполняется анастомоз с противоположной стороны.

Результаты и обсуждение. Морфометрические данные о толщине слоев стенки пояснично-тазового отдела мочеточника и терминального отдела подвздошной кишки представлены в табл. 1, 2.

Таблица 1

Морфометрические данные толщины стенки пояснично-тазового отдела мочеточника, мкм

Слои стенки	Пояснично-тазовый отдел мочеточника			
	$X \pm S_x$	Min	Max	σ
Адвентициальная оболочка	139,1±4,0	110,0	170,2	19
Мышечная оболочка	245,2±12,0	215,2	284,0	7
Подслизистая основа	108,4±3,3	91,1	175,3	21

Таблица 2

Морфометрические данные толщины стенки терминального отдела подвздошной кишки, мкм

Слои стенки	Терминальный отдел подвздошной кишки			
	$X \pm S_x$	Min	Max	σ
Серозная оболочка	110,0±7,0	109,3	154,1	21
Мышечная оболочка	320,4±15,0	249,4	349,0	39
Подслизистая основа	223,4±14,0	199,0	247,3	33

Сопоставление морфометрических данных с системой маркировки микрошовного материала, применяемого соответственно толщине оперируемой анатомической структуры, определяет номер нити 6/0-7/0 и диаметр иглы 0,3 мм, необходимые при анастомозировании пояснично-тазовой части мочеточника и подвздошного отдела тонкого кишечника.

Учитывая принципы микрохирургии и футлярного строения трубчатых органов при сшивании, не должно происходить сшивание слизистых оболочек, поэтому толщина слизистой при исследовании морфометрических параметров стенки кишечника и мочеточника не учитывается.

Среднее время, затраченное на формирование микрохирургического анастомоза с одной стороны, составило 20 минут. У всех больных мочеточниковые интубаторы были удалены на 6-8-е сутки после операции. На следующий день после удаления интубаторов выполнялась внутривенная урография. Во всех случаях проходимость места анастомоза была удовлетворительная, несостоятельности анастомозов и расширения верхних мочевых путей не было. Из числа пациентов, которым мочеточниково-кишечные анастомозы были выполнены микрохирургической техникой, в послеоперационном периоде возникновения или обострения пиелонефрита не было, что, по нашему мнению, обусловлено ранним удалением мочеточниковых интубаторов. В от-

даленные сроки после операции пузырно-мочеточниковых рефлюксов у больных не было отмечено.

Выводы. Применение микрохирургической техники формирования мочеточниково-кишечных анастомозов позволяет четко сопоставить сшиваемые анатомические структуры, что способствует сокращению сроков интубации мочеточников, уменьшает риск развития послеоперационных осложнений.

Сведения об авторах статьи:

Переходов Сергей Николаевич – д.м.н., профессор, главный врач ГКБ № 50. Адрес: 127206, г. Москва, ул. Вучетича, 21. Тел.: +7 499 7607933. E-mail: info@gkb50.msk.ru.

Васильченко Михаил Иванович – д.м.н., профессор, зам. главного врача по хирургии ГКБ № 50. Адрес: 127206, г. Москва, ул. Вучетича, 21. Тел.: +7 499 7607933. E-mail: vasilhenko@mail.ru.

Семенякин Игорь Владимирович – к.м.н., врач-уролог урологического отделения ГКБ № 50. Адрес: 127206, г. Москва, ул. Вучетича, 21. E-mail: iceig@mail.ru.

Зеленин Дмитрий Александрович – к.м.н., врач-уролог урологического отделения ГКБ № 50. Адрес: 127206, г. Москва, ул. Вучетича, 21. E-mail: d_zelenin@inbox.ru.

ЛИТЕРАТУРА

1. Даренков С.П. Ближайшие и отдаленные результаты уретеросигмостомии с формированием резервуара по Майнц-пауч II и Хасану / Даренков С.П., Соколов А.Е., Оччархаджиев С.Б. // Урология. – 2004. – № 2. – С.7-12.
2. Переверзев А.С. Опухоли мочевого пузыря / Переверзев А.С., Петров С.Б. – Харьков, 2002. – 303 с.
3. Hautmann R.E. Urinary diversion / Hautmann R.E. [et al.] // Urology - 2007.- Vol. 69. – № l – P. 17-49.

УДК 616.6-006-089.5
© В.В. Стадлер, Л.В. Шаплыгин, М.О. Воздвиженский, И.П. Быковец, 2013

В.В. Стадлер[1], Л.В. Шаплыгин[1], М.О. Воздвиженский[1], И.П. Быковец[2]

КАРДИОДЕПРЕССИВНЫЙ И ВАЗОПЛЕГИЧЕСКИЙ ТЕСТЫ – ПРОГНОСТИЧЕСКИЕ МОДЕЛИ В ВЫБОРЕ ВИДА АНЕСТЕЗИИ У ОНКОУРОЛОГИЧЕСКИХ БОЛЬНЫХ

[1]ГБУЗ «Самарский областной клинический онкологический диспансер», г. Самара
[2]ГБУЗ «Самарская областная клиническая больница им. М.И. Калинина», г. Самара

Частота развития гипотензии при центральных нейроаксиальных блокадах, по данным различных авторов, находится в диапазоне 27-33%. Важнейшими факторами, способствующими развитию гипотензии, являются гиповолемия и недостаточность механизмов сердечно-сосудистой компенсации [3]. В качестве неблагоприятного сценария развития гемодинамических реакций рассматривается остановка сердечной деятельности, при которой успех реанимации в силу очевидных причин является незначительным [1]. Высокая опасность описанных неблагоприятных реакций делает необходимым анализ условий, способных моделировать реакцию на блок в каждом конкретном случае.

В работе дан ретроспективный анализ остановки кровообращения во время субарахноидальной блокады с помощью функциональной пробы с нитроглицерином и демонстрируется зависимость реакции кровообращения на блокаду от функционального состояния сердечно-сосудистой системы.

Ключевые слова: нейроаксиальные блокады, гиповолемия, сердечно-сосудистой компенсация

V.V. Stadler, L.V. Shaplygin, M.O. Vozdvizhenskiy, I.P. Bykovets

CARDIODEPRESSIVE AND VASOPLEGIC TESTS AS PROGNOSTIC MODELS FOR ANAESTHESIA CHOICE IN ONCOUROLOGIC PATIENTS

According to the data of various authors, the frequency of hypotension development during central neuraxial blocks is in the range of 27-33%. Hypovolemia and insufficiency of cardiovascular compensation mechanisms are the key factors promoting the development of hypotension. Cardiac arrest is considered to be an adverse developmental variation of hemodynamic reactions. In this respect the success of resuscitation is considered as low due to obvious reasons. High risk of described adverse reactions makes necessary the analyses of conditions that can simulate block reaction in each specific case.

The research work involves retrospective analysis of circulatory arrest during subarachnoid block by using nitroglycerin functional test and demonstrates the dependence of block circulatory reaction on cardiovascular fitness.

Key words: neuraxial blocks, hypovolimia, cardiovascular compensation.

Возможности анестезиологов в оценке действия препаратов применяемых при анестезии, остаются ограниченными. Темп, при котором происходит внедрение в практику объективных методов контроля действия анестетиков, отстает от появления новых препаратов и вариантов сбалансированной анестезии. Результаты анестезии в практике часто оцениваются не путем анализа отдельных компонентов, а на основании определения глубины наркоза и по клинической картине. Известная доля шаблона ощущается при рассмотрении взглядов на проблему адекватности и сбалансированности анестезии и соответствия обезболивания выраженности операционной травмы.

Современное состояние этого вопроса свидетельствует о том, что проблема оценки адекватности и коррекции гемодинамики при анестезии еще далека от окончательного ре-

шения. Причина актуальности этого вопроса кроется главным образом в стремлении анестезиологов уменьшить или полностью устранить неблагоприятные реакции больного на операционный стресс с помощью фармакологических средств и специальных приемов, тестов, дающих минимальные побочные и токсические эффекты. Обсуждается попытка внесения элементов физиологического анализа в проблему оценки некоторых компонентов современной анестезии. Большинство препаратов, используемых для общей анестезии, обладают эффектом депрессии миокарда, который обычно становится ведущим в формировании гемодинамического ответа на индукцию наркоза и поддержание анестезии. Понимание широты компенсаторного ответа гемодинамики позволяет провести вид анестезии с минимальными рисками для пациента.

Целью настоящей работы стало сравнение на индукцию анестезии и введение препаратов, оказывающих инотропный или системный вазодилататорный эффекты.

Материал и методы. Обследовано 25 пациентов (17 мужчин и 8 женщин) онкоурологического профиля, которым проводили многокомпонентную общую анестезию с индукцией тиопентал-натрием (в среднем 4,5 *мг/кг*) после предварительной инфузии 6–8 *мл/кг* кристаллоидов и премедикации на операционном столе (атропин 10,2 *мкг/кг*, реланиум 0,13 *мг/кг* и фентанил 1,4 *мкг/кг*). После интубации трахеи на фоне действия 1–1,5 *мг/кг* сукцинилхолина больным вводили фентанил (суммарно 4,3 *мкг/кг*). ИВЛ проводили в режиме нормовентиляции аппаратом Фабиус GS. Средний возраст больных, отнесенных к I–III классам ASA, составил 55 (18–76) лет. Центральную гемодинамику исследовали методом интегральной реографии с помощью отечественного монитора «ДИАМАНТ-М». Определяли минутную (СИ) и разовую (УИ) производительность сердца, индекс ОПСС. Для энергетической характеристики функции левого желудочка вычисляли индекс его мощности: ИМЛЖ (*Вт/кв. м*) = 0,0022·САД·СИ. Перед индукцией анестезии в операционной последовательно выполняли пробы с кардиодепрессией (внутривенное болюсное введение 500 *мкг/кг* селективного бета-1-адреноблокатора ультракороткого действия эсмолола в течение 1 *мин*) и системной вазодилатацией (500 *мкг* нитроглицерина под язык после нивелирования гемодинамической реакции на предыдущую пробу. Все показатели фиксировали в исходном состоянии, на пике тестовых реакций и после индукции анестезии немедленно по нивелировании гипердинамической реакции на интубацию трахеи. Динамика показателей на разных этапах определялась относительно истинного фона (до выполнения проб). Разделительным критерием реакции на индукцию анестезии была избрана величина сердечного индекса: его снижение ниже 2,2 *л/кв. м2мин* расценивалось как неблагоприятное. При таком значении критерия разделения в оптимальную группу попало 17 наблюдений (группа А), в группу риска (Б) – 8 пациента.

Результаты и обсуждение. В исходном состоянии (перед выполнением проб) группа риска Б отличалась исходно сниженным уровнем СИ ($p = 0,06$) в сравнении с группой А (3,18±0,47 против 2,84±0,1*л/кв. м·мин*). Такая же тенденция ($p = 0,06$) отмечалась и непосредственно перед индукцией общей анестезии (3,47±0,68 против 2,96±0,21 *л/кв. м·мин*). Введение селективного бета-1-адреноблокатора сопровождалось у всех больных снижением СИ и ИМЛЖ на 10% и 11% соответственно с компенсаторным ростом ОПСС (в среднем на 10%). В итоге динамика САД и разовой производительности сердца в целом по всей выборке практически отсутствовала. Величина снижения ИМЛЖ в группах А и Б составила в среднем –9±2% и –16±4% соответственно ($p<0,05$). Динамика других показателей не проявила значимых различий между группами, по-видимому, в силу их малочисленности.

Прием нитроглицерина, напротив, приводил во всех наблюдениях к падению сосудистого тонуса (в среднем на 26%) с компенсаторным ростом минутной производительности сердца (в среднем на 20%) за счет увеличения ЧСС (в среднем на 5%) и УИ (в среднем на 15%). Достоверных различий динамики ни одного из функциональных показателей кровообращения между группами А и Б выявить в данном тесте не удалось.

Наиболее выраженными гемодинамические сдвиги оказались после индукции анестезии, сопровождавшейся у всех пациентов выраженным снижением СИ (в среднем на 22%), главным образом за счет уменьшения УИ (на 19%). Снижение ИМЛЖ составило в среднем 42%, а ОПСС – лишь 6%. Указанные сдвиги привели к снижению САД в среднем на 26%.

Заключение. Пробы с селективным бета-1-адреноблокатором эсмололом гидрохлоридом показали принципиальную возможность прогнозирования реакции кровообращения на кардиодепрессивный эффект индук-

ции при общей анестезии. В силу малочисленности группы эффективным прогностическим критерием оказался лишь индекс мощности левого желудочка (ИМЛЖ), обобщенно отражающий состояние энергетических ресурсов миокарда.

Сведения об авторах статьи:

Стадлер Владимир Владимирович – к.м.н. зав. отделением анестезиологии-реанимации ГБУЗ СОКОД. Адрес: г. Самара, ул. Солнечная 50. E-mail: ev.stadler@mail.ru.

Шаплыгин Леонид Васильевич – д.м.н., профессор, главный врач ГБУЗ СОКОД. Адрес: г. Самара, ул. Солнечная 50.

Воздвиженский Михаил Олегович – к.м.н., зам. главного врача по лечебной работе ГБУЗ СОКОД. Адрес: г. Самара, ул. Солнечная 50.

Быковец Игорь Петрович – врач анестезиолог-реаниматолог отделения анестезиологии-реанимации ГБУЗ СОКБ им. М.И.Калинина. Адрес: 443095, г. Самара, ул. Ташкентская, 159

ЛИТЕРАТУРА

1. Бунятян, А.А. Управляемая гипотензия с помощью внутривенного введения нитроглицерина в условиях общей комбинированной анестезии и операции /А.А. Бунятян, М.Н.Селезнев, Е.В.Фирсов [и др.] // Анестезиология и реаниматология. – 1984. – № 1. – С. 18-24.
2. Воробьев, К.П. Доказательная медицина. Влияние новой медицинской технологии на клиническую практику и научные исследования: сборник лекций и материалов для обсуждения X съезда Федерации анестезиологов и реаниматологов. – СПб., 2006.– С.25-31.
3. Шурыгин, И.А. Мониторинг дыхания: пульсоксиметрия, капнография, оксиметрия. – СПб.: Невский Диалект. – М.: Из-во БИНОМ, 2000. – 301 с.
4. Arata L., Penco M, Agati L. Effect of other provoking tests on cardiovascular fuction // Cardiology. - 1995. - Vol. 30, № 9. - p. 655-699.
5. Asao G., Hirai J., Wake M. et al. // Masui. - 1989. - Vol. 38, № 3. - P. 376-379.
6. Bedford RF, Feinstein B. Hospital admission blood pressure: a predictor for hypertension following endotracheal intubation. Anesth Analg 1990; 59: 367–70.

УДК 618.1-006-089-089.5-032:611.819.59
© В.В. Стадлер, Д.А. Курапов, И.П. Быковец, 2013

В.В. Стадлер[1], Д.А. Курапов[1], И.П. Быковец[2]

ОБОСНОВАНИЕ НЕИНВАЗИВНОГО МОНИТОРИНГА ПРИ ПРОВЕДЕНИИ ЭПИДУРАЛЬНОЙ АНАЛЬГЕЗИИ У БОЛЬНЫХ С СОПУТСТВУЮЩЕЙ ПАТОЛОГИЕЙ

[1]ГБУЗ «Самарский областной клинический онкологический диспансер», г. Самара
[2]ГБУЗ «Самарская областная клиническая больница им. М.И. Калинина», г. Самара

Неинвазивный мониторинг гемодинамики является одной из важнейших и безопасных составных частей современного мониторинга в операционной при проведении эпидуральной анестезии. На этапах мониторинга становятся возможными ранняя диагностика нарушений со стороны системы кровообращения, принятие решения и своевременная коррекция выявленных нарушений. Проведение анестезиологического обеспечения и оптимизация гемодинамического мониторинга при травматичных оперативных вмешательствах в онкогинекологии, представляются сегодня актуальной проблемой с научной и практической точек зрения.

Группу пациенток составили 90 больных онкогинекологического отделения с сопутствующей патологией в возрасте от 30 до 78 лет, которым выполнялось расширенное оперативное вмешательство под комбинированной анестезией: тотальная внутривенная анестезия, интубация трахеи, ИВЛ и эпидуральной анальгезией. Сердечный индекс и общее периферическое сосудистое сопротивление определяли методом интегральной реографии тела человека по М.И. Тищенко с помощью программно-аппаратного комплекса «Диамант – М» (ЗАО «Диамант», РФ), состоящего из реомонитора и компьютера.

Показатели реомонитора интраоперационно позволяли отследить широту компенсаторного ответа сердечно-сосудистой системы, тем самым позволили избежать интра- и послеоперационных осложнений.

Ключевые слова: неинвазивный мониторинг, эпидуральная анальгезия.

V.V. Stadler, D.A. Kurapov, I.P. Bykovets

RATIONALE OF NON INVASIVE MONITORING DURING EPIDURAL ANALGESIA IN PATIENTS WITH CONCOMITANT DISEASES

Non invasive hemodynamic monitoring is one of the most important and safest parts of the modern monitoring in operating-room during epidural anesthesia. During monitoring early detection of circulatory system dysfunction, decision making and opportune correction of violations become possible. Anesthetic management and optimization of hemodynamic monitoring during traumatic surgery in oncogynecology seem to be an urgent problem both in science and practice.

The protocol included 90 gynecological cancer patients with associated pathology department aged 30 - 78 who underwent extensive surgery under combined anesthesia: total intravenous anesthesia, trachea intubation, mechanical ventilation and epidural analgesia. Cardiac index and total peripheral vascular resistance was determined by integral rheography by M.I. Tishenko using hardware-software complex "Diamant – M" (JSC "Diamant", Russia), consisting of reomonitor and PC.

Intraoperative reomonitor indicators allowed tracing the width of compensatory response of cardio – vascular system avoiding intra-and postoperative complications.

Key words: non invasive monitoring, epidural analgesia.

Неинвазивный мониторинг гемодинамики является одной из важнейших и безопасных составных частей современного мониторинга в операционной при проведении

эпидуральной анестезии. Ведущими принципами мониторинга гемодинамики являются: точность, надежность, возможность динамического наблюдения за больным, комплексность, наличие минимального количества осложнений, практичность, дешевизна, доступность получаемой информации. На этапах мониторинга становятся возможными ранняя диагностика нарушений со стороны системы кровообращения, принятие решения и своевременная коррекция выявленных нарушений.

Стандартное мониторирование показателей системной гемодинамики (Гарвардский стандарт), артериальное давление АД (систолическое, диастолическое, среднее), частоту сердечных сокращений ЧСС, электрокардиограмму ЭКГ, сатурацию кислорода SpO2, капнометрию, центральное венозное давление, но у пациентов с сопутствующей патологией, которым проводится оперативное вмешательство под комбинированной анестезией (эндотрахеальный наркоз с эпидуральной анальгезией), требуется контроль дополнительных показателей, ударный объем (УО), сердечный индекс (СИ), общее периферическое сосудистое сопротивление (ОПСС). Проведение анестезиологического обеспечения и оптимизация гемодинамического мониторинга при травматичных оперативных вмешательствах в онкогинекологии представляется сегодня актуальной задачей с научной и практической точек зрения.

Цель исследования. Обоснование неинвазивного мониторинга при проведении эпидуральной анальгезии у больных с сопутствующей патологией.

Задачи. Выявление предикторов развития острой недостаточности кровообращения и различных ее вариантов при онкогинекологических операциях под комбинированной анестезией.

Материал и методы. В 90 наблюдениях СИ и ОПСС определяли методом интегральной реографии тела человека (ИРГТ) по М.И. Тищенко с помощью программно-аппаратного комплекса «Диамант – М» (ЗАО «Диамант», РФ), состоящего из реомонитора и персонального компьютера.

Монитор гемодинамики и жидкостных пространств организма, 2 отведения ЭКГ/РЕО/ЧСС/ЧД, внеклеточная, внутриклеточная и общая жидкость, объем крови, объем плазмы. Расчет показателей в реальном времени. Просмотр трендов всех показателей за последние сутки. Автоматическое ведение протокола наблюдений и других сервисных возможностей. Функциональные возможности комплекса “Диамант-М”: контроль ЭКГ, синхронная регистрация и отображение 2-х отведений ЭКГ, регистрация и отображение кардиоинтервалограммы, контроль ЧСС.

Суть методики заключается в принятии и регистрации сигналов с конечностей при помощи четырех датчиков, которые фиксируются многоразовыми электродами, сигнал поступает через комплекс “Диамант-М” на экран персонального компьютера. Современное программное обеспечение позволяет получать данные, максимально приближенные к данным эхокардиографии, полученные путем инвазивных измерений. Получение информации возможно в режиме реального времени и может реализовываться любым врачом. Метод технологичен и может использоваться для предоперационного и интраоперационного мониторингов.

В группу исследования вошли 90 больных онкогинекологического отделения с сопутствующей патологией в возрасте от 30 до 78 лет, которым выполнялось расширенное оперативное вмешательство под комбинированной анестезией: тотальная внутривенная анестезия, интубация трахеи, ИВЛ и эпидуральная анальгезия. Распределение пациенток по шкале ASA составило: 65 больных II класса, 20 больных III класса, 3 больных IV класса и 2 больных V класса. В премедикацию накануне оперативного вмешательства за 12 часов и за 2 часа до операции вводился диазепам 0,05 мг/кг в/м. В операционной проводилась катетеризация центральной вены, установка эпидурального катетера на уровне $Th_{10} – Th_{11}$, для анестезии использовался анестетик ропивакаин 0,75 %, в/в: диазепам 0,1 мг/кг массы тела, фентанил 4 – 5 мкг/кг, атропин 0,1 мг. На вводную анестезию: тиопентал натрия 5 – 7 мг/кг, рокуроний 0,6 мг/кг после интубации трахеи, ИВЛ-аппаратом Drager FabiusGS, в режиме IPPV с подключением низкопоточной ингаляционной анестезии, севофлуран 1,8-2,1 об%. Интаоперационное обезболивание – фентанил 4 – 5 мкг/кг, мышечные релаксанты рокуроний 0,3 мг/кг. Эпидуральная анальгезия проводилась дробным введением анестетика ропивакаина 0,75 % по 7,5 мг. Контроль гемодинамики: расчет параметров гемодинамики, ударного и минутного объемов крови, ударный и сердечные индексы, системный артериальный тонус, объемная скорость изгнания, период изгнания, общее и удельное периферическое сопротивление сосудов, определяется при помощи монитора гемодинамики и гидратации тканей «Диа-

мант-М» (Санкт-Петербург, 1999 г.), предназначенного для непрерывного контроля состояния пациентов в анестезиологии и интенсивной терапии. Контроль уровня глубины наркоза измерялся при помощи BIS-монитора.

Показатели реомонитора интраоперационно позволяли отследить выраженность гипер- и гиповолемии, широту компенсаторного ответа сердечно – сосудистой системы пациенток по сердечному индексу, общему периферическому сосудистому сопротивлению, разовой производительности сердца, ударному индексу, тем самым позволили избежать интра- и послеоперационных осложнений и, что немало важно, позволили определить адекватность анестезиологического пособия.

Выводы. 1) Расширенный неинвазивный мониторинг исключает осложнения в отличие от инвазивного. 2) Информативен и отслеживает показатели системной гемодинамики при любых анестезиологических и хирургических манипуляциях. 3) Изменения показателей происходят в режиме реального времени в зависимости от клинической ситуации, легко интерпретируем, не требуется длительное дополнительное обучение.

Сведения об авторах статьи:

Стадлер Владимир Владимирович – к.м.н. зав. отделением анестезиологии-реанимации ГБУЗ СОКОД. Адрес: г. Самара, ул. Солнечная 50. E-mail: ev.stadler@mail.ru.

Курапов Дмитрий Александрович – врач анестезиолог-реаниматолог отделения анестезиологии-реанимации ГБУЗ СОКОД. Адрес: г. Самара, ул. Солнечная 50. E-mail: d.a.k.2010@yandex.ru.

Быковец Игорь Петрович – врач анестезиолог-реаниматолог отделения анестезиологии-реанимации ГБУЗ СОКБ им. М.И.Калинина. Адрес: 443095, г. Самара, ул. Ташкентская, 159

ЛИТЕРАТУРА

1. Лебединский К.М., Шевкуленко Д.А., Стадлер В.В. Прогностические модели в выборе метода анестезии: кардиодепрессивный и вазоплегический тесты // Тезисы докладов IX съезда Федерации анестезиологов и реаниматологов России. – Иркутск, 2004. – С. 155-156.
2. Лебединский К.М., Шевкуленко Д.А., Стадлер В.В., Горбачев А.А. Возможности прогностического моделирования в клинической анестезиологии// Тезисы докладов III съезда анестезиологов и реаниматологов Северо-Запада России. – СПб, 2005. – С.54.
3. Стадлер, В.В. Интегральная реография в оценке периоперационного риска развития гемодинамических осложнений // Казанский медицинский журнал. – 2008. – Т. 89, №5. – С.710-712.
4. Leslien S, et al., Blood Press Monit, 2004;9:277-80.
5. Engoren M, Barbee D, Am J Crit Care, 2005;14:40-45.
6. Newman DG, Callister R, Aviat Space Environ med, 1999;70:780-89.

УДК: 616.65.006.6: 615.849.1
© А.В. Фаенсон, Ф.Р. Джабаров, А.Н. Шевченко, 2013

А.В. Фаенсон, Ф.Р. Джабаров, А.Н. Шевченко

ПЕРВЫЙ ОПЫТ ПРОВЕДЕНИЯ БРАХИТЕРАПИИ РАКА ПРОСТАТЫ НА ЮГЕ РОССИИ

ФГБУ «Ростовский научно-исследовательский онкологический институт» Минздрава России, г. Ростов-на-Дону

ФГБУ «РНИОИ» Минздрава России стал первым и единственным медицинским центром юга России, в котором внедрен в практику наиболее современный высокотехнологичный метод радикального излечения локального рака простаты – брахитерапия радиоактивным йодом (I125). В данной статье предпринята попытка оценить первые результаты лечения больных локальным раком простаты в РНИОИ методом брахитерапии I125. В настоящий момент в РНИОИ выполнено 27 операций брахитерапии рака простаты I125. Короткий срок наблюдения за большинством прооперированных больных (3-6 месяцев) не позволяет нам судить об эффективности метода. Можно говорить о том, что брахитерапия хорошо переносилась всеми пациентами. Ближайших послеоперационных осложнений нами отмечено не было. Средний срок нахождения больных в стационаре – 3 дня. Самостоятельное мочеиспускание у всех больных было восстановлено на следующие сутки после операции. Всё вышеизложенное позволяет нам сделать вывод, что данный метод лечения локального рака простаты характеризуется низким уровнем осложнений, коротким сроком пребывания в стационаре и реабилитации больных.

Ключевые слова: рак простаты, брахитерапия радиоактивным йодом, результаты лечения.

A.V. Faenson, F.R. Dzhabarov, A.N. Shevchenko

THE FIRST ATTEMPT OF PROSTATE CANCER BRACHYTHERAPY IN SOUTHERN RUSSIA

Rostov Scientific Research Institute of Oncology (RSRIO) is the first and the only medical center in Southern Russia, which put into practice the most up-to-date high-tech method of radical treatment of local prostate cancer - brachytherapy with radioactive iodine. This paper attempts to evaluate the first results of treatment of patients with locally advanced prostate cancer in RSRIO by brachytherapy I125. Currently, 27 operations of prostate cancer brachytherapy I125 have been performed in RSRIO. Short term monitoring of the majority of operated patients (3-6 months) does not allow us to judge the effectiveness of the method. But it must be noted that all patients came through brachytherapy quite good. No immediate post-operative complications were noted. On the average the patients stayed in the hospital for 3 days. Urination in all patients was restored the next day after the surgery. Thus it

was concluded that this method of local prostate cancer treatment is characterized by a low level of complications, shorter hospital stay and rehabilitation.

Key words: Prostate cancer, brachytherapy with radioactive iodine, results of treatment.

ФГБУ «РНИОИ» Минздрава России стал первым и единственным медицинским центром юга России, в котором внедрён в практику наиболее современный высокотехнологичный метод радикального излечения локального рака простаты – брахитерапия радиоактивным йодом (I^{125}).

Брахитерапия – это современный и высокотехнологичный метод лечения рака простаты, когда микроисточники радиоактивного излучения на основе I^{125} вводятся в паренхиму органа. При этом максимальная доза излучения доставляется непосредственно в простату без поражения прилегающих тканей.

Существующие на сегодняшний день рутинные методы лечения этого заболевания (радикальная простатэктомия, дистанционная лучевая терапия, гормонотерапия), как правило, болезненны для пациентов и нередко ухудшают качество их жизни. [1], [2].

Брахитерапия – наиболее щадящий на сегодняшний день метод лечения локального рака простаты.

Материал и методы. В настоящий момент в РНИОИ выполнено 27 операций брахитерапии I^{125} рака простаты.

Операция состоит из двух этапов.

Первый этап – использование трансректального УЗИ для определения объема простаты и получения информации с координат шаблона для расчёта количества и положения радиоактивных источников. Ультразвуковой трансректальный датчик жестко фиксируется на пошаговом устройстве, которое обеспечивает получение поперечных срезов простаты от основания до апекса с шагом 5 мм.

Расчет доз осуществляется с помощью специальной компьютерной программы. Полученные изображения с контурами простаты, уретры и прямой кишки импортируются в компьютерную планирующую систему. Радиоактивные зерна располагаются в узлах координатной сетки в соответствии с необходимой дозой излучения. Суммарная очаговая доза составляет до 160 Грей в предстательной железе.

Второй этап операции заключается в имплантации радиоактивных источников, которая осуществляется через закрытый промежностный доступ под спинномозговой анестезией. Заправка игл нужным количеством источников осуществляется при помощи зарядной станции, которая исключает контакт источников с окружающей средой. Заправленные источниками иглы вводятся через соответствующие отверстия промежностного шаблона согласно предварительному планированию.

Результаты и обсуждение. Короткий срок наблюдения за большинством прооперированных больных (3-6 месяцев) не позволяет нам судить об эффективности метода.

Можно говорить о том, что брахитерапия хорошо переносилась всеми пациентами. Ближайших послеоперационных ослож-нений нами не отмечено. Средний срок нахождения больного в стационаре – 3 дня. Самостоятельное мочеиспускание восстанавливается на следующие сутки после операции.

Заключение. По данным мирового опыта, брахитерапия микроисточниками I^{125} сопоставима по эффективности с радикальной простатэктомией и дистанционной лучевой терапией в лечении больных локальным раком простаты.[3]. Данный метод характеризуется низким уровнем осложнений, коротким сроком пребывания в стационаре и реабилитации больных.

Сведения об авторах статьи:

Фаенсон Александр Владимирович – к.м.н., врач-онколог отделения онкоурологии ФГБУ РНИОИ Минздрава России. Адрес: 344037, г. Ростов-на-Дону, ул. 14-линия, 63. Тел. 8(863)200-32-81. E-mail faenson.alex@mail.ru

Джабаров Фархад Расимович – д.м.н., заведующий отделением радиологии ФГБУ РНИОИ Минздрава России. Адрес: 344037, г. Ростов-на-Дону, ул. 14-линия, 63. Тел. 8(863)255-11-17.

Шевченко Алексей Николаевич – д.м.н., профессор, руководитель отделения онкоурологии ФГБУ РНИОИ Минздрава России. Адрес: 344037, г. Ростов-на-Дону, ул. 14-линия, 63. Тел. 8(863)283-13-84.

ЛИТЕРАТУРА

1. Nicholas J.Vogelzang. Comprehensive textbook of genitourinary oncology//,1996. 741-759.
2. Wust P. Clinical and physical determinants for toxicity of 125-I seed prostate brachytherapy/ P.Wust, D.Wishka von Borczyskowski, T.Henkel // Radiotherapy and Oncology, 2004. T.73. №1. C.39-48.
3. Potters L. Monotherapy for stage T1-T2 prostate cancer: radical prostatectomy, exernal beam radiotherapy, or permanrnt seed implantation/ L.Potters, E.A.Kein, M.W.Kattan // Radiotherapy and Oncology, 2004. T.71. №1. C.29-33.

УДК 616.16-006
© М.А. Франк, М.Р. Гаитова, С.В. Присяжнюк, М.О. Мурзин 2013

М.А. Франк, М.Р. Гаитова, С.В. Присяжнюк, М.О. Мурзин

ТАКТИЧЕСКИЕ ОСОБЕННОСТИ ДИАГНОСТИКИ И ЛЕЧЕНИЯ СПОНТАННОГО РАЗРЫВА ПОЧКИ

МАУЗ «Городская клиническая больница № 40», г. Екатеринбург

Спонтанный разрыв почки является редкой патологией. В своей практике мы наблюдали 7 человек со спонтанным ренальным кровотечением. В данной статье представлено три клинических случая, которые, по нашему мнению заслуживают внимания. В одном случае было проведено только консервативное лечение, в двух других прибегли к оперативному пособию. При стабильном состоянии пациента от экстренного оперативного вмешательства можно воздержаться. В случае с беременными женщинами тактика лечения, особенно на поздних сроках беременности, должна быть направлена на скорейшее родоразрешение. МРТ – это единственная на сегодняшний день безопасная для плода методика визуализации мочевых путей у беременных.

Ключевые слова: спонтанный разрыв почки, тактика лечения

M.A. Frank, M.R. Gaitova, S.V. Prisyazhnyuk, M.O. Murzin

TACTICAL CHARACTERISTICS OF DIAGNOSIS AND TREATMENT OF SPONTANEOUS KIDNEY RUPTURE

Spontaneous kidney rupture is a rare pathology. There were 7 cases of spontaneous renal hemorrhage observed in our practice. This article presents three medical cases that are worth noting. Only one patient was treated by non-surgical therapy, other two patients underwent surgical treatment. In case of patient's stable condition urgent surgery can be declined. The tactics of treatment of women with last pregnancy must be aimed at sooner delivery. Nowadays, magnetic resonance tomography is the only fetus safe method for urinary tract visualization in pregnant women.

Key words: spontaneous kidney rupture, tactics of treatment.

Спонтанный разрыв почки (СРП), или нетравматический разрыв почки считается одним из редких ургентных угрожающих жизни человека состояний, которое требует незамедлительных действий. Последствием его является возникновение субкапсулярных, перинефральных или паранефральных гематом, с дальнейшей утратой функции пораженного органа.

Согласно определению к спонтанным разрывам почки следует относить разрывы, которые происходят при отсутствии даже лёгкой травмы, незначительного мышечного стресса и физической нагрузки, при этом исключаются больные после хирургического лечения и инструмнтальных исследований.[1]

Первые сообщения о случаях СРП относятся к XVII веку. В 1856 году К. Wunderlich впервые подробно описал клиническую картину ренального кровотечения. Первоначально данная патология была названа «спонтанная апоплексия почечной капсулы», или болезнь Wunderlich.

Материал и методы. В своей практике, мы наблюдали 7 случаев СРП – 6 женщин и 1 мужчина (средний возраст всех пациентов 34 года). 4 случая СРП зарегистрированы справа, 2 – слева. В одном случае наблюдалось метахронное двустороннее поражение. Особого внимания заслуживают три клинических примера.

Пациентка Ф., 38 лет (история болезни 60081), с диагнозом беременность 35-36 недель, гестоз легкой степени, анемия II степени, переведена в экстренном порядке в родильный дом МАУ ГКБ № 40 из городской больницы г. Екатеринбурга. Жалобы на слабость, постоянную ноющую боль в правой поясничной области. Боль появилась около суток назад и за прошедший период времени нарастала. Травму отрицает. У пациентки беременность по счету является третьей. При осмотре выявлена бледность кожного покрова и видимых слизистых. Язык влажный, чистый. Имеются мягкие отеки голеней до средней трети. АД – 120/80 мм рт.ст. пульс 100 ударов в минуту, t – 37,3°С. Живот увеличен соответственно сроку беременности. При пальпации мягкий, болезненный в правых подреберной и боковой областях переднебоковой стенки живота. Диурез около 1,5 л светлой мочи. Выделений из половых путей нет. Матка в нормотонусе, положение плода продольное, головное предлежание, сердцебиение плода 140/ мин. ОАК – анемия II степени. УЗИ плода без патологических изменений, показатели кровотока по сосудам пуповины в пределах нормы. По результатам ультрозвукового исследования брюшной полости и почек определялось объемное образование правой почки. С целью уточнения диагноза было выполнено МРТ. Заключение^ в забрюшинном пространстве определялось овальное объёмное образование, прилегающее к латеральному краю правой почки, размером 73/68/80 мм, в верхнеполюсном сегменте правой почки визуализируется жидкостное образование, диаметром до 12 мм. Диагноз: бере-

менность 35-36 недель, гестоз легкой степени, анемия II степени. Спонтанный разрыв правой почки, перинефральная гематома справа.

Учитывая стабильное состояние, от экстренного оперативного вмешательства было решено воздержаться. Пациентка переведена в урологическое отделение для динамического наблюдения.

За сутки наблюдения пациентка отмечала стихание боли в правой поясничной области. При пальпации определялась незначительная болезненность в правых подреберной и боковой областях переднебоковой стенки живота. Динамика состояния пациентки положительная. Продолжено наблюдение.

На 2-е сутки началась спонтанная родовая деятельность. Пациентка переведена в родильный дом, где ей выполнено родоразрешение путем операции кесарева сечения. При интраоперационной пальпаторной ревизии правой почки, выполненной урологом, по передней поверхности и латеральному краю правой почки определено округлое, флюктуирующее, не пульсирующее образование без четких границ – ненапряженная гематома правой почки. Принято решение не предпринимать активных действий по поводу гематомы. На 5-е сутки после кесарева сечения пациентка выписана из родильного дома в удовлетворительном состоянии.

Больная Е., 31 год (история болезни 2455) поступила в неотложном порядке в урологическое отделение МАУ ГКБ №40. Диагноз: острый гестационный окклюзионный пиелонефрит слева, серозная фаза. Образование левой почки. Беременность 34 недели. Пациентка переведена из отделения патологии беременных ЦРБ г. Режа, где лечилась в отделении патологии беременных с подозрением на мочекаменную болезнь и почечную колику слева. При экстренном ультразвуковом исследовании выявлено, что в левой подреберной области имеется неоднородное образование 146×114 мм, четкая связь с почкой не определяется, лоханка слева 24 мм.

Данная беременность у пациентки пятая, в анамнезе 1 роды и 3 аборта. Анамнез жизни: героиновая наркомания, гепатит С.

При осмотре кожный покров и видимые слизистые бледные. Язык влажный, чистый. АД – 120/70 мм рт.ст., пульс – 92 / мин., t – 37,0°С. При пальпации живот мягкий, болезненный в левой боковой области переднебоковой стенки живота. Симптом поколачивания по левой поясничной области положительный. Выделений из половых путей нет.

Дополнительное обследование. ОАК: Л – $17{,}6\times10^9$/л, Hb – 95 г/л; Э – $2{,}56\times10^{12}$/л; Тр – 320×10^9/л, остальные показатели в норме.

Пациентка осмотрена гинекологом. Диагноз: беременность 33-34 недели. Гестоз средней степени тяжести. Родовой деятельности нет.

Клиническая ситуация была расценена как проявление острого окклюзионного пиелонефрита слева, поэтому в неотложном порядке после госпитализации в урологическое отделение пациентке выполнена катетеризация левого мочеточника. На 2-е сутки наблюдения боль усилилась как в покое, так и при пальпации левой боковой области переднебоковой стенки живота. Учитывая отрицательную динамику состояния больной на фоне дренированной левой почки, была выполнена МРТ забрюшинного пространства. В левом паранефральном пространстве определяется гематома размером 100/130/85мм, прилегающая к верхнеполюсному сегменту, передней поверхности и латеральному краю левой почки. Паренхима почки без особенностей, чашечно-лоханочная система (ЧЛС) и мочеточники не расширены. Имеется расширение правой яичниковой вены до 18 мм.

В ОАК нарастала анемия. После обследования было принято решение о родоразрешении пациентки путем операции кесарева сечения, а также, учитывая целостность паренхимы почки, о чрескожной пункции и дренировании паранефральной гематомы. В позднем послеродовом периоде у пациентки развилось гипотоническое маточное кровотечение с общей кровопотерей до 1500 мл. В связи с этим были выполнены экстренная релапаротомия и экстирпация матки без придатков. Во время повторной операции объем плазмотрансфузии – 900 мл, гемотрансфузии – 1112 мл.

Последующий послеоперационный период протекал без особенностей, паранефральная гематома опорожнилась. На 15-е сутки была выписана из стационара в удовлетворительном состоянии.

Пациентка В., 26 лет (история болезни 82867), переведена в урологическое отделение МАУ ГКБ №40. Диагноз: врожденная аномалия развития структуры почек (губчатые почки). Спонтанный разрыв единственной левой почки.

За сутки до перевода пациентка находилась на лечении в одной из ЦГБ г. Екатеринбурга, куда поступила в неотложном порядке с болевым синдромом. Показатели ОАМ и биохимические исследования – в пределах

физиологической нормы. Некоторые параметры коагулограммы: ПТИ – 96%, МНО – 1,04, АПТВ – 31 с, фибриноген 5,8 г/л. УЗИ органов забрюшинного пространства – слева определялась гематома (размер не удалось установить). Диагностическая лапароскопия – острая патология органов брюшной полости исключена. Проведены консервативное лечение и гемотрансфузия.

Анамнез жизни – в 2011 году выполнена нефрэктомия справа по поводу спонтанного разрыва правой почки (патогистологическое исследование удаленной почки – АМЛ).

При поступлении в МАУ ГКБ № 40 пациентка предъявляла жалобы на тупые боли в левой поясничной области недельной давности. При осмотре кожный покров и видимые слизистые бледные. Язык влажный, чистый. АД 120/70 мм рт.ст., пульс 82/ мин., t 37,3 °С. При пальпации живот мягкий, безболезненный. Положителен симптом поколачивания по левой поясничной области. Диурез около 1500 мл, моча светлая.

Выполнена КТ забрюшинного пространства. В проекции пирамид левой почки визуализируются множественные мелкие кисты. По передней поверхности нижнеполюсного сегмента визуализируется разрыв паренхимы длиной до 1 см. Вокруг почки субкапсулярно и в клетчатке забрюшинного пространства определяется гематома размерами 200×115 мм. Выделительная функция почки сохранена. Повреждений ЧЛС не выявлено. Лабораторные показатели крови и мочи без динамики.

Ввиду наличия дефекта паренхимы почки, разрыва капсулы почки, наличия крупной гематомы забрюшинного пространства и единственной оставшейся почки принято решение об оперативном лечении.

Выделена почка, размер 14×6×5 см. На поверхности почки выявлено 3 разрыва от 5 до 1,5 см, глубиной 1,5 – 2 см. Паренхима почки дряблая, зернистая, почка складывается пополам, ЧЛС не повреждена, гидронефротические изменения не выявлены. Раны почки ушиты. Интраоперационно была выполнена биопсия ткани почки. Патогистологическое заключение – ангиомиолипома.

На 6-е сутки больная выписана из стационара в удовлетворительном состоянии.

Результаты и обсуждение. По нашему мнению, СРП при физиологической беременности у женщин являются наиболее сложными клиническими ситуациями. МРТ – это единственная на сегодняшний день безопасная для плода методика визуализации мочевых путей у беременных.[2]

В случае с беременными женщинами тактика лечения, особенно на поздних сроках беременности, должна быть направлена на скорейшее родоразрешение.

Не во всех случаях удалось установить первопричину спонтанного разрыва почки. В третьем приведенном нами случае причиной СРП, несомненно, стала АМЛ почки, а не ее кистозное поражение, описанное на КТ-граммах. Приведенный клинический случай показывает, что лечебная тактика у молодых пациентов с СРП по причине доброкачественной опухоли должна быть направлена на органосохраняющее лечение, так как АМЛ может носить двусторонний характер поражения и стать причинной разрыва единственной оставшейся почки.

Выводы

1. МРТ – это единственная на сегодняшний день безопасная для плода методика визуализации мочевых путей у беременных.

2. У беременных женщин тактика лечения, особенно на поздних сроках беременности, должна быть направлена на скорейшее родоразрешение.

3. При стабильном состоянии пациента от экстренного оперативного вмешательства можно воздержаться.

Сведения об авторах статьи:

Франк Михаил Александрович – д.м.н., заведующий урологическим отделением МАУЗ ГКБ №40. Адрес: 620102 г. Екатеринбург, ул. Волгоградская, 189.

Гаитова Марина Рифовна – врач-уролог урологического отделения МАУЗ ГКБ №40. Адрес: 620102 г. Екатеринбург, ул. Волгоградская, 189.

Присяжнюк Сергей Владимирович – врач-уролог урологического отделения МАУЗ ГКБ №40. Адрес: 620102 г. Екатеринбург, ул. Волгоградская, 189.

Мурзин Михаил Олегович – врач-уролог урологического отделения МАУЗ ГКБ №40. Адрес: 620102 г. Екатеринбург, ул. Волгоградская, 189. E-mail: r.murzin@gmail.ru.

ЛИТЕРАТУРА

1. Аляев, Ю.Г. Спонтанный разрыв почки / Ю.Г. Аляев, Г.Н. Акопян. – М.: Изд-во МГОУ, 2010. – 106 с.
2. Аляев, Ю.Г. Магнитно-резонансная томография в урологии / Ю.Г.Аляев, В.Е.Синицин, И.А.Григорьев. – М.: Практическая медицина, 2005. – 270 с.

УДК 616.61-006
© М.А. Франк, Д.В. Петров, М.Р. Гаитова, С.В. Паньшин, М.О. Мурзин, Д.А. Сорочкин, П.Н. Мясников, 2013

М.А. Франк, Д.В. Петров, М.Р. Гаитова, С.В. Паньшин,
М.О. Мурзин, Д.А. Сорочкин, П.Н. Мясников

РАК ПОЧКИ У БЕРЕМЕННЫХ (АНАЛИЗ КЛИНИЧЕСКИХ СЛУЧАЕВ)

МАУЗ «Городская клиническая больница № 40», г. Екатеринбург

Принимая во внимание рост заболеваемости раком почки и увеличение количества беременных женщин старших возрастных групп с выявленным раком почки, применяется индивидуальная тактика, предусматривающая радикальное оперативное лечение с последующим пролонгированием беременности. В урологическом отделении МАУ ГКБ№40 г. Екатеринбурга лечились 3 беременные пациентки с раком почки. Диагностика, лечение, послеоперационное ведение пациенток представляют определённый клинический опыт.

Ключевые слова: рак почки, беременность, нефрэктомия, резекция почки.

M.A. Frank, D.V. Petrov, M.R. Gaitova, S.V. Panshin,
M.O. Murzin, D.A. Sorochkin, P.N. Myasnikov

KIDNEY CANCER IN PREGNANT WOMEN (CLINICAL CASES)

Due to the excess incidence of kidney cancer and increased number of older age pregnant women suffering from it, an individual approach is being applied. This approach includes radical surgical treatment with further prolongation of pregnancy. Three pregnant women with kidney cancer were treated at the urology department of Ekaterinburg City Clinical Hospital №40. Diagnosis, treatment and post-operation management of these patients represent an important clinical experience.

Key words: kidney cancer, pregnacy, nephrectomy, kidney resection.

В мире наблюдается постоянный и неуклонный рост заболеваемости злокачественными опухолями. Ежегодный прирост онкологических больных составляет 2,2%, а общий прирост населения в связи со снижением рождаемости всего 1,3% [7]. В мире ежегодно регистрируется более 210 млн. беременных женщин. За последние 15 лет более чем в 2 раза увеличилось число беременных старше 40 лет. При этом злокачественные опухоли являются второй причиной смерти женщин репродуктивного возраста [1,2,4,7].

Возникновение рака у беременных является редким событием и встречается в 0,1% случаев[1,8,9]. Однако сочетание рака и беременности будет более значительным, если рассматривать частоту беременных среди случаев их заболевания раком. В США ежегодно регистрируется более 3500 сочетаний рака с беременностью[3].

Абсолютно все злокачественные опухоли могут выявляться как на фоне различных сроков беременности, так и на любых фазах развития заболевания. Не выявлено причин возникновения злокачественных опухолей у беременных и факторов риска, связанных с беременностью [3]. Сочетание рака и беременности можно объяснить простым совпадением [1,2,8].

В отечественной онкологической статистике не найдено данных о частоте встречаемости злокачественных опухолей и беременности. По мнению исследователей [5], появление магнитно-резонансной томографии (МРТ) в практической медицине является большим событием в развитии лучевой диагностики урологических заболеваний, сравнимым с открытием эскреторной урографии. Это первая методика в истории урологии, позволяющая визуализировать мочевыводящие пути без какого-либо инвазивного вмешательства и лучевой диагностики[6]

Цель работы: анализ клинических случаев и отдалённых результатов лечения рака почки у беременных.

Материал и методы. В урологическом отделении МАУ ГКБ №40 г. Екатеринбурга находились под наблюдением 3 беременные с раком почки.

У всех 3-х беременных заболевание выявлено случайно при выполнении ультразвуковом исследовании. Всем пациенткам для подтверждения диагноза, дооперационного стадирования и определения функции контрлатеральной почки выполнялась МРТ забрюшинного пространства, МР-урография.

Мы выполнили МРТ на МР-томографе Siemens Magnetom Symphony с напряженностью магнитного поля 1,5 Тесла, мощностью градиентов 20 мТесла/метр. Применялись следующие импульсные последовательности:

1. Т1- взвешенное градиентное эхо (FLASH 2D). В аксиальной плоскости, толщиной среза 6 мм с 1 мм межсрезовым промежутком, TR (время повтора) 134 мс, TE (время эхо) 4,8 мс, с углом отклонения спинов 60 градусов. Время сканирования – 36 секунд при двух задержках дыхания.

2. Т2-взвешенное градиентное эхо с подавлением сигнала жира и без него (turbo

spin-echo T2-TSE и T2-TSE fat-supressed) в аксиальной плоскости, толщиной среза 6 мм с 1 мм межсрезовым промежутком, TR (время повтора) 4000 мс, TE (время эхо) 102 мс, турбо-фактор - 29. Время сканирования – 25 секунд во время двух задержек дыхания.

3. HASTE (half-furier acquisition turbo-spin echo) в поперечной и фронтальной плоскостях. Толщина среза 4-6 мм, TR 1000, TE 128, турбо-фактор 128, время сканирования 39 секунд, во время двух задержек дыхания.

4. RARE (rapid acquisition with relaxation enhancement) TR 4500, TE 755, турбо-фактор 256, толщина среза 4-6 см во фронтальной плоскости.

5. True-FISP (истинная последовательность быстрой визуализации при стабильной прецессии). Во фронтальной плоскости толщина среза 5 мм без межсрезового промежутка, TR 5,4 TE 2,7.

Т1-взвешенный скан позволял оценить анатомические взаимоотношения, структуру почек и других органов брюшной полости и забрюшинного пространства, полости таза, размеры и особенности строения плода.

Т2W-взвешенные сканы позволяли оценить наличие и степень расширения мочевыводящих путей, а также уточнить наличие и выраженность отека почечной паренхимы, наличие свободной и/или осумкованной жидкости. Сканы HASTE и RARE, так называемая МР-гидрография, позволяющая оценить на всем протяжении мочевыводящие пути.

Наблюдение 1. Больная В**.,** 1972 г.р., поступила в плановом порядке в урологическое отделение МАУ ГКБ№40 г. Екатеринбурга 24.11.2008 г. с диагнозом: образование левой почки, беременность 16 недель.

При поступлении местная симптоматика у пациентки отсутствовала, лабороторные данные в пределах допустимых норм.

На МРТ почек: в нижнем полюсе левой почки выявляется масса неоднордной структуры размерами 83×67×72 мм. Прилежащая жировая клетчатка инфильтрирована. Выраженной сосудистой сети в массе не отмечается. Признаки лимфаденопатии не определяются. Отмечается увеличение матки с плодом внутри. *Заключение:* опухоль левой почки T3aN0Mx. Беременность 17 недель.

04.12.2008 г. проведён консилиум, на котором выставлены показания к плановому оперативному лечению – радикальной нефрэктомии под эндотрахеальным наркозом. Беременность решено пролонгировать.

08.12.2008 г. выполнена плановая операция – люмботомия слева, радикальная нефрэктомия. Послеоперационный период протекал гладко. Больная выписана на 7-е сутки после операции. Беременность пролонгирована.

Гистологическое исследование: почечно-клеточый рак с перифокальным хроническим воспалением, без прорастания чашечно-лоханочной системы. В 8 лимфатических узлах метастазов нет.

В 36 недель беременности пациентке выполнено оперативное родоразрешение – кесарево сечение жизнеспособным плодом.

При выписке из урологического отделения пациентке было рекомендовано проводить общеклиническое обследование 1 раз в 6-12 месяцев.

Пациентка обследована через год.

По данным КТ органов брюшной полости: единственная правая почка 12×8 мм, без очаговой патологии. В ложе удаленной левой почки определяются петли кишки.

Заключение: данных за продолженный рост опухоли почки нет.

В последующем, через 2 года, пациентка госпитализирована в неотложном порядке в урологическое отделение с клиникой мочекаменной болезни (камни в нижней трети правого мочеточника). При проведенном обследовании у пациентки выявлена диссеминация опухолевого процесса в виде множественных метастазов в костальную плевру и рёбра.

Наблюдение 2. Больная Ш**.,** 1971 г.р., поступила в плановом порядке в урологическое отделение МУ ГКБ№40 г. Екатеринбурга 06.02.2009 г. с диагнозом: образование правой почки, беременность 22 недели.

Лабораторные данные в пределах нормы, местная симптоматика отсутствовала.

На МРТ почек: в передних сегментах правой почки выявляется объёмное образование неоднордной структуры размерами 70×85×65 мм с бугристыми контурами. Образование распространяется в лоханку почки, деформирует наружный контур почки. Клетчатка забрюшинного пространства без особенностей, признаки лимфаденопатии не выявляются. Отмечается увеличение матки с плодом внутри. *Заключение:* образование правой почки, беременность 22 недели.

Диагноз до оперативного лечения: опухоль левой почки T2N0Mx. Беременность 22 недели. 11.02.2009 г. проведен консилиум, на котором выставлены показания к плановому оперативному лечению – люмботомии справа, радикальной нефрэктомии под эндотрахеальным наркозом.

От предложенного прерывания беременности пациентка отказалась. Беременность пролонгирована.

16.02.2009 г. выполнена плановая операция – люмботомия справа, радикальная нефрэктомия. Послеоперационный период гладкий. Больная выписана на 8-е сутки после операции.

Гистологическое исследование: светлоклеточный рак почки с прорастанием в фиброзную капсулу и мышечный слой лоханки. В лимфоузлах фолликулярная гиперплазия.

В 38 недель беременности пациентке выполнено оперативное родоразрешение – кесарево сечение жизнеспособным плодом.

После выписки пациентке рекомендовано амбулаторное наблюдение у уролога 1 раз в 6 месяцев. Пациентка обследована дважды путем активного вызова через 1 год 6 месяцев и через 3 года.

По данным КТ органов брюшной полости: единственная левая почка 120 × 60 мм без очаговой патологии. В ложе удалённой правой почки определяются петли кишки. Забрюшинные лимфоузлы не визуализируются.

Заключение: данных за продолженный рост опухоли правой почки нет.

Обследована повторно через 3 года после операции, данных за диссеминацию опухолевого процесса не выявлено.

Наблюдение 3. Больная С**.,** 04.08.1978 г.р., поступила в плановом порядке в урологическое отделение МУ ГКБ№40 г. Екатеринбурга 10.12.2010 г. с диагнозом: образование правой почки, беременность 17 недель.

При поступлении местная симптоматика у пациентки отсутствовала, лабороторные данные в пределах нормы.

На МРТ почек: во фронтальной и аксиальной плоскостях определяется гетерогенное объёмное образование левой почки, выбухающее по наружному контуру, на границе средней и нижней третей, размером 30×25×24 мм. Окружающая клетчатка не изменена.

Заключение: образование левой почки. Диагноз до оперативного лечения: опухоль левой почки T1AN0Mx. Беременность 17 недель.

15.12.2010 г. проведен консилиум, на котором выставлены показания к плановому оперативному лечению – органосохраняющей операции под эндотрахеальным наркозом.

16.12.2010 г. выполнена плановая операция – люмботомия справа, резекция левой почки. Послеоперационный период протекал гладко. Больная выписана на 12-е сутки после операции. Беременность пролонгирована.

Гистологическое исследование: светлоклеточный, почечно-клеточный рак G-2 по Furman с врастанием в псевдокапсулу без роста за её пределы. В жировой клетчатке, краях резекции и лимфоузлах опухолевого роста нет. В лимфоузлах фолликулярная гиперплазия.

В 38 недель беременности пациентке выполнено оперативное родоразрешение – кесарево сечение жизнеспособным плодом.

Пациентка находится под постоянным наблюдением у амбулаторного уролога, регулярно каждые 6 месяцев самостоятельно выполняет МРТ почек.

Через 2 года пациентка обследована в условиях стационара. При поступлении лабороторные данные в пределах нормы.

По данным МРТ забрюшинного пространства: послеоперационные изменения в наружном отделе левой почки, дополнительных образований не выявляется, забрюшинные лимфоузлы не визуализируются.

Заключение: данных за продолженный рост опухоли правой почки нет.

У беременных данных за диссеменацию рака почки не выявлено.

Рис. 1. Пациентка В. Образование левой почки. Беременность 16 недель

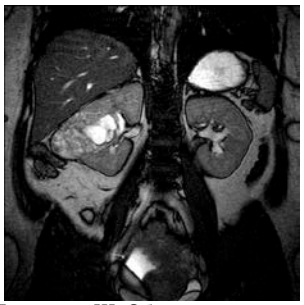

Рис. 2. Пациентка Ш. Образование правой почки. Беременность 22 недели

Рис.3. Пациентка С. Образование левой почки. Беременность 17 недель

Рис. 4. Пациентка С. Состояние после резекции левой почки через 2 года

Выводы. 1)Тактика при диагностированном раке почки у беременных остается такой же, как и у не беременных пациентов. 2) Наличие рака почки у беременной при хорошей функции контрлатеральной почки не является показанием для преждевременного прерывания беременности. 3) МРТ при беременности является оптимальным методом диагностики рака почки у беременных. Этот метод позволяет получить оптимальную информацию без лучевой нагрузки для матери и плода.

Сведения об авторах статьи:

Франк Михаил Александрович – д.м.н., заведующий урологическим отделением МАУЗ ГКБ №40. Адрес: 620102 г. Екатеринбург, ул. Волгоградская, 189.

Гаитова Марина Рифовна – врач-уролог урологического отделения МАУЗ ГКБ №40. Адрес: 620102 г. Екатеринбург, ул. Волгоградская, 189.

Петров Д.В. – врач-уролог урологического отделения МАУЗ ГКБ №40. Адрес: 620102 г. Екатеринбург, ул. Волгоградская, 189.

Паньшин Сергей Викторович – врач-уролог урологического отделения МАУЗ ГКБ №40. Адрес: 620102 г. Екатеринбург, ул. Волгоградская, 189.

Мурзин Михаил Олегович – врач-уролог урологического отделения МАУЗ ГКБ №40. Адрес: 620102 г. Екатеринбург, ул. Волгоградская, 189. E-mail: r.murzin@gmail.ru.

Сорочкин Дмитрий Александрович – врач-уролог урологического отделения МАУЗ ГКБ №40. Адрес: 620102 г. Екатеринбург, ул. Волгоградская, 189.

Мясников П.Н. – врач-уролог урологического отделения МАУЗ ГКБ №40. Адрес: 620102 г. Екатеринбург, ул. Волгоградская, 189.

ЛИТЕРАТУРА

1. Бохман, Я.В. Лекции по онкогинекологии. – М.: Медицинское информационное агенство, 2007. – С.78-92.
2. Вишневская, Е.Е. Рак и беременность.- Минск. Вышейшая школа, 2000. – 319 с.
3. Протасова, А.Э. Редкие сочетания злокачественных опухолей и беременности /А.Э.Протасова, Д.А.Протасов//Практическая онкология. – 2009. – Т.10, №4 – С. 216.
4. Аляев Ю.Г., Синицин В.Е., Григорьева Н.А. Магнито-резонансная томография в урологии. – М.: Практическая медицина; 2005.
5. МР-диагностика в акушерстве и гинекологии / Панов В., Калабухова Е., Потапова С. И. [и др.]. – 2003. Электронный ресурс. Режим доступа: http://nld.by/conferences/conf03/stat12.htm.
6. American Cancer Societi: Cancer Facts and Figures 2009. Atlanta. Ga: American Cancer Societi. 2009.
7. Parkin D., Wbelan S. Cancer incidence in Feve Continents // IARC. Scientific Publication. – Lyon. – 2002. - Vol. VIII. - №155. – 781 p.
8. Pentberoudakis G. Pavilidis Cancer and pregnancy: Poema magna.not anymore// European journal of cancer.– 2006.– Vol.42.– issue 2.– P.126-140.
9. Pentberoudakis G. Cancer and pregnancy// Annals of Oncology. – 2008. Vol.19(Suppl.5). – P.38-39.

УДК 616.62-003.7-084-085.322.254.7
© О.В. Основин, В.М. Попков, Б.И. Блюмберг, Д.Н. Хотько, А.Б. Долгов, 2013

О.В. Основин, В.М. Попков, Б.И. Блюмберг, Д.Н. Хотько, А.Б. Долгов

НОВЫЕ ПОДХОДЫ К РАННЕЙ МЕТАФИЛАКТИКЕ УРОЛИТИАЗА

ГБОУ ВПО «Саратовский государственный медицинский университет им. В.И. Разумовского» Минздрава России, г. Саратов

Наряду с появлением новых высокотехнологичных малоинвазивных методик лечения мочекаменной болезни вопросы профилактики рецидива заболевания остаются в настоящее время не в полной мере разработанными. Отсутствие четких рекомедаций по метафилактике мочекаменй болезни сводит на нет результаты проводимых оперативных вмешательств и дорогостоящих методик. Существует множество подходов к противорецидивному лечению, одним из которых является применение фитопрепаратов. В статье показана эффективность препарата Пролит-септо в реабилитации больных с мочекаменной болезнью после выполнения дистанционной ударно-волновой литотрипсии (ДУВЛ).

Ключевые слова: уролитиаз, метафилактика, пролит-септо, дистанционная ударно-волновая литотрипсия.

O.V. Osnovin, V.M. Popkov, B.I. Blyumberg, D.N. Khotko, A.B. Dolgov

NEW APPROACHES TO EARLY METAPHYLAXIS OF UROLITHIASIS

Along with new high tech minimally invasive methods of urolithiasis treatment the questions of relapse prevention remain insufficiently developed. Absence of strict recommendations for urolithiasis metaphylaxis mocks the results of surgery and expensive methods. There are many approaches for anti-recurrent treatment, one of which is the use of various herbal medicines. The article shows the effectiveness of the drug Prolite septo for urolithiasis metaphylaxis, and its application to litholytic therapy after ESWL.

Key words: urolithiasis, metaphylaxis, prolite septo, extracorporal shock-wave lithotripsy.

Метафилактика мочекаменной болезни подразумевает под собой комплекс мероприятий общеоздоровительного характера, проведения медикаментозного, различных методов оперативного и противорецидивного лечения, направленных на избавление пациента от камня и предупреждение рецидива заболевания после его самостоятельного отхождения или удаления оперативным путем.

Современные методы лечения МКБ, в большинстве случаев, позволяют избавить пациента от камня. Однако значительное количество резидуальных камней в мочевых путях, особенно после ДЛТ, степень выраженности хронического воспалительного процесса в мочевых путях, требует проведения соответствующей терапии. Кроме этого, недостаточное и неадекватное лечение больных в послеоперационном периоде ведет к прогрессированию течения хронического пиелонефрита и быстрому рецидивированию МКБ. Метафилактика больных мочекаменной болезнью после различных видов оперативного лечения начинается со дня выписки пациента из стационара и заканчивается последним днем жизни больного. Ее необходимо разделить на период ранней послеоперационнй метафилактики и период динамической метафилактики МКБ.

Задачи ранней послеоперационной метафилактики: 1) борьба с воспалительными изменениями в почке, окружающих тканях и мочевых путях; 2) проведение мероприятий, направленных на улучшение гемо- и уродинамики, уменьшение развития рубцово-склеротичес-ких процессов в зоне оперативного вмешательства (в паренхиме почки, стенке мочеточника, паранефральной, парауретеральной клетчатке); 3) стимуляция отхождения дезинтегрированных фрагментов конкремента.

В этой связи представляет большой интерес оценить эффективность в реабилитации пациентов с мочекаменной болезнью комплексных растительных препаратов. Одним из подобных фитопрепаратов нового поколения, широко применяемых в урологии, является фитопреапарат «Пролит-Септо».

Цель исследования: оценка клинической эффективности и переносимости препарата Пролит-Септо в периоде ранней послеоперационнй метафилактики у больных уролитиазом.

Материалы и методы. В НИИ фундаментальной и клинической уронефрологии при ГБОУ ВПО СГМУ им. В.И. Разумовского Минздрава России проведено исследование эффективности применения препарата Пролит-Септо после ДУВЛ.

Было обследовано 139 пациентов с мочекаменной болезнью. 80 из них были включены в группу Пролит-Септо (основная группа) и 59 – в контрольную группу.

Таблица 1.

Локализация камней у больных из группы Пролит-Септо

Локализация камней	Число больных	Средний размер камней
Группа А: Камни почек	39	7,4 мм
Группа В: Камни в/3 мочеточника	13	3,2 мм
Группа С: Камни с/3 мочеточника	11	2,6 мм
Группа D: Камни н/3 мочеточника	17	2,1 мм

Группу Пролит-Септо составили 80 пациентов (55 мужчин и 25 женщин) в возрасте от 29 до 58 лет Длительность заболевания у большинства больных составляла 3-5 лет. При обследовании у всех пациентов были выявлены камни почек или мочеточников (см. табл. 1).

Контрольную группу составили 59 пациентов (35 мужчин и 24 женщины) в возрасте от 34 до 62 лет. Длительность заболевания у большинства больных составляла 2-4 года. При обследовании у всех пациентов были выявлены камни почек или мочеточников (см. табл. 2)

При обследовании пациентов как основной, так и контрольной группы обращалось внимание на лейкоцитурию, значение pH мочи, суточный диурез.

Таблица 2.

Локализация камней у больных из контрольной группы (n=59)

Локализация камней	Число больных	Средний размер камней
Группа А1: Камни почек	21	8,1 мм
Группа В1: Камни в/3 мочеточника	14	2,8 мм
Группа С1: Камни с/3 мочеточника	9	3,1 мм
Группа D1: Камни н/3 мочеточника	15	3,6 мм

В основной группе лейкоцитурия была выявлена у 52 (65%) больных, в контрольной группе – у 25 (42,4%) больных. Значение pH мочи в основной и контрольной группе в среднем составляло 5,7, суточный диурез - 1300 мл. Всем пациентам была выполнена дистанционная ударно-волновая литотрипсия. Пациентам основной группы в составе медикаментозной терапии назначался Пролит-Септо по 2 капсулы 3 раза в день. Пациентам контрольной группы проводилась спазмолитическая и противовоспалительная терапия без назначения Пролит-Септо.

Критериями оценки эффективности препарата Пролит-Септо служили сроки отхождения дезинтегрированных конкрементов после дистанционной ударно-волновой литотрипсии, снижение лейкоцитурии, увеличение суточного диуреза, нормализация pH мочи.

Обсуждение. Отхождение дезинтегрированных конкрементов в течение первых пяти суток после дистанционной ударноволновой литотрипсии в группе А (n=39) произошло у 29 (74,4%) больных, тогда как в группе А1 (n=21) – у 7 (33,3%) пациентов. 4 пациентам из группы А и 6 пациентам из группы А1 потребовался повторный сеанс ДУВЛ.

Отхождение дезинтегрированных конкрементов в течение первых пяти суток после дистанционной ударно-волновой литотрипсии в группе В (n=13) произошло у 10 (76,7%) больных, тогда как в группе В1 (n=14) – у 5 (35,7%) пациентов. 2 пациентам из группы В1 потребовался повторный сеанс дистанционной ударно-волновой литотрипсии.

Отхождение дезинтегрированных конкрементов в течение первых пяти суток после дистанционной ударно-волновой литотрипсии в группе С (n=11) произошло у 8 (72,7%) больных, тогда как в группе С1 (n=9) – у 4 (44,4%) пациентов.

Отхождение дезинтегрированных конкрементов в течение первых пяти суток после дистанционной ударно-волновой литотрипсии в группе D (n=17) произошло у 15 (88,2%) больных, тогда как в группе Ш (n=15) – у 8 (53,3%) пациентов.

Таким образом, очевидно, что применение Пролит-Септо в составе комплексной терапии после дистанционной ударноволновой литотрипсии ускоряет отхождение фрагментов конкрементов из мочевых путей, независимо от уровня их исходной локализации. По-видимому, это обусловлено комплексным спазмолитическим и диуретическим эффектом препарата, а также его антимикробным и противовоспалительным действием, вследствие которого уменьшались воспалительные изменения слизистой оболочки мочевых путей.

Данную гипотезу подтверждает тот факт, что исчезновение лейкоцитурии на 7-е сутки в основной группе отмечено у 72 (90%) пациентов, тогда как в контрольной группе - всего у 25 (42,4%) пациентов. В группе Пролит-Септо повышения количества лейкоцитов в контрольных анализах мочи не наблюдалось; pH мочи поддерживался в диапазоне 6,2-6,8, суточный диурез увеличился до 2-2,5 л. Ни у одного пациента побочных эффектов и осложнений при приеме препарата Пролит-Септо не отмечено.

Выводы. Таким образом, результаты проведенных исследований свидетельствуют о том, что:

- использование препарата Пролит-Септо в комплексном лечении больных с мочекаменной болезнью, перенесших дистанционную ударно-волновую литотрипсию, способствует более быстрому отхождению фрагментов конкрементов;
- препарат «Пролит-Септо» ускоряет снижение лейкоцитурии, способствует увеличению суточного диуреза и нормализации pH мочи;
- «Пролит-Септо» улучшает результаты стандартной консервативной литокинетической терапии и результаты дистанционной ударноволновой литотрипсии при небольших конкрементах мочеточников.

Следовательно, фитопрепарат «Пролит-Септо» является эффективным и безопасным лекарственным средством и может быть рекомендован к широкому применению у пациентов с мочекаменной болезнью с лечебной и профилактической целью.

Сведения об авторах статьи:

Основин О.В.– к.м.н., ассистент кафедры урологии ГБОУ ВПО СГМУ им. В.И. Разумовского Минздрава России. Адрес: 410012, г. Саратов, ул. Б. Казачья, 112.

Попков В.М.– д.м.н., профессор, зав. кафедрой урологии, ректор ГБОУ ВПО СГМУ им. В.И. Разумовского Минздрава России. Адрес: 410012, г. Саратов, ул. Б. Казачья, 112. Тел. (8452) 56-67-96.

Блюмберг Б.И. – к.м.н., профессор кафедры урологии, с.н.с. НИИ фундаментальной и клинической уронефрологии ГБОУ ВПО СГМУ им. В.И. Разумовского Минздрава России. Адрес: 410012, г. Саратов, ул. Б. Казачья, 112.

Хотько Д.Н. – к.м.н., ассистент кафедры урологии ГБОУ ВПО СГМУ им. В.И. Разумовского Минздрава России. Адрес: 410012, г. Саратов, ул. Б. Казачья, 112.

Долгов А.Б. – сотрудник кафедры урологии ГБОУ ВПО СГМУ им. В.И. Разумовского Минздрава России. Адрес: 410012, г. Саратов, ул. Б. Казачья, 112.

ЛИТЕРАТУРА

1. Аляев Ю. Г., Рапопорт Л. М., Руденко В. И. и др. 1st International Consultation on Stone Disease. Paris, 3-4 July 2001. Book of abstracts; 63: 63.
2. Дзеранов Н. К., Гришкова Н. В., Бойко Т. Ф., Голованов С. А. Условия проведения дистанционной литотрипсии при различном физико-химическом составе мочевых конкрементов//Урология и нефрология. 1994. № 6. С. 10-13.
3. Дутов В. В. Современные аспекты лечения некоторых форм мочекаменной болезни: Дис. д-ра мед. наук. М., 2000.
4. Wallace K.L., Riedel A.A., Joseph-Ridge N., et al. Increasing prevalence of gout and hyperuricemia over 10 years among older adult in a managed care population J Rheumatol 2004; 31: 1582-7.
5. Choi HK, Curhan G. Gout: epidemiology and lifestyle choices. Curr Opin Rheumatol 2005; 17:341-5.
6. Saag K.G., Mikuls T.R. Recent advances in the epidemiology of gout. Curr Rheumatol Rep 2005; 7: 235-41.
7. Zhang W., Doherty M., Bardin T. et al. EULAR evidence based recommendations for gout. Part II: Management. Report of a task force of the EULAR Standing Committee For International Clinical Studies Including Therapeutics. Ann Rheum Dis 2006; 65: 1312–24.

ДРУГИЕ РАЗДЕЛЫ МЕДИЦИНЫ

УДК 616.36-089.87-06-005.1-085
© А.Х. Мустафин, А.И. Грицаенко, М.Р. Гараев, Р.Р. Иштуков, В.В. Погадаев, 2013

А.Х. Мустафин[1,2], А.И. Грицаенко[1,2], М.Р. Гараев[1], Р.Р. Иштуков[1], В.В. Погадаев[1]

СРАВНИТЕЛЬНЫЙ АНАЛИЗ ПЕРИТОНИЗАЦИИ КУЛЬТИ ПЕЧЕНИ ПРИ ЕЕ РЕЗЕКЦИИ

[1]ГБОУ ВПО «Башкирский государственный медицинский университет» Минздрава России, г. Уфа
[2]ГБУЗ «Республиканская клиническая больница им. Г.Г. Куватова», г. Уфа

В статье приведен опыт применения методов гемостатической коррекции при резекциях печени. Определены актуальность применения препарата «Аллогем» и его эффективность по сравнению с другими методами остановки кровотечений при операционных вмешательствах. Статья также содержит описание техники применения «Аллогема», его физико-биологические свойства, результаты лечения, а также ограничения к его применению.

Ключевые слова: резекция печени, кровотечения, «Аллогем».

A.Kh. Mustafin, A.I. Gritsaenko, M.R. Garaev, R.R. Ishtukov, V.V. Pogadaev

COMPARATIVE ANALYSIS OF LIVER STUMP PERITONIZATION DURING ITS RESECTION

The article presents the experience of use of new methods for haemostatic correction in liver resections. Relevance of the drug "Allogem" and its effectiveness are determined in comparison with other methods of hemostasis during surgery. The article also contains a description of the technique of "Allogem", its physical and biological properties, results of treatment, as well as limitations to its use.

Key words: liver resection, bleeding, Allogem.

Обильное кровоснабжение печени, высокая госпитальная летальность при обширных резекциях печени от 6,1 до 32,4% и выше, вариабельность и сложность внутрипортальной архитектоники, значительное количество послеоперационных осложнений 18,2-71,4% [7] наряду с отсутствием простых и общедоступных технических приемов оставляют оперативные вмешательства на печени одними из самых сложных в абдоминальной хирургии [1,3].

Надежный гемостаз является одним из основных условий благополучного исхода оперативного вмешательства. Несмотря на широкий спектр стандартных методов остановки кровотечения, иногда бывает трудно добиться хорошего гемостаза при операциях на паренхиматозных органах. Наиболее часто хирурги применяют наложение швов различных модификаций при резекции печени. Однако обработка культи печени вызывает определенные затруднения: при наложении гемостатических швов на всю глубину культи печени возможно повреждение крупных трубчатых структур, высока вероятность прорезывания паренхимы органа [2,4].

Гемостатические материалы (порошки, хрупкие губки) не обладают адгезивными и пластическими свойствами, что затрудняет их фиксацию на кровоточащей поверхности. Для предупреждения прорезывания швов и закрытия культи печени более целесообразно применение аутотканей [6,8]. Одним из наиболее часто применяемых материалов в хирургии печени является сальник. Однако изучение отдаленных результатов применения сальника свидетельствует о развитии рубцового и кистозного его перерождения и обширных спаечных сращений и т.д [5].

Вышеизложенное обуславливает актуальность проблемы усовершенствования методов обработки культи печени после ее резекции.

Цель работы: изучить необходимость применения средств гемостаза при резекции печени.

Материал и методы. Культю печени перитонизировали комбинированным биоматериалом «Аллогем», который был разработан и применен для укрытия раневой поверхности в нашей клинике. Это раневое покрытие, которое является высокоэффективным абсорбирующим гемостатическим средством (патент РФ № 2139735 от 20.10.99). «Аллогем» представляет собой лиофильно высушенную двухслойную пластину размерами 5х10 см, толщиной 1,5 мм. Основой покрытия является аллогенная пленка, с нанесенной на нее смесью, состоящей из рассчитанных количеств фибриногена, тромбина, аминокапроновой кислоты и диспергированного аллотрансплантата серии «Аллоплант». При контакте «Аллогема» с кровоточащей поверхностью факторы свертывания крови, содержащиеся в по-

крытии, высвобождаются и вызывают связь коллагеновой пластины с раневой поверхностью, а также приводят к осуществлению последней фазы свертывания крови. В зависимости от величины раны печени использовали от 1 до 3 пластин. Для удобства аппликации пластину предварительно увлажняли физиологическим раствором с целью придания «Аллогему» пластичности. Пластину накладывали на рану губчатой стороной и прижимали в течение 2-3 минут влажной перчаткой или с помощью влажного тупфера. При этом пластина принимала форму раны, что обеспечивало хорошее соединение пленки с раневой поверхностью (рис.1).

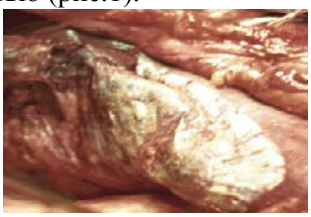

Рис. 1. Культя печени после укрытия биоматериалом

Раневое покрытие «Аллогем» применено у 19(38%) больных, перенесших различные по объему резекции печени. Выполнение анатомических резекций печени всегда предполагает тщательную перевязку всех трубчатых структур по линии рассечения паренхимы, но, несмотря на это, в последующем возможно поступление желчи из мелких протоков, не выявленных во время лигирования. Кроме того, всегда существует опасность диффузного кровотечения с поверхности культи печени. По нашим данным, применение «Аллогема» снижает риск желчеистечения и кровотечения с раневой поверхности печени. В послеоперационном периоде отделяемое по дренажам уменьшалось, и дренажи удалялись в более ранние сроки.

Кроме того, ни в одном наблюдении нами не выявлено ишемических повреждений культи печени, которые могли бы привести к воспалению, некрозу, или секвестрации.

В то же время применение «Аллогема» в некоторых случаях ограничено невозможностью эффективно «моделировать» пластину. Это связано с ригидностью пластины, которая в некоторых случаях не позволяет в полной мере повторить раневую поверхность резецированной печени. В дальнейшем нами в ходе разработки технологий проведения оперативных вмешательств был разработан порошкообразный абсорбирующий гемостатический материал (патент РФ № 2243777 от 10.01.2005 г.), который применен у 10 (22%) пациентов. Благодаря большой удельной поверхности и наличию компонентов свертывающей системы крови разработанный биоматериал проявляет выраженный гемостатический эффект - легко пропитывается кровью и прилипает к ране. В результате контакта с кровоточащей раной тромбин крови способствует переходу фибриногена, входящего в состав биоматериала, в фибрин, нити которого прочно связывают частицы порошка между собой и с раной, образуя на ее поверхности надежное защитное покрытие. Измельченный биоматериал фиксируется как на ровных поверхностях, так и на поверхностях, имеющих сложный рельеф или ограниченный доступ. В дальнейшем, в течение 4-6 недель, происходит постепенное замещение покрытия соединительно-тканным регенератом пациента.

Выводы:

1. Разработанный биоматериал «Аллогем» обладает хорошим гемостатическим действием и эффективен для перитонизации раневых (резецированных) поверхностей печени.

2. Экспериментальные исследования при применении аллотрансплантата «Аллогем» для перитонизации культи печени показали, что гемостатический эффект аллотрансплантата обусловлен самостоятельным кровоостанавливающим действием за счет активации факторов свертывания крови.

3. Применение биоматериала «Аллогем» обеспечивает надежную перитонизацию культи печени, окончательную остановку паренхиматозного кровотечения и препятствует спайкообразованию в зоне оперативного вмешательства. Наложенный на подкладочном аллогенном материале шов создает равномерно щадящее сдавление печени, не прорезывает его паренхиму, что обеспечивает гемо- и холестаз при резекции печени.

Сведения об авторах статьи:

Мустафин Айрат Харисович – д.м.н., врач-хирург РКБ им. Г.Г. Куватова, профессор кафедры общей хирургии ГБОУ ВПО БГМУ Минздрава России. Адрес: 450005, г. Уфа, ул. Достоевского 132. Тел. 272-75-90

Грицаенко Андрей Иванович – к.м.н., врач-хирург, зав. операционным отделением РКБ им. Г.Г. Куватова, доцент кафедры общей хирургии ГБОУ ВПО БГМУ Минздрава России. Адрес: 450005, г. Уфа, ул. Достоевского 132. Тел. 272-75-90. E-mail: oper.ai@mail.ru

Гараев Марат Раилевич – ассистент кафедры общей хирургии ГБОУ ВПО БГМУ Минздрава России. Адрес: 450000, г. Уфа, ул. Ленина, 3. Тел. 272-75-90

Иштуков Роберт Ризович – клинический ординатор кафедры общей хирургии ГБОУ ВПО БГМУ Минздрава России. Адрес: 450000, г. Уфа, ул. Ленина, 3. Тел. 272-75-90

Погадаев Вадим Валерьевич – интерн кафедры общей хирургии ГБОУ ВПО БГМУ Минздрава России. Адрес: 450000, г. Уфа, ул. Ленина, 3. Тел. 272-75-90

ЛИТЕРАТУРА

1. Патютко, Ю.И. Современное хирургическое и комбинированное лечение больных экзокринным раком головки поджелудочной железы и органов периампулярной зоны / Ю.И. Патютко, А.Г. Котельников, М.Г. Абгарян // Практическая онкология. – 2004. - Т. 5, №2. – С. 41-45.
2. Гепатопанкреатодуоденальная резекция при местно-распространенном раке желчного пузыря / Ю.И. Патютко [и др.] // Хирургия. - 1999. - №11. – С.15-16.
3. Combined Resection of the Liver and Pancreas for Malignancy / W. Alan [et al.]// JACS. - 2010. – P. 808-816.
4. Right hepatopancreatoduodenectomy: improvements over 23 years to attain acceptability / T. Ebata [et al.] // J Hepatobiliary Pancreat Surg. - 2007. - № 14. – P. 131-135.
5. Multivisceral resection for pancreatic malignancies: risk-analysis and long-term outcome / W. Hartwig [et al.] // Ann Surg. - 2009. - № 250. – P. 81-87.
6. Ito H., Abramson M., Ito K. et al. Surgery and staging of pancreatic neuroendocrine tumors: a 14-year experience / H. Ito [et al.] // J Gastrointest Surg. – 2010. – V.14, № 5. – P. 891-898.
7. Morbidity and mortality following multivisceral resections in complex hepatic and pancreatic surgery / A. McKay [et al.] // J Gastrointest Surg. – 2008. - № 12. – P. 86-90.
8. Is major hepatectomy with pancreatoduodenectomy justified for advanced biliary malignancy? / S. Miwa [et al.] // J Hepatobiliary Pancreat Surg. - 2007. - № 14. – P. 136-141.

УДК 616-089.87
© М.А. Нартайлаков, И.Ф. Мухамедьянов, А.И. Грицаенко, Р.Р. Иштуков, В.В. Погадаев, 2013

М.А. Нартайлаков[1,2], И.Ф. Мухамедьянов[1,2],
А.И. Грицаенко[1,2], Р.Р. Иштуков[1], В.В. Погадаев[1]

РЕЗУЛЬТАТЫ ЛЕЧЕНИЯ ОПУХОЛЕЙ ПЕЧЕНИ МЕТАСТАТИЧЕСКОГО ГЕНЕЗА

[1]ГБОУ ВПО «Башкирский государственный медицинский университет» Минздрава России, г. Уфа
[2]ГБУЗ «Республиканская клиническая больница им. Г.Г. Куватова», г. Уфа

В статье изложен опыт применения и дана оценка эффективности рентгенэндоваскулярной региональной химиотерапии метастатического рака печени при злокачественных колоректальных опухолях. Приведенные материалы взяты из практики лечения онкобольных в РКБ им. Куватова. Все методы исследования и лечения также проведены на базе РКБ им. Куватова.

Ключевые слова: колоректальный рак, печень, метастазы.

M.A. Nartailakov, I.F. Mukhamedjanov, A.I. Gritsaenko, R.R. Ishtukov, V.V. Pogadaev

THE RESULTS OF METASTATIC HEPATIC CANCER TREATMENT

This article contains experience of treatment and evaluation of effectiveness of X-ray endovascular regional chemotherapy of metastatic hepatic cancer at colorectal tumors. The present materials are taken from treatment practice of oncological patients at Kuvatov Clinical Hospital. All investigation and treatment methods were also performed on the basis of Kuvatov Clinical Hospital.

Key words: colorectal cancer, liver, metastasis.

Наиболее часто метастазы различных злокачественных опухолей выявляются в печени [5]. При этом метастазы в печени выявляются одновременно с первичным очагом (синхронные метастазы) или в разные сроки после удаления первичного очага (метахронные метастазы). Трудности диагностики мелких метастатических узлов, множественное билобарное поражение печени, выполнение первичных операций хирургами, не владеющими методами резекций печени, обуславливают крайне низкую эффективность при радикальных операций у этих пациентов – лишь примерно у 10% [1,3,6]. Наиболее часто метастатически печень поражается при колоректальном раке [5-6].

В случае резектабельности послеоперационная пятилетняя выживаемость больных с метастатическим раком печени достигает около 40% [1,3,5]. В плане улучшения результатов лечения больных с этой патологией целесообразным считается комбинированное лечение [2,5], которое применяется в виде неоадъювантной и адъювантной химиотерапии или рентгенэндоваскулярной локорегиональной химиотерапии [2-6].

В связи с этим целью данной работы является изучение результатов комбинированного лечения больных с метастатическим раком печени с применением рентгенэндоваскулярной регионального химиотерапии (РЭРХТ).

Материал и методы. В Башкирском республиканском центре хирургической гепатологии за последние 5 лет (2006-2011) находились на лечении 127 больных с метастатическим раком печени. Мужчин было 56, женщин – 71 (соотношение 1:1,27). Преобладали метастазы колоректального рака (42 больных, или 33 % от общего числа больных с метастазами в печень). Количество метастазов поддавалось подсчету у 53 (41,7%) больных и со-

ставило от 1 до 17 (в среднем 1,5 узла на 1 пациента). У 69 (54,3%) больных множественные метастазы в печени не поддавались подсчету. Размеры узлов варьировали от 0,5 до 28 см.

23 (18,1%) больным вследствие генерализованного процесса выполнены лишь диагностические мероприятия: лапароскопия (n=13) или лапаротомия (n=10) с биопсией печени.

25 (19,7%) больным выполнены паллиативные и циторедуктивные вмешательства, в основном желчеотводящие операции при метастазах в ворота печени (краевая резекция S-III левой доли печени с гепатохолангиоеюноанастомозом по Лонгмайеру – 21, алкоголизация узлов печени – 3, радиочастотная абляция узлов – 1, циторедуктивная гастропанкреатодуоденальная резекция – 1).

68 (53,5%) больным выполнены различные по объему резекции печени (табл.1).

С 2006 года 53 больным выполнены 175 процедур РЭРХТ (в среднем 3,3 на 1 пациента). При этом сеансы РЭРХТ применялись в 18 (14,2%) случаях в качестве самостоятельного метода лечения при нерезектабельных метастазах печени. Среди больных преобладали пациенты с колоректальными метастазами (28, или 52,8% от этой группы больных).

Рентгенэндоваскулярные вмешательства осуществляли на аппарате INNOVA 3100 (General Electric, США) по стандартной методике [2-3,7] - путем пункции бедренной артерии по Сельдингеру, с последующей селективной катетеризацией собственно печеночной артерии. Через данный катетер проводили либо химиоинфузию (ХИПА), либо химиоэмболизацию (ХЭПА) печеночной артерии с применением масляного препарата липиодола [4,8]. В качестве химиопрепарата использовали: доксорубицин (n=130), элоксатин (n=38), гемзар (n=4), фторурацил (n=2), оксалиплатин (n=1).

Результаты. По нашим данным, резектабельность печени при ее метастатических опухолях составила 53,5% (резекции печени выполнены 68 из 127 больных), что объясняется целенаправленнымотбором и направлением больных с метастазами печени в Республиканский центр хирургической гепатологии. При этом резекции печени варьировали от атипичной (краевой) до расширенной гемигепатэктомии (табл.1).

Как видно из таблицы, в клинике выполнялись как анатомические гемигепатэктомии (правосторонняя - у 22, левосторонняя - у 6), так и неанатомические (атипичные) резекции - у 20 в объеме 3-х (n=3), 2-х (n=6), 1 (n=10) сегментов и резекция культи печени (n=1) (рис. 1).

Таблица 1

Объем резекций печени при метастатическом раке печени

Объем операций	Кол-во
Правосторонняя гемигепатэктомия	***37***
анатомическая (резекция S V-VI-VII-VIII)	22
то же + левосторонняя гемиколэктомия	3
-»- + атипичная резекция левой доли	2
-»- + резекция тонкой кишки + резекция диафрагмы	1
расширенная (резекция S V-VI-VII-VIII + S IV)	6
то же + резекция НПВ	2
-»- + левосторонняя гемиколэктомия	1
Левосторонняя гемигепатэктомия	***11***
анатомическая	6
то же + передняя резекция прямой кишки	1
расширенная (резекция S I-II-III -IV + S V)	4
Атипичные резекции печени	***20***
трисегментэктомия (S II-III + S VI)	1
то же (S IV-V-VI) + холецистэктомия	1
-»- (SVI-VII-VIII) + правосторонняя гемиколэктомия	
бисегментарная резекция правой доли печени	1
то же + левосторонняя гемиколэктомия	3
бисегментарная резекция левой доли печени	1
то же + передняя резекция прямой кишки	1
сегментарная резекция печени	1
то же (S II) + правосторонняя овариоэктомия	4
-»- (S V) + панкреатодуоденальная резекция	1
-»- (S VI) + правосторонняя адреналэктомия	1
-»- (S V) + холецистэктомия	1
-»- (резекция S IV и гепатикохоледоха, с гепатикоеюноанастомозом по Сейпол)	2
резекция культи печени	1
ИТОГО…	***68***

При этом в 13 (19,1%) случаях гемигепатэктомии были расширенными (правосторонняя - у 9, левосторонняя - у 4 больных). Множественные метастазы в одной из долей печени, по нашему мнению, не являются противопоказанием к резекции печени.

Рис. 1. Метастаз колоректального рака в правую долю печени. Выполнена правосторонняя гемигепатэктомия.

В 17 (17,9%) случаях операции носили симультантный характер, когда резекцию печени выполняли с одновременным удалением первичного очага, в объеме гемиколэктомии левосторонней - у 6, правосторонней - у 1, резекции прямой кишки – у 4, резекции тонкой кишки – у 1, панкреатодуоденальной резекции – у 1, адреналэктомии – у 1, овариоэктомии – у 1 больного.

Рентгеноэндоваскулярная региональная химиотерапия применена 53 больным, которым выполнены 175 процедур (в среднем 3,3 на 1 пациента). Больным выполняли химиоинфузию печеночной артерии (ХИПА) – в 123

(70,3%) случаях, ХИПА с помощью помповых систем длительной инфузии NIPRO superfuser – в 8 (4,6%), химиоэмболизацию печеночной артерии (ХЭПА) – в 22 (12,6%), масляную ХЭПА – в 17 (9,7%), эмболизацию печеночной артерии – в 4 (2,3%) случаях.

В 18 случаях рентгеноэндоваскулярная региональная химиотерапия применена как самостоятельный метод при нерезектабельных метастазах печени. В 35 случаях РЭРХТ в качестве адъювантной терапии применена после выполненных вмешательств на печени: правосторонней гемигепатэктомии – в 11случаях (в том числе в 4 – при колоректальном раке, в 4 – при гепатоцеллюлярном раке печени с внутриорганными отсевами, по 1 – при метастазах рака поджелудочной железы, молочной железы, желчного пузыря), атипичных резекций печени – в 13 случаях (в том числе в 6 – при колоректальном раке, в 5 – при метастазах поджелудочной железы, по 1 – при метастазах желудка и надпочечника).

Наиболее тяжело послеоперационный период протекал у больных с обширными вмешательствами (расширенные, симультантные операции), с высокой частотой осложнений (до 30 %). Умерло 11 (8,7 %) больных, в том числе после резекций печени (5 больных, или 7,9% от всех резекций) от печеночной (n=3) и сердечно-сосудистой недостаточности (n=2) и 4 больных после паллиативных и диагностических вмешательств от раковой интоксикации (n=3) и сердечно-сосудистой недостаточности (n=1).

Таблица 2

Результаты лечения метастатических опухолей печени

Вид лечения	Кол-во больных	Выживаемость, %			Медиана выживаемости, в мес
		годичная	3-х лет-няя	5-летняя	
Диагностические операции	23	10,0	–	–	6,3
Паллиативные и циторедуктивные операции	25	15,2	–	–	8,9
Только РЭРХТ	18	20,0	12,0	–	16,2
Резекции печени	68	84,2	57,9	41,1	58,3
Резекции печени + РЭРХТ	35	94,4	72,2	–	67,2

Отдаленные (более 1 года) результаты лечения удалось проследить у 64 (50,4 %) больных (табл. 2). Применение РЭРХТ достоверно ($p<0,05$) удлиняет годичную и трехлетнюю выживаемость и медиану выживаемости после резекций печени. Кроме того, РЭРХТ в качестве самостоятельного метода лечения при нерезектабельных метастазах также достоверно ($p<0,05$) удлиняет медиану выживаемости по сравнению с паллиативными и диагностическими операциями.

Заключение. Применение рентгеноэндоваскулярной региональной химиотерапии при нерезектабельных метастазах печени, а также в качестве адъювантной терапии в послеоперационном периоде после резекций печени позволяет улучшить показатели выживаемости больных.

Сведения об авторах статьи

Нартайлаков Мажит Ахметович – д.м.н., профессор, зав. кафедрой общей хирургии ГБОУ ВПО БГМУ Минздрава России. Адрес: 450000, г. Уфа, ул. Ленина, 3. Тел. 272-75-90

Мухамедьянов Ильшат Фанисович – ассистент кафедры общей хирургии БГМУ, зав. отделением рентгенохирургических методов диагностики и лечения РКБ им. Г.Г. Куватова. Адрес: г. Уфа, ул. Достоевского 132, т. 272-75-90

Грицаенко Андрей Иванович – к.м.н., врач-хирург, зав. операционным отделением РКБ им. Г.Г. Куватова, доцент кафедры общей хирургии ГБОУ ВПО БГМУ Минздрава России. Адрес: 450005, г. Уфа, ул. Достоевского 132. Тел. 272-75-90. E-mail: oper.ai@mail.ru

Иштуков Роберт Ризович – клинический ординатор кафедры общей хирургии ГБОУ ВПО БГМУ Минздрава России. Адрес: 450000, г. Уфа, ул. Ленина, 3. Тел. 272-75-90

Погадаев Вадим Валерьевич – интерн кафедры общей хирургии ГБОУ ВПО БГМУ Минздрава России. Адрес: 450000, г. Уфа, ул. Ленина, 3. Тел. 272-75-90

ЛИТЕРАТУРА

1. Операции на печени: Руководство для хирургов / В.А. Вишневский [и др.]. - М., 2003.
2. Гранов, Д.А. Рентгеноэндоваскулярные вмешательства в лечении злокачественных опухолей печени / Д.А. Гранов, П.Г. Тарасов. – СПб.: Фолиант, 2002.
3. Котив, Б.Н. Регионарная химиотерапия при комбинированном лечении больных с метастазами колоректального рака в печень / Б.Н. Котив, С.А. Алентьев, И.И. Дзиндзава //Анналы хирургической гепатологии. - 2008. - Т.13, № 3. - С. 9-14.
4. Резекции печени с неоадъювантной химиотерапией по поводу метастазов колоректального рака / Мамонтов К.Г. [и др.] //Анналы хирургической гепатологии. – 2007. – Т.12, № 3. – С. 137-138.
5. Патютко, Ю.И. Хирургическое лечение злокачественных опухолей печени / Ю.И. Патютко. - М.: Практическая медицина, 2005.
6. Хирургия печени и желчных путей / под ред. М.А.Нартайлакова. – Ростов- на-Дону: Феникс, 2007.
7. American Cancer Society. Detailed Guide: Colon and rectum cancer. Available at: http://www.cancer.org/docroot/CRI/content/CRI 2 4 1X What are the key statistics for colon and rectum cancer.asp? sitearea=.Accessed 4.23, 2007.
8. Surgical management of hepatocellular carcinoma: Is the jury still out? /G. MorrisStiff [et al.] // Surg. Oncol. - 2009. - V. 18. - P. 298–321.

УДК 616.34-007.253
© М.А. Нартайлаков, А.И. Грицаенко, Р.Р. Иштуков, М.Р. Гараев, В.В. Погадаев, 2013

М.А. Нартайлаков[1,2], А.И. Грицаенко[1,2],
Р.Р. Иштуков[1], М.Р. Гараев[1], В.В. Погадаев[1]

АКТУАЛЬНЫЕ ВОПРОСЫ ДИАГНОСТИКИ И ЛЕЧЕНИЯ СВИЩЕЙ ТОНКОЙ КИШКИ

[1]ГБОУ ВПО «Башкирский государственный медицинский университет» Минздрава России, г. Уфа
[2]ГБУЗ «Республиканская клиническая больница им. Г.Г. Куватова», г. Уфа

Данная статья освещает актуальность проблемы тонкокишечных свищей в современной практике врача-хирурга, наиболее частые причины их появления и патологические механизмы развития. Проведен анализ частоты заболеваемости и развития осложнений, произведена оценка результатов диагностики, эффективности консервативного и оперативного лечения. Затронуты вопросы первичной и вторичной профилактики тонкокишечных свищей, а также вопросы, которые требуют тщательного дальнейшего изучения, для проведения эффективной борьбы с этим заболеванием.
Ключевые слова: свищ, тонкая кишка, обзор литературы.

M.A. Nartailakov, A.I. Gritsaenko, R.R. Ishtukov, M.R. Garaev, V.V. Pogadaev

CURRENT ISSUES OF DIAGNOSIS AND TREATMENT OF SMALL INTESTINE FISTULAS

This article highlights the importance of the problem of enteric fistulas in the modern practice of a surgeon, the most frequent reasons for their appearance and pathological mechanisms of development. The analysis of the incidence and morbidity has been carried out, diagnostic results have been evaluated, effectiveness of conservative and surgical treatment has been stated. The issues of primary and secondary prevention of enteric fistula, as well as issues for further study concerning effective control of this disease are presented in the article.
Key words: fistula, small intestine, literature review.

На сегодняшний день проблема возникновения кишечных свищей является крайне актуальной, поскольку относится к наиболее тяжелым осложнениям, возникающим после оперативных вмешательств на органах брюшной полости и забрюшинного пространства. Свищ тонкой кишки – это патологическое сообщение просвета тонкой кишки с поверхностью кожи (наружный свищ тонкой кишки) или другим полым органом (внутренний свищ). Свищ тонкой кишки является тяжелым осложнением различных заболеваний и повреждений органов брюшной полости. Свищи могут быть врожденными (при незаращении желточного протока) и приобретенными, то есть образовавшимися в результате травмы, тяжёлых болезней органов брюшной полости (болезнь Крона, новообразования, туберкулез) или вследствие перенесенных операций [5,6,7,19].

Свищи принято разделять на концевые (терминальные) и боковые (латеральные), супра- и инфрапапиллярные. Боковой (даже неполный) свищ приводит к многосторонним изменениям в организме: теряются богатые ферментами соки верхних отделов желудочно-кишечного тракта, развиваются выраженный электролитный дисбаланс, обезвоживание, белково-энергетическая недостаточность, разрушение тканей, развитие гнойно-септических процессов [7,17,20,24].

Чаще всего наружные свищи тонкой кишки возникают на 5 – 10-е сутки после операции на органах брюшной полости, проявляются выделением жидкого тонкокишечного содержимого из раны или по дренажу из контрапертуры, сопровождаются незначительной болью в животе, повышением температуры тела, мацерацией кожи вокруг раны, истощением [7,10,15,17].

Частота возникновения кишечных свищей меняется в зависимости от конкретного исторического периода. До 30-х годов 20-го века в связи с недостаточным охватом широких слоев населения медицинской помощью и низким уровнем развития медицины преобладали случаи спонтанных кишечных свищей у неоперированных больных с ущемленными грыжами, запущенными формами острого аппендицита, аппендикулярных инфильтратов и абсцессов, непроходимостью кишечника [19,21,25].

В современной практике нужны новые подходы к решению этой проблемы, поскольку необходимо учитывать неодинаковый возрастной, половой состав пациентов, различие в причинах, ведущих к образованию свищей, влияние сопутствующих заболеваний и множество других факторов [11,16,25,27].

В основном количество осложнений после восстановления непрерывности кишечника наблюдается в ургентной хирургии, что обусловлено частым использованием резекционных методов лечения. Так, резекция кишечника выполняется у 14 - 33% пациентов с ущемленной грыжей, у 25 - 49% пациентов с

острой кишечной непроходимостью, у 50 - 85% при разрывах и перфорации полых органов [8,13,23,31]. При повторных вмешательствах по поводу послеоперационных осложнений на органах брюшной полости резекция тонкой кишки выполняется в 30 - 60% случаев [3,5,14,22]. Многие авторы отмечают необходимость резекции участков тонкой кишки в связи с множественными десерозациями или повреждениями стенки при висцеролизе во время вмешательств по поводу спаечной кишечной непроходимости. Свищи двенадцатиперстной кишки составляют до 33% общего количества свищей желудочно-кишечного тракта [5,25,26,30,31].

Эти факторы приводят к неоднородным, а иногда и противоречивым статистическим данным по тонкокишечным свищам - частота оперативных вмешательств колеблется от 22 до 74%, с послеоперационной летальностью 37 - 62% и частотой послеоперационных осложнений, близкой к 50%. Показатели общей летальности колеблются в пределах 45 - 90% [5,7,8,10,16]. Противоречивы также сообщения специализированных клиник по объему и длительности комплексной терапии и по отдаленным результатам лечения больных с дуоденальными и высокими тонкокишечными свищами [5,7,8,12,18,19,28].

В связи с разработкой и утверждением определенных стандартов в лечении больных с тонкокишечными свищами, вследствие бурного развития фармакотерапии и совершенствования хирургических и реанимационных тактик в лечении этого осложнения появляются новые методы решения данной проблемы. Следуя тактике органосохраняющих оперативных вмешательств, хирургам удалось значительно уменьшить частоту возникновения послеоперационных дуоденальных и высоких тонкокишечных свищей [1,9,14,28]. Частота травматических, в частности огнестрельных свищей, последние десятки лет сохраняется на низком уровне и мало влияет на общие показатели результатов лечения этой группы больных [2,11,18,20]. Однако лечащим врачам все чаще приходится встречаться с тяжелым или осложненным течением заболевания.

Большинство хирургических вмешательств на органах желудочно-кишечного тракта так или иначе связаны с повреждением и восстановлением целостности полых органов. Основным осложнением подобных вмешательств является несостоятельность швов анастомозов, достигающая при резекции тонкой кишки, по данным разных авторов, 6 - 30% [6,8,10,14,25,26,32].

Предложены многочисленные методы диагностики [6,7,9,13], консервативного [1,2,5,7,10,18] и оперативного [7,9,15,17,18] лечения у больных с несформированными дуоденальными свищами. Однако нет единого, четко разработанного дифференцированного подхода в выборе этих методов и определения сроков их проведения в зависимости от характера свища и состояния пациента. Следует полагать, что выяснение патоморфологических изменений, возникающих в стенке тонкой кишки и окружающих тканях при функционировании свища и поддерживающих его существование, позволит более точно обосновать принципы консервативного лечения, показания, сроки и методы оперативных вмешательств. Все вышеуказанное требует дальнейшего углубленного изучения особенностей течения тонкокишечных свищей с целью разработки четкой хирургической тактики на основе оптимизации известных и внедрения новых подходов к выбору хирургической тактики и методов лечения [7,21,24, 26,31].

Особое внимание уделяется вопросам профилактики и лечения дуоденальных и высоких тонкокишечных свищей, вызывающих раннее проявление дисфункции практически всех органов и систем, и как следствие - развитие полиорганной недостаточности, негативно влияющей на процесс лечения и нередко приводящей к неудовлетворительным результатам терапии и дополнительным осложнениям [2,5,8,9,15,26,31].

Таким образом, после проведенного анализа литературных данных о дуоденальных и высоких тонкокишечных свищах следует сделать следующие выводы относительно недостаточного освещения таких вопросов:

- возможность консервативного лечения дуоденальных и высоких тонкокишечных свищей [7,8,20,29];

- уточнение показаний для выбора закрытого или открытого способов консервативного лечения свищей пилородуоденальной зоны и подбор обтураторов оптимальных моделей [23,25];

- установление показаний для неотложных и отсроченных оперативных вмешательств при свищах дуоденоеюнального сегмента тонкой кишки [4,20,26,27,30,32];

- выбор метода оперативного вмешательства в зависимости от локализации свища и срока ее существования [3,23,31,32].

Сведения об авторах статьи

Нартайлаков Мажит Ахметович – д.м.н., профессор, зав. кафедрой общей хирургии ГБОУ ВПО БГМУ Минздрава России. Адрес: 450000, г. Уфа, ул. Ленина, 3. Тел. 272-75-90

Грицаенко Андрей Иванович – к.м.н., врач-хирург, зав. операционным отделением РКБ им. Г.Г. Куватова, доцент кафедры общей хирургии ГБОУ ВПО БГМУ Минздрава России. Адрес: 450005, г. Уфа, ул. Достоевского 132. Тел. 272-75-90. E-mail: oper.ai@mail.ru

Иштуков Роберт Ризович – клинический ординатор кафедры общей хирургии ГБОУ ВПО БГМУ Минздрава России. Адрес: 450000, г. Уфа, ул. Ленина, 3. Тел. 272-75-90

Гараев Марат Раилевич – ассистент кафедры общей хирургии ГБОУ ВПО БГМУ Минздрава России. Адрес: 450000, г. Уфа, ул. Ленина, 3. Тел. 272-75-90

Погадаев Вадим Валерьевич – интерн кафедры общей хирургии ГБОУ ВПО БГМУ Минздрава России. Адрес: 450000, г. Уфа, ул. Ленина, 3. Тел. 272-75-90

ЛИТЕРАТУРА

1. Лечение множественных свищей желудочно-кишечного тракта / А.В. Базаев [и др.] // Нижегородский медицинский журнал – 2005. – № 4. – С. 119-120.
2. Варианты желудочных и кишечных стом, наложенных с лечебной целью. 6-я Всероссийская конференция «Новые технологии в хирургии» / В.И. Белоконев [и др.]. - УФА: Из-во «Здравоохранение Башкортостана», 2004. - С. 155 -156.
3. Опыт лечения низких свищей желудочно-кишечного тракта осложненных перитонитом / В.И. Белоконев [и др.] // Материалы IV межобластной конференции хирургов «Актуальные вопросы гнойной хирургии». - Казань: ЗАО «Новое знание», 2004. - С. 52-55.
4. Протокол лечения больных со свищами желудочно-кишечного тракта, открывающихся в лапаротомную рану / В.И. Белоконев [и др.]. // XV Научные чтения академика Н.Н.Бурденко «Актуальные вопросы современной клинической медицины»: материалы областной научно-практической конференции. - Пенза: ИИЦ ПГУ, 2006. - С. 35-37.
5. Белоконев, В.И. Клинические варианты свищей желудочно-кишечного тракта и их лечение / В.И. Белоконев, Е.П. Измайлов // Хирургия. – 2007. – № 12. – С. 8-11.
6. Богданов, А.В. Послеоперационные гнойные осложнения: Клинические лекции / Богданов А.В. - М., 2006. – С. 32-43.
7. Горфинкель, И.В. Лечение несформированных послеоперационных наружных тонкокишечных свищей на фоне перитонита / И.В. Горфинкель, Д.Г. Рехен // Материалы 9 Всероссийского съезда хирургов. — Волгоград, 2010. – С.157-158.
8. Даутов, С.Б. Методы повышения надежности желудочно-кишечных анастомозов в хирургии язвенной болезни желудка и двенадцатиперстной кишки / С.Б. Даутов, М.А. Нартайлаков // Новые технологии в хирургии: Материалы 5 Всеросс. конф. - Уфа, 2001.- с.65-66.
9. Дивеев, Р.Х. Эндоскопическая аппликация язвенного дефекта материалом «Биоплант» в комплексе лечения язвенной болезни желудка и двенадцатиперстной кишки: автореф. дисс. …канд.мед.наук.– Уфа, 2007.– 23 с.
10. Каншин Н.Н. Несформировавшиеся кишечные свищи и гнойный перитонит / Н.Н. Каншин. – М.: «Биоинформсервис», 2007. – 115 с.
11. Козлов, И.З. Наружные послеоперационные кишечные свищи / И.З. Козлов, Т.Б. Лоран. // Хирургия. - 2003. - №1. – С. 60-65.
12. Костырной, А.В. Деструктивно-перфоративные осложнения панкреатита / А.В. Костырной, В.Н. Старосек // Клиническая хирургия. – 2000. – № 9. – С. 17-18.
13. Эффективность наружной защиты ручного кишечного шва и анастомоза с использованием антибактериальных коллагеновых эксплантатов при оперативном лечении свищей тонкой и толстой кишки / Е.Ю. Левчик [и др.]. // Клиническая хирургия. – 2002. – № 11-12. – С. 40-41.
14. Консервативное лечение несформированных тонкокишечных свищей / А.И. Лобаков [и др.] // Новые направления в клинической медицине: материалы Всероссийской конференции. – Ленинск-Кузнецкий, 2008. – С. 114-115.
15. Миролюбов, Б.М. Ложная аневризма, сепсис, тонкокишечный свищ – как следствие повреждения подвздошных кишки и артерии рыбьей костью / Б.М. Миролюбов, О.Ю. Карпухин, А.А. Коротков // Ангиология и сосудистая хирургия. – 2006. – № 1. – С. 120-122.
16. Мурзагалин, Ш.Ш. Реконструктивно-восстановительные операции у больных с колостомой по материалам железнодорожной больницы / Ш.Ш. Мурзагалин, Ф.М. Гайнутдинов // Новые технологии в хирургии: Материалы 5 Всеросс. конф. - Уфа, 2001. - С.213-214.
17. Мустафин Т.И. Диагностика и лечение кишечных свищей при перитонитах: автореф. дисс. …д-ра. мед. наук – Уфа, 2000.– 48 с.
18. Течение перитонита с кишечными свищами у больных пожилого и старческого возраста / М.А. Нартайлаков [и др.] // Здравоохранение Башкортостана.-2001.-Т. 5, № 1. – С. 30-31.
19. Наружные и внутренние свищи / Под ред. Э.Н. Ванцяна. - М.: Медицина,2002.-224 с.
20. Новиков, А.С. Осложнения травм толстой кишки / А.С. Новиков, Н.А. Гайворонская // Материалы 2 научно-практической конф хирургов Северо-Запада России и 23 Республики Карелия. - Петрозаводск, 2010. - 4.1. - с.64-65.
21. Лечение сформированных кишечных свищей / Е.Ф. Петренко [и др.] // Хирургия. - 2008. - №2. - С.67.
22. Профилактика гнойновоспалительных осложнений в неотложной абдоминальной хирургии / В.В. Плечев [и др.] // Материалы 9 Всероссийского съезда хирургов. - Волгоград, 2000. - С.203-204.
23. Результаты лечения больных со свищами, открывающимися в свободную брюшную полость // Актуальные проблемы практической хирургии: материалы научно-практической конференции, посвященной 15-летию Ассоциации врачей хирургического профиля на КМВ. - Пятигорск. - 2006. - С. 157-161.
24. Смирнов, А.Н. Наружные кишечные свищи: этиология, патогенез, клиническая картина, диагностика, современные тенденции в предоперационной подготовке, хирургической тактике и послеоперационном ведении пациентов / А.Н. Смирнов, Е.И. Пригаро, Т.А. Гассан // Детская хирургия. – 2002. – № 4. – С. 36-41.
25. Опыт реконструктивно-восстановительных операций у колостомированных больных / Т.А. Султаналиев [и др.] // Актуальные проблемы современной хирургии: тезисы Международного конгресса хирургов. - М., 2003. - С.271.
26. Фатух, Р. Хирургическое лечение наружных кишечных свищей: автореф. дис.... канд. мед. наук. – Тверь, 2002. – 22 с.
27. Хубезов, Д.А. Значение степени сформированности наружных кишечных свищей для выбора метода лечения: автореф. дис. … канд. мед. наук. – Рязань, 2000. – 23 с.
28. Цыганенко, А.Я. Гнойный перитонит: патофизиология и лечение. / А.Я. Цыганенко – Харьков, 2010. – 280 с.
29. Alivizatos V., Felekis D., Zarbalas A. Evaluation of the effectiveness of ocreotide in the conservative treatment of postoperative enterocutaneous fistulas // Hepatogastroenterology. – 2002. – Vol. 49, N 46. – P.1010-1012.
30. Braga M., Gianotti L., Gentini O. Et al. Early postoperative enteral nutrition improves gut oxygenation and reduces costs compared with total parenteral nutrition. Crit Care Med. 2011. – Vol 2. – P. 29-32.
31. Dux M, Ganten M, Lubienski A, Grenacher L. Retained surgical sponge with migration into the duodenum and persistent duodenal fistula. // Eur Radiol. – 2002. – Vol. 142, № 9. – P. 89-92.
32. Hebutrene X. Artificial nutrition: indications, methods, results. // Gastroenterol Clin Biol. 2001. Vol. 25 – P. 48-57.

УДК 616-08-039.73
© М.А. Нартайлаков, А.И. Грицаенко, А.Х. Мустафин, Р.Р. Иштуков, В.В. Погадаев, 2013

М.А. Нартайлаков[1,2], А.И. Грицаенко[1,2],
А.Х. Мустафин[1,2], Р.Р. Иштуков[1], В.В. Погадаев[1]

ВЛИЯНИЕ НУТРИТИВНОЙ ТЕРАПИИ НА ПАЦИЕНТОВ, ПЕРЕНЕСШИХ ОБШИРНЫЕ РЕЗЕКЦИИ ПЕЧЕНИ

[1]ГБОУ ВПО «Башкирский государственный медицинский университет» Минздрава России, г. Уфа
[2]ГБУЗ «Республиканская клиническая больница им. Г.Г. Куватова», г. Уфа

Статья отражает проблему необходимости тщательного изучения рационального ведения больных перенесших резекцию печени, и больных с болезнями печени в целом. Предложены методики реабилитации пациентов, лекарственное обеспечение, а также установлена его эффективность на практике. Затронуты патофизиология процессов, возникающих на фоне заболеваний печени, и способы их купирования.
Ключевые слова: нутритивная терапия, резекция печени.

M.A. Nartailakov, A.I. Gritsaenko, A.Kh. Mustafin, R.R. Ishtukov, V.V. Pogadaev

NUTRITIVE THERAPY EFFECT ON PATIENTS AFTER EXTENSIVE HEPATECTOMIES

The article reflects the need for careful study of the problem of rational management of patients with liver resection and liver diseases in general. The work mentions the proposed techniques for patients' rehabilitation, suggested drug supply, as well as its effectiveness in practice. Pathophysiology of processes associated with liver diseases and methods of their treatment are viewed in the article.
Key words: nutritional therapy, hepatectomy.

Многочисленные исследования показывают, что у 27-46% пациентов (в зависимости от метода скринингового исследования), которые были госпитализированы в хирургические клиники, выявлены выраженные нарушения питательных веществ в результате неправильного питания или хронических заболеваний, главным образом желудочно-кишечного тракта [2,3].

Риск дефицита питательных веществ значительно увеличивается (до 50 - 80%) у пациентов при тяжелых состояниях при заболеваниях органов дыхания, сахарном диабете, воспалительных заболеваниях, злокачественных опухолях.

В течение 10 - 15 дней пребывания в стационаре до 60 - 64% пациентов, особенно перенесших операцию или травму, теряют в среднем 10 - 12% своего веса тела. Нарушение диеты, недостаточность питания и неадекватная коррекция метаболических нарушений значительно снижают эффективность лечебных мероприятий. В частности травмы, ожоги, серьезные операции и т.д. повышают риск развития сепсиса и инфекций, увеличивают длительность пребывания в стационаре и увеличивают показатель смертности [1,2].

Известно, что своевременное и адекватное питание имеет положительное влияние на течение послеоперационного периода и исхода у пациентов, перенесших операции на печени [7].

Расширенные резекции печени часто сопряжены с развитием печеночной недостаточности. Нарушение белкового обмена у больных с печеночной недостаточностью приводит к характерным изменениям в спектре аминокислот в сыворотке крови. На фоне значительного снижения содержания аминокислот с разветвленной цепью (лейцин, изолейцин, валин) значительно увеличиваются в крови так называемые ароматические аминокислоты (фенилаланин, триптофан, тирозин и гистидин) и метионин. В результате аминокислотный дисбаланс и ограничение экзогенных белков вызывают гиперметаболизм и печеночную энцефалопатию. В связи с этим основными лечебными мероприятиями являются: коррекция дисбаланса аминокислот за счет снижения высокой концентрации ароматических аминокислот и повышения низких концентраций разветвленных незаменимых аминокислот (изолейцин, валин, лейцин); компенсация белка и энергетических потребностей организма; нормализация метаболических изменений, вызванных нарушением функции печени;улучшение регенерации клеток печени, профилактики и лечения печеночной энцефалопатии (ПЭ) [1,4].

Литературные данные об использовании парентерального (ПП) и энтерального питания (ЭП) в послеоперационном периоде после резекции и ОТР противоречивы и недостаточно информативны. Кроме того, нет четких указаний, в какие сроки следует начать проводить питательную терапию и какие пути введения являются наиболее эффективными и безопасными у этой группы пациентов [2,5].

Пациенты с тяжелыми расстройствами пищевого поведения требуют больше времени нахождения в отделении интенсивной терапии по сравнению с пациентами с нарушениями питания легкой степени тяжести, так как недостаточность питания продлевает срок госпитализации, повышает стоимость лечения. По зарубежным данным, разница в стоимости лечения больных с тяжелым состоянием питания и пациентов с нормальным состоянием питания составляет $ 14.000 [5,6].

Цель исследования. Разработка рациональных способов коррекции питательного статуса пациентов с очаговым и диффузным заболеванием печени до и после операции.

Материал и методы. В Республиканском центре хирургической гепатологии на базе Республиканской клинической больницы им. Г.Г. Куватова было проведено исследование, в котором приняли участие 24 пациента, перенесшие обширные хирургические вмешательства на печени (всем проведено комплексное клинико-лабораторное обследование). Контролировали динамику степени печеночной энцефалопатии, уровень аммиака и аминокислот в плазме крови, индекс Фишера, биохимический анализ крови, ЭЭГ, акустические стволовые вызванные потенциалы. Пациенты были сопоставимы по возрасту, полу и тяжести состояния. В 1-й группе (n=12) в послеоперационном периоде применяли нутритивную поддержку в виде парентерального питания (нутрифлекс) в первые сутки после оперативного вмешательства. Далее по мере купирования пареза кишечника кормление начинали через назоеюнальный зонд, установленный интраоперационно за связку Трейца на фоне стимуляции моторики кишечника (оксепа), и продолжали в течении трех дней, затем переходили на питьевые энтеральные продукты (Эншур 2). Во 2-й группе (n=12) нутритивная терапия не проводилась.

Для оценки нарушений в статусе питания использовались комплексные методы расчета показателей питательного статуса, энерготрат и потребности в питательных веществах. Учитывая специфику больных с заболеваниями печени, а также доступность и дешевизну применяемых методик для оценки питательного статуса, использовались следующие показатели:

- Индекс массы тела (ИМТ - индекс Кетеле, ФАО/ВОЗ, 1987)
- Кожно-жировая складка над трицепсом (КЖСТ)
- Окружность мышц плеча (ОМП)
- Альбумин
- Абсолютное число лимфоцитов

Эти показатели отражают состояние питания из главных позиций (соматической и висцеральной позиции белков, жиров резервов, наличие иммунодефицита). Каждый из показателей оценивается от 0 до 3 баллов. Сумма, равная 2 -5 баллам, свидетельствует о белково-энергетической недостаточности легкой степени тяжести, 6-10 баллов - средней, 11-15 баллов - тяжелой. Оценка 0 – 1 балла говорит об отсутствии нарушений питания [2].

Расчет необходимых компонентов пищи состоял из следующих факторов: общего количества калорий - общая калорийность - 35-40 ккал/кг/24 ч. 50% - углеводы; 30% - жиры; 20% - белки, а также при анализе полученных данных: суточные энергозатраты, азотистый баланс, потеря белка[6,7].

Расчет водного баланса включал определение количества вводимого и выделяемого объема жидкости в сутки, включая парентеральное и энтеральное питание, полученного диуреза, потоотделения, температурного фактора, выделяемого из дренажей, зонда, кровопотери и «дефицита» при активных методах детоксикации.

Результаты. Состояние питания было оценено при плановом обследовании амбулаторных больных и госпитализации. Пациентам с нормальным питанием и при легкогом нарушении в состоянии питания назначалось диетическое питание. Пациентам с недостаточностью питания средней и тяжелой степеней в дополнение к диетическому питанию назначались «Нутрифлекс», «Оксепа» и «Эншур 2». Установлено, что текущая терапия будет стабилизировать состояние пациентов с тяжелой степенью нарушения питания. В группе пациентов со средней степенью нарушения питания число больных снизилось на 9,7% (8), так как они перешли в группу легкой степени недостаточности питания.

Результаты исследования фагоцитарной активности нейтрофилов показали, что активация фагоцитоза латекса была значительно выше на 3, 7 и 14-й день после операции в 1-й группе по сравнению со 2-й. При исследовании отмечено значительное увеличение общего количества лимфоцитов, которые фиксируются на 7-й день после операции в 1- й группе больных, получающих глутамин, по сравнению со 2-й группой - 844±120 кл/мкл и 581±141 кл/мкл соответственно ($p<0,05$).

При исследовании 24 пациентов после резекции печени легкая степень недостаточности питания обнаружена у 8 (66%) пациен-

тов в 1-й группе и у 6 (50%) пациентов во 2-ой группе, средняя степень недостаточности питания была определена у 3 (25%) больных 1-й группы и у 2 пациентов (17%) во 2-й группе. Тяжелая степень недостаточности питания констатирована у 1 (9%) пациента в каждой исследуемой группе. Основной причиной недостаточности питания у этих пациентов был рак.

В 1-й день послеоперационного периода, как в 1-й, так и во 2-й группе проводилось парентеральное питание. В питание больным 2-й группы вводили 20% глюкозы, специальные аминокислоты с разветвленной боковой цепью – 500 мл и жировые эмульсии 10% – 500 мл. В 1-й группе – парентеральную смесь «все в одном». Со вторых послеоперационных суток при разрешении пареза кишечника дополнительно к парентеральному питанию назначали перорально сбалансированные питательные смеси (СПС). Следует отметить, что в начале послеоперационного периода в обеих группах диагностировалась дисфункция печени. Это находит свое отражение в развитии ПЭ, увеличился уровень АЛТ до 450±70 и 500±90 в 2-й группе и в 1-й группе соответственно, АСТ 480±80 во 2-й группе и 390±90 единиц в 1-й группе, значительное снижение альбумина и общего белка по сравнению с дооперационной меры. У всех пациентов при наличии признаков ПЭ со второго дня после операции было проведено психометрическое тестирование – тест связи чисел. В 1-й и 2-й группах регистрировалась энцефалопатия. Исследование выявило положительную динамику в выполнении теста связи чисел как во 2-й группе, в которой пациенты получали растворы, обогащенные аминокислотами с разветвленной цепью, так и в 1-й группе больных, получавших парентеральное питание «все в одном». При сравнении этих групп были зарегистрированы существенные различия при выполнении теста связи чисел на 2, 3 и 5-е послеоперационные сутки.

Важным фактом является положительная тенденция в биохимических показателях содержания питательных веществ в послеоперационном периоде. Следует подчеркнуть, что исследуемым пациентам в послеоперационном периоде не назначали растворы альбумина и свежезамороженную плазму. При этом к 7-м суткам послеоперационного периода в 1-й и 2-й группах констатировано значительное увеличение уровня альбумина, общего белка, холинэстеразы и абсолютное количество лимфоцитов. Следует отметить хорошую переносимость ПП в обеих группах. Мы не наблюдали осложнений, связанных с ПП. Адекватное лечебное питание явилось одной из причин отсутствия гнойно-септических осложнений в послеоперационном периоде в обеих группах. Исключение составляют пациенты с тяжелой степенью недостаточности питания в предоперационном периоде.

В качестве контроля эффективности энтерального питания оценивали клинические данные (функциональное состояние желудочно-кишечного тракта, заживление хирургических ран, частота гнойно-септических осложнений, динамика массы тела), лабораторные показатели (азотный баланс, динамика показателей белкового обмена, промежуточные продукты синтеза белка, иммунный статус).

Учитывались толерантность к диете, инфекции, стоимость лечебного питания. У всех пациентов основной группы была отмечена положительная динамика состояния питания в послеоперационном периоде. В 1-й группе восстановление моторики кишечника была констатировано на 2 дня ранее по сравнению с пациентами 2-й группы, что позволило на ранней стадии перейти к энтеральному питанию. Стоимость лечения в послеоперационном периоде была значительно ниже суммы в 1-й группе по сравнению со 2-й группой. Нагноение послеоперационной раны было отмечено в 2 случаях во 2-й группе, гнойно-септических осложнений в исследуемой группе выявлено не было. В конечном итоге раннее энтеральное питание сократило продолжительность пребывания в клинике до 15,5 дня по сравнению с 20,8 дня, P=0,01.

Выводы.

1. Использование гиперкалорических пероральных смесей позволяет нормализовать состояние питание пациентов в предоперационном периоде, ожидающих резекцию печени.

2. В раннем послеоперационном периоде после ОТП питательная поддержка, в том числе энтеральное питание со второго дня после операции, может улучшить показатели состояния питания и на 33% сократить число септических осложнений по сравнению с пациентами, получавшими энтеральное питание позже.

3. Включение глутамина в парентеральное питание у пациентов после резекции печени значительно повышает уровень транстиретина в плазме крови и оказывает положительное влияние на гуморальный и клеточный иммунитет, который позволяет на 30% снизить число септических осложнений по

сравнению с пациентами, не получавшими глутамин.

4. Раннее начало лечебного питания приводит к быстрому восстановлению перистальтики кишечника после обширной резекции печени, которая позволяет начать энтеральное питание больных в более ранние периоды, уменьшает послеоперационные осложнения и сокращает продолжительность послеоперационного периода, является безопасным и экономически жизнеспособным.

Сведения об авторах статьи:

Нартайлаков Мажит Ахметович – д.м.н., профессор, зав. кафедрой общей хирургии ГБОУ ВПО БГМУ Минздрава России. Адрес: 450000, г. Уфа, ул. Ленина, 3. Тел. 272-75-90

Грицаенко Андрей Иванович – к.м.н., врач-хирург, зав. операционным отделением РКБ им. Г.Г. Куватова, доцент кафедры общей хирургии ГБОУ ВПО БГМУ Минздрава России. Адрес: 450005, г. Уфа, ул. Достоевского 132. Тел. 272-75-90. E-mail: oper.ai@mail.ru

Мустафин Айрат Харисович – д.м.н., врач-хирург РКБ им. Г.Г. Куватова, профессор кафедры общей хирургии ГБОУ ВПО БГМУ Минздрава России. Адрес: 450005, г. Уфа, ул. Достоевского 132. Тел. 272-75-90

Иштуков Роберт Ризович – клинический ординатор кафедры общей хирургии ГБОУ ВПО БГМУ Минздрава России. Адрес: 450000, г. Уфа, ул. Ленина, 3. Тел. 272-75-90

Погадаев Вадим Валерьевич – интерн кафедры общей хирургии ГБОУ ВПО БГМУ Минздрава России. Адрес: 450000, г. Уфа, ул. Ленина, 3. Тел. 272-75-90

ЛИТЕРАТУРА

1. Лященко, Ю.Н. Смеси для энтерального питания в России / Ю.Н. Лященко // Экспер. и клин, гастроэнтерология.-2009-№2.-С. 134-147.
2. Салтанов, А.И. Концепция о незаменимых нутриентах в питании при критических состояниях / А.И. Салтанов, Ю.Н. Лященко // Вестн. интенсивной терапии.-2004.-№5.-Прил.-С.55-56.
3. ESPEN Guidelines of Enteral Nutrition: Surgery including Organ Transplantation / A. Weimann, M. Braga, L. Harsanyi et al. // Clinical Nutrition.-2006.-Vol.25.-№2.-P.224-244.
4. Evans, M.E. Glutamin inhibits cytokine-induced apoptosis in human colonic epithelial cells via the pyrimidine pathway / M.E. Evans, D.P. Jones, T.R. Ziegler//Am. J. Physiol. Gastroentest. Liver Physiol.-2005.-Vol.289.-P.388-396.
5. Glutamine, gene expression and cell funciion / R. Curi, P. Newsholme, J. Procopio et al. // Frontiers in Bioscience.-2007.-Vol. 12.-P.344-357.
6. Heyland, D. Immunonutrition in the critically ill: from old approaches to new paradigms / D. Heyland, R. Dhaliwal // Intensive Care. Med.-2005.~ Vol.31.-P.501-503.
7. Specific amino acids in the critically ill patient-exogenous glutamine/arginine: a common denominator? / M.A. Vermeulen, M.C. van de Poll, G.C. Ligthart-Melis et al. // Crit. Care Med.-2007.-Vol.35.-№9.-P.568-576.
8. Wischmeyer, P.E. Glutamine: role in critical illness and ongoing clinical trials / P.E. Wischmeyer // Current Opinion in Gastroenterology.-2008.-Vol.24.-P.190-197.

УДК 614.256.253.83
© Р.Р. Шакиров, 2013

Р.Р. Шакиров

К ВОПРОСУ ОТВЕТСТВЕННОСТИ МЕДИЦИНСКИХ РАБОТНИКОВ ЗА ДЕФЕКТЫ ОКАЗАНИЯ МЕДИЦИНСКОЙ ПОМОЩИ

ГБУЗ «Городская больница № 4», г. Стерлитамак

В данной статье рассматривается проблема ответственности медицинских работников за дефекты оказания медицинской помощи. Указывается на то, что среди ученых отсутствует единое понимание дефектов оказания медицинской помощи. Эта проблема связана с тем, что она относится и к сфере медицины, и к сфере юриспруденции. По мнению автора, в любом случае дефект – это причинение в той или иной степени вреда здоровью человека, и не любой дефект является следствием врачебной ошибки и не любая ошибка приводит к дефекту. В заключении отмечено о необходимости внесения изменений в существующее законодательство по поводу дефектов оказания медицинской помощи.

Ключевые слова: дефект, право на здоровье, медицинские работники, медицинская помощь, ответственность.

R.R. Shakirov

TO THE QUESTION OF HEALTH WORKERS RESPONSIBILITY FOR DEFECTS IN MEDICAL CARE

This paper addresses the problem of health workers liability for defects in medical care. It is noted that there is no common understanding of the defects in medical care in the scientific society. This problem is due to the fact that it refers both to the field of medicine and to the sphere of law. To the authors' point of view, the defect in any case is causing harm of any degree to human health, and not any defect is the result of a medical error or any error leads to the defect. In conclusion the necessity for changes to the existing legislation on the defects of medical care is stated.

Key words: defect, right to health, health workers, health care, responsibility.

Происходящие в последние годы стремительные изменения в экономике страны привели к созданию новых условий, в которых приходится функционировать лечебным учреждениям. Традиционные институты разрушены, изменились источники финансирования, появилась система медицинского страхования, а вместе с ней вошли в обиход такие понятия, как качество оказания медицинской помощи и компенсация вреда, причиненного

здоровью пациента. В последнее время все большее число пациентов пытаются защитить свое право на здоровье при помощи уголовного законодательства.

Медицинские работники не могут сегодня, да, наверное, это невозможно в принципе, гарантировать обязательное выздоровление, улучшение качества жизни и увеличение ее продолжительности для больных людей. Существенной проблемой в данном аспекте являются и дефекты оказания медицинской помощи, которые часто приводят к развитию неблагоприятного исхода.

Особенность деятельности в сфере медицины заключается в том, что такие последствия лечения, как смертельный исход и другие неблагоприятные последствия, могут иметь место как в результате естественно неблагоприятного течения заболевания, так и при неадекватном выполнении своих профессиональных обязанностей медицинским персоналом. Это накладывает определенную трудность на юридическую квалификацию действий медицинского работника.

Осуществление медицинской деятельности неизбежно сопряжено с риском причинения вреда жизни и здоровью пациентов в силу объективной невозможности полного предотвращения неблагоприятных реакций на медицинское вмешательство, а также всегда имеющейся вероятности непреднамеренных врачебных ошибок и упущений со стороны медицинского персонала. В определенной степени это связано с рисками, характерными для ряда медицинских профессий, а также с усложнением медицинских технологий, применением различных современных методов обследования, внедрением новейших биомедицинских технологий, что не исключает, а скорее предопределяет вероятность возникновения труднопрогнозируемых осложнений [6].

Кроме того, во взаимоотношениях медицинских работников и пациентов усматриваются двойственность и определенные противоречия. С одной стороны, медицинские работники должны защищать интересы пациентов, но с другой – они сами требуют защиты от пациента, особенно в случаях возникновения дефекта оказания медицинской помощи (МП), жалобы или судебного иска. Данное противоречие во всех цивилизованных странах является неизбежным спутником развития современной медицины, внедрения новых технологий, роста правосознания пациента [4,7].

Успехи медицинской науки привели к непомерному росту ожиданий, которые возлагает население на врача, а также к значительному усложнению медицинских технологий. Участились случаи труднопредсказуемых аллергических реакций, а само применение инструментальных методов диагностики порой представляет потенциальную опасность для здоровья пациента. Кроме того, расширилась осведомленность населения о своих правах, повысилась требовательность к соблюдению врачами положений медицинской и общечеловеческой этики [5].

Стимулирующими факторами увеличения количества претензий являются: возрастание правовой грамотности населения, деятельность страховых компаний, стремящихся переложить выплату компенсаций на лечебно-профилактическое учреждение или отдельного врача, активизация деятельности адвокатов, появление института независимых экспертиз [9].

Актуальность проблемы оценки действий медицинских работников в случаях неблагоприятных исходов лечения обусловлена тенденцией к увеличению количества жалоб, обращений, исков по поводу «ненадлежащего» исполнения медицинскими работниками своих профессиональных обязанностей, а также несовершенством медико-правовой терминологии, включающей основные понятия юридических аспектов медицинской деятельности [8]. Это обусловлено тем, что в силу своей специфики медицина трудно поддается четкому регулированию и категорическому следованию нормам и правилам.

В данном аспекте наиболее актуальным вопросом является определение такого понятия, как «дефект оказания медицинской помощи», поскольку этот термин в настоящее время широко используется.

В медико-правовой науке и медицинской практике существуют различные точки зрения относительно понятия дефектной работы медиков. Чаще всего авторы обращаются к определению надлежащей и ненадлежащей работы врачей. В то же время с позиций современного развития медицинского права, наряду с понятиями надлежащего или ненадлежащего оказания медицинской помощи, весьма важно дать медико-правовое определение дефекта оказания медицинской помощи.

К сожалению, среди исследователей до настоящего времени нет единого мнения о том, что же считать истинными дефектами работы врача. Так, по мнению одних авторов, дефекты оказания медицинской помощи – это ненадлежащее исполнение медицинским ра-

ботником своих профессиональных обязанностей, обусловившее неправильную диагностику, лечение больного и повлекшее неблагоприятный исход [7].

И.В. Тимофеев так определяет данное понятие: под дефектом обычно понимают ошибочное действие (бездействие) медицинского персонала, являющееся нарушением правил, действующих инструкций, руководств, положений и наставлений, директив и приказов, выразившееся в неправильном оказании (неоказании) медицинской помощи, в ошибках в диагностике заболеваний и лечении заболевших (при отсутствии прямого умысла причинения вреда больному).

Согласно С.Г. Стеценко дефект оказания медицинской помощи – это ненадлежащее осуществление диагностики, лечения, реабилитации больного, организации медицинской помощи, которые привели или могли привести к неблагоприятному исходу медицинского вмешательства [8].

Несмотря на незначительную семантическую разницу в приведенных определениях, все авторы едины в главном: дефект оказания медицинской помощи – это в той или иной степени причинение вреда здоровью человека, развившегося в процессе оказания ему медицинской помощи.

Необходимо отметить, что не любой дефект является следствием ошибки и не любая ошибка влечет за собой последствия дефекта [11].

Следует отметить общие вопросы, которые должны выясняться в большинстве случаев дефектов оказания медицинской помощи [7]:

– причина смерти или неблагоприятного исхода;

– наличие или отсутствие упущений в действиях врача;

– конкретные причины неправильных действий медицинского работника;

– была ли возможность у врача предвидеть неблагоприятные последствия своих действий;

– возможные причины неблагоприятного исхода в случае правильного лечения;

– наличие причинно-следственной связи между неблагоприятным исходом и действиями врача;

– имеются ли нарушения в организации медицинской помощи в данном лечебном учреждении.

Несомненно, что ключевым должен быть вопрос о правильности действий медицинского работника. При этом выводы должны представлять собой логически оправданную последовательность ответов.

Одной из наиболее частых причин возникновения дефектов оказания медицинской помощи является неправильная идентификация пациента и недоступность информации о его особенностях (непереносимость лекарственного средства, сопутствующие заболевания). Среди причин роста числа дефектов следует выделить внедрение новых медицинских технологий, падение престижа врачебной профессии, недостаточную квалификацию медицинских работников.

Одной из причин, обусловливающих дефекты оказания медицинской помощи, является то обстоятельство, что объем медицинской информации настолько велик, что не может быть усвоен одним человеком, так как количество известных заболеваний превышает 10 тыс., симптомов и синдромов – 100 тыс., операций и их модификаций, лабораторных, цитологических, биологических, клинических и других методов диагностики – десятки тысяч.

Среди объективных (внешних) факторов, влияющих на вероятность неблагоприятного исхода в лечении больного, необходимо назвать несвоевременность медицинского вмешательства, неправильность и неадекватность выбора метода лечения, состояние больного в момент поступления, особенности течения заболевания, качество диагностики и т.д. В отношении субъективных (внутренних) факторов, влияющих на вероятность неблагополучного исхода, первое место отводится квалификации врача. Далее (в убывающей последовательности) идут уровень его общемедицинских знаний, стаж работы по специальности, эмоциональное состояние, неуверенность или, наоборот, излишняя самоуверенность, физическая выносливость [7,8,9].

Анализ дефектов в оказании медицинской помощи показывает, что молодые врачи часто ошибаются из-за отсутствия опыта, а более опытные – из-за переоценки своих знаний, своего опыта [10]. Каждый медицинский работник обязан в полном объеме обладать всеми необходимыми знаниями, соответствующими его профессиональной деятельности [1], которые определяются состоянием медицинской науки на современном этапе и соответствующими квалификационными требованиями, утвержденными Министерством здравоохранения России [3]. При этом дипломированный специалист не может ссылаться на отсутствие тех или иных теоретических знаний, информации.

Никакие знания и опыт не в состоянии гарантировать безошибочность действий врача, так как уникальность и многочисленные сочетания тех или иных признаков различных болезней столь разнообразны, что предусмотреть это трудно при самом добросовестном отношении.

Исходя из вышеизложенного под дефектом в оказании медицинской помощи понимается ошибочное действие (бездействие) медицинского персонала, выразившееся в неправильном оказании (неоказании) медицинской помощи, ошибочной диагностике заболеваний и неверном лечении заболевших (пострадавших), которые привели или могли привести к неблагоприятному исходу медицинского вмешательства [6,8].

Выявление дефекта медицинской помощи подразумевает определенную степень вины медицинского работника, и поскольку вина является одним из основных квалифицирующих признаков правонарушения, именно ее наличие является отличительным признаком дефекта медицинской помощи от врачебной ошибки [2,5].

Оценка дефектов и ошибок должна осуществляться на основе нормативно-правового регулирования, но с учетом сугубо медицинских канонов (стандартов оказания медицинской помощи). Создание единых принципов правовой квалификации неблагоприятных исходов медицинских вмешательств требует согласованной работы представителей как правовой, так и медицинской науки и практики.

Следует усовершенствовать взаимодействие правоохранительных органов и экспертных служб в деле объективной юридической квалификации дефектов оказания медицинской помощи.

В современных условиях изменений нормативно-организационной базы здравоохранения с преобладанием медико-правовых тенденций в системе врач – пациент, внедрения новых прогрессивных методов диагностики и лечения требуется совершенствование методики производства судебно-медицинских комиссионных экспертиз по материалам уголовных и гражданских дел, связанным с неблагоприятными исходами оказания МП.

В заключение хотелось бы подчеркнуть, что для решения обозначенных проблем необходимо, прежде всего, поэтапное реформирование принципов государственной политики в отношении защиты права человека на здоровье, которое должно найти свое отражение в уголовном законодательстве.

Должностные лица сферы здравоохранения уже сегодня обязаны владеть оптимальным уровнем специальных медико-правовых знаний, целенаправленно и постоянно вести совместно с профессиональными медицинскими ассоциациями правообразовательную и правовоспитательную работу в медицинских коллективах, что позволит своевременно профилактировать случаи ненадлежащего врачевания, сохранить жизнь и здоровье многих людей.

Сведения об авторе статьи:

Шакиров Рафис Рашитович – к.м.н., доцент кафедры конституционного и муниципального права Стерлитамакского филиала БашГУ, главный врач ГБУЗ РБ Городская больница № 4. Адрес: 453121, г. Стерлитамак, Белоусовская, 3. Тел. (3473)28-43-05. E-mail: shakirov.rafis@mail.ru

ЛИТЕРАТУРА

1. Гражданский кодекс РФ с изм., внесенными Федеральными законами от 24.07.2008 № 161-ФЗот 18.07.2009 № 181-ФЗ, от 28.11.2011 № 337-ФЗ.
2. Уголовный кодекс Российской Федерации от 13.06.1996 № 63-ФЗ (ред. от 21.11.2011).
3. Федеральный закон от 21.11.2011 г. № 323-ФЗ «Об основах охраны здоровья граждан в Российской Федерации».
4. Гурочкин Ю.Д., Витер В.И. Судебная медицина: курс лекций. – М.: Право и закон, 2003.
5. Жуманазаров Н.А. Характеристика дефектов оказания медицинской помощи беременным, роженицам и детям // Сибирский медицинский журнал. – 2009. – № 4. – С. 145-146.
6. Кибальник А.Г., Старостина Я.В. Актуальные проблемы уголовной ответственности медицинских работников. – М.: Илекса, 2006.
7. Сергеев Ю.Д. Медицинское право. – М.: Издательство: ГЭОТАР-Медиа, 2008.
8. Сергеев Ю.Д. Основные виды дефектов оказания медицинской помощи (по данным комиссионных судебно-медицинских экспертиз) /Ю.Д. Сергеев, С.В.Козлов // Медицинское право. – 2012. – № 3. – С. 35 – 38.
9. Татаринцев, А.В. Изучение дефектов оказания медицинской помощи больным с абдоминальной хирургической инфекцией/А.В. Татаринцев, Е.Х.Баринов, П.О.Ромодановский, В.И.Ярема // Медицинская экспертиза и право. – 2010. – № 5. – С. 17-22.
10. Тягунов, Д.В. Характеристика дефектов оказания медицинской помощи по материалам комиссионных судебно-медицинских экспертиз /Д.В. Тягунов, А.Н.Самойличенко // Медицинское право. – 2008. – № 4. – С. 26-29.
11. Федченко, Т.М. Дефекты оказания медицинской помощи в оценке судебно-медицинских экспертных комиссий/Т.М. Федченко, А.В. Кирдяпкина // Тихоокеанский медицинский журнал. –2003. – № 1. – С. 79-80.
12. Шакиров, Р.Р. Медицинское право: учебное пособие. – Уфа: РИЦ БашГУ, 2009.

УДК 618/1+611.16611.018
© В.В. Евдокимова, 2013

В.В. Евдокимова

МОДЕЛИРОВАНИЕ НАРУЖНОГО ГЕНИТАЛЬНОГО ЭНДОМЕТРИОЗА НА КРЫСАХ С ИЗУЧЕНИЕМ АНГИОГЕНЕЗА В ЭНДОМЕТРИОИДНЫХ ИМПЛАНТАХ НА МАКРО- И МИКРОСКОПИЧЕСКОМ УРОВНЕ

Одесский национальный медицинский университет, г. Одесса

В результате работы была оценена роль эндотелиального фактора роста в имплантации и пролиферации эктопического эндометрия в условиях экспериментальной модели. Проведенные исследования подтвердили ведущую роль проангиогенных факторов в индуцировании и стимуляции развития эндометриоидных эктопий. Под воздействием блокады стимулирующего воздействия ЭФРС произошли снижение объема эндометриоидных эктопий и явления практически полной редукции очагов эндометриоза. Нами доказан эффект блокады стимулирующего воздействия ЭФРС, т.е. редукция размера эндометриоидных очагов – прямопропорциональна длительности введения Авастина®. Видна целесообразность применения в широкой клинической практике в комплексном лечении эндометриоза иммуномодулирующих лекарственных препаратов с антиангиогенным действием.

При анализе гистологических исследований нами отмечена положительная динамика – тенденция к восстановлению обычного количества сосудов, отсутствие макрофагальной, лимфоцитарной и гистиоцитарной инфильтраций периваскулярных пространств, а также практически полное исчезновение очагов эндометриоза по ходу тонких соединительнотканных волокон.

При 4-кратном введении внутрибрюшинно авастина (бевацизумаб) экспериментальным животным при помощи гистологических методов исследования доказано постепенное замещение стромальных эндометриоидных элементов на фиброзированные и склерозированные за счет уменьшения кровоснабжения в очаге эндометриоза, что ведет к атрофии эндометриоидной ткани и выраженному фиброзу окружающих тканей.

Ключевые слова: эндометриоз, эксперимент, модель, блокада, ангиогенез, гистология, инфильтрация, фиброз, склероз, стаз.

V.V. Evdokimova

EXPERIMENTAL MODEL OF THE EXTERNAL GENITAL ENDOMETRIOSIS IN RATS AND MACRO- & MICROSCOPICAL STUDY OF ANGIOGENESIS IN ENDOMETRIOTIC IMPLANTS

The work evaluated the role of vascular endothelial growth factor in the implantation and proliferation of ectopic endometrium in experimental models. The study confirmed the leading role of pro-angiogenic factors in the induction and stimulation of endometrial ectopic lesions. Under the impact of the blockade stimulus of VEGF a decline occurred in endometrioid lesions and almost complete reduction of endometriosis. The work proves that the effect of the blockade stimulus VEGF is dependent on dose of Avastin®. We discuss the feasibility of clinical use of immunomodulators with antiangiogenic effect in treatment of endometriosis.

Histological analysis indicated a positive dynamics – a tendency for normal amount of vessels, lack of macrophage and lymphocyte infiltration of perivascular spaces, as well as the almost complete disappearance of endometriosis in thin connective tissue fibers.

After 4 intra-abdominal injections of Avastin (bevacizumab) in experimental animals histological methods demonstrated a gradual replacement of endometrial stromal elements on fibrous and sclerosal ones due to reduction of blood supply in endometriosis leading to atrophy of endometrial tissue and fibrosis of the surrounding tissues.

Key words: endometriosis, experiment, model, blockade, angiogenesis, histology, infiltration, fibrosis, sclerosis, stasis.

К гинекологическим заболеваниям с мультифакториальной этиологией относится такое заболевание, как эндометриоз. Эндометриоз (ЭМЗ) диагностируется приблизительно в 15% случаев всей женской популяции в фертильном возрасте, а его клинические проявления сводятся к синдрому хронических тазовых болей, нарушению менструального цикла и бесплодию [1]. Среди женщин, страдающих бесплодием, эндометриоз встречается в 70-80% случаев [2,5].

Этиология ЭМЗ и в настоящее время является неясной [4]. С учетом данных, свидетельствующих о повышении активности системной и локальной воспалительных реакций при ЭМЗ, доказано, что этот иммунный ответ сопровождается повышением уровня провоспалительных цитокинов и хемокинов (IL-6, IL-8, TNF-α). Фактор некроза опухоли альфа (ФНО-α) принято считать наиболее важным провоспалительным медиатором в патогенезе ЭМЗ [6]. ФНО-α стимулирует синтез IL-6, IL-8, которые в свою очередь являются промоторами неоангиогенеза, обязательного компонента формирования и развития эндометриоидных гетеротопий. Одним из наиболее активных проангиогенных факторов является эндотелиальный фактор роста сосудов (VEGF), но до современных исследований изучению его активности в условиях экспериментального моделирования эндометриоза с последующей оценкой проангиогенных эффектов было не достаточно уделено внимания [3, 4].

Цель работы. Изучение влияния антиангиогенного действия рекомбинантных моноклональных антител в процессах имплантации и пролиферации клеток эктопического эндометрия в условиях проведения моделирования индуцированного эндометриоза.

Материал и методы. Проведенное моделирование индуцированного эндометриоза было осуществлено за период 2011 – 2012 гг. в виварiях Одесского государственного медицинского университета и ГУ «Институт патологии позвоночника и суставов им. проф. М.И. Ситенка НАМН Украини» (Харьков, Украина). Организация данного эксперимента затребовала 60 половорзелых самок крыс линии Wistar, в возрасте 4 – 5 мес, массой 280 – 300 г, животные были выращены герментивно. Все крысы были распределено в 8 групп. В I группу вошли 10 крыс, разделенных на две подгруппы – опытную и контрольную. Опытной подгруппе (1а) на протяжении 14 суток вводился фолликулин (0,1% масляный раствор) («Здоровья» ООО ФК Украина, Харьков) из расчета 0,0043 мл на 100 г веса, контрольной – персиковое масло из расчета 0,043 мл на 100 г веса.

Далее в опытной группе производилась нижнесрединная лапаротомия под наркозом: аминозин в дозе 0,005 мл/100 г массы тела, а через 7-10 минут – кетамин в дозе 0,05 мл на 100 г массы тела крысы. В последующем мы давали оценку динамическим процессам жизнедеятельности животных в послеоперационном периоде.

На протяжении всего лабораторного этапа нами оценивались: состояние шерстяного покрова, наличие уплотнений в бедренной области от лекарственных инъекций, наличие геморрагий в ротовой и аноректальной областях и пр. На момент начала эксперимента общий внешний вид крыс не отклонялся от нормы: видимые слизистые оболочки чистые, патологических выделений в их области не определялось. Поведение животных было обычное, они не боялись внутримышечных инъекций.

Методика оперативного вмешательства проводилась по следующему алгоритму. На предоперационном этапе все животные визуально осматривались на предмет любых патологических состояний, при отсутствии последних крыс взвешивали для определения точной массы тела, что было необходимым условием для введения дозы наркоза и моноклональных антител. До размещения крысы на операционный стол ей выбривалась нижняя треть брюшка опасной бритвой (4,5 см²) по белой линии живота до чистых кожных покровов, а операционное поле трижды обрабатывалось раствором йода и спирта. После проведения этапа премедикации животное погружалось в наркоз в течение 15 минут, длительность наркоза составляла 45-50 минут. Перед операцией наркотизированное животное фиксировали на операционном столе в положении на спине брюшком вверх. Кожа рассекалась (длина разреза 1,7 – 2,2 см) в проекции белой линии живота. В брюшной полости была произведена ревизия внутренних органов и внутренних половых органов. При выведении в рану матки один из ее рогов подлежал иссечению путем наложения лигатуры на дистальный ее отдел. Извлеченный рог матки подвергался рассечению, выбиралась медиальная часть рога длиной до 0,6 – 0,7 см^2. Полученный имплант фиксировали к слизистой передней брюшной стенке на 1,5 – 2 см латеральнее от разреза на коже. Обязательным условием в эпате фиксирования импланта было то, что его подшивку осуществляли поверхностью эндометрия вверх. С профилактической целью нтраперитонеально всем прооперированным животным вводился антибактериальный препарат – пенициллин – из расчета 150000 ед. на крысу. Завершали операцию ушиванием мышечного слоя сплошным однорядным швом, стенку брюшины – наложением узловых швов. Операционное поле обрабатывали раствором йода. Прооперированное животное специальным образом метили, снимали с операционного стола и перемещали в клетку спиной вверх.

В раннем послеоперпционном периоде животные выходили из наркоза в среднем через 15 минут, в качестве обезболивания вводился кетамин. Через 2 часа после операции животным для свободного доступа ставили воду.

Выведение животных из эксперимента осуществлялось согласно плану эксперимента. Их забивали методом цервикальной дислокации. Сразу после забоя проводилась нижнесрединная лапаротомия, осматривались все органы брюшной полости и место фиксациии импланта, визуально оценивались размеры полученных эндометриоидных очагов. Все полученные данные фотографировались и заносились в специальный журнал учета. В ходе операции производили иссечение участка брюшины с участком экспериментально индуцированного эндометриоза. Иссеченный объект помещали в стеклянную посуду с 10% раствором формалина, посуда герметично закупоривалась.

С целью осуществления модуляции проангиогенного эффекта VEGF животным в зависимости от опытной серии внутрибрюшинно вводили препарат Авастин® курсом от 1 до 4 инъекций. Данный цитостатик, обладающий выраженным имуносупрессивным

действием, представлен рекомбинантным гиперхимерным моноклональным антителом, способным избирательно связываться с биологически активным VEGF и таким образом нейтрализовать его за счет уменьшения развития патологических сосудов и угнететения их роста в эндометриоидном очаге. На одно введение Авастина® рассчитанная нами доза составляла 0,35 мг (или 3 мл раствора, т.к. 100 мг препарата растворяли в 10 мл 0,9% физиологического раствора) для одного животного массой тела до 350 г. С целью контроля и дальнейшего сравнения в контрольных группах (индекс «б») крысам вместо Авастина® осуществляли введение 1,0 мл физиологического раствора (0,9% Physiological solution). Велись тщательный мониторинг и регистрация всей полученной информации в ходе эксперимента в журнал.

Методами дисперсионного анализа с помощью програмного обеспечения Stastica 7.0 (StatSoft Inc., США) была произведена статистическая обработка полученных данных.

Результаты. За время выполнения эксперимента во всех экспериментальных сериях животных не отмечалось случаев их падежа, животные удовлетворительно переносили введение всех лекарственных препаратов. Из наиболее выраженных осложнений после введения Авастина® в группах 1а, 1б, 2а, 3б, 4а и 4б отмечалось существенное снижение темпов набора массы – 9,2±0,2 г, тогда как в группах 5 и 6 (неоперированные животные) данный показатель составил 30,0±0,5 г, а в 7 и 8 группах, не подвергавшихся предварительной эстрогенизации и неоперированных – 42,5±0,8 г ($p<0,01$). В группах 1а, 2а, 3а и 4а у животных начиная с третьего-четвертого дня после первого введения Авастина® нами было отмечено некоторое изменение характера испражнений (жидкий кал, не зловонный). В группе 4а животные после 4-го введения Авастина® находились в угнетенном состоянии, плохо и неохотно поедали корм, были вялыми, без двигательной активности, у них был снижен объем употребления питьевой воды, а из клеток этой группы ощущался зловонный запах «острого стула». Однако к третьему-четвертому дню после 4-го введения Авастина® общее состояние животных из данной группы возвращалось в норму, и они практически не отличались от животных контрольной группы.

Ввиду всего вышеуказанного хотелось бы добавить, что на момент забоя животных характерной особенностью имела место выраженная инъекция сосудистого русла органов малого таза и брюшной полости; компенсаторная, гипертрофия нерезецированного рога матки.

На момент забоя нами было визуально отмечено уменьшение очагов эндометриоза, что прямопропорционально соответствовало введению препарата Авастин® (рис. 1,2,3,4,5).

Рис. 1. Эндометриоидный очаг на передней брюшной стенке крысы и значительно выраженное полнокровие сосудов органов брюшной полости до применения рекомбинантного гиперхимерного моноклонального антитела

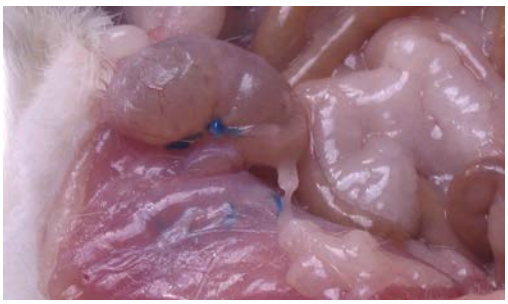

Рис. 2. Эндометриоидный очаг на передней брюшной стенке крысы после применения первой инъекции рекомбинантного гиперхимерного моноклонального антитела

Рис. 3. Эндометриоидный очаг в виде «стекловидного тела» с незначительным сине-фиолетовым оттенком после применения второй инъекции рекомбинантного гиперхимерного моноклонального антитела

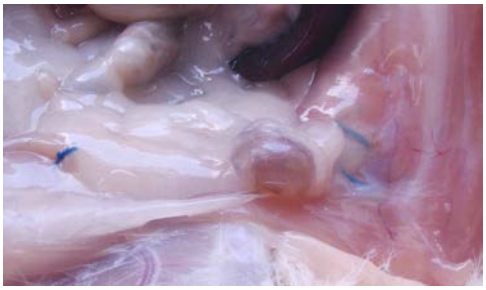

Рис. 4. Эндометриоидный очаг на передней брюшной стенке крысы, уменьшеный в размерах, после применения третьей инъекции рекомбинантного гиперхимерного моноклонального антитела

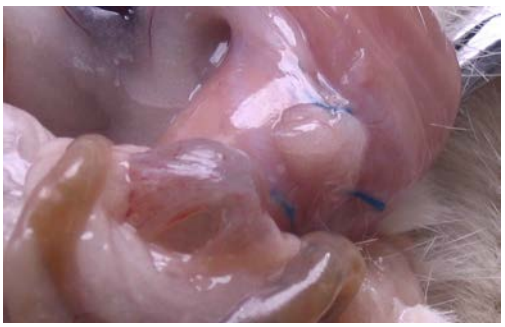

Рис. 5. Незначительный эндометриоидный очаг, уменьшенный в размерах в 5-6 раз в соответствии с рис. 1., после введения четвертой инъекции рекомбинантного гиперхимерного моноклонального антитела

Рис. 6. Передняя брюшная стенка крысы с местом фиксации эндометриоидого импланта с визуальным отсутствием очага эндометриоза, неделю спустя после 4-х инъекций рекомбинантного гиперхимерного моноклонального антитела

При анализе протоколов гистологических наблюдений I – II групп (1 и, соответственно, 2 инъекции авастина) экспериментальных животных было обнаружено большое количество сосудов с утолщенной стенкой, периваскулярно визуализировались выраженные инфильтраты из макрофагов, лимфоцитов и гистиоцитов. Также периваскулярно локализовались очаги эндометриоза со значительно выраженной лимфоцитарной инфильтрацией по ходу тонких соединительнотканных волокон. В сальнике наблюдалось полнокровие сосудов, наблюдался стаз в его сосудах. Относительно III и IV групп (3 и, соответственно, 4 инъекции Авастина) гистологическая картина была следующей: в III группе преобладало умеренное количество сосудов, местами периваскулярно визуализировались единичные очаги эндометриоза с незачительно выраженной лимфоцитарной и макрофагальной инфильтрациями по ходу тонких соединительнотканных волокон, стаз в сосудах сальника практически отсутствовал; в IV группе количество сосудов окружающего сосудистого русла было обычным, в периваскулярных пространствах инфильтраты из макрофагов, лимфоцитов или гистиоцитов не определялись, по ходу тонких соединительнотканных волокон очаги эндометриоза отсутствовали. Описанное выше представлено на рис. 7,8,9,10,11.

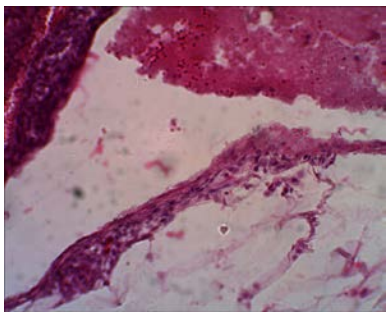

Рис. 7. Обширный очаг эндометриоза сальника крысы с гистиолимфоцитарной и макрофагальной инфильтрациями, окраска гематоксилином и эозином

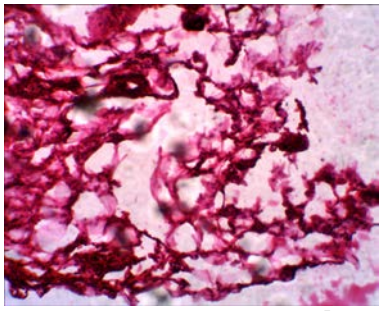

Рис. 8. Участки эндометриоза сальника крыс I группы через 1 неделю после 1-го введения гиперхимерного моноклонального антитела, окраска гематоксилином и эозином

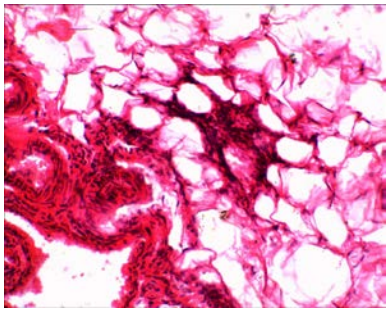

Рис. 9. Незначительные участки эндометриоза сальника крыс II группы через 1 неделю после 2-го введения гиперхимерного моноклонального антитела, окраска гематоксилином и эозином

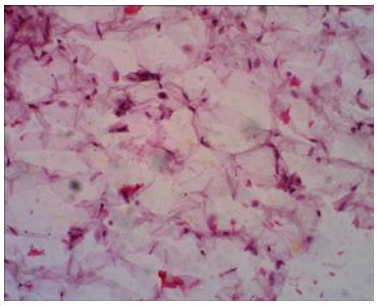

Рис. 10. Единичные участки эндометриоза сальника крыс III группы через 1 неделю после 3-го введения гиперхимерного моноклонального антитела, окраска гематоксилином и эозином

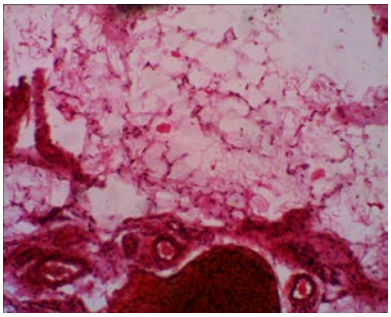

Рис.11. Отсутсвие очагов эндометриоза сальника крыс IV группы, через неделю после 4-го введения гиперхимерного моноклонального антитела, окраска гематоксилином и эозином

В результате проведенной экспериментальной модели эндометриоза на крысах нами была определена явная редукция размеров эндометриоидных очагов. Так как и в наших предыдущих работах наблюдалась практически их полная редукция.

Анализ динамики регресса очагов эндометриоза в различных группах животных показал, что приведенная выше экспериментальная модель с применением антиангиогенных лекарственных средств позволяет моделировать депрессию возникновения и развития новых сосудов, значительно уменьшить объем эндометриоидных эктопий путем контролированного (дозированного) введения рекомбинантного гиперхимерного монклогального антитела, что приводит к уменьшению кровоснабжения в очаге эндометриоза.

При изучении данных гистологического исследования во всех серийных группах была прослежена тенденция к изменениям морфологической составляющей в сторону исчезновения эндометриоидной эктопии. Это было продемонстрировано в IV группе животных, и подтверждением явились нормализация количества сосудов, отсутствие инфильтратов из макрофагов, лимфоцитов и гистиоцитов в периваскулярных пространствах, практически полное исчезновение эндометриоидных очагов по ходу тонких соединительнотканных волокон.

Учитывая высокую токсичность Авастина®, применение в лечении эндометриоза в клинических условиях невозможно, однако, получив результаты данного эксперимента и изучив роль факторов ангиогенеза в развитии этого заболевания, целесообразно использовать в комплексной терапии эндометриоза препараты с иммуномодулирующей (антицитокиновой) активностью, селективно ингибирующих проангиогенные факторы, в частности VEGF.

Выводы.

1. При моделировании экспериментальной модели эндометриоза нами подтвердилась основная роль проангиогенной активности в стимуляции развития и росте эндометриоидных эктопий.

2. Реализация практически полной редукции и индуцированных в ходе эксперимента эндометриоидных эктопий возможна благодаря блокаде ангиогенной активности эндотелиального фактора роста сосудов с селективной возможностью связываться с биологически активным VEGF и, таким образом, нейтрализовать его за счет уменьшения развития патологических сосудов и угнететения их роста непосредственно в самом эндометриоидном очаге.

3. Эффект блокады ангиогенеза VEGF – явление дозозависимое. Экспериментальная модель позволила моделировать возникновение и развитие новых патологических сосудов, значительно уменьшить объем эндометриоидных эктопий путём контролированного введения рекомбинантного гиперхимерного монклогального антитела, т.е. редукция размера эндометриоидного очага была прямопропорциональна длительности введения Авастина®.

4. Анализ гистологических исследований указал на тенденцию «от большого – к малому» – от значительных нарушений морфологической иерархии и цитоархитектоники до их восстановления: нормализации количества сосудов, отсутствия макрофагальной, лимфоцитарной и гистиоцитарной инфильтраций периваскулярных пространств, практически полное исчезновение индуцированных очагов эндометриоза по ходу тонких соединительнотканных волокон.

5. В результате 4-кратного введения внутрибрюшино Авастина (бевацизумаб) экспериментальным животным с индуцированной моделью эндометриоза при помощи гистологических методов исследования доказано постепенное замещение стромальных эндометриоидных элементов на фиброзированные и склерозированные, т.е. уменьшение кровоснабжения в очаге эндометриоза ведет к атрофии эндометриоидной ткани и фиброзу окружающих тканей.

Сведения об авторе статьи:

Евдокимова В.В. – сотрудник Одесского национального медицинского университета. Адрес: 65082, г. Одесса, Валиховский переулок, 2.

ЛИТЕРАТУРА

1. Баскаков, В.П. Эндометриоидная болезнь / В.П. Баскаков, Ю.В. Цвелев, Е.В. Кира. – СПб., 2002. – 452 с.
2. Євдокимова, В.В. Порівняння різних експериментальних моделей ендометріозу. / В.В. Євдокимова // Питання експериментальної та клінічної медицини». – 2011. – Вип. 15. Т. 2. – С. 71 – 77.
3. Евдокимова В.В. Патент України на корисну модель № 65875 МПК (2011.01) G09B 23/28 (2006.01), A61B 17/00. Спосіб моделювання зовнішнього генітального ендометріозу / В.В. Євдокимова Заявник та правовласник: Одеський національний медичний університет Заявка № u201112063 від 14.10.2011 Опубл. 12.12.2011 бюл. №23 2011 р.
4. Guidice L.C. Endometriosis: Science and Practice. /ed. L.C. Guidice, J.L. Evers, D.L. Healy NY., Wiley-Blackwell; 1 ed.– 2012– 552 p.
5. Mitchell L.A. Endometriosis: Symptoms, Diagnosis & Treatments / L.A. Mitchell NY, Nova Science Publishers Inc - 2010 - 272 p.

ТРЕБОВАНИЯ К РУКОПИСЯМ, НАПРАВЛЯЕМЫМ В ЖУРНАЛ «МЕДИЦИНСКИЙ ВЕСТНИК БАШКОРТОСТАНА»

«Медицинский вестник Башкортостана» – регулярное рецензируемое научно-практическое медицинское издание, в котором публикуются оригинальные исследования, описания клинических случаев, научные обзоры, лекции, дискуссии, нормативные документы. Тематика всех указанных разделов отражает медицинскую специфику.

Редакция будет руководствоваться положениями «Единых требований к рукописям, представляемым в биомедицинские журналы», так называемым Ванкуверским стилем. В связи с этим к печати будут приниматься статьи, оформленные в соответствии только с этими требованиями.

В редакцию должен быть направлен пакет следующих документов:

1. Официальное направление от учреждения
2. Статья (три экземпляра)
3. Резюме и ключевые слова
4. Сведения об авторах
5. Иллюстрации (при их наличии в статье)
6. CD-R(W) с информацией, указанной в пунктах 2-5

Требования к оформлению документов

1. Статья должна сопровождаться направлением на имя главного редактора журнала на бланке учреждения, в котором выполнена работа.

2. Оформление статьи.

• На первой странице одного экземпляра статьи в верхнем левом углу должна быть виза руководителя подразделения («в печать»), на последней странице основного текста должны стоять подписи всех авторов. Подписи авторов под статьей означают согласие на публикацию на условиях редакции, гарантию авторами прав на оригинальность информации, соблюдение общепринятых правовых норм в исследовательском процессе и согласие на передачу всех прав на издание и переводы статьи редакции журнала «Медицинский вестник Башкортостана».

• Объем оригинальной статьи не должен превышать 8 страниц машинописи. Статья, набранная в текстовом редакторе Word, шрифт Times New Roman, 14, междустрочный интервал 1,5 пт (в таблицах междустрочный интервал 1 пт), форматирование по ширине, без переносов и нумерации страниц, должна быть напечатана на одной стороне листа бумаги размером А4, левое поле 30 мм, остальные поля – 20 мм.

• Рукопись оригинальной статьи должна включать: 1) УДК; 2) инициалы и фамилию автора(ов); 3) название статьи (заглавными буквами); 4) наименование учреждения, где выполнена работа, город; 5) резюме (рус/англ.); 6) ключевые слова (рус/англ.); 7) введение; 8) материал и методы; 9) результаты и обсуждение (возможно разделение на «Результаты» и «Обсуждение»); 10) заключение (выводы); 11) список литературы. Пункты 2-5 помещаются через пробел между ними.

• Другие типы статей, такие как описание клинических наблюдений, обзоры и лекции, могут оформляться иначе.

• Статья должна быть тщательно отредактирована и выверена авторами. Исправления и пометки от руки не допускаются. Должна использоваться международная система единиц СИ.

• Сокращения слов не допускаются, кроме общепринятых. Аббревиатуры включаются в текст лишь после их первого упоминания с полной расшифровкой: например – ишемическая болезнь сердца (ИБС). В аббревиатурах использовать заглавные буквы.

• Специальные термины приводятся в русской транскрипции. Химические формулы и дозы визируются автором на полях. Математические формулы желательно готовить в специализированных математических компьютерных программах или редакторах формул типа «Equation».

• Список литературы следует размещать в конце текста рукописи. Рекомендуется использовать не более 15 литературных источников за последние 10 лет. Ссылку на литературный источник в тексте приводят в виде номера в квадратных скобках (например, [3]).

3. Оформление резюме осуществляется на русском и английском языках, каждое – на отдельной странице (объем от 130 до 150 слов). Текст резюме на английском языке должен быть аутентичен русскому тексту. В начале страницы следует поместить название статьи, инициалы и фамилии авторов. Резюме должно быть достаточно информативным, чтобы по нему можно было судить о содержании статьи. Резюме должно отражать цели и задачи исследования, материал и методы, основные результаты (в том числе с цифровыми показателями) и выводы. Все аббревиатуры в резюме нужно раскрывать (несмотря на то, что они были раскрыты в основном тексте статьи). Под резюме после обозначения «ключевые слова» помещают от 3 до 10 ключевых слов или словосочетаний.

4. Сведения об авторах.

На отдельной странице нужно указать фамилию, полное имя, отчество, место работы, должность, звание, полный адрес организации (кафедры), телефоны для оперативной связи и E-mail (при наличии) каждого автора. Для удобства на этой же странице указывается название статьи.

5. Требования к иллюстрациям.

• Таблицы, диаграммы, рисунки и фотографии помещаются в текст статьи с соответствующими названиями (подрисуночными надписями), нумерацией и обозначениями. Данные, представленные в таблицах, не должны дублировать данные рисунков и текста, и наоборот.

• Иллюстрации публикуются в черно-белом варианте. Однако возможно их исполнение цветными по согласованию с редакцией. Рисунки должны быть четкими, фотографии – контрастными.

• Дополнительно фотографии, отпечатанные на фотобумаге размером 10×15 см, представляются в 2-х экземплярах. На обороте каждой иллюстрации простым карандашом без нажима указывается ФИО первого автора, название статьи, номер рисунка, верх и низ обозначается словами «верх» и «низ» в соответствующих местах.

• Кроме того, на CD-R(W) записывается электронный вариант фотографий (с обязательной подписью и указанием номера рисунка) отдельными файлами в формате TIFF (расширение для PC - *.tif) или JPEG с минимальной компрессией (расширение *.jpg) в натуральную величину с расширением 300 dpi.

6. На CD-R(W) записывается электронная версия статьи (идентичная печатной) в формате rtf (название файла – фамилия первого автора), а также фотографии отдельными файлами.

- ✓ **Редакция оставляет за собой право на сокращение и редактирование присланных статей.**
- ✓ **Статьи, оформленные не в соответствии с настоящими требованиями, рассматриваться не будут, присланные рукописи не возвращаются.**
- ✓ **В одном номере публикуется не более двух статей одного автора.**
- ✓ **Стоимость публикации составляет 500 рублей за каждую полную (неполную) страницу текста формата А4. Оплата за статью производится после положительного решения редакционной коллегии и уведомления авторов со стороны редакции.**
- ✓ **На страницах журнала предполагается размещение рекламы о медицинских и оздоровительных организациях, сведений о лекарственных препаратах, изделиях медицинской техники.**
- ✓ **Плата с аспирантов за публикацию рукописей не взимается.**

✓ ***С примерами оформления статей и списка литературы можно ознакомиться на сайте*** **http://www.mvb-bsmu.ru**

Лицензия № 0177 от 10.06.96 г.
Подписано к печати 29.03.2013 г.
Бумага офсетная. Отпечатано на ризографе с оригинал-макета.
Формат 60×84 $^{1}/_{8}$. Усл.-печ. л. 41,39. Тираж 600 экз. Заказ № 25.

450000, г. Уфа, ул. Ленина, 3,
ГБОУ ВПО БГМУ Минздрава России