ГБОУ ВПО "БАШКИРСКИЙ ГОСУДАРСТВЕННЫЙ МЕДИЦИНСКИЙ УНИВЕРСИТЕТ"
МИНИСТЕРСТВА ЗДРАВООХРАНЕНИЯ РФ

МИНИСТЕРСТВО ЗДРАВООХРАНЕНИЯ РЕСПУБЛИКИ БАШКОРТОСТАН

ФГУН "УФИМСКИЙ НАУЧНО-ИССЛЕДОВАТЕЛЬСКИЙ ИНСТИТУТ МЕДИЦИНЫ ТРУДА И ЭКОЛОГИИ ЧЕЛОВЕКА" ФЕДЕРАЛЬНОЙ СЛУЖБЫ ПО НАДЗОРУ В СФЕРЕ ЗАЩИТЫ ПРАВ ПОТРЕБИТЕЛЕЙ И БЛАГОПОЛУЧИЯ ЧЕЛОВЕКА

Медицинский вестник Башкортостана

Научно-практический журнал
Том 10, №3 Май-Июнь 2015 г.

Редакционная коллегия

Гл. редактор - чл.-кор. РАН, акад. АН РБ, проф. В.М.Тимербулатов
Заместители главного редактора: проф. А.А. Бакиров; акад. АН РБ, проф. А.Б.Бакиров;
чл.-кор. АН РБ, проф. Ф.Х.Камилов, проф В.Н.Павлов
Члены редакционной коллегии: проф. Е.К.Алехин, проф. Э.Н.Ахмадеева, проф. В.Ш.Вагапова, проф. А.А.Гумеров, чл.-кор. АН РБ, проф. Ш.Х.Ганцев, проф. Д.А.Еникеев, проф. Ш.З.Загидуллин, проф. В.А.Катаев, проф. Т.И.Мустафин, проф. М.А.Нартайлаков, проф. А.Г.Хасанов, проф. С.В.Чуйкин, проф. В.Л.Юлдашев.

Редакционный совет
Акад. РАН, проф. Р.С.Акчурин (Москва); чл.-кор. РАН, проф. Ю.Г.Аляев (Москва); акад. РАН, проф. Н.Х.Амиров (Казань); проф. Р.Р.Бадретдинов (Уфа), акад. РАН, проф. Л.А.Бокерия (Москва); акад. РАН, проф. Ю.И.Бородин (Новосибирск); проф. Р.Г.Валинуров (Уфа); проф. В.В.Викторов (Уфа); акад. РАН, проф. М.И.Давыдов (Москва); акад. РАН, проф. Ю.М.Захаров (Челябинск); чл.-кор. РАН, проф. А.П.Калинин (Москва); чл.-кор. РАН, проф. В.Л.Коваленко (Челябинск); акад. РАН, проф. Г.П.Котельников (Самара); чл.-кор. РАН, проф. О.Б.Лоран (Москва); проф. Э.Р.Мулдашев (Уфа); проф. Р.Б.Мумладзе (Москва); акад. РАН, проф. В.В.Новицкий (Томск); проф. Л.М.Рошаль (Москва), чл.-кор. АН РБ, проф. В.Г.Сахаутдинов (Уфа); проф. Н.С.Стрелков (Ижевск); проф. Р.А.Хасанов (Уфа); акад. РАН, проф. Е.И.Чазов (Москва); акад. РАН, проф. В.А.Черешнев (Москва); акад. РАН, проф. А.Г.Чучалин (Москва); проф. Л.Т.Гильмутдинова (Уфа), проф. А.К.Усович (Белоруссия), проф. А.А.Чиркин (Белоруссия), проф. Л.В.Новицкая-Усенко (Украина), акад. РАН, проф. В.Б.Шадлинский (Азербайджан), проф. Г.Хан (Германия), проф. М.Клейн (США), проф. В.Зельман (США).

Решением Президиума Высшей аттестационной комиссии Минобрнауки России от 19 февраля 2010 года № 6/6 журнал рекомендован для опубликования основных научных результатов диссертаций на соискание ученых степеней доктора и кандидата наук

Адрес редакции:
450077, г. Уфа, ул. Ленина, 3.
Телефон (347) 272-73-50
E-mail: mvb_bsmu@mail.ru
http://mvb-bsmu.ru/

Зав. редакцией - к.м.н. Д.Ю. Рыбалко
Научный редактор - доц. Р.Р. Файзуллина
Технический редактор - к.м.н. И.М. Насибуллин
Художественный редактор - доц. В.Д. Захарченко
Корректор - Н.А. Брагина
Корректор-переводчик - к.ф.н. О.А. Майорова

Сдано в набор: 02.06.2015
Подписано в печать 17.06.2015
Формат 60×84 $^{1}/_{8}$
Условных печатных листов – 32,78
Заказ № 19
Тираж 500 экз.

Свидетельство о регистрации средства массовой информации ПИ №ФС77-26007 от 3 ноября 2006
Подписной индекс в каталоге «Почта России» **80133**
ISSN 1999-6209

© Издательство "ГБОУ ВПО БГМУ", 2015
Все права защищены. Ни одна часть этого издания не может быть преобразована в электронный вид, либо воспроизведена любым способом без предварительного согласия издателя

STATE BUDGETARY EDUCATIONAL INSTITUTION OF HIGHER PROFESSIONAL EDUCATION
“BASHKIR STATE MEDICAL UNIVERSITY” OF THE MINISTRY OF HEAILTH OF THE RUSSIAN FEDERATION

HEALTH MINISTRY OF THE REPUBLIC OF BASHKORTOSTAN

FEDERAL STATE SCIENTIFIC ESTABLISHMENT
UFA RESEARCH INSTITUTE OF OCCUPATIONAL MEDICINE AND HUMAN ECOLOGY
OF FEDERAL SERVICE ON SURVEILANCE IN THE SPHERE OF CONSUMER RIGHTS PROTECTION AND HUMAN WELFARE

BASHKORTOSTAN MEDICAL JOURNAL
Scientific Publication

Volume 10, Number 3, May-June, 2015

Editorial Board:
Editor-in-Chief – Prof. V.M.Timerbulatov, corresponding member of the Russian Academy of Sciences, academician of the Academy of Sciences of Bashkortostan
Associate Editors: Prof. A.A.Bakirov; Prof. A.B.Bakirov, academician of the Academy of Sciences of Bashkortostan; Prof. F.Kh.Kamilov, corresponding member of the Academy of Sciences of Bashkortostan; Prof. V.N.Pavlov
Editorial Director - D.Yu.Rybalko, Candidate of Medical Sciences
Editorial Board Members: Prof. E.K.AIekhin; Prof. E.N.Akhmadeyeva; Prof. V.Sh.Vagapova; Prof. A.A.Gumerov; Prof. Sh.Kh.Gantsev, corresponding member of the Academy of Sciences of Bashkortostan; Prof. D.A.Enikeev; Prof. Sh.Z.Zagidullin; Prof. V.A.Kataev; Prof. T.I.Mustafin; Prof. M.A.Nartailakov; Prof. A.G.Khasanov; Prof. S.V.Chuykin; Prof. V.L.Yuldashev

Editorial Committee:
Prof. R.S.Akchurin, academician of the Russian Academy of Sciences (Moscow); Prof. Yu.G.Alyaev, corresponding member of the Russian Academy of Sciences (Moscow); Prof. N.Ch. Amirov, academician of the Russian Academy of Sciences (Moscow); Prof. R.R.Badretdinov (Ufa); Prof. L.A.Bokeria, academician of the Russian Academy of Sciences (Moscow); Prof. Yu.I.Borodin, academician of the Russian Academy of Sciences (Novosibirsk); Prof. R.G. Valinurov (Ufa); Prof. V.V. Viktorov (Ufa); Prof. M.I.Davydov, academician of the Russian Academy of Sciences, academician of the Russian Academy of Sciences (Moscow); Prof. Yu.M.Zakharov, academician of the Russian Academy of Sciences (Chelyabinsk); Prof. A.P.Kalinin, corresponding member of the Russian Academy of Sciences (Moscow); Prof. V.L.Kovalenko, corresponding member of the Russian Academy of Sciences (Chelyabinsk); Prof. G.P.Kotelnikov, academician of the Russian Academy of Sciences (Samara); Prof. O.B.Loran, corresponding member of the Russian Academy of Sciences (Moscow); Prof. E.R.Muldashev (Ufa); Prof. R.B.MumIadze (Moscow); Prof. V.V.Novitski, academician of the Russian Academy of Sciences (Tomsk); Prof. L.M.Roshal (Moscow); Prof. V.G.Sakhautdinov, corresponding member of the Academy of Sciences of Bashkortostan (Ufa); Prof. N.S.Strelkov (Izhevsk); Prof. R.A.Khasanov (Ufa); Prof. E.I.Chazov, academician of the Russian Academy of Sciences, academician of the Russian Academy of Sciences (Moscow); Prof. V.A.Chereshnev, academician of the Russian Academy of Sciences, academician of the Russian Academy of Sciences (Moscow); Prof. A.G.Chuchalin, academician of the Russian Academy of Sciences (Moscow); Prof. L.T.Gilmutdinova (Ufa); Prof. A.K.Usovich (Belarus); Prof. A.A.Chirkin (Belarus); Prof. L.V.Novitskaya-Usenko (Ukraine); Prof. V.B.Shadlinskiy, academician of the Russian Academy of Sciences (Azerbaijan); Prof. H.Hahn (Germany); Prof. M. Klain (USA); Prof. V.Zelman (USA).

**According to the decision No.6/6 of the Presidium of State Commission for Academic Degrees and Titles of the Ministry of Education and Science of the Russian Federation dated February 19, 2010,
Bashkortostan Medical Journal is entitled to publish fundamental scientific results of doctoral and candidate’s theses.**

Editorial Office:
3 Lenin str., Ufa 450077
Republic of Bashkortostan
Russian Federation
Tel.: (347) 272-73-50
E-mail: mvb_bsmu@mail.ru

Scientific Editor Assoc. Prof. R.R. Fayzullina
Technical Editor I.M. Nasibullin, Candidate of Medical Sciences
Art Editor Assoc. Prof. V.D. Zakharchenko
Russian editing N.A. Bragina
English editing O.A. Mayorova, Candidate of Philological Sciences
http://mvb-bsmu.ru/

ISSN 1999-6209

© BSMU Publishing House, 2015
All rights reserved. No part of this publication may be reproduced by electronic or other means or transmitted in any form, without the permission of the publisher

СОДЕРЖАНИЕ

АКТУАЛЬНЫЕ ВОПРОСЫ ДИАГНОСТИКИ И ЛЕЧЕНИЯ ОСНОВНЫХ УРОЛОГИЧЕСКИХ ЗАБОЛЕВАНИЙ

Б.К. Комяков, В.А. Очеленко, Б.Г. Гулиев, Т.Х. Ал-Аттар, А.Х. Газиев, Х.М. Мханна, Н.М. Николаев
НАШ ОПЫТ ИНТЕСТИНАЛЬНОЙ И АППЕНДИКУЛЯРНОЙ ПЛАСТИКИ 9
B.K. Komyakov, V.A. Ochelenko, B.G. Guliev, T.Kh. Al-Attar, A.Kh. Gaziev, Kh.M. Mkhanna, N.M. Nikolaev
OUR EXPERIENCE OF URETHRAL RECONSTRUCTION WITH INTESTINAL AND APPENDIX SEGMENTS

В.М. Попков, В.С. Лойко, Р.Н. Фомкин
ХРОНОБИОЛОГИЧЕСКИЕ АСПЕКТЫ ПРОГРЕССИРОВАНИЯ АДЕНОМЫ ПРОСТАТЫ ПРИ СОЧЕТАННОМ С ХРОНИЧЕСКИМ ПРОСТАТИТОМ ТЕЧЕНИИ 12
V.M. Popkov, V.S. Loyko, R.N. Fomkin
CHRONOBIOLOGICAL ASPECTS OF PROSTATE ADENOMA PROGRESSION IN COMBINATION WITH CHRONIC PROSTATITIS

Д.В. Семенычев, Ф.А. Севрюков, Д.А. Сорокин, И.В. Карпухин, А.Б. Пучкин, А.Д. Кочкин, А.В. Кнутов
СРАВНИТЕЛЬНАЯ ОЦЕНКА БИПОЛЯРНОЙ ТРАНСУРЕТРАЛЬНОЙ ВАПОРЕЗЕКЦИИ (TUVRB) И БИПОЛЯРНОЙ РЕЗЕКЦИИ (TURIS) В ЛЕЧЕНИИ ДОБРОКАЧЕСТВЕННОЙ ГИПЕРПЛАЗИИ ПРОСТАТЫ 16
D.V. Semenychev, F.A. Sevryukov, D.A. Sorokin, I.V. Karpukhin, A.B. Puchkin, A.D. Kochkin, A.V. Knutov
COMPARATIVE EVALUATION OF BIPOLAR TRANSURETHRAL VAPORESECTION (TUVRB) AND BIPOLAR RESECTION (TURIS) IN THE TREATMENT OF BENIGN PROSTATE HYPERPLASIA

Д.А. Сорокин, Ф.А. Севрюков, Д.В. Семенычев, И.В. Карпухин, А.Б. Пучкин, А.Д. Кочкин, А.В. Кнутов
РЕЗУЛЬТАТЫ ПРИМЕНЕНИЯ ГИАЛУРОНОВОЙ КИСЛОТЫ ПОСЛЕ ТРАНСУРЕТРАЛЬНЫХ ЭНДОСКОПИЧЕСКИХ ОПЕРАЦИЙ ПО ПОВОДУ ДОБРОКАЧЕСТВЕННОЙ ГИПЕРПЛАЗИИ ПРОСТАТЫ 19
D.A. Sorokin, F.A. Sevrjukov, D.V. Semenychev, I.V. Karpukhin, A.B. Puchkin, A.D. Kochkin, A.V. Knutov
RESULTS OF APPLICATION OF HYALURONIC ACID AFTER TRANSURETHRAL ENDOSCOPIC SURGICAL MANAGEMENT OF BENIGN PROSTATIC HYPERPLASIA

А.С. Греченков, Т.М. Жарикова
САХАРНЫЙ ДИАБЕТ КАК ОДИН ИЗ ФАКТОРОВ РИСКА РАЗВИТИЯ СТРИКТУР УРЕТРЫ ПОСЛЕ ТРАНСУРЕТРАЛЬНОЙ РЕЗЕКЦИИ ПРОСТАТЫ 24
A.S. Grechenkov, T.M. Zharikova
DIABETES MELLITUS AS ONE OF THE RISK FACTORS FOR URETHRAL STRICTURES AFTER TURP

А.А. Гумеров, Р.З. Ахметшин Ш.С. Смаков, С.А. Коновалов, Л.В. Коновалова А.В. Абдуллина, Р.А. Байбурин, Р.Р. Яниахметов, Р.М. Шигапов
ЧАСТОТА ВСТРЕЧАЕМОСТИ АНТИГЕНОВ HLA-СИСТЕМЫ У ДЕТЕЙ С ПОРОКАМИ РАЗВИТИЯ МОЧЕВЫХ ПУТЕЙ 27
A.A.Gumerov, R.Z. Akhmetshin, Sh.S. Smakov, S.A. Konovalov, L.V. Konovalova, A.V. Abdullina, R.A. Baiburin, R.R. Yaniakhmetov, R.M. Shigapov
THE INCIDENCE OF HLA ANTIGENS IN CHILDREN WITH URINARY TRACT MALFORMATIONS

И.С. Шорманов, Д.Н. Щедров, М.М. Ворчалов
ХИРУРГИЧЕСКАЯ ТАКТИКА ПРИ ЗАВОРОТЕ ЯИЧКА У ДЕТЕЙ 31
I.S. Shormanov, D.N. Shedrov, M.M. Vorchalov
SURGICAL TACTICS IN INVERSION OF THE TESTIS IN CHILDREN

М.Э. Еникеев, Д.А. Кисляков, М.В. Лобанов
ЛАПАРОСКОПИЧЕСКАЯ ПИЕЛОПЛАСТИКА ПРИ РАЗЛИЧНЫХ СТРУКТУРНО-ФУНКЦИОНАЛЬНЫХ ИЗМЕНЕНИЯХ ВЕРХНИХ МОЧЕВЫХ ПУТЕЙ 34
M.E. Enikeev, D.A. Kisliakov, M.V. Lobanov
LAPAROSCOPIC PYELOPLASTY AT DIFFERENT STRUCTURAL AND FUNCTIONAL CHANGES OF THE UPPER URINARY TRACT

В.А. Иващенко, А.А. Дюсюбаев
ЭФФЕКТИВНОСТЬ α-АДРЕНОБЛОКАТОРОВ И М-ХОЛИНОЛИТИКОВ В СОЧЕТАНИИ С ТРАНСРЕКТАЛЬНОЙ МИКРОВОЛНОВОЙ ГИПЕРТЕРМИЕЙ ПРОСТАТЫ В УСТРАНЕНИИ СИМПТОМОВ НИЖНИХ МОЧЕВЫХ ПУТЕЙ ПОСЛЕ ТРАНСУРЕТРАЛЬНОЙ РЕЗЕКЦИИ ПРИ ДОБРОКАЧЕСТВЕННОЙ ГИПЕРПЛАЗИИ ПРЕДСТАТЕЛЬНОЙ ЖЕЛЕЗЫ 39
V. A. Ivashchenko, A. A. Dyusyubaev
EFFICACY OF α-ADRENOBLOCKERS AND M-ANTICHOLINERGIC IN COMBINATION WITH PROSTATE TRANSRECTAL MICROWAVE HYPERTHERMIA TO ELIMINATE LOWER URINARY TRACT SYMPTOMS AFTER TURP AT BENIGN PROSTATE HYPERPLASIA

Д.А. Кисляков, М.Э. Еникеев, Е.В. Шпоть
РЕТРОПЕРИТОНЕОСКОПИЧЕСКАЯ РЕЗЕКЦИЯ ПРОСТЫХ КИСТ ПОЧЕК 44
D.A. Kislyakov, M.E. Enikeev, E.V. Shpot
RETROPERITONEAL LAPAROSCOPIC DECORTICATION OF SIMPLE RENAL CYSTS

А.А. Крячко, З.А. Кадыров, М.В. Фаниев
КЛИНИЧЕСКАЯ СИМПТОМАТИКА У ПАЦИЕНТОВ С ХРОНИЧЕСКИМИ ЗАБОЛЕВАНИЯМИ ПРЯМОЙ КИШКИ И ПРЕДСТАТЕЛЬНОЙ ЖЕЛЕЗЫ 48
A.A. Krjachko, Z.A. Kadyrov, M.V. Faniev
CLINICAL SYMPTOMS OF PATIENTS WITH RECTUM AND PROSTATE CHRONIC DISEASES

А.А. Крячко, З.А. Кадыров, М.В. Фаниев
НЕКОТОРЫЕ РЕЗУЛЬТАТЫ КОМПЛЕКСНОГО ОБСЛЕДОВАНИЯ БОЛЬНЫХ С ХРОНИЧЕСКИМИ ВОСПАЛИТЕЛЬНЫМИ ЗАБОЛЕВАНИЯМИ ПРЯМОЙ КИШКИ И ПРЕДСТАТЕЛЬНОЙ ЖЕЛЕЗЫ 50
A.A. Krjachko, Z.A. Kadyrov, M.V. Faniev
SEVERAL RESULTS OF COMPREHENSIVE EXAMINATION OF PATIENTS WITH CHRONIC INFLAMMATORY RECTUM AND PROSTATE DISEASES

А.В. Куренков, Б.К. Комяков, К.О. Шарвадзе, Е.С. Шпиленя
РЕЗУЛЬТЫ ИССЛЕДОВАНИЯ КАЧЕСТВА ЖИЗНИ У ПАЦИЕНТОВ ПОЖИЛОГО ВОЗРАСТА С НЕДЕРЖАНИЕМ МОЧИ 53
A.V. Kurenkov, B.K. Komyakov, K.O. Sharvadze, E.S. Shpilenja
RESULTS OF STUDIES OF QUALITY OF LIFE IN ELDERLY PATIENTS WITH URINARY INCONTINENCE

В.М. Попков, Г.Н. Маслякова, Д.В. Ломакин, А.Н. Понукалин, Е.С. Воронина
ЛЕЧЕБНЫЙ ПАТОМОРФОЗ ДОБРОКАЧЕСТВЕННОЙ ГИПЕРПЛАЗИИ ПРЕДСТАТЕЛЬНОЙ ЖЕЛЕЗЫ ПОД ВЛИЯНИЕМ АВОДАРТА 57
V.M. Popkov, G.N. Maslyakova, D.V. Lomakin, A.N. Ponukalin, E.S. Voronina
MEDICAL PATHOMORPHOSIS OF BENIGN PROSTATIC HYPERPLASIA UNDER THE INFLUENCE OF AVODART

О.Х. Рустамов, З.А. Кадыров **УСОВЕРШЕНСТВОВАННАЯ МЕТОДИКА СКЛЕРОТЕРАПИИ ПРИ БОЛЬШИХ ОБЪЕМАХ ГИДРОЦЕЛЕ**	**60**	O.Kh. Rustamov, Z.A. Kadyrov **IMPROVED SCLEROTHERAPY METHODS FOR LARGE VOLUME OF HYDROCELE**
В.С. Саенко, Е.А. Фролова **ПЕРОРАЛЬНЫЙ ЛИТОЛИЗ УРАТНЫХ КАМНЕЙ МОЧЕТОЧНИКОВ: ЗА И ПРОТИВ**	**62**	V.S. Saenko, E.A. Frolova **ORAL CHEMOLYSIS OF URIC ACID STONES OF THE URETER: PROS AND CONS**
Д.Р. Саяпова, М.Э. Ситдыкова **ГИПЕРАКТИВНЫЙ МОЧЕВОЙ ПУЗЫРЬ И ЕГО КОНСЕРВАТИВНОЕ ЛЕЧЕНИЕ**	**65**	D.R. Sayapova, M.E. Sitdykova **NON-SURGICAL TREATMENT OF OVERACTIVE BLADDER**
О.В. Теодорович, С.А. Нарышкин, Г.Г. Борисенко, С.А. Давлатбиев, Ш.Ю. Далгатов, М.Н. Шатохин, А.В. Кудиль, Д.Г. Кочиев **МИНИМАЛЬНО ИНВАЗИВНАЯ ПЕРКУТАННАЯ ЛАЗЕРНАЯ НЕФРОЛИТОТРИПСИЯ В ЛЕЧЕНИИ КОРАЛЛОВИДНОГО НЕФРОЛИТИАЗА**	**68**	O.V. Teodorovich, S.A. Naryshkin, G.G. Borisenko, S.A. Davlatbiev, Sh.U. Dalgatov, M.N. Shatokhin, A.V. Kudil, D.G. Kochiev **MINIMALLY INVASIVE PERCUTANEOUS LASER NEPHROLITHOTRIPSY IN STAGHORN CALCULI TREATMENT**
С.Б. Уренков, Н.А. Амосов, А.А. Подойницын, А.Е. Иванов **ТРАНСУРЕТРАЛЬНЫЕ И ЧРЕСКОЖНЫЕ ОПЕРАЦИИ В ЛЕЧЕНИИ БОЛЬНЫХ КОРАЛЛОВИДНЫМ НЕФРОЛИТИАЗОМ**	**72**	S.B. Urenkov, N.A. Amosov, A.A. Podoynitsyn, A.E. Ivanov **TRANSURETHRAL AND PERCUTANEOUS SURGERY IN PATIENTS WITH CORAL NEPHROLITHIASIS**
Р.К. Ягафарова **СОВРЕМЕННЫЕ АСПЕКТЫ ХИРУРГИЧЕСКОГО ЛЕЧЕНИЯ ТУБЕРКУЛЕЗА МОЧЕВЫДЕЛИТЕЛЬНОЙ СИСТЕМЫ**	**75**	R.K. Yagafarova **MODERN ASPECTS OF SURGICAL TREATMENT OF TUBERCULOSIS OF THE URINARY SYSTEM**
Р.К. Ягафарова, Ю.А. Васильев **ВОПРОСЫ ОРГАНИЗАЦИИ РАННЕГО ВЫЯВЛЕНИЯ ФТИЗИОУРОЛОГИЧЕСКИХ БОЛЬНЫХ СРЕДИ ПАЦИЕНТОВ С ХРОНИЧЕСКИМ ПИЕЛОНЕФРИТОМ**	**78**	R.K. Yagafarova, Yu.A. Vasiliev **ORGANIZATION OF EARLY DETECTION OF PHTHISIO UROLOGICAL PROBLEMS AMONG PATIENTS WITH CHRONIC PYELONEPHRITIS**
Н.Т. Абатов, Е.М. Тургунов, У.К. Ахметов, Е.М. Асамиданов, А.Н. Абатова, Р.М. Бадыров **ТРАДИЦИОННЫЕ И ЛАПАРОСКОПИЧЕСКИЕ МЕТОДЫ ОПЕРАЦИЙ ПРИ ГИДРОНЕФРОЗЕ**	**81**	N.T.Abatov, E.M. Turgunov, U.K. Akhmetov, E.M. Asamidanov, A.N. Abatova, R.M. Badyrov **TRADITIONAL AND LAPAROSCOPIC METHODS OF OPERATIONS FOR HYDRONEPHROSIS**
Е.А. Безруков, В.С. Саенко, Ф.Х. Кантимеров, Д.Ф. Кантимеров, Ю.Г. Аляев **ВЛИЯНИЕ ЖЕСТКОСТИ ПИТЬЕВОЙ ВОДЫ НА ВОЗНИКНОВЕНИЕ МОЧЕКАМЕННОЙ БОЛЕЗНИ И ХИМИЧЕСКИЙ СОСТАВ КАМНЕЙ У ЖИТЕЛЕЙ ГОРОДОВ КУМЕРТАУ И МЕЛЕУЗ РЕСПУБЛИКИ БАШКОРТОСТАН**	**83**	E.A. Bezrukov, V.S. Saenko, F.Kh. Kantimerov, D.F. Kantimerov, Yu.G. Alyaev **STIFFENING OF DRINKING WATER HARDNESS ON INCIDENCE OF UROLITHIASIS OF KUMERTAU AND MELEUZ TOWN CITIZENS OF REPUBLIC OF BASHKORTOSTAN**
Р.Г. Биктимиров, А.А. Соколов, А.Г. Мартов **ЛАПАРОСКОПИЧЕСКАЯ НЕФРЭКТОМИЯ ПРИ ДОНОРСКОЙ ТРАНСПЛАНТАЦИИ ПОЧКИ: ОСОБЕННОСТИ МЕТОДА**	**87**	R.G. Biktimirov, A.A. Sokolov, A.G. Martov **LAPAROSCOPIC NEPHRECTOMY IN DONOR KIDNEY TRANSPLANTATION: FEATURES OF THE METHOD**
А.Р. Геворкян, А.Ю. Авакян, М.Д. Павлюк, И.С. Пинчук **НЕОСЛОЖНЕННЫЕ ИНФЕКЦИИ НИЖНИХ МОЧЕВЫХ ПУТЕЙ У ПАЦИЕНТОВ ЗАПАДНОГО ОКРУГА МОСКВЫ В 2013-2014 ГГ.**	**90**	A.R. Gevorkyan, A.Yu. Avakyan, M.D. Pavlyuk, I.S. Pinchuk **UNCOMPLICATED INFECTIONS OF THE LOWER URINARY TRACT IN PATIENTS OF WESTERN DISTRICT OF MOSCOW IN 2013-2014**
М.Э. Еникеев, Е.С. Сирота, А.Ф. Абдусаламов, О.Х. Хамраев **СИМУЛЬТАННЫЕ ОПЕРАЦИИ ПРИ ЗАБОЛЕВАНИЯХ ПРОСТАТЫ И ПАХОВЫХ ГРЫЖАХ**	**92**	M.E. Enikeev, E.S. Sirota, A.F. Abdusalamov, O.Kh. Khamrayev **SIMULTANEOUS OPERATIONS IN PROSTATE DISEASES AND INGUINAL HERNIAS**
Д.В. Москвичев, З.А. Кадыров, М.В. Фаниев **ПОКАЗАТЕЛИ МУЖСКИХ ПОЛОВЫХ ГОРМОНОВ И ИНГИБИНА В У БОЛЬНЫХ С АЗООСПЕРМИЕЙ**	**94**	D.V. Moskvichev, Z.A. Kadyrov, M.V. Faniev **MALE SEX HORMONE INDICATORS AND INHIBIN B IN PATIENTS WITH AZOOSPERMIA**
В.М. Попков, А.Н. Понукалин, Д.Н. Хотько **ПОВТОРНЫЕ ОПЕРАТИВНЫЕ ВМЕШАТЕЛЬСТВА ПРИ РЕЦИДИВАХ СТРИКТУР ЛОХАНОЧНО-МОЧЕТОЧНИКОВОГО СЕГМЕНТА**	**96**	V.M. Popkov, A.N. Ponukalin, D.N. Khotko **REOPERATION OF RELAPSED STRICTURES OF URETEROPELVIC SEGMENTS**
В.Н. Павлов, А.М. Пушкарев, К.Р. Хамидуллин, И.Г. Ракипов, З.З. Хамидуллина, М.А. Агавердиев, З.Р. Гарипова, Г.Ф. Хасанова, Г.Н. Чингизова **СРАВНИТЕЛЬНЫЙ АНАЛИЗ МИКРОБНОГО СПЕКТРА МОЧИ И КОНКРЕМЕНТОВ У ПАЦИЕНТОВ С РЕЦИДИВНЫМ НЕФРОЛИТИАЗОМ ПОСЛЕ ПРОВЕДЕННОГО ХИРУРГИЧЕСКОГО ЛЕЧЕНИЯ**	**99**	V.N. Pavlov, A.M. Pushkarev, K.R. Khamidullin, I.G. Rakipov, Z.Z. Khamidullina, M.A. Agaverdiev, Z.R. Garipova, G.F. Khasanova, G.N. Chingizova **COMPARATIVE ANALYSIS OF THE MICROBIAL SPECTRUM OF URINE AND CONCRETIONS IN PATIENTS WITH RECURRENT NEPHROLITHIASIS AFTER SURGICAL TREATMENT**
В.Н. Павлов, Е.Ж. Бекмухамбетов, З.С. Терегулова, А.А. Мамырбаев, Б.Ф. Терегулов, Р.Р. Ишемгулов **К ОЦЕНКЕ РЕПРОДУКТИВНОГО ЗДОРОВЬЯ МУЖЧИН, ПРОЖИВАЮЩИХ И РАБОТАЮЩИХ В УСЛОВИЯХ ГОРНО-РУДНОГО ТЕХНОГЕНЕЗА**	**103**	V.N. Pavlov, E.Zh. Bekmukhambetov, Z.S. Teregulova, A.A. Mamyrbaev, B.F. Teregulov, R.R. Ishemgulov **REPRODUCTIVE HEALTH OF MEN IN TERMS OF MINING TECHNOGENESIS**
В.Н. Павлов, А.А. Казихинуров, Р.И. Сафиуллин, А.Р. Фарганов, Г.Н. Чингизова, И.М. Насибуллин, В.З. Галимзянов **АБДОМИНАЛЬНЫЙ СИНДРОМ У БОЛЬНЫХ С ТЯЖЕЛОЙ ФОРМОЙ ГЕМОРРАГИЧЕСКОЙ ЛИХОРАДКИ И ОСТРОЙ ПОЧЕЧНОЙ НЕДОСТАТОЧНОСТЬЮ**	**106**	V.N. Pavlov, A.A. Kazikhinurov, R.I. Safiullin, A.R Farganov, G.N. Chingizova, I.M. Nasibullin, V.Z. Galimzaynov **ABDOMINAL SYNDROME IN PATIENTS WITH HEMORRHAGIC FEVER WITH RENAL SYNDROME AND ACUTE RENAL FAILURE**
В.Н. Павлов, А.М. Пушкарев, И.Г. Ракипов, А.В. Алексеев, И.М. Насибуллин, Я.В. Кондратенко, И.В. Музафаров **БИОМАРКЕРЫ ПОВРЕЖДЕНИЯ ПОЧЕК ПРИ КОНТАКТНОЙ УРЕТЕРОЛИТОТРИПСИИ**	**108**	V.N. Pavlov, A.M. Pushkarev, I.G. Rakipov, A.V. Alekseev, I.M. Nasibullin, Ya.V. Kondratenko, I.V. Muzafarov **KIDNEY INJURY BIOMARKERS IN CONTACT URETEROLITHOTRIPSY**

М.А. Газимиев, В.А. Григорян, Ю.М. Есилевский, Ю.Л. Демидко, С.А. Мянник, А.М. Байдувалиев, Д.К. Васильев **ПРИМЕНЕНИЕ ТРЕНИРОВКИ МЫШЦ ТАЗА ПОД КОНТРОЛЕМ БИОЛОГИЧЕСКОЙ ОБРАТНОЙ СВЯЗИ В ЛЕЧЕНИИ СИНДРОМА ХРОНИЧЕСКОЙ ТАЗОВОЙ БОЛИ**	**112**	M.A. Gazimiyev, V.A. Grigoryan, Yu.M. Esilevsky, Yu.L. Demidko, S.A. Myannik, A.M. Bayduvaliyev, D.K. Vasilyev **TRAINING OF PELVIC FLOOR MUSCLES WITH BIOFEEDBACK IN TREATMENT OF CHRONIC PELVIC PAIN SYNDROME**
Ю.Л. Демидко, А.З. Винаров, Л.М. Рапопорт, В.А. Григорян, Е.А. Безруков, С.А. Мянник, А.М. Байдувалиев **ВОССТАНОВЛЕНИЕ УДЕРЖАНИЯ МОЧИ ПОСЛЕ РАДИКАЛЬНОЙ ПРОСТАТЭКТОМИИ С ПРИМЕНЕНИЕМ ТРЕНИРОВКИ МЫШЦ ТАЗА**	**114**	Yu.L. Demidko, A.Z. Vinarov, L.M. Rapoport, V.A. Grigoryan, E.A. Bezrukov, S.A. Myannik, A. M. Bayduvaliyev **TREATMENT OF URINARY INCONTINENCE AFTER RADICAL PROSTATECTOMY WITH TRAINING OF PELVIC FLOOR MUSCLES**
М.И. Коган, А.В. Хасигов, И.И. Белоусов, М.А. Хажоков, А.В. Ильяш **ОЦЕНКА КАЧЕСТВА ЖИЗНИ БОЛЬНЫХ ПОСЛЕ ПЕРКУТАННОЙ НЕФРОЛИТОТОМИИ КОРАЛЛОВИДНЫХ КОНКРЕМЕНТОВ**	**118**	M.I. Kogan, A.V. Khasigov, I.I. Belousov, M.A. Khazhokov, A.V. Ilyash **EVALUATION OF QUALITY OF LIFE OF PATIENTS AFTER PERCUTANEOUS NEPHROLITHOTOMY OF STAGHORN STONES**

АКТУАЛЬНЫЕ ВОПРОСЫ ОНКОУРОЛОГИИ

И.А. Ананий, Е.С. Невирович, Р.Э. Амдий **НАШ ОПЫТ ДИАГНОСТИКИ И ЛЕЧЕНИЯ РАССТРОЙСТВ МОЧЕИСПУСКАНИЯ У БОЛЬНЫХ ПОСЛЕ РАДИКАЛЬНОЙ ПРОСТАТЭКТОМИИ**	**121**	I.A. Ananij, E.S. Nevirovitch, R.E. Amdij **OUR EXPERIENCE OF DIAGNOSTICS AND TREATMENT OF MICTURITION DISORDERS IN PATIENTS AFTER RADICAL PROSTATECTOMY**
Д.И. Ганов, С.А. Варламов, А.Ф. Лазарев **ЛЕЧЕНИЕ МЕТАСТАТИЧЕСКОГО КАСТРАЦИОННО-РЕФРАКТЕРНОГО РАКА ПРЕДСТАТЕЛЬНОЙ ЖЕЛЕЗЫ У МУЖЧИН СРЕДНЕГО ВОЗРАСТА**	**124**	D.I. Ganov, S.A. Varlamov, A.F. Lazarev **TREATMENT OF METASTATIC CASTRATION-REFRACTORY PROSTATE CANCER IN MIDDLE-AGED MEN**
А.Р. Геворкян, А.Ю. Авакян, М.Д. Павлюк, М.П. Ишмуратов **ВЛИЯНИЕ ПУНКЦИОННОЙ ТРАНСРЕКТАЛЬНОЙ МУЛЬТИФОКАЛЬНОЙ БИОПСИИ ПРЕДСТАТЕЛЬНОЙ ЖЕЛЕЗЫ ПОД УЛЬТРАЗВУКОВЫМ КОНТРОЛЕМ НА СТЕПЕНЬ ИНФРАВЕЗИКАЛЬНОЙ ОБСТРУКЦИИ У РАЗНЫХ ГРУПП БОЛЬНЫХ**	**127**	A.R.Gevorkjan, A.Yu.Avakjan, M.D. Pavlyuk, M.P. Ishmuratov **THE IMPACT OF TRANSRECTAL PUNCTURE MULTIFOCAL PROSTATE BIOPSY UNDER ULTRASOUND CONTROL ON THE DEGREE OF INTRAVESICAL OBSTRUCTION IN DIFFERENT GROUPS OF PATIENTS**
А.А. Грицкевич, С.В. Мишугин, А.А. Теплов, В.Л. Медведев, И.Г. Русаков **ИСХОДНЫЙ УРОВЕНЬ ПРОСТАТСПЕЦИФИЧЕСКОГО АНТИГЕНА КАК ФАКТОР ПРОГНОЗА В ЛЕЧЕНИИ РАКА ПРЕДСТАТЕЛЬНОЙ ЖЕЛЕЗЫ**	**130**	A.A. Gritskevich, S.V. Mishugin, A.A. Teplov, V.L. Medvedev, I.G. Rusakov **THE VALUE OF BASELINE PROSTATE-SPECIFIC ANTIGEN AS PROGNOSTIC FACTOR IN THE TREATMENT OF PROSTATE CANCER**
А.А. Грицкевич, С.В. Мишугин, А.А. Теплов, В.Л. Медведев, И.Г. Русаков **ФАКТОРЫ ПРОГНОЗА МЕТАБОЛИЧЕСКИХ ОСЛОЖНЕНИЙ ПРИ АНДРОГЕННОЙ ДЕПРИВАЦИИ У БОЛЬНЫХ РАКОМ ПРЕДСТАТЕЛЬНОЙ ЖЕЛЕЗЫ**	**133**	A.A. Gritskevich, S.V. Mishugin, A.A. Teplov, V.L. Medvedev, I.G. Rusakov **PREDICTORS OF METABOLIC COMPLICATIONS OF ANDROGEN DEPRIVATION THERAPY IN PATIENTS WITH PROSTATE CANCER**
Б.Г. Гулиев, А.М. Загазежев, Т.Х. Ал-Аттар, К.О. Шарвадзе, С.Я. Дорофеев **РЕКАНАЛИЗАЦИЯ ВЕРХНИХ МОЧЕВЫХ ПУТЕЙ ПРИ ОБСТРУКЦИИ МОЧЕТОЧНИКОВ**	**136**	B.G.Guliev, A.M. Zagazezhev, T.H. Al-Attar, K.O. Sharvadze, S.Ja. Dorofeev **RECANALIZATION OF THE UPPER URINARY TRACT IN OBSTRUCTION OF THE URETERS**
С.А. Замятнин, А.В. Цыганков, А.Т. Салсанов, И.С. Ялфимов, А.В. Сергеев **ХИРУРГИЧЕСКОЕ ЛЕЧЕНИЕ БОЛЬНЫХ ПОЧЕЧНО-КЛЕТОЧНЫМ РАКОМ, ОСЛОЖНЕННЫМ ВЕНОЗНОЙ ОПУХОЛЕВОЙ ИНВАЗИЕЙ**	**139**	S.A. Zamjatnin, A.V. Tsygankov, A.T. Salsanov, I.S. Yalfimov, A.V. Sergeev **SURGICAL TREATMENT OF PATIENTS WITH RENAL CELL CANCER, COMPLICATED WITH VENOUS TUMOR INVASION**
А.С. Колмаков, З.А. Кадыров, В.К. Лядов, А.Ю. Одилов **РАДИКАЛЬНАЯ ЛАПАРОСКОПИЧЕСКАЯ НЕФРЭКТОМИЯ С ПРИМЕНЕНИЕМ SISL ПОРТА**	**143**	A.S. Kolmakov, Z.A. Kadyrov, V.K. Lyadov, A.Yu. Odilov **RADICAL LAPAROSCOPIC NEPHRECTOMY USING SILS PORT**
Б.К. Комяков, В.А. Фадеев, А.И. Новиков, А.В. Сергеев, О.А. Кириченко, Я.С. Савашинский, С.С. Касьяненко **ОТДАЛЕННЫЕ РЕЗУЛЬТАТЫ ОРТОТОПИЧЕСКОЙ ЦИСТОПЛАСТИКИ**	**145**	B.K. Komjakov, V.A. Fadeev, A.I. Novikov, A.V. Sergeev, O.A. Kirichenko, Ja.S. Savashinskij, S.S. Kasjanenko **LONG-TERM RESULTS OF ORTHOTOPIC CYSTOPLASTY**
А.В. Кондрашина **ПЕРВЫЙ ОПЫТ ПРИМЕНЕНИЯ АБИРАТЕРОНА АЦЕТАТА (ЗИТИГА) У ПАЦИЕНТОВ С КАСТРАЦИОННО-РЕФРАКТЕРНЫМ РАКОМ ПРЕДСТАТЕЛЬНОЙ ЖЕЛЕЗЫ**	**149**	A.V. Kondrashina **THE FIRST EXPERIENCE OF APPLICATION OF ABIRATERONE ACETATE (ZYTIGA) IN PATIENTS WITH CASTRATION RESISTANT PROSTATE CANCER**
А.Д. Кочкин, Ф.А. Севрюков, Э.А. Галлямов, С.В. Попов, А.Б. Пучкин, Д.А. Сорокин, И.В. Карпухин, Д.В. Семёнычев, А.В. Кнутов, В.П. Сергеев,А.Б. Новиков, А.Е. Санжаров, И.Н. Орлов, К.С. Преснов **ЛАПАРОСКОПИЧЕСКАЯ ВНЕБРЮШИННАЯ РАДИКАЛЬНАЯ ПРОСТАТЭКТОМИЯ ПОСЛЕ ТРАНСУРЕТРАЛЬНЫХ ВМЕШАТЕЛЬСТВ У ПАЦИЕНТОВ С ИЗБЫТОЧНЫМ ВЕСОМ**	**152**	A.D. Kochkin, F.A. Sevryukov, E.A. Gallyamov, S.V. Popov, A.B. Puchkin, D.A. Sorokin, I.V. Karpukhin, D.V. Semenychev, A.V. Knutov, V.P. Sergeev, A.B. Novikov, A.E. Sanzharov, I.N. Orlov, K.S. Presnov **ENDOSCOPIC EXTRAPERITONEAL RADICAL PROSTATECTOMY AFTER DIFFERENT TRANSURETHRAL PROCEDURES IN OBESE PATIENTS**
А.Д. Кочкин, Ф.А. Севрюков, Э.А. Галлямов, С.В. Попов, А.Б. Пучкин, Д.А. Сорокин, И.В. Карпухин, Д.В. Семёнычев, А.В. Кнутов, В.П. Сергеев , А.Б. Новиков, А.Е. Санжаров, И.Н. Орлов, К.С. Преснов **«ОКНО» В БРЫЖЕЙКЕ ОБОДОЧНОЙ КИШКИ – ОПЦИЯ В ЛАПАРОСКОПИЧЕСКОЙ ХИРУРГИИ ОПУХОЛЕЙ ЛЕВОЙ ПОЧКИ**	**154**	A.D. Kochkin, F.A. Sevryukov, E.A. Gallyamov, S.V. Popov, A.B. Puchkin, D.A. Sorokin, I.V. Karpukhin, D.V. Semenychev, A.V. Knutov, V.P. Sergeev, A.B. Novikov, A.E. Sanzharov, I.N. Orlov, K.S. Presnov **“WINDOW” IN THE MESENTERY OF THE COLON – AN OPTION IN THE LAPAROSCOPIC SURGERY OF LEFT KIDNEY TUMORS**

И.С. Лумпов, А.В. Амосов, Г.Е. Крупинов, Е.А. Безруков, А.А. Обухов, А.А. Воробьев
ФОКАЛЬНОЕ ЛЕЧЕНИЕ БОЛЬНЫХ РАКОМ ПРЕДСТАТЕЛЬНОЙ ЖЕЛЕЗЫ ФОКУСИРОВАННЫМ ВЫСОКОИНТЕНСИВНЫМ УЛЬТРАЗВУКОМ (HIFU) 157

I.S. Lumpov, A.V. Amosov, G.E. Krupinov, E.A. Bezrukov, A.A. Obukhov, A.A. Vorobyov
FOCAL HIGH-INTENSITY FOCUS ULTRASOUND (HIFU) TREATMENT OF PATIENTS WITH PROSTATE CANCER

А.В. Лыков, А.А. Кельн
ЭКСТРАПЕРИТОНЕАЛЬНАЯ ОРТОТОПИЧЕСКАЯ ИЛЕОЦИСТОПЛАСТИКА 160

A.V. Lykov, A.A. Keln
EXTRAPERITONEAL ORTOTHOTOPIC ILECYSTOPLASTY

Л.В. Марисов, А.З. Винаров, Ю.Г. Аляев, Е.А. Безруков
СРАВНЕНИЕ КЛИНИЧЕСКИХ И МОРФОЛОГИЧЕСКИХ ПАРАМЕТРОВ У ПАЦИЕНТОВ С ГИПЕРПЛАЗИЕЙ ПРОСТАТЫ И ИНЦИДЕНТАЛЬНЫМ РАКОМ ПРОСТАТЫ 163

L.V. Marisov, A.Z. Vinarov, Yu.G. Alyaev, E.A. Bezrukov
COMPARISON OF CLINICAL AND MORPHOLOGICAL PARAMETERS IN PATIENTS WITH PROSTATIC HYPERPLASIA AND INCIDENTAL PROSTATE CANCER

А.Г. Мартов, Д.В. Ергаков, Н.А. Байков
ТРАНСУРЕТРАЛЬНАЯ ГОЛЬМИЕВАЯ РЕЗЕКЦИЯ МОЧЕВОГО ПУЗЫРЯ С ПРИМЕНЕНИЕМ ТЕХНИКИ ЕДИНОГО БЛОКА 168

A.G. Martov, D.V. Ergakov, N.A. Baykov
TRANSURETHRAL HOLMIUM RESECTION OF THE BLADDER BY EN-BLOCK TECHNIQUE

А.О. Морозов, Е.А. Безруков, Г.Е. Крупинов
РОЛЬ РАДИКАЛЬНОЙ ПРОСТАТЭКТОМИИ В ЛЕЧЕНИИ ПАЦИЕНТОВ РАКОМ ПРОСТАТЫ ВЫСОКОГО И ОЧЕНЬ ВЫСОКОГО РИСКА 170

A.O. Morozov, E.A. Bezrukov, G.E. Krupinov
THE ROLE OF RADICAL PROSTATECTOMY IN TREATMENT OF PATIENTS WITH HIGH AND VERY HIGH ONCOLOGICAL RISK FOR PROSTATE CANCER

В.Н. Павлов, А.А. Измайлов, Р.И. Сафиуллин, А.А. Казихинуров, Л.М. Кутлияров, И.Р. Кабиров, М.Ф. Урманцев, И.М. Султанов, Р.В. Абдрахимов
ТАЗОВАЯ ЭВИСЦЕРАЦИЯ В КОМПЛЕКСНОМ ЛЕЧЕНИИ МЕСТНО-РАСПРОСТРАНЕННЫХ ОПУХОЛЕЙ МАЛОГО ТАЗА 173

V.N. Pavlov, A.A. Izmailov, R.I. Safiullin, A.A. Kazikhinurov, L.M. Kutliyarov, I.R. Kabirov, M.F. Urmantsev, I.M. Sultanov, R.V. Abdrakhimov
PELVIC EXENTERATION FOR LOCALLY ADVANCED PELVIC MALIGNANCIES TREATMENT

В.Н. Павлов, А.М. Пушкарев, Я.В. Кондратенко, Р.И. Сафиуллин, А.В. Алексеев, Р.Р. Ямалитдинова, И.М. Насибуллин, И.Г. Ракипов
МЕТОДЫ ОЦЕНКИ РЕНАЛЬНОЙ ДИСФУНКЦИИ ПРИ РАКЕ МОЧЕВОГО ПУЗЫРЯ И ЕГО РАДИКАЛЬНОМ ХИРУРГИЧЕСКОМ ЛЕЧЕНИИ 177

V.N. Pavlov, A.M. Pushkarev, Ya.V. Kondratenko, R.I. Safiullin, A.V. Alekseyev, R.R. Yamalitdinova, I.M. Nasibullin, I.G. Rakipov
ASSESSMENT METHODS FOR RENAL DYSFUNCTION DUE TO BLADDER CANCER AND ITS RADICAL SURGICAL TREATMENT

Д.Г. Пасечник, М.И. Коган, З.М. Ахохов, А.А. Гусев, А.К. Логвинов, С.А. Заруцкий
ОДНОНУКЛЕОТИДНЫЕ ПОЛИМОРФИЗМЫ ГЕНОВ, СВЯЗАННЫХ С РЕНИН-АНГИОТЕНЗИНОВОЙ СИСТЕМОЙ, У БОЛЬНЫХ С ПОЧЕЧНО-КЛЕТОЧНЫМ РАКОМ 181

D.G. Pasechnik, M.I. Kogan, Z.M. Akhokhov, A.A. Gusev, A.G. Logvinov, S.A. Zarutskij
SINGLE NUCLEOTIDE POLYMORPHISMS OF GENES RELATED TO THE RENIN-ANGIOTENSIN SYSTEM IN PATIENTS WITH RENAL CELL CANCER

В.М. Попков, Д.А. Дурнов, Н.Б. Захарова, А.Н. Понукалин, Д.Ю. Потапов
ЗНАЧЕНИЕ ФАКТОРОВ АНГИОГЕНЕЗА В ДИАГНОСТИКЕ РАКА ПОЧКИ 184

V.M. Popkov, D.A. Durnov, N.B. Zakharova, A.N. Ponukalin, D.Yu. Potapov
THE ROLE OF ANGIOGENESIS FACTORS IN THE DIAGNOSIS OF RENAL-CELL CARCINOMA

В.М. Попков, М.Л. Чехонацкая, В.В. Зуев
МАГНИТНО-РЕЗОНАНСНАЯ ДИФФУЗИОННО-ВЗВЕШЕННАЯ ВИЗУАЛИЗАЦИЯ В ДИАГНОСТИКЕ РАКА МОЧЕВОГО ПУЗЫРЯ 188

V.M. Popkov, M.L. Chekhonatskaya, V.V. Zuev
MAGNETIC RESONANCE DIFFUSION-WEIGHTED IMAGING IN PATIENTS WITH BLADDER CANCER

Д.Б. Родин, А.А. Семенов, А.В. Касаикин, Р.В. Роюк, Д.В. Фурашов, А.Т. Александров
ЛОКАЛИЗОВАННЫЙ И МЕСТНО-РАСПРОСТРАНЕННЫЙ РАК ПРЕДСТАТЕЛЬНОЙ ЖЕЛЕЗЫ: СРАВНЕНИЕ РЕЗУЛЬТАТОВ ХИРУРГИЧЕСКОГО ЛЕЧЕНИЯ В ЗАВИСИМОСТИ ОТ ПРЕДОПЕРАЦИОННОГО И ПАТАЛОГОАНАТОМИЧЕСКОГО ДИАГНОЗОВ 190

D.B. Rodin, A.A. Semenov, A.V. Kasaikin, R.V. Royuk, D.V. Furashov, A.T. Alexandrov
LOCALIZED AND LOCALLY ADVANCED PROSTATE CANCER: COMPARISON OF RESULTS OF SURGICAL TREATMENT DEPENDING ON PREOPERATIVE AND PATHOANATOMICAL DIAGNOSIS

Э.Н. Ситдыков, Р.М. Шайдуллин, М.Э. Ситдыкова, А.Ю. Зубков
РЕЗУЛЬТАТЫ ЛЕЧЕНИЯ АДЕНОМЫ ПРЕДСТАТЕЛЬНОЙ ЖЕЛЕЗЫ 192

E.N. Sitdykov, R.M. Shaydullin, M.E. Sitdykova, A.Yu. Zubkov
RESULTS OF PROSTATE GLAND ADENOMA TREATMENT

В.Ю. Старцев, А.Ю. Колмаков
СОВЕРШЕНСТВОВАНИЕ АЛГОРИТМА ДИАГНОСТИКИ РАКА МОЧЕВОГО ПУЗЫРЯ, ОБУСЛОВЛЕННОГО МОЧЕПОЛОВЫМ ШИСТОСОМОЗОМ 196

V.Yu. Startsev, A.Yu. Kolmakov
IMPROVED ALGORITHM FOR THE DIAGNOSIS OF BLADDER CANCER DUE TO URINARY SCHISTOSOMIASIS

Р.Н. Фомкин, В.М. Попков, Т.В. Шатылко
СРАВНЕНИЕ ОПРЕДЕЛЕНИЙ БИОХИМИЧЕСКОГО РЕЦИДИВА ПОСЛЕ ЛЕЧЕНИЯ РАКА ПРОСТАТЫ ВЫСОКОИНТЕНСИВНЫМ ФОКУСИРОВАННЫМ УЛЬТРАЗВУКОМ 199

R.N. Fomkin, V.M. Popkov, T.V. Shatylko
COMPARISON OF BIOCHEMICAL RELAPSE DEFINITIONS AFTER TREATMENT OF PROSTATE CANCER WITH HIGH-INTENSITY FOCUSED ULTRASOUND

Е.А. Безруков, Э.Л. Лачинов, Г.А. Мартиросян
ФАКТОРЫ МЕСТНОГО РЕЦИДИВА ПОСЛЕ РАДИКАЛЬНОЙ ПРОСТАТЭКТОМИИ 203

E.A. Bezrukov, E.L. Lachinov, G.A. Martirosyan
FACTORS AFFECTING LOCAL RECCURENCE AFTER RADICAL PROSTSTECTOMY

Г.А. Мартиросян, Е.А. Безруков, Л.М. Рапопорт, В.С. Саенко, Э.Л. Лачинов, А.В. Проскура
РАДИКАЛЬНАЯ ПРОМЕЖНОСТНАЯ ПРОСТАТЭКТОМИЯ – МЕТОД ВЫБОРА В ЛЕЧЕНИИ РАКА ПРЕДСТАТЕЛЬНОЙ ЖЕЛЕЗЫ НИЗКОГО ОНКОЛОГИЧЕСКОГО РИСКА 205

G.A. Martirosyan, E.A. Bezrukov, L.M. Rapoport, V.S. Saenko, E.L. Lachinov, A.V. Proskura
RADICAL PERINEAL PROSTATECTOMY AS A TREATMENT OF LOW-RISK PROSTATE CANCER

НОВЫЕ ТЕХНОЛОГИИ В УРОЛОГИИ

Л.З. Ахмадишина, Г.Ф. Корытина, О.В. Кочетова, М.М. Шаймухаметова, С.М. Измайлова, А.А. Измайлов, Т.В. Викторова, И.Р. Кабиров
ПОИСК АССОЦИАЦИИ ПОЛИМОРФНЫХ ЛОКУСОВ VEGF, VCAM1, PECAM1, ICAM1 С РИСКОМ РАЗВИТИЯ РАКА МОЧЕВОГО ПУЗЫРЯ 209

L.Z. Akhmadishina, G. F. Korytina, O.V. Kochetova, M.M. Shaymukhametova, S.M. Izmailova, A.A. Izmailov, T.V. Viktorova, I.R. Kabirov
SEARCH OF THE VEGF, VCAM1, PECAM1, ICAM1 GENE POLYMORPHISMS ASSOCIATION WITH BLADDER CANCER RISK

Т.М. Жарикова, М.А. Газимиев, Е.А. Безруков, А.С. Греченков
ТЕХНИЧЕСКИЕ ОСОБЕННОСТИ БУККАЛЬНОЙ МЫШЦЕ- И НЕРВОСБЕРЕГАЮЩЕЙ ПЛАСТИКИ ЛУКОВИЧНОГО ОТДЕЛА УРЕТРЫ 212

T.M. Zharikova, M.A. Gazimiev, E.A. Bezrukov, A.S. Grechenkov
TECHNICAL ASPECTS OF MUSCLE-NERVE-SPARING BUCCAL BULBAR URETHROPLASTY

Г.Б. Кунсбаева, И.Р. Гилязова, Е.А. Климентова, А.А. Измайлов, Р.И. Сафиуллин, Э.Х. Хасанов, А.Т. Мустафин, А.О. Папоян, И.М. Султанов, А.Ф. Иткулов, В.Н. Павлов, Э.К. Хуснутдинова
ПОИСК МУТАЦИЙ В ГЕНЕ СИНДРОМА БЛУМА (BLM) У БОЛЬНЫХ РАКОМ ПРЕДСТАТЕЛЬНОЙ ЖЕЛЕЗЫ 216

G.B. Kunsbaeva, I.R. Gilyazova, E.A. Klimentova, A.A. Izmailov, R.I. Safiullin, E.Kh. Khasanov, A.T. Mustafin, A.O. Papoyan, I.M. Sultanov, A.F. Itkulov, V.N. Pavlov, E.K. Khusnutdinova
MUTATIONS IN THE BLOOM SYNDROME (BLM) GENE IN PROSTATE CANCER PATIENTS

А.Г. Мартов, Д.О. Джалилов, Д.А. Абдуллаев
ГОЛЬМИЕВАЯ РЕЗЕКЦИЯ И ИНЦИЗИЯ (HOLR) В ЛЕЧЕНИИ РЕЦИДИВНЫХ СТРИКТУР УРЕТРОЦИСТОАНАСТОМОЗА ПОСЛЕ РАДИКАЛЬНОЙ ПРОСТАТЭКТОМИИ 219

A.G. Martov, D.O. Dzhalilov, D.A. Abdullaev
HOLMIUM INCISION AND RESECTION OF RECURRENT STRICTURES OF URETHRA-VESICAL ANASTOMOSIS AFTER RADICAL PROSTATECTOMY

А.Г. Мартов, И.А. Соломатников, А.С. Андронов, Д.В. Ергаков, С.В. Дутов
УЗКОСПЕКТРОВАЯ ЭНДОСКОПИЯ И КОМПЬЮТЕРНАЯ ХРОМОЭНДОСКОПИЯ В ДИАГНОСТИКЕ ПАПИЛЛЯРНЫХ ОПУХОЛЕЙ ВЕРХНИХ МОЧЕВЫХ ПУТЕЙ 223

A.G. Martov, I.A. Solomatnikov, A.S. Andronov, D.V. Ergakov, S.V. Dutov
NARROW BAND IMAGING AND COMPUTER CHROMOENDOSCOPY IN THE DIAGNOSIS OF UPPER URINARY TRACT PAPILLARY NEOPLASMS

В.Н. Павлов, Ф.Н. Мухамедьянов, А.Р. Загитов, А.А. Казихинуров, Р.Р. Ишемгулов, В.З. Галимзянов, А.А. Измайлов, В.В. Кудряшов, И.М. Насибуллин, Г.Н. Чингизова
ОПТИМИЗАЦИЯ КОМПЛЕКСНОЙ ТЕРАПИИ У ПАЦИЕНТОВ С ХРОНИЧЕСКОЙ ПОЧЕЧНОЙ НЕДОСТАТОЧНОСТЬЮ, СОЧЕТАННОЙ С ЭРЕКТИЛЬНОЙ ДИСФУНКЦИЕЙ 226

V.N. Pavlov, F.N. Mukhamedyanov, A.R. Zagitov, A.A. Kazikhinurov, R.R. Ishemgulov, V.Z. Galimzyanov, A.A. Izmaylov, V.V. Kudryashov, I.M. Nasibullin, G.N. Chingizova
OPTIMIZATION OF COMPLEX THERAPY IN PATIENTS WITH CHRONIC RENAL FAILURE, COMBINED WITH ERECTILE DYSFUNCTION

В.М. Попков, Д.Ю. Потапов, А.Н. Понукалин, Д.А. Дурнов
МОДЕЛИРОВАНИЕ ДЕФОРМАЦИИ ПАРЕНХИМЫ ПОЧКИ В ЗОНЕ РЕЗЕКЦИИ ПРИ НАЛОЖЕНИИ ГЕМОСТАТИЧЕСКИХ ШВОВ 229

V.M. Popkov, D.Yu. Potapov, A.N. Ponukalin, D.A. Durnov
MODELLING OF RENAL PARENCHYMA DEFORMATION IN THE RESECTION ZONE DURING HEMOSTATIC SUTURES APPLICATION

В.М. Попков, Т.В. Шатылко, А.Ю. Королёв, Р.Н. Фомкин, А.Б. Полозов
ОПТИМИЗАЦИЯ PSA-СКРИНИНГА С ПОМОЩЬЮ ИСКУССТВЕННОГО ИНТЕЛЛЕКТА 232

V.M. Popkov, T.V. Shatylko, A.Yu. Korolev, R.N. Fomkin, A.B. Polozov
OPTIMIZATION OF PSA-SCREENING USING ARTIFICIAL INTELLECT

Е.В. Расщупкина, О.В. Теодорович, Д.Г. Кочиев, Ю.Ю. Андреева, М.Н. Шатохин, Г.Г. Борисенко, С.А. Нарышкин, М.И. Абдуллаев
ЭКСПЕРИМЕНТАЛЬНОЕ ОБОСНОВАНИЕ ИСПОЛЬЗОВАНИЯ ND:YAG – ЛАЗЕРНОЙ КОАГУЛЯЦИИ ТКАНИ ПРЕДСТАТЕЛЬНОЙ ЖЕЛЕЗЫ 235

E.V. Raschupkina, O.V. Teodorovitch, D.G. Kotchiev, Yu.Yu. Andreeva, M.N. Shatokhin, G.G. Borisenko, C.A. Naryshkin, M.I. Abdullaev
EXPERIMENTAL SUBSTANTIATION OF THE USE OF ND:YAG LASER COAGULATION OF PROSTATE TISSUE

Н.И. Сорокин, А.М. Дымов, Р.Б. Суханов, М.Э. Еникеев, Д.С. Давыдов, О.Х. Хамраев
РЕЗУЛЬТАТЫ ЛЕЧЕНИЯ БОЛЬНЫХ ДОБРОКАЧЕСТВЕННОЙ ГИПЕРПЛАЗИЕЙ ПРЕДСТАТЕЛЬНОЙ ЖЕЛЕЗЫ С ПОМОЩЬЮ ГОЛЬМИЕВОЙ ЛАЗЕРНОЙ ЭНУКЛЕАЦИИ (HOLEP) НА ЭТАПЕ ОСВОЕНИЯ МЕТОДИКИ 238

N.I. Sorokin, A.M. Dymov, R.B. Sukhanov, M.E. Enikeev, D.S. Davydov, O.Kh. Khamraev
THE RESULTS OF TREATMENT OF PATIENTS WITH BENIGN PROSTATE HYPERPLASIA USING HOLMIUM LASER ENUCLEATION (HOLEP) AT THE STAGE OF DEVELOPMENT OF A TECHNIQUE

М.Л. Чехонацкая, А.Н. Россоловский, Д.А. Бобылев, Н.В. Емельянова
ВОЗМОЖНОСТИ КОМПЬЮТЕРНОЙ ТОМОГРАФИИ В ПРОГНОЗИРОВАНИИ РЕЗУЛЬТАТОВ ДИСТАНЦИОННОЙ УДАРНО-ВОЛНОВОЙ ЛИТОТРИПСИИ 240

M.L. Chekhonatskaya, A.N. Rossolovsky, D.A. Bobylev, N.V. Emelyanova
POSSIBILITIES OF COMPUTED TOMOGRAPHY IN PREDICTING THE RESULTS OF EXTRACORPOREAL SHOCK WAVE LITHOTRIPSY

П.В. Глыбочко, Ю.Г. Аляев, В.Н. Николенко, Е.А. Безруков, Д.Ф. Кантимеров, Г.А. Машин, А.С. Титов, А.В. Проскура, К.В. Кудричевская
ЭКСПЕРИМЕНТАЛЬНОЕ ОБОСНОВАНИЕ СОЗДАНИЯ ТКАНЕИНЖЕНЕРНОЙ КОНСТРУКЦИИ С ИСПОЛЬЗОВАНИЕМ МАТРИЦЫ НА ОСНОВЕ ДЕЦЕЛЛЮЛЯРИЗИРОВАННОЙ СОСУДИСТОЙ СТЕНКИ И КЛЕТОК СЛИЗИСТОЙ ОБОЛОЧКИ ЩЕКИ С ЦЕЛЬЮ ПРОВЕДЕНИЯ ЗАМЕСТИТЕЛЬНОЙ УРЕТРОПЛАСТИКИ 244

P.V. Glybochko, Yu.G.Alyaev, V.N. Nikolenko, E.A. Bezrukov, D.F. Kantimerov, G.A. Mashin, A.S. Titov, A.V. Proskura, K.V. Kudrichevskaya
EXPERIMENTAL JUSTIFICATION OF THE DEVELOPMENT OF TISSUE ENGINEERING CONSTRUCTION USING MATRIX BASED ON DECELLULAR VASCULAR WALL AND CELLS OF BUCCAL MUCOSA FOR SUBSTITUTION URETHROPLASTY

М.Э. Еникеев, Н.И. Сорокин, Д.В. Еникеев, Р.Б. Суханов, А.М. Дымов, О.Х. Хамраев, Д.С. Давыдов
ГОЛЬМИЕВАЯ ЛАЗЕРНАЯ ЭНУКЛЕАЦИЯ ГИПЕРПЛАЗИИ ПРОСТАТЫ (HOLEP) БОЛЬШИХ РАЗМЕРОВ – АЛЬТЕРНАТИВА ОТКРЫТОЙ АДЕНОМЭКТОМИИ 249

M.E. Enikeev, N.I. Sorokin, D.V. Enikeev, R.B. Sukhanov, A.M. Dymov, O.Kh. Khamrayev, D.S. Davydov
HOLMIUM LASER ENUCLEATION IN LARGE BENIGN PROSTATIC HYPERPLASIA CASES - AN ALTERNATIVE TO OPEN PROSTATECTOMY

КРАТКИЕ СООБЩЕНИЯ

А.Н. Абдулхамидов, П.С. Кызласов, А.И. Боков
РЕВАСКУЛЯРИЗАЦИЯ ПОЛОВОГО ЧЛЕНА – ЭВОЛЮЦИЯ МЕТОДИКИ 252

A.N. Abdulkhamidov, P.S. Kyzlasov, A.I. Bokov
REVASCULARIZATION OF THE PENIS-EVOLUTION OF METHODS

С.Х. Али, Н.А. Григорьев, Х.М. Али
УЛЬТРАМИНИ-ПЕРКУТАННАЯ НЕФРОЛИТОТРИПСИЯ 254

S.H. Ali, N.A. Grigoriev, H.M. Ali
ULTRAMINI-PERCUTANEOUS NEPHROLITHOTRIPSY

Б.К. Комяков, С.А. Замятнин,
В.В. Шломин, И.С. Гончар, Д.В. Товстуха
РЕЗЕКЦИЯ ЕДИНСТВЕННО ФУНКЦИОНИРУЮЩЕЙ ЛЕВОЙ ПОЧКИ В УСЛОВИЯХ ЕЕ ДЛИТЕЛЬНОЙ ИНТРА-КОРПОРАЛЬНОЙ ХОЛОДОВОЙ ИШЕМИИ 256

B.K. Komyakov, S.A. Zamyatnin,
V.V. Shlomin, I.S. Gonchar, D.V. Tovstukha
RESECTION OF THE ONLY FUNCTIONING LEFT KIDNEY UNDER LONG INTRACORPOREAL COLD ISCHEMIA

А.О. Лобкарев, Р.Х. Хафизьянова, О.А. Лобкарев
СИЛДЕНАФИЛ РОССИЙСКОГО ПРОИЗВОДСТВА – РЕШЕНИЕ ПРОБЛЕМЫ ЛЕКАРСТВЕННОГО ИМПОРТО-ЗАМЕЩЕНИЯ В СЕГМЕНТЕ ИНГИБИТОРОВ ФОСФОДИ-ЭСТЕРАЗЫ ПЯТОГО ТИПА 259

A.O. Lobkarev, R.Kh. Khafizianova, O.A. Lobkarev
SILDENAFIL PRODUCED IN RUSSIA IS THE SOLUTION OF THE PROBLEM HOW TO SUBSTITUTE IMPORT MEDICINES IN THE SEGMENT OF PHOSPHODIESTERASE 5 TYPE INHIBITORS

Б.Ф. Терегулов, Р.Р. Ишемгулов, З.Ф. Терегулова
МЕДИКО-СОЦИАЛЬНАЯ ЗНАЧИМОСТЬ И РОЛЬ ФАКТОРОВ ОКРУЖАЮЩЕЙ И РАБОЧЕЙ СРЕДЫ В НАРУШЕНИИ РЕПРОДУКТИВНОГО ЗДОРОВЬЯ 261

B.F. Teregulov, R.R. Ishemgulov, Z.F. Teregulova
MEDICAL AND SOCIAL SIGNIFICANCE AND THE ROLE OF ENVIRONMENTAL FACTORS AND WORK ENVIRONMENT IN VIOLATION OF THE REPRODUCTIVE HEALTH

ОБЗОР ЛИТЕРАТУРЫ

Э.Ф. Галимова, Э.Г. Муталова,
Г.Х. Ахмадуллина, О.Ю. Травников, Ю.Л. Баймурзина
НОВАЯ ПАРАДИГМА АНТИОКСИДАНТНОЙ ТЕРАПИИ ИДИОПАТИЧЕСКОГО БЕСПЛОДИЯ У МУЖЧИН 264

E.F. Galimova, E.G. Mutalova,
G.Kh. Akhmadullina, O.Yu. Travnikov, Yu.L. Baymurzina
NEW PARADIGM OF ANTIOXIDANT THERAPY FOR IDIOPATHIC MALE INFERTILITY

С.В. Котов
СТРИКТУРЫ УРЕТРЫ У МУЖЧИН – СОВРЕМЕННОЕ СОСТОЯНИЕ ПРОБЛЕМЫ 266

S.V. Kotov
MALE URETHRAL STRICTURES - CURRENT STATE OF THE PROBLEM

М.М. Кутлуев, И.Л. Пулин, Р.Р. Фархутдинов
НОВЫЕ АСПЕКТЫ КАУЗАЛЬНОГО И ФОРМАЛЬНОГО ГЕНЕЗА УРОЛИТИАЗА 270

M.M. Kutluev, I.L. Pulin, R.R. Farkhutdinov
NEW ASPECTS OF CAUSAL AND FORMAL GENESIS OF UROLITHIASIS

В.Н. Павлов, А.Р. Загитов, Ф.Н. Мухамедьянов,
В.В. Кудряшов, А.А. Казихинуров, Р.Р. Ишемгулов,
В.З. Галимзянов, А.А. Измайлов, И.М. Насибуллин
КОМПЛЕКСНЫЙ ПОДХОД К ДИАГНОСТИКЕ И ЛЕЧЕНИЮ ЭРЕКТИЛЬНОЙ ДИСФУНКЦИИ У ПАЦИЕНТОВ ПОСЛЕ ТРАНСПЛАНТАЦИИ ПОЧКИ 275

V.N. Pavlov, A.R. Zagitov, F.N. Mukhamedyanov,
V.V. Kudryashov, A.A. Kazikhinurov, R.R. Ishemgulov,
V.Z. Galimzyanov, A.A.Izmailov, I.M. Nasibullin
COMPLEX APPROACH TO THE DIAGNOSIS AND TREATMENT OF ERECTILE DYSFUNTION IN PATIENTS AFTER KIDNEY TRANSPLANTATION

ТРЕБОВАНИЯ К РУКОПИСЯМ, НАПРАВЛЯЕМЫМ В ЖУРНАЛ «МЕДИЦИНСКИЙ ВЕСТНИК БАШКОРТОСТАНА» 280

АКТУАЛЬНЫЕ ВОПРОСЫ ДИАГНОСТИКИ И ЛЕЧЕНИЯ ОСНОВНЫХ УРОЛОГИЧЕСКИХ ЗАБОЛЕВАНИЙ

УДК 616.617-089
© Б.К. Комяков, В.А. Очеленко, Б.Г. Гулиев,
Т.Х. Ал-Аттар, А.Х. Газиев, Х.М. Мханна, Н.М. Николаев, 2015

Б.К. Комяков, В.А. Очеленко, Б.Г. Гулиев,
Т.Х. Ал-Аттар, А.Х. Газиев, Х.М. Мханна, Н.М. Николаев

НАШ ОПЫТ ИНТЕСТИНАЛЬНОЙ И АППЕНДИКУЛЯРНОЙ ПЛАСТИКИ МОЧЕТОЧНИКОВ

ГБОУ ВПО «Северо-Западный государственный медицинский университет им. И.И. Мечникова» Минздрава России, г. Санкт-Петербург

Цель данной работы – изучить ближайшие и отдаленные результаты хирургического лечения больных с протяженными сужениями мочеточников. На большом клиническом материале, включающем 93 кишечные и аппендикулярные пластики мочеточников, произведен анализ эффективности различных реконструктивных операций, ранних и поздних послеоперационных осложнений, функционального состояния почек и мочевых путей. Кишечная и аппендикулярная пластика мочеточников позволяет заместить протяженные дефекты мочеточников и получить хорошие функциональные результаты в отдаленные сроки, которая является эффективной и безопасной альтернативой операциям по замещению мочеточников тканями собственной мочевыделительной системы.
Ключевые слова: мочеточник, кишечная пластика, червеобразный отросток.

B.K. Komyakov, V.A. Ochelenko, B.G. Guliev,
T.Kh. Al-Attar, A.Kh. Gaziev, Kh.M. Mkhanna, N.M. Nikolaev

OUR EXPERIENCE OF URETHRAL RECONSTRUCTION WITH INTESTINAL AND APPENDIX SEGMENTS

The aim of this work is to study the early and long-term results of surgical treatment of patients with long ureteral defects. Based on the experience of 93 ureteral substitutions with intestinal segments and appendix vermiformis we analyzed early and late complications and function of kidneys and urinary tract. Ureteral substitution with ureter and appendix is an appropriate option to repair long ureteral defects of any localization with good long-term results.
Key words: ureter, intestinal ureter reconstruction, appendix.

Своевременные диагностика и лечение больных с органической обструкцией мочеточников остаются одной из наиболее сложных проблем современной урологии. Количество таких пациентов продолжает увеличиваться. Как первичные, так и вторичные сужения мочеточников могут протекать бессимптомно, что со временем приводит к выраженным функциональным и морфологическим изменениям со стороны верхних мочевыводящих путей (ВМП) и почек, когда выполнить органосохраняющую операцию уже не представляется возможным [1,2].

В настоящее время для замещения мочеточника и мочевого пузыря в практике используется более 80 различных вариантов восстановительных операций [3,4]. Наибольшее распространение среди них нашли реконструктивные вмешательства, основанные на использовании собственных неизмененных тканей мочевых путей (уретероуретероанастомоз, различные варианты перекрестных анастомозов, операции Боари и psoas-hith), а также операции с применением в качестве трансплантатов различных сегментов желудочно-кишечного тракта (ЖКТ), в том числе и червеобразного отростка [5].

Цель данной работы – изучить отдаленные результаты хирургического лечения пациентов с протяженными сужениями мочеточников, которым произведена кишечная и аппендикулярная уретеропластика.

Материал и методы

С 1998 по 2015 годы в урологическом отделении городской многопрофильной больницы №2, основной клинической базы кафедры урологии СЗГМУ им И.И. Мечникова, кишечная и аппендикулярная пластика мочеточников произведена 140 больным. Средний возраст пациентов составил 52±9,8 года, мужчин было 63 (45,0%), женщин – 77 (55,0%). У 93 (66,4%) пациентов кишечные сегменты и аппендикс использовались для замещения различных отделов мочеточников, а у 47 (34,6%) – уретеропластика сочеталась с одновременной ортотопической илеоцистопластикой, в том числе 7 (5,0%) из них имели единственную или единственную функционирующую почку. Среди 140 оперированных односторонняя реконструкция произведена 79 (56,4%) и двусторонняя – 61 (44,6%) пациенту. В одном случае при полном удвоении мочевых путей слева в кишечный сегмент произведена имплантация двух мочеточников.

Таким образом, в общей сложности различными кишечными сегментами было замещено 202 мочеточника.

Общее число больных, у которых при замещении как собственно мочеточников (69), так и в сочетании с ортотопической цистопластикой (47) была использована подвздошная кишка, составило 116 (83,6%). Это свидетельствует о том, что изолированная тонкокишечная петля является лучшим и универсальным пластическим материалом, позволяющим заместить любой дефект мочеточников, в том числе с обеих сторон и/или в сочетании с ортотопической цистопластикой. Среди оперированных нами пациентов в 5-ти случаях операции выполнены лапараскопическим доступом. Среди больных, которым были произведены кишечная и аппендикулярная пластика мочеточников наиболее часто причинами развития их дефектов явились лучевая терапия (39,4%) и ятрогенные повреждения при оперативных вмешательствах (24,3%). Следующими по частоте причинами обструкции явились нейромышечная дисплазия мочеточников (мегауретер), стриктуры мочеточников после ортотопической цистопластики и др. В числе больных, которым была произведена уретеропластика у 69 (74,2%) для замещения дефектов мочеточников использована подвздошная, у 4 (4,3%) – толстая кишка и у 20 (21,5%) – червеобразный отросток. Наиболее часто (40,8%) выполнялись односторонняя уретеропластика изолированным сегментом подвздошной кишки, двусторонняя U-образная пластика мочеточников (13,9%) и уретероаппендикоцистоанастомоз справа (12,9%). Реже производились более сложные кишечные реконструкции, такие как пиелоилеоцистоанастомоз (тотальная пластика) (7,5%), двустороннее 7- или Г-образное замещения мочеточников (5,3%), уретероаппендикоцистоанастомоз слева (4,3%), уретеропластика реконфигурированными кишечными сегментами (3,2%) и операции лапараскопическим методом (5,3%).

Оценка функционального состояния почек и верхних мочевых путей в ближайшем и отдаленном послеоперационном периоде осуществлялась на основании комплексного обследования, включающего: определение уровня сывороточного креатинина, электролитов, кислотно-основного состояния крови, ультрасонографию верхних и нижних мочевых путей, экскреторную урографию, реносцинтиграфию, ретроградную и антеградную пиелоуретерографии с пробой Whitaker, компьютерную томографию брюшной полости и малого таза, при необходимости цисто- и уретероскопию.

Результаты и обсуждение

Принято различать ранние и поздние послеоперационные осложнения. Под ранними мы подразумеваем те осложнения, которые развивались в промежутке времени, в течение которого больной находился в стационаре после операции. Обычно этот срок не превышал 1 месяца. Среди 93 больных, перенесших реконструкцию мочеточников кишечными и аппендикулярными трансплантатами в нашей клинике, ранние послеоперационные осложнения возникли у 7 (7,5%) пациентов. Острая тонкокишечная непроходимость развилась у 2 пациентов после U – образного замещения протяженных дефектов обоих мочеточников и после правосторонней илеоуретеропластики. В первом случае выполнены релапаротомия, обходной илеотрансверзоанастомоз «бок в бок». Во втором – релапаротомия, рассечение спаек, санация и дренирование брюшной полости, интубация кишечника зондом Эбботта. У пациентки после 2-сторонней 7-образной илеоуретеропластики имела место несостоятельность мочеточниково-кишечного анастомоза справа. Произведены релапаротомия, лигирование правого мочеточника, ушивание отверстия в трансплантате. Еще в одном случае у больного после пиелоилеоуретероанастомоза справа по Yang-Monti двумя кишечными трансплантатами ранний послеоперационный период осложнился развитием обильной гематурии с тампонадой лоханки правой почки, несостоятельностью пиелоилеоанастомоза, формированием мочевого затека и развитием перитонита. Выполнены релюмболапаратомия, эвакуация сгустков крови из лоханки, ушивание ее дефекта, интубация тонкой кишки зондом Эбботта, дренирование брюшной полости. Острые явления купированы, рана зажила первичным натяжением.

Обострение хронического пиелонефрита в раннем послеоперационном периоде мы не считаем серьезным осложнением, особенно у ранее многократно оперированных больных, имевших хронический пиелонефрит до операции. Однако у 3 (3,2%) пациентов мы отметили его обострение в качестве серьезного осложнения, поскольку оно протекало с выраженной клинической картиной и явлениями уросепсиса.

В отдаленном послеоперационном периоде осложнения возникли у 7 (7,5%) пациентов. В 3-х случаях образовались стриктуры уретероилеоанастомозов спустя 3 месяца и

более после операции. Проходимость мочевыводящих путей была восстановлена путем антеградного бужирования стриктур. У одной пациентки в связи с развитием стриктуры уретероаппендикоанастомоза произведены резекция суженного участка с верхушкой червеобразного отростка и реанастомозирование его с мочеточником. Еще у одной больной в связи с аналогичным осложнением произведены эндоуретеротомия и стентирование правого мочеточника. После удаления стента проходимость верхних мочевых путей была восстановлена. Активный пузырно-лоханочный рефлюкс имелся у 2 (2,1%) пациентов. Однако он не проявлялся клинически и не сопровождался гидроуретеронефрозом и рецидивирующей инфекцией мочевыводящих путей. Таким образом, среди 93 пациентов ранние и поздние осложнения, потребовавшие оперативного лечения, развились у 9 (9,6%) больных. Результаты повторных операций были успешными, летальных исходов не было.

Среди больных, которым было выполнено одновременное замещение мочевого пузыря и тазовых отделов мочеточников, осложнения в раннем послеоперационном периоде развились в 8 (17,0%) случаях. У 4 больных имело место обострение пиелонефрита, у 3 – возникла острая спаечная кишечная непроходимость и еще у 1 – несостоятельность правого мочеточниково-резервуарного анастомоза. Первым четырем проводилась консервативная терапия и в одном случае – нефрэктомия. Остальные больные были в экстренном порядке повторно оперированы. Во всех случаях наступило выздоровление. Поздние послеоперационные осложнения возникли у 7 (14,9%) больных, из которых у 5 имело место обострение хронического пиелонефрита и у 2 – резервуарно-мочеточниково-лоханочный рефлюкс. Проводилась консервативная терапия. У одного из этих пациентов по поводу сморщивания почки выполнена нефрэктомия. Таким образом, среди всех оперированных нами 136 больных осложнения выявлены у 29 (21,3%) и потребовали повторных хирургических вмешательств у 15 (11,0%) пациентов.

Сравнивая полученные нами результаты с данными литературы, мы хотим отметить, что цифры, приводимые разными авторами, зачастую сильно разнятся. Так, F.J. Verduyckt et al. [6] в 2002 году собрали сведения о 18 из 22 оперированных за 20 лет больных, которым была выполнена одно- или двусторонняя кишечная пластика мочеточников. Осложнения возникли у 9 (50,0%) больных. В отдаленном периоде функция почки на стороне операции была сохранена у 15 пациентов (83,3%). В целом авторы положительно отзываются о кишечной пластике мочеточников, но, как и многие другие, считают ее показанной лишь для больных, у которых нет другого выбора. В другой работе S.A. Armatys et. al. [7], оценивая отдаленные результаты илеоуретеропластики у 91 пациента, также сообщают о высокой частоте осложнений. Так, в раннем послеоперационном периоде они возникли в 43,0%, а в отдаленном – в 23,0% случаев. Однако авторы объясняют столь высокие показатели тем, что 74 (81,3%) больных ранее были неоднократно оперированы или получали лучевую терапию. Особенно часто осложнения развивались у пациентов с забрюшинным постлучевым фиброзом. R.J. Boxer et al. [8] результаты кишечной пластики мочеточников среди 89 пациентов оценивают как положительные в 81,0% случаев.

В ходе изучения функционального состояния почек и верхних мочевых путей в отдаленном послеоперационном периоде нами были обследованы 56 (60,2%) пациентов. Период послеоперационного наблюдения составил от 1 года до 17 лет (в среднем – 8,3±0,8 года). Ухудшения функционального состояния почек на стороне операции не обнаружено. Гидроуретеронефроз III стадии без видимого дальнейшего нарушения функции почки сохранялся у пациентки после аппендикоуретеропластики, осложнившейся стриктурой аппендикоцистоанастомоза, несмотря на повторную реконструктивную операцию. У большинства (92,8%) пациентов после реконструктивных операций нарушения уродинамики верхних мочевых путей отсутствовали или ограничивались I стадией обструктивной уропатии. При динамической нефросцинтиграфии в течение всего срока наблюдения 42 (75,0%) пациента имели нормальные и стабильные показатели: время накопления изотопа составляло 3,87±0,14 минуты, длительность периода полувыведения была 10,46±0,17 минуты. При исследовании у 3 (5,3%) больных с умеренным расширением чашечно-лоханочной системы наблюдались нормальное накопление препарата и незначительное замедление его выведения ($T½=13,4±0,7$ мин.) ($p>0,05$). Значительное нарушение эвакуации препарата из почки обнаружено у одного больного (1,8%). При этом определялось существенное снижение накопления радиоизотопа на стороне поражения.

Заключение

Реконструкция мочеточников при помощи изолированного сегмента тонкой или толстой кишок, несмотря на продолжительность и сложность хирургического вмешатель-

ства, является относительно безопасной операцией, способной восстановить свободный отток мочи из почек и избавить пациента от мочевых свищей. Соблюдение показаний и противопоказаний при выборе больных для подобной операции и правильное техническое ее выполнение являются важнейшими условиями достижения хороших функциональных результатов. Не менее важным условием является наличие в клинике урологов, имеющих опыт абдоминальной хирургии, и адекватного анестезиологического обеспечения.

Сведения об авторах статьи:

Комяков Борис Кириллович – д.м.н., профессор, зав. кафедрой урологии ГБОУ ВПО СЗГМУ им. И.И. Мечникова Минздрава России. Адрес: 191015, г. Санкт-Петербург, ул. Кирочная, 41. Тел.: 8(812) 510-94-33. E-mail: komyakovbk@mail.ru.

Очеленко Виктор Алексеевич – к.м.н., ассистент кафедры урологии ГБОУ ВПО СЗГМУ им. И.И. Мечникова Минздрава России. Адрес: 191015, г. Санкт-Петербург, ул. Кирочная, 41. Тел.: 8(812) 510-94-33. E-mail: ochelenko-v@yandex.ru.

Гулиев Бахман Гидаятович – д.м.н., профессор кафедры урологии ГБОУ ВПО СЗГМУ им. И.И. Мечникова Минздрава России. Адрес: 191015, г. Санкт-Петербург, ул. Кирочная, 41. Тел.: 8(812) 510-94-33. E-mail: gulievbg@mail.ru.

Ал-Аттар Талат Хасанович – к.м.н., врач-уролог отделения урологии СПбГБУЗ ГМПБ №2. Адрес: 194354, г. Санкт-Петербург, Учебный пер., 5. E-mail: dr-talat@mail.ru.

Газиев Аятула Хизриевич – аспирант кафедры урологии ГБОУ ВПО СЗГМУ им. И.И. Мечникова Минздрава России. Адрес: 191015, г. Санкт-Петербург, ул. Кирочная, 41. Тел.: 8(812) 510-94-33, факс (812) 510-78-32.

Мханна Хусам Мали – клинический ординатор кафедры урологии ГБОУ ВПО СЗГМУ им. И.И. Мечникова Минздрава России. Адрес: 191015, г. Санкт-Петербург, ул. Кирочная, 41. Тел.: 8(812) 510-94-33, факс (812) 510-78-32.

Николаев Никита Михайлович – аспирант кафедры урологии ГБОУ ВПО СЗГМУ им. И.И. Мечникова Минздрава России. Адрес: 191015, г. Санкт-Петербург, ул. Кирочная, 41. Тел. (812) 510-94-33. E-mail: nnm.spb@yandex.ru.

ЛИТЕРАТУРА

1. Keith J. Iatrogenic injuries to the distal ureter during gynecologic interventions //J. Urol. – 2004. – Vol. 101 (2). – P. 69 – 76.
2. Ureteral injury during radical orthopedic cancer surgery / J. Khastgir [et al.] // J. Urol. – 2001. – Vol. 165 (3). – P. 900.
3. Long-term functional outcomes after ileal ureter substitution: a single-center experience / B. Wolff [et al] // Urology. – 2011. – Vol. 78(3). – P. 692-5.
4. Кан, Д.В. Кишечная пластика мочеточника. – М.: Медицина, 1968. – С. 85-86.
5. Комяков, Б.К. Результаты кишечной пластики мочеточников / Б.К. Комяков, В.А. Очеленко // Урология. – 2013. – №3. – С.5-9.
6. Verduyckt, F. Long-term results of ileal substitution / F. Verduyckt, J. Heesakkers, F. Debruyne // Eur. Urol. – 2002. – Vol.42 (2) – P. 181-187.
7. Use of Ileum as Ureteral Replacement in Urological Reconstruction / S.A. Armatys [et al.] // J. Urol. – 2009. – Vol. 181(1). – P. 177-181.
8. Replacement of the ureter by small intestine: clinical application and results of the ileal ureter in 89 patients / R.J. Boxer [et al.] // J.Urol. – 1979. – Vol. 121. – P. 728.

УДК 616.65-006.55-036.17:57.034]-06:616.65-002-036.12]-07-08(045)
© В.М. Попков, В.С. Лойко, Р.Н. Фомкин, 2015

В.М. Попков, В.С. Лойко, Р.Н. Фомкин

ХРОНОБИОЛОГИЧЕСКИЕ АСПЕКТЫ ПРОГРЕССИРОВАНИЯ АДЕНОМЫ ПРОСТАТЫ ПРИ СОЧЕТАННОМ С ХРОНИЧЕСКИМ ПРОСТАТИТОМ ТЕЧЕНИИ

ГБОУ ВПО «Саратовский государственный медицинский университет им. В.И. Разумовского» Минздрава России, г. Саратов

Цель – изучить хронобиологические аспекты прогрессирования аденомы простаты (АП) при сочетанном течении с хроническим простатитом (ХП). В работе обобщены результаты наблюдения 120 мужчин, составивших 2 группы. В 1-ю группу вошли 60 мужчин с диагнозом АП, во 2-ю включены 60 пациентов с диагнозом АП в сочетании с ХП. На фоне стандартной медикаментозной терапии проводилась оценка эффективности лечения АП и АП с ХП с помощью анализа показателей суммарной оценки симптомов заболеваний простаты (I-PSS), симптомов ХП (NIH – CPSI), индекса оценки качества жизни (QoL), данных инструментального и лабораторного контроля. Динамическая оценка течения заболеваний выполнялась трехкратно в течение года.

Выявлено влияние сезонов времени года на выраженность клинической симптоматики как при изолированном течении АП, так и при сочетанном течении с ХП. Установлена зависимость между скоростью прогрессирования АП и сезонными цирканнуальными биоритмами. Максимальная скорость прогрессирования АП по данным исследованных показателей регистрируется в осенне-зимний период. Сочетанное течение АП и ХП служит прогностически неблагоприятным фактором быстрого прогрессирования АП, особенно в осенне-зимний период.

Ключевые слова: аденома простаты, хронический простатит, прогрессирование.

V.M. Popkov, V.S. Loyko, R.N. Fomkin

CHRONOBIOLOGICAL ASPECTS OF PROSTATE ADENOMA PROGRESSION IN COMBINATION WITH CHRONIC PROSTATITIS

Objective is to study the chronobiological aspects of the progression of prostate adenoma (AP) in the combined flow with chronic prostatitis (CP). The paper summarizes the results of 120 men observation, making up 2 groups. The 1st group included 60 men diagnosed with AP. The 2nd one included 60 patients diagnosed with AP in combination with CP. Against the background of the standard drug therapy, we evaluated the effectiveness of AP and AP CP treatment by analyzing the performance of the total assessment of the symptoms of prostate diseases (I-PSS), symptoms of CP (NIH - CPSI), the index of evaluation of quality of life (QoL), instrumental data and laboratory control.

Dynamic assessment of current conditions was performed three times during the year.

The influence of the seasons on the severity of clinical symptoms as in isolated AP and the combined form with CP has been revealed. The dependence between the rate of progression of AP and seasonal biorhythms has been stated. The maximum rate of AP progression according to the investigated parameters was recorded in the autumn-winter period. A combination of AP and CP is a poor prognostic factor in the rapid progression of AP especially in autumn and winter.

Key words: prostate adenoma, chronic prostatitis, progression.

Проведенные в России эпидемиологические исследования [1,2] показали, что в настоящее время частота встречаемости аденомы простаты (АП) нарастает с 11,3% в возрасте 40-49 лет до 81,4% в возрасте 80 лет.

Важно отметить, что АП достаточно часто сочетается с хроническим простатитом (ХП), распространенность которого варьирует в разных странах мира от 2 до 16% [3]. В настоящее время большинство исследователей констатируют, что современный уровень знаний не позволяет однозначно трактовать патогенез АП и ХП. Доказаны лишь отдельные фрагменты сложной цепочки механизмов развития сочетанной патологии, которые все же не позволяют объяснить всю картину полиморбидного состояния. Однако в ряде исследований отмечено, что перечисленные выше хронические заболевания сочетаются чаще, чем это можно было бы расценить как совпадение [4].

В рамках указанной проблемы перед специалистами стоит задача изучить особенности механизмов развития, течения и лечения при сочетании АП с ХП, что позволит разработать и внедрить патогенетически обоснованные новые методы лечения и профилактики данной патологии.

Одним из перспективных направлений в этом плане может быть анализ хронобиологических особенностей прогрессирования АП при сочетанном течении с ХП [5,6,7,8].

Можно предположить, что динамика прогрессирования АП и ХП в течение года и ухудшение качества жизни пациентов зависят от сезонных изменений со стороны иммунной, нейроэндокринной и других систем организма больных. Однако в доступной нам литературе не встретились данные, характеризующие биоритмологические изменения в течение заболевания у больных АП при сочетании с ХП. При наличии зависимости нарастания симптомов АП и ХП от времени года необходима синхронизация лечебных мероприятий в соответствии с динамикой изменения симптомов АП с ХП. Изучение и применение основ хронотерапии у больных АП и ХП позволят своевременно корригировать стандартную тактику лечения и разработать новый подход к профилактике прогрессирования данной патологии.

Материал и методы

В клинике урологии СГМУ под динамическим амбулаторным наблюдением находились 120 мужчин, которые были разделены на 2 группы. 1-ю группу составили 60 мужчин с диагнозом АП, во 2-ю вошли 60 пациентов с диагнозом АП в сочетании с ХП. Средний возраст пациентов составил 63±5 лет.

Пациенты включались в исследование при наличии подписанного информированного согласия на участие в исследовании и абактериальном характере воспаления (микробное число $<10^3$ КОЕ/мл). В исследование не включались пациенты, которые на момент обращения нуждались в применении оперативных пособий или других видов лечения; имели другие заболевания органов и систем организма; не были способны отвечать на предложенные вопросы стандартных опросников и заполнять необходимые анкеты в рамках исследования; участвовали в каких-либо других исследованиях или применяли другие методы лечения; имели HBS-, HCV-, ВИЧ-инфекции и специфические инфекции, передающиеся половым путем.

Верификация диагноза и оценка эффективности лечения осуществлялись на основании показателей суммарной оценки симптомов заболеваний простаты (International Prostate Symptom Score (I-PSS)) и симптомов ХП (National Institute of Health Chronic Prostatitis Symptom Index (NIH – CPSI)), а также индекса оценки качества жизни пациентов (QoL) [5,10,11,12,13]. Анализировались объем простаты (V, $см^3$) и количество остаточной мочи (КОМ, мл) по данным трансректального ультразвукового исследования простаты (ТРУЗИ) и трансабдоминального контроля количества остаточной мочи (КОМ), также выполнялся анализ показателей урофлоуметрии. Из лабораторных методов исследования анализу подвергались микроскопическое исследование простатического секрета (ПС) и простатоспецифический антиген сыворотки крови (ПСА).

Всем пациентам проводилась стандартная медикаментозная терапия, которая включала антагонисты α_1-адренорецепторов (0,4 мг 1 раз в сутки), ингибиторы 5α-редуктазы (0,5 мг 1 раз в сутки), препараты растительного происхождения, ферменты, витамины, антиоксиданты. Динамическая оценка течения заболеваний оценивалась трехкратно: весной (март-май), летом (июнь-август), осенью (сентябрь-ноябрь), зимой (декабрь-февраль).

Статистические расчеты производились с использованием пакета программы Statistica

v.6.0 for Windows производства компании «StatSoft», а также приложения Exel Microsoft Office' 2011. Выборка исследовалась на нормальность по методике Колмогорова – Смирнова. Для оценки значимости различий использовали критерий Стьюдента.

Результаты и обсуждение

Все пациенты при первичном обращении предъявляли жалобы на боли в тазовой области и умеренные нарушения мочеиспускания. В таблице представлены изменения клинических проявлений АП и ХП по системе I-PSS, NIH-CPSI и QoL за один год наблюдения.

В целом, как следует из таблицы, среди больных, находившихся под наблюдением, несмотря на проведение стандартной медикаментозной терапии, отмечалось влияние сезонов времени года на выраженность клинической симптоматики как при изолированном течении АП, так и при сочетанном течении с ХП. При анализе таблицы можно отметить резкое прогрессирование симптомов АП и ХП в осенне-зимний период, что отражается в повышении индексов симптомов АП и ХП по шкалам I-PSS и NIH-CPSI и снижении качества жизни пациентов. Так, показатель I-PSS в группе АП в период с марта по август возрастал с 7,4±1,5 до 7,7±1,5 (p>0,05). В то время как в осенне-зимний период этот показатель повышался до 12,2±1,4 (p<0,05). Аналогичная динамика прослеживалась в группе пациентов с АП при сочетанном течении с ХП. Так, показатель по шкале I-PSS в весенне-летний период находился на уровне 12,4±2,6, а в осенне-зимний период показатель I-PSS возрастал до 18,7±2,5 – 19,8±2,7 (p<0,05).

Таблица

Сравнение исследуемых показателей в зависимости от времени года больных аденомой простаты с больными аденомой простаты при сочетанном ее течении с хроническим простатитом

Показатели	Время года							
	весна (март-май)		лето (июнь-август)		осень (сентябрь-ноябрь)		зима (декабрь-февраль)	
	АП	АП с ХП	АП	АП с ХП	АП	АП с ХП	АП	АП с ХП
I-PSS (S), балл, норма: 0	7,4±1,5	12,4±2,5	7,7±1,5	12,4±2,6	12,1±1,8 #	18,7±2,5 ^ *	12,2±1,4 #	19,8±2,7 ^ *
NIH-CPSI (S), балл, норма: 0		10,1±1,2		10,5±1,3		16,8±2,8^		17,7±1,6^
I-PSS / NIH-CPSI (QoL), балл, норма: 0	3,4±0,3	3,7±0,6	3,5±0,4	3,8±0,5	4,3±0,3 #	5,1±0,2 ^ *	4,4±0,3#	5,4±0,4 ^ *
Объем простаты, (V), см^3 норма: 20 см^3	50,2±0,5	50,5±0,4	50,3±0,4	51,1±0,6	51,4±0,4	52,7±0,3	51,8±0,5	53,3±0,4^ *
Количество остаточной мочи (КОМ, мл), норма: следы	30,5±4,0	35,5±5,0	32,5±5,2	36,2±6,2	42,2±4,2 #	52,4±2,5 ^ *	42,5±4,3 #	55,5±3,6^ *
Урофлоуметрия – максимальная скорость потока мочи (Qmax, мл/с) норма: 15-30 мл/с	19,9±1,2	18,4±1,4	19,9±1,5	18,5±1,5	16,3±1,4	15,5±1,3	17,4±1,2	16,5±1,4

Достоверность различий в группе больных АП с весенним периодом (p<0,05).
^ Достоверность различий в группе больных АП в сочетании с ХП с весенним периодом (p<0,05).
* Достоверность различий по временам года с группой больных АП (p<0,05).

Необходимо отметить, что тяжесть клинической симптоматики в группе АП при сочетании с ХП независимо от времени года была значительно выше, чем у больных с изолированной АП. В период с сентября по ноябрь в группе больных показатель АП I-PSS составил 12,1±1,8, в группе АП с ХП – 18,7±2,5, а в период с декабря по февраль данные показатели у больных АП и у больных АП при сочетанном течении с ХП составили 12,2±1,4 и 19,8±2,7 (p<0,05) соответственно. Минимальное значение симптомов ХП по шкале NIH-CPSI в группе АП в сочетании с ХП установлено в период с марта по май 10,1±1,2, которое в летний период времени статистически значимо не изменялось и составило 10,5±1,3 (p>0,05). Однако в осенне-зимний период наблюдалась отрицательная динамика симптомов ХП, что отражается в повышении показателя NIH-CPSI до 16,8±2,8 (сентябрь-ноябрь) (p<0,05). Динамика показателей в зимний период (17,7±1,6) времени не нашла статистически значимого отражения по сравнению с осенним периодом (p>0,05).

У всех больных на протяжении динамического наблюдения отмечено сезонно-зависимое ухудшение показателей качества жизни. В группе больных АП минимальный показатель QoL регистрировался в период с марта по май и составил 3,4±0,3. В осенне-зимний период данный показатель статистически значимо ухудшался и достигал 4,3±0,3 (p<0,05). Также отмечено, что снижение показателя качества жизни больных АП с ХП наблюдалось в зимний период времени – 4,4±0,3 (p>0,05) по сравнению с осенним периодом. Похожая картина наблюдалась и в группе больных при сочетанном течении АП и ХП. Так, минимальный показатель QoL по NIH-CPSI весной составил 3,7±0,6. В период с июня по август его изменения были незначительными и не превышали 3%. Однако в осенний период наблюдалось значительное снижение качества жизни пациентов группы АП с ХП, что отразилось в существенном повышении QoL по NIH-CPSI. По сравнению с осенью в период с декабря по февраль суще-

ственной отрицательной динамики не наблюдалось и показатель QoL по NIH-CPSI составил 5,4±0,4 (p>0,05).

Объем простаты (V см^3) в обеих группах на протяжении наблюдения увеличивался незначительно, преимущественно в осенне-зимний период. В группе пациентов с АП наименьший V простаты регистрировался в весенне-летний период и был равен в среднем 50,2±0,5 см^3.

В группе больных АП в сочетании с ХП показатели V простаты статистически значимо увеличивались через 6 месяцев наблюдения и в период с декабря по февраль V простаты достигал своего максимального значения, составив 53,3±0,4 см^3, что является статистически значимым по сравнения с весенним периодом наблюдения – 50,5±0,4 (p<0,05).

При контроле КОМ наблюдалась следующая картина. Минимальное значение КОМ в группе АП наблюдалось в период с марта по май и составило 30,5±4,0, данный показатель ухудшался на протяжении наблюдения и статистически значимого различия достиг в период с сентября по ноябрь, составив 42,2±4,2 (p<0,05), дальнейшие изменения КОМ были статистически не достоверны. В группе больных АП с ХП также отмечено увеличение КОМ в осенне-зимний период. Так, в период с сентября по ноябрь КОМ составило 52,4±2,5, что является статистически значимым по отношению к весеннему периоду – 30,5±4,0 (p<0,05). Показатель КОМ был различным при изолированном и сочетанном течениях АП с ХП в осенне-зимнем периоде наблюдения. Так, в группе АП в период с сентября по ноябрь КОМ составило 42,2±4,2, а в группе АП и ХП – 52,4±2,5 (p<0,05).

При анализе данных урофлоуметрии максимальная скорость потока мочи (Qmax мл/с) статистически значимо не различалась за весь период наблюдения.

Заключение

1. Установлена зависимость между скоростью прогрессирования АП и сезонными цирканнуальными биоритмами.

2. Максимальная скорость прогрессирования АП по данным комплексного анализа показателя I-PSS, оценки объема простаты, количества остаточной мочи и других урологических показателей регистрируется в осенне-зимний период.

3. Сочетанное течение АП и ХП служит прогностически неблагоприятным фактором быстрого прогрессирования АП, особенно в осенне-зимний период.

Сведения об авторах статьи:

Попков Владимир Михайлович – д.м.н., зав. кафедрой урологии, ректор ГБОУ ВПО Саратовский ГМУ им. В.И. Разумовского Минздрава России. Адрес: 410012, г. Саратов, ул. Б. Казачья, 112. E-mail: meduniv@sgmu.ru.

Лойко Виктор Сергеевич – аспирант кафедры урологии ГБОУ ВПО Саратовский ГМУ им. В.И. Разумовского Минздрава России. Адрес: 410012, г. Саратов, ул. Б. Казачья, 112. Тел.: 8(845) 266-97-11. E-mail: viktor-loyko@rambler.ru.

Фомкин Роман Николаевич – к.м.н., доцент кафедры урологии ГБОУ ВПО Саратовский ГМУ им. В.И. Разумовского Минздрава России, с.н.с. НИИ фундаментальной и клинической уронефрологии. Адрес: 410012, г. Саратов, ул. Б. Казачья, 112. Тел./факс: 8(845) 256-95-21. E-mail: rnfomkin@mail.ru.

ЛИТЕРАТУРА

1. Агаджанян, Н.А. Хронофизиология, экология человека и адаптация // Экология человека. – 1995. – №1. – С. 9.
2. Хронический простатит / О.И. Аполихин [и др.] // Материалы пленума правления Российского общества урологов, Саратов, 2004. – М., 2004. – С.5-12.
3. Стандартизация оценки результатов лечения хронического простатита / О.И. Аполихин [и др.] // Материалы пленума правления Российского общества урологов, Саратов, 2004. – М., 2004. – С. 30-31.
4. Некоторые данные о распространенности аденомы предстательной железы в различных регионах России / А.Ф. Даренков [и др.] // Тез. докл. пленума ВНОУ. – Курск, 1993. – С. 69.
5. Комаров, Ф.И. Хронобиология и хрономедицина. – М.: Триада-Х. – 2000. – 488 с.
6. Комаров, Ф.И. Суточные ритмы в клинике внутренних болезней// Клиническая медицина. – 2005. – Т.83, №8. – С. 8-12.
7. Ларионов, А.С. Эпидемиологические аспекты аденомы предстательной железы: состояние и перспективы / А.С. Ларионов, Н.Л. Мелконян, В.В. Евдокимов // Аденома предстательной железы: сборник научных трудов. – М., 1987. – С. 5-11.
8. Мазо, Е.Б. Хронический инфекционный простатит / Е.Б. Мазо // Материалы пленума правления Российского общества урологов, Саратов, 2004. – М., 2004. – С.3267-3289.
9. Хильдебрант, Г. Хронобиология и хрономедицина – М.: Арнебия, 2006. – 144 с.
10. Effect of diabetes on lower urinary tract symptoms in patients with benign prostatic hyperplasia / MC Michel [**et** al.] // J Urol. – 2000. – Vol. 163. – P. 1725-1729.
11. Krigger J.N. Classification epidemiology and implications of chronic prostatitis in North America, Europe and Asia// Minerva Urol. Nefrol. – 2004. – Vol. 56 (2). – P. 99-107.
12. Krieger J.N., Nyberg L., Jr., Nickel J.C. NIH consensus definition and classification of prostatitis// J.A.M.A. – 1999. – Vol. 282. – P. 236-237.
13. Workshop Committee of the National Institute of Diabetes and Digestive and Kidney Disease (NIDDK)) Chronic Prostatis Workshop. Bethesda. Md., 1995.

УДК 616.65-007.61-089.87:621
© Д.В. Семенычев, Ф.А. Севрюков, Д.А. Сорокин,
И.В. Карпухин, А.Б. Пучкин, А.Д. Кочкин, А.В. Кнутов, 2015

Д.В. Семенычев, Ф.А. Севрюков, Д.А. Сорокин,
И.В. Карпухин, А.Б. Пучкин, А.Д. Кочкин, А.В. Кнутов

СРАВНИТЕЛЬНАЯ ОЦЕНКА БИПОЛЯРНОЙ ТРАНСУРЕТРАЛЬНОЙ ВАПОРЕЗЕКЦИИ (TUVRB) И БИПОЛЯРНОЙ РЕЗЕКЦИИ (TURIS) В ЛЕЧЕНИИ ДОБРОКАЧЕСТВЕННОЙ ГИПЕРПЛАЗИИ ПРОСТАТЫ

Урологический центр НУЗ «Дорожная клиническая больница на станции Горький ОАО «РЖД», г. Н. Новгород

Доброкачественная гиперплазия простаты – одно из самых распространенных заболеваний мужчин старшей возрастной группы. Оперативный метод лечения является наиболее эффективным. Биполярная трансуретральная вапорезекция простаты (TUVRB) по механизму действия не отличается от стандартной биполярной резекции (TURis), но имеет конструктивные особенности в петле-электроде.

Основную группу составили 95 пациентов, оперированных методом биполярной вапорезекции (TUVRB) простаты. 100 пациентов, оперированных методом биполярной резекции (TURis), составили контрольную группу. Группы сравнимы по всем пунктам предоперационного обследования. Время операции в среднем составило 63,04 минуты в основной и 68,9 минуты в контрольной группах, средний расход используемого во время операции физиологического раствора был 14,8 и 16,7 литра соответственно. Вес удаленной ткани предстательной железы в среднем составил 24,8 грамма (от 10 до 57 граммов) в основной и 25,3 грамма (от 12 до 60 граммов) в контрольной группе. Объем интраоперационной кровопотери для TUVRB составил 46,1 мл (от 15 до 85 мл), для TURis – 88,4 мл (от 20 до 246 мл). Элементы ортостатического недержания мочи были отмечены у 12 (12,6%) пациентов. Таким образом, биполярная вапорезекция, имея все плюсы биполярной хирургии, сводит к минимуму интраоперационную кровопотерю, что особенно актуально у лиц с повышенным риском кровотечения.

Ключевые слова: доброкачественная гиперплазия простаты, биполярная вапорезекция (TUVRB), трансуретральная резекция простаты.

D.V. Semenychev, F.A. Sevryukov, D.A. Sorokin,
I.V. Karpukhin, A.B. Puchkin, A.D. Kochkin, A.V. Knutov

COMPARATIVE EVALUATION OF BIPOLAR TRANSURETHRAL VAPORESECTION (TUVRB) AND BIPOLAR RESECTION (TURIS) IN THE TREATMENT OF BENIGN PROSTATE HYPERPLASIA

Benign prostatic hyperplasia is one of the most common diseases of men in the older age group. Surgical treatment is the most effective. Bipolar transurethral vaporesection prostate (TUVRB) by the mechanism of action is different from the standard TURis, but has design features in the loop – eletrode. 95 patients were operated using bipolar vaporesection (TUVRB) prostate, making up the main group. 100 patients were operated using bipolar resection (TURis) forming the control group. Groups are comparable at all points of the preoperative examination. Operative time averaged 63.04 minutes (main) and 68.9 minutes (control), the average flow rate used during the operation of physiological solution was 14.8 and 16.7 liters respectively. The weight of the resected tissue of the prostate gland averaged 24.8 grams (10 to 57 grams), and 25.3 grams (12 to 60 grams), in the main and control groups, respectively. The amount of intraoperative blood loss for TUVRB was 46.1 ml (15 to 85 ml), for TUR is amounted to 88.4 ml (20 to 246 ml). Elements of orthostatic incontinence were noted in 12 patients (12.6 per cent). Thus, the bipolar vaporesection with all the advantages of bipolar surgery, minimizes intraoperative blood loss, which is especially important in individuals with an increased risk of bleeding.

Key words: benign prostatic hyperplasia, bipolar vaporesection (TUVRB), transurethral resection of the prostate.

Постепенное старение населения все больше увеличивает долю пациентов с доброкачественной гиперплазией простаты в урологических стационарах нашей страны. Отмечается нарастание распространенности аденомы простаты с 11,3% в 40-49 лет до 81,4% в 80 лет. У мужчин старше 80 лет аденома простаты встречается в 95,5% случаев [1]. По данным статистики, абсолютное число зарегистрированных больных с заболеваниями предстательной железы в РФ в последние годы прогрессивно возросло на 61,8% в период с 2002 по 2009 гг. [2]. Наиболее эффективным оперативным методом лечения доброкачественной гиперплазии простаты остается трансуретральная резекция (ТУР) [3,4,5]. Данный метод является «золотым стандартом», поскольку обладает следующими преимуществами: меньшая травматичность вмешательства по сравнению с открытой аденомэктомией, короткий период реабилитации пациентов, возможность оперативного лечения у лиц с интеркуррентными заболеваниями [1]. Стремление избежать осложнений, среди которых на первом месте стоит кровотечение как интраоперационное, так и в раннем послеоперационном периоде, привело к поиску новых и к усовершенствованию существующих методов оперативного лечения доброкачественной гиперплазии простаты. В настоящее время все чаще используются биполярная хирургия и лазерные методики. Несомненно, микроволновая терапия, игольчатая абляция, этаноловая абляция простаты имеют свой вес, но требуют отбора пациентов и строгих показаний к проведению данных операций. Лазерная вапоризация и энуклеация простаты – высокоэффективные методы, сравнимые с трансуретральной резекцией простаты [6], но требующие дорогостоящего расходного мате-

риала и более длительного времени операции. Биполярная резекция в лечении доброкачественной гиперплазии простаты используется в мире более 10 лет. За это время стремление снизить количество осложнений, наиболее грозным из которых, является кровотечение, требующее проведения гемотрансфузии [7], привело к появлению новых усовершенствованных методов, таких как биполярная вапорезекция (TUVRB) и вапоризация простаты, а также биполярная трансуретральная энуклеация простаты (TUEB). Имеется ряд статей и публикаций, доказывающих эффективность биполярной вапоризации [8]. Однако крайне мало печатных работ о биполярной вапорезекции, отражающих преимущества и недостатки данного метода. Целью данного исследования было определить преимущества и недостатки данного метода в сравнении со стандартной биполярной резекцией, определить оптимальные группы пациентов для TUVRB, изучить особенности хирургической техники.

Материал и методы

Для проведения трансуретральной биполярной вапорезекции использовался стандартный резектоскоп для TURis резекции в физиологическом растворе компании «Olympus» (Япония) и электрохирургический блок UES-40. Применяемый электрод для вапорезекции – ВЧ-электрод ленточный (см. рисунок) сохраняет все преимущества биполярной хирургии, но в силу конструктивных изменений кроме резекции дает прекрасный вапоризирующий эффект.

Резание осуществлялось в режиме «PURE» чистая резка при параметрах 290W-310W, коагуляции – 80W-120W. Техника трансуретральной биполярной вапорезекции мало чем отличается от стандартной ТУР. Основным критерием оценки была интраоперационная кровопотеря. Оценка последней проводилась определением гемоглобина в промывной жидкости и дальнейшим расчетом по формуле:

$$V\ кровопотери = \frac{CHb\ в\ \ растворе \times V\ \ раствора}{CHb\ крови}$$

Рис. Электрод, применяемый для вапорезекции

В урологическом центре Дорожной клинической больницы на станции Горький ОАО «РЖД» с января 2012 по январь 2015 года выполнено 95 биполярных вапорезекций простаты. Эти пациенты составили основную группу. Контрольная группа включала 100 пациентов, оперированных по поводу доброкачественной гиперплазии простаты методом биполярной трансуретральной резекции (TURis). В табл. 1 приведены предоперационные данные основной (TUVRB) и контрольной (TURis) групп пациентов. Эти группы сопоставимы по всем критериям.

Таблица 1

Предоперационные данные основной (TUVRB) и контрольной (TURis) групп пациентов

Показатели	Группы		Уровень значимости, p
	Основная TUVRB	Контрольная TURis	
Возраст, лет	65,7±0,8	67,1±0,8	0,192
IPSS-общ.	21,6±0,7	23,9±0,6	0,012*
QOL	4,8±0,1	5,1±0,1	0,015*
Объем простаты, см3	52,1±2,5	59,4±2,0	0,010*
Объем остаточной мочи, мл	70,1±7,1	82,2±8,0	0,308
Q max	8,1±0,4	9,3±0,4	0,063
ПСА	4,3±0,6	4,7±0,4	0,130
Уровень гемоглобина до операции	143±1,6	143,6±1,4	0,816
Доля лиц с сопутствующими заболеваниями, %	29,1±4,9	23,2±4	0,413

* Различия статистически значимы (p<0,05).

Результаты и обсуждение

Время операции в среднем составило 63,04 минуты в основной и 68,9 минуты в контрольной группе, средний расход используемого во время операции физиологического раствора был 14,8 и 16,7 литра соответственно.

Вес удаленной ткани предстательной железы в среднем составил 24,8 грамма (от 10 до 57 граммов) в основной и 25,3 грамма (от 12 до 60 граммов) в контрольной группах. Объем интраоперационной кровопотери для TUVRB составил 46,1 мл (от 15 до 85 мл), для TURis – 88,4 мл (от 20 до 246 мл). Уровень снижения гемоглобина в группе TUVRB составил 3,31 г/л, в группе TURis – 11,23 г/л. Уретральный катетер удалялся в наиболее ранние сроки, либо в первые, либо на вторые сутки послеоперационного периода, что в среднем составило 38,2 часа для основной группы и 54,3 часа для контрольной. Элементы ортостатического недержания мочи были отмечены у 12 (12,6%) пациентов основной группы, у 4-х купирова-

лись к моменту выписки, а у 6-ти больных к первому контрольному осмотру через месяц. В контрольной группе больных с недержанием мочи было – 7 (7%) пациентов. Наблюдение за пациентами проводилось в течение года с контрольными осмотрами через один, три, шесть и двенадцать месяцев. Результаты представлены в табл. 2 и 3.

Таблица 2

Результаты контрольных осмотров через 1 и 3 месяца

Показатели	Период времени						рдо опер.- 1 мес	
	1 месяц			3 месяца				
Методы резекции	TUVRB	TURis	p	TUVRB	TURis	p	TUVRB	TURis
IPSS	7±0,2	8,1±0,3	<0,001*	5,5±0,2	5,2±0,2	0,118	<0,001*	<0,001*
QOL	2,2±0,1	2,4±0,1	0,258	1,9±0,1	1,7±0,1	0,053	<0,001*	<0,001*
Q max	18,4±0,3	21,6±0,5	<0,001*	20,1±0,3	23±0,5	<0,001*	<0,001*	<0,001*
Объем простаты, см^3	10,5±0,3	10,9±0,3	0,078	10,4±0,3	10,9±0,3	0,039*	<0,001*	<0,001*
Объем остаточной мочи, мл	13,8±0,6	17,5±1,1	0,028*	13,7±0,6	15±1,2	0,899	<0,001*	<0,001*

Таблица 3

Результаты контрольных осмотров через 6 и 12 месяцев

Показатели	Период времени						р1 мес. – 12 мес.	
	6 месяцев			12 месяцев				
Методы резекции	TUVRB	TURis	p	TUVRB	TURis	p	TUVRB	TURis
IPSS	4,8±0,1	3,7±0,2	<0,001*	4,2±0,1	3,1±0,1	<0,001*	<0,001*	<0,001*
QOL	1,7±0,1	1,4±0,1	0,001*	1,5±0,1	1,3±0	0,001*	<0,001*	<0,001*
Qmax	20,3±0,3	23,4±0,6	<0,001*	20,4±0,3	23,3±0,4	<0,001*	<0,001*	<0,001*
Объем простаты, см3	10,5±0,3	10,9±0,3	0,057	10,4±0,3	10,9±0,2	0,015*	0,504	0,997
Объем остаточной мочи, мл	12,4±0,5	14,3±1	0,720	12±0,7	12,3±0,9	0,885	0,004*	<0,001*

Полученные нами результаты говорят об эффективности обоих методов биполярной хирургии простаты. Однако необходимо отметить ряд нюансов, которые отличают и выделяют биполярную вапорезекцию. Мы отмечали, что в ряде случаев данный электрод не всегда хорошо активизируется и образует плазменную дугу. Данный факт, по нашему мнению, связан с более низким сопротивлением электрода, который содержит в два раза больше металла, чем обычная петля-электрод. Решение данной проблемы было найдено путем постоянной ирригации теплого физиологического раствора (при температуре не ниже 38°С) и мощности подаваемой на электрод в режиме резки не ниже 300 W. Еще одной особенностью является более медленное проведение петли через ткань простаты, что позволяет полностью исключить капиллярное и венозное кровотечения. Целью применения метода является снижение интраоперационной кровопотери, что в итоге обеспечивает хорошую видимость во время операции, т.е. позволяет радикально удалить простату в пределах хирургической капсулы, а значит, и восстановить адекватное самостоятельное мочеиспускание. Однако достаточно большой процент ортостатического недержания мочи в послеоперационном периоде заставил нас ограничить работу данным электродом в апикальной зоне. Причина заключается в более глубоком проникновении в ткань при использовании данного электрода достаточно большой мощности и повреждении элементов наружного сфинктера. Необходимо либо снизить мощность до 240 W, но это отражается на качестве активации электрода, либо осуществить резекцию в апикальной зоне, используя обычную биполярную петлю. В нашем наблюдении 30 пациентов в той или иной степени имели риск повышенного кровотечения. Это пациенты с цистостомой, камнями мочевого пузыря, коронарными стентами, кардиостимулятором. Данная группа больных никак не выделялась из общей массы, им не проводилась никакая дополнительная гемостатическая терапия. Объем интраоперационной кровопотери был сравним с объемом кровопотери у пациентов без риска кровотечения. Это говорит о высокой эффективности данного метода в борьбе с интраоперационной кровопотерей.

Выводы

Биполярная трансуретральная вапорезекция простаты (TUVRB) – высокоэффективный и безопасный метод лечения доброкачественной гиперплазии простаты, имеющий свои преимущества и недостатки. Главным плюсом является практически полное отсутствие интраоперационного кровотечения при сохранении высокой скорости удаления ткани простаты. Применение данной методики особенно актуально у пациентов с высоким риском кровотечения.

Сведения об авторах статьи:

Семенычев Дмитрий Владимирович – врач-уролог урологического центра Дорожной клинической больницы на ст. Горький ОАО «РЖД». Адрес: 603140, г. Н. Новгород, ул. Таллинская, 8В. E-mail: dsemenychev@yandex.ru.

Севрюков Федор Анатольевич – д.м.н., профессор кафедры анестезиологии и реаниматологии ФПК ГБОУ ВПО НижГМА Минздрава России, зав. урологическим центром Дорожной клинической больницы на ст. Горький ОАО «РЖД». Адрес: 603140, г. Н. Новгород, ул. Таллинская 8В.
Сорокин Дмитрий Алексеевич – врач-уролог урологического центра Дорожной клинической больницы на ст. Горький ОАО «РЖД». Адрес: 603140, г. Н. Новгород, ул. Таллинская, 8В.
Карпухин Игорь Васильевич – врач-уролог урологического центра Дорожной клинической больницы на ст. Горький ОАО «РЖД». Адрес: 603140, г. Н. Новгород, ул. Таллинская, 8В.
Пучкин Александр Борисович – врач-уролог урологического центра Дорожной клинической больницы на ст. Горький ОАО «РЖД». Адрес: 603140, г. Н. Новгород, ул. Таллинская, 8В.
Кочкин Алексей Дмитриевич – к.м.н., врач-уролог урологического центра Дорожной клинической больницы на ст. Горький ОАО «РЖД». Адрес: 603140, г. Н. Новгород, ул. Таллинская, 8В.
Кнутов Александр Владимирович – врач-уролог урологического центра Дорожной клинической больницы на ст. Горький ОАО «РЖД». Адрес: 603140, г. Н. Новгород, ул. Таллинская, 8В.

ЛИТЕРАТУРА

1. Лопаткин, Н.А. Урология. Национальное руководство. – М.: ГЭОТАР-Медиа, 2009. – 1024 с.
2. Анализ урологической заболеваемости в Российской Федерации в 2002-2009 годах по данным официальной статистики / О.И. Аполихин [и др.] // Экспериментальная и клиническая урология. – 2011. – № 1. – С. 4-10.
3. Пушкарь, Д.Ю. Нарушение мочеиспускания и сексуальной функции у больных доброкачественной гиперплазией предстательной железы / Д.Ю. Пушкарь, П.И. Раснер // Врач. – 2003. – № 6. – С. 34-38.
4. Забродина, Н.Б. Сравнительный анализ эффективности открытой чреспузырной простатэктомии и трансуретральной электрорезекции у больных доброкачественной гиперплазией простаты: автореф. дис....канд. мед. наук. – М., 2001. – 24 с.
5. Аль-Шукри, С.Х., Иванов А.О., Корнеев И.А. Профилактика и лечение ТУР-синдрома у больных с ДГПЖ / С.Х. Аль-Шукри, А.О. Иванов, И.А. Корнеев // Съезд ассоциации урологов Дона: тез. докл. – Ростов-на-Дону, 1996. – С. 10-11.
6. Systematic review of holmium laser prostatectomy for benign prostatic hyperplasia / R. Tooher [et al.] // Journal Urology. – 2004. – Vol. 171, № 5. – P. 1773-1781.
7. Мартов, А.Г. Трансуретральная резекция в лечении доброкачественной гиперплазии предстательной железы // Доброкачественная гиперплазия предстательной железы/ под ред. Н.А. Лопаткина – М., 1999. – С. 193-209.
8. A prospective, randomized trial comparing conventional transurethral prostate resection with PlasmaKinetic vaporization of the prostate: physiological changes, early complications and long-term followup / N.H. Hon [et al.] // Journal Urology. – Vol. 176, №1. – P. 205-209.

УДК 616.62-08:616.65-006.03.03-089.81:621
© Д.А. Сорокин, Ф.А. Севрюков, Д.В. Семенычев,
И.В. Карпухин, А.Б. Пучкин, А.Д. Кочкин, А.В. Кнутов, 2015

Д.А. Сорокин, Ф.А. Севрюков, Д.В. Семенычев,
И.В. Карпухин, А.Б. Пучкин, А.Д. Кочкин, А.В. Кнутов

РЕЗУЛЬТАТЫ ПРИМЕНЕНИЯ ГИАЛУРОНОВОЙ КИСЛОТЫ ПОСЛЕ ТРАНСУРЕТРАЛЬНЫХ ЭНДОСКОПИЧЕСКИХ ОПЕРАЦИЙ ПО ПОВОДУ ДОБРОКАЧЕСТВЕННОЙ ГИПЕРПЛАЗИИ ПРОСТАТЫ

Урологический центр НУЗ «Дорожная клиническая больница на станции Горький ОАО «РЖД», г. Н. Новгород

Цель исследования – определить эффективность и безопасность применения гиалуроновой кислоты (УРО-ГИАЛА) после эндоскопических операций по поводу доброкачественной гиперплазии простаты для улучшения результатов оперативного лечения. 50 пациентам (25 после биполярной трансуретральной резекции простаты (БТУР) и 25 после биполярной трансуретральной энуклеации простаты (ТУЭБ)) в раннем послеоперационном периоде были проведены внутрипузырные инстилляции гиалуроновой кислоты (УРО-ГИАЛА). В группу контроля вошли 150 пациентов (75 после БТУР и 75 пациентов после ТУЭБ простаты), которые в послеоперационном периоде получали стандартную антибактериальную и противовоспалительную терапию.

У всех пациентов отмечается уменьшения баллов IPSS, наиболее выраженное через месяц после операции. Ранние послеоперационные осложнения возникают с одинаковой частотой в основных и контрольных группах. Поздние послеоперационные осложнения наблюдали с одинаковой частотой только в контрольных группах. Они проявлялись наличием патологического рубцового процесса в шейке мочевого пузыря или уретре.

Таким образом, применение гиалуроновой кислоты (УРО-ГИАЛА) значительно ускоряет процессы эпителизации ложа аденомы, что приводит к снижению дизурических явлений и ирритативной симптоматики в послеоперационном периоде, улучшает качество жизни больных и предотвращает развитие поздних послеоперационных осложнений, таких как склероз шейки мочевого пузыря, стриктура уретры.

Ключевые слова: доброкачественная гиперплазия простаты, трансуретральная резекция простаты, трансуретральная энуклеация простаты, осложнения, ирритативные расстройства, эпителизация ложа аденомы, гиалуроновая кислота (УРО-ГИАЛ).

D.A. Sorokin, F.A. Sevrjukov, D.V. Semenychev,
I.V. Karpukhin, A.B. Puchkin, A.D. Kochkin, A.V. Knutov

RESULTS OF APPLICATION OF HYALURONIC ACID AFTER TRANSURETHRAL ENDOSCOPIC SURGICAL MANAGEMENT OF BENIGN PROSTATIC HYPERPLASIA

The purpose was to define efficiency and safety of application of hyaluronic acid (URO-GIALA) after endoscopic operations for benign prostatic hyperplasia to improve the results of operative treatment.

50 patients (25 after bipolar transurethral resection – TUR of a prostate and 25 after bipolar transurethral enucleation – TUEB of a prostate) in the early postoperative period have been made intravesical instillations of hyaluronic acid (URO-GIALA). The control group included 150 patients (75 after TUR and 75 patients after TUEB) which in the postoperative period received standard antibacterial and anti-inflammatory therapy.

All patients showed a decrease of IPSS points, most expressed in 1 month after operation. But at patients accepting URO-GIAL depression of IPSS points occurs in a greater degree both at the expense of depression of obstructive semiology, and at the expense of reduction of irritative bladder symptoms. Early postoperative complications arise with identical frequency in the basic and control groups. Late postoperative complications arise with identical frequency only in control groups and are shown by presence of pathological cicatrical process in a neck of a bladder or urethra.

Applications of hyaluronic acid (URO-GIALA) considerably accelerates processes of prostate bed epithelization that leads to depression of the irritative bladder symptoms and dysuria in the postoperative period, improves quality of life of patients and prevents the development of late postoperative complications of sclerotic character, such as a sclerosis of a neck of a bladder, an urethra stricture.

Key words: benign prostatic hyperplasia, transurethral resection of a prostate, transurethral enucleation of a prostate, complications, irritative bladder symptoms, prostate bed epithelization, hyaluronic acid (URO-GIAL).

Тенденция к старению населения России обуславливает увеличение лиц пожилого и старческого возраста, изменение уровня и структуры заболеваемости населения.

При этом на долю доброкачественной гиперплазии предстательной железы (ДГПЖ) приходится более 40 % от числа всех заболеваний мужчин в возрасте старше 50 лет [1]. Около 40% мужчин, страдающих ДГПЖ, получают в настоящий момент оперативное лечение по поводу этого заболевания [2]. Основными вариантами оперативного лечения ДГПЖ в настоящее время являются открытая простатэктомия (аденомэктомия) и трансуретральная резекция предстательной железы [3].

В урологическом центре Дорожной клинической больницы на ст. Горький при размерах предстательной железы до 80 см^3 выполняется биполярная трансуретральная резекция простаты (БТУР), а при увеличении простаты более 80 см^3 выполняется биполярная трансуретральная энуклеация простаты (ТУЭБ), которая выступает альтернативой открытой аденомэктомии. Практически у всех больных в раннем послеоперационном периоде после удаления уретрального катетера наблюдаются дизурические нарушения. Вероятно, это вызвано электротермическим воздействием на рефлексогенную зону задней уретры и шейку мочевого пузыря с формированием зон некроза и наличием ожоговой раневой поверхности в области ложа аденомы. По нашим данным, ирритативная симптоматика в раннем послеоперационном периоде встречается у 85,3±2,2% пациентов после БТУР простаты и у 90,2±2,7% пациентов после ТУЭБ простаты [4]. У 10,6-22,5% больных ирритативные расстройства мочеиспускания продолжают сохраняться и в позднем послеоперационном периоде [6,7]. Основными методами лечения пациентов ДГПЖ в послеоперационном периоде с целью устранения расстройств мочеиспускания продолжают оставаться назначение антибактериальной терапии и альфа-1- адреноблокаторов, проведение физиотерапевтического лечения, использование препаратов биологического происхождения (витапрост) [8]. Однако при использовании этих методов лечения не всегда удается получить удовлетворительный результат. Мы предлагаем для уменьшения дизурических явлений в послеоперационном периоде использовать инстилляции в мочевой пузырь гиалуроновой кислоты.

Материал и методы

В настоящее время на российском фармацевтическом рынке присутствует зарегистрированный препарат гиалуроновой кислоты – УРО-ГИАЛ, разработанный компанией МКС Laboratories. УРО-ГИАЛ применяется в урологии для лечения хронического рецидивирующего и интерстициального цистита, лучевого цистита, синдрома болезненного мочевого пузыря [9]. Изучение действия гиалуроновой кислоты в послеоперационном периоде на процессы эпителизации и заживления ложа аденомы, уменьшения дизурических явлений, снижения послеоперационных осложнений не проводилось, что и послужило поводом для данного исследования.

Мы располагаем опытом лечения 50 больных, которым в послеоперационном периоде после выполнения трансуретральных эндоскопических операций по поводу ДГПЖ совместно с проведением стандартной антибактериальной и противовоспалительной терапии проводилось внутрипузырное введение препарата УРО-ГИАЛ. Основную группу 1 составили 25 пациентов после БТУР простаты, основную группу 2 составили 25 пациентов были после ТУЭБ простаты. Каждому больному в послеоперационном периоде выполнено 6 инстилляций гиалуроновой кислоты (УРО-ГИАЛ). Первые две инстилляции выполнялись в дозе 20 мг (25 мл) на 2-е, 3-и и 4-5-е сутки после операции, когда больной еще находился в стационаре. В дальнейшем инстилляции УРО-ГИАЛА проводились амбулаторно 1 раз в неделю в течение 4 недель в дозе 40 мг (50 мл). Время экспозиции препа-

рата в мочевом пузыре – 1,5-2 часа. В группу контроля 1 вошли 75 пациентов после БТУР, в группу контроля 2 – 75 пациентов после ТУЭБ простаты, которым в послеоперационном периоде не проводилось инстилляций гиалуроновой кислоты, они получали только стандартную антибактериальную и противовоспалительную терапию. Для оценки эффективности оперативного лечения больных ДГПЖ и лечения больных в послеоперационном периоде использовали критерии в соответствии с рекомендациями IV совещания Международного согласительного комитета по вопросам доброкачественной гиперплазии предстательной железы (Париж, 1997):

1) суммарный балл симптоматики по Международной шкале IPSS;
2) качество жизни пациента по анкете QOL;
3) максимальная скорость потока мочи Q_{max};
4) объем предстательной железы;
5) количество остаточной мочи;
6) уровень PSA сыворотки крови;
7) количество и характер осложнений, связанных с оперативным лечением.

Все больные основных и контрольных групп с ДГПЖ были подвергнуты комплексному обследованию в динамике: перед операцией и через 1, 3, 6 и 12 месяцев после операции.

Таблица 1

Осложнения у пациентов основной и контрольной групп до проведения БТУР простаты

Осложнения течения заболевания	Основная группа 1 (n=25)	Контрольная группа 1 (n=75)
Наличие цистостомы	3(12%)	10(13,3%)
Камни мочевого пузыря	5(20%)	14(18,6%)
ОЗМ	3(12%)	9(12%)
Всего…	11(44%)	33(44%)

Таблица 2

Осложнения у пациентов основной и контрольной групп до проведения ТУЭБ простаты

Осложнения течения заболевания	Основная группа 2 (n=25)	Контрольная группа 2 (n=75)
Наличие цистостомы	3(11,5%)	9(12%)
Камни мочевого пузыря	2(7,7%)	8(10,6%)
ОЗМ	2(7,7%)	4(5,3%)
Всего…	7(28%)	21(28%)

Основные и контрольные группы были сопоставимы по всем исходным характеристикам: по возрасту, объему простаты, а также по клиническим данным (уровень PSA, Q макс., объему остаточной мочи- PVR), оценке симптомов нарушения мочеиспускания и качества жизни (шкалы IPSS и QoL). Проводя динамическое анкетирование по опроснику IPSS помимо общей оценки баллов, характеризующих выраженность нарушения мочеиспускания, мы проводили и раздельную оценку совокупности баллов, характеризующих обструктивную и ирритативную симптоматику. У оперированных нами больных преобладали обструктивные симптомы.

У 44% пациентов в основной группе 1 и контрольной группе 1 было выявлено осложненное течение заболевания – наличие цистостомы, камней мочевого пузыря, острой задержки мочеиспускания (ОЗМ) (табл.1). У 28 % пациентов основной группы 2 и контрольной группы 2 наблюдалось осложненное течение ДГПЖ (табл. 2).

Результаты и обсуждение

В ходе исследования отмечено уменьшение баллов IPSS у всех пациентов, наиболее выраженное через 1 месяц после операции. Однако в основных группах уменьшение баллов IPSS произошло в большей степени, чем в контрольных. Так, после выполнения БТУР простаты в основной группе показатель IPSS в 1,4 раза ниже, чем в контрольной, а после выполнения ТУЭБ простаты показатель IPSS в основной группе ниже, чем в контрольной в 1,3 раза.

Мы проследили динамику обструктивных и ирритативных симптомов в до- и послеоперационном периодах. Оперативное лечение приводит практически к полному исчезновению обструктивной симптоматики у всех больных уже в ближайшем послеоперационном периоде. В то же время ирритативные симптомы при обследовании через 1 месяц практически не изменяются в контрольных группах и уменьшаются в основных группах. Уменьшение ирритативной симптоматики через 1 месяц после выполнения БТУР простаты у больных основной группы происходит на 89,6 %, а у больных основной группы после ТУЭБ простаты на 62,3%. Симптомы накопления после БТУР простаты в основной группе в 1,7 раза менее выражены, чем в контрольной группе, а после выполнения ТУЭБ простаты в основной группе в 1,5 раза менее выражены, чем в контрольной.

Сохранение ирритативной симптоматики после операции у больных контрольных групп ухудшает качество их жизни. Так, качество жизни у больных контрольной группы через 1 месяц после выполнения БТУР в 1,8 раза ниже, чем в основной группе, а качество жизни у больных контрольной группы после ТУЭБ в 1,3 раза ниже, чем в основной группе.

Изучение показателей урофлоуметрии и объема остаточной мочи после оперативного вмешательства свидетельствует о существенном улучшении состояния пациентов всех групп через 1 месяц после операции в сравнении с исходными клиническими данными. Так, в основной группе после БТУР показа-

тель Q_{max} возрос на 160%, в группе контроля – на 117,8%. После ТУЭБ простаты показатель Q_{max} в основной группе возрос на 200%, в группе контроля – на 165,9%.

В дальнейшем трех-, шестимесячная и годовая динамика выражена слабо.

Показатели объема остаточной мочи во всех группах нормализовались.

Таким образом, применение гиалуроновой кислоты приводит в раннем послеоперационном периоде к снижению ирритативной симптоматики, улучшению показателей урофлоуметрии, повышению качества жизни пациентов. Проводя анализ послеоперационных осложнений, мы отметили, что ранние послеоперационные осложнения возникают с одинаковой частотой в основной и контрольной группах после БТУР простаты и в 1,3 раза меньше в основной группе, чем в контрольной, после ТУЭБ простаты (табл.3,4).

Таблица 3

Послеоперационные осложнения после БТУР

Показатели	Основная группа 1 (n=25)	Группа контроля 1 (n=75)
Ранние п/о осложнения, в том числе:	2(8%)	6(8%)
кровотечение	–	4(5,3%)
инфекционно-воспалительные	2(8%)	2(2,7%)
Поздние п/о осложнения, в том числе:	–	5(6,7%)
склероз шейки мочевого пузыря	–	4(5,4%)
стриктура уретры	–	1(1,3%)
Всего…	2(8%)	11(14,7%)

Таблица 4

Послеоперационные осложнения после ТУЭБ

Показатели	Основная группа 2 (n=25)	Группа контроля 2 (n=25)
Ранние п/о осложнения, в том числе:	1(4%)	4 (5,4%)
кровотечение	–	2(2,7%)
инфекционно-воспалительные	1(4%)	2(2,7%)
Поздние п/о осложнения, в том числе:	–	5(6,7%)
склероз шейки м.п	–	4(5,4%)
стриктура уретры	–	1(1,3%)
Всего…	1(4%)	9(12%)

Из инфекционно-воспалительных осложнений во всех группах отмечалось возникновение острого орхоэпидидимита, который был купирован традиционными методами антибактериальной и противовоспалительной терапии. Все осложнения инфекционно-воспалительного характера возникли у пациентов, которые имели осложненное течение ДГПЖ (наличие цистостомы и острой задержки мочеиспускания), у всех больных в предоперационном периоде были воспалительные изменения в анализах мочи и в большинстве случаев наличие микроорганизмов в посеве мочи. Поздние послеоперационные осложнения после выполнения эндоскопических операций с одинаковой частотой возникли только в группах контроля и проявлялись наличием патологического рубцового процесса в шейке мочевого пузыря или уретре. Поздних послеоперационных осложнений в основных группах не выявлено.

После окончания курса введения УРО-ГИАЛА (через 6 недель после операции) у 13 больных (у 7 пациентов основной группы 1 и у 6 пациентов основной группы 2) была выполнена цистоскопия и ТУР- биопсия участков из ложа аденомы. У пациентов после ТУР и введения УРО-ГИАЛА определялась практически полная эпителизация поверхности, переходный эпителий покрывал всю поверхность взятого фрагмента ложа аденомы, в строме определялись участки неоангиогенеза с большим количеством тесно расположенных мелких сосудов. После выполнения ТУЭБ простаты и введения УРО-ГИАЛА эпителизация идет несколько медленнее. Через 1,5 месяца после операции эпителизация определяется в 40-50 % гистологических срезов. В некоторых срезах определялись грануляционная ткань и воспалительные изменения. Связано это, вероятно, с тем, что при выполнении ТУЭБ простаты удаляется больший объем аденоматозной ткани и площадь раневой поверхности больше, чем после выполнения БТУР простаты.

В то же время была выполнена цистоскопия и ТУР-биопсия через 1,5 месяца после операции у 8 больных (4 пациента после БТУР и 4 пациента после ТУЭБ простаты), которым не проводилось введение УРО-ГИАЛА в послеоперационном периоде. Гистологически эпителизация не была выявлена ни в одном случае. Поверхность фрагментов (биоптатов) была представлена грануляционной тканью с выраженными признаками воспаления – массивными некрозами и лимфолейкоцитарной инфильтрацией.

У 9 пациентов была выполнена цистоскопия с ТУР-биопсией в разные сроки после операции: у 3 больных через 2 месяца, у 3 больных через 3 месяца, у 3 больных через 4 месяца после эндоскопических операций. Полная эпителизация в гистологических срезах начинает проявляться к 4-5-му месяцу после операции.

При выполнении трансуретральных эндоскопических операций используются два электрохирургических эффекта – резание и коагуляция. Возникновение дизурии в ранний послеоперационный период, вероятно, связа-

но с электротермическим воздействием на рефлексогенную зону задней уретры и шейку мочевого пузыря с формированием зон некроза и наличием ожоговой раневой поверхности в области ложа аденомы. Течение послеоперационного раневого процесса в ложе аденомы аналогично заживлению инфицированной ожоговой раны в условиях механического, химического и биологического действия на рану инфицированной мочи. Применяя гиалуроновую кислоту (УРО-ГИАЛ), мы способствуем образованию вязкоэластического протектора или буфера между ожоговой поверхностью и просветом мочевого пузыря, что уменьшает раздражающее действие мочи и ее компонентов на послеоперационную раневую поверхность и снижает дизурические явления в раннем послеоперационном периоде.

Заживление ложа аденомы происходит вторичным натяжением в результате заполнения его грануляционной тканью с последующей эпителизацией путем нарастания грануляционной ткани уротелия со стороны слизистой мочевого пузыря и уретры. Значительная роль в процессе заживления и эпителизации раны отводится гликозаминогликанам (гиалуроновой кислоте), которые образуются фибробластами и участвуют в созревании грануляционной ткани, контролируют темп синтеза коллагена и стабилизации коллагеновых волокон. Мукополисахариды расходуются в процессе образования коллагеновых волокон. Поэтому местное применение препаратов гиалуроновой кислоты патогенетически обосновано и будет ускорять регенерацию, заживление и эпителизацию тканей. Чем быстрее восстановится уротелиальный покров ложа аденомы и произойдет регенерация ожоговой поверхности, тем быстрее исчезнет дизурия. Время эпителизации раневой поверхности зависит от площади ложа аденомы, следовательно, чем больший объем аденоматозной ткани мы удаляем, тем длительнее происходит эпителизация и дольше сохраняется дизурия. В случаях воспаления ложа аденомы процесс формирования грануляционной ткани и эпителизации раневой поверхности резко замедляется и происходит образование грубой рубцовой ткани.

Выводы

Применение гиалуроновой кислоты (УРО-ГИАЛА) в послеоперационном периоде уменьшает раздражающее действие мочи и ее компонентов на послеоперационную раневую поверхность, значительно ускоряет процессы созревания грануляционной ткани с последующей эпителизацией ложа аденомы, что приводит к снижению дизурических явлений и осложнений в раннем послеоперационном периоде и улучшает качество жизни прооперированных больных. Применяя УРО-ГИАЛ, мы достигаем быстрой эпителизации раневой поверхности до появления рубцовой ткани, что предотвращает развитие поздних послеоперационных осложнений склеротического характера, таких как склероз шейки мочевого пузыря, стриктура уретры. Особенно это актуально у больных с осложненным течением заболевания (наличие цистостомы, камней в мочевом пузыре, острой задержки мочеиспускания), которые имеют высокий риск развития послеоперационных осложнений.

Сведения об авторах статьи:

Сорокин Дмитрий Алексеевич – врач-уролог урологического центра Дорожной клинической больницы на ст. Горький ОАО «РЖД». Адрес: 603140, г. Н. Новгород, ул. Таллинская, 8В.

Севрюков Федор Анатольевич – д.м.н., профессор кафедры анестезиологии и реаниматологии ФПК ГБОУ ВПО НижГМА Минздрава России, зав. урологическим центром Дорожной клинической больницы на ст. Горький ОАО «РЖД». Адрес: 603140, г. Н. Новгород, ул. Таллинская 8В.

Семенычев Дмитрий Владимирович – врач-уролог урологического центра Дорожной клинической больницы на ст. Горький ОАО «РЖД». Адрес: 603140, г. Н. Новгород, ул. Таллинская, 8В. E-mail: dsemenychev@yandex.ru.

Карпухин Игорь Васильевич – врач-уролог урологического центра Дорожной клинической больницы на ст. Горький ОАО «РЖД». Адрес: 603140, г. Н. Новгород, ул. Таллинская, 8В.

Пучкин Александр Борисович – врач-уролог урологического центра Дорожной клинической больницы на ст. Горький ОАО «РЖД». Адрес: 603140, г. Н. Новгород, ул. Таллинская, 8В.

Кочкин Алексей Дмитриевич – к.м.н., врач-уролог урологического центра Дорожной клинической больницы на ст. Горький ОАО «РЖД». Адрес: 603140, г. Н. Новгород, ул. Таллинская, 8В.

Кнутов Александр Владимирович – врач-уролог урологического центра Дорожной клинической больницы на ст. Горький ОАО «РЖД». Адрес: 603140, г. Н. Новгород, ул. Таллинская, 8В.

ЛИТЕРАТУРА

1. Loh, S.Y. A demographic profile of patients undergoing transurethral resection of the prostate for benign prostate hyperplasia and presenting in acute urinary retention / S.Y. Loh, C.M. Chin // BJU. – 2002. – Vol. 89, № 6. – P. 531-533.
2. Новые эндоскопические технологии в лечении доброкачественной гиперплазии предстательной железы / А.Г. Мартов [и др.] // Урология. – 2003. – № 2. – С. 55-63.
3. Рекомендации ЕАУ (Женева, 2001): пер. с англ. О.И. Аполихин [и др.] // Урология. – 2003. – № 5. – С. 7-71.
4. Севрюков Ф.А. Комплексные медико-социальные и клинико-экономические аспекты профилактики и лечения доброкачественной гиперплазии предстательной железы: автореф. дис. …д-ра мед. наук. – М., 2012. – 52 с.
5. Послеоперационные урологические осложнения трансуретральных электрохирургических вмешательств на предстательной железе по поводу аденомы / А.Г. Мартов [и др.] // Урология. – 2006. – №2. – С. 25-32.

6. Patel. A. Transurethral electrovaporization and Vapour-resection of the prostate / A. Patel, G. Fuchs // Brit. Journ. Urol. Int. – 2000. – Vol. 85. – P. 202-210.
7. Ткачук, И.Н. Осложнения трансуретральной резекции простаты у больных доброкачественной гиперплазией предстательной железы и пути их профилактики: автореф. дис. … канд. мед. наук – СПб., 2010. – 17 с.
8. Гаджиева, З.К. Особенности подхода к диагностике и лечению рецидивирующих инфекций нижних мочевыводящих путей // Урология. – 2013. – №3. – С. 84-91.

УДК 616.62-008.228
© А.С. Греченков, Т.М. Жарикова, 2015

А.С. Греченков, Т.М. Жарикова

САХАРНЫЙ ДИАБЕТ КАК ОДИН ИЗ ФАКТОРОВ РИСКА РАЗВИТИЯ СТРИКТУР УРЕТРЫ ПОСЛЕ ТРАНСУРЕТРАЛЬНОЙ РЕЗЕКЦИИ ПРОСТАТЫ

ГБОУ ВПО «Первый Московский государственный медицинский университет им. И.М. Сеченова» Минздрава России, г. Москва

При сахарном диабете происходит нарушение пенильной микроциркуляции, поражаются нервные окончания полового члена. Системные микроциркуляторные нарушения наряду с сосудистыми заболеваниями, такими как атеросклероз и артериальная гипертензия, являющимися частыми спутниками сахарного диабета, усугубляют нарушения микроциркуляции и снижают артериальный приток к половому члену. Это приводит к расстройству обмена веществ, микроангиопатии, повышению восприимчивости к инфекции, что в свою очередь ведет к нарушению процесса раневого заживления и возможного развития рубцово-склеротических изменений уретры в позднем послеоперационном периоде. Возникновение стриктур уретры остается одним из сложных и актуальных вопросов современной урологии. Рубцово-склеротические изменения мочеиспускательного канала, возникающие после трансуретральной резекции (ТУР) простаты, существенно снижают качество жизни пациентов и негативно влияют на состояние всей мочеполовой системы мужчины. По результатам исследования сахарный диабет можно отнести к возможным факторам риска развития стриктур уретры в позднем послеоперационном периоде наряду с такими факторами, как длительность ТУР простаты более 60 мин, объем предстательной железы более 70 см3, а также хроническое воспаление предстательной железы.

Ключевые слова: стриктура, уретра, доброкачественная гиперплазия предстательной железы, трансуретральная резекция гиперплазии простаты, сахарный диабет, факторы риска.

A.S. Grechenkov, T.M. Zharikova

DIABETES MELLITUS AS ONE OF THE RISK FACTORS FOR URETHRAL STRICTURES AFTER TURP

In diabetes there is an infringement of penile microcirculation, affecting the nerve endings of the penis. Systemic microcirculatory disturbances, along with vascular disease, atherosclerosis and hypertension, which are frequent companions of diabetes, aggravate microcirculation disturbances and reduction in blood flow to the penis. It leads to metabolic disorders, microangiopathy, increased susceptibility to infection, which in turn leads to disruption of wound healing, and the possible development of scar-sclerotic changes of the urethra in the late postoperative period. The emergence of urethral strictures remains one of the most difficult and pressing issues of modern urology. Scar-sclerotic changes of the urethra that occur after TURP significantly reduce the quality of life of patients and adversely affect the condition of the entire male urogenital system. The study revealed that diabetes mellitus can be attributed to the possible risk factors in the development of urethral strictures of late postoperative period, along with other factors such as duration of TURP over 60 min, prostate volume of more than 70 cm3, and chronic inflammation of the prostate.

Key words: stricture; urethra; benign prostatic hyperplasia (BPH), transurethral resection of the prostate (TURP), diabetes mellitus, risk factors.

Основным радикальным методом лечения доброкачественной гиперплазии предстательной железы (ДГПЖ) является оперативный. В настоящее время трансуретральная резекция (ТУР) по всему миру является методом выбора для хирургического лечения доброкачественной гиперплазии предстательной железы и остается «золотым стандартом» [1,2,3].

Среди всех послеоперационных осложнений значительная их часть приводит к рецидиву инфравезикальной обструкции (ИВО). Причинами рецидивной ИВО являются: стриктуры задней уретры, облитерации задней уретры и шейки мочевого пузыря, стриктуры передней уретры, «клапаны» задней уретры, обструкция уретры фрагментами аденоматозной ткани [5,6].

При сахарном диабете (СД) происходит нарушение пенильной микроциркуляции, поражаются нервные окончания полового члена. Системные микроциркуляторные нарушения наряду с сосудистыми заболеваниями, такими как атеросклероз и артериальная гипертензия, которые являются частыми спутниками сахарного диабета, усугубляют нарушения микроциркуляции и снижение артериального притока к половому члену [7], что приводит к расстройству обмена веществ, микроангиопатии, повышению восприимчивости к инфекции, а это в свою очередь ведет к нарушению процесса раневого заживления.

Возникновение стриктур уретры остается одним из сложных и актуальных вопросов современной урологии.

Материал и методы

Данное исследование состоит из проспективной и ретроспективной частей. В клинике урологии Первого МГМУ им. И.М. Сеченова в период с января 2009 года по февраль 2014 года было выполнено 1363 ТУР простаты по поводу ДГПЖ. Из вышеуказанного числа выполненных пособий проспективному анализу подверглись истории болезней 110 пациентов (отобраны из общего числа путем случайной выборки). Среди них, стриктура уретры в послеоперационном периоде развилась только у 4-х (3,6%), что коррелирует с мировыми данными [4,8].

Отбор пациентов, вошедших в эту группу (n=110), осуществлялся по следующим критериям: наличие ДГПЖ любой стадии, сопровождающейся дизурией; отсутствие острого воспалительного процесса в органах мочеполовой системы; уровень простатспецифического антигена (ПСА) в сыворотке крови до 10 нг/мл. В случае выявления уровня ПСА выше 4,0 нг/мл выполнялась полифокальная трансректальная биопсия предстательной железы. При отсутствии рака простаты согласно результатам гистологического исследования пациент включался в исследование.

ТУР простаты выполнялась хирургами, имеющих опыт проведения более 100 операций. Оперативное пособие выполнялось по стандартной методике Nesbit с использованием резектоскопа с постоянной ирригацией и двойным тубусом № 27 Ch. Особое внимание уделяли атравматичному проведению резектоскопа в мочевой пузырь: использовали визуальный контроль, оптический обтуратор, любрикант катеджель с лидокаином (водорастворимый прозрачный гель, обеспечивающий четкий оптический обзор и обладающий смазывающим эффектом). Наличие стриктуры уретры (в анамнезе или как случайная интраоперационная находка) являлось критерием исключения из данного исследования. Масса резецированной ткани определялась после получения сухого остатка. После ТУР простаты по уретре устанавливался 3-ходовой силиконовый катетер Foley диаметром 20 – 22 Ch. Время дренирования уретральным катетером составило в среднем три дня (от 1 до 6 дней). При выписке из стационара у всех пациентов отмечалось восстановление нормального мочеиспускания (Qmax – 22±8 мл/с). Динамическое наблюдение осуществлялось через 3, 6, 12 месяцев после операции (цель наблюдения – выявление образовавшихся стриктур уретры) и включало в себя: урофлоуметрию, ТРУЗИ, заполнение анкеты IPSS, выполнение ретроградной и микционной цистоуретрографии при Qmax <15 мл/с.

В ретроспективной части исследования произведен анализ 85 историй болезни пациентов, находившихся на лечении в клинике урологии Первого МГМУ им. И.М. Сеченова с 2009 по 2013 годы с диагнозом стриктура уретры различной этиологии. Среди данных пациентов были отобраны для дальнейшего анализа только те пациенты, у которых стриктура уретры возникла после ТУР по поводу гиперплазии простаты. Количество таких пациентов составило 29 человек. Остальные 56 пациентов со стриктурами уретры иной этиологии в данное исследование не вошли.

Пациенты из обеих частей исследования (проспективной (n=4) и ретроспективной (n=29)) были объединены в группу 2 (n=33), у пациентов которой развилась стриктура уретры после ТУР по поводу ДГПЖ. В группу 1 путем случайной выборки было включено 40 пациентов из проспективной части исследования, у которых стриктура уретры после ТУР по поводу ДГПЖ не возникала.

Результаты и обсуждение

Рубцово-склеротические изменения уретры являются одними из поздних осложнений ТУР простаты и могут встречаться, по данным различных авторов, у 3,2 – 11% больных [8]. В нашем исследовании при анализе проспективной части стриктуры мочеиспускательного канала отмечены у 3,6% пациентов (n=4). Средний возраст пациентов в двух группах составил 67±9,09 года и статистически не различался (p=0,34).

Наличие сахарного диабета (СД) выявлено в первой группе у 12,5% (n=5) пациентов, во второй группе у 30% (n=10). У пациентов, страдающих СД, отмечаются следующие изменения: расстройства обмена веществ, микроангиопатия, повышенная восприимчивость к инфекции, что ведет к нарушению процесса раневого заживления. При гипергликемии наблюдается нарушение способности полиморфноядерных лейкоцитов (ПЯЛ) осуществлять эффективный фагоцитоз и внутриклеточный киллинг. Это увеличивает длительность первой фазы (воспалительной) регенераторного процесса, характеризующейся сосудистыми и клеточными реакциями, которые служат для отграничения области травмы и защиты раны от бактериальной инфекции. Для нормального протекания этой фазы необходимы адекватно функционирующие тромбоциты, ПЯЛ и моноциты [10,11,12].

Количество пациентов, наблюдавшихся ранее по поводу повышенного артериального

давления в группе, в которой не образовались стриктуры уретры, составило 37,5% (n=13), а в группе со стриктурами уретры – 60,6% (n=20), что может косвенно указывать на наличие взаимосвязи между этими заболеваниями. Наличие СД и (или) артериальной гипертензии может являться провоцирующим фактором развития рубцово-склеротических изменений уретры в позднем послеоперационном периоде.

Объем предстательной железы измерялся на догоспитальном этапе во время трансректального и трансабдоминального ультразвуковых исследований, выполняемых по общепринятой методике. Определялся объем, симметричность и эхоструктура простаты, форма и ее контуры. Объем предстательной железы достоверно отличался в обеих группах. Если в группе 1 объем предстательной железы составлял в среднем 60±23 см^3, то для группы 2 размер ПЖ равнялся в среднем 80±24 см^3 ($p<0,05$). Это свидетельствует о том, что пациенты с большим объемом предстательной железы относятся к группе риска развития стриктур уретры после ТУР простаты. Эта причина может быть связана с увеличением времени выполнения ТУР предстательной железы. Данное предположение нашло подтверждение при анализе длительности операций. Длительность оперативного пособия оценивалась интервалами до 60 и более 60 мин. Так, в первой группе результаты разделились на 75% (n=30) и 25% (n=10) соответственно. Во второй группе эти значения составили 24,2 % (n=8) и 75,8 % (n=25). В то же время масса резецированной ткани во второй группе выше, чем в первой, и составила для группы 1 32,8±24,5 г и для группы 2 38,2±18,3 г. Объем резецированной ткани достоверно не отличался в обеих группах ($p=0,28$).

При анализе длительности дренирования мочевого пузыря уретральным катетером в послеоперационном периоде получены следующие данные: в группе 1 в среднем уретральный катетер удалялся на 3-й день±2 дня, в группе 2 на 4-й день±2 дня (различия недостоверны). Таким образом, мы пришли к выводу, что сроки дренирования мочевого пузыря уретральным катетером после ТУР простаты до 5 дней существенно не оказывают влияния на риск образования стриктур уретры.

Не последнее место в развитии рубцово-склеротических изменений уретры, по нашему мнению, занимает хроническое воспаление простаты. Наличие хронического простатита, которое было подтверждено при последующем морфологическом исследовании резецированной ткани, было выявлено в первой группе у 32,5% (n=13) пациентов и в группе 2 у 66,6% (n=22) пациентов. Эти различия достоверны ($p<0,05$).

Выводы

Одним из осложнений ТУР по поводу гиперплазии предстательной железы в позднем послеоперационном периоде является развитие стриктуры уретры, приводящей к возникновению инфравезикальной обструкции, которая существенно снижает качество жизни пациентов и требует повторных оперативных вмешательств.

Наличие сахарного диабета можно отнести к возможным факторам риска развития рубцово-склеротических изменений уретры в позднем послеоперационном периоде наряду с такими факторами, как длительность ТУР простаты более 60 мин, объем предстательной железы более 70 см^3, а также хроническое воспаление предстательной железы.

Сведения об авторах статьи:

Греченков Антон Сергеевич – аспирант кафедры урологии лечебного факультета ГБОУ ВПО Первый МГМУ им. И.М. Сеченова Минздрава России. Адрес: 119435, г. Москва, ул. Б. Пироговская, 2, стр.1. E-mail: anton_grechenkov@mail.ru.

Жарикова Татьяна Михайловна – аспирант кафедры урологии лечебного факультета ГБОУ ВПО Первый МГМУ им. И.М. Сеченова Минздрава России. Адрес: 119435, г. Москва, ул. Б. Пироговская, 2, стр.1. E-mail: Tanyushaz@mail.ru.

ЛИТЕРАТУРА

1. Complications of transurethral resection of the prostate (TURP)--incidence, management, and prevention / J. Rassweiler [et al.]// Eur Urol. – 2006. – Vol. 50(5). – P. 969-79/
2. Мартов, А. Г. Руководство по трансуретральной электрохирургии доброкачественной гиперплазии простаты / А. Г. Мартов, Н.А. Лопаткин. – М.: Триада Х, 1997. – 103 с.
3. Мартов А. Г. Трансуретральная резекция (ТУР) в лечении доброкачественной гиперплазии предстательной железы / под ред. Н. А. Лопаткина. – М., 1999. – С. 193-209.
4. Бегаев А. И. Трансуретральная резекция предстательной железы при гиперплазии (ошибки, опасности, осложнения): дис. … канд. мед. наук. – М., 2005. – 147 с.
5. Lower urinary tract symptoms suggestive of benign prostatic obstruction--Triumph: the role of general practice databases / J.W. Logie [et al.] //Eur Urol. – 2001. – Vol.39, Suppl 3. – P. 42-47.
6. Трапезникова М.Ф. Патогенез рецидивной инфравезикальной обструкции у больных после аденомэктомии и ТУР простаты / М.Ф. Трапезникова, В.В. Базаев, А.С. Тибилов // материалы 2-ой всероссийской конференции «Мужское здоровье». – М., 2005. – С. 134.
7. Калинченко С.Ю., Козлов Г.И. Эректильная дисфункция у больных с сахарным диабетом. Диагностика. Дифференциальная диагностика. Лечение / Пособие для врачей. — М., 2003. – 21 с.
8. Мартов, А.Г. Послеоперационные урологические осложнения трансуретральных электрохирургических вмешательств на предстательной железе по поводу аденомы / А.Г. Мартов, Д.С. Меринов, С.И. Корниенко // Урология. – 2006. – № 2. – С. 25-32.
9. Лечение облитераций задней уретры у мужчин / М.Ф. Трапезникова [и др.] // Урология и нефрология. – 1997. – № 6. – С. 34-38.
10. Абаев Ю.К. Раневое заживление и сахарный диабет // Медицинские новости. – 2005. – №5. – С. 5-10.

11. Prakash A., Pandit P.N., Sharma L.K. // Intern. Surg. – 1974. – V.59. – P.25-31.
12. Relation of strength to composition in diabetic wounds / S. Rosenthal [et al.] // Surg. Gynecol. Obstet. – 1962. – V.115. – P.437-445.

УДК 616.61-007:616.61-002.3-053.2-078-097
© А.А. Гумеров, Р.З. Ахметшин Ш.С. Смаков, С.А. Коновалов,
Л.В. Коновалова, А.В. Абдуллина, Р.А. Байбурин, Р.Р. Яниахметов, Р.М. Шигапов, 2015

А.А. Гумеров[1], Р.З. Ахметшин[2] Ш.С. Смаков[2], С.А. Коновалов[2],
Л.В. Коновалова[3,] А.В. Абдуллина[2], Р.А. Байбурин[2], Р.Р. Яниахметов[2], Р.М. Шигапов[2]

ЧАСТОТА ВСТРЕЧАЕМОСТИ АНТИГЕНОВ HLA-СИСТЕМЫ У ДЕТЕЙ С ПОРОКАМИ РАЗВИТИЯ МОЧЕВЫХ ПУТЕЙ

[1]ГБОУ ВПО «Башкирский государственный медицинский университет» Минздрава России, г. Уфа
[2]ГБУЗ «Республиканская детская клиническая больница», г. Уфа
[3]МБУЗ «Детская поликлиника № 4», г. Уфа

Обследовано 30 детей с пороками развития мочевых путей, сопровождающимися нарушением пассажа мочи и осложненным рецидивирующим течением хронического пиелонефрита. Определялась частота встречаемости антигенов HLA-системы в зависимости от характера течения пиелонефрита и хронической болезни почек. Риск рецидивирующего течения пиелонефрита связан с действием антигена Bw6. Латентное течение пиелонефрита наблюдалось у детей при наличии антигенов A3 и B27. Высокий риск развития почечной недостаточности связан с антигеном A9(23,24).
Ключевые слова: HLA-антиген, порок развития почки, хронический пиелонефрит, хроническая болезнь почек.

A.A.Gumerov, R.Z. Akhmetshin, Sh.S. Smakov, S.A. Konovalov,
L.V. Konovalova, A.V. Abdullina, R.A. Baiburin, R.R. Yaniakhmetov, R.M. Shigapov

THE INCIDENCE OF HLA ANTIGENS IN CHILDREN WITH URINARY TRACT MALFORMATIONS

A total of 30 children with malformations of the urinary tract, accompanied by disturbances of urine passage, complicated by recurrent pyelonephritis have been examined. The incidence of HLA-system antigens has been determined, depending on the nature of the flow of pyelonephritis and chronic renal disease. The risk of recurrent pyelonephritis flow is associated with the action of antigen Vw6. Latent pyelonephritis in children was noted in the presence of antigens A3 and B27, a high risk of renal failure is associated with antigen A9 (23,24).
Key words: HLA antigen, kidney malformation, chronic pyelonephritis, chronic kidney disease.

С открытием генетического комплекса HLA возникло представление об антигенах HLA как об антигенах гистосовместимости, а в дальнейшем как о центральном элементе иммунологического надзора, играющего роль в иммунопатологических феноменах. Широкое внедрение иммуногенетических методов исследования в детскую нефрологию раскрыло новые возможности изучения иммуногенетических основ предрасположенности, причин возникновения, развития и хронизации заболеваний почек.

Цель работы заключалась в выявлении факторов, влияющих на течение инфекционно-воспалительного процесса, хронической болезни почек, улучшение результатов диспансерного наблюдения и лечения больных с пороками развития мочевых путей, сопровождающимися нарушением пассажа мочи и осложненным рецидивирующим течением хронического пиелонефрита.

Материал и методы

В урологическом отделении ГБУЗ РДКБ, в Республиканской детской консультативной поликлинике, МБУЗ «Городская детская поликлиника № 4» проведено HLA-типирование 30 пациентов с пороками развития мочевых путей, сопровождающимися нарушением пассажа мочи и осложненным рецидивирующим течением хронического пиелонефрита. В качестве контроля была взята однородная с обследуемой по популяционному составу группа детей (N=40).

Определение HLA-фенотипа проводилось микролимфоцитотоксическим тестом, разработанным Национальным институтом здоровья Bethesda (США). Типирование проводилось по антигенам первого класса: 30 антигенам типа A и 70 антигенам типа B.

Для выявления влияния антигенов на течение компенсаторно-приспособительных реакций все дети были разделены на 3 группы в зависимости от состояния функции почки.

Функциональное состояние почки оценивалось по колебанию удельного веса при проведении пробы Зимницкого, по изменениям в биохимическом анализе крови и по пробе Реберга-Тареева.

Максимальный удельный вес в пробе Зимницкого ниже 1010 был у 10 (33,3%) детей, 1012 – 1020 у 15 (50%) детей. У 6 (20%) детей

были парциальные нарушения функции почек – клубочковая фильтрация ниже 60 мл/мин, у 6 (20%) больных уровень креатинина крови превышал 118 мкмоль/мл, трое (10%) больных находятся на программном гемодиализе.

В первую группу вошло 11 (27,5%) детей без нарушений функции почки: креатинин крови ниже 100 мкмоль/л, клубочковая фильтрация более 80 мл/мин, максимальный удельный вес по пробе Зимницкого выше 1012. В первой группе детей с сохранной функцией почки выявлена следующая частота встречаемости антигенов (табл. 1).

Таблица 1

Анализ распределения антигенов системы HLA (с использованием теста Фишера) в группе детей с нормальной функцией единственной почкой по сравнению с группой детей, имеющих нарушения функции почки

Типы антигенов	Без нарушения функции почки (n=10)	Контроль (n=40)	Тест Фишера p	С нарушением функции почки (n=20)	Тест Фишера p
A1	2	13	0,471	4	1
A2	7	14	0,164	10	0,707
A3	1	13	0,25	2	1
A10	1	1	0,388	2	1
A10(25,26)	2	4	0,598	1	0,281
A11	2	9	1	2	0,601
A19(23)	1	3	1	0	0,354
A29	1	0	0,215	1	0,281
B5(51,52)	1	5	1	3	1
B12	1	4	1	7	0,202
B13	1	2	0,525	3	1
B14	1	2	0,525	0	0,354
B15(62,63)	1	1	0,388	3	1
B16	3	3	0,105	2	0,317
B17	1	3	1	1	0,281
B18	1	1	0,388	0	0,354
B27	1	12	0,249	2	1
B35	2	9	1	5	1
B40	2	4	0,598	1	0,281
B40(60,61)	1	4	1	3	1
B41	1	1	0,388	1	0,281
Bw4	1	0	0,215	1	0,281
Bw6	1	0	0,215	2	1

Таблица 2

Анализ распределения антигенов системы HLA (с использованием теста Фишера) среди детей с латентной стадией хронической почечной недостаточности

Типы антигенов	С нарушением функции почки (n=15)	Контроль (n=40)	Тест Фишера p	Обследованные с хпн (n=5)	Тест Фишера p	Без нарушения функции почки (n=11)	Тест Фишера p
A1	3	13	0,51	1	1	2	1
A2	8	14	0,235	2	1	7	0,7
A3	1	13	0,08	1	0,447	1	1
A9	2	3	0,605	1	1	0	0,492
A9(23,24)	3	7	0,683	3	0,131	0	0,238
A10	2	1	0,177	0	1	1	1
A10(25,26)	1	4	1	0	1	2	0,555
A11	2	9	0,707	0	1	2	1
A23(9)	1	1	0,474	0	1	1	1
A29	1	0	0,272	0	1	1	1
B7	1	7	0,423	1	0,447	0	1
B8	2	4	0,659	0	1	0	0,492
B12	3	4	0,375	0	0,539	1	0,613
B12(44)	3	6	0,692	1	1	0	0,238
B13	3	2	0,118	0	0,539	1	0,613
B15	1	2	1	1	1	0	1
B15(62,63)	1	1	0,474	0	1	1	1
B16(38)	1	0	0,272	1	1	3	0,278
B17	1	3	1	0	1	1	1
B27	1	12	0,086	1	1	1	1
B35	5	9	0,492	0	0,266	2	0,657
B40	1	4	1	0	1	2	0,555
B40(60,61)	2	4	0,659	1	1	1	1
B61	1	0	0,272	0	1	1	1
Bw4	1	0	0,272	0	1	1	1
Bw6	2	0	0,07	0	1	1	1

При анализе распределения антигенов системы HLA не было выявлено иммуногенетических маркеров, связанных с нормальным течением адаптационно-приспособительных реакций. Следует отметить более высокую частоту встречаемости в первой группе анти-

генов А2 по сравнению с контрольной (p=0,164), В16 (p=0,105) по сравнению с контрольной и с группой детей с нарушением функции почки (p=0,317). Во вторую группу вошли 15 детей с латентной стадией хронической почечной недостаточности: креатинин крови ниже 100 мкмоль/л, клубочковая фильтрация от 40 до 80 мл/мин, снижение максимального удельного веса по пробе Зимницкого ниже 1012.

Таблица 3

Анализ распределения антигенов системы HLA (с использованием теста Фишера) среди детей с компенсированной и терминальной стадиями хронической почечной недостаточности

Типы антигенов	Обследованные с хпн (n=5)	Контроль (n=40)	Тест Фишера p	С нарушением функции почки (n=15)	Тест Фишера p	Без нарушения функции почки (n=11)	Тест Фишера p
A1	1	13	1	3	1	2	1
A2	2	14	1	8	1	7	0,596
A3	1	13	1	1	0,447	1	0,541
A9	1	3	0,386	2	1	0	0,312
A9(23,24)	3	7	0,035	3	0,131	0	0,017
A8	1	0	0,1111	0	0,25	0	0,312
B5	1	0	0,1111	0	0,25	0	0,312
B(51,52)	2	5	0,166	0	0,052	1	0,214
B7	1	7	1	1	0,447	0	0,312
B12(44)	1	6	1	3	1	0	0,312
B15	1	2	0,303	1	0,447	0	0,312
B16(38)	1	0	0,1111	1	0,447	0	0,312
B27	1	12	1	1	0,447	1	0,214
B40(60,61)	1	4	0,461	2	1	1	0,214

Таблица 4

Анализ распределения антигенов системы HLA (с использованием теста Фишера) в зависимости от характера течения пиелонефрита

Типы антигенов	С обострением (n= 18)	В ремиссии (n=12)	Тест Фишера (обострение-ремиссия) p	Контроль (n=40)	Тест Фишера (обострение-контроль) p	Тест Фишера (ремиссия-контроль) p
A1	4	1	0,622	13	0,54	0,144
A2	9	7	0,334	14	0,385	0,188
A3	0	2	0,151	13	0,0053	0,47
A9	1	2	0,547	3	1	0,324
A9(23,24)	4	1	0,622	7	0,724	0,663
A10	3	0	0,255	1	0,084	1
A10(25,26)	1	2	0,547	4	1	0,612
A11	1	3	0,274	9	0,149	1
A19(23)	0	0	-	3	0,544	1
A23(9)	0	1	0,4	1	1	0,411
A29	1	1	1	0	0,31	0,23
A28	1	0	1	0	0,31	-
B5	1	0	1	0	0,31	-
B5(51,52)	2	1	1	5	1	1
B7	1	1	1	7	0,413	0,663
B8	1	1	1	4	1	1
B12	2	2	1	4	1	0,612
B12(44)	3	1	0,631	6	1	1
B13	2	3	0,364	2	0,58	0,073
B13(37)	0	0	-	1	1	1
B14	0	1	0,4	2	1	0,552
B15	2	0	0,503	2	0,58	1
B15(62,63)	1	1	1	1	0,528	0,411
B16	2	1	1	3	0,64	1
B16(38)	1	1	1	0	0,31	0,23
B17	1	1	1	3	1	1
B17(57)	0	0	-	2	1	1
B18	1	0	1	1	0,528	1
B22(54,55)	0	0	-	1	1	1
B27	2	0	0,503	12	0,186	0,047
B35	4	3	1	9	1	1
B40	1	2	0,547	4	1	0,612
B40(60,61)	2	1	1	4	1	1
B41	1	1	1	1	0,528	0,411
B44(12)	0	0	-	1	1	1
B51(5)	0	0	-	1	1	1
B61	1	0	1	0	0,31	-
Bw4	1	1	1	0	0,31	0,23
Bw6	3	0	0,255	0	0,026	-

В группе детей с латентной стадией хронической почечной недостаточности выявлена следующая частота встречаемости антигенов (табл. 2). Следует отметить взаимосвязь снижения функции почки с антигенами A10 (p=0,177), B13 (p=0,118), Bw6 (p=0,07) по сравнению с контрольной группой.

В третью группу вошли 5 детей с компенсированной и терминальной стадиями хронической почечной недостаточности: креатинин крови выше 100 мкмоль/л, клубочковая фильтрация ниже 40 мл/мин. Трое детей этой группы находятся на программном гемодиализе. В группе детей с компенсированной и терминальной стадиями хронической почечной недостаточности выявлена следующая частота встречаемости антигенов (табл. 3).

Таким образом, данные исследований показали, что у больных с единственной почкой имеется высокий риск развития почечной недостаточности при сравнении с контрольной группой, группами детей с сохранной функцией почки и с латентной стадией хронической почечной недостаточности связан с антигеном A9 (23,24) (p=0,035; p=0,131; p=0,017). Следует также отметить тенденцию генетической резистентности к развитию хронической почечной недостаточности, связанную с антигеном B (51,52) (p=0,166, 0,052, 0,214)

Для выявления влияния HLA-фенотипа на течение хронического пиелонефрита у детей с единственной почкой все обследованные дети были разделены на 2 группы в зависимости от течения пиелонефрита.

В первую группу вошли 18 детей, имевших более 3-х обострений пиелонефрита в течение года. При обращении у них выявлено: протеинурия 177,5±214,7 g/dl, лейкоцитурия не ниже 300 ley/UL, эритроцитурия 30,0 Ery/UL (у 5 детей), 300,0 Ery/UL (у 3 детей).

Во вторую группу вошли 12 детей с хроническим пиелонефритом в стадии клинико-лабораторной ремиссии: за период наблюдения у 2 детей (16,6%) было обострение пиелонефрита однократно в течение года на фоне перенесенного интеркурретного заболевания (ОРЗ).

В этих группах выявлена следующая частота встречаемости антигенов (табл. 4).

Из табл. 4 следует, что риск рецидивирующего течения пиелонефрита связан с антигеном Bw6 (p=0,026, p=0,255) по сравнению с группой детей с клинико-лабораторной ремиссией пиелонефрита и контрольной группой. С антигенами A3 (p=0,0053, p=0,131) и B27 (p=0,047, p=0,503, p=0,186) связана генетическая резистентность к рецидивирующему течению хронического пиелонефрита.

Выводы

Таким образом, нам удалось выявить связь между изменениями в организме при единственной почке у детей и антигенами HLA-системы.

Результаты исследований показали, что высокий риск развития почечной недостаточности связан с антигеном A9(23,24) (p=0,035; p=0,131; p=0,017).

Высокий риск развития заболеваний, приводящих к утрате почки связан с антигеном Bw6 (p=0,026), генетическая резистентность к заболеваниям, приводящим к утрате почки, связана с антигенами A3 (p=0,016), (p=0,043) и B27 (p=0,046).

Действие антигенов Bw6, A3 и B27 реализуется через влияние на течение пиелонефрита: с антигеном Bw6 (p=0,026, p=0,255) связан риск рецидивирующего течения пиелонефрита, при наличии антигенов A3 (p=0,0053, p=0,131) и B27 (p=0,047, p=0,503, p=0,186) течение пиелонефрита более благоприятное.

Сведения об авторах статьи:

Гумеров Айтбай Ахметович – д.м.н., профессор, зав. кафедрой детской хирургии, ортопедии, травматологии, анестезиологии и реанимации ГБОУ ВПО БГМУ Минздрава России. Адрес: 450000, г. Уфа, ул. Ленина, 3.

Ахметшин Рустэм Закиевич – к.м.н., главный врач ГБУЗ РДКБ. Адрес: 450106, г. Уфа, ул. Ст. Кувыкина, 98. Тел./факс: 8(347) 254-88-03.

Смаков Шамиль Савиевич – зав. урологическим отделением, в том числе по пересадке почки ГБУЗ РДКБ. Адрес: 450106, г. Уфа, ул. Ст. Кувыкина, 98. E-mail: Shamil_Smakov53@mail.ru.

Коновалов Сергей Анатольевич – к.м.н., врач урологического отделения, в том числе по пересадке почки ГБУЗ РДКБ. Адрес: 450106, г. Уфа, ул. Ст. Кувыкина, 98. E-mail: s.konovalov@rambler.ru.

Коновалова Людмила Владимировна – врач-уролог МБУЗ ДП № 4. Адрес: г. Уфа, ул. Суворова, 19.

Абдуллина Асия Вадимовна – врач урологического отделения, в том числе по пересадке почки ГБУЗ РДКБ. Адрес: 450106, г. Уфа, ул. Ст. Кувыкина, 98. E-mail: asiyaabdullina@rambler.ru.

Байбурин Рашид Айратович – врач урологического отделения, в том числе по пересадке почки ГБУЗ РДКБ. Адрес: 450106, г. Уфа, ул. Ст. Кувыкина, 98.

Яниахметов Рашид Римович – врач урологического отделения, в том числе по пересадке почки ГБУЗ РДКБ. Адрес: 450106, г. Уфа, ул. Ст. Кувыкина, 98.

Шигапов Расим Мазгарович – врач урологического отделения, в том числе по пересадке почки ГБУЗ РДКБ. Адрес: 450106, г. Уфа, ул. Ст. Кувыкина, 98.

ЛИТЕРАТУРА

1. Хроническая почечная недостаточность и аллогенная трансплантация трупной почки (иммуногенетические аспекты) / В.И. Галкин [и др.] // Сибирский консилиум. – 2004. – Т. 34, № 4. – С. 27-31.

2. Зарецкая, Ю.М. Клиническая иммуногенетика. – М.: Медицина, 1983. – 208 с.
3. Лопаткин, Н.А., Пугачев, А.Г. Детская хирургия: руководство. – М.: Медицина, 1986. – 496 с.
4. Руднева, Л.Ф. Антигены гистосовместимости при хроническом пиелонефрите // Иммунология. – 1994, №4. – С. 36-39.
5. HLA polymorphisms as incidence factor in the progression to end-stage renal disease in Brazilian patients awaiting kidney transplant / JC Crispim [et al.]// Transplant Proc. – 2008. – Jun; Vol. 40(5). – P. 1333-1336.
6. The MHC sequencing consortium. Complete sequence and gene map of a human major histocompatibility complex // Nature. – 1999. – Vol. 401.

УДК 616.681–007.59–053.2
© И.С. Шорманов, Д.Н. Щедров, М.М. Ворчалов, 2015

И.С. Шорманов[1], Д.Н. Щедров[2], М.М. Ворчалов[1]

ХИРУРГИЧЕСКАЯ ТАКТИКА ПРИ ЗАВОРОТЕ ЯИЧКА У ДЕТЕЙ

[1]ГБОУ ВПО «Ярославский государственный медицинский университет» Минздрава России, г. Ярославль
[2]ГБУЗ ЯО «Областная детская клиническая больница», г. Ярославль

В работе описано оперативное лечение более 100 больных с заворотом яичка, проанализированы различные методики фиксации гонады, представлен алгоритм хирургической тактики ведения больного после заворота как в отношении страдающей, так и контралатеральной гонады. Определены показания, сроки и оптимальные методы фиксации яичка. Представлена оригинальная патентованная методика фиксации яичка после заворота, показана ее эффективность в клинической практике.
Ключевые слова: яичко, заворот, орхопексия, хирургическая тактика.

I.S. Shormanov, D.N. Shedrov, M.M. Vorchalov

SURGICAL TACTICS IN INVERSION OF THE TESTIS IN CHILDREN

The paper discusses the clinical material of over 100 patients with torsion of the testis, analyzes various methods of fixation of the gonads, presents an algorithm for the surgical tactics of the patient after the inversion both in terms of suffering and contralateral gonad. The indications, timing, and optimal methods of fixation of the testis have been determined. The article also presents original patented method of fixation of the testis after inversion, shows its effectiveness in clinical practice.
Key words: testis, inversion, orchiopexy, surgical tactics.

Заворот яичка – наиболее опасное по своим исходам заболевание среди синдрома острой мошонки, которое занимает по частоте третье место, составляя от 10,2 [1] до 17% [2]. Несмотря на распространенность этого заболевания, тактика при завороте яичка до настоящего времени обсуждается в специализированной литературе [2]. Необходимость орхопексии страдающей гонады после торсии сегодня не дискутируется, в то время как в отношении контралатеральной гонады дискуссия продолжается [3]. По данным сборной статистики [2], частота нарушения ее фиксации составляет от 15 до 50%. Наиболее авторитетные и подробные источники указывают цифру от 27 [4] до 40% [5].

В настоящее время предложен ряд методик фиксации яичка. Я.Б. Юдин [6] во всех случаях рекомендовал орхопексию как страдающей, так и контралатеральной гонады и фиксировать яичко доступом в средней трети мошонки без выворачивания ее органов с фиксацией нижней связки яичка путем прошивания к перегородке мошонки капроновой нитью. Недостатком способа является использование грубого шовного материала и фиксация яичка только за нижнюю связку, что не исключает рецидива торсии. Находит применение способ орхопексии по Ж. Чименге [7]. Фиксация осуществляется прижиганием лазерным скальпелем с специально разработанным устройством серозной оболочки яичка и париетального листка влагалищной оболочки без наложения швов. Недостатком способа является высокая стоимость и необходимость использования специальной аппаратуры, что снижает широкую его доступность, особенно в ургентной практике. Авторы фиксировали только страдающее яичко. Известен способ операции по Morse (1977) [8]. Метод заключается в фиксации яичка за белочную оболочку к мясистой оболочке в двух-трех точках с фенестрацией париетального листка влагалищной оболочки яичка путем создания в ней окна. Создание большой площади контакта происходит за счет сращения белочной оболочки со стенкой мошонки, лишенной серозной оболочки. Недостатком является необходимость фенестрации париетального листка влагалищной оболочки, что вызывает развитие спаечного процесса в серозной полости мошонки и хронической орхалгии. Несмотря на различие методик, все авторы сходятся на том, что фиксация должна быть минимально инвазивной и никоим образом не затрагивать паренхиму яичка, с минимальным поврежде-

нием белочной оболочки [2,4,8]. Авторами указывается, что вне зависимости от способа фиксации отмечаются рецидивы торсии после фиксации в 4 % случаев [9].

В литературе не определены отчетливо сроки и способы профилактической орхопексии контралатеральной гонады [4]. Не описана корреляция клинических данных и интраоперационно выявленных пороков связочного аппарата органов мошонки.

Все это определяет актуальность проблемы и необходимость оптимизации существующих методик. Таким образом, целью исследования являются разработка оптимального метода фиксации яичка и определение показаний и сроков проведения данной операции.

Материал и методы

За период с 2005 по 2014 гг. в клинической практике мы наблюдали 118 пациентов с заворотом яичка в возрасте от новорожденности до 18 лет. Фиксировано 69 гонад у 50 пациентов, из них 39 гонад страдающих и 30 контралатеральных. Операцию проводили с 2009 года по оригинальной методике (приоритетная справка 2013116240/14). Возрастной состав пациентов, которым проводилась орхопексия, представлен в табл 1.

Таблица 1

Возрастной состав пациентов

Показания к орхопексии	Новорожденные	1 мес-1 год	1-3 года	3-7 лет	7-10 лет	10-14 лет	15-18 лет	Всего
Торсия яичка	5	2	2	2	4	17	5	39
Интактное яичко	2	2	2	2	3	14	5	30
Всего больных	8	4	3	4	8	28	12	69

Орхопексия яичка достигается за счет его механической фиксации к оболочкам мошонки длительно рассасывающимся шовным материалом и удержания его в анатомически правильном положении, т.е. в моделировании естественного связочного аппарата.

Методика операции. Продольным разрезом в средней трети соответствующей половины мошонки осуществляется доступ к яичку при ревизии в момент одновременной деторсии и фиксации. При выполнении фиксации отсроченно осуществляется продольный доступ в нижней трети мошонки без выведения яичка в рану. Оценивается связочный аппарат яичка: его положение по отношению к листкам брюшины, наличие и выраженность нижней связки придатка. После чего выполняется фиксация яичка за рудимент нижней связки придатка к оболочкам мошонки от мясистой до влагалищной атравматическим монофиламентным длительно рассасывающимся шовным материалом диаметром 6/0 на колющей игле (предпочтительнее PDS 6/0). Линия вкола иглы осуществляется в сагиттальной плоскости (рис. 1, пункт 1). На расстоянии 7 мм от основного срединного шва яичка (рис. 1, пункт 2) в сагиттальной плоскости накладывается по одному шву медиально и латерально между оболочками мошонки от мясистой до серозной и капсулой. Швы выполняются максимально деликатно без повреждения паренхимы яичка. В геометрическом отношении расположение швов представляется в вершинах равнобедренного прямоугольного треугольника с катетами 7 мм, вершиной прямого угла которого является первый срединный шов. Гипотенуза обращена кверху, а два других шва расположены в вершинах у основания медиально и латерально от хвоста придатка (рис. 1, пункт 3). При удлинении нижней связки или ее гипоплазии фиксация осуществлялась путем собирания связки такой же ниткой.

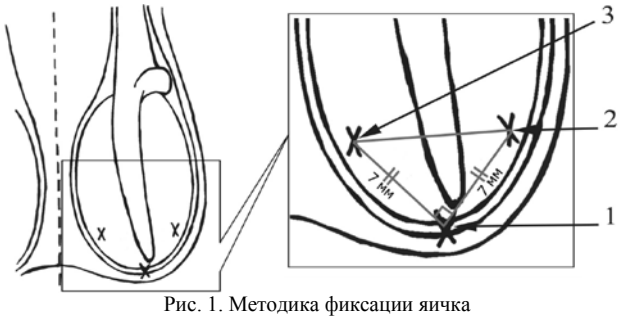

Рис. 1. Методика фиксации яичка

При обнаружении анатомического разделения яичка и придатка и заворота яичка относительно придатка или его патологической подвижности они сближаются серозно-серозными швами нитью 6/0. Дренирование полости не производится. Полость мошонки послойно ушивается быстро рассасывающимся шовным материалом. Использование длительно рассасывающегося шовного материала без предварительной фенестрации оболочек обеспечивает достаточную фиксацию яичка и надежную профилактику повторного заворота.

Ни в одном случае осложнений операции (воспалительная реакция тканей на шовный материал, реактивный орхоэпидидимит и т.д.) не отмечено. При изучении отдаленных результатов на протяжении 5 лет наблюдения ни в одном случае не выявлен рецидив торсии гонады.

Результаты и обсуждение

Фиксация гонады проводилась как отсроченно, так и одновременно с деторсией заворота. Одномоментно с деторсией считаем целесообразным выполнять фиксацию в случае отчетливой жизнеспособности гонады. При сомнительной жизнеспособности фиксация должна быть выполнена при полной уверенности в возможности сохранения яичка, так как в ином случае операция будет проводиться на фоне выраженных воспалительных изменений мягких тканей и приведет к большей травматизации ишемизированного органа. Целесообразнее оперировать таких больных по срочным показаниям спустя 5-10 дней после купирования острого процесса или во время повторной ревизии мошонки.

Фиксацию контралатеральной гонады проводили одномоментно со страдающей при малых сроках заворота и отсутствии воспалительных изменений мягких тканей мошонки. В случаях выраженного воспалительного процесса операция проводится в срочном порядке, также через 5-10 дней.

Во всех случаях фиксации страдающей гонады выявлен дефект связочного аппарата полости мошонки (агенезия связки придатка, интравагинальное расположение придатка), что позволяет говорить о ее абсолютной обоснованности. Следует отметить, что во всех случаях имеется сочетание пороков развития, которые и вызывают торсию гонады.

Иначе обстоит дело при фиксации контралатерального яичка. Выполнив фиксацию в 30 случаях, мы пришли к нецелесообразности ее применения у всех пациентов. Анатомические изменения связочного аппарата выявлены только в 7 (23,3%) случаях. При наличии клинически выраженной проблемы контралатерального яичка (периодический болевой синдром в мошонке, иррадиация орхалгической боли в паховый канал, высокий кремастерный рефлекс и т.д.) фиксировано 12 контралатеральных гонад, анатомические изменения отмечены в 6 (50%) случаях, что позволяет считать операцию обоснованной. Следует отметить, что пять гонад из шести имели оба признака нестабильного связочного аппарата, в одном наблюдении имело место интравагинальное расположение яичка в сочетании с гипоплазией нижней связки придатка.

При фиксации интактной контралатеральной гонады только в одном (5,5%) случае из восемнадцати присутствовали изменения анатомии связочного аппарата серозной полости в виде интравагинального положения яичка, полного комплекса порока связочного аппарата не выявлено (табл. 2).

Таблица 2

Анатомические изменения при фиксации яичка

Пороки	Фиксация страдающей гонады (n=39)	Фиксация контралатеральной гонады при наличии клиники (n=12)	Фиксация контралатеральной гонады без клиники (n=18)
Интравагинальное положение яичка	–	1 (8,3%)	1 (5,5%)
Гипоплазия (аплазия) нижней связки придатка	–	–	–
Сочетание пороков	39 (100%)	5 (41,7%)	–

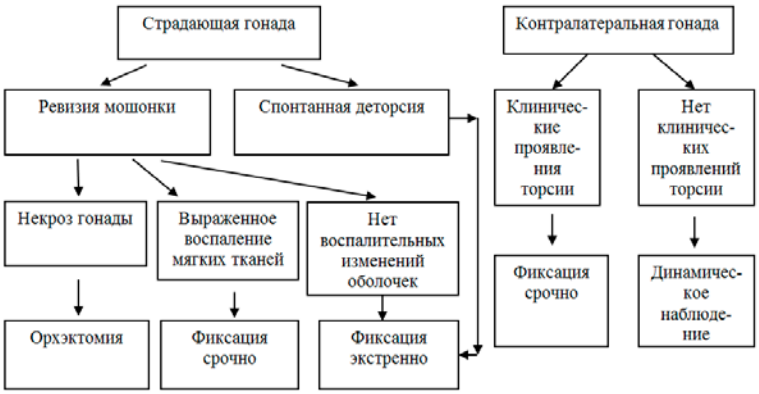

Рис. 2. Алгоритм фиксации страдающего и контралатерального яичек при завороте

Следует отметить, что, несмотря на большую частоту заворота яичка в пубертатном возрасте, анатомические факторы при фиксации контралатеральной гонады чаще встречаются в раннем возрасте (до трех лет), что говорит о большей значимости врожденных пороков в данной возрастной группе. Так, из шести больных один новорожденный, один

в возрасте до года и двое до трех лет. Во всех указанных случаях у них имелся полный комплекс пороков развития связочного аппарата яичка. Алгоритм хирургической тактики при завороте яичка приведен на рис. 2.

Выводы

1. В основе заворота яичка лежит анатомический дефект связочного аппарата органов мошонки, что делает орхопексию патогенетически обоснованным вмешательством.

2. Предлагаемая методика проста в практическом применении, неинвазивна и обеспечивает безрецидивную фиксацию гонады.

3. Наиболее часто сочетание пороков связочного аппарата яичка отмечается в раннем возрасте.

4. Фиксация страдающего яичка после деторсии обоснована во всех случаях его сохранения, контралатерального – только при наличии клинических предпосылок к завороту.

Сведения об авторах статьи:

Шорманов Игорь Сергеевич – д.м.н., доцент, зав. кафедрой урологии с нефрологий ГБОУ ВПО ЯГМУ Минздрава России. Адрес: 150000, г. Ярославль, ул. Революционная, 5. E-mail: kafuro@mail.ru.

Щедров Дмитрий Николаевич – к.м.н., врач детский уролог-андролог ГБУЗ Ярославской области «Областная детская клиническая больница». Адрес: 150042, г. Ярославль, Тутаевское шоссе, 27. E-mail: shedrov.dmitry@yandex.ru.

Ворчалов Михаил Михайлович – к.м.н., ассистент кафедры урологии с нефрологий ГБОУ ВПО ЯГМУ Минздрава России. Адрес: 150000, г. Ярославль, ул. Революционная, 5. E-mail: docvorchalov@yandex.ru.

ЛИТЕРАТУРА

1. Шорманов, И.С. Заворот яичка у детей / И.С. Шорманов, Д.Н. Щедров, М.М. Ворчалов. – Ярославль: Аверс Плюс, 2013. – 46 с.
2. W.T.Snodgrass. Pediatric urology. New York. Springer. 2013.
3. Soccorso G. Acute scrotum: is scrotal exploration the best management /Soccorso G., Ninan G.K., Rajimwale A., Nour S. // Eur. J. Pediatr Surg. 2010.20 (5): 312-315.
4. Sessions A.E. Testicular torsion: direction, degree, duration and disinformation / Sessions A.E., Rabinowitz R., Hulbert W.C., Goldstein M.M., Mevorach R.A. // J.Urol. 2003; 169 (2):663.
5. Figueroa V. Comparative analysis of detorsion alone versus detorsion and tunica albuginea decompression (fasciotomy) with tunica vaginalis flap coverage in the surdgical management of prolonges redticular ischemia/ Figueroa V, Pippi Salle J.L., Braga L.H., Romao R., Koule M.A., Bagli D. // J.Urol. 2012; 188: 1414-1423.
6. Острые заболевания органов мошонки у детей / Я.Б. Юдин [и др.]. – М.: Медицина, 1987. – 144 с.
7. Чименге, Ж. Применение современных технологий в диагностике и лечении острых заболеваний органов мошонки: автореф. дис. …канд. мед. наук. – Тверь, 2003. – 17 с.
8. Morse T.S. The «window» orchidopexy for prevention of testicular torsion/ Morse T.S., Hollabaugh R.S.//J.Pediatr surg. 1977; 12:237.
9. Bollin C. Operative management of testicular torsion: current practice within the UK and Ireland/ Bollin C., Driver C.P., Youngson G.G.// J.Pediatr.Urol. 2006; 2 (3):1190-193.

УДК 617-089.844
© М.Э. Еникеев, Д.А. Кисляков, М.В. Лобанов, 2015

М.Э. Еникеев, Д.А. Кисляков, М.В. Лобанов

ЛАПАРОСКОПИЧЕСКАЯ ПИЕЛОПЛАСТИКА ПРИ РАЗЛИЧНЫХ СТРУКТУРНО-ФУНКЦИОНАЛЬНЫХ ИЗМЕНЕНИЯХ ВЕРХНИХ МОЧЕВЫХ ПУТЕЙ

ГБОУ ВПО «Первый Московский государственный медицинский университет им. И.М. Сеченова» Минздрава России, г. Москва

В статье приведены особенности реконструкции верхних мочевых путей у больных гидронефрозом при различном структурно-конституциональном строении чашечно-лоханочной системы.

Ключевые слова: гидронефроз, лапароскопическая пиелопластика, операция Андерсона-Хайнса в модификации Кучеры.

M.E. Enikeev, D.A. Kisliakov, M.V. Lobanov

LAPAROSCOPIC PYELOPLASTY AT DIFFERENT STRUCTURAL AND FUNCTIONAL CHANGES OF THE UPPER URINARY TRACT

The paper presents the features of the reconstruction of the upper urinary tract in patients with hydronephrosis with different structural and constitutional structure of pyelocaliceal system.

Key words: hydronephrosis, laparoscopic pyeloplasty, operation of Andersen-Hines in Kuchera modification.

Современная хирургия стеноза лоханочно-мочеточникового сегмента (ЛМС) гидронефроза включает: традиционные «открытые» реконструктивно-пластические вмешательства; эндоурологические коррекции с использованием трансуретральных и перкутанных доступов; лапароскопические вмешательства с использованием трансабдоминального и ретроперитонеоскопического доступов.

«Золотым стандартом» при оперативном лечении больных гидронефрозом по сей день является операция Андерсона-Хайнса [6], заключающаяся в удалении измененной части лоханки со стенозированным участком

прилоханочного отдела мочеточника и установкой стента в верхние мочевые пути (ВМП) с последующим формированием пиелоуретерального анастомоза. Классически данное оперативное пособие выполняют через экстраплевральный разрез длиной приблизительно 10 см в X или XI межреберьях. Однако в настоящее время – время высоких малоинвазивных технологий – данное хирургическое пособие имеет ряд недостатков, таких как относительно высокая травматичность и продолжительная госпитализация в стационаре с последующей длительной нетрудоспособностью больных после выписки.

Эндоурологические методы коррекции гидронефроза, заключающиеся в тех или иных расширениях или рассечениях суженного ЛМС, не являются приоритетными. Это обусловлено противоречием вышеупомянутых методик основным принципам реконструктивно-пластической хирургии – ликвидации рубцово-измененных и нежизнеспособных тканей [1]. Пособия, как правило, применяют для коррекции стенозов уретеропиелоанастомозов [3].

В последние годы в клиническую практику прочно внедряется лапароскопическая хирургия гидронефроза, вытесняя традиционную «открытую» операцию [7-10].

Преимущества данного метода: значительный косметический эффект; лучшая интраоперационная визуализация; высокая прецизионность; низкий уровень травматизации; быстрая послеоперационная реабилитация; короткий послеоперационный койко-день.

Несмотря на принципиальное изменение характера доступа к мочевым путям, основы этапа реконструкции по-прежнему соответствуют тем, которые были разработаны на протяжении многолетней истории «традиционной» хирургии гидронефроза. Функциональный результат лапароскопической пиелопластики напрямую зависит от соблюдения основных положений и требований к оперативной реконструктивной технике:

1. Обязательное иссечение рубцово-измененных, афункциональных тканей.
2. Формирование анастомоза без натяжения и без избытка длины мочевых путей.
3. Формирование широкого анастомоза.

Тем не менее, несмотря на единые принципы пиелопластики, существуют определенные различия в хирургической технике у больных в зависимости от структурно-функционального и конституционального состояния мочеточника и чашечно-лоханочной системы (ЧЛС). Понимание и соблюдение этих особенностей становится залогом восстановления нормальной уродинамики ВМП и успеха хирургического лечения больных.

Материал и методы

Проведен анализ 23 лапароскопических пиелопластик.

Сначала приведем описание операций у больных гидронефрозом с небольшими лоханками (n=8), сохранившими сократительную способность и располагающимися преимущественно в воротах почки (рис.1). В подобных обстоятельствах целесообразно минимальное удаление измененных тканей.

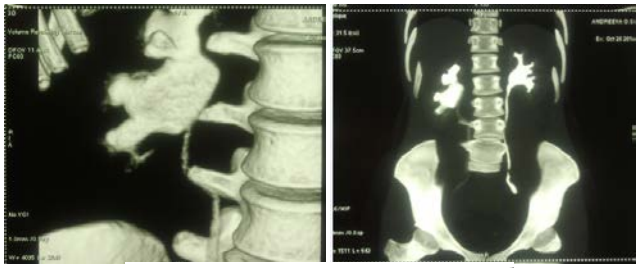

а б

Рис. 1. Мультиспиральная компьютерная томограмма почек с внутривенным контрастированием:
а - экскреторная фаза; б - 3D-реконструкция

У таких пациентов не следует выполнять расширенные резекции ВМП. Избежать дефицита мочевых путей или натяжения анастомоза возможно путем минимального удаления измененных тканей. Важным этапом является мобилизация ВМП, которая должна выполняться прецизионно и сопровождаться тщательным гемостазом. У подобных больных достаточная мобилизация лоханки (рис. 2 а), верхней и обязательно частично средней трети мочеточника (рис. 2 б) позволяет безошибочно наметить объем резекции. Мочеточник отсекают непосредственно по линии суженного ЛМС (рис. 2 в, г). Отсечение мочеточника в верхней трети с последующим удалением 5-7 мм суженного ЛМС вместе с участком резецированной лоханки может сопровождаться либо дефицитом мочевых путей, либо неоправданным формированием анастомоза с натяжением. Спатуляция мочеточника по передне-латеральной поверхности не должна превышать 12-14 мм (рис. 2 д).

Формированию анастомоза предшествует этап антеградного проведения мочеточникового стента (рис. 2 е, ж). С этой целью субкостально в брюшную полость, предварительно надрезав кожу, проводим многоразовую полую иглу Вереша. По игле в мочевой пузырь устанавливаем гидрофильную струну-проводник, по которой продвигаем стент с формированием дистального завитка в мочевом пузыре. Предпочитаем мягкие тонкостенные стенты из полиуретана, позволяющие легко сформировать атравматичный и в то же время упругий завиток. Следующий ответственный этап операции – резекция мочевых путей. Резекция лоханки должна быть экономной и планироваться после ее опорожнения. Сокращение лоханки после ее опорожнения свидетельствует о возможности дальнейшего ее уменьшения в размерах после формирования уретеропиелоанастомоза.

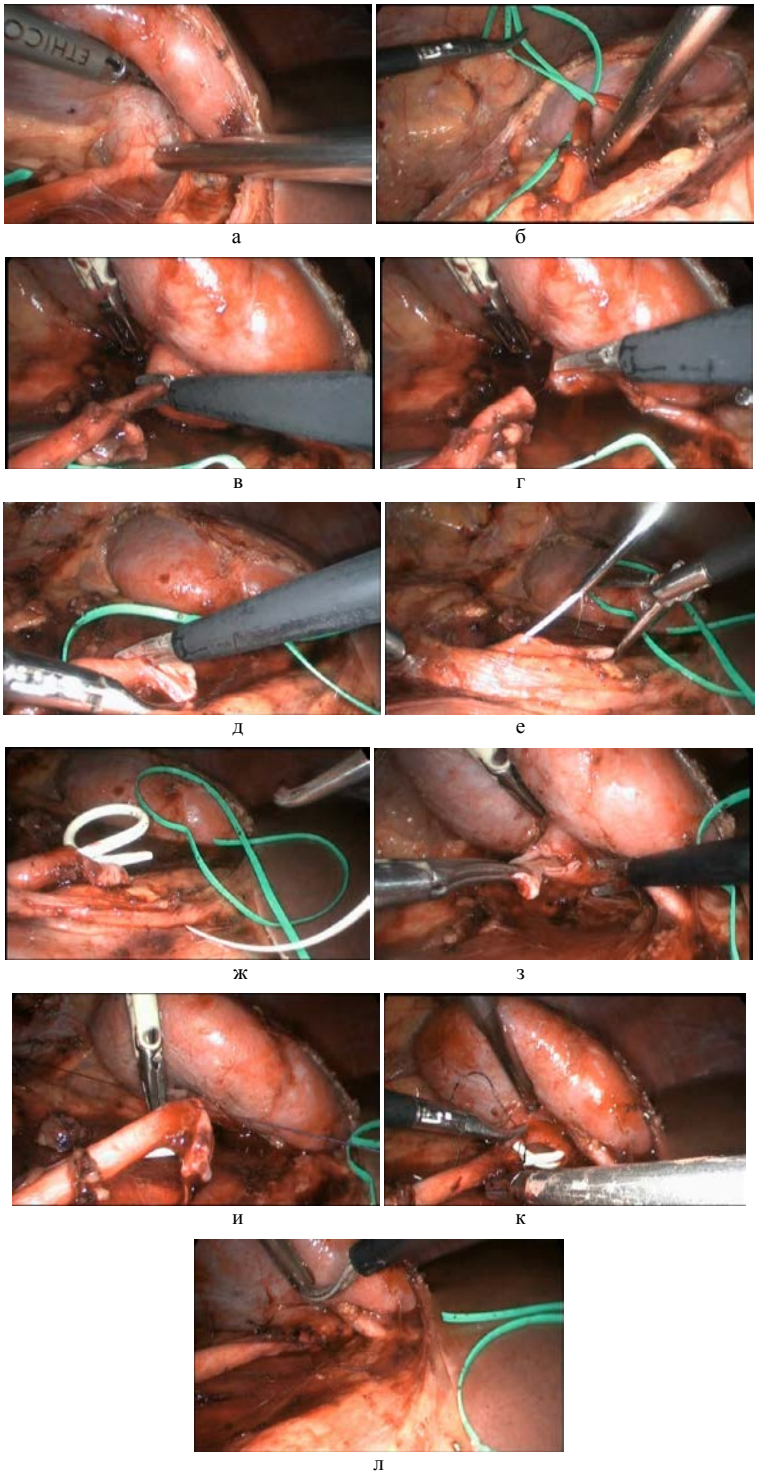

Рис. 2. Этапы операции: а,б – прецизионное выделение лоханки, верхней и частично средней трети мочеточника; в,г – отсечение мочеточника непосредственно по линии суженного ЛМС; д – спатуляция мочеточника по переднелатеральной поверхности; е,ж – проведение стента в ВМП; з – резекция лоханки после ее опорожнения; и,к,л – формирование пиелоуретерального анастомоза

Резекцию лоханки необходимо осуществлять с максимальным сохранением ее нижней поверхности для формирования так называемой мочевой дорожки и воронки в зоне анастомоза. При правильном исполнении резекции площадь анастомозируемых поверхностей лоханки и спатулированного мочеточника, как правило, сопоставима (рис. 2з). Формирование анастомоза осуществляем одиночными узловыми швами викрилом 5/0, иглами 1\2 или 3\8. Исключением является нижняя точка анастомоза. Предпочтение отдаем нити 4/0. Объясняем это повышенной нагрузкой, которую некоторое время испытывают мочевые пути до накладывания дополнительных швов. Шов начинаем с прошивания стенки лоханки. Вначале формируем заднюю стенку анастомоза, так как в отличие от операций при больших гидронефрозах при интрасинусных пластиках формирование сразу и нижней, и верхней точек анастомоза может сопровождаться затруднениями при последующем формировании задней губы анастомоза. Швы не накладываем часто во избежание ишемии тканей. Расстояние между вколами приблизительно 2-3 мм. Необходимо избегать грубого манипулирования с анастомозируемыми участками мочевых путей, удерживая их атравматичными зажимами путем захватывания периадвентициальной ткани по наружной поверхности, чтобы предотвратить раздавливание (рис. 2 и,к). Перед завершением анастомоза целесообразно промывание ЧЛС для удаления мелких сгустков крови, что обеспечит более стабильную работу стента.

Далее будут описаны случаи выраженного гидронефроза, характеризующиеся большими, атоничными лоханками (n=15) (рис. 3). При подобных обстоятельствах необходима расширенная резекция большей части экстраренального гидронефротического мешка.

а б

Рис. 3. Мультиспиральная компьютерная томограмма почек с внутривенным контрастированием:
а - фронтальная реформация; б - 3D-реконструкция

В данных случаях выполняем расширенную резекцию лоханки, преследуя цель максимально удалить нежизнеспособные рубцово-измененные ткани. Расширенная резекция лоханки у подобных пациентов позволяет создать функциональный анастомоз и восстановить нормальную уродинамику. Операцию начинаем с прецизионного выделения лоханки до уровня ворот почки, верхней и частично средней трети мочеточника (рис. 4а). Отсекаем мочеточник от лоханки в косо-поперечном направлении в пределах сохранных тканей ниже ЛМС (рис. 4б). Рассекаем (спатулируем) мочеточник по переднелатеральной поверхности на протяжении 18-20 мм (рис. 4в). Устанавливаем в ВМП стент (рис. 4г). Резекцию лоханки производим параллельно воротам с оставлением небольшого клиновидного участка нижней поверхности – удаляем значительный участок нежизнеспособных мочевых путей. Иссекаем гидронефротический мешок почти полностью, оставляя узкую полоску лоханки (рис. 4 д,е). При больших гидронефрозах площадь анастомотической поверхности лоханки всегда превалирует над спатулированным фрагментом мочеточника. Формировать анастомоз начинаем с создания нижней и верхней точек (рис. 4ж). Адаптируя стенку мочеточника к стенке лоханки, стремимся, чтобы передний и задний края раны лоханки располагались параллельно переднему и заднему краям раны мочеточника. Формируем заднюю губу анастомоза, помещаем стент в лоханку, затем в переднюю губу анастомоза. Дефект лоханки выше анастомоза зашиваем викрилом 5/0 непрерывным швом (рис. 4з).

Операцию завершаем восстановлением целостности паранефральной клетчатки и дренированием брюшной полости. Интра- и послеоперационных осложнений не выявлено.

Результаты и обсуждение

Результаты контрольного обследования показали высокую эффективность в восстановлении адекватной уродинамики у пациентов с различной степенью изменений ВМП. Максимальный срок наблюдений составляет 15 месяцев. Стент удаляли в среднем через месяц после оперативного лечения. Восстановление адекватного пассажа мочи по ВМП, зарегистрированное по данным УЗИ, отмечали в сроки от 1-го до 2-х месяцев после удаления стента.

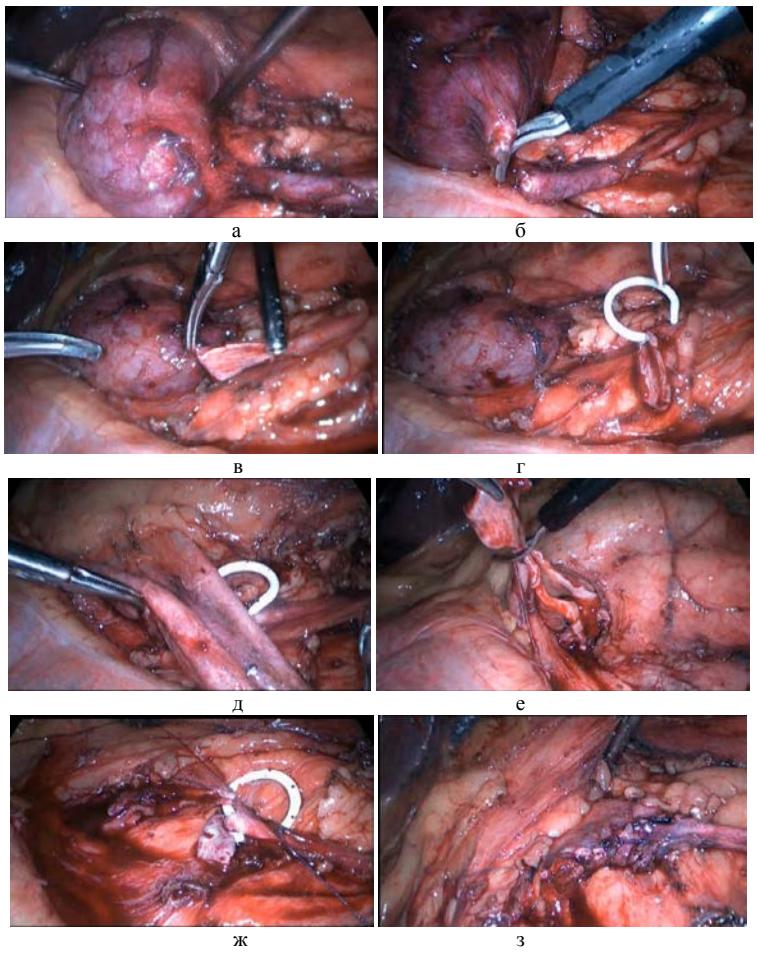

Рис. 4. Этапы операции: а – выделение лоханки, верхней и частично средней трети мочеточника; б – отсечение мочеточника в пределах неизмененных тканей; в – спатуляция мочеточника по переднелатеральной поверхности; г – проведение стента в ВМП; д – маркировка границ резекции лоханки; е – резекция лоханки параллельно воротам с оставлением небольшого клиновидного участка нижней поверхности; ж,з – формирование пиелоуретерального анастомоза

Выводы

Проведенное исследование демонстрирует высокую эффективность лапароскопических пластических пособий в восстановлении уродинамики у больных гидронефрозом с различной степенью структурно-функциональных изменений ВМП. Достигнутые результаты лечения, на наш взгляд, обусловлены большим опытом хирургов и соблюдением принципов реконструктивной хирургии, «выстраданных» в эру традиционных открытых хирургических вмешательствах при стенозе ЛМС.

Сведения об авторах статьи:

Еникеев Михаил Эликович – д.м.н., доцент, зав. отделением НИИ Уронефрологии и репродуктивного здоровья человека ГБОУ ВПО Первый МГМУ им. И.М. Сеченова Минздрава России. Адрес: 119435, г. Москва, ул. Б. Пироговская, 2, стр. 1.

Кисляков Дмитрий Андреевич – врач-уролог НИИ Уронефрологии и репродуктивного здоровья человека ГБОУ ВПО Первый МГМУ им. И.М. Сеченова Минздрава России. Адрес: 119435, г. Москва, ул. Б. Пироговская, 2, стр. 1.

Лобанов Михаил Владимирович – врач-ординатор кафедры урологии ГБОУ ВПО Первый МГМУ им. И.М. Сеченова Минздрава России. Адрес: 119435, г. Москва, ул. Б. Пироговская, 2, стр. 1. E-mail: lobanov.mikh@yandex.ru.

ЛИТЕРАТУРА

1. Бабухадиа, В.Д. Основы обратимости гидронефротического процесса. – Тбилиси, 1969. – С. 26-31.
2. Урология: национальное руководство/ под ред. Н.А. Лопаткина. – М., 2009. – С. 365-379.
3. Урология: учебник /под ред. П.В. Глыбочко, Ю.Г. Аляева – Ростов-на-Дону, 2014. – С. 253-265.
4. Хирургия гидронефроза и уретерогидронефроза /Ян Кучера. – Прага, 1963. – С. 83-114.
5. Anderson, JC Retrocaval ureter: A case diagnosed preoperatively and treated successfully by a plastic operation / JC Anderson, W. Hynes // Br J Urol. –1949. – Vol. 21, № 9. – P. 209-214.
6. Retroperitoneal laparoscopic dismembered Anderson-Hynes pyeloplasty in treatment of ureteropelvic junction obstruction (report of 150 cases) / S Chuanyu [et al.] // Urology. – 2009. – Nov. – Vol. 74(5). – P. 1036-40.
7. Moon, DA. Laparoscopic pyeloplasty: status and review of literature / DA Moon, MA El-Shazly, CG. Eden // J Endourol. – 2007. – Vol. 21, № 7. – P. 673-678.
8. History of ureteropelvic junction obstruction repair (pyeloplasty). From Trendelenburg (1886) to the present / V Poulakis [et al.] // UROLOGE AUSGABE. – 2004. – Vol. 43, № 12. – P. 1544-1559.
9. Schuessler, WW. Laparoscopic dismembered pyeloplasty / WW Schuessler, MT Grune, LV.Tecuanhuey // J Urol. – 1993. – Vol. 150. – P. 1795-1799.
10. Shoma, AM. Laparoscopic pyeloplasty: a prospective randomized comparison between the transperitoneal approach and retroperitoneoscopy / AM Shoma, AR El Nahas, MA. Bazeed // J Urol. – 2007. – Vol. 175, № 11. – P. 2020-2024.

УДК 616.65-002-089.87:616.62-008.221-085.2-059:615.8
© В.А. Иващенко, А.А. Дюсюбаев, 2015

В.А. Иващенко[1], А.А. Дюсюбаев[2]

ЭФФЕКТИВНОСТЬ α-АДРЕНОБЛОКАТОРОВ И М-ХОЛИНОЛИТИКОВ В СОЧЕТАНИИ С ТРАНСРЕКТАЛЬНОЙ МИКРОВОЛНОВОЙ ГИПЕРТЕРМИЕЙ ПРОСТАТЫ В УСТРАНЕНИИ СИМПТОМОВ НИЖНИХ МОЧЕВЫХ ПУТЕЙ ПОСЛЕ ТРАНСУРЕТРАЛЬНОЙ РЕЗЕКЦИИ ПРИ ДОБРОКАЧЕСТВЕННОЙ ГИПЕРПЛАЗИИ ПРЕДСТАТЕЛЬНОЙ ЖЕЛЕЗЫ

[1]ГБУЗ «Областная клиническая больница № 3», г. Челябинск
[2]ГБОУ ВПО «Южно-Уральский государственный медицинский университет» Минздрава России, г. Челябинск

Целью исследования явилось сравнение эффективности применения α-адреноблокаторов (α-АБ), м-холинолитиков (м-ХЛ) и трансректальной микроволновой гипертермии простаты в устранении симптомов нижних мочевых путей (СНМП) после трансуретральной резекции простаты (ТУРП) при доброкачественной гиперплазии предстательной железы (ДГПЖ). В исследование включены 60 пациентов, которые разделены на 3 равные группы: пациенты, которые получали после ТУРП α-АБ и м-ХЛ; пациенты, которые получали после ТУРП α-АБ, м-ХЛ и трансректальную микроволновую гипертермию простаты, а также группа контроля, в которой проводилось только наблюдение. Все пациенты до операции, через 6 недель после ТУРП, по окончании проводимого лечения, которое продолжалось 6 месяцев и через 6 месяцев после окончания лечения прошли комплексное исследование. Установлено, что при наличии гиперактивности детрузора (ГД) достаточно эффективным оказалось использование медикаментозной терапии. При наличии хронического простатита и сниженной сократительной способности детрузора (СССД), лучший эффект был при добавлении к программе лечения трансректальной микроволновой гипертермии.

Ключевые слова: доброкачественная гиперплазия предстательной железы, симптомы нижних мочевых путей, гиперактивность мочевого пузыря, сниженная сократительная способность детрузора, уродинамические исследования, α-адреноблокаторы, м-холинолитики, трансректальная микроволновая гипертермия.

V. A. Ivashchenko, A. A. Dyusyubaev

EFFICACY OF α-ADRENOBLOCKERS AND M-ANTICHOLINERGIC IN COMBINATION WITH PROSTATE TRANSRECTAL MICROWAVE HYPERTHERMIA TO ELIMINATE LOWER URINARY TRACT SYMPTOMS AFTER TURP AT BENIGN PROSTATE HYPERPLASIA

The main purpose of the study was to compare the efficacy of α-AB, m-H and transrectal microwave hyperthermia of the prostate in the removal of lower urinary tract symptoms (LUTS) after TURP in case of BPH. The study included 60 patients divided into 3 equal groups: patients who received α-AB and m-H after TURP; patients who received α-AB, m-H and transrectal microwave hyperthermia of the prostate after TURP, and a control group, which was taken only for observation. All the patients underwent a comprehensive study before surgery, 6 weeks after TURP, at the end of the treatment, which lasted 6 months and 6 months after treatment. It has been established, that in case of the presence of detrusor overactivity it was quite effective to use the drug therapy. In case of presence the chronic prostatitis and decreased detrusor contractility, the best effect was reached when transrectal microwave hyperthermia was added to the treatment program.

Key words: benign prostate hyperplasia, lower urinary tract symptoms, overactive bladder, detrusor overactivity, decreased contractility of the detrusor, urodynamic studies, α-blockers, m-anticholinergic, transretal microwave hyperthermia.

Несмотря на то, что трансуретральная резекция простаты (ТУРП) считается «золотым стандартом» оперативного лечения доброкачественной гиперплазии предстательной железы (ДГПЖ), у 4,7 - 27% пациентов после нее наблюдаются выраженные расстройства мочеиспускания, существенно нарушающие качество жизни больных [1,2,4-7,9].

Однако частота, причины и особенности этих расстройств мочеиспускания изучены недостаточно.

Самой частой причиной нарушения мочеиспускания после ТУР считается активизация хронического воспаления предстательной железы [5-7]. Если причиной симптомов нижних мочевых путей (СНМП) является бактериальный простатит, положительный результат может быть достигнут назначением антибиотиков.

У многих пациентов, несмотря на купирование активного воспаления в простате или при его отсутствии, сохраняется выраженная ирритативная симптоматика после ТУР ДГПЖ, причины и характер которой не подвергались комплексному изучению.

Гиперактивность детрузора (ГД) может являться причиной СНМП после ТУРП. Причем ГД после ТУР ДГПЖ выявляется у 60% пациентов [1,2,4,9].

Для лечения ГД предлагались α-адреноблокаторы (α-АБ) и м-холинолитики (м-ХЛ) [4,6,7]. Более выраженный эффект был достигнут при применении препаратов м-ХЛ, в то время как даже длительный прием α-АБ оказался малоэффективным в устранении ГД [4,8].

Некоторые авторы считают причиной СНМП после ТУРП снижение сократительной способности детрузора (СССД) [1,2,5].

Для устранения этого состояния предложены α-АБ и периферическая нейростимуляция заднего большеберцового нерва [1].

А.А. Патрикеев и И.Н. Ткачук установили, что ухудшение кровотока в простате после ТУРП является одной из причин длительно сохраняющейся ирритативной симптоматики [6,7].

А.А. Патрикеев и Б.Н. Жиборев отмечают, что улучшение кровотока в простате сопровождается уменьшением выраженности СНМП при использовании трансректальной микроволновой гипертермии простаты [3,6]. Однако в работах этих авторов единственной причиной длительно существующих ирритативных симптомов считалось нарушение кровообращения в предстательной железе и то, что не проводилась оценка наличия таких патологических состояний, как ГД и СССД.

Таким образом, для изучения причин, характера расстройств мочеиспускания после ТУРП при ДГПЖ и обоснования методов лечения в литературе опубликованы материалы, неполно освещающие указанные аспекты проблемы, поскольку использовался недостаточный объем исследований.

Учитывая весьма высокую распространенность ДГПЖ у мужчин пожилого и старческого возраста, большое значение ТУРП в лечении этого заболевания, разработка программ лечения нарушений мочеиспускания после ТУРП является актуальной проблемой современной урологии.

Цель настоящей работы состояла в сравнении комбинированного применения α-АБ и м-ХЛ в сочетании с трансректальной микроволновой гипертермией. Затем, опираясь на результаты комплексного обследования больных в динамике, проведено обоснование программ устранения СНМП в зависимости от их причины.

Материал и методы

В исследование включены 60 пациентов, которым выполнено ТУРП при ДГПЖ. Всех пациентов разделили на группы:

1-я группа – это пациенты, которые после ТУРП получали α-АБ – тамсулозин (омник) 0,4мг/сутки и м-ХЛ – солифенацин (везикар) 5мг/сутки (20 человек).

2-я группа – пациенты, которые после ТУРП получали α-АБ – тамсулозин (омник) 0,4мг/сутки и м-ХЛ – солифенацин (везикар) 5мг/сутки, а также трансректальную микроволновую гипертермию (20 человек).

3-я группа – это группа контроля. За пациентами этой группы после ТУРП проводилось только наблюдение (20 человек).

Для того, чтобы группы были однородны по своему составу и в дальнейшем можно было сравнить эффективность разных программ лечения при различных нарушениях мочеиспускания, пациенты по группам распределялись случайным образом.

Все группы пациентов были сопоставимы по возрасту и наличию сопутствующей патологии, исключались больные с неврологической патологией, которая может проявляться нарушениями функции тазовых органов.

Наличие простатита подтверждалось микроскопическими и бактериологическими исследованиями секрета предстательной железы, а после операции проводились гистологические и бактериологические исследования резецированных фрагментов гиперплазированной простаты.

Все пациенты получали стандартную антибиотикопрофилактику – одни сутки до операции и двое суток после нее. Пациенты с воспалительными изменениями в секрете простаты получали антибиотикотерапию ципрофлоксацином или другим антибиотиком согласно чувствительности микроорганизмов.

α-АБ и м-ХЛ назначались с 6-й недели после ТУРП в течение 6 месяцев.

Трансректальную микроволновую гипертермию также начинали через 6 недель после ТУРП и проводили на аппарате «АДЕН-Ч». Программа физиотерапевтического лечения включала 10 одночасовых сеансов гипертермии, проводимых один раз в 3 дня.

Перед операцией через 6 недель после ТУРП по окончании всех видов послеоперационной терапии и через 6 месяцев после завершения лечения всем 40 пациентам и 20 пациентам, за которым проводилось только наблюдение, были проведены оценка дневников мочеиспускания, клинических симптомов по шкалам IPSS и QOL, а также допплерографические исследования на аппарате Toshiba Xario и комплексные уродинамические исследования (КУДИ) на уродинамической системе Delphis компании Laborie Medical Technologies (Канада) согласно рекомендациям ICS 2002 г.

Инвазивные уродинамические исследования (УДИ) проводились после устранения активного воспаления.

В ходе статистической обработки полученных данных использовали методы описательной статистики и выборочных сравнений.

Для всех показателей рассчитывали: средние значения, 95% доверительный интервал для среднего значения (95% ДИ), медиану и квартили. Расчет 95% ДИ проводили с помощью процедуры бутстрепа (n=9999). При

сравнении групп пациентов в качестве омнибусного теста использовали критерий Краскела – Уоллиса. Для оценки изменения показателей во времени в разных группах и значимости различия их значений использовали многофакторный дисперсионный анализ. Расчеты выполнены в пакетах Statistica (version 8.0; StatSoft Inc.), PAST (version 2.17c) и TpX (version 1.5). Во всех случаях различия считали статистически значимыми при $p \leq 0,05$, незначимыми – при $p > 0,10$; в промежуточных случаях ($0,05 < p \leq 0,10$) обнаруженные эффекты обсуждали как тенденции.

Результаты и обсуждение

При оценке результатов предоперационного обследования больных обнаружено, что в группах пациентов, которые после операции получали лечение, были более выражены симптомы гиперактивного мочевого пузыря (ГМП) в сравнении с группой контроля, за пациентами которой, проводилось только наблюдение. А именно, симптомы наполнения были 9,95 (8,77-11,13) и 9,65 (8,47-10,83) в группах пациентов, которые после ТУРП получали только медикаментозную терапию и медикаментозную терапию, дополненную термотерапией простаты в отличие от 5,65 (4,94-6,36) в группе контроля. Частота императивных позывов перед операцией была 2,50 (1,70-3,30), 2,55 (1,80-3,30) в группах пациентов, которые после ТУРП получали лечение, и 1,90 (1,05-2,75) в группе контроля.

До операции простатит выявлен у 30 (50%) пациентов, соответственно, также у 30 (50%) пациентов простатит не выявлен. В литературе, посвященной оценке частоты хронического простатита при ДГПЖ, очень большой разброс цифр – от 30 до 99% [3,6,7].

По количеству человек с простатитом исследуемые группы пациентов не различались.

При проведении КУДИ выявлено, что в группах пациентов, которые после операции получали лечение, было больше лиц с ГД, чем в группе контроля, а именно: 11 (55%) и 16 (80%) человек. В группе контроля ГД выявлена только у 6 (30%) человек. Именно этим и объяснено наличие более выраженных симптомов ГМП у пациентов, которые в дальнейшем получали лечение.

Всего ГД до операции выявлена у 33 (55%) пациентов. Это согласуется с данными З.К. Гаджиевой, которая выявила ГД у 58,25% пациентов с инфравезикальной обструкцией (ИВО), обусловленной ДГПЖ [2].

Выявляемость СССД в предоперационном периоде в рассматриваемых группах пациентов статистически не отличалась.

В предоперационном периоде, по данным допплерографического исследования, абсолютно у всех пациентов определено нарушение кровообращения в простате, проявляющееся в снижении показателей максимальной систолической скорости кровотока, снижении венозной скорости кровотока, уменьшении плотности сосудов в простате и увеличении диаметра вен парапростатического сплетения. При оценке показателей кровотока, статистически значимой разницы между рассматриваемыми группами пациентов не было.

Отмечено, что у пациентов с простатитом нарушения кровообращения простаты выражены в большей степени, а наибольшее снижение показателей скорости кровотока выявлено у пациентов с бактериальным простатитом (максимальная систолическая скорость кровотока 4,33 (4,13-4,5) см/с, плотность сосудов простаты 0,797 (0,786-0,809) сос/см^2). У пациентов без простатита максимальная систолическая скорость кровотока составила 4,76 (4,67-4,85)см/с, плотность сосудов простаты – 0,857 (0,849-0,866) сос/см^2.

Замедление кровотока в простате на фоне простатита отмечают и другие исследователи, оценивавшие параметры кровотока с помощью допплерометрии [6, 7].

При оценке показателей кровообращения у пациентов с ГД в сравнении с пациентами без ГД статистически значимого снижения активности кровотока не выявлено. Это на первый взгляд не согласуется с тем, что есть доказательства развития ГД на фоне нарушения кровообращения, но у всех исследуемых нами пациентов нарушения кровообращения простаты присутствуют.

У пациентов со СССД определено наиболее значимое снижение пиковой систолической скорости кровотока (у пациентов со СССД- 4,56 (4,45 – 4,67) см/с, у пациентов с нормальной сократимостью детрузора – 4,41 (4,26 – 4,56) см/с); повышение индекса резистентности (у пациентов со СССД – 0,603 (0,589 – 0,616), у пациентов с нормальной сократимостью детрузора – 0,584 (0,561 – 0,600)). Это свидетельствует о более выраженных нарушениях кровообращения у пациентов с выявленной СССД, что, вероятно, и является причиной данного состояния.

Через 6 недель после ТУРП у пациентов всех 3-х групп было отмечено снижение суммарного балла IPSS за счет устранения симптомов опорожнения. Балл симптомов наполнения изменился незначительно.

Уменьшение после ТУРП в основном обструктивной симптоматики отмечают и

другие авторы [5]. Уменьшение проявления ИВО во всех группах подтверждается объективными данными – увеличение максимальной скорости потока мочи. Максимальная скорость мочеиспускания (Qmax) увеличилась и составила от 12,65 (11,51-13,79) до 13,35 (12,07-14,63) мл/с в разных группах. Значения индекса обструкции после ТУР снизились и стали близки к границе отсутствия ИВО – от 15,21 (10,65-19,77) до 15,71 (11,59-19,83).

У 34 (56,67%) пациентов всех групп через 6 недель после ТУРП выявлена ГД, что сопоставимо с результатами E.K. Seaman и соавт. (1994), которые после ТУРП выявили ГД у 50% пациентов [9], и З.К. Гаджиевой – 46,9% [2].

Учитывая результаты гистологического исследования фрагментов резецированной аденоматозной ткани предстательной железы, у некоторых пациентов впервые установлено наличие простатита. До операции при микроскопии и бактериологическом исследовании секрета простаты изменений не было выявлено. Таким образом, общее число пациентов с простатитом составило 53 (88,33%) человека. До операции считалось, что простатит присутствует у 30 (50%) человек. Наши результаты объясняют большой диапазон значений данного показателя, встречающийся в литературе. Все исследователи сходятся на том, что наиболее информативным в определении наличия и характера простатита являются микроскопическое и бактериологическое исследования резецированных фрагментов предстательной железы [6, 9]. Только при гистологическом исследовании можно установить истинное наличие или отсутствие простатита.

При оценке показателей кровотока простаты отмечено, что средние значения индекса резистентности после ТУРП во всех группах составили более 6,1, а до операции его значения во всех группах были менее 6,0. Это свидетельствует об увеличении резистентности сосудистой стенки и ослаблении кровотока, что может быть результатом операционной травмы.

Далее нами проведено комплексное исследование пациентов после окончания лечения на протяжении 6 месяцев.

Анализ изменений выраженности проявлений СНМП показывает, что по окончании лечения у пациентов достоверно менее выражены проявления ГМП. А именно, меньшая частота суточных мочеиспусканий – 6,6 (6,3-6,9) и 6,3 (6,0-6,7) в исследуемых группах, 7,5 (6,9-8,1) – в группе контроля, значительно меньшая частота императивных позывов – 0,15 (0,00-0,25) и 0,20 (0,00-0,45) в исследуемых группах, в группе контроля – 0,90 (0,50-1,20), меньше балл симптомов наполнения – 2,3 (1,8-2,8) и 1,8 (0,6-3,0), в группе контроля – 4,2 (3,6-4,8).

Эти данные показывают, что используемое лечение способствует достоверному устранению симптомов наполнения, особенно успешно устраняется ургентность, которая значительно снижает качество жизни пациентов.

Анализ результатов уродинамических исследований по окончании лечения показывает, что отмечается снижение Qmax в группе пациентов, которые получали м-ХЛ с α-АБ (12,9 (11,7-14,1) мл/с). Снижение скорости потока мочи связано с небольшим снижением сократимости мочевого пузыря. Индекс сократимости в группах пациентов, которые получали медикаментозную терапию, был ниже – 95,6 (89,9-102).

А у пациентов, которым проводилась трансректальная микроволновая гипертермия в дополнение к медикаментозному лечению α-АБ с м-ХЛ, скорость мочеиспускания оказалась наиболее высокой – 15,3 (14,0-16,5) мл/с. Более сильная сократимость детрузора (индекс сократимости 107 (101-113)) и более высокая скорость мочеиспускания при включении в программу лечения трансректальной микроволновой гипертермии могут быть обусловлены улучшением микроциркуляции в простате, шейке мочевого пузыря и уменьшением ишемических изменений, которые были вызваны наличием ИВО до операции и послеоперационной травмой.

Следовательно, у пациентов с более низкой сократимостью мочевого пузыря в послеоперационном периоде целесообразно использование трансректальной микроволновой гипертермии. Р. Э. Амдий для лечения пациентов со сниженной сократительной способностью детрузора у пациентов после ТУРП предлагал использование α-АБ, однако при выраженных нарушениях сократимости автор не отметил значимого эффекта от монотерапии α-АБ [1]. Одним из выходов в данной ситуации может быть включение в программу лечения трансректальной микроволновой гипертермии.

Обращает внимание успешное устранение симптомов ГМП и уменьшение частоты ГД при использовании обеих рассматриваемых программ лечения. По окончании лечения ГД присутствовала у 1 человека из получавших медикаментозную терапию, у пациентов, лечение которых было дополнено термотерапией, ГД не была выявлена ни у одного человека, в группе контроля ГД выявлена у 4 человек.

Наши данные по эффективности м-ХЛ в устранении СНМП, вызванных гиперактивностью детрузора после ТУРП, подтверждают

данные К.Л. Локшина с соавт. [4]. Положительный эффект в устранении ирритативной симптоматики, увеличении скорости мочеиспускания у пациентов после ТУР по поводу ДГПЖ при использовании трансректальной микроволновой гипертермии и приеме α-АБ так же, как и мы, отмечает А.А. Патрикеев [6].

Дисперсионный анализ полученных нами данных допплерографии простаты показал, что на фоне проводимого лечения наиболее значительное улучшение кровотока произошло у пациентов, которые наряду с медикаментозной терапией получили курс трансректальной микроволновой гипертермии. А именно, у пациентов, лечение которых было дополнено микроволновой гипертермией, отмечены максимальная систолическая скорость кровотока в сосудах простаты (9,21 (9,11-9,30)см/с) и наименьшие значения индекса резистентности (0,48 (0,472-0,487), а также более высокая плотность сосудов (1,501 (1,483-1,519) сос/см^2).

Наименее активный кровоток отмечен в группе пациентов, за которыми в послеоперационном периоде проводилось только наблюдение. Максимальная систолическая скорость кровотока в сосудах простаты составила 4,88 (4,78-4,99) см/с, отмечены наиболее высокие значения индекса резистентности (0,650 (0,636-0,663) и низкая плотность сосудов (0,800 (0,791-0,809) сос/см^2).

Это доказывает, что использование термотерапии активизирует кровообращение простаты, которое в свою очередь способствует устранению ишемических изменений в зоне ТУР и шейке мочевого пузыря.

Ни у одного пациента за время исследования не зарегистрировано осложнений лечения, потребовавших его отмену.

Через 6 месяцев после окончания лечения были оценены отдаленные результаты.

У больных, получавших лечение, через год после операции балл симптомов наполнения составил 3,9 (3,0-4,7) и 3,6 (2,7-4,6) соответственно, что достоверно ниже балла симптомов наполнения у пациентов, за которыми проводилось только наблюдение – 5,3 (4,2-6,5).

Анализ данных КУДИ показал, что через 6 месяцев после окончания лечения у пациентов всех групп отсутствовала ИВО, средние показатели индекса обструкции соответствовали хорошей сократимости детрузора, показатели индекса опорожнения свидетельствовали о хорошем опорожнении мочевого пузыря.

Наилучшие уродинамические показатели отмечены у пациентов, лечение которых было дополнено трансректальной микроволновой гипертермией. У этих пациентов были наиболее высокие показатели Qmax (17,1 (15,6-18,6) мл/сек), ниже индекс обструкции (2,5 (-0,7-5,7)), выше индекс сократимости (119 (111-126)) и индекс опорожнения (97,3 (95,9-98,4)), наименьшее число пациентов с ГД (2 человека) и СССД (3 человека).

Наихудшие уродинамические показатели определены у пациентов, которые не получали лечения после ТУРП. Значение Qmax составило 13,4 (12,4-14,5) мл/с, наиболее высок индекс обструкции (10,8 (8,6-12,9)), наиболее низки индекс сократимости (105 (99,4-110)) и индекс опорожнения (86,2 (84,7-87,6)), наибольшее число пациентов с ГД (6 человек) и СССД (5 человек).

Статистический анализ показал, что проведенное лечение достоверно способствует устранению ГД. СССД наиболее эффективно удалось устранить у пациентов, лечение которых дополнено термотерапией.

В группе контроля значимого уменьшения пациентов с ГД и СССД нет.

Анализируя данные допплерографического исследования простаты, можно отметить, что через 6 месяцев после окончания лечения наиболее активный кровоток простаты сохраняется у пациентов, лечение которых дополнялось трансректальной микроволновой гипертермией. А именно, выше пиковая систолическая скорость (7,24 (7,10-7,38) см/с), ниже индекс резистентности (0,519 (0,510-0,528)) и выше плотность сосудов (1,420 (1,407-1,433) сос/см^2). Наименее активный кровоток у пациентов, за которыми после ТУРП проводилось только наблюдение: пиковая систолическая скорость составила 4,61 (4,53-4,7) см/с), индекс резистентности - 0,672 (0,664-0,680)), плотность сосудов - 0,768 (0,759-0,778) сос/см^2).

При оценке показателей кровотока в динамике отмечено, что по истечении 6 месяцев после окончания лечения кровоток стал менее активным, чем был сразу после окончания лечения, однако показатели кровотока значимо выше, чем до ТУРП и в раннем послеоперационном периоде.

Суммарный анализ полученных данных свидетельствует о том, что всем пациентам показано проведение лечения после ТУРП для устранения СНМП.

Однако необходим дифференцированный подход к лечению в зависимости от причины, вызывающей СНМП.

При наличии хронического простатита и выявлении возбудителя назначается антибактериальная терапия. Поскольку при про-

статите выявлено выраженное нарушение кровообращения, то лечение целесообразно дополнить трансректальной микроволновой гипертермией. Мы определили значимое улучшение кровотока в простате и устранение СНМП при применении этого метода лечения.

Если причиной СНМП является гиперактивность детрузора, то для его ликвидации достаточно использовать медикаментозную терапию. В нашем исследовании положительный эффект получен от комбинации α-АБ и м-ХЛ. В настоящее время мы проводим оценку эффективности монотерапии каждой из этих групп препаратов в устранении СНМП.

При наличии СССД целесообразно использовать трансректальную микроволновую гипертермию. Мы получили положительный результат в устранении СССД. а также был отмечен положительный эффект от термотерапии и в отдаленном периоде после проведенного лечения.

Заключение

Таким образом, проведенное нами исследование свидетельствует о том, что после ТУРП наряду с оценкой клинических симптомов использование комплексных уродинамических исследований позволяет установить причину СНМП и выбрать рациональную программу лечения в послеоперационном периоде.

Обоснованные по данным литературы соображения о целесообразности и эффективности применения α-адреноблокаторов и м-холинолитиков в сочетании с трансректальной микроволновой гипертермией простаты в проведенном нами исследовании продемонстрировали высокую эффективность и безопасность их применения для устранения СНМП после ТУРП.

Сведения об авторах статьи:

Иващенко Владимир Анатольевич – врач-уролог урологического отделения №3 ГБУЗ ОКБ №3. Адрес: 454021, г. Челябинск, пр. Победы, 287. E-mail: V2009@yandex.ru.

Дюсюбаев Анатолий Александрович – к.м.н., доцент кафедры факультетской хирургии ГБОУ ВПО ЮУГМУ Минздрава России. Адрес: 454092, г. Челябинск, ул. Воровского, 64.

ЛИТЕРАТУРА

1. Амдий, Р.Э. Диагностическое и прогностическое значение уродинамических исследований нижних мочевых путей у больных инфравезикальной обструкцией и нарушением сократимости детрузора: дис. … д-ра мед.наук. – СПб., 2007. – 336 с.
2. Гаджиева З.К. Уродинамические исследования в диагностике и лечении нарушений мочеиспускания: автореф. дис. …д-ра мед. наук. – М., 2009. – 36 с.
3. Лечение хронического неспецифического уретрита и простатита новыми аппаратами локального теплового воздействия /Б.Н. Жиборев [и др.] // Урология. – 2000. – №3. – С. 37-41.
4. Локшин, К.Л. Современные возможности медикаментозной терапии при сохранении ирритативных симптомов после ТУР ДГПЖ. Эффективная фармакотерапия/ К.Л. Локшин, М.Р. Тангриберганов, З.К. Гаджиева // Урология и нефрология. – 2012. – № 1. – С. 24-27.
5. Послеоперационные урологические осложнения трансуретральных электрохирургических вмешательств на предстательной железе по поводу аденомы / А.Г. Мартов [и др.] //Урология. – 2006. – № 2. – С. 25-31.
6. Патрикеев, А.А. Медицинская реабилитация больных после трансуретральной резекции доброкачественной гиперплазии предстательной железы: дис. … канд. мед. наук. – Челябинск, 2005. – 169 с.
7. Ткачук И.Н. Осложнения трансуретральной резекции простаты у больных доброкачественной гиперплазией предстательной железы и пути их профилактики: дис. … канд. мед. наук. – СПб., 2011. – 166 с.
8. Guidelines on the Managament of Male Lower Urinary Tract Symptoms (LUTS), incl. Bening Prostatic Obstruction (BPO). Update February 2012. / M. Oelke [et al.] // Europian Association of Urology, 2013.
9. Persistence or recurrence of symptoms after transurethral resection of the prostate: a urodynamic assessment / E.K.Seaman [et al.] // J, Urol. – 1994. – Vol. 152, № 3. – P. 935-937.

УДК 616.61-003.4
© Д.А. Кисляков, М.Э. Еникеев, Е.В. Шпоть, 2015

Д.А. Кисляков, М.Э. Еникеев, Е.В. Шпоть

РЕТРОПЕРИТОНЕОСКОПИЧЕСКАЯ РЕЗЕКЦИЯ ПРОСТЫХ КИСТ ПОЧЕК

ГБОУ ВПО «Первый Московский государственный медицинский университет им. И.М. Сеченова» Минздрава России, г. Москва

В статье представлены результаты 25 ретроперитонеоскопических резекций стенок кист почек, выполненных по поводу крупных, симптоматических простых кист. Также приводятся данные сравнения двух групп наблюдения: первая группа (n=20) – только резекция стенки кисты, вторая группа (n=5) – резекция стенки с подшиванием паранефрального жира к основанию кисты. Возраст пациентов варьировал от 35 до 68 лет. Проводилась оценка эффективности и безопасности применения метода фиксации паранефрального жира к основанию резецированной кисты. Оценку эффективности осуществляли по данным УЗИ через каждые 6 месяцев. Результаты показали, что в период наблюдения от 6 до 24 месяцев рецидив кист составил 8% (2 наблюдения) в группе резекции стенки кисты без подшивания паранефрального жира. У одного из пациентов во время первой операции отмечалось наличие еще одной, рядом расположенной кисты, которая также была резецирована. Среди пациентов группы резекции кисты (n=5) с подшиванием паранефрального жира к основанию кисты в период наблюдения от 6 до 12 месяцев рецидивов не выявлено.

Ключевые слова: простая киста почки, ретроперитонеоскопическая резекция кист почек, декортикация кист.

D.A. Kislyakov, M.E. Enikeev, E.V. Shpot

RETROPERITONEAL LAPAROSCOPIC DECORTICATION OF SIMPLE RENAL CYSTS

Twenty five patients underwent retroperitoneoscopic decortication of symptomatic simple renal cysts. A comparison of two groups of observations is presented - the first group (N = 20), only resection of the cyst wall, the second group (N = 5) wall resection with suturing perirenal fat to the base of the cyst. The age of patients ranged from 35 to 68 years. The purposes of this research are to evaluate the effectiveness and safety of the method of fixing the perirenal fat to the base of the cyst. Evaluation of the effectiveness was performed by ultrasound every 6 months. The results showed that during the observation period of 6 to 24 months recurrent rate was 8% (2 cases) in the group of cyst wall resection without suturing perirenal fat. In one case during the first operation the presence of a second small cyst, located next to the cyst, which was also resected was noticed. Among patients in the resection group of the cyst with a fixing stitch perirenal fat to the base of the cyst (N = 5) during the observation period of 6 to 12 months revealed no recurrence.

Key words: simple renal cyst, retroperitoneal laparoscopic simple renal cyst deroofing, retroperitoneal laparoscopic simple renal cyst decortication.

Простая киста почки – доброкачественное, тонкостенное, объемное образование, имеющее фиброзную капсулу и эпителиальную выстилку, развивающееся из паренхимы почки и содержащее, как правило, серозную жидкость.

Простые кисты почек (категории 1 по классификации Bosniak) обычно имеют бессимптомное течение и клинически себя не проявляют. По данным аутопсии в возрасте 50 лет более 50% людей имеют как минимум одну простую кисту почки различного размера [9,10]. Кисты в большинстве случаев локализуются в верхнем и нижнем сегментах почки, причем в нижнем сегменте чаще [2].

Кисты почек, достигая размером более 5 см, могут проявляться клинически: возникают боль в поясничной области на стороне поражения, артериальная гипертензия, воспаление почки, обусловленное компрессией элементов чашечно-лоханочной системы (ЧЛС), гематурия, а при прогрессировании заболевания – сморщивание почки [6,7]. Подобные симптоматические кисты, как правило, требуют оперативного лечения. Таким образом, кисты почек, превышающие размеры 5 см, принято рассматривать как потенциальный субстрат для того или иного хирургического лечения [3].

Выбор вида хирургического лечения при простых кистах почек претерпел определенную эволюцию – от традиционных открытых забрюшинных оперативных пособий, таких как резекция почки, нефрэктомия и резекция стенок кисты, к пункционным и лапароскопическим вмешательствам.

В настоящее время наиболее распространены следующие виды хирургического лечения кист почек:

1) лапароскопическая трансабдоменальная резекция стенки кист почек;

2) лапароскопическая ретроперитонеоскопическая резекция стенок кист почек;

3) пункция кист под УЗ-контролем (с дренированием или без) с введением или без введения склерозирующего препарата.

Основными критериями оценки эффективности той или иной операции по поводу простых кист почек являются техническая сложность и осложнения оперативного пособия, а также частота рецидивов.

Традиционные открытые оперативные пособия при простых кистах в настоящее время практически не выполняют в связи с травматичностью и более длительным послеоперационным периодом в отличие от современных минимально инвазивных методик [1,5].

Пункционные методики, несомненно, имеют ряд преимуществ: местная анестезия, относительная простота выполнения и легкость освоения, сравнительно невысокая стоимость. Тем не менее, несмотря на все преимущества и превентивные противорецидивные меры (введение склерозанта и дренирование), пункционные методы имеют высокий (до 30-70%) уровень рецидивирования [12]. Кроме того, при введении склерозанта существует риск развития стриктур мочевых путей [13]. При расположении кисты по передней поверхности почки и в верхнем ее сегменте повышается риск повреждения почки и рядом расположенных органов во время пункции.

Помимо того, пункционная УЗ-методика в 0,05-2% наблюдений не позволяет своевременно диагностировать опухоль в кисте [3].

Таким образом, требовался поиск новых малоинвазивных и высокоэффективных (сопровождающихся минимальным риском рецидивов) хирургических пособий. В этой связи все большее распространение получают лапароскопические методики.

Впервые описание лапароскопической декортикации симптоматических кист почек, преимуществ и недостатков метода представили Hulbert и его коллеги в 1992 году [14].

Лапароскопические пособия предполагают возможности трансабдоменального и ретроперитонеоскопического доступов. Последний обладает преимуществами ввиду меньшей инвазивности, большей простоты выполнения, сравнительно низкого количества осложнений,

возможности выполнения при наличии операций на брюшной полости в анамнезе.

Лапароскопические пособия, обладая преимуществами открытых операций, таких как визуализация и радикализм, вместе с тем являются минимально инвазивными с быстрым периодом реконвалесценции и хорошим косметическим эффектом. Для профилактики рецидивов при лапароскопических пособиях применяются те же приемы и технологии, что и при традиционной открытой хирургии. Это обработка основания кисты моно- или биполярным электродом и склерозантами, такими как раствор формалина или этилового спирта, электрокоагуляция края резекции стенки кисты, фиксация к основанию кисты паранефральной или забрюшинной клетчатки, а также «выворачивание» стенок кисты наружу при помощи фиксации последних к капсуле почки для предотвращения втягивания их в рубцовый процесс [7].

Согласно классификации лапароскопических операций по уровню сложности (рис. 1) лапароскопическая резекция стенки простой кисты является относительно простой методикой и составляет от 5 до 7 баллов из 21 [11].

Table 2.8 Scoring of the most frequent laparoscopic operations according to their technical difficulty, operative risk and degree of attention (each criterion is scored from 1 to 7). The sum of the three criteria is used to classify each operation according to an increasing level of difficulty:

E (Easy), SD (Slightly Difficult), FD (Fairly Difficult), D (Difficult), VD (Very difficult), ED (Extremely Difficult).

Operations	Technique	Risk	Attention	Overall score	Level of difficulty
Cryptorchidism (diagnostic) (16)	1	1	1	3	E
Cryptorchidism (therapeutic) (17, 18)	2	2	2	4	E
Varicocele (19)	2	1	1	4	E
Resection of cortical renal cyst (20)	2	2	1	5	E
Resection of parapelvic renal cyst	2	3	2	7	SD
Ureterolithotomy (21)	4	2	1/3	7/9	SD/FD
Partial nephrectomy (benign) (2, 22)	3	3	2/3	8	SD
Nephropexy	3	2	3	8	SD
Adrenalectomy (< 6 cm) (23-26)	3	3	3	9	FD
Pelvic lymph node dissection	2	3/4	3	8/9	FD
Colposuspension	4	2/3	3	10	FD
Sacral colpopexy	3/4	4/3	3	10	FD
Nephrectomy (benign disease) (2, 22)	4	4	3	11	FD
Nephro-ureterectomy (transitional cell carcinoma) (27)	4	4	4	12	D
Adrenalectomy (> 6 cm) (28)	4	4	4	12	D
Pyeloplasty (resection suture) (29, 30)	6	3	4	13	D
Partial nephrectomy (tumour) (31)	5	4	5	15	VD
Radical nephrectomy (T1) (32-34)	4/5	4/5	4/5	12/15	VD
Retroperitoneal lymph node dissection (RPLND) (staging) (35-37)	5	6	6	17	VD
Nephrectomy (living donor) (38, 39)	4	7	7	18	ED
RPLND (post-chemotherapy) (35-37)	5	7	7	19	ED
Radical prostatectomy (40-42)	7	5	6/7	18/19	ED

European Association of Urology. Guidlines on laparoscopy, 2002.

Рис. 1. Классификации лапароскопических операций по уровню сложности

Тем не менее, накопив достаточный опыт применения лапароскопических трансабдоменальных и ретроперитонеальных декортикаций, становиться ясно, что рецидивы случаются и при казалось бы радикально выполненной резекции стенок кисты. Эффективность лапароскопического иссечения кист варьирует, по данным разных авторов, от 86,6 до 100% в период наблюдения 12 месяцев [11].

Основными принципиально разными причинами рецидивов кист считают: 1) секретирующий эпителий остающейся стенки кисты; 2) декомпрессия расположенных рядом с основной кистой дополнительных кист, которые получают дополнительный «фактор роста»; 3) ретенционно-воспалительные изменения паренхимы. В эпоху высоких технологий продолжается поиск более совершенных превентивных методик, применение которых позволит оптимизировать эффективность хирургического лечения простых кист почек.

Цель работы – оценить эффективность и безопасность ретроперитонеоскопической резекции кист почек, а также эффективность фиксации паранефральной жировой клетчатки к основанию резецированной кисты для профилактики рецидива кистообразования.

Материал и методы

За период с 2012 по 2015 гг. проведено хирургическое лечение 25 больных с кистами почек. Всем пациентам выполнена ретроперитонеоскопическая резекция стенок простых кист (Bosniak). Клиническими проявлениями являлись боль на стороне поражения (n = 3), артериальная гипертензия (n= 8). У 14 больных клинических проявлений не отмечено, однако отмечался прогрессирующий рост размеров кисты. Размеры кист почек варьировали от 65 до 200 мм (в среднем – 87 мм).

Обследование включало УЗИ почек с допплерографией и мультиспиральную компьютерную томографию (МСКТ) (нативное исследование). При допплерографии у 23 (92%) пациентов отмечали признаки нарушения кровоснабжения паренхимы почки, прилежащей к

кисте. Кисты локализовались справа в 11 (44%), слева – в 14 (56%) наблюдениях.

В ходе операции доступ осуществляли в треугольнике Лесгафта–Гринфельта у 20 (80%) пациентов по классической технике с прохождением люмбодорзальной фасции при помощи тупоконечного зажима и пальцевой ревизией забрюшинного пространства. У 5 (20%) пациентов – с использованием оптических троакаров. Формирование забрюшинной полости осуществляли под эндоскопическим контролем с использованием почкообразного баллона-диссектора у 18 (72%) больных и круглого баллона в 7 (28%) наблюдениях. Для поддержания герметичности забрюшинного пространства использовали канюлю Хассона у 24 (96%) больных и структурный баллон в 1 (4%) наблюдении.

Резекцию стенки кисты осуществляли при помощи ультразвукового скальпеля у 24 (96%) больных, в 1 (4%) наблюдении использовали лапароскопические ножницы с монополярной коагуляцией. От края паренхимы отступали на расстояние от 3 до 10 мм.

Рис. 2. Для фиксирующего шва выбирается бессосудистый участок дна кисты

Рис. 3. Фиксация лоскута из паранефральной жировой клетчатки ко дну кисты при помощи одного наводящего шва

В 20 (80%) наблюдениях ограничивались резекцией стенок кисты (группа 1). У 5 (20%) больных с целью профилактики рецидива после иссечения стенок осуществляли фиксацию лоскута из паранефральной жировой клетчатки к бессосудистым зонам дна кисты при помощи одного наводящего шва (рис. 2,3).

Использовали викрил 3/0 или 5/0 на атравматичной игле. Кровотечения из вен основания кисты во время и после операции не отмечено. Операцию завершали дренированием забрюшинного пространства одним силиконовым дренажем на протяжении 1-2 суток.

Результаты и обсуждение

Среднее время операции составило 54,2 минуты (от 32 до 95 минут). Интраоперационная кровопотеря составила в среднем 15 мл (варьировала от 10 до 50 мл). Значимых интраоперационных и послеоперационных осложнений не отмечено. У пациентов с превентивной фиксацией жирового лоскута к дну кисты рецидивов не было. Рецидивы кист по данным УЗИ выявлены у 2-х (8% от общего числа прооперированных) больных из первой группы. У первого пациента рецидив выявлен при обследовании через 6 месяцев после операции, у второго – через 24 месяца.

У первого пациента отмечен рецидив в области первичной локализации кисты (ранее больной перенес лапароскопическую трансперитонеальную резекцию стенки кисты за 14 месяцев до ретроперитонеоскопического пособия). У второго – рецидив кисты также возник в зоне прежней локализации.

При анализе данного наблюдения отмечено, что интраоперационно в дне первой кисты определялась и была резецирована вторая мелкая (до 10 мм) киста. Размеры рецидивных кист были сравнимы с размерами кист, подвергшихся иссечению.

Выводы

Ретроперитонеоскопическая резекция стенок простых кист почек – эффективный и безопасный способ лечения. Подшивание к бессосудистому участку дна резецированной кисты лоскута из паранефральной клетчатки – безопасная хирургическая манипуляция. Для оценки эффективности и частоты рецидивов при указанной методике требуется большее количество и больший срок наблюдений.

Сведения об авторах статьи:

Кисляков Дмитрий Андреевич – врач-уролог 2 урологического отделения УКБ №2 ГБОУ ВПО «Первый МГМУ им. И.М. Сеченова» МЗ России. Адрес: 119435, г. Москва, ул. Б. Пироговская, 2, стр. 1. E-mail: dakislyakov@gmail.com.

Еникеев Михаил Эликович – д.м.н., доцент, зав. отделением НИИ Уронефрологии и репродуктивного здоровья человека ГБОУ ВПО «Первый МГМУ им. И.М. Сеченова» Минздрава России. Адрес: 119435, г. Москва, ул. Б. Пироговская, 2, стр. 1.

Шпоть Евгений Валерьевич – к.м.н., доцент кафедры урологии ГБОУ ВПО «Первый МГМУ им. И.М. Сеченова» МЗ России. Адрес: 119435, г. Москва, ул. Б. Пироговская, 2, стр. 1.

ЛИТЕРАТУРА

1. Laucks SP, Jr, McLachlan MS. Aging and simple cysts of the kidney // Br J Radiol. – 1981. – № 54. – P. 12-14.
2. Kissane JM. The morphology of renal cyst disease // Perspect Nephrol Hypertens. – 1976. – № 4. – P. 31-63.
3. Лопаткин, Н.А. Простая киста почки / Н.А. Лопаткин, Е.Б. Мазо. – М.: Медицина, 1982.
4. Руководство по урологии /под ред. Н.А. Лопаткина. – М.: Медицина, 1998.

5. Эндовидеохирургические методы иссечения простых кист почек / З.А. Кадыров [и др.] // Экспериментальная и клиническая урология. – 2010. – №3. – С. 62-65.
6. Атлас лапароскопических операций в урологии/ Степанов В.Н., Кадыров З.А. – М.: Миклош, 2001.
7. Comparison of aspiration-sclerotherapy versus laparoscopic decortication in management of symptomatic simple renal cysts / Q Shao [et al.]// J XraySci Technol. – 2013 – Vol. 21(3). – P. 419-428.
8. Su Li-Ming. laparoscopic renal cyst ablation. In: Gill IS, editor. Textbook of laparoscopic urology. 1st ed. NewYork: Informa Healthcare; – 2006. – P. 259.
9. Hulbert JC. Laparoscopic management of renal cystic disease. SeminUrol. 1992;10:239-241.
10. Wein AJ, Kavoussi LR, Novick AC, Partin AW, Peters CA. Laparoscopic surgery of the kidney. In: Kavouisi LR, Schwartz MJ, Gill IS, editors. eds. Campbell-Walsh Urology. 9th edVol 2 Philadelphia, PA: Saunders; 2007:1759-1818.
11. Dunn MD, Clayman RV. Laparoscopic management of renal cystic disease. World J Urol. 2000;18:272-277.
12. Хирургия мочевых и половых органов и забрюшинного пространства/ под ред. А.Я. Пытеля. – М.: Медгиз, 1959.
13. EAU Guidelines on laparoscopy, 2002.Laparoscopic decortication of hilar renal cysts using LigaSure. Erdem MR, Tepeler A, Gunes M, Sılay MS, Akman T, Akcay M, Armagan A, Onol SY. JSLS. – 2014 Apr-Jun;18(2):301-7.

УДК 616.35-002-036.11:616.65]-07
© А.А. Крячко, З.А. Кадыров, М.В. Фаниев, 2015

А.А. Крячко, З.А. Кадыров, М.В. Фаниев

КЛИНИЧЕСКАЯ СИМПТОМАТИКА У ПАЦИЕНТОВ С ХРОНИЧЕСКИМИ ЗАБОЛЕВАНИЯМИ ПРЯМОЙ КИШКИ И ПРЕДСТАТЕЛЬНОЙ ЖЕЛЕЗЫ

ФГБОУ ВПО «Российский университет дружбы народов», г. Москва

В статье проанализирована клиническая симптоматика 140 больных с хроническими заболевания прямой кишки и простаты (ХЗППП). Всем больным кроме общеклинического проведено комплексное обследование с целью постановки основного и сопутствующего диагнозов. Установили, что у больных с ХЗППП кроме основных симптомов имеются разнообразные жалобы и симптомы, не характерные для основного заболевания, которые указывают на наличие сочетанных хронических воспалительных заболеваний прямой кишки и предстательной железы. Кроме того, зафиксирован большой процент психоневрологических, сексуальных и общих симптомов, что указывает на страдание этих больных при длительном течении заболевания.

Ключевые слова: хроническая тазовая боль, геморрой, свищ прямой кишки, анальная трещина, хронический простатит, клиническая симптоматика.

A.A. Krjachko, Z.A. Kadyrov, M.V. Faniev

CLINICAL SYMPTOMS OF PATIENTS WITH RECTUM AND PROSTATE CHRONIC DISEASES

The article analyzes clinical symptoms of 140 patients with chronic diseases of rectum and prostate (HDRP). Apart from general, all patients were conducted a comprehensive examination in order to define primary and secondary diagnoses. It was found that besides the main symptoms patients with HDRP had also a variety of complaints and symptoms that are not typical to the underlying disease, which indicated the presence of associated chronic inflammatory rectum and prostate diseases. In addition, a large percentage of neuropsychiatric, sex and general symptoms were registered indicating that these patients suffered during prolonged course of the disease.

Key words: chronic pelvic pain, hemorrhoids, rectal fistula, anal fissure, chronic prostatitis, clinical symptoms.

Хронические заболевания прямой кишки и предстательной железы (ХЗППП) являются самим распространенным заболеваниям у мужчин и им посвящено большое количество научных работ. При этом известно, что последние десятилетия все воспалительные заболевания органов малого таза, брюшной полости и забрюшинного пространства объединены термином «хроническая тазовая боль» (ХТБ). И они считаются мультидисциплинарной проблемой. В рамках этого диагноза проводится дифференцированный подход к диагностике и лечению [1-3]. Одной из главных причин ХТБ являются хронические заболевания прямой кишки и предстательной железы, которые в их взаимосвязи мало изучены. При этом многие авторы отмечают частое рецидивирование заболеваний прямой кишки и развитие большого количества послеоперационных осложнений, что заставляет искать новые методы лечения этих заболеваний [3-5]. В этой связи становится актуальным анализ клинической симптоматики больных ХЗППП.

Материал и методы

В настоящей работе нами проанализированы результаты обследования 140 больных ХЗППП мужского пола с анамнезом заболевания более 3-х лет, проходивших обследование и лечение в 3-х медицинских учреждениях за период с 2010 по 2014 гг. Всех пациентов с ХЗППП в зависимости от преобладания основных симптомов и обращения к специалисту с конкретным диагнозом разделили на 4 группы. В I группу включили 61 (43,6%) пациента, страдающего хроническим геморроем (ХГ), во II группу – 55 (39,3)%) пациентов с хроническим простатитом, в III группу – 12 (8,6%) со свищом прямой кишки (СПК) и IV

группу составили 12 (8,6%) больные с хронической анальной трещиной (ХАТ). Возраст пациентов варьировал от 20 до 69 лет (средний возраст составил 42,5±0,5 года).

Всем больным с целью установки окончательного диагноза проведено комплексное клинико-лабораторное исследование, включая микроскопию и посев секрета простаты, ТРУЗИ, урофлоуметрию, инструментальное исследование прямой кишки и др.

Результаты и обсуждение

Как правило, обследование начинали с изучения клинических проявлений заболеваний. Несмотря на наличие конкретного заболевания, тщательный сбор анамнеза показал, что многие больные имеют разнообразные жалобы, не характерные для основного заболевания. Общая симптоматика вне зависимости от основного и сопутствующего заболеваний у 140 больных представлена в таблице.

Таблица

Частота клинических симптомов у обследованных больных

Клиническая симптоматика	Количество больных	
	абс.	%
Дискомфорт в заднем проходе, наружных половых органов и промежности	140	100
Боли разной интенсивности в области наружных половых органов, заднем проходе и промежности	140	100
Боли по ходу уретры, в малый таз, крестец и др.	105	75
Отделяемое из уретры	24	16,2
Увеличение геморроидальных узлов	48	32,3
Кровянистые выделения из ануса в анамнезе	84	60
Дизурия	109	77,9
Отделяемое из свищевого хода	12	8,6
Острая задержка мочи	22	15,7
Запоры	48	34,3
Вегетативные симптомы (анальный зуд, потливость промежности и мошонки)	45	37,5
Психоневрологические расстройства (депрессия, раздражительность, тревожность, общая потливость, нарушение сна)	72	51,1
Сексуальные проблемы (снижение либидо, быстрая эякуляция, боязнь заниматься сексом, снижение или отсутствие потенции)	92	65,7
Общие симптомы (утомляемость, сонливость и слабость)	68	48,6

Все больные 140 (100%) всегда или часто имели жалобы на дискомфорт в области заднего прохода, промежности или наружных половых органов. Боли разной интенсивности в области заднего прохода, промежности или наружных половых органов зафиксированы у всех 140 (100%)больных. Боли другой локализации (по ходу уретры, в малый таз, крестец и др.) зафиксировали у 105 (75%) больных, выделение из уретры – у 24 (16,2%), увеличение и выпадение геморроидальных узлов – у 48 (32,3%), кровянистые выделения из прямой кишки в анамнезе – у 84 (60%), дизурия – у 109 (77,9%), наличие отделяемого из свищевого хода – у 12 (8,6%), острая задержка мочи в анамнезе – у 22 (15,7%), запоры у 20 (14,3%), вегетативные симптомы – у 45 (37,5%), психоневрологические симптомы – у 72 (51,1%), сексуальные проблемы – у 92 (65,7%) и общие симптомы – у 68 (48,6%) больных.

У больных ХГ распространенными жалобами были дискомфорт и боли в области заднего прохода, наличие увеличенных в размере геморроидальных узлов, нередко их выпадение и затруднения при акте дефекации. Однако тщательный сбор анамнеза у многих больных выявил разнообразные жалобы на протяжении всего перенесенного заболевания. У 61 (100%) больного I группы зафиксированы жалобы на боли разной интенсивности и дискомфорт в заднем проходе, наружных половых органах и промежности, а также боли другой локализации (по ходу уретры, в малый таз, крестец и др.). Кровянистые выделения из прямой кишки зафиксированы у 38 (62,3%) больных, выпадение и увеличение геморроидальных узлов – у 32 (52,5%), выделение из уретры – у 4 (6,5%), дизурия – у 44 (72,1%), острая задержка мочи в анамнезе – у 6 (4,9%), запоры – у 12 (19,7%), вегетативные симптомы – у 30 (49,2%), психоневрологические симптомы – у 28 (45,9%), сексуальные расстройства – у 34 (55,7%) и общие симптомы – у 18 (29,5%) пациентов.

Все больные со свищами прямой кишки проперированы от 1 до 3-х раз. У 12 (100%) больных зафиксировали отделяемое по свищевому ходу, а также боль и дискомфорт в области заднего прохода, наружных половых органов и промежности. Боли другой локализации зафиксированы у 4 (33,3%) больных, кровянистые выделения из прямой кишки – у 8 (66,7%), увеличение геморроидальных узлов – у 2 (16,7%), дизурия – у 7 (58,3%), запоры – у 4 (33,3%), вегетативные симптомы – у 2 (16,7%), психоневрологические симптомы – у 6 (50,0%), сексуальные расстройства – у 7 (58,3%) и общие симптомы – у 3 (25%) пациентов.

У 12 (100%) больных ХАТ основными симптомами были боли в заднем проходе, кровотечение из прямой кишки после акта дефе-

кации. Боли и дискомфорт в области наружных половых органов, промежности и другой локализации были у 10 (83,3%) больных, кровянистые выделения из прямой кишки – у 4 (33,3%), увеличение геморроидальных узлов – у 3 (25%), дизурия – у 6 (33,3%), запоры – у 3 (25%), вегетативные симптомы – у 3 (25%), психоневрологические симптомы – у 5 (41,7%), сексуальные расстройства – у 6 (50%) и общие симптомы – у 4 (33,3%) пациентов.

У больных ХП боли разной интенсивности в области наружных половых органов, заднем проходе и промежности, а также дискомфорт в заднем проходе, наружных половых органов и промежности отмечали все 55 (100%) больные. Боли по ходу уретры, за лобком, в малый таз, крестец и др. зафиксированы у 35 (63,6%) пациентов, дизурия – у 52 (94,5%), выделение из уретры (слизистые, простаторрея, сперматоррея) – у 19 (34,5%), острая задержка мочи – у 16 (29,1%), увеличение и выпадение геморроидальных узлов – у 11 (20%), запоры – у 29 (52,7%), вегетативные нарушения – у 10 (18,2%), психоневрологические симптомы – у 33 (60%), сексуальные нарушения – у 50 (90,9%) и общие симптомы – у 43 (78,3%) больных.

Анализ полученных результатов больных с хроническими заболеваниями прямой кишки и простаты показал, что большинство больных имеют сочетанные поражения. При тщательном сборе анамнеза выясняется, что у большинства кроме характерных симптомов нередко присутствуют нехарактерные симптомы, на которые чаще всего специалисты не обращают внимание.

Сведения об авторах статьи:

Крячко Андрей Александрович – аспирант кафедры эндоскопической урологии ФПКМР ФГБОУ ВПО РУДН. Адрес: 117198, г. Москва, ул. Миклухо-Маклая, 6. E-mail: akryachko777@mail.ru.

Кадыров Зиератшо Абдуллоевич – д.м.н., профессор, зав. кафедрой эндоскопической урологии ФПКМР ФГБОУ ВПО РУДН. Адрес: 117198, г. Москва, ул. Миклухо-Маклая, 6. E-mail: zieratsho@yandex.ru.

Фаниев Михаил Владимирович – к.м.н., доцент кафедры эндоскопической урологии ФПКМР ФГБОУ ВПО РУДН. Адрес: 117198, г. Москва, ул. Миклухо-Маклая, 6. E-mail: aniev.mv@gmail.com.

ЛИТЕРАТУРА

1. Белова, А.Н., Крупина, В.Н. Хроническая тазовая боль: руководство для врачей. – М.: Антидор, 2007. – 572 с.
2. Ишонаков, Х.С. Особенности диагностики и лечения острых воспалительных заболеваний прямой кишки при сопутствующем хроническом простатите: дисс.... канд. мед. наук. – Душанбе, 2003. – 123 с.
3. Лопаткин, Н.А. Урология. Национальное руководство. – М.: Геотар–Медиа, 2009. – 1024 с.
4. Category III chronic prostatitis/chronic pelvic pain syndrome: insights from the National Institutes of Health Chronic Prostatitis Collaborative Research Network studies / J.C. Nickel [et al.] // Curr Urol Rep. – 2008. – Jul, Vol. 9, N 4. – P. 320-327.
5. Rogers A. Transperitoneal laparoscopic left gonadal vein ligation can be the right treatment option for pelvic congestion symptoms secondary to nutcracker syndrome/ A.Rogers, A.Beech, B. Braithwaite // Vascular.– 2007. – Jul–Aug. – 15(4). – P.238-240.

УДК 616.35-002-036.11:616.65]-07
© А.А. Крячко, З.А. Кадыров, М.В. Фаниев, 2015

А.А. Крячко, З.А. Кадыров, М.В. Фаниев

НЕКОТОРЫЕ РЕЗУЛЬТАТЫ КОМПЛЕКСНОГО ОБСЛЕДОВАНИЯ БОЛЬНЫХ С ХРОНИЧЕСКИМИ ВОСПАЛИТЕЛЬНЫМИ ЗАБОЛЕВАНИЯМИ ПРЯМОЙ КИШКИ И ПРЕДСТАТЕЛЬНОЙ ЖЕЛЕЗЫ

ФГБОУ ВПО «Российский университет дружбы народов», г. Москва

В статье проанализированы результаты комплексного обследования 140 больных с хроническими заболевания прямой кишки и простаты (ХЗППП). На основании полученных результатов комплексного обследования установлено, что у больных с ХЗППП изолированный хронический простатит (ХП) и хронический геморрой (ХГ) встречались только у 7 (12,7%) и 8 (13,1%) больных соответственно. Во всех остальных 53 (86%) случаях ХГ сочетался с ХП и из них у 50 (87,3%) больных ХП обнаружены геморроидальные узлы. У всех больных со свищами прямой кишки (СПК) и хронической анальной трещиной (ХАТ) зафиксировано наличие геморроидальных узлов или ХП.

Ключевые слова: хронические заболевания прямой кишки, хроническая тазовая боль, геморрой, свищ прямой кишки, анальная трещина, хронический простатит.

A.A. Krjachko, Z.A. Kadyrov, M.V. Faniev

SEVERAL RESULTS OF COMPREHENSIVE EXAMINATION OF PATIENTS WITH CHRONIC INFLAMMATORY RECTUM AND PROSTATE DISEASES

The paper analyzes the results of a comprehensive examination of 140 patients with chronic diseases of rectum and prostate (HDRP). It was found that patients with HDRP based on findings of a comprehensive examination recorded that isolated chronic prostatitis and chronic hemorrhoids were found only in 7 (12,7%) and 8 (13,1%) patients, respectively. In all other 53 (86%) cases CH combined with CP and in 50 (87,3%) patients with CP hemorrhoids were detected. All patients with RF and AF were reported to have hemorrhoids and CP.

Key words: chronic diseases of the rectum, chronic pelvic pain, hemorrhoids, rectal fistula, anal fissure, chronic prostatitis.

Среди наиболее частых жалоб со стороны мужчин в амбулаторной практике присутствует боль различной интенсивности в малом тазу, причинами которой чаще всего являются хронический простатит или воспалительные заболевания прямой кишки, которые, по данным литературы, составляют до 40% [1-4]. Хронический простатит, по данным отечественных авторов, становится причиной тазовой боли у 8-35% мужчин в возрасте 20-40 лет [4-7]. Клиническая картина при данной патологии нередко завуалирована хроническими заболеваниями прямой кишки. Хронические заболевания прямой кишки, а точнее ее терминального отдела, включают три наиболее распространенных заболевания – хронический геморрой, хронические анальные трещины и свищи прямой кишки. В связи с этим анализ комплексного обследования больных с хроническими заболеваниями прямой кишки и простаты (ХЗППП) является актуальным.

Материал и методы

В настоящей работе нами проанализированы результаты обследования 140 больных мужского пола с ХЗППП с анамнезом заболевания более 3-х лет, проходивших обследование и лечение в 3-х медицинских учреждениях за период с 2010 по 2014 гг. Все пациенты с ХЗППП в зависимости от преобладания основных симптомов и конкретного диагноза были разделены на 4 группы. В I группу вошел 61 (43,6%) пациент, страдающий хроническим геморроем (ХГ), II группу составили 55 (39,3)% пациентов с хроническим простатитом, III группу – 12 (8,6%) человек со свищом прямой кишки (СПК) и IV группу составили 12 (8,6%) больных с хронической анальной трещиной (ХАТ). Возраст пациентов варьировал от 20 до 69 лет (средний возраст составил 42,5±0,5 года).

Всем больным проведено комплексное клинико-лабораторное исследование, включающее оценку качества жизни, микроскопию и посев секрета простаты, ТРУЗИ, урофлоуметрию, инструментальные исследования прямой кишки и другие исследования, позволяющие выявить клинико-лабораторные и инструментальные признаки основного и сопутствующего заболеваний прямой кишки и предстательной железы.

Результаты и обсуждение

У 52 (85,2%) больных ХГ кроме характерных симптомов выявлены нехарактерные жалобы на боли и дискомфорт в области промежности, наружных половых органов, крестца, малого таза и других областей, что указывает на наличие сопутствующих заболеваний (табл.1).

Таблица 1

Результаты клинико-лабораторных и инструментальных методов исследований у больных с ХЗППП

Методы и параметры обследования	Группа					
	ХГ (п=61)		СПК (п=12)		ХАТ (п=12)	
	абс.	%	абс.	%	абс.	%
Нехарактерные симптомы:						
боль, дискомфорт другой локализации	52	85,2	4	33	10	83
дизурия	44	72,1	7	58	4	33
острая задержка мочи (ОЗМ)	6	4,6	-	-	6	50
сексуальные расстройства	34	55,7	7	58	6	50
Пальцевое ректальное исследование простаты:						
изменение размеров	43	70,5	8	66,7	6	50
болезненность	44	72,1	7	58,3	8	66,7
изменение консистенции	51	83,6	8	66,7	8	66,7
участки уплотнения	47	77	9	75	6	50
ТРУЗИ простаты:						
изменение размеров	43	70,5	7	58,3	5	41,7
изменение эхогенности	46	75,4	11	91,7	9	75
микрокальцинаты	7	11,5	1	8,3	2	16,7
изменение семенных пузырьков	23	37,7	4	33,3	4	33,3
Микроскопия секрета простаты:						
лейкоциты	45	73,8	8	66,7	10	83,3
уменьшение лейцитиновых зерен	37	60,7	7	58,3	6	50
наличие микробной флоры	12	19,7	3	25	2	16,7
Положительный посев секрета простаты	26	42,6	10	83,3	6	50
Сумарный балл IPSS	22	-	17	-	12	-
Качество жизни, баллы	5,8	-	3,5	-	3,8	-
Средняя величина объемной скорости мочеиспускания, мл/с	12,1	-	18,4	-	19,2	-

Кроме того, выделение из уретры зафиксировано у 5 (6,5%) больных, дизурия – у 44 (72,1%), острая задержка мочи в анамнезе – у 3 (4,9%), запоры – у 12 (9,7%), сексуальные расстройства – у 34 (55,7%) и общие симптомы – у 18 (29,5%) больных. При пальцевом ректальном исследовании (ПРИ) изменение размеров простаты выявлено у 43 (70,5%) больных ХГ, болезненность – у 44 (72,3%), изменение консистенции ПЖ – у 51 (83,6%) и

участки уплотнения – у 47 (77%) больных. По данным ТРУЗИ изменение размеров ПЖ зафиксировано у 43 (70,5%) больных, эхогенности – у 46 (75,5%), микрокальцинаты – у 7 (11,5%) и изменение семенных пузырьков (расширение и изменение внутренней структуры) у 23 (37,7%) больных. Результаты микроскопии секрета ПЖ показали наличие лейкоцитов у 45 (73,8%) больных, уменьшение количества лейцитиновых зерен у 37 (60,7%) и микробную флору у 12 (19,7%) больных. У 26 (42,6%) больных результаты посева секрета ПЖ оказались положительными. Суммарный балл IPSS у больных ХГ составил 22, качество жизни – 5,8 балла и средняя величина объемной скорости мочеиспускания – 12,1 мл/с.

Таким образом, результаты комплексного обследования показали, что у 53 (86,9%) больных ХГ имели место 2 и более признака хронического простатита.

У больных со СПК нехарактерные симптомы (боль, дискомфорт другой локализации, дизурия и сексуальные расстройства) зафиксированы у 4 (33,3%) и 7 (58%) человек соответственно. Данные ПРИ ПЖ у 8 (66,7%) больных выявили изменение ее размеров, у 7 (58,3%) – болезненность, у 8 (66,6%) – изменение консистенции и у 9 (75%) – участки уплотнения. Изменение размеров ПЖ по данным ТРУЗИ выявлено у 7 (58,3%) больных, эхогенности – у 11 (91,7%), микрокальцинаты – у 1 (8,3%) и изменение семенных пузырьков (расширение и изменение внутренней структуры) – у 4 (37,7%) больных. Результаты микроскопии секрета ПЖ у больных СПК показали наличие лейкоцитов – у 8 (66,7%) больных, уменьшение количества лейцитиновых зерен – у 7 (58,3%) и микробную флору у 3 (25%) больных. У 10 (83,3%) больных результаты посева секрета ПЖ оказались положительными. Суммарный балл IPSS у больных ХГ составил 17, качество жизни – 3,5 балла и средняя величина объемной скорости мочеиспускания – 18,4 мл/с.

Результаты комплексного исследования показали, что у всех больных СПК зафиксировано более 2-х признаков хронического простатита.

У больных с ХАТ такие нехарактерные симптомы, как боль, дискомфорт другой локализации, дизурия и сексуальные расстройства, выявлены у 10 (83%), 4 (33,3%) и 6 (50%) больных соответственно. Данные ПРИ предстательной железы (ПЖ) у 6 (50%) больных выявили изменение ее размеров, у 8 (66,7%) – болезненность, у 8 (66,7%) – изменение консистенции и у 6 (50%) – участки уплотнения. Изменение размеров ПЖ по данным ТРУЗИ выявлено у 5 (41,7%) больных, эхогенности – у 9 (75%), микрокальцинаты – у 2 (16,7%) и изменение семенных пузырьков (расширение и изменение внутренней структуры) – у 4 (33,3%) больных. Результаты микроскопии секрета ПЖ у больных СПК показали наличие лейкоцитов у 6 (50%) больных, уменьшение количества лейцитиновых зерен – у 6 (50%) и микробную флору у 2 (16,7%) больных. У 6 (50%) больных результаты посева секрета ПЖ оказались положительными. Суммарный балл IPSS у больных ХГ составил 12, качество жизни – 3,8 балла и средняя величина объемной скорости мочеиспускания – 19,2 мл/с.

У 9 (75%) больных ХАТ зафиксировано более 2-х признаков хронического простатита.

Результаты комплексного исследования больных хроническим простатитом показали, что боли разной интенсивности в заднем проходе и дискомфорт отмечали 34 (61,8%) человека, у 32 (58,2%) выявлено наличие геморроидальных узлов, у 11 (20%) – увеличение и выпадение геморроидальных узлов и у 3 (5,5%) – ХАТ.

На основании полученных результатов комплексного обследования установлено (табл. 2), что изолированный хронический простатит и хронический геморрой встречались только у 7 (12,7%) и 8 (13,1%) больных соответственно.

Таблица 2

Распределение больных в зависимости от наличия сопутствующего заболевания

Заболевание	Количество	
	абс.	%
Хронический геморрой + хронический простатит	53	86,9
Хронический простатит + хронический геморрой	32	22,8
Хронический простатит + хронический геморрой + ДГПЖ	18	12,8
Хронический простатит (изолированный)	5	3,5
Хронический геморрой (изолированный)	8	5,7
Хроническая анальная трещина + хронический простатит	6	4,3
Хроническая анальная трещина + хронический геморрой	3	2,1
Хроническая анальная трещина + хронический геморрой + хронический простатит	3	2,1
Свищ прямой кишки + хронический простатит	6	4,3
Свищ прямой кишки + хронический геморрой + хронический простатит	6	4,3
Всего…	140	100

Во всех остальных 53 (86%) случаях ХГ сочетался с ХП, из которых у 50 (87,3%) больных ХП обнаружены геморроидальные узлы. У всех больных со СПК и ХАТ зафиксировано наличие геморроидальных узлов или ХП.

Анализ полученных результатов больных с хроническими заболеваниями прямой кишки показывает, что большинство больных имеют сочетанные поражения. При тщательном сборе анамнеза выясняется, что у большинства больных кроме характерных симптомов нередко присутствуют и нехарактерные, на которые чаще всего специалисты не обращают внимание. Нужно отметить, что почти у всех больных независимо от конкретного заболевания выявлены заметные отклонения при ПРИ, ТРУЗИ предстательной железы, что указывает на большой процент сопутствующего хронического простатита. При этом выявлены заметные отклонения показателей суммарного балла симптомов и индекса качества жизни у большинства больных. Выявлен большой процент психоневрологических, сексуальных и общих симптомов, которые указывают на длительность страдания этих пациентов.

В заключение необходимо отметить большой процент сочетанных заболеваний прямой кишки и предстательной железы при длительном анамнезе. При обследовании больных с хроническими заболеваниями прямой кишки целесообразны тщательный сбор анамнеза и при необходимости привлечение уролога, а при заболеваниях предстательной железы – проктолога. Мультидисциплинарный подход позволяет значительно улучшить диагностику заболеваний и при необходимости выбрать научно обоснованный подход к лечению.

Сведения об авторах статьи:

Крячко Андрей Александрович – аспирант кафедры эндоскопической урологии ФПКМР ФГБОУ ВПО РУДН. Адрес: 117198, г. Москва, ул. Миклухо-Маклая, 6. E-mail: akryachko777@mail.ru.

Кадыров Зиератшо Абдуллоевич – д.м.н., профессор, зав. кафедрой эндоскопической урологии ФПКМР ФГБОУ ВПО РУДН. Адрес: 117198, г. Москва, ул. Миклухо-Маклая, 6. E-mail: zieratsho@yandex.ru.

Фаниев Михаил Владимирович – к.м.н., доцент кафедры эндоскопической урологии ФПКМР ФГБОУ ВПО РУДН. Адрес: 117198, г. Москва, ул. Миклухо-Маклая, 6. E-mail: aniev.mv@gmail.com.

ЛИТЕРАТУРА

1. Ишонаков, Х.С. Особенности диагностики и лечения острых воспалительных заболеваний прямой кишки при сопутствующем хроническом простатите: дисс..... канд. мед. наук. – Душанбе, 2003. – 123 с.
2. Nickel J.C. Diagnosis and treatment of chronic prostatitis/ J.C. Nickel // Rev. Urol. – 2001. – Vol.3, N 2. – P. 94-98.
3. Nickel J.C. The Prostatitis Manual/ J.C. Nickel // Bladon Medical Publishing. – 2002. – P. 29-55.
4. Nickel J.C. Chronic prostatitis/chronic pelvic pain syndrome: finding a way forward/ J.C. Nickel, M.Patel, M.Cameron // Rev Urol. – 2008. – Spring, Vol. 10, N 2. – P.1-5.
5. Хронический простатит / Н.А. Лопаткин[и др.]: монография на CD–ROM. – НИИ урологии МЗ РФ. – М., 2004.
6. Лоран, О.Б. Хронический простатит / О.Б. Лоран, А.С. Сегал // Материалы X Российского съезда урологов 1-3 октября 2002 г. – М., 2002. – С. 209-222.
7. Лоран, О.В. Система суммарной оценки симптомов при хроническом простатите / О.В. Лоран, А.С. Сегал // Урология. – 2001. – № 5. – С. 16-19.

УДК 616.62-008.222
© А.В. Куренков, Б.К. Комяков, К.О. Шарвадзе, Е.С. Шпиленя, 2015

А.В. Куренков, Б.К. Комяков, К.О. Шарвадзе, Е.С. Шпиленя

РЕЗУЛЬТЫ ИССЛЕДОВАНИЯ КАЧЕСТВА ЖИЗНИ У ПАЦИЕНТОВ ПОЖИЛОГО ВОЗРАСТА С НЕДЕРЖАНИЕМ МОЧИ

ГБОУ ВПО «Северо-Западный государственный медицинский университет им. И.И. Мечникова» Минздрава России, г. Санкт-Петербург

Цель исследования – оценка качества жизни пациентов с нарушениями мочеиспускания и недержанием мочи.

В представленном исследовании произведена оценка анкет качества жизни ICIQ и UDI-6, заполненных пациентами пожилого возраста с нарушениями мочеиспускания и недержанием мочи. Использованы данные 398 пациентов в возрасте от 65 до 93 лет (средний возраст 72,3±4,5 года).

Выявлено, что корреляционная связь между положительным ответом «беспокоит» и качеством жизни по анкете ICIQ была 0,69, а по UDI-6 0,67. Для исследования качества жизни у пожилых пациентов нет необходимости использования детализированных, с большим количеством вопросов анкет. Использование предлагаемого простого способа оценки позволит врачам общей практики и специалистам быстро и легко определить степень тяжести недержания мочи и влияние его на качество жизни у пациентов пожилого возраста.

Ключевые слова: нарушения мочеиспускания, недержание мочи, анкеты ICIQ, UDI-6, качество жизни.

A.V. Kurenkov, B.K. Komyakov, K.O. Sharvadze, E.S. Shpilenja

RESULTS OF STUDIES OF QUALITY OF LIFE IN ELDERLY PATIENTS WITH URINARY INCONTINENCE

The objective of the research is the assessment of the quality of life of patients with disorders of urination and incontinence.

The present study evaluates the questionnaires for quality of life (ICIQ and UDI-6), filled by elderly patients with bladder disorders and incontinence. Data from 398 patients, aged from 65 to 93 (average age 72,3 ± 4,5) were analyzed.

It was revealed that correlational connection between a positive answer “it worries me” and quality of life according to ICIQ was 0.69, and by UDI-6 – 0.67. In elderly patients there is no need to refer to the detailed, with lots of questions profiles. Primary care practitioners may screen for problematic incontinence by asking if patients’ incontinence is bothersome to them and by obtaining simple historic information on voiding and leaking patterns.These questions may provide an efficient tool to detect bothersome incontinence in order women.

Key words: urination disorders, urinary incontinence, ICIQ, UDI-6, quality of life.

Недержание мочи, достаточно распространенное заболевание среди пожилых людей, которое значительно снижает их качество жизни [1-5]. Несмотря на жалобы пациентов, что недержание мочи ограничивает их повседневную активность, социальную жизнь и личные отношения, они в течение продолжительного периода времени не обращаются за медицинской помощью вследствие определенного стеснения или отсутствия веры в эффективные методы лечения [6]. С другой стороны, пациенты с сопутствующими заболеваниями часто обращаются к врачам общей практики по поводу своих заболеваний [7]. С этой точки зрения специалисты поликлинического звена системы здравоохранения могут проводить скрининг пациентов с недержанием мочи и назначать базисное консервативное лечение. Однако сегодня врач слишком занят, нагрузка на него продолжает увеличиваться, и порой он не в состоянии организовать эффективную помощь. Любой механизм, который облегчит и сделает более эффективным скринирование и лечение пациентов с недержанием мочи увеличит вероятность того, что эта проблема будет решаться. Например, для врачей первичного звена был бы удобен простой, быстрый метод выявления тех пациентов, у которых недержание мочи оказывает значительное влияние на снижение качества жизни. Лучшим способом скринирования пациентов с недержанием мочи стал бы доступный, быстрый и легко интерпретируемый метод оценки качества жизни. Стандартным способом определения влияния недержания мочи на качество жизни является специфичная анкета-опросник. Существуют короткие формы таких опросников, одобренные ICI (2005), – ICIQ и UDI-6 [9, 10]. Они содержат ряд вопросов с вариантами ответов для определения влияния недержания мочи на общее состояние здоровья, а также для оценки социальной и эмоциональной сфер пациента. Несмотря на то, что эти способы оценки качества жизни весьма полезны для количественной оценки эффективности терапии недержания мочи, их объем и детализация более подходят для исследований в академических учреждениях, чем для поликлинического звена.

Материал и методы

В основу данного исследования положены материалы обследования 398 пожилых пациентов, из них 171 мужчина и 227 женщин в возрасте от 65 до 93 лет (средний возраст 72,3±4,5 года). Пациентам было предложено заполнить анкету, включающую вопросы для оценки симптомов недержания мочи и короткую форму опросников ICIQ и UDI-6 (табл. 1).

Таблица 1

Таблица вопросов для оценки симптомов недержания мочи

Считаете ли вы потерю мочи проблемой, которая отражается на вашей повседневной активности или каким-либо другим образом	Да, нет, не знаю, без ответа
Как часто у вас были эпизоды потери мочи (даже в незначительном количестве) в течение последних трех месяцев	n=
Как часто вы наблюдали непроизвольную потерю мочи в течение обычной недели или дня	n=
Случается ли недержание мочи в ночные часы (среднее число раз)	n=
Как много теряется мочи во время каждого эпизода	Несколько капель, много, не знаю, без ответа
Произошло ли ухудшение симптомов недержания мочи в сравнении со временем год назад	Хуже, лучше, без изменений, не знаю, без ответа
Как часто в течение дня вы посещаете туалет	n=
Просыпаетесь ли вы ночью для того, чтобы опорожнить мочевой пузырь	n=
Спрашивали ли вас когда-либо о недержании мочи на приеме у врача	Да, нет, не знаю, без ответа
Получали ли вы ранее какое-либо лечение по поводу недержания мочи	Да, нет, не знаю, без ответа

Первым вопросом, относящимся к качеству жизни в этой таблице, является вопрос: «Считаете ли вы потерю мочи проблемой, которая отражается на вашей повседневной активности, или каким-либо другим образом?». Кроме того, пациенты заполняли вторую анкету UDI-6. Этот опросник состоит из серии вопросов с возможностью последующего подсчета суммы баллов в соответствии с полученными ответами (совсем нет=0, очень незначительно=1, средне=2, в существенной степени=3) (табл. 2).

Каждый из разделов в дальнейшем подразделяется на подразделы, которые сфокусированы на специфических аспектах качества жизни. Эти способы оценки качества жизни

изначально предложены и используются в ряде академических клиник. Благодаря достаточно легкому подсчету баллов в обсуждаемых анкетах качества жизни, они вполне могут быть рекомендованы в условиях обычной клинической практики [11].

Таблица 2

Вопросы, представленные в короткой форме опросников ICIQ и UDI-6

Ответьте, пожалуйста, потеря мочи влияет на: домашнюю деятельность ограничение физической активности общение с родственниками и друзьями выход из дома более чем 30 минут социальную активность эмоциональное здоровье (нервозность, депрессия и т.п.) чувство отверженности
Если у вас есть эти симптомы, укажите, насколько сильно вас беспокоят: частые позывы к мочеиспусканию потеря мочи, связанная с ургентностью потеря мочи при физической активности, кашле, смехе, чихании и т.п. потеря мочи даже капельная затруднения при опорожнении мочевого пузыря боль или дискомфорт в области мочевого пузыря и половых органах

Результаты и обсуждение

Наиболее часто пациенты отмечали умеренную степень недержания мочи. Так, 31 % опрошенных дали ответ «совсем нет» (нисколько не беспокоит) на все семь пунктов из анкеты ICIQ и 12% дали такие же ответы на вопросы анкеты UDI-6, несмотря на минимальные критерии, заключавшиеся в наличии одного эпизода недержания мочи в неделю. В результате общая средняя сумма баллов по анкете ICIQ составила 0,48 и для UDI-6 – 0,82. На вопрос: «Беспокоит ли потеря мочи?» 37% ответили «да». При использовании корреляционного анализа Goodman-Kruskal [12, 13] между положительным ответом «беспокоит» и качеством жизни установлено, что для анкеты ICIQ корреляционная связь составила 0,69, для UDI-6 – 0,67. Остальные вопросы самооценки симптомов недержания мочи не имели строгих корреляционных связей с качеством жизни и ответом «беспокоит». Достаточно отчетливая связь прослеживалась в вопросах числа эпизодов недержания мочи в течение последних трех месяцев, количества теряемой мочи, числа эпизодов потери мочи в дневное время, частоты мочеиспусканий в дневное время. Суммарные данные отражающие полученные результаты, представлены в табл. 3.

Анализ логистической регрессии был проведен в отношении симптомов недержания мочи и оценки качества жизни на основании построения независимых переменных. Учитывая преобладание ответов «0», средняя сумма баллов была преобразована в порядковые данные следующим образом: средний балл 0 оценивался как «0», средняя сумма баллов 0,01-0,5 – как «1»; 0,51-1,5 – как «2»; 1,51-3 – как «3». Результаты анализа логистической регрессии представлены в табл. 4.

Таблица 3

Корреляционная связь между симптомами недержания мочи, суммой баллов по анкетам ICIQ, UDI-6 и ответом «беспокоит»

Симптом	ICIQ	UDI-6	Ответ «беспокоит»
Эпизоды потери мочи в течение последних 3 месяцев	0,40	0,48	0,58
Число эпизодов недержания мочи за неделю	0,32	0,44	0,50
Число эпизодов недержания мочи днем	0,25	0,26	0,37
Число эпизодов недержания мочи ночью	0,09	0,16	0,53
Капельная потеря мочи	0,28	0,27	0,52
Потеря мочи в объеме прокладки и более	0,34	0,26	0,54
Ухудшение за последний год	0,14	0,22	0,37
Число мочеиспусканий в сутки	0,24	0,21	0,41
Ноктурия	0,18	0,20	0,40
Спрашивали ли вас когда-либо о недержании мочи на приеме у врача	0,18	0,11	0,14
Получали ли вы ранее какое-либо лечение по поводу недержания мочи	0,22	0,28	0,12

Таблица 4

Анализ логистической регрессии симптомов недержания мочи в анкетах ICIQ и UDI-6

Симптомы	ICIQ порядковые данные	UDI-6 порядковые данные
Эпизоды потери мочи в течение последних 3 месяцев	1,3 (1,18-1,44) *	1,34 (1,20-1,50) *
Потеря мочи от капельной до струйной	2,64 (1,65-4,24) *	1,57 (0,99-2,47) *
Число мочеиспусканий в сутки	1,14 (1,06-1,23) *	1,18 (*1,10-1,27) *
Ноктурия	1.15 (1,06-1,24) ***	1,15 (0,99-1,33)
Спрашивали ли вас когда-либо о недержании мочи на приеме у врача	1,89 (1,19-3,0) **	1,67 (1,02-2,74) **
Возраст: 66-70 лет 71-75 лет 76-80 лет Старше 80 лет	 0,61 (0,32-1,14) 0,51 (0,27-0,97)** 0,25 (0,13-0,48) * 0,30 (0,14-0,66) *	 0,92 (0,52-1,61) 0,53 (0,32-0,89) 0,56(0,27-1,15) 0,52 (0,27-1,00)**

* p<0,001; ** p<0,05; ***p<0,01.

В результате анализа полученных данных, оказалось, что чем выше сумма баллов в анкете ICIQ, тем ниже качество жизни. У пациентов, которые отмечали более двух эпизодов потери мочи, качество жизни было в 4,65 раза ниже, чем у пациентов с двумя и менее

эпизодами непроизвольной потери мочи. Такая же тенденция прослеживалась и при описании пациентами интенсивности потери мочи. У пациентов с жалобами на сильную степень потери мочи качество жизни было ниже, чем у пациентов с капельным подтеканием мочи. Увеличение частоты мочеиспускания в течение дня или ночи даже хотя бы на один раз приводило к значительному увеличению суммы баллов в анкете ICIQ.

При анализе анкеты UDI-6 также прослеживалась четкая зависимость между объемом теряемой мочи, частотой мочеиспускания и увеличением суммы баллов.

Заключение

Проведенная в нашем исследовании оценка специфических анкет ICIQ и UDI-6 позволила сделать вывод о том, что ответ на простой вопрос: «Считаете ли вы что эпизоды непроизвольной потери мочи влияют на вашу повседневную активность тем или иным образом» – являлся хорошим прогностическим фактором, позволяющим оценить тяжесть недержания мочи, которая снижает качество жизни. Значительный объем теряемой мочи во время каждого эпизода недержания мочи, увеличение частоты мочеиспускания, частые эпизоды непроизвольной потери мочи, являющиеся симптомами, характерными для пожилых пациентов, коррелировали с более выраженным снижением качества жизни.

Использование этого простого способа оценки качества жизни позволит врачам общей практики и специалистам быстро и легко определить степень тяжести недержания мочи и влияние его на качество жизни у пациентов пожилого возраста.

Для исследования качества жизни пожилых пациентов нет необходимости обращаться к детализированным, с большим количеством вопросов анкетам, которые в реальной практике могут быть недоступны в виду отсутствия времени и когнитивных нарушений у того или иного больного. Вполне достаточно задать вопросы о влиянии непроизвольной потери на повседневную активность, о частоте мочеиспусканий и эпизодах потери мочи для того, чтобы определить тех пациентов, у которых последующее лечение может быть перспективным.

Сведения об авторах статьи:

Куренков Александр Викторович – к.м.н., доцент кафедры урологии ГБОУ ВПО СЗГМУ им. И.И. Мечникова Минздрава России. Адрес: 191015, г. Санкт-Петербург, ул. Кирочная, 41. E-mail: alkurenkov@hotmail.com.

Комяков Борис Кириллович – д.м.н., профессор, зав. кафедрой урологии ГБОУ ВПО СЗГМУ им. И.И. Мечникова Минздрава России. Адрес: 191015, г. Санкт-Петербург, ул. Кирочная, 41. E-mail: komyakovbk@mail.ru.

Шарвадзе Каха Отарович – ассистент кафедры урологии ГБОУ ВПО СЗГМУ им. И.И. Мечникова Минздрава России. Адрес: 191015, г. Санкт-Петербург, ул. Кирочная, 41.

Шпиленя Евгений Семенович – д.м.н., профессор кафедры урологии ГБОУ ВПО СЗГМУ им. И.И. Мечникова Минздрава России. Адрес: 191015, г. Санкт-Петербург, ул. Кирочная, 41.

ЛИТЕРАТУРА

1. Herzog A.R. Prevalence and incidence of urinary incontinence in community-dwelling populations / AR Herzog, NH. Fultz // J Am Geriatr Soc. – 1990. – Vol. 38. – P. 273-281.
2. Urinary incontinence in community-dwelling women: Clinical, urodynamic, and severity characteristics / JA Fantl [et al.] // Am J Obstet Gynecol. – 1990. – Vol. 162. – P. 946-951.
3. Kelleher CJ. Quality of life and urinary incontinence / CJ Kelleher, LD Cardozo, PM. Toozs-Hobson // Curr Opin Obstet Gynecol. – 1995. – Vol. 7. – P. 404-408.
4. Wyman JF. Psychosocial impact of urinary incontinence in the community-dwelling population / JF Wyman, SW Harkins, JA. Fantl // J Am Geriatr Soc. – 1990. – Vol. 38. – P. 282-288.
5. Psychosocial impact of urinary incontinence in women / JF Wyman [et al.] // Obstet Gynecol. – 1987. – Vol. 70. – P. 378-381.
6. Distress and delay associated with urinary incontinence, frequency, and urgency in women / PA Norton [et al.] // BMJ. – 1988. – Vol. 297. – P.1187-1189.
7. DeLozier JE, Gagnon RO. 1989 summary: National ambulatory medical care survey. Advance data from vital and health statistics, N. 203. Hyattsville, Maryland: National Center for Health Statistics, 1991.
8. Cohen SJ. Changing physician behavior to improve disease prevention / SJ Cohen, HW Halvorson, CA. Gosselink // Prev Med. – 1994. – Vol. 23. – P. 284-291.
9. Health-related quality of life measures for women with urinary incontinence: The Incontinence Impact Questionnaire and the Urogenital Distress Inventory / SA Shumaker [et al.] //Qual Life Res. – 1994. – Vol. 3. – P. 291-306.
10. Short forms to assess life quality and symptom distress for urinary incontinence in women: The Incontinence Impact Questionnaire and the Urogenital Distress Inventory / JS Uebersax [et al.] // Neurourol Urodyn. – 1995. – Vol. 14. – P. 131-139.
11. Fantl JA, Newman DK, Colling J, DeLancey JOL, Keeys C, Loughery R, et al. Urinary incontinence in adults: Acute and chronic management. Clinical practice guidelines. AHCPR Publication No. 96-0682, 2nd Edition. Rockville, Maryland: US Department of Health and Human Services, Public Health Services, Agency for Health Care Policy and Research, 1996.
12. Preisser JS. Categorical data analysis in public health / JS Preisser, GG. Koch //Annu Rev Public Health. – 1997. – Vol. 18. – P. 51-82.
13. Liang KY. Regression analysis for correlated data / KY Liang, SL. Zeger //Annu Rev Public Health. – 1993. – Vol. 14. – P. 43-68.

УДК: 616.65-006.55:615.254
© В.М. Попков, Г.Н. Маслякова, Д.В. Ломакин, А.Н. Понукалин, Е.С. Воронина, 2015

В.М. Попков, Г.Н. Маслякова, Д.В. Ломакин, А.Н. Понукалин, Е.С. Воронина

ЛЕЧЕБНЫЙ ПАТОМОРФОЗ ДОБРОКАЧЕСТВЕННОЙ ГИПЕРПЛАЗИИ ПРЕДСТАТЕЛЬНОЙ ЖЕЛЕЗЫ ПОД ВЛИЯНИЕМ АВОДАРТА

ГБОУ ВПО «Саратовский государственный медицинский университет им. В.И. Разумовского» Минздрава России, г. Саратов

Длительное время доброкачественная гиперплазия предстательной железы (ДГПЖ) считалась хирургической патологией, и только начиная с 90-х годов в общепринятые стандарты лечения включена медикаментозная терапия. Целью исследования явилось изучение лечебного патоморфоза ДГПЖ при приеме аводарта различными курсами. Установлено, что положительный патоморфоз ДГПЖ зависит от длительности приема аводарта. Субъективное улучшение отмечают 39% пациентов, принимающих аводарт в течение месяца, и 81% больных – в течение года. Уменьшение объема простаты наблюдается с первого месяца приема препарата, а максимум достигается к 6-му месяцу и составляет в среднем 14%. Пик снижения простатспецифического антигена (ПСА) приходится на 3-5-й месяцы лечения. При морфологическом исследовании у пациентов с ДГПЖ и ПИН (простатическая интраэпителиальная неоплазия), принимающих аводарт 1-2 месяца, положительный лечебный патоморфоз отмечен в 13,7% случаев, а при более длительном лечении достигает 46% при отсутствии случаев с отрицательной динамикой. Таким образом, положительная динамика клинико-лабораторных и инструментальных показателей является объективным отражением лечебного патоморфоза ПИН у пациентов с ДГПЖ.

Ключевые слова: доброкачественная гиперплазия предстательной железы, простатитическая интраэпителиальная неоплазия, аводарт, морфология простаты.

V.M. Popkov, G.N. Maslyakova, D.V. Lomakin, A.N. Ponukalin, E.S. Voronina

MEDICAL PATHOMORPHOSIS OF BENIGN PROSTATIC HYPERPLASIA UNDER THE INFLUENCE OF AVODART

For a long time benign prostatic hyperplasia (BPH) was being considered a surgical pathology, and only since the 90s, the generally accepted standards of treatment included drug therapy. The aim of the study was to investigate the therapeutic pathomorphism of BPH while taking Avodart by various courses. It was found that positive pathomorphosis of BPH depends on the duration of Avodart use. Subjective improvement was noted by 39% of patients taking Avodart for a month, and by 81% of patients taking it throughout the year. Decrease in prostate volume is observed from the first month of taking the drug, and the maximum is achieved at 6 months, with an average of 14%. Peak reduction of PSA accounts for 3-5 months of treatment. Morphologic studies of patients with BPH and PIN (prostatic intraepithelial neoplasia) taking Avodart for 1 - 2 months showed that pathomorphosis positive healing occurred in 13,7% of cases, while more long-term treatment reaches 46%, with almost no cases of negative dynamics. Thus, positive dynamics of clinical-laboratory and instrumental performance is an objective reflection of medical pathomorphism of PIN in patients with BPH.

Key words: benign prostatic hyperplasia, Prostate Intraepithelial Neoplasia (PIN), Avodart, prostate gland morphology.

На протяжении многих лет доброкачественная гиперплазия предстательной железы (ДГПЖ) считалась хирургической патологией, однако начиная с 80-х годов XX века урологи во всем мире стали критически анализировать оправданность риска оперативных вмешательств, особенно у пациентов со средним и низким уровнями выраженности симптомов нижних мочевых путей (СНМП) [1]. Так, в последние годы отмечена выраженная тенденция к снижению удельного веса оперативных методов лечения по поводу ДГПЖ [2,3,4]. Начиная с 90-х годов прошлого столетия этому способствовало внедрение в общепринятые стандарты лечения ДГПЖ медикаментозной терапии [1]. В настоящее время в качестве патогенетической терапии ДГПЖ широко используются ингибиторы 5-альфа-редуктазы. Однако в мировой периодической печати не представлены данные об изменениях гистологической картины в ткани предстательной железы в сочетании с простатической интраэпителиальной неоплазией (ПИН) после проведенного курса лечения дутастеридом.

Целью данного исследования явилось изучение лечебного патоморфоза ДГПЖ при приеме ингибитора 5-альфа-редуктазы – аводарта различными курсами.

Материал и методы

Было обследовано 138 больных с клиническим диагнозом ДГПЖ, которые наблюдались в клинике урологии Клинической больницы им. С.Р. Миротворцева Саратовского государственного медицинского университета и консервативно лечились аводартом на протяжении от 1 до 12 месяцев. В зависимости от сроков применения аводарта пациенты были разделены на 3 группы: первая группа – пациенты с ДГПЖ, принимавшие аводарт в течение 1-2-х месяцев, – 51 человек (36%); вторая группа – пациенты, принимавшие аводарт от 3 до 6 месяцев, – 47 человек (34%); третья группа – пациенты, принимавшие аводарт более 12 месяцев, – 40 человек (30%).

Лечебный патоморфоз оценивали на основании жалоб пациента (опросник IPSS, индекс QoL); клинического течения заболевания, результатов пальцевого ректального исследования; исследования общего уровня простатического специфического антигена сыворотки крови (ПСА) в динамике; трансректального ультразвукового исследова-

ния (ТРУЗИ) простаты и семенных пузырьков с определением размеров железы в динамике и количества остаточной мочи до и после консервативного лечения. У всех пациентов проводили урофлоуметрический контроль.

Проводили морфологическое исследование материала, полученного от пациентов при помощи полифокальной биопсии простаты под трансректальным ультразвуковым контролем (по показаниям), и операционного материала, полученного до и после консервативного лечения.

Результаты и обсуждение

Средний возраст пациентов всех групп был сопоставим и составил 67 лет в первой группе, 67,1 и 67,7 года во второй и третьей соответственно. Анализ жалоб пациентов показал, что после проведенного курса лечения через 1-2 месяца менее половины (39%) пациентов субъективно отметили улучшение качества мочеиспускания, большая часть пациентов (61%) эффекта не отметили или он был незначительным. Во второй группе (курс лечения от 3 до 6 месяцев) субъективное улучшение качества жизни отметили 81% пациентов. При длительной терапии от 6 до 12 месяцев положительный эффект отметили 80% больных.

В первой группе при анализе IPSS показатель варьировал от 15 до 24 баллов и в среднем составлял 19,5 балла по сравнению с 22 баллами в группе сравнения. Во второй и третьей группах средний балл IPSS составил 17. Индекс QoL снижался и составил 19%, 34% и 36% соответственно группам. По данным пальцевого ректального исследования в динамике выраженных изменений со стороны предстательной железы в исследуемых группах не наблюдали.

При анализе контроля по данным инструментальных и лабораторных методов обследования отмечена общая положительная тенденция (см. таблицу).

Таблица

Показатели инструментальных и лабораторных методов исследования у больных, прошедших курс лечения аводартом

Показатели	Группа сравнения (до лечения)	1-я группа	2-я группа	3-я группа
Урофлоуметрия				
Qmax, мл/с	10,4	11,6	13,2	13
Qср, мл/с	4,4	5,3	5,7	5,9
Данные ТРУЗИ				
Средний объем, см^3	62	59,4	54,6	53,6
Средний объем остаточной мочи, мл	72	50	24,2	15,2
ПСА, нг/мл				
Общий ПСА	10,1	8,9	6,1	6,2
Свободный ПСА	3,2	1,15	1,46	0,92
Плотность ПСА, нг/мл/см^3	0,17	0,167	0,11	0,12

Так, при контрольной урофлоуметрии и оценке максимальной скорости потока мочи (Qmax) у пациентов первой группы средний показатель Qmax составил 10,4 мл/с, возрос на 1,2 мл/с (11,5%), во второй группе – на 2,8 мл/с (27%) и в третьей группе – на 2,6 мл/с, то есть на 25% больше, чем до лечения. При оценке средней скорости потока мочи (Qср) отмечена схожая тенденция: прирост Qср в первой группе составил 0,9 мл/с (20,4%), во второй увеличился на 1,3 мл/с и составил 29,5%, в третьей группе отмечен наилучший результат – увеличение на 1,5 мл/с (34%). Во всех случаях кривая мочеиспускания по-прежнему имела обструктивный тип.

При ТРУЗИ у пациентов после 1-2 месяцев лечения аводартом средний объем предстательной железы составил 59,4см^3, что на 2,4см^3 (4%) меньше, чем до начала лечения, тогда как уменьшение железы в размерах во второй группе составило 12,3%, а в третьей группе после длительного приема аводарта отмечено уменьшение железы на 14%. Следует отметить, что уменьшение размеров предстательной железы в третьей группе определялось у 75% пациентов, что значительно выше по сравнению с 56% после 1 – 2-месячного курса лечения и после 3 – 5-месячного курса лечения – 72%.

Количество ОМ по данным ТРУЗИ в первой группе варьировало от 0 до 201 мл, причем средний показатель снизился с 72,2 до 50 мл, то есть на 30%, а в группе с более длительным приемом аводарта – на 24,2 мл (34%) во второй и на 18,2 мл (25,2%) в третьей группах.

При анализе уровня ПСА в данных группах было установлено снижение общего ПСА на 11%, 39,6% и 38,2% соответственно, что имеет существенное значение, хотя ПСА по-прежнему имел значения выше принятой нормы (4 нг/мл). Показатели свободного ПСА снизились во всех группах: в первой группе снижение составило 64%, во второй – 54% и в третьей – 71%. Значения плотности ПСА в динамике также имели положительную тенденцию: в первой группе средний уровень составил 0,167нг/мл/см^3, во второй – 0,11нг/мл/см^3, в третьей – 0,12нг/мл/см^3, что соответствует норме (>0,15), а снижение его

по сравнению с группой больных до лечения составило 2%, 35% и 29% соответственно.

Анализ биопсийного материала 138 больных в группе до лечения позволил установить, что наиболее часто признаки пролиферации и гиперплазии выявлялись со стороны железистого компонента, что позволило в 48% случаев поставить диагноз простая железистая форма ДГПЖ. В 45,6% случаев был диагностирован железисто-фиброзный вариант, и только в 6,4% случаев встречался стромальный вариант ДГПЖ.

В 38,6% случаев (54 пациента) на фоне ДГПЖ обнаруживались очаги ПИН, характеризующиеся пролиферацией секреторного эпителия в просвете желез. Причем у 25 пациентов была выявлена ПИН низкой степени (ПИННС) и у 29 пациентов – ПИН высокой степени (ПИНВС). Основополагающими признаками дифференциальной диагностики между ПИН высокой и низкой степеней являлись увеличение размеров ядра, появление гиперхроматоза с неравномерным распределением хроматина, неровные очертания ядерной мембраны, а также появление больших неправильной формы ядрышек.

Следует отметить, что при ПИНВС также наблюдались различные гистологические варианты строения. В 37,5% случаев преобладал пучковый вариант, микропапиллярный и криброзный наблюдались в 10%, а уплощенный – только в одном случае. Также следует отметить, что в 4% случаев была диагностирована уротелиальная метаплазия эпителия желез, в 7,2% случаев – базально-клеточная гиперплазия. Наличие хронического простатита отмечалось у 25,6% пациентов, причем в стадии обострения – у 15,2%.

Группу больных, прошедших курс лечения аводартом в течение месяца, составил 51 пациент. До лечения диагноз ПИН был поставлен в 29 случаях, причем ПИНВС – у 14 и ПИННС – у 15 больных. Следует отметить, что диагноз выставлялся по материалу, полученному путем трансректальной биопсией простаты (ТРБП). Через месяц после лечения динамика морфологических изменений была разноплановой. В трех случаях на фоне ПИНВС была диагностирована высокодифференцированная аденокарцинома. В 14 случаях существенной морфологической перестройки не произошло, и у больных сохранялся тот морфологический тип ПИН, который диагностировался и до лечения. В 8 случаях у пациентов с ПИННС был диагностирован ПИНВС. И только в 4-х случаях наблюдался положительный лечебный патоморфоз: в 3 случаях ПИННС, диагностированный до лечения, не проявлялся и в одном случае ПИНВС перешел в ПИННС. Обращало на себя внимание уменьшение выраженности воспалительной инфильтрации, что может обуславливать положительный клинический результат.

Во второй группе (47 человек) диагноз ПИН был выставлен до лечения в 12 случаях (ПИНВС – 7 и ПИННС – 5). Из 12 человек стабильная морфологическая картина наблюдалась в 5 случаях и еще в 5 случаях был диагностирован положительный патоморфоз с переходом ПИНВС в ПИННС. В двух случаях мы наблюдали отрицательную динамику: ПИННС перешел в ПИНВС, и в одном случае у пациента с ПИННС было диагностировано развитие высокодифференцированной аденокарциномы.

В третьей группе, насчитывающей 42 пациента, диагноз ПИН до лечения был выставлен в 13 случаях (ПИНВС – 8 и ПИННС – 5). После курса лечения продолжительностью от 6 до 12 месяцев были получены следующие результаты: в 6 случаях наблюдался положительный патоморфоз с уменьшением степени ПИН, еще в 6 случаях наблюдалась стабильная морфологическая картина, и только в одном случае был диагностирован переход ПИННС в ПИНВС.

Заключение

Таким образом, сравнительный анализ морфологической картины простаты у пациентов с ДГПЖ и ПИН позволил установить признаки положительного патоморфоза, развивающиеся в группах больных с различной продолжительностью лечения аводартом. В группе больных с продолжительностью лечения до 1 месяца положительный патоморфоз наблюдается у 13,7% пациентов, в группе с продолжительностью лечения от 3 до 6 месяцев – в 41,6% случаев и в группе больных с длительностью лечения от 6 месяцев до 1года – в 46,1% случаев.

Установлено, что положительная динамика клинико-лабораторных и инструментальных показателей является объективным отражением лечебного патоморфоза ПИН у пациентов с ДГПЖ.

Сведения об авторах статьи:

Попков Владимир Михайлович – д.м.н., зав. кафедрой урологии, ректор ГБОУ ВПО Саратовский ГМУ им. В.И. Разумовского Минздрава России. Адрес: 410012, г. Саратов, ул. Б. Казачья, 112. E-mail: meduniv@sgmu.ru.

Маслякова Галина Никифоровна – д.м.н., профессор, зав. кафедрой патологической анатомии ГБОУ ВПО Саратовский ГМУ им. В.И. Разумовского Минздрава России. Адрес: 410012, г. Саратов, ул. Б. Казачья, 112. Тел. 8(8452) 66-97-51. E-mail: gmaslyakova@yandex.ru.

Ломакин Дмитрий Владимирович – аспирант кафедры урологии ГБОУ ВПО Саратовский ГМУ им. В.И. Разумовского Минздрава России. Адрес: 410012, г. Саратов, ул. Б. Казачья, 112. Тел. 8(8452) 56-67-96. E-mail: lomakindv198713@gmail.com.
Понукалин Андрей Николаевич – к.м.н., доцент кафедры урологии ГБОУ ВПО Саратовский ГМУ им. В.И. Разумовского Минздрава России. Адрес: 410012, г. Саратов, ул. Б. Казачья, 112. Тел. (8452) 56-67-96.
Воронина Елена Сергеевна – к.м.н., доцент кафедры патологической анатомии ГБОУ ВПО Саратовский ГМУ им. В.И. Разумовского Минздрава России. Адрес: 410012, г. Саратов, ул. Б. Казачья, 112. Тел. 8(8452) 66-97-51.

ЛИТЕРАТУРА

1. Lepor H. Medical Treatment of Benign Prostatic Hyperplasia Rev. // Urol. – 2011. – № 13 (1). – P. 20-33.
2. European Association of Urology. 2006 Guidelines on Benign Prostatic Hyperplasia / J. de la Rosette [et al.] //URL: http://www.europeanurology.com/article/S1569-9056(09)00133-X/pdf/benign-prostatic-hyperplasia-and-its-aetiologies
3. American Urological Association Guideline 2010: Management of Benign Prostatic Hyperplasia (BPH) / Kevin T., McVary K.T., Claus G. Roehrborn C.G.
4. Matthew A. Collins, MD; Chief Editor: Edward David Kim, MD, FACS. Transurethral Resection of the Prostate. – 2011. – URL: http://emedicine.medscape.com/article/449781-overview.

УДК 616.683-008.8-0391
© О.Х. Рустамов, З.А. Кадыров, 2015

О.Х. Рустамов, З.А. Кадыров

УСОВЕРШЕНСТВОВАННАЯ МЕТОДИКА СКЛЕРОТЕРАПИИ ПРИ БОЛЬШИХ ОБЪЕМАХ ГИДРОЦЕЛЕ

ФГБОУ ВПО «Российский университет дружбы народов», г. Москва

В статье проанализирована методика выполнения усовершенствованной техники склеротерапии при больших объемах гидроцеле. Авторы для эвакуации содержимого гидроцеле и выполнения склеротерапии использовали катетер ФолиF8-10. После экспозиции и эвакуации спирта дополнительно вводили 5-10 мл спирта без эвакуации. Полученные результаты лечения показывают минимальную инвазивность и эффективность склеротерапии перед традиционным методом.
Ключевые слова: гидроцеле, склеротерапия, оперативное лечение гидроцеле, пункция гидроцеле, склерозант, яички.

O.Kh. Rustamov, Z.A. Kadyrov

IMPROVED SCLEROTHERAPY METHODS FOR LARGE VOLUME OF HYDROCELE

The article analyzes the methods of performing improved sclerotherapy technique for large volumes of hydrocele. To evacuate hydrocele content and sclerotherapy the authors used Foley catheter F8-10. After spirit exposure and evacuation 5-10 ml of spirit was added additionally without evacuation. The obtained results of treatment show a minimally invasiveness and efficiency of sclerotherapy over traditional methods.
Key words: hydrocele, sclerotherapy, operative treatment of hydrocele, hydrocele puncture, sclerosant, testis.

Гидроцеле встречается у 1,5 – 3,9 % мужчин [1, 2]. Заболевание нередко ухудшает качество жизни пациентов, так как проявляется косметическим дефектом, дискомфортом при движениях, мочеиспускании и половом акте. С другой стороны, гидроцеле отрицательно влияет на функцию яичек, нарушая кровоснабжение и лимфоотток. Считают, что гидроцеле может быть предрасполагающим фактором к развитию злокачественных опухолей яичка [3].

В настоящее время при лечении гидроцеле используются открытые (операции Бергмана, Винкельманна, Лорда, плазмокоагуляция влагалищной оболочки яичка) и малоинвазивные (видеоассистированное иссечение оболочек яичка, склеротерапия) операции [4]. Результаты хирургического лечения гидроцеле традиционнными методами показали большой процент осложнений (эпидидимит, орхоэпидидимит, послеоперационная гематома, отек тканей мошонки) в зависимости от вида выполняемой операции. При операции Лорда осложнения составили 10,6 %, Винкельманна – 33,6 %, Бергманна – 52,3 % [5,6].

В последние годы в лечении гидроцеле некоторые авторы успешно применяют склеротерапию и отмечают эффективность метода и минимальную инвазивность [7-8]. Последние сообщения о применении малоинвазивных методов лечения жидкостных образований органов мошонки (пункция и склеротерапия спиртом) показали, что по мере увеличения объема гидроцеле, а также при рецидивном гидроцеле частота осложнений увеличивается и кратность введения спирта в полость мошонки повышается до 4 раз. Целью нашего исследования явилась оценка эффективности усовершенствованной методики склеротерапии при рецидивных и гидроцеле больших объемов (более 300 мл) под ультразвуковым контролем в стационарных и амбулаторных условиях.

Материал и методы

За период с 2009 по 2014 гг. указанным методом нами пролечено 34 больных с гидро-

целе большого объема в возрасте от 34 до 85 лет. Объем гидроцеле составил от 300 до 1500 мл. У 6 больных диагностировали рецидивное гидроцеле, у 2 больных двустороннее гидроцеле объемом 400-1000 мл, у 12 больных сопутствующие заболевания, вследствие чего оперативное лечение им было противопоказано.

Диагноз гидроцеле подтвердили на основании физикальных методов, диафаноскопии и УЗИ органов мошонки. Из исследования исключили больных с гематоцеле, гематомами мошонки и другими сомнительными случаями гидроцеле.

Для пункции жидкостных образований использовали следующий набор: шприц 20 мл, иглодержатель, зажимы типа «москит» и набор специальных катетеров типа Фоли F8-10**.** Нужно помнить, что использование катетера Фоли обеспечивает надежную фиксацию в полости мошонки, так как используемые различные иглы и катетеры после эвакуации содержимого гидроцеле нередко мигрируют между оболочками яичка, затрудняя процесс склеротерапии.

Рис. 1. Пункция гидроцеле троакаром от набора катетера Фоли F8

Рис. 2. Установка катетера и эвакуация содержимого гидроцеле

Рис. 3. Экспозиция спирта

Перед пункцией производили блокаду семенного канатика 2% раствором лидокаина 20 мл, разведенного в 20 мл 0,9 % физиологического раствора. Дополнительно обезболивали место пункции лидокаином в количестве 5-8 мл. При большом объеме гидроцеле под УЗ- контролем производилась пункция жидкостного образования троакаром, стилет троакара извлекался, в полость вводился катетер и фиксировался к коже мошонки (рис.1). По катетеру эвакуировалось содержимое полости мошонки (рис. 2). Так как у больных с большим объемом гидроцеле почти всегда содержимое мутного цвета, полость мошонки промывалась физраствором и водным раствором хлоргексидина. После эвакуации жидкости в полость гидроцеле вводили 96% этиловый спирт в объеме 100-150 мл в зависимости от объема гидроцеле с экспозицией в течение 30 мин (рис. 3). Через 30 мин полость гидроцеле промывали новокаином или физиологическим раствором. Затем повторно в полость гидроцеле в зависимости от объема жидкости вводили 5-10 мл 96º спирта без эвакуации и катетер удаляли (до 500 мл вводили 5 мл, больше 500 – 10 мл).

Результаты и обсуждение

Объем эвакуированной жидкости варьировал от 300 до 1500 мл. Все этапы манипуляции осуществлялись под ультразвуковым контролем. Контрольная ультрасонография мошонки проводилась через 2 недели и 1– 4 месяца после лечения. Окончательную оценку эффективности лечения проводили через 6-12 месяцев после сеанса склеротерапии. В качестве оценки результата лечения использовали физикальное исследование и УЗИ мошонки. Положительным полным результатом считали отсутствие признаков гидроцеле или значительное уменьшение количество жидкости – меньше 20 мл.

Оценку эффективности лечения проводили через 2-12 месяцев. В процессе манипуляции и после нее в ближайшие месяцы осложнений не отмечено. У 1 больного в первые сутки отмечено повышение температуры тела до 38º. Повышение температуры, возможно, было связано с введением спирта или эпидидимитом. У всех больных получен положительный результат, т.е. полное отсутствие признаков гидроцеле через 12 мес. При этом нужно отметить, что у 2 больных с большими размерами гидроцеле получен неполный положительный результат через 4 мес. В полости мошонки выявлены жидкостные структуры объемом 30-50 мл. Однако в процессе наблюдения через 2 месяца эти жид-

костные образования почти исчезли. Полученные нами данные показывают, что действие спирта продолжается более 6 месяцев, а не 2 как об этом ранее было описано в некоторых сообщениях. Поэтому эффективность лечения нужно оценивать через 6 мес. Повторных склеротерапий ни одному больному не потребовалось.

Среди наших больных только двое в возрасте 34 и 42 года были заинтересованы в детородной функции. Этим больным до и после склеротерапии выполнено исследование спермограммы, где значимых различий количества, подвижности и морфологии сперматозоидов не выявлено. Контрольное УЗИ органов мошонки у всех пациентов не выявило изменений размеров, структуры яичек и придатков. Эти данные подтверждают безопасность склеротерапиии 96% этиловым спиртом.

Таким образом, полученные нами результаты показывают очевидные преимущества данной методики в отличие от предыдущих. Способ впервые успешно применен при гидроцеле больших объемов. Отмечено отсутствие серьезных осложнений. Использование катетера Фоли обеспечивает надежную фиксацию, позволяет избежать его миграции после эвакуации жидкости и проводить склеротерапию. Дополнительное введение спирта в количестве 5-10 мл без последующей эвакуации пролонгирует эффект склеротерапии, что позволяет избежать повторного введения спирта. Данная методика не требует дополнительных методов обследования или применения дополнительного оборудования.

Сведения об авторах статьи:

Рустамов Олим Хакимович – аспирант кафедры эндоскопической урологии ФПКМР ФГБОУ ВПО РУДН. Адрес: 117198, г. Москва, ул. Миклухо-Маклая, 6. E-mail: olim2007@mail.ru.

Кадыров Зиератшо Абдуллоевич – д.м.н., профессор, зав. кафедрой эндоскопической урологии ФПКМР ФГБОУ ВПО РУДН. Адрес: 117198, г. Москва, ул. Миклухо-Маклая, 6. E-mail: zieratsho@yandex.ru.

ЛИТЕРАТУРА

1. Кадыров, З.А. Возможности лучевых методов в диагностике гидроцеле / З.А. Кадыров, С.Д. Щихов // Андрология и генитальная хирургия. – 2006. – № 2. – С. 40-45.
2. Малышева, Т.Ф. Склеротерапия жидкостных образований органов мошонки под ультразвуковым контролем / Т.Ф. Малышева, А.Т. Балашов, В.А. Малышев // Андрология и генитальная хирургия. – 2005. – № 2. – С. 50-53.
3. Попов, А.И. Хирургическое лечение гидроцеле у пациентов пожилого и старческого возраста / А.И. Попов, С.М. Юрчук, В.И. Островский // Вестник хирургии им И. И. Грекова. – 2003. – № 3. – С.23-28.
4. Жукова, М.Н. Травмы и хирургические заболевания органов таза и наружных половых органов/ М.Н. Жукова. – Л.: Медицина, 1969. – 332с.
5. Лопаткин, Н.А., Шевцов, И.П. Оперативная урология. – СПб.: «Медицина», 1986. – 160 с.
6. A bloodless operation for the radical cure of idiopatic hydrocele/ P. H.Lord // Brit. J. Surg. 1964. – Vol. 51, N 12. – P. 914-916.
7. Sclerotherapy of idiopatic hydrocele with polidocanol: A study about 190 cases / S. Sallami [et al] // Tunis Med.Medicale. – 2011. – Vol. – 89 (5). – P. 440-444.
8. Francis, J.J. Aspiration and Sclerotherapy: a Nonsurgical Treatment Option for Hydroceles / J.J. Francis, L.F. Levine // J Urol. – 2012. – Nov 6. – P. 5473-40.

УДК 616.617-003.7-089.878
© В.С. Саенко, Е.А. Фролова, 2015

В.С. Саенко, Е.А. Фролова

ПЕРОРАЛЬНЫЙ ЛИТОЛИЗ УРАТНЫХ КАМНЕЙ МОЧЕТОЧНИКОВ: ЗА И ПРОТИВ

ГБОУ ВПО «Первый Московский государственный медицинский университет им. И.М. Сеченова» Минздрава России, г. Москва

В работе представлены результаты перорального литолиза уратных камней мочеточников у 38 пациентов. 34 (89%) пациентам до начала лечения для восстановления адекватного оттока мочи из почки установлен мочеточниковый стент. У 4 пациентов дренирования верхних мочевых путей не потребовалось. Цитратная терапия позволила добиться полного растворения конкрементов в течение 2 месяцев у 28 (74%) пациентов. Еще у 13% больных удалось уменьшить размеры камней и в комбинации с контактной уретеролитотрипсией достигнуть полного избавления от конкрементов. Только у 13 % пациентов пероральный литолиз при рентгенонегативных камнях мочеточников оказался неэффективным. К преимуществам перорального литолиза можно отнести высокую эффективность при отсутствии осложнений; возможность проведения лечения в амбулаторных условиях. Единственным недостатком данного вида лечения является его длительность.

Ключевые слова: уролитиаз, мочевая кислота, камень мочеточника, цитратная терапия, пероральный литолиз.

V.S. Saenko, E.A. Frolova

ORAL CHEMOLYSIS OF URIC ACID STONES OF THE URETER: PROS AND CONS

The paper presents results of the oral chemolysis of uric acid stones of the ureter in 38 patients. 34 (89%) patients underwent ureteral stenting to restore adequate urine flow from the collecting system of the kidney before treatment. A drainage of the upper urinary tract was not necessary in 4 patients. Citrate therapy allowed to completely dissolve the calculi within 2 month in 28 (74%)

patients. In another 13% of patients, the calculi became smaller, and when retrograde renal surgery was performed, the calculi were completely removed. Oral chemolysis was ineffective in 13% of patients with radiolucent calculi located in the ureter. The advantages of oral chemolysis are high efficiency in the absence of complications; the possibility of the outpatient treatment. The only drawback of this procedure is the duration of therapy.

Key words: urolithiasis, uric acid, ureteral calculus, citrate therapy, oral chemolysis.

Мочекаменная болезнь (МКБ) — полиэтиологическое заболевание, характеризующееся наличием камня или нескольких камней в почках и/или мочевых путях. Возникновение первых симптомов, как правило, приходится на самый работоспособный возраст — от 20 до 40 лет. Заболеваемость МКБ в мире неуклонно растет**,** абсолютное число зарегистрированных больных МКБ в РФ с 2002 по 2009 гг. увеличилось с 629 453 до 738 130 человек [1].

Частота встречаемости уратного нефролитиаза в структуре заболеваемости МКБ варьирует от 15,6 до 36,5 % [2, 3].

При нарушении пуринового обмена формируются конкременты, состоящие из безводной мочевой кислоты, дигидрата мочевой кислоты, солей мочевой кислоты (гидрогенуратамония), 2,8-дигидроксиаденина, ксантина и цистина.

Из-за низкой плотности и так называемой рентгенонегативности рутинные методы диагностики не всегда позволяют точно определить количество и размер уратных камней, особенно при расположении их в мочеточнике. Внедрение в клиническую практику современных методов компьютерной визуализации (мультиспиральная компьютерная томография (МСКТ) с денситометрией) позволяет со 100% достоверностью установить диагноз уратного нефролитиаза [4].

Уратный уролитиаз – единственная форма МКБ, при которой возможно проведение пероральной литолитической (камнерастворяющей) терапии. Однако литолиз эффективен только при камнях, состоящих из безводной мочевой кислоты и дигидрата мочевой кислоты. Для формировании этих конкрементов необходимо соблюдение двух условий: резко кислая pH мочи (5,0-5,8) и пресыщение мочи мочевой кислотой. При pH выше 6,5 мочевая кислота хорошо диссоциирует и выделяется в растворимой форме [5].

Данный метод лечения используется более 40 лет. Он основан на применении препаратов, содержащих цитратную смесь (блемарен, уралит-У). Дискуссия об эффективности метода, используемого как монотерапия, так и в сочетании с различными методами малоинвазивного хирургического лечения, продолжается до сих пор [6,7]. По-прежнему ограничены данные о возможности применения перорального литолиза при камнях мочеточника [8], поскольку одним из противопоказаний к назначению цитратной терапии является нарушение пассажа мочи [9]. Опубликованные данные свидетельствуют о низкой (34%) эффективности перорального литолиза [10].

Материал и методы

В исследуемую группу исходно вошел 41 больной с уратными камнями мочеточников, находившийся на лечении в клинике урологии Первого МГМУ им. И.М. Сеченова. Трое больных были исключены из исследования, поскольку не смогли продолжить прием препарата из-за побочных явлений со стороны желудочно-кишечного тракта. Размеры, локализация и плотность конкрементов определены с помощью МСКТ. Размер камней варьировал от 3 до 14 мм (в среднем 7,0±1,8 мм), плотность – от 150 до 735 HU (в среднем 393,1±71,1 HU). У подавляющего числа больных – 34 (89%) было отмечено нарушение пассажа мочи по верхним мочевым путям, выражавшееся в расширении мочеточника и чашечно-лоханочной системы. У всех их до начала лечения верхние мочевые пути были дренированы стентом. В 4-х наблюдениях конкременты мочеточников не нарушали оттока мочи из почек, поэтому было принято решение о начале перорального литолиза без дренирования верхних мочевых путей. Большинству пациентов (31) до назначения литолитической терапии оперативное лечение не проводилось, 4 больным ранее была выполнена чрескожная нефролитотрипсия. У 26 пациентов диагностирована гиперурикемия, а гиперурикурия – только у 23 человек. Ингибиторы ксантиноксидазы назначили только при гиперурикемии.

Все 38 пациентов получали препарат «Блемарен». Минимальная продолжительность приема препарата составила 1 месяц, максимальная – 2 месяца. Перед началом лечения с каждым пациентом проводилась беседа, в которой объяснялось влияние на эффективность лечения его желания и регулярности выполнения предписанных урологом рекомендаций.

Для уточнения целесообразности назначения цитратной терапии и определения дозы препарата до начала лечения каждый пациент в течение 4–5 дней посредством лакмусовых полосок замерял pH мочи строго в определенное время суток – в 8, 14 и 20 часов. Для получения истинных колебаний показателей pH в эти дни больной не изменял свою обычную диету, водный режим и образ жизни. Полученные цифровые данные пациент заносил в

дневник с определением в последующем средних значений pH для утренней, обеденной и вечерней мочи. После этого на первом этапе терапии больному рекомендовали строго индивидуальную диету:

– ограничение (вплоть до исключения) продуктов, богатых белком растительного и животного происхождения.

– водную нагрузку увеличивали на 30-40% от обычного приема, равномерно распределяя на дневное время суток, рекомендовали прием гидрокарбонатных лечебных минеральных вод, цитрусовых (за исключением грейпфрута).

В этот период в течение 4–5 дней пациент вновь измерял лакмусовыми бумажками pH мочи в те же самые промежутки времени. Нередко изменение диеты и водного режима позволяли добиться изменения pH мочи, однако этого бывает недостаточно для литолиза. После этого подбиралась оптимальная доза лекарственного препарата, при которой pH мочи в утреннее, дневное и вечернее время будет составлять 6,8–7,2, так как именно при этих значениях pH наиболее эффективно осуществляется литолиз мочекислых камней.

Результаты и обсуждение

У 21 (55%) пациента при контрольном обследовании (МСКТ без контрастирования) через 1 месяц после начала пероральной литолитической терапии удалось достигнуть полного растворения уратных камней. В эту группу больных вошли также 4 пациента, которым литолиз проводился без дренирования почки. У 12 (31%) пациентов к концу первого месяца лечения выявлено уменьшение размера конкрементов, литолитическая терапия этим пациентам продолжена еще на 1 месяц. При очередном контрольном обследовании через месяц у 7 из 12 пациентов данных о наличии камней не выявлено. У 5 (13%) удалось уменьшить размер конкрементов, но в дальнейшем потребовалась контактная уретеролитотрипсия. Необходимо отметить, что при эндоскопической визуализации нерастворившиеся, но уменьшившиеся камни имели причудливую форму с глубоким проникающим к центру камня отверстием в виде буквы «С». Из 38 больных не удалось достичь уменьшения размера камней у 5 (13%), при этом у 3 пациентов они стали рентгенопозитивными, и им была произведена дистанционная уретеролитотрипсия, 2 другим пациентам с неэффективным литолизом выполнена контактная уретеролитотрипсия. Таким образом, только литолитическая терапия оказалась эффективна у 74% больных уратными камнями мочеточников. Еще у 13% пациентов удалось уменьшить размеры камней и в комбинации с контактной уретеролитотрипсией достигнуть полного избавления от конкрементов. И только у 13% пероральный литолиз при уратных камнях мочеточника оказался неэффективным.

Заключение

Проведенное исследование продемонстрировало высокую (87%) эффективность пероральной литолитической терапии при уратных камнях мочеточников на фоне ненарушенного или восстановленного оттока мочи по верхним мочевым путям при помощи мочеточниковых стентов. Данный вариант лечения помог избежать оперативного пособия у 72% пациентов.

Показаниями к проведению перорального литолиза при уратных камнях мочеточника могут быть:

1. Невозможность обеспечения анестезиологического пособия для проведения ретроградной/антеградной контактной уретеролитотрипсии вследствие наличия у пациента выраженных интеркуррентных заболеваний.
2. Неэффективность вышеуказанных пособий из-за анатомических особенностей и/или рубцово-склеротических изменений верхних мочевых путей при условии адекватной интраоперационной установки стента.
3. Предварительное дренирование верхних мочевых путей стентом, выполненное по экстренным показаниям (некупируемая колика, острый обструктивный пиелонефрит, постренальная анурия).

Главными предикторами эффективности планируемой терапии являются:

1. Правильно установленный диагноз (уратный характер может быть установлен только в случае наличия у пациента с рентгенонегативным конкрементом стойко кислой pH мочи).
2. Четкое знание врачом и пациентом целевых значений pH мочи и способов их достижения.

К преимуществам перорального литолиза можно отнести:

1. Высокую эффективность в отсутствие осложнений.
2. Проведение лечения в амбулаторных условиях.

Единственным недостатком данного вида лечения является его длительность.

Сведения об авторах статьи:
Саенко Владимир Степанович – д.м.н., доцент кафедры урологии ГБОУ ВПО Первый МГМУ им. И.М. Сеченова Минздрава России. Адрес: 119435, г. Москва, ул. Б. Пироговская, 2, стр. 1.
Фролова Екатерина Анатольевна – аспирант НИИ уронефрологии и репродуктивного здоровья человека ГБОУ ВПО Первый МГМУ им. И.М. Сеченова Минздрава России. Адрес: 119435, г. Москва, ул. Б. Пироговская, 2, стр. 1. E-mail: frolo-ekaterin@yandex.ru.

ЛИТЕРАТУРА

1. Анализ урологической заболеваемости в Российской Федерации в 2002-2009 годах по данным официальной статистики / О.И. Аполихин [и др.] // Экспериментальная и клиническая урология. – 2011. – №1. – С. 4-10.
2. Чабанов, В.А. Уратный нефролитаз: автореф. дисс. … канд. мед. наук. – М., 1982. – 19 с.
3. Борисов, В.В., Дзеранов, Н.К. Мочекаменная болезнь. Терапия больных камнями почек и мочеточников. – М., 2011. – 88 с.
4. Фоминых, Е.В. Мультиспиральная компьютерная томография в диагностике заболеваний мочевых путей: дисс. …канд. мед. наук. – М., 2004. – 196 с.
5. Саенко, В.С. Метафилактика мочекаменной болезни: автореф. дисс. … д-ра мед. наук. – М., 2007. – 363 с.
6. Современные аспекты цитратной терапии у больных мочекаменной болезнью / Ю.Г. Аляев [и др.] // Врачебное сословие. – 2004. – № 4. – С. 20-24.
7. Руденко, В.И. Мочекаменная болезнь. Актуальные вопросы диагностики и выбора метода лечения: дисс. … д-ра. мед. наук. – М., 2004. – 260 с.
8. Guidelines on urolithiasis. Arnhem (The Netherlands) / C. Türk [et al.]// European Association of Urology (EAU). – 2013. – 100 p.
9. Пытель Ю.А., Золотарев И.И. Уратный нефролитиаз. – М., 1995. – 176 с.
10. Results of urinary dissolution therapy for radiolucent calculi / Maneesh Sinha [et al.] // Int Braz J Urol. – 2013. – Vol. 39(1). – P. – 103-107.

УДК 616.62-008221-055.2(075.8)
© Д.Р. Саяпова, М.Э. Ситдыкова, 2015

Д.Р. Саяпова, М.Э. Ситдыкова

ГИПЕРАКТИВНЫЙ МОЧЕВОЙ ПУЗЫРЬ И ЕГО КОНСЕРВАТИВНОЕ ЛЕЧЕНИЕ

ГБОУ ВПО «Казанский государственный медицинский университет»
Минздрава России, г. Казань

Представлены результаты обследования и лечения 32 пациентов с гиперактивным мочевым пузырем с целью изучения эффективности и безопасности м-холиноблокатора толтеродина.

Оценка эффективности препарата осуществлялось на основании изменений уродинамических показателей, данных дневника регистрации мочеиспусканий, данных ультразвукового исследования. Наблюдение пациентов осуществлялось в три этапа: до лечения, через 1 месяц и 2 месяца после лечения. Анализ полученных результатов показал, что в процессе лечения толтеродином через 1 месяц пациенты отмечали положительную динамику в симптоматике. У 93,7% пациентов произошла полная нормализация количества мочеиспусканий, у 75% уменьшилась частота императивных позывов, а императивное недержание мочи – у 81,2%.

На фоне проводимой терапии отмечены увеличение продолжительности и объема мочеиспусканий, снижение максимальной объемной скорости потока мочи, что свидетельствовало об эффективности лечения. На 2-й месяц лечения количество пациентов, которые оценивали свое состояние как хорошее, составило 78,1%, как удовлетворительное – 18,7%, остальные эффекта не отметили.

Ключевые слова: гиперактивный мочевой пузырь, недержание мочи, М-холинолитики, толтеродин, императивные позывы.

D.R. Sayapova, M.E. Sitdykova

NON-SURGICAL TREATMENT OF OVERACTIVE BLADDER

The work presents the results of examination and treatment of 32 patients with overactive bladder in order to study the efficacy and safety of the M-anticholinergics tolterodine,

Assessment of the effectiveness of the drug was carried out on the basis of changes in urodynamic parameters, data of voiding diary and ultrasound findings. Up of patients was carried out in three stages: before treatment, in a month and 2 months of treatment. Analysis of the results showed that in a month of treatment with tolterodine, patients reported positive changes in symptoms. In 93,7% there was a complete normalization of urination, decreased frequency of urgency at 75%, and the imperative urinary incontinence in 81,2%.

Against the background of the therapy, there was an increase in the duration and volume of urination, decreased maximum flow rate of the urine, indicating the effectiveness of treatment. On day 60 of treatment the number of patients who rated their condition as good was 78,1%, satisfactory – 18,7%.

Key words: overactive bladder, urinary incontinence, M-anticholinergic, tolterodine, urgency.

Гиперактивный мочевой пузырь (ГАМП) – клинический синдром с симптомами учащенного и ургентного мочеиспускания, с ургентным недержанием мочи или без него [1,2], возникающими независимо от пола, возраста, характера трудовой деятельности и образа жизни [3]. В настоящее время несколько изменились представления об этиологии недержания мочи. Если раньше это считалось только хирургической проблемой [7], то сейчас одним из ведущих методов лечения недержания мочи (НМ) является консервативная тактика.

По данным Международного общества по удержанию мочи в мире насчитывается от 50 до 100 млн. человек с гиперактивным мочевым пузырем [4]. Общая распространенность симптома гиперактивного пузыря колеблется от 12 до 22%, несмотря на значи-

тельное снижение качества жизни, лишь 4-6,2% пациентов обращаются за помощью к специалистам. Очень часто больные советуются по поводу недержания мочи друг с другом, а не с врачом. Недержание мочи многими женщинами воспринимается как нормальное явление, особенно женщинами пожилого возраста, и даже как неизбежное в период постменопаузы [3,5].

По классификации ICS (International Continence Society) недержание мочи может быть: ургентным, стрессовым, смешанным, постоянным. Несмотря на то, что этиология ГАМП остается не до конца выясненной, тем не менее точно установлено, что ацетилхолининдуцированная стимуляция постганглионарных мускариновых рецепторов детрузора является причиной как нормальных, так и непроизвольных сокращений мочевого пузыря. Этим объясняется терапевтическая эффективность антагонистов мускариновых рецепторов при лечении ГАМП. Метод лечения зависит от формы степени выраженности НМ, от функционального состояния нижних мочевыводящих путей [3,5,8,9].

Антимускариновые препараты блокируют действие ацетилхолина на м-холинорецепторы мочевого пузыря и способствуют увеличению его накопительной способности и снижению ургентности. Мускариновые рецепторы детрузора являются причиной как нормальных, так и непроизвольных сокращений мочевого пузыря. Поэтому основной целью медикаментозного лечения при гиперактивности детрузора являются снижение его сократительной активности и увеличение функциональной емкости мочевого пузыря. Мускариновые рецепторы играют ведущую роль в процессе нормального акта мочеиспускания и при патологически измененном мочевом пузыре [10]. В уротелии мочевого пузыря число мускариновых рецепторов в два раза больше по сравнению с гладкими мышцами детрузора [4,11]. В настоящее время в консервативном лечении ГАМП применяется толтеродин, который является конкурентным антагонистом холинергических рецепторов, локализующихся в мочевом пузыре и слюнных железах. В урологической клинике Казанского государственного медицинского университета в 2013-2014 гг. было проведено исследование эффективности и безопасности применения лекарственного препарата толтеродина у больных с гиперактивным мочевым пузырем.

Материал и методы

Оценка эффективности препарата осуществлялась на основании изменений уродинамических показателей (максимальной скорости потока мочи, средней скорости мочеиспускания); данных дневника регистраций мочеиспускания и ультразвукового исследования.

В основную группу были включены 32 пациентки от 18 до 80 лет, соответствующие следующим критериям: подтвержденный диагноз ГАМП в условиях урологического стационара; учащенное мочеиспускание более 15 раз в сутки; объем остаточной мочи не более 100 мл; ранее не принимающие препараты для лечения ГАМП.

Критериями исключения считали: инфекции мочевых путей; сопутствующие соматические заболевания (сахарный диабет 2 типа, гипертоническая болезнь, тяжелые сердечно-сосудистые заболевания); хроническая почечная недостаточность; прием каких-либо других препаратов для лечения ГАМП. Наблюдение пациенток осуществлялось в три этапа. На первом этапе осуществлялся отбор пациенток с оформлением письменного согласия на участие в исследовании и соблюдение рекомендаций врача. Пациенткам назначали м-холинолитик толтеродин (уротол; «Zentiva» Чешская Республика) по 5 мг 1 раз в день в течение месяца с обязательным контролем состояния пациенток на втором и третьем этапах. На контрольном посещении уточнялись симптоматика заболевания (число мочеиспусканий за сутки, объем мочевого пузыря, количество императивных позывов и эпизодов недержания мочи исходя из данных дневника мочеиспускания), проводились лабораторные исследования, включающие общие анализы крови, мочи, биохимический анализ крови, ультразвуковое обследование органов мочеполовой системы, урофлоуметрию, выяснялись побочные явления, если таковые имелись. Оценка безопасности препарата толтеродина проводилась путем регистрации и анализа нежелательных явлений, наблюдения результатов общего анализа крови и мочи, биохимического анализа крови в динамике.

Результаты и обсуждение

На основании данных обследования выявлено, что основными жалобами пациентов до начала лечения были учащенное мочеиспускание (более 15 раз в сутки), императивные позывы и недержание мочи. При определении количества остаточной мочи в процессе лечения нами установлено, что толтеродин способствует уменьшению количества остаточной мочи, отмеченному уже через 1 месяц после приема препарата. Пациентками было отмечено улучшение качества мочеиспускания, уменьшение числа мочеиспусканий и объема

остаточной мочи (рис.1), появилось чувство удовлетворения после мочеиспускания.

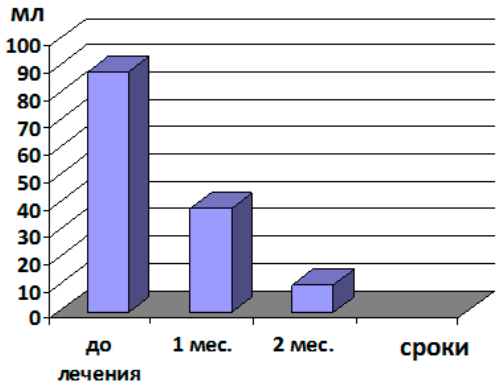

Рис.1. Динамика изменений объема остаточной мочи

Объективными показателями эффективности толтеродина у больных с ГАМП следует считать показатели уродинамических исследований нижних мочевых путей с определением максимальной и средней скорости мочеиспускания. Исследования проводились на оборудовании Toshiba Satellite A 10-131 Delphis UDS 9,4 – Вт фирмы Laborie Medical Technologies до назначения препарата, через 1 месяц и через 2 месяца лечения.

Оценка урофлоуграмм до лечения показала наличие кривых, характерных для гиперактивности мочевого пузыря и стремительного типа мочеиспусканий, то есть имели зигзагообразность. В результате наблюдения в течение месяца за данными пациентками нами установлено улучшение уродинамических показателей. В процессе лечения толтеродином кривая мочеиспускания приобретала более спокойный вид, постепенно изменяясь в процессе лечения, а показатели скорости мочеиспускания улучшались по сравнению с данными до лечения (табл. 1).

Таблица 1

Показатели урофлоуметрии больных с ГАМП до и после лечения

Показатель	Сроки наблюдения		
	до лечения	1 месяц после лечения	2 месяц
TQ, с	6,8±0,5	8,0±0,3	8,6±0,2
Qmax, мл/с	37,2±0,5; P<0.01	33,1±0,3; P>0.01	30,2±0,1; P>0.01
Vcomp, мл	101,2±3,1	131,0±1,8	137,1±1,8

Примечание. TQ – время достижения максимальной скорости мочеиспускания;
Qmax, – максимальная скорость мочеиспускания; Vcomp – объем выделенной мочи.

Если до лечения у всех больных отмечались повышенная максимальная скорость потока мочи, снижение объема мочеиспускания, укорочение времени мочеиспускания, то в процессе лечения увеличивалась продолжительность и объем мочеиспускания, снизилась максимальная объемная скорость потока мочи, что свидетельствовало об эффективности лечения.

Рис.2. Частота мочеиспусканий в процессе лечения

Рис.3. Частота императивных позывов в процессе лечения

Динамика ирритативных симптомов оценивалась по данным дневника мочеиспускания, в котором больные отмечали время мочеиспускания, эпизоды недержания мочи, наличие ургентных позывов на мочеиспускание и т.д. Анализ полученных результатов показал, что в процессе лечения толтеродином уже через 1 месяц пациентки отметили положительную динамику в симптоматике. У 30 (93,7%) больных произошла полная нормализация количества мочеиспусканий до 5 раз в сутки (рис.3), уменьшилась частота императивных позывов у 24 (75%), а императивное недержание мочи у 26 (81,2%) больных (рис.3).

На основании дневника мочеиспусканий и проведенного анкетирования через 2 месяца лечения количество больных, которые оценивали свое состояние как хорошее, составило 78,1% (25 больных), как удовлетворительное – 18,7% (6 больных) (рис.4), остальные эффекта не отметили.

За время клинического наблюдения ни одна больная не выбыла из исследуемой группы в связи с нежелательными явлениями. У одной пациентки через 1 месяц после начала заболевания отмечалось нарушение стула в виде запоров, это не было связано с приемом данного препарата, поэтому лечение было продолжено. Таких побочных явлений, как сердцебиение, сухость во рту, депрессии, кото-

рые иногда встречаются при приеме препаратов группы м-холинолитиков, в нашем исследовании не наблюдалось. Показатели крови оставались без патологических изменений.

Рис.4. Показатели эффективности лечения больных с ГАМП

Выводы

Проведенное исследование изучения эффективности и безопасности препарата толтеродина (уротол; «Zentiva» Чешская Республика) в качестве монотерапии у пациентов с ГАМП позволяет заключить, что на фоне проводимой терапии отмечено увеличение продолжительности и объема мочеиспусканий, снижение максимальной объемной скорости потока мочи. Уменьшилось количество мочеиспусканий за сутки. Отмечалась полная нормализация числа мочеиспусканий с уменьшением частоты императивных позывов и императивного недержания мочи, повысилась способность мочевого пузыря к накоплению и удержанию мочи, о чем свидетельствуют данные дневника мочеиспусканий. Нежелательных явлений при приеме препарата не выявлено. После завершения исследования все пациенты продолжили лечение препаратом. Толтеродин может быть использован больными в амбулаторных условиях, что обуславливает экономическую эффективность лечения и избавляет пациентов от психоэмоциональной нагрузки при госпитализации.

Сведения об авторах статьи:

Саяпова Динара Равильевна – к.м.н., ассистент кафедры урологии ГБОУ ВПО КГМУ Минздрава России. Адрес: 420012, г. Казань, ул. Бутлерова, 47. E-mail: Sayapova.69@mail.ru.

Ситдыкова Марина Эдуардовна – д.м.н., профессор, зав. кафедрой урологии ГБОУ ВПО КГМУ Минздрава России. Адрес: 420012, г. Казань, ул. Бутлерова 47.

ЛИТЕРАТУРА

1. Abrams P. The standartisation of terminology of lower urinary tract function // Neurourol. and Urodyn. – 2002. – Vol. 21. – P. 167-178.
2. Гаджиева Ж.К. Нарушения мочеиспускания: руководство / под ред. Ю.Г. Аляева. М.: ГЭОТАР-Медиа, 2010. – 176 с.
3. Пушкарь Д.Ю. Гиперактивный мочевой пузырь у женщин. – М.: МЕД пресс-информ, 2003. – 160 с.
4. Abrams P and Wein. Overactive bladder and its treatments // Urology. – 2000. – Vol. 55, sup. 5A. – P. 1-2.
5. Балан, В.Е. Урогенитальные расстройства в климактерии (клиника, диагностика, заместительная гормонотерапия): автореф. дисс. … д-ра мед. наук. – М., 1998. – 40 с.
6. Чушков, Ю.В. Комплексная диагностика и оперативное лечение больных с выпадением матки и стенок влагалища, осложненных недержанием мочи при напряжении: дисс. … канд. мед. наук. – М., 1999. – 165 с.
7. Савицкий, Г.А. Недержание мочи при напряжении у женщин. – СПб., 2000. – 136 с.
8. Пушкарь, Д.Ю. Диагностика и лечение сложных и комбинированных форм недержания мочи у женщин: дисс. … д-ра мед. наук. – М., 1996. – 252 с.
9. Чечнева, М.А. Клиническое значение ультразвукового исследования в диагностике стрессового недержания мочи: автреф. дисс. … канд. мед. наук. – М., 2000. – 20 с.
10. Groat W.C. Afferent nerve regulation of bladder function in health and disease // Handb. Exp. Pharmacol. – 2009. – Vol. 194. – P. 91-138.
11. Localization of M2 and M3 muscarinic receptors in human bladder disorders and their clinical correlations / G. Mukerji [et al] // I. Urol. – 2006. – Vol. 176, N 1. – P. 367-373.

УДК 616.61-089.86
© О.В. Теодорович, С.А. Нарышкин, Г.Г. Борисенко,
С.А. Давлатбиев, Ш.Ю. Далгатов, М.Н. Шатохин, А.В. Кудиль, Д.Г. Кочиев, 2015

О.В. Теодорович[1,2], С.А. Нарышкин[1,2], Г.Г. Борисенко[1],
С.А. Давлатбиев[1], Ш.Ю. Далгатов[1], М.Н. Шатохин[1], А.В. Кудиль[2], Д.Г. Кочиев[3]

МИНИМАЛЬНО ИНВАЗИВНАЯ ПЕРКУТАННАЯ ЛАЗЕРНАЯ НЕФРОЛИТОТРИПСИЯ В ЛЕЧЕНИИ КОРАЛЛОВИДНОГО НЕФРОЛИТИАЗА

[1]ГБОУ ДПО «Российская медицинская академия последипломного образования» Минздрава России, г. Москва
[2]НУЗ «Научный клинический центр ОАО «РЖД», г. Москва
[3]ФГБУН «Институт общей физики им. А.М. Прохорова» РАН, г. Москва

Коралловидный нефролитиаз – одна из самых сложных форм проявления мочекаменной болезни. «Золотым стандартом» оперативного лечения, бесспорно, является чрескожная пункционная нефролитотрипсия (ЧПНЛ). Все большую популярность в лечении мочекаменной болезни приобретает малоинвазивная методика (миниперк), позволяющая уменьшить количество осложнений. В работе представлен наш опыт лечения коралловидного нефролитиаза с применением лазерного литотриптера. В основе метода лежит фотоакустический эффект фрагментации камня.

С января 2014 по февраль 2015 г. прооперировано 34 пациента. Доступ осуществлялся через Амплац-трубки 16-18 Шр. В качестве эндоскопа использовались уретерореноскоп 9,8 Шр. или эндоскопический набор для мини-перкутанной хирургии Karl Storz с тубусом 16,5 Шр. Литотрипсия осуществлялась при помощи лазерного хирургического комплекса «Лазурит» (двухволновой микросекундный Nd:YAP-лазер). Среднее время операции 97 мин. У 88,2% пациентов удалось добиться полной санации почки. Интраоперационные осложнения (кровотечение) отмечены у двух пациентов, купированы созданием искусственной тампонады чашечно-лоханочной системы. Таким образом, метод минимально инвазивной перкутанной нефролитотрипсии можно считать эффективным и безопасным.

Ключевые слова: коралловидный нефролитиаз, лазерная нефролитотрипсия, мини-перкутанная нефролитотрипсия.

O.V. Teodorovich, S.A. Naryshkin, G.G. Borisenko,
S.A. Davlatbiev, Sh.U. Dalgatov, M.N. Shatokhin, A.V. Kudil, D.G. Kochiev

MINIMALLY INVASIVE PERCUTANEOUS LASER NEPHROLITHOTRIPSY IN STAGHORN CALCULI TREATMENT

Staghorn nephrolithiasis is one of the most difficult forms of urolithiasis. Percutaneous nephrolithotripsy (PCNL) undoubtedly is the "gold" standard for surgical treatment of this pathology. The increasing popularity in the treatment of urolithiasis is getting minimally invasive technique (miniperc), which reduces the number of complications. The paper presents our experience of miniperc treatment of staghorn nephrolithiasis with laser lithotripter, which is based on the photoacoustic effect of stone fragmentation.

From January 2014 till February 2015 34 patients underwent this procedure. The accesses were performed through Amplatz sheath 16-18F with further ureterorenoscope or Karl Storz miniperc set with 16F sheath use. The calculi were fragmented by “Lazurite” – two-wavelength exposure laser lithotripter (Nd:YAP (KTP) with microsecond pulse duration. Mean operation time – 97 min. A stone-free rate was 88,2%. Only in two cases there were intraoperation bleeding requiring surgery delay. Only in two cases intraoperative bleeding was noted, which was stopped by artificial tamponade of pyelocaliceal system. Therefore the method of minimally invasive PCNL in patients with staghorn calculus can be considered to be an effective and safe procedure.

Key words: staghorn nephrolithiasis, laser nephrolithotripsy, miniperc.

Коралловидный нефролитиаз является одной из самых сложных форм мочекаменной болезни (МКБ), наиболее часто приводящей к тяжелым нарушениям функции почек, а в перспективе и к инвалидности. Свое название в русскоязычной литературе данная форма МКБ получила благодаря стремлению камня полностью повторить форму чашечно-лоханочной системы (ЧЛС), что внешне напоминает коралл. В англоязычной литературе в названии таких конкрементов используется не менее выразительное сравнение – олений рог (staghorn). Насколько сильно разнится частота заболеваемости МКБ в зависимости от географии проведенных исследований (от 1% в европейской части до 20% в странах Аравийского полуострова), настолько же сильно отличается частота коралловидных камней в структуре МКБ. По данным разных авторов от 1 до 30%, однако большинство авторов сходятся во мнении, что распространенность коралловидного нефролитиаза в структуре МКБ не превышает 10% [1,3,4,9].

Учитывая, что при коралловидном нефролитиазе у многих пациентов значительно страдает функция почек, становится понятно стремление хирурга сделать операцию менее инвазивной и применить инструментарий меньшего диаметра. Таким образом, появляется желание перейти от стандартной нефролитотрипсии (maxiperc), к мини- (miniperc), ультрамини- и микро- нефролитотрипсии (microperc) [2,5-8,10]. Однако возникает несоответствие между возможностью применения того или иного вида литотрипторов из-за небольшого диаметра рабочего канала эндоскопа, ширины тубуса, не позволяющих удалять крупные фрагменты и большого объема каменную массу, подлежащие удалению при коралловидных камнях.

При выполнении малоинвазивной нефролитотрипсии (miniperc – диаметр тубуса 14-18 Шр) применение ультразвуковых литотрипторов становится невозможным, поскольку зонды, рассчитанные на использование с нефроскопом, слишком широки, а зонды меньшего диаметра очень быстро забиваются образующимся песком. Применение пневматической литотрипсии занимает много времени и травмирует воспаленный уротелий, так как пневматический зонд передает слишком высокую кинетическую энергию фрагментам, что к тому же способствует их неконтролируемой миграции внутри ЧЛС. Электрокинетические литотрипторы производят более эффективную и «нежную» фрагментацию, что, несомненно, больше подходит для малоинвазивной хирургии, но в случае коралловидных камней также имеют определенные минусы: соленоид, находящийся в зонде очень быстро перегревается, а управление педалью крайне не эргономично, так как для предотвращения перегревания зонда прибор сконструирован таким образом, что одним нажатием на педаль можно получить небольшое количество импульсов, а затем хирург должен поднять ногу и снова нажать на педаль.

Следовательно, остается рассмотреть лазерные литотрипторы, линейка которых достаточно широко представлена на рынке гольмиевыми (Ho-YAG) лазерами. Но и здесь имеются некоторые ограничения. Для большинства представленных Ho-YAG лазерных литотрипторов средняя скорость разрушения

конкрементов составляет 1 см^3/ч. Сколько же хирургу потребуется времени для элиминации конкремента, если в отдельных случаях объем массы каменного материала при коралловидных камнях может превышать 70 см^3? (рис. 1).

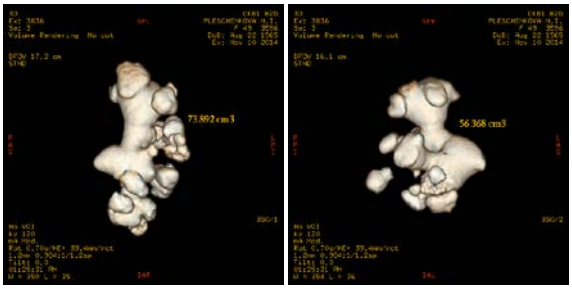

Рис. 1. Расчет объема массы каменного материала

Мы хотим поделиться нашим опытом применения отечественного лазерного хирургического комплекса «Лазурит» для фрагментации крупных и коралловидных камней. Данный литотриптор хорошо зарекомендовал себя как для уретеролитотрипсии, ретроградной фибронефролитотрипсии (ретроградная интраренальная хирургия (РИРХ)), так и для ЧПНЛ у пациентов с конкрементами размером менее 3см.

Материал и методы

Имея большой опыт выполнения ЧПНЛ по методике мини-перк у пациентов с камнями до 3см, мы стали применять данную методику у пациентов с коралловидным нефролитиазом, в том числе при полных коралловидных камнях. Вначале методика использовалась при создании дополнительных доступов, а с января 2014 г. как монотерапия.

За 14 месяцев (по февраль 2015г. включительно) мини-перкутанная нефролитотрипсия выполнена у 34 пациентов с коралловидными камнями почек. У 7 пациентов (женщин – 5, мужчин – 2) выявлен билатеральный нефролитиаз. Среди оперированных 3 пациента с повышенной массой тела: 1 – с ожирением 1-й степени, 2 – с ожирением 3-й степени. Деструкция и элиминация конкрементов выполнялась у 14 пациентов через 1 мини-доступ, у 16 пациентов через 2 мини-доступа, у 2 пациентов через 3 мини-доступа. Также было по одному пациенту, у которых выполнено по 4 и 5 доступов. В 15 случаях для уменьшения количества дополнительных доступов использовался уретероренофиброскоп или цистофиброскоп. У 13 пациентов гибкий инструментарий применялся антеградно (рис. 2), а в 2 случаях для одномоментной ретроградной лазерной нефролитотрипсии и чресфистульной нефролитотрипсии в положении Galdakao-Valdivia (рис. 3). Данное вмешательство осуществляется двумя операционными бригадами.

Рис. 2. Чресфистульная фибронефролитотрипсия

Рис. 3. Положение Galdakao-Valdivia

В большинстве случаев доступы выполнялись через Амплац-трубку диаметром 16-18 Шр. с дальнейшим использованием уретероскопа или набора Karl Storz для мини-перк диаметром кожуха 16,5 Шр.

У ряда пациентов при создании дополнительных доступов Амплац-трубка не устанавливалась, свищевой ход дилатировался до 12 Шр., после чего по струне в полость чашечки вводился уретерореноскоп. Чашечный отрог камня или вторичный камень дезинтегрировались лазером, а фрагменты перемещались в лоханку, откуда элиминировались через основной доступ.

Для фрагментации конкрементов нами использовался отечественный лазерный хирургический комплекс «Лазурит». Это микросекундный (0,9÷1,2 мкс) двухволновой (0,54/1,08 мкм) Nd:YAP (KTP) лазер. Воздействие лазера на камень основано на фотоакустическом, а не на термическом механизме. Для получения данного эффекта достаточно совсем незначительной энергии 90-140 мДж. И как следствие, мягкие ткани, оказываясь под воздействием лазерного излучения, остаются интактными. «Лазурит» позволяет фрагментировать конкременты со значительно большей скоростью, чем его гольмиевые аналоги, а миграция фрагментов гораздо менее выражена, чем при использовании пневматического литотриптора. Исходя из вышеописанных свойств «Лазурита» мы и остановили свой выбор на нем в качестве литотриптора

для удаления коралловидных камней через мини-доступ.

Элиминация фрагментов осуществлялась за счет эффекта флотации, возникающего при использовании тубусов (Аплац-трубок) диаметром менее 18 Шр. и эндоскопов, значительно уступающих тубусам в диаметре. Свободно вытекающая из ЧЛС ирригационная жидкость благодаря турбулентным завихрениям увлекает за собой фрагменты, размер которых меньше внутреннего диаметра тубуса (рис. 4). Ряд авторов называют этот феномен эффектом «пылесоса».

Рис. 4. Удаленные фрагменты коралловидного камня

Результаты и обсуждение

Для максимально возможной санации почки нам потребовалось от 1 до 4 (в одном случае) этапов. После того как мы уже не могли при помощи УЗИ и рентгеноскопии определить наличие резидуальных фрагментов, всем пациентам выполнялась контрольная мультиспиральная компьютерная томография (МСКТ) (рис. 5). По результатам контрольного исследования либо выполнялся еще один этап операции, либо мы шли на закрытие свищевого хода.

Полная санация достигнута в 30 (88,2%) случаях, у 4 пациентов имелись отдельные вторичные камни, располагающиеся в изолированных чашечках.

Среднее время операции от момента пункции составило 97 мин. Количество процедур на пациента составило 1,7. У двух пациентов отмечалось интраоперационное кровотечение, в одном случае потребовалось прекратить операцию раньше запланированного времени, во втором – кровотечение возникло после удаления Амплац-трубки. Данные осложнения разрешены консервативно путем пережатия нефростомического дренажа, что таким образом вызывало искусственную тампонаду лоханки.

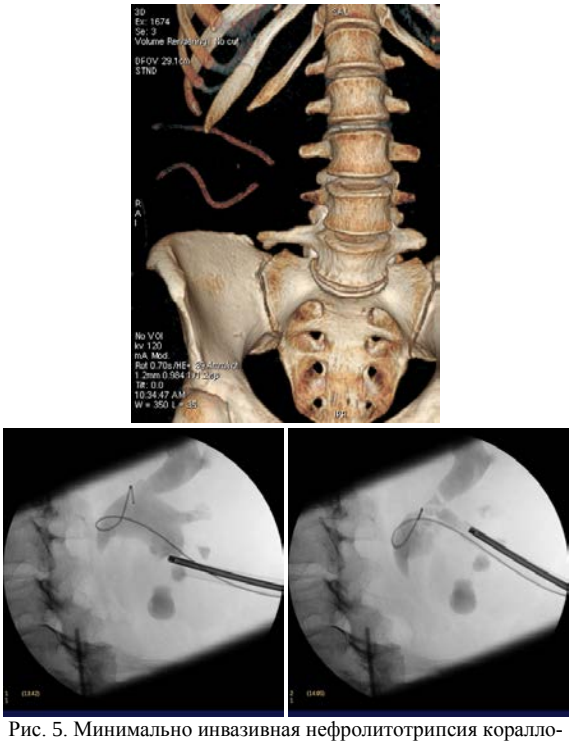

Рис. 5. Минимально инвазивная нефролитотрипсия коралловидного камня почки и контрольная МСКТ, демонстрирующая отсутствие резидуальных фрагментов

В большинстве случаев дренаж удалялся на 1-е –3-и сутки после заключительного этапа лечения при подтверждении отсутствия резидуальных конкрементов и в зависимости от восстановления естественного пассажа мочи.

Заключение

Мини-перкутанную нефролитотрипсию можно считать высокоэффективным и безопасным методом лечения коралловидного нефролитиаза за счет минимизации создаваемого доступа, крайне малого количества осложнений – в первую очередь геморрагических. За счет отсутствия нагнетания внутрипочечного давления по причине свободного вытекания ирригационной жидкости воспалительные осложнения также редко встречаются. Время, затраченное на мелкую фрагментацию конкремента, компенсируется тем, что большая часть фрагментов самостоятельно эвакуируется из полостной системы почки при извлечении реноскопа, поэтому прибегать к помощи щипцов приходится крайне редко.

Сведения об авторах статьи:

Теодорович Олег Валентинович – д.м.н., профессор, зав. кафедрой эндоскопической урологии ГБОУ ДПО РМАПО Минздрава России, руководитель урологического центра НУЗ «НКЦ ОАО «РЖД». Адрес: 123995, г. Москва, ул. Баррикадная, 2/1. Тел./факс: 8(495)925-02-08.

Нарышкин Станислав Альбертович – к.м.н., доцент кафедры эндоскопической урологии ГБОУ ДПО РМАПО Минздрава России, зав. отделением рентгенохирургических методов диагностики и лечения № 2 НУЗ «НКЦ ОАО «РЖД». E-mail: naryshkin@mail333.com.

Борисенко Геннадий Георгиевич – к.м.н., доцент кафедры эндоскопической урологии ГБОУ ДПО РМАПО Минздрава России. Адрес: 123995, г. Москва, ул. Баррикадная, 2/1. E-mail: gborisenko-doc@mail.ru.

Давлатбиев Саид Абдулаевич – аспирант кафедры эндоскопической урологии ГБОУ ДПО РМАПО Минздрава России. Адрес: 123995, г. Москва, ул. Баррикадная, 2/1.
Далгатов Шамиль Юсупович – аспирант кафедры эндоскопической урологии ГБОУ ДПО РМАПО Минздрава России. Адрес: 123995, г. Москва, ул. Баррикадная, 2/1.
Шатохин Максим Николаевич – д.м.н., профессор кафедры эндоскопической урологии ГБОУ ДПО РМАПО Минздрава России. Адрес: 123995, г. Москва, ул. Баррикадная, 2/1. E-mail: sh.77@mail.ru.
Кудиль Алина Владимировна – врач-рентгенолог отделения МСКТ и МРТ Центра лучевой диагностики НУЗ «НКЦ ОАО «РЖД». Адрес: 125367, г. Москва, Волоколамское ш., 84.
Кочиев Давид Георгиевич – к.ф.-м.н., зам. директора ФГБУН ИОФ РАН им. А.М. Прохорова по научной работе. Адрес: 119991, Москва, ул. Вавилова, 38. Тел./факс: 8(499)503- 83-85. E-mail: david@kapella.gpi.ru.

ЛИТЕРАТУРА

1. Дзеранов, Н.К. Оперативное лечение коралловидного нефролитиаза / Н.К. Дзеранов, Э.К. Яненко.// Урология. – 2004. – № 1. – С.34-38.
2. Гаджиев, Г.Д. Оптимизация оказания медицинской помощи при крупных и коралловидных камнях единственной или единственно-функционирующей почки: дисс…. канд. мед. наук. – М., 2014. – 138 с.
3. Колпаков, И.С. Мочекаменная болезнь: учебное пособие. – М.: Издательский центр «Академия», 2006. – 224 с.
4. Лопаткин, Н.А. Коралловидный нефролитиаз / Н.А. Лопаткин, Э.К. Яненко// Урология и нефрология. – 1994. – № 1. – С. 5-11.
5. Минимально инвазивная перкутанная нефролитотрипсия: деликатный и эффективный инструмент в лечении крупных камней почек / Д.С. Меринов [и др.] // Экспериментальная и клиническая урология. – 2013. – № 3. – С. 94-98.
6. Неймарк, А.И. Мочекаменная болезнь. Вопросы лечения и реабилитации / А.И. Неймарк, Б.А. Неймарк, И.В. Каблова. – М.: ГЭОТАР-Медиа, 2011. – 224 с.
7. Single-step percutaneous nephrolithotomy (microperc): the initial clinical report / M.R. Desai [et al.] // J. Urol. – 2011. – Vol. 186, N 1. – P. 140-145.
8. Ganpule, A.P. What's new in percutaneous nephrolithotomy / A.P. Ganpule, M.R. Desai // Arab Journal of Urology. – 2012. – Vol. 10, N 3. – P. 317-323.
9. Mishra, S. Percutaneous nephrolithotomy monotherapy for staghorn: paradigm shift for 'staghorn morphometry' based clinical classification / S. Mishra, R.B. Sabnis, M.R. Desai // Curr. Opin. Urol. – 2012. – Vol. 22, N 2. – P. 148-53.
10. Tepeler, A. Standard, mini, ultra-mini, and micro percutaneous nephrolithotomy: what is next? A novel labeling system for percutaneous nephrolithotomy according to the size of the access sheath used during procedure / A. Tepeler, K. Sarica // Urolithiasis. – 2013. – Vol. 41, N 4. – P. 367-368.

УДК: 616.613-003.7
© С.Б. Уренков, Н.А. Амосов, А.А. Подойницын, А.Е. Иванов, 2015

С.Б. Уренков, Н.А. Амосов, А.А. Подойницын, А.Е. Иванов

ТРАНСУРЕТРАЛЬНЫЕ И ЧРЕСКОЖНЫЕ ОПЕРАЦИИ В ЛЕЧЕНИИ БОЛЬНЫХ КОРАЛЛОВИДНЫМ НЕФРОЛИТИАЗОМ

ГБУЗ МО «Московский областной научно-исследовательский клинический институт им М.Ф. Владимирского», г. Москва

Проведен сравнительный анализ рентгено-эндоскопического лечения 307 пациентов с коралловидным нефролитиазом госпитализированных в урологическую клинику МОНИКИ с 2007 по 2014 гг. Определена группа пациентов с коралловидными камнями, для лечения которых наиболее оптимальным является комбинированное (трансуретральное и чрескожное) оперативное лечение.
Ключевые слова: коралловидный нефролитиаз, чрескожная нефролитотрипсия, трансуретральная нефролитотрипсия, комбинированное лечение коралловидного нефролитиаза.

S.B. Urenkov, N.A. Amosov, A.A. Podoynitsyn, A.E. Ivanov

TRANSURETHRAL AND PERCUTANEOUS SURGERY IN PATIENTS WITH CORAL NEPHROLITHIASIS

We have analyzed the data of endoscopic treatment of 307 patients with coral nephrolithiasis, hospitalized in urology department of Moscow Regional Research Institute named after M.F. Vladimirsky, in the period 2007-2014.We have identified a group of patients for whom the treatment of choice is the combination therapy (transurethral and percutaneous).
Key words: coral nephrolithiasis, transurethral nephrolithotripsy, percutaneous nephrolithotripsy, combined treatment of coral nephrolithiasis.

Мочекаменная болезнь (МКБ) занимает второе место среди самых распространенных урологических заболеваний. В 2012 году показатель заболеваемости уролитиазом на 100 тыс. населения в Российской Федерации составил 550,5, при этом прирост количества заболевших по сравнению с 2002 г. составил 25,1% [1]. Больные нефролитиазом составляют 30-40% всего контингента урологических стационаров [2].

Особое место в структуре мочекаменной болезни занимают сложные формы уролитиаза, удельный вес которых составляет от 45 до 60% [3]. До 1990 г. лечение больных с коралловидным нефролитиазом предполагало открытую операцию или динамическое наблюдение. Со временем прогресс в понимании анатомии и физиологии мочевыводящих путей, внедрение новых материалов, совершенствование технологий привели к тому, что

эндоскопические методы удаления коралловидных камней стали основными.

Большинство урологов сходятся во мнении, что в настоящее время чрескожная нефролитотрипсия (ЧНЛТ) является «золотым стандартом» в лечении больных с коралловидным нефролитиазом. В большинстве случаев в сочетании с дистанционной нефролитотрипсией, перкутанная хирургия позволяет эффективно избавлять пациентов от камней почек [4,5,6,7]. Однако риск развития кровотечения, перфорации соседних органов и других осложнений во время выполнения перкутанного доступа диктует необходимость применения у определенной категории пациентов менее инвазивных ретроградных (трансуретральных) методов удаления конкрементов.

Разработка и усовершенствование методов лазерной литотрипсии, внедрение в практику мини-уретероскопов, гибких эндоскопов и гибких трансуретеральных кожухов для создания ретроградного доступа к верхним мочевым путям и почке позволили выполнять трансуретральное удаление коралловидных камней почек.

Нередко лечение множественных или коралловидных камней почек подразумевает несколько этапов оперативного лечения (повторные чрескожные вмешательства, дистанционная ударно-волновая литотрипсия (ДУВЛ) резидуальных конкрементов). Такой подход сопряжен с дополнительным риском интра- и послеоперационных осложнений, высокой травматичностью и снижением функциональной способности почки, повторными госпитализациями пациентов в стационар, несколькими наркозами. Одним из направлений, которые способствуют оптимизации лечения этой категории пациентов, является комбинирование чрескожной нефролитотрипсии (ЧНЛТ) и ретроградной нефролитотрипсии (РНЛТ). Преимущества каждого доступа позволяют повысить эффективность лечения сложных форм мочекаменной болезни, в частности коралловидного нефролитиаза [5].

Цель исследования – провести сравнительный анализ результатов различных видов малоинвазивных оперативных вмешательств (ЧНЛТ, РНЛТ, а также их комбинации) в лечении коралловидных камней. Определить показания к комбинированному трансуретральному и чрескожному лечению коралловидных камней.

Материал и методы

Мы провели анализ результатов эндоскопического лечения 307 пациентов с коралловидными камнями почек, находившихся на стационарном лечении в урологической клинике МОНИКИ им М.Ф. Владимирского с 2007 по 2014 гг. Средний возраст пациентов составил 49,5±1,4 года. Мужчин было 113 (36,8%), женщин – 194 (63,2%).

Было выделено 3 группы больных с коралловидным нефролитиазом. В первую группу вошли пациенты, которым выполнялась ЧНЛТ. Во вторую группу включены больные, которым была выполнена РНЛТ. Третью группу составили больные с комбинированным (чрескожным и ретроградным) лечением коралловидного нефролитиаза как одномоментным, так и поэтапным.

ЧНЛТ выполнена 213 пациентам с коралловидным нефролитиазом. Доступ в ходе всех чрескожных операций выполнялся под ультразвуковым и рентгенологическим контролем. Выбор чашечки для пункции в каждом случае определялся индивидуально исходя из дальнейших задач. Ввиду особенностей коралловидных камней нередко возникали сложности в формировании пункционного доступа (камень занимает всю чашечно-лоханочную систему (ЧЛС) без дилатации последней). В 5,4% случаев операция ограничивалась установкой нефростомического дренажа в связи с возникшим кровотечением, затрудняющим визуализацию, или при получении гноя при пункции ЧЛС. Стоит отметить, что доля геморрагических осложнений на этапе создания пункционного доступа была невелика – 2%.

В качестве альтернативного метода лечения коралловидного нефролитиаза 78 пациентам выполнялся трансуретральный доступ к камню. Определяющим в выборе данного доступа являлось полное отсутствие дилатации лоханки и чашечек, что в значительной степени могло затруднить формирование чрескожного доступа в почку. Практически все операции (97%) проводились с установкой мочеточникового гидрофильного кожуха, после чего осуществлялись проведение уретероскопа до почки и разрушение камня гольмиевым лазером. Полуригидные уретероскопы применялись в том случае, если расположение камня позволяло удалить весь конкремент или большую его часть. Гибкий уретеропиелоскоп использовался редко в связи с ограниченной визуализацией на фоне воспаленной слизистой и мутной среды, возникающей после дробления больших масс камня в ограниченном пространстве ЧЛС в основном для доступа к фрагментам камня, расположенным в недоступных для ригидного инструмента чашечках. В 10,3% случаев предварительно

устанавливался нефростомический дренаж для предотвращения развития острого пиелонефрита. Удаление осколков камня при РНЛТ происходило с помощью щипцов и петель Дормиа, а также путем промывания через кожух током жидкости. В конце операции всем пациентам для дренирования верхних мочевых путей устанавливался мочеточниковый катетер-стент.

С 2014 года в урологической клинике МОНИКИ им. М.Ф. Владимирского выполняется комбинированное (трансуретральное и чрескожное) оперативное лечение пациентов с коралловидным нефролитиазом. Всего пролечено 16 пациентов. 4 больным ЧНЛТ и РНЛТ проводились одновременно, 12 больным – поэтапно (ЧНЛТ затем РНЛТ или наоборот). Так, при наличии резидуальных фрагментов конкремента во время ЧНЛТ (чаще всего в верхней чашечке) и невозможности их визуализации с целью последующего дробления пациентам вторым этапом выполнялась РНЛТ. Трансуретральное вмешательство было избрано в связи с тем, что чрескожный доступ через верхнюю чашечку технически более сложен и опасен в связи с риском развития кровотечения. У ряда пациентов в связи с отсутствием дилатации лоханки и чашечек, что обуславливает значительные сложности в формировании чрескожного доступа, вначале была выполнена трансуретральная нефролитотрипсия для создания свободной полости с целью последующего формирования чрескожного доступа, затем проводилась чрескожная нефролитотрипсия. В основном данные этапы были разграничены во времени. При отсутствии послеоперационных осложнений количество дней между манипуляциями составляло от 5 до 9. Однако при возникновении послеоперационных осложнений (обострение пиелонефрита) после первого этапа лечения повторная операция проводилась в сроки от 4 до 6 недель при нормализации состояния пациента и купировании вспышки пиелонефрита.

ЧНЛТ и РНЛТ 2 пациентам проводились одномоментно под одним наркозом в положении пациента на спине двумя бригадами хирургов. Однако вопрос о данном варианте выполнения вмешательства остается дискутабельным, так как он требует большого взаимопонимания хирургов и создания определенных условий в операционной (техническая оснащенность, дополнительное оборудование, возможность свободного доступа к операционному столу со всех сторон). Кроме того, при одновременном дроблении камней не исключается случайное повреждение оптики в связи с большими размерами камня и затрудненной визуализацией эндоскопов во время операции.

Результаты и обсуждение

ЧНЛТ была выполнена 213 пациентам с коралловидным нефролитиазом КН1-КН4. За один сеанс удалось полностью удалить камень у 191 (89,6%) больного, 22 (10,3%) пациентам проводилась повторная ЧНЛТ. Количество интраоперационных (перфорация лоханки и чашечек, кровотечение) и послеоперационных (вспышка пиелонефрита, самостоятельное отхождение нефростомического дренажа) осложнений составило 29 (13,6%), практически все интраоперационные осложнения удалось купировать установкой нефростомического дренажа и проведением в послеоперационном периоде соответствующей консервативной терапии. У одного (0,5%) пациента развилось интраоперационное кровотечение, что потребовало конверсии в люмботомию и выполнения нефрэктомии из-за невозможности остановить кровотечение при ревизии органа. У 3(1,4%) пациентов в послеоперационном периоде развилось кровотечение, которое было остановлено с помощью ангиографии и суперселективной эмболизации ветвей почечной артерии. Сроки дренирования (нефростома) составили от 4 суток до 1 месяца (при обострении пиелонефрита в послеоперационном периоде).

РНЛТ проводилась 78 пациентам, из них 47 (60,2%) конкремент (КН1-КН3) удален полностью за одно оперативное вмешательство. Повторная операция (РНЛТ) выполнялась 4 больным с коралловидными камнями КН4 в сроки от 10 дней до 2 месяцев (удалены оставшиеся фрагменты камня). У 29 (37,1%) пациентов выполнено ДУВЛ резидуальных фрагментов конкремента. Полное освобождение почки от осколков произошло у 85,6% пациентов через 3 месяца после операции, однако у этих пациентов на момент выписки уровень освобождения от осколков составлял 47,8%. Нами отмечены послеоперационные осложнения у 11 (14,1%) больных в виде обострения пиелонефрита, которые были купированы консервативно. Сроки стентирования составили от 3 недель до 3 месяцев.

Комбинированное лечение (чрескожное и трансуретральное) проведено 16 больным с коралловидными камнями почек КН4. Полного освобождения ЧЛС от конкремента удалось добиться у 15 (93,7%) пациентов. Дополнительных сеансов ДУВЛ не потребовалось. Интраоперационных осложнений отмечено не было. Обострение пиелонефрита в послеопе-

рационном периоде наблюдалось в 12,5% случаев и было купировано консервативно. Сроки дренирования (нефростома) составили от 5 до 20 суток.

Выводы

Применение комбинированного (трансуретрального и чрескожного) лечения больных с коралловидным нефролитиазом позволяет повысить эффективность операций, увеличить степень освобождения почки от конкремента (93,7%) за одно оперативное вмешательство или одну госпитализацию. Таким образом, у ряда пациентов с коралловидным нефролитиазом сочетанное применение трансуретрального и чрескожного доступов для удаления камня является методом выбора. Комбинация доступов позволяет повысить эффективность операции, уменьшить количество дополнительных вмешательств и осложнений. Вопрос об очередности ЧНЛТ и РНЛТ или выполнении их одновременно должен решаться индивидуально для каждого пациента.

Сведения об авторах статьи:

Уренков Сергей Борисович – д.м.н., ведущий научный сотрудник урологического отделения ГБУЗ МО МОНИКИ им. М.Ф. Владимирского. Адрес: 129110, г. Москва, ул. Щепкина, 61/2.

Амосов Никита Александрович – врач-уролог, аспирант кафедры урологии ГБУЗ МО МОНИКИ им. М.Ф. Владимирского. Адрес: 129110, г. Москва, ул. Щепкина, 61/2.

Подойницын Алексей Алексеевич – к.м.н., зам. главного врача по лечебной работе ГБУЗ МО МОНИКИ им. М.Ф. Владимирского. Адрес: 129110, г. Москва, ул. Щепкина, 61/2.

Иванов Андрей Емельянович – к.м.н., зав. лабораторией контактной и дистанционной литотрипсией ГБУЗ МО МОНИКИ им. М.Ф. Владимирского. Адрес: 129110, г. Москва, ул. Щепкина, 61/2.

ЛИТЕРАТУРА

1. Анализ урологической заболеваемости и смертности в Российской Федерации за десятилетний период (2002-2012 гг.) / О.И. Аполихин [и др.] // Экспериментальная и клиническая урология. – 2014. – №2. – С. 4-12.
2. Диагностика и лечение мочекаменной болезни. Что изменилось за последние 20 лет? / П.В. Глыбочко [и др.] // Бюллетень медицинских интернет-конференций. – 2011. – № 3. – С. 6-20.
3. Олефир, Ю.В. Комбинированное лечение сложных форм нефролитиаза / Ю.В. Олефир, Д.Б. Родин, В.Ю. Таяновский // Бюллетень медицинских интернет-конференций. – 2011. – № 4. – С. 115-130.
4. Матюхов, И.П. Устройство для изменения положения больного на операционном столе при чрескожной нефролитотрипсии / И.П. Матюхов, Н.А. Григорьев // Медицинский вестник Башкортостана. – 2013. – Т. 8, № 2. – С. 313-316.
5. Мартов, А. Г. Сочетанная чрескожная и трансуретральная хирургия в лечении камней почек и мочеточников / А.Г. Мартов, А.С. Андронов, С.В. Дутов // Материалы XIV конгресса Российского общества урологов. – М., 2014. – С. 26-31.
6. Complete supine percutaneous nephrolithotripsy comparison with the prone standard technique. / S Falahatkar [et al.]// J Endourol. – 2008. – Vol.22, № 11. – P. 2513-2517.
7. 2007 Guideline for the management of ureteral calculi. / Preminger G.M. [et al.] // Eur Urol. – 2007. – Vol. 52, № 6. – P. 1610-31.
8. Efficacy of retrograde ureteropyeloscopic holmium laser lithotripsy for intrarenal calculi >2 cm. / M.J. Bader[et al.] // UrolRes. – 2010/ Vol.38, № 5. – P. 397-402.

УДК 616.61-002.5-089.163:615.28
© Р.К. Ягафарова, 2015

Р.К. Ягафарова

СОВРЕМЕННЫЕ АСПЕКТЫ ХИРУРГИЧЕСКОГО ЛЕЧЕНИЯ ТУБЕРКУЛЕЗА МОЧЕВЫДЕЛИТЕЛЬНОЙ СИСТЕМЫ

ГБОУ ВПО «Башкирский государственный медицинский университет» Минздрава России, г. Уфа

В статье дано описание современных методов хирургического лечения, которые являются неотъемлемой частью общего комплекса лечебных мероприятий у больных туберкулезом органов мочевой системы.

Ключевые слова: нефрэктомии, органосохраняющие оперативные вмешательства, химиотерапия.

R.K. Yagafarova

MODERN ASPECTS OF SURGICAL TREATMENT OF TUBERCULOSIS OF THE URINARY SYSTEM

The article describes up-to-date methods of surgical treatment, which are an integral part of the overall complex of therapeutic measures in patients with tuberculosis of the urinary system.

Key words: nephrectomy, ablative surgery, chemotherapy.

Среди больных активным туберкулезом внелегочных локализаций наиболее часто (30-40%) диагностируются больные туберкулезом мочеполовых органов [3,6,10,16]. Высокий процент распространенных и осложненных форм туберкулеза, выявляемых у впервые заболевших больных (около 60%), указывает на определенное неблагополучие в диагностике этой патологии. Отмечается и несвоевременное распознавание туберкулеза почек, так как

в настоящее время более чем у половины пациентов диагностируются деструктивные распространенные формы заболевания. По нашим данным, туберкулез почечной паренхимы был выявлен только у 14,8%, начальная деструкция – туберкулезный папиллит – у 34,4%, кавернозный туберкулез, или туберкулезный пионефроз – у 50,8% больных [16].

Таким образом, каждый второй случай нефротуберкулеза выявляется, когда орган уже утрачен как функционирующая часть организма, то есть у половины больных нефротуберкулез выявляется в поздней и запущенной стадиях развития туберкулезного процесса. Поздняя диагностика снижает эффективность лечения и возможности реабилитационных мероприятий, что обусловливает высокий процент оперативных вмешательств – более половины операций проводятся в первый год установления диагноза (58%).

Однако недостаточная эффективность комплексной этиотропной терапии у больных нефротуберкулезом в 70% случаев обусловлена наличием низких и средних значений бактериостатической активности крови, в 85,6% – высокой частотой сопутствующей патологии, в том числе хронического пиелонефрита, – в 68% случаев, частичной непереносимостью химиопрепаратов – в 24,5% случаев. Лекарственная устойчивость МБТ установлена у 70,1% больных, чаще имелась резистентность к одному препарату, второе место по частоте занимает устойчивость к двум препаратам, реже – к трем и более. При этом наиболее часто выявляется устойчивость МБТ к изониазиду (26,7%), стрептомицину (58,3%), канамицину (7,0%) и рифампицину (8,0%) [16].

Хирургическое лечение по-прежнему является неотъемлемой частью общего комплекса лечебных мероприятий у больных туберкулезом органов мочевой системы. До сих пор остается высокой частота нефрэктомий при туберкулезе почки (58,5%). Терапия больных туберкулезом почек и мочевых путей более чем в половине случаев завершается оперативным лечением. Достигнуть клинического излечения больных удается только при туберкулезе почечной паренхимы и при деструкции почечного сосочка – туберкулезном папиллите.

Оперативное лечение занимает большой удельный вес в комплексном лечении нефротуберкулеза, несмотря на то, что возможности современной химиотерапии повлияли на методы оперативного лечения больных нефротуберкулезом.

В процессе противотуберкулезной терапии сформировались новые взгляды и на хирургическое лечение туберкулеза верхних и нижних мочевых путей, что значительно сузило перечень показаний к нефрэктомии и расширило применение органосохраняющих операций [8,10,12,14]: резекции почки, кавернотомии, кавернэктомии, а также реконструктивно-восстановительных операций при поражении мочеточника и мочевого пузыря.

Как и прежде, показанием к тому или иному методу оперативного лечения является выраженность деструктивных изменений и туберкулезный пионефроз. При этом должны быть учтены возможные осложнения заболевания (рубцово-сморщенная или омелотворенная почка, посттуберкулезный пиелонефрит, вторичное камнеобразование и т.д.), а также наличие туберкулеза внепочечной локализации, функционального состояния оперируемой и контрлатеральной почки и мочевыводящих путей.

В последние годы наблюдается тенденция сокращения показаний к оперативному вмешательству при туберкулезе почек за счет возможного повышения концентрации противотуберкулезных средств в очаге поражения. Для этого предложены основные способы введения препаратов: внутривенное, капельное, струйное, внутримышечное, ректальное, эндолимфатическое. Используются как антибиотики широкого спектра действия, усиливающие действие химиопрепаратов, так и патогенетические средства – химиоэнзимотерапия с нативным и иммобилизованным террилитином, лазеротерапия и др. [2,9,15,16].

Несмотря на имеющиеся достижения, терапия туберкулеза почек не дает желаемых результатов. Анализ эффективности методов консервативного лечения более чем 300 больных деструктивными формами нефротуберкулеза выявил, что методики этиотропной и патогенетической терапии несовершенны и не могут обеспечить адекватную терапевтическую концентрацию противотуберкулезных препаратов в тканях пораженного органа.

При недостаточной эффективности химиотерапии приходится ставить вопрос об оперативном вмешательстве. В связи с этим на фоне проведения массивной антибактериальной терапии [6,1,10,13] чаще стали применяться органосохраняющие операции – резекция почки, кавернотомия, кавернэктомия, но не удаление почки, так как удаление туберкулезного очага в паренхиме почки необходимо рассматривать в качестве радикально-профилактической операции по П.Г. Корневу [11]. Показанием к органосохраняющему оперативному вмешательству при нефротуберку-

лезе является кавернозный туберкулез одного или двух сегментов почки, являющийся, несмотря на проводимую антибактериальную терапию, источником выделения микобактерий туберкулеза (МБТ в содержимом каверны выделены более чем у 50% больных). Оперативное лечение необходимо проводить как при выключенных кавернах, так и имеющих тенденцию к выключению. А.Г. Шапкиным (1985) было установлено, что любое органосохраняющее вмешательство на почке возможно лишь тогда, когда остающийся участок почечной ткани функционально полноценен, а его кровоснабжение не нарушено [1,11].

Органосохраняющие операции необходимы и у практически излеченных от туберкулеза больных при ликвидации остаточных изменений (сегментарный гидронефроз, кистоподобные полости, петрифицированные очаги – «казеомы»).

Результаты органосохраняющих вмешательств на почке при нефротуберкулезе, проводимых на фоне антибактериальной терапии, вполне благоприятные – более чем у 80% оперированных больных наступило клиническое излечение.

Противопоказанием к выполнению органосохраняющих операций являются тенденция к генерализации процесса в пределах почки или мочевыводящих путей, а также нарушение оттока мочи на оперируемой стороне.

Важным фактором в благоприятном исходе хирургического вмешательства является качество предоперационной подготовки, т. е. адекватная химиотерапия при оптимальных сроках предоперационной подготовки.

Исследованиями, проведенными нами, установлено, что при применении современной химиотерапии перед нефрэктомией, при условии, если во второй почке не найдено патологии, можно ограничиться двумя неделями предоперационной подготовки, при папиллите или кавернозном процессе в контрлатеральной почке – 1 месяцем. При резекции почки и наличии одностороннего процесса достаточно двух месяцев, при папиллите или кавернозном процессе во второй почке – не менее 4 месяцев. Лечение должно проводиться тремя препаратами [4].

Больным с гидронефротической трансформацией в результате препятствий по ходу мочеточника (инфильтрация или фиброзирование) необходимо назначать совместно химиотерапию и патогенетическую терапию с использованием физиоэнзимотерапии с террилитином [2,15] в течение не менее 2-х месяцев. После контрольного рентгеновского обследования при уменьшении дилятации рекомендуется продолжить специфическую терапию. Нарастание гидронефротической трансформации указывает на усиление процесса фиброзирования, в этом случае показано проведение пластических операций.

Рубцовые изменения по ходу мочевыделительных путей туберкулезного генеза вызывают нарушения оттока мочи, развитие уретерогидронефротической трансформации, ведущей к стойкому сохранению активности нефротуберкулеза, обострениям сопутствующего пиелонефрита, что в итоге приводит к гибели почки. Исход специфического воспаления в почке у больных туберкулезным уретеритом зависит от того, как быстро и в какой степени восстанавливается уродинамика.

Существующие консервативные и хирургические методы лечения стенозов мочеточников не в полной мере удовлетворяют урологов.

Недостатком всех известных способов уретероанастомоза с выкраиванием лоскута из стенки мочевого пузыря и антирефлюксной защитой является то, что формирование анастомоза и антирефлюксного клапана в одной операционной зоне влечет за собой усиление рубцовых процессов из-за большой травматизации тканей. Указанный недостаток не исключает возникновения рефлюкса через вновь созданный дистальный отдел мочеточника из мочепузырного лоскута. Все это приводит к стенозированию реимплантированного мочеточника или рецидиву пузырно-мочеточникового рефлюкса.

В этой связи в клинике урологии СПб НИИ фтизиопульмонологии [5] был предложен новый способ оперативного вмешательства с выкраиванием лоскута из стенки мочевого пузыря, последний анастамозируется с мочеточником при помощи узловатых микрохирургических швов (6/0 – 8/0) с наложением их снаружи, а антирефлюксная защита осуществляется дистальнее зоны анастомоза путем формирования двух мочепузырных лоскутов прямоугольной формы и подшивания их крест-накрест спереди и сзади основания созданной мочепузырной трубки. Таким образом, отличием предложенного способа от других является использование внеполостных микрохирургических швов, которые создают наиболее благоприятные условия для заживления тканей в зоне анастомоза и не вызывают реакции на инородное тело. Другим отличием является применение в качестве антирефлюксного клапана мышечной стенки мочевого пузыря в виде двух мочепузырных лоскутов.

Анализ отдаленных результатов операций установил, что применение микрохирургиче-

ской техники в хирургии мочеточников способствует улучшению послеоперационных результатов. Отрицательные результаты составили только 15,3% против 47,5% в контроле (p<0,05).

Таким образом, удаление очага деструкции и восстановление нормального пассажа мочи по мочеточнику, как правило, улучшают функциональное состояние почки, позволяют проводить соответствующую терапию и добиться положительного результата в лечении больных. Однако поздняя диагностика снижает эффективность лечения туберкулеза мочевыделительной системы и возможности реабилитационных мероприятий. Этим и объясняется высокий уровень стойкой нетрудоспособности больных работоспособного возраста в первый год установления диагноза. В связи с этим требуют особого внимания вопросы ранней диагностики урогенитального туберкулеза, которая способствует выявлению его начальных проявлений, поддающихся консервативному лечению.

Сведения об авторе статьи:

Ягафарова Роза Каюмовна – д.м.н., профессор кафедры фтизиопульмонологии ГБОУ ВПО БГМУ Минздрава России. Адрес: 450000, г. Уфа, ул. Ленина, 3.

ЛИТЕРАТУРА

1. Беллендир, Э.Н. Очагово-казеозные поражения и ангиографические исследования при туберкулезе почек в эксперименте / Э.Н. Беллендир, Г.Д Наконечный, А.Г. Шапкин // Проблемы туберкулеза и болезней легких. – 1973. – № 9. – С.70.
2. Беллендир, Э.Н. Экспериментальное обоснование применения физио-энзимотерапии террилитином при туберкулезе почек / Э.Н. Беллендир, Р.К. Ягафарова // Проблемы туберкулеза и болезней легких. – 1985. – № 8. – С.63.
3. Васильев А.В. Актуальные проблемы помощи больным внелегочным туберкулезом // Труды Всероссийской научно-практической конференции «Внелегочный туберкулез – актуальная проблема здравоохранения». – СПб., 1997. – С.10.
4. Вахмистрова, Т.Н., Курашкин, Г.А. О сроках предоперационной химиотерапии у больных уротуберкулезом // Раннее хирургическое лечение внелегочного туберкулеза / под ред. А.Е. Гарбуза. – Л., 1989. – С.86.
5. Пластические микрохирургические операции при рубцовых стенозах мочеточников туберкулезного генеза / Т.И. Вахмистрова [и др.] // Раннее хирургическое лечение внелегочного туберкулеза / под ред. А.Е. Гарбуза. – Л., 1989. – С.95.
6. Волович, Л.Я. Комплексное лечение больных ограниченным кавернозным туберкулезом почек: автореф. дис.... д-ра мед. наук. – Л., 1977. – 39 с.
7. Гарбуз, А.Е. Современные практические и научные вопросы внелегочного туберкулеза // Труды Всероссийской научно-практической конференции «Внелегочный туберкулез – актуальная проблема здравоохранения». – СПб., 1997. – С.11.
8. Грунд, В.Д. Туберкулез почек. – М., 1969. – 208 с.
9. Кульчавеня, Е.В. Возможности лазеротерапии в комплексном лечении мочеполового туберкулеза / Е.В. Кульчавеня, В.Т. Хомяков //Туберкулез и экология. – 1995. – № 4. – С.41.
10. Мочалова, Т.П. Туберкулез мочеполовой системы – М.: Медицина, 1993. – 253 с.
11. Шапкин, А.Г. Обоснование органосохраняющих операций при кавернозном туберкулезе почек // Вестник хирургии. – 1985. – Т. 134, № 6. – С.77.
12. Ткачук, В.Н. Антибактериальная терапия больных туберкулезом мочевой системы: дис.... д-ра мед. наук. – Л., 1970. – 342 с.
13. Ткачук, В.Н. Современные вопросы оперативного лечения нефротуберкулеза // Хирургия внелегочного туберкулеза / под ред. И.Н. Петрова. – Л., 1983. – С.84.
14. Шабад, А.Л. Туберкулез почки. – Ташкент, 1978. – 205 с.
15. Ягафарова, Р.К. Физио-энзимотерапия с применением терри-литина в комплексном лечении туберкулеза почек: автореф. дис.... канд. мед. наук. – Л., 1986. – 24 с.
16. Ягафарова, Р.К. Особенности клиники, диагностики и оптимизация этиопатогенетической терапии мочеполового туберкулеза в современных эпидемиологических условиях: автореф. дис. … д-ра мед. наук. – СПб.,1999. – 30 с.

УДК 616.61-002.3:616.61-002.5-07
© Р.К. Ягафарова, Ю.А. Васильев, 2015

Р.К. Ягафарова[1], Ю.А. Васильев[2]

ВОПРОСЫ ОРГАНИЗАЦИИ РАННЕГО ВЫЯВЛЕНИЯ ФТИЗИОУРОЛОГИЧЕСКИХ БОЛЬНЫХ СРЕДИ ПАЦИЕНТОВ С ХРОНИЧЕСКИМ ПИЕЛОНЕФРИТОМ

[1]ГБУЗ «Республиканский противотуберкулезный диспансер», г. Уфа
[2]ГБОУ ВПО «Башкирский государственный медицинский университет» Минздрава России, г. Уфа

Важная роль в диагностике туберкулеза мочевой системы принадлежит работе врачей общей лечебной сети пациентами из групп риска. В статье приводится описание клинико-рентгенологических признаков, наличие которых может помочь терапевтам заподозрить специфическое поражение мочевой системы и тем самым улучшить выявление фтизиоурологических больных.

Ключевые слова: группа риска, нефротуберкулез, хронический пиелонефрит.

R.K. Yagafarova, Yu.A. Vasiliev

ORGANIZATION OF EARLY DETECTION OF PHTHISIO UROLOGICAL PROBLEMS AMONG PATIENTS WITH CHRONIC PYELONEPHRITIS

The main role in the diagnosis of tuberculosis of the urinary system belongs to the work of doctors of general health services with patients at risk. The article presents the description of clinical X-ray signs, predicting a specific lesion of the urinary system, thus, improving the detection of phthisio-urological patients.

Key words: risk group, nephrotuberculosis, chronic pyelonephritis.

Эпидемиологическая обстановка по внелегочному туберкулезу за последние годы претерпела значительные изменения. Она характеризуется снижением заболеваемости при одновременной диагностике больных с распространенными и осложненными процессами, являющимися основной причиной инвалидности и требующими длительного лечения. Поэтому своевременное и раннее распознавание внелегочных локализаций туберкулеза является необходимым условием для повышения эффективности лечения.

Первоочередной задачей является правильный и целенаправленный отбор лиц, подвергнувшихся влиянию факторов риска, у которых потенциально высока вероятность развития внелегочного туберкулеза. Организации противотуберкулезной помощи по вопросам внелегочного, в том числе урологического туберкулеза, посвящено достаточное количество публикаций, методических указаний, рекомендаций, практических руководств [1,2,3,5,7]. В них представлен клинический минимум обследования больных, требующих особого внимания в отношении внелегочного туберкулеза (ВЛТ). Врачу общей практики предлагается с целью выявления туберкулеза проводить дифференциальную диагностику с большим количеством заболеваний. Поэтому мы предлагаем практикующему врачу клинически оценивать те или иные симптомы, позволяющие заподозрить туберкулез и проводить клинический минимум обследования.

В настоящее время предлагается многоуровневый подход к выявлению и диагностике ВЛТ. На первом уровне предусматривается активная роль врачей общей лечебной сети [2], которые, заподозрив ВЛТ, направляют пациента в противотуберкулезный диспансер (второй уровень), где проводят необходимое обследование с использованием трехкратного микроскопического и культурального исследований на микобактерии туберкулеза (МБТ) доступного биологического материала и туберкулинодиагностику. С учетом локализации процесса проводят рентгенологическое и специальное исследования.

В структуре заболеваемости и болезненности ВЛТ урогенитальный туберкулез в Республике Башкортостан с 2006 г. занимает четвертое место. Несмотря на низкие показатели заболеваемости мочеполовым туберкулезом, в 50 – 60% случаев диагностируются запущенные поздние формы нефротуберкулеза с одновременным вовлечением в специфический процесс мочевыводящих путей (мочеточника, мочевого пузыря). Даже при проведении противотуберкулезной терапии хирургический метод по-прежнему остается ведущим, а каждый третий оперирующийся фтизиоурологический больной лишается в результате органоуносящей операции (нефрэктомии) жизненно важного органа – почки [1,6,7].

Основными причинами поздней диагностики туберкулеза мочевой системы являются:

– отсутствие фтизиоурологической настороженности у врачей общей лечебной сети;

– недостаточная осведомленность или отсутствие информации об особенностях клинического течения туберкулеза мочевой системы в современных эпидемиологических условиях применения химиопрепаратов и антибиотиков широкого спектра действия;

– отсутствие патогномоничных симптомов туберкулеза и большое сходство его со многими урологическими и неурологическими заболеваниями;

– неправильная (ошибочная) трактовка клинико-лабораторных, рентгенологических и других результатов комплексного обследования.

Как уже отмечалось выше, одной из причин поздней диагностики нефротуберкулеза является его сходство со многими урологическими заболеваниями, прежде всего с пиелонефритом, диагноз которого ошибочно ставится в 60% случаев первоначально.

При туберкулезе мочевой системы могут иметь место практически все урологические симптомы, встречающиеся в общей урологической практике, но только бациллурия является единственным патогномоничным симптомом. Клинические проявления данной патологии характеризуются также своей изменчивостью, что связано с реактивностью организма, ранее проводимой антибиотико- и химиотерапией, изменчивостью свойств МБТ и т.д. Интоксикационный синдром, боли в поясничной области, гематурия, дизурия, гипертензия, пиурия, протеинурия, явления почечной недостаточности, рентгенологические признаки (контуры увеличенной пиелонефротической или уменьшенной вторично-сморщенной почки, признаки деструкции, деформация чашечно-лоханочной системы и

т.д.), необходимость длительного лечения и многое другое являются общими для уротуберкулеза и пиелонефрита.

Так, результаты анализа данных комплексного обследования больных пиелонефритом и уротуберкулезом позволили установить, что такие симптомы, как гематурия, дизурия, приступообразный характер болей типа почечной колики, изменения наружных половых органов, встречались в 5-6 раз чаще у больных уротуберкулезом.

Затем необходимо особое внимание уделить фиброзно-кавернозной форме нефротуберкулеза, когда в результате длительного лечения пациента по поводу хронического пиелонефрита происходило выключение почечного туберкулезного очага с появлением «ложного» нормального общего анализа мочи. Однако в силу того, что «выключение» происходит раньше, чем санация очага, у пациента сохраняются жалобы. Недооценка этого факта приводит к ошибочной трактовке врачом остающейся клинической симптоматики. Нормальный анализ мочи расценивается как излечение от пиелонефрита. Вместе с тем интоксикационный синдром воспринимается как астеноневротический, боли в поясничной области, обусловленные раздражением интеррецепторов выбухающей фиброзной капсулы почки, как пояснично-крестцовый радикулит, а дизурия, возникающая по причине почечно-пузырного рефлюкса, как цисталгия. Помимо этих «ложных» диагнозов ставятся простатит, климактерический невроз, аденома предстательной железы и др. Все это усугубляет патологию с учетом повторной гематогенной диссеминации, а фактор времени становится решающим в дальнейшей судьбе больного. К сожалению, нередко учитывается лишь анализ мочи, а не анамнез (указания на перенесенный туберкулез любой локализации, контакты с бациллярными больными, неэффективность длительно проводимой противовоспалительной терапии, наличие урологических жалоб неясной этиологии – гематурии, гипертензии, почечной колики и т.п.). Неправильная интерпретация симптомов с одновременным отсутствием фтизиатрической настороженности врачей общей лечебной сети приводит к несвоевременной диагностике нефротуберкулеза, осложненного специфическим поражением мочевых путей.

Многолетний фтизиоурологический опыт работы позволил нам прийти к заключению, что при оценке тех или иных клинико-рентгенологических признаков заболевания необходимо исходить прежде всего от вида возбудителя и характерного для него патоморфоза. Микобактерии туберкулеза надо рассматривать как микроорганизмы, приводящие к раннему распаду и некрозу. Воспалительный процесс нельзя оценивать только по форменным элементам – лейкоцитам. Не всегда в клинической практике правомочно выражение «превалирование лейкоцитов над эритроцитами в пользу гломерулонефрита». Исключением из этого правила может быть именно специфическое воспаление мочевой системы, при котором туберкулезный бугорок, язва, рубец отражают патоморфоз данного заболевания. Терапия химиопрепаратами и антибиотиками широкого спектра действия усиливает фибропластические процессы и приводит к рубцовой деформации чашечно-лоханочной системы, стриктурам мочеточника, уменьшению емкости мочевого пузыря, что является характерным для туберкулеза мочевыделительной системы.

Таким образом, проведенные нами исследования позволили четко охарактеризовать среди больных пиелонефритом группы повышенного риска с выделением соответствующих признаков:

1. Частые приступы эссенциальной гематурии (гематурическая форма пиелонефрита).

2. Приступы почечной колики при одновременном отсутствии теней конкрементов на урограммах и при УЗИ.

3. Упорная дизурия, нередко продолжающейся при нормальной цистоскопической картине в сочетании с нормальным анализом мочи.

4. Гипертонический синдром, который встречается у 1/3 больных, при этом появляются жалобы не только урологического характера, а такие, как головные боли, головокружение, сердцебиение и т.д.

5. Сочетание пиелонефрита с рецидивирующим хроническим орхоэпидидимитом, характеризующимся наличием бугристого придатка яичка, спаянного с кожей мошонки и нередко осложненным свищеобразованием.

6. Наличие цистоскопически подтвержденных рубцовых изменений мочеточника (при исключении фактов камневыделения и эндовезикальных манипуляций).

7. Рентгенологические изменения мочеточника (натянутость, четкообразность стриктуры в нижней трети с пристеночной ретенцией) при исключении ятрогенных и врожденных заболеваний.

8. Рентгенологическая картина грубой асимметричной рубцовой деформации чашечно-лоханочной системы с резким уменьшением емкости лоханки вплоть до ее исчезновения.

Во всех этих случаях необходимо проводить углубленное обследование на нефротуберкулез. Считаем, что выделенные клинико-рентгенологические признаки могут помочь врачам общей лечебной сети заподозрить специфическое поражение мочевой системы и тем самым повысить выявление фтизиоурологических больных.

Таким образом, при диагностике уротуберкулеза необходимо решить четыре основные задачи:

– подтвердить или исключить туберкулез мочевой системы, при этом диагноз должен быть ранним, своевременным, что сказывается на результатах лечения;

– определить степень деструктивных изменений в почке, то есть выявить клинико-рентгенологическую форму нефротуберкулеза;

– выяснить степень распространенности туберкулезного процесса в мочевой системе;

– определить функциональное состояние почки (почек).

Тактика ведения фтизиоурологического больного во многом зависит от решения всех перечисленных задач, что требует детального, всестороннего, специализированного обследования в условиях стационара, но основная роль в диагностике туберкулеза мочевой системы принадлежит врачам общей лечебной сети – терапевтам.

Сведения об авторах статьи:

Ягафарова Роза Каюмовна – д.м.н., профессор кафедры фтизиопульмонологии ГБОУ ВПО БГМУ Минздрава России. Адрес: 450000, г. Уфа, ул. Ленина, 3.

Васильев Юрий Алексеевич – зав. отделением туберкулезного отделения для больных урогенитальным туберкулезом. Адрес: 450075, г. Уфа, ул. Проспект Октября, 155. Тел. 8(347) 284-32-30.

ЛИТЕРАТУРА

1. Внелегочный туберкулез: руководство для врачей/ под ред. А.В. Васильева. – СПб.: ИКФ «Фолиант», – 2000. – 568 с.
2. Диагностика и лечение внелегочного туберкулеза: практическое руководство / под ред. М.И. Перельмана, Ю.Н. Левашева – М.: Медицина и жизнь, 2002. – 60 с.
3. Морозов, Н.В. Особенности диагностики во фтизиоурологии: учебное пособие для врачей-курсантов. – Л., 1984. – 22 с.
4. Мочалова, Т.П. Туберкулез мочеполовой системы. – М.: Медицина, 1993. – 293 с.
5. Особенности активного выявления туберкулеза и неспецифических заболеваний дыхательной, мочеполовой, лимфатической систем и органа зрения в условиях отдаленных населенных пунктов и вахтового труда: метод. рекомендации / А.В. Васильев [и др.]. – СПб., 1992. – 24 с.
6. Ткачук, В.Н., Ягафарова, Р.К. Аль-Шукри, С.Х. Туберкулез мочеполовой системы: руководство для врачей. – СПб.: СпецЛит., 2004. – 319 с.
7. Ягафарова, Р.К. Особенности клиники, диагностики и оптимизация этиопатогенетической терапии мочеполового туберкулеза в современных эпидемиологических условиях: автореф. дис. …д-ра мед.наук. – СПб., 1999. – 30 с.

УДК: 616.614-003.217-089
Н.Т. Абатов, Е.М. Тургунов, У.К. Ахметов, Е.М. Асамиданов, А.Н. Абатова, Р.М. Бадыров, 2015

Н.Т. Абатов, Е.М. Тургунов, У.К. Ахметов,
Е.М. Асамиданов, А.Н. Абатова, Р.М. Бадыров

ТРАДИЦИОННЫЕ И ЛАПАРОСКОПИЧЕСКИЕ МЕТОДЫ ОПЕРАЦИЙ ПРИ ГИДРОНЕФРОЗЕ

Карагандинский государственный медицинский университет, г. Караганда

В данной статье обобщен опыт работы кафедры хирургических болезней №2 за последние несколько лет, демонстрирующий результаты оперативного лечения гидронефроза. Было прооперировано 97 пациентов с различными этиологиями и степенями гидронефроза. В контрольной группе 37 пациентов оперированы традиционным методом. Произведены такие операции, как резекция лоханки и антевазальный пиелоуретероанастомоз, – 8, резекция лоханки и перемещение сосуда – 9, перемещение сосуда без резекции лоханки – 1, пиелоуретеропластика – 9, уретеролиз – 1, уретеролиз и резекция лоханки – 1, нефрэктомия – 8. В основной группе 60 пациентов оперированы трансабдоминальным лапароскопическим методом. Проведены: резекция лоханки и антевазальный пиелоуретероанастомоз – 8, резекция лоханки и перемещение сосуда – 10, перемещение сосуда без резекции лоханки – 1, пиелоуретеропластика – 6, уретеролиз – 3, уретеролиз и резекция лоханки – 3, аппаратная резекция лоханки и антевазальный пиелоуретероанастомоз – 10, нефрэктомия – 19.

В результате проведенного исследования было установлено, что лапароскопические методы операции являются альтернативными высокоэффективными методами, так как позволяют восстановить уродинамику, уменьшить травматичность операции, сократить сроки лечения и сроки реабилитации в послеоперационном периоде.

Ключевые слова: гидронефроз, трансабдоминальный лапароскопический метод, резекция лоханки.

N.T.Abatov, E.M. Turgunov, U.K. Akhmetov,
E.M. Asamidanov, A.N. Abatova, R.M. Badyrov

TRADITIONAL AND LAPAROSCOPIC METHODS OF OPERATIONS FOR HYDRONEPHROSIS

This article summarizes the experience of the department of surgical diseases №2 over the past few years, showing the results of surgical treatment of hydronephrosis. We have operated on 97 patients with different etiologies and degrees of hydronephrosis. In the control group, 37 patients were operated by traditional method. The following operations were carried out: resection of the pelvis and antevessel pieloureteroanastomosis – 8, resection of the pelvis and the movement of the vessel – 9, the movement of the vessel without resection of the pelvis – 1, pieloureteroplasty – 9, ureterolysis – 1, ureterolysis and resection of the pelvis – 1, nephrectomy – 8. In the study group, 60 patients were operated by transabdominal laparoscopic method: resection of the pelvis and antevessel pieloureteroanastomosis – 8, resection pelvis and moving vessel – 10, moving the vessel without resection of pelvis – 1, pieloureteroplasty – 6, ureterolysis – 3, ureterolysis resection and pelvis – 3, hardware resection of pelvis and antevessel pieloureteroanastomosis – 10, nephrectomy – 19.

As a result of the experiment, it was found that the use of laparoscopic surgery techniques is a highly effective alternative method as it makes it possible to restore urodynamics, to reduce injury rate of the surgery, to decrease the time of treatment and rehabilitation period in the postoperative period.

Key words: hydronephrosis, transabdominal laparoscopic method, resection of the pelvis.

Цель нашего исследования – улучшить результаты оперативного лечения больных с гидронефрозом почек путем разработки и внедрения оптимальных методов эндовидеохирургических операций.

Материал и методы

Оперативные вмешательства по восстановлению проходимости лоханочно-мочеточникового сегмента (ЛМС) при терминальной форме гидронефроза выполнены 97 пациентам. Пациенты разделены на две группы: контрольная – 37 пациентов оперированы традиционным методом (ТМ) и основная – 60 больных оперированы трансабдоминальным лапароскопическим методом (ТАЛМ).

В нашей клинике разработаны и внедрены новые лапароскопические методы операции при гидронефрозе: поперечная пиелоуретеропластика, резекция лоханки с ручным швом и формированием антевазального пиелоуретероанастомоза, перемещение добавочного сосуда с резекцией или без резекции лоханки, а также резекция лоханки с применением линейного сшивающего аппарата с последующим ручным формированием антевазального пиелоуретероанастомоза. Распределение пациентов по видам и методам оперативных вмешательств представлено в табл. 1.

Таблица 1

Распределение пациентов по видам и методам оперативных вмешательств при гидронефрозе

Вид вмешательства	ТМ	ТАЛМ
Резекция лоханки и антевазальный пиелоуретероанастомоз	8	8
Резекция лоханки и перемещение сосуда	9	10
Перемещение сосуда без резекции лоханки	1	1
Пиелоуретеропластика	9	6
Уретеролиз	1	3
Уретеролиз и резекция лоханки	1	3
Аппаратная резекция лоханки и антевазальный пиелоуретероанастомоз	-	10
Нефрэктомия	8	19
Всего...	37	60

Результаты и обсуждение

Причинами гидронефроза в контрольной и основной группах у 21,6% и 41,6% пациентов соответственно были добавочный сосуд и стриктура ЛМС – у 16,2% и 5%, высокое отхождение мочеточника – у 29,7% и 6,6%, периуретерит и паранефрит – у 11,8% и 28,3% соответственно. Мочекаменная болезнь (8,3%) и недостаточность ЛМС (3,3%) наблюдались только в основной группе.

Анализ структуры сопутствующих заболеваний в исследуемых группах показал, что в контрольной группе превалировала соматическая патология: артериальная гипертензия (37,3%), железодефицитная анемия, сахарный диабет и ожирение 2-3 стадий (по 5,4 %). В основной группе сопутствующая патология наблюдалась у 30% (18) пациентов, в том числе нефроптоз, гидронефроз контралатеральной почки и МКБ в 15% (8) случаев, что послужило причиной симультанной операции.

Изучение эффективности хирургического способа коррекции гидронефроза проведено на основании сравнительного анализа результатов традиционного и лапароскопического методов оперативного лечения. Сравнительная оценка эффективности хирургического вмешательства в исследуемых группах представлена в табл. 2.

Таблица 2

Сравнительная оценка эффективности хирургического вмешательства в исследуемых группах

Критерии сравнения	ТМ (n=37)	ЛМ (n=60)
Длительность операции, мин	103±29,1	141,4±35,6
Средний объем кровопотери, мл	187,2±81,9	65,8±49,2
Количество послеоперационных койко-дней	17,0±4,9	9,6±2,9
Послеоперационные осложнения, абс. (%)	8 (21,6)	10 (16,6)
Отдаленные послеоперационные осложнения, абс. (%)	2 (5,4)	2 (3,3)
Симультанная операция, абс. (%)	-	9 (15)
Рецидив	-	-
Конверсия, абс. (%)		1 (3,7)
Послеоперационная летальность, Абс. (%)	-	-

У больных, оперированных лапароскопическим методом, в послеоперационном периоде наблюдали 10 (16,6%) осложнений, из них в 4 (6,6%) случаях истечение мочи, в 4 (6,6%) – гемоперитонеум и выпот в брюшной полости, пиелонефрит и парез ЖКТ у 2 (3,3%) больных. Неадекватная санация в конце операции явилась причиной гемоперитонеума и выпота брюшной полости. Наблюдаемое кратковременное истечение мочи в послеоперацион-

ном периоде вследствие несостоятельности швов анастомоза после ручного шва ликвидировано консервативно. Для профилактики несостоятельности швов после мобилизации лоханки резекцию осуществляли с помощью линейного сшивающего аппарата с последующим формированием пиелоуретероанастомоза ручным интракорпоральным швом. После применения данной методики у 10 пациентов не отмечено несостоятельности анастомоза.

В контрольной группе у 3 (8,1%) пациентов в раннем послеоперационном периоде развилась стойкая динамическая кишечная непроходимость, которую удалось купировать консервативным путем.

В связи с наличием сопутствующей хирургической патологии у 15% пациентов основной группы проведены симультанные операции на стороне поражения или на контралатеральной почке.

Изучение качества жизни пациентов исследуемых групп в послеоперационном периоде показало, что ранняя социальная, психоэмоциональная и физическая реабилитации наблюдаются в основной группе.

Выводы

Разработанные и внедренные в клиническую практику трансабдоминальные лапароскопические способы коррекции гидронефроза являются альтернативными, высокоэффективными методами, позволяющими восстановить уродинамику, уменьшить травматичность операции, сократить сроки лечения и сроки реабилитации в послеоперационном периоде.

Сведения об авторах статьи:

Абатов Нуркаси Тулепбергенович – д.м.н., профессор, зав. кафедрой хирургических дисциплин №1 ФНПР Карагандинского государственного медицинского университета. Адрес: г. Караганда, ул. Гоголя, 40. E-mail: abatov_nurkasi@mail.ru.

Тургунов Ермек Мейрамович – д.м.н., профессор, зав. кафедрой хирургических болезней №2 Карагандинского государственного медицинского университета. Адрес: г. Караганда, ул. Гоголя, 40. E-mail: tem07@yandex.ru.

Ахметов Улан Курманович – ассистент кафедры хирургических дисциплин №1 ФНПР Карагандинского государственного медицинского университета. Адрес: г. Караганда, ул. Гоголя, 40. E-mail: Ahmet33@mail.ru.

Асамиданов Еркебулан Маргуланович – ассистент кафедры хирургических болезней № 2 Карагандинского государственного медицинского университета. Адрес: г. Караганда, ул. Гоголя, 40. E-mail: assamidanov@list.ru.

Абатова Айгерим Нуркасиевна – ассистент кафедры хирургических дисциплин №2 ФНПР Карагандинского государственного медицинского университета. Адрес: г. Караганда, ул. Гоголя, 40. E-mail: abatova_aigerim@mail.ru.

Бадыров Руслан Муратович – ассистент кафедры хирургических дисциплин №1 ФНПР Карагандинского государственного медицинского университета. Адрес: г. Караганда, ул. Гоголя, 40. E-mail: badyrov_ruslan@bk.ru.

ЛИТЕРАТУРА

1. Алчинбаев, М.К. Современная диагностика и эндоскопические методы лечения кистозных заболеваний почек / М.К. Алчинбаев, С.М. Кусымжанов. – Алматы, 1998. –174 с.
2. Состояние и развитие лапароскопических технологий в национальном научном центре за последнее десятилетие / А.К. Байкенжин [и др.] // Клиническая медицина Казахстана. – 2010. – №2. – С.3-4.
3. Лапароскопия в неотложенной хирургии / А.С. Ермолов [и др.] // Хирургия. – 2007. – № 7. – С.57-59.
4. Забородина, Б.Н. Лапароскопические операции в урологии с ручным ассистированием // Урология. – 2008. – №1. – С.65-69.
5. Иллюстрированное руководство по эндоскопической хирургии / под ред. С.И. Емельянова. – М.: МИА, 2004. – 217 с.
6. Оспанов, О.Б. Методы и правила выполнения лапароскопического доступа / О.Б. Оспанов, В.А.Самойлов // Клиническая медицина Казахстана. – 2010. – №2. – С. 25-31.
7. Пучков, К.В. Лапароскопический доступ в хирургическом лечении доброкачественных заболеваний органов забрюшинного пространства / К.В. Пучков, В.Б. Филимонов, Р.В. Васин // Актуальные вопросы современной хирургии. Региональная (ЮФО) науч.-практ. конф. врачей хирургического профиля. – Нальчик, 2006. – С.274-276.
8. Алчинбаев, М.К. Развитее лапароскопической хирургии в Казахстане. //Инфекции мочевыделительной системы. Лапароскопическая урология: материалы съезда урологов Казахстана и II Евразийского андрологического конгресса. – Алматы, 2010. – С.136-139.
9. Ханалиев, Б.В. Сравнительный анализ лапароскопических и традиционных оперативных вмешательств на верхних мочевых путях: автореф. дисс. … канд.мед.наук. – М., 2008. – 21 с.
10. Walsh P., Gittes R., Perlmutter A., Stamey T. Campbell's Urology, 8-th ed. Philadelphia: WB Saunders 2002; 2853-2860.

УДК 616.613-003.7
© Е.А. Безруков, В.С. Саенко, Ф.Х. Кантимеров, Д.Ф. Кантимеров, Ю.Г. Аляев, 2015

Е.А. Безруков[1], В.С. Саенко[1], Ф.Х. Кантимеров[2], Д.Ф. Кантимеров[1], Ю.Г. Аляев[1]

ВЛИЯНИЕ ЖЕСТКОСТИ ПИТЬЕВОЙ ВОДЫ НА ВОЗНИКНОВЕНИЕ МОЧЕКАМЕННОЙ БОЛЕЗНИ И ХИМИЧЕСКИЙ СОСТАВ КАМНЕЙ У ЖИТЕЛЕЙ ГОРОДОВ КУМЕРТАУ И МЕЛЕУЗ РЕСПУБЛИКИ БАШКОРТОСТАН

[1]ГБОУ ВПО «Первый Московский государственный медицинский университет им. И.М. Сеченова» Минздрава России, г. Москва
[2]МУЗ «Центральная городская больница», г. Кумертау

Уролитиаз нередко носит эндемический характер, что может быть обусловлено жесткостью и минерализацией питьевой воды. В то же время до сих пор нет однозначных данных, действительно ли вода, богатая магнием и кальцием, более литогенна. В связи с вышесказанным исследовано влияние жесткости и степени минерализации питьевой воды на заболе-

ваемость мочекаменной болезнью (МКБ) и химический состав камней у жителей городов Кумертау и Мелеуза Республики Башкортостан за 2002-2012 гг. С этой целью мы исследовали показатели минерализации и жесткости питьевой воды, статистику заболеваемости МКБ за 2002-2012 гг. и химический состав удаленных или самостоятельно отошедших камней у больных МКБ. Благодаря неоднородности водоснабжения г. Кумертау возможна оценка влияние жесткости питьевой воды на заболеваемость и прогрессирование МКБ у жителей этого города. В процессе исследования было подтверждено влияние жесткости и степени минерализации питьевой воды на развитие и прогрессирование МКБ.

Ключевые слова: заболеваемость, мочекаменной болезнь, жесткость и минерализация питьевой воды.

E.A. Bezrukov, V.S. Saenko, F.Kh. Kantimerov, D.F. Kantimerov, Yu.G. Alyaev

STIFFENING OF DRINKING WATER HARDNESS ON INCIDENCE OF UROLITHIASIS OF KUMERTAU AND MELEUZ TOWN CITIZENS OF REPUBLIC OF BASHKORTOSTAN

Urolithiasis is often endemic, which can be determined by hardness and salinity of drinking water. At the same time, there is still no clear evidence whether the water rich in magnesium and calcium is more lithogenic. In connection with the above, a study of drinking water hardness and salinity and their effect on the incidence of kidney stone diseases (KSD) and the chemical composition of stones among the population of Kumertau and Meleuz of the Republic of Bashkortostan for 2002-2012 was done. With this purpose, we examined the performance of salinity and hardness of drinking water, the incidence of KSD statistics for 2002-2012 yy., stones and chemical composition related to the cities. Heterogeneity of water provision of Kumertau made it possible to assess the impact on the incidence of KSD and progression of it. The study confirmed the influence of hardness and salinity of drinking water on the development and progression of the KSD.

Key words: incidence, kidney stone disease, drinking water hardness and salinity.

По данным различных авторов, мочекаменная болезнь (МКБ) имеет тенденцию к прогрессивному росту в связи с изменениями характера и качества питания и увеличением числа неблагоприятных экологических, социальных и наследственных факторов. Факторами камнеобразования являются: концентрация в моче литогенных ионов, дефицит ингибиторов кристаллизации и агрегации кристаллов, присутствие в моче активаторов камнеобразования и снижение количества защитных ионов. Во многих регионах уролитиаз носит эндемический характер, что подтверждает значение экзогенных факторов в его возникновении [1,2,4]. Многие авторы указывают на определенный вклад жесткости питьевой воды (ЖПВ) и ее минерализации в этиологию развития МКБ [5,7]. В то же время до сих пор не ясно, действительно ли жесткая вода, богатая кальцием и магнием, более литогенна, чем мягкая [3].

Цель исследования – оценить этиологическую связь между степенью минерализации и ЖПВ с возникновением и прогрессированием МКБ.

Материал и методы

Нами исследованы показатели минерализации и жесткости питьевой воды, статистика заболеваемости МКБ за 2002-2012 гг. в городах Кумертау и Мелеуз Республики Башкортостан, а также химический состав удаленных или самостоятельно отошедших камней у больных МКБ. Лабораторно-производственный контроль за качеством воды, в том числе и химическим составом, в соответствии с существующими нормативами регулярно проводится в химических лабораториях МУП ”Межрайкоммунводоканал” и санитарно-эпидемиологической службы. ЖПВ определяют при помощи онометрического метода.

Город Кумертау расположен на юге Башкирского Предуралья. Население составляет около 62 тыс. чел. Источниками водоснабжения являются два водозабора. Первый водозабор «Мокрый Лог» (артезианский) находится на расстоянии 7,5 км от города Кумертау. Он состоит из 11 скважин глубиной 100-120 м. В работе одновременно находятся 8-9 скважин. Второй водозабор в селе Ира – подрусловый на реке Белой, который состоит из 16 скважин глубиной 13-23 м.

Рассмотрев схему водоснабжения города Кумертау (рис. 1), мы определили, что город разделен на две зоны, одна из которых снабжается артезианской водой (зона 1), другая – из подруслового водозабора (зона 2). Граница между ними прошла по ул. Карла Маркса (красная линия на карте-схеме г. Кумертау).

Исследование воды на жесткость и элементный состав проводилось в каждой условной зоне.

Полученные результаты показали, что в зоне 1 (артезианский водозабор) жесткость воды значительно выше, чем в зоне 2 (подрусловый водозабор), и превышает предельно допустимую концентрацию (ПДК). Также в зоне 1 выявлено повышение уровня кальция, магния и сульфат-ионов, приближающееся к предельным значениям. Концентрации других ионов находятся на одинаковом уровне для обеих зон (см. таблицу).

Город Мелеуз расположен в пойме реки Белой на юге Башкирского Предуралья. Население составляет примерно 62,5 тыс. чел. Источником водоснабжения г. Мелеуза являются два водозабора. «Карамский» водозабор рас-

положен в 3 км от г. Мелеуза и представлен 18 скважинами глубиной 110м. Объем поставляемой питьевой воды является относительно небольшим (работают 4-5 скважин попеременно). «Ировский» водозабор расположен в 12 км к югу от г. Мелеуза на левом берегу реки Белой. Он представлен пятью скважинами, глубина каждой из них 20 метров. Данный водозабор является основным для города и поставляет большую часть питьевой воды в общую центральную сеть. Проведенный анализ питьевой воды показал, что в г. Мелеузе ЖПВ и концентрация ионов не превышают ПДК (см. таблицу).

Рис. 1. Карта-схема г. Кумертау

Таблица

Сводная таблица показателей питьевой воды в городах Кумертау и Мелеузе

Контролируемые показатели	Данные исследования			ПДК
	зона 1	зона 2	г. Мелеуз	
Водородный показатель, pH	6,5	5,8	6,0	6-9
Окисляемость перманганатная, мг/л	1,2	1,2	1,6	5,0
Жесткость общая, ммоль/л	7,2	4,7	6,5	7,0
Общая минерализация, мг/л	702	357	508	1000
Хлориды (Cl), мг/л	124	127	96,6	350
Сульфаты (SO4), мг/л	361	112	154	500
Нитраты (по NO3), мг/л	12,0	15,0	20,3	45,0
Железо (Fe), мг/л	< 0,05	< 0,05	< 0,05	0,3
Медь (Cu), мг/л	< 0,02	< 0,02	< 0,02	1,0
Кальций (Ca), мг/л	187,0	41,0	101,0	200
Магний (Mg), мг/л	95,8	14,0	49,6	100
Фтор (F), мг/л	0,012	0,01	0,189	1,5

Из таблицы видно, что ЖПВ наиболее высокая в зоне 1 г. Кумертау (7,2 ммоль/л) и она существенно выше, чем в г. Мелеузе (6,5 ммоль/л) и в зоне 2 г. Кумертау (4,67 ммоль/л). Аналогичные изменения отмечаются и при оценке минерализации воды: самые высокие показатели в зоне 1 г. Кумертау (702 мг/л – высокоминерализованная), в г. Мелеузе вода является среднеминерализованной (508 мг/л), а в зоне 2 г. Кумертау низкоминерализованной (357 мг/л). Обращают на себя внимание высокие концентрации кальция, магния и сульфатов в воде зоны 1 г. Кумертау относительно других зон.

Результаты и обсуждение

Данные анализа заболеваемости МКБ в г. Кумертау представлены на рис. 1. В г. Кумертау в период 2002-2012 гг. количество больных МКБ прогрессивно росло и прирост составил 27%. Больные МКБ в г. Кумертау были сгруппированы нами по месту проживания соответственно зонам водоснабжения (рис. 2).

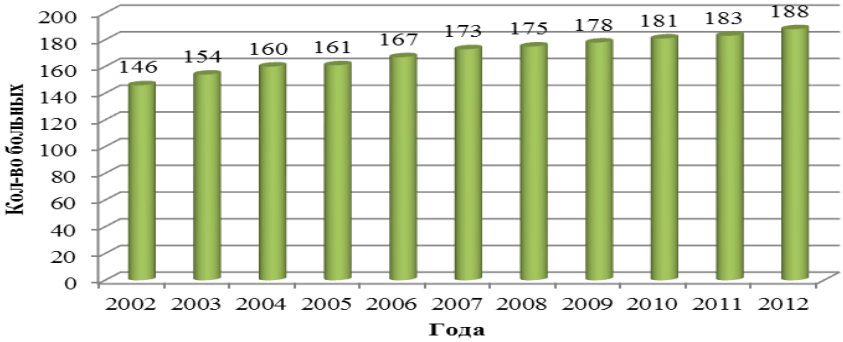

Рис.1 Количество больных МКБ в г. Кумертау в 2002-2012 гг.

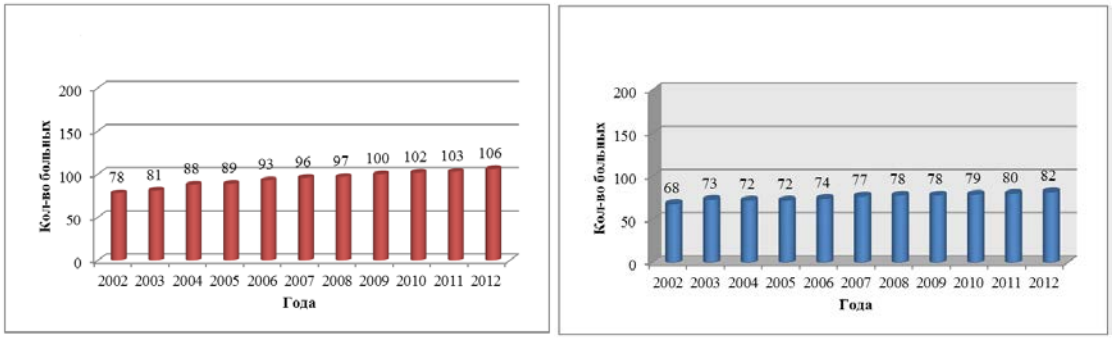

а б

Рис. 2. Количество больных МКБ по зонам водоснабжения в г. Кумертау: а – зона 1; б – зона 2

При оценке количества больных раздельно по зонам отмечается рост в каждой из них. Однако темп прироста значительно выше в зоне 1 г. Кумертау и составляет 35,9%, в то же время в зоне 2 прирост за тот же период составляет всего 20,5%. Таким образом, прослеживается зависимость прироста заболеваемости МКБ от жесткости и минерализации питьевой воды. Количество больных МКБ в г. Мелеузе в 2002 – 2012 гг. представлено на рис. 3. Из рис. 3 видно, что количество больных МКБ в г. Мелеузе также прогрессивно росло с 2002 по 2012 годы и в целом прирост составил 14%. При сравнении распространенности МКБ в г. Мелеузе и зонах 1 и 2 г. Кумертау мы использовали показатель заболеваемости (рис. 4).

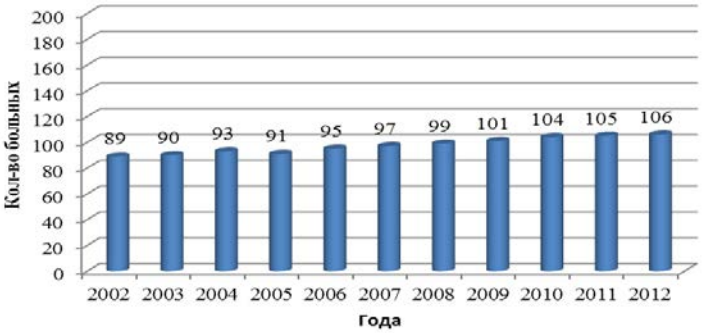

Рис. 4. Заболевамость МКБ в г. Мелеузе в 2002-2012 гг.

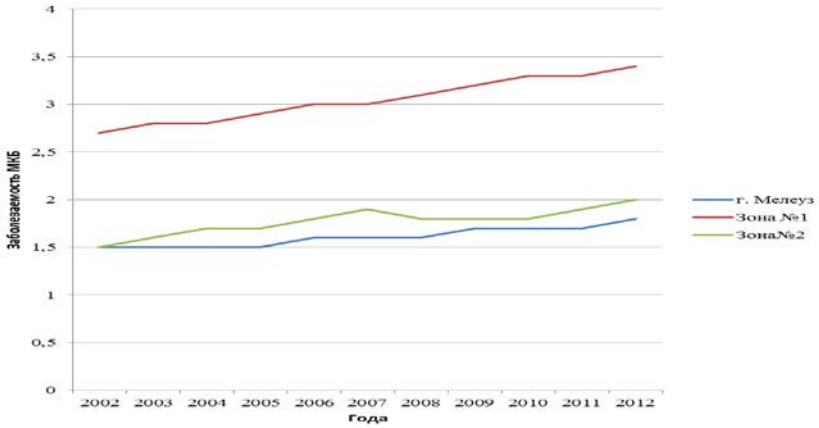

Рис. 4. Динамика заболеваемости МКБ в г. Мелеузе и зонах 1 и 2 г. Кумертау

Из представленного выше графика видно, что наибольший прирост наблюдается в зоне 1 г. Кумертау и составляет 34,5 % за 10 лет, в то же время в зоне 2 прирост составил 20,5%, а в г. Мелеузе – 14%. Динамика роста заболеваемости МКБ сопоставима с данными общей минерализации и ЖПВ в зонах 1 и 2 г. Кумертау и в г. Мелеузе.

Нами также проведена оценка химического состава удаленных или самостоятельно отошедших конкрементов у больных МКБ в г. Кумертау и г. Мелеуза. Все камни, подвергнутые исследованию в г. Кумертау за 2007-2011 гг., также были распределены по зонам водоснабжения в соответствии с проживанием пациентов. Мочевые камни по химическому составу разделены на три типа: оксалаты, ураты, фосфаты. Смешанные конкременты отнесены в соответствующую группу по наибольшему процентному содержания химических веществ. Полученные данные представлены на рис. 5.

Рис. 5. Профиль типа камнеобразования г. Мелеузе и в зонах 1 и 2 г. Кумертау (2008-2011 гг.)

При оценке полученных результатов у пациентов, проживающих в зоне 1 г. Кумертау, отмечается преобладание кальций-оксалатного камнеобразования по отношению к пациентам, проживающим в зоне 2 г. Кумертау и в г. Мелеузе. По мнению M. P. Modlin (1980), особенности питания вносят свой вклад в частоту и тип камнеобразования. По-видимому, относительное увеличение уратного камнеобразования в Республике Башкортостан связано с преобладанием в рационе населения мясо-молочной диеты в данной географической области в целом.

Выводы

Жесткость и минерализация питьевой воды оказывают непосредственное влияние на развитие и прогрессирование МКБ. В связи с этим предлагаем провести возможную реконструкцию водозаборов г. Кумертау с установкой умягчителей воды, дополнительных фильтров, а жителям использовать бытовые фильтры с умягчителями воды.

Сведения об авторах статьи:

Безруков Евгений Алексеевич – д.м.н., профессор кафедры урологии лечебного факультета ГБОУ ВПО Первый МГМУ им. И.М. Сеченова Минздрава России. Адрес: 119435, г. Москва, ул. Б. Пироговская, 2, стр. 1. E-mail: eabezrukov@rambler.ru.

Саенко Владимир Степанович – д.м.н., доцент кафедры урологии лечебного факультета ГБОУ ВПО Первый МГМУ им. И.М. Сеченова Минздрава России. Адрес: 119435, г. Москва, ул. Б. Пироговская, 2, стр. 1. E-mail: saenko_vs@mail.ru.

Кантимеров Фаниль Хамитович – врач-хирург-уролог высшей категории Центральной городской больницы г. Кумертау. Адрес: 453300, г. Кумертау, ул. Советская, 39. E-mail: kantimeroff@gmail.com.

Кантимеров Дамир Фанилевич – аспирант кафедры урологии лечебного факультета ГБОУ ВПО Первый МГМУ им. И.М. Сеченова Минздрава России. Адрес: 119435, г. Москва, ул. Б. Пироговская, 2, стр. 1. E-mail: kantimeroff@gmail.com

Аляев Юрий Геннадьевич – д.м.н., член-корр. РАН, профессор, зав. кафедры урологии лечебного ГБОУ ВПО Первый МГМУ им. И.М. Сеченова Минздрава России. Адрес: 119435, г. Москва, ул. Б. Пироговская, 2, стр. 1.

ЛИТЕРАТУРА

1. Саенко, В.С. Метафилактика мочекаменной болезни: дисс.... д-ра мед. наук. – М., 2007. – 363 с.
2. Мочекаменная болезнь: современные методы диагностики и лечения / Ю.Г. Аляев [и др.] – М.: Гэотар-медиа, 2010. – 224с.
3. Вощула, И.В. Мочекаменная болезнь. Этиотропное и патогенетическое лечение, профилактика. – Минск, 2006. – 268 с.
4. Тиктинский, О.Л., Александров, В.П. Мочекаменная болезнь. – СПб.: "Питер", 2000. – 384 с.
5. Джавад-заде, М.Д., Гусейнов, Ф.Г. Мочекаменная болезнь. – М.: Медицина, 1975. – 370 с.
6. Джавад-заде, С.М. Современный взгляд на патогенез, течение и лечение мочекаменной болезни// Урология. – 1999. – №5. – С. 10 -12.
7. Buck A. C. Rise factors in idiopatic stone disease // Scientific Foundation of Urology, 3-ed. – (Eds. L. D. Chisholm, W. R. Fair). – Oxford, Chicago, 1990.

УДК 616.61-089.87, 617.553
© Р.Г. Биктимиров, А.А. Соколов, А.Г. Мартов, 2015

Р.Г. Биктимиров[1,2], А.А. Соколов[3], А.Г. Мартов[1,3,4]

ЛАПАРОСКОПИЧЕСКАЯ НЕФРЭКТОМИЯ ПРИ ДОНОРСКОЙ ТРАНСПЛАНТАЦИИ ПОЧКИ: ОСОБЕННОСТИ МЕТОДА

[1]ФГОУ ДПО «Институт повышения квалификации» ФМБА России, г. Москва
[2]ФГБУЗ «Клиническая больница № 119» ФМБА России, г. Химки
[3]ГБОУ ДПО «Российская медицинская академия последипломного образования» Минздрава России, г. Москва
[4]Городская клиническая больница №57, г. Москва

Трансплантация живой почки является оптимальной альтернативой для пациентов с терминальной стадией почечной недостаточности. Методика донорской нефрэктомии прошла длительную эволюцию от открытой люмботомии до применяемых в настоящее время минимально инвазивных эндоскопических методов. «Золотым стандартом» забора почки на сегодняшний момент является лапароскопическая донорская нефрэктомия с «hand-assisted» – техникой, появление которой

привело к активному распространению живого донорства. Требования, диктуемые необходимым качеством и составом почечного трансплантата в отношении сосудов почки, минимизации тепловой ишемии, сохранения целостности почечной паренхимы и мочеточника в сочетании со стремлением к минимальной инвазивности процедуры для донора, привели к созданию лапароскопической методики, характеризующейся своими выраженными отличительными признаками.

Целью данной статьи является выявление на основании нашего опыта проведения данных операций особенностей донорской нефрэктомии, выполненной лапароскопическим методом в сравнении с лапароскопической нефрэктомией, выполняемой при других урологических заболеваниях.

Ключевые слова: лапароскопия, трансплантация почки, донорская нефрэктомия.

R.G. Biktimirov, A.A. Sokolov, A.G. Martov

LAPAROSCOPIC NEPHRECTOMY IN DONOR KIDNEY TRANSPLANTATION: FEATURES OF THE METHOD

Live kidney transplantation is the optimal alternative for patients with end-stage renal failure. Methodology of donor nephrectomy has passed a long evolution from open lumbotomy to currently used minimally invasive endoscopic techniques. "Gold standard" for kidney taking today is laparoscopic donor nephrectomy with «hand-assisted»-technique, the appearance of which has led to the spread of living donation. Requirements dictated by the required quality and composition of the renal graft in relation to vessels of kidney, minimize warm ischemia, maintaining the integrity of the renal parenchyma and ureter, coupled with the desire for minimally invasive procedures for donor led to the laparoscopic technique development, characterized by its distinct hallmark.

The purpose of this article is to identify, based on our experience of these operations, the characteristics of the donor nephrectomy performed laparoscopically compared with laparoscopic nephrectomy performed for other urological diseases.

Key words: laparoscopy, kidney transplantation, donor nephrectomy.

Метод трансплантации почки имеет более чем полувековую историю и постоянно развивается. Пересадка почки по сравнению с альтернативным методом гемодиализа является оптимальным выбором для пациентов с терминальной стадией почечной недостаточности. Ключевой проблемой, которая сложилась на текущий момент в мире в отношении трансплантации почки, следует считать прогрессирующий дефицит донорских органов [1].

Донорская пересадка почки обеспечивает значительные преимущества по сравнению с трупной трансплантацией в отношении выживаемости реципиента и позволяет снизить побочные эффекты, связанные с ABO- и HLA-несовместимостью [7]. Однако были препятствия, связанные с распространением прижизненного донорства, в том числе продолжительная госпитализация, значительные послеоперационные боли и длительное выздоровление донора при выполнении ему классической открытой операции. С появлением лапароскопической донорской нефрэктомии эти преграды исчезли, и в центрах трансплантации почки возникло значительное увеличение живого донорства [2].

История близкородственной лапароскопической нефрэктомии прошла несколько этапов развития в области медицины в иммунологических и оперативных аспектах [8]. И на текущий момент лапароскопическая донорская нефрэктомия – безопасная и малоинвазивная процедура, являющаяся альтернативой общепринятой открытой операции, и характеризующейся минимальными послеоперационными болями и длительностью выздоровления, что делает ее более привлекательной для потенциальных доноров-добровольцев [3].

В настоящее время более 200 центров по всему миру выполняют эндоскопическую донорскую нефрэктомию. Появление методики «hand-assisted» привело к еще более активному распространению донорской нефрэктомии. Проводимые исследования, сравнивающие открытую традиционную операцию и лапароскопическую технику с «hand-assisted», показывают снижение операционных осложнений и времени тепловой ишемии при эндоскопическом способе [6].

Успешную разработку эндоскопической донорской программы лучше всего начинать, используя навыки передовых хирургов, владеющих лапароскопией, и с тщательного отбора пациентов. Освоение лапароскопической техники связано с крутой кривой обучения, т.е. очень быстрого приобретения навыка [4]. Со временем по мере роста лапароскопических навыков у хирурга эта процедура может быть применена практически для каждого потенциального донора, что значительно увеличивает общее количество трансплантаций почки [5].

В ходе второго этапа операции – пересадки донорской почки реципиенту – появляются особые хирургические требования к получаемому почечному трансплантату. А именно, длина и целостность почечных сосудов, необходимые для выполнения сосудистого шва без натяжения, что делает левую почку более предпочтительной для донорского забора; размер мочеточника для наложения уретеровезикального анастомоза, наличие питающей его брыжейки и др. На приживление и отдаленную функцию трансплантата большое влияние оказывают степень целостности почечной паренхимы и время возникшей при извлечении органа тепловой ишемии.

В итоге условия, диктуемые необходимым качеством и составом почечного трансплантата в сочетании со стремлением к минимальной инвазивности процедуры для донора,

привели к созданию методики лапароскопической донорской нефрэктомии, отличающейся по своей технике от подобных лапароскопических операций, выполняемых при других урологических заболеваниях.

В течение последних десяти лет данная операция является стандартным подходом при донорской трансплантации почки. Хирурги, работающие в этой области, должны быть тщательно подготовлены и хорошо знакомы с тонкостями различных методов эндоскопической донорской нефрэктомии, их преимуществами и недостатками [8].

Цель исследования – выявление на основании нашего опыта особенностей донорской нефрэктомии, выполненной лапароскопическим методом, в сравнении с лапароскопической нефрэктомией, выполняемой при других заболеваниях.

Материал и методы

Ретроспективно и проспективно были проанализированы результаты произведенных в период с 2012 по 2015 годы лапароскопических донорских нефрэктомий, выполненных 26 пациентам. В группу сравнения вошло 30 пациентов, которым лапароскопическая нефрэктомия выполнялась по поводу других урологических заболеваний.

В одном случае лапароскопическая нефрэктомия выполнена по поводу протяженной стриктуры мочеточника с последующей аутотрансплантацией в подвздошную ямку с использованием открытой методики. По основным показателям данная операция не отличалась от основной группы.

Результаты и обсуждение

Среднее время операции в основной группе составило 147 минут (от 82 до 360 мин), в группе сравнения – 162 минуты (от 80 до 340 мин), средняя кровопотеря была 369 мл (от 80 до 1500 мл) в основной и 340 мл (от 100 до 720 мл) в группе сравнения. Среднее время тепловой ишемии в группе донорской нефрэктомии составило 148 секунд (от 82 до 240 с).

Интраоперационные и послеоперационные осложнения возникли только у 3 (11,6%) пациентов основной группы, в 1 (3,5%) случае потребовалась конверсия в открытую операцию из-за неконтролируемого кровотечения. В первом случае при выполнении донорской нефрэктомии справа возникло незначительное кровотечение у края гемостатической клипсы, наложенной в области устья правой почечной вены. Данное кровотечение было остановлено путем выполнения интракорпорального сосудистого шва на вену. Кровопотеря составила не более 200 мл. Во втором случае при выделении мочеточника на уровне его пересечения с подвздошными сосудами произошло повреждение левой общей подвздошной артерии с последующим кровотечением. Артерия захвачена мягкими зажимами выше и ниже зоны повреждения, кровотечение остановлено, наложен интракорпоральный шов на артерию с достижением полной герметичности. Кровопотеря на этом этапе составила 450 мл. В третьем случае лапароскопическая донорская нефрэктомия выполнена в обычном порядке: на почечную артерию и вену наложено по 2 гемостатические клипсы, больная переведена в отделение реанимации. Однако через 2 часа отмечено резкое падение артериального давления, шок, гемоперитонеум. Проведены экстренная лапаротомия, выделение и перевязка правой почечной артерии в аортокавальном промежутке. Причиной кровотечения явилось продольное разволокнение почечной артерии ниже наложенных клипс вследствие предшествующих этому дегенеративных изменений ее стенки. Все пациенты были активизированы в течение 2 дней после операции. Во всех случаях донорской нефрэктомии пересаженный трансплантат начал нормально функционировать.

Выполнение лапароскопической донорской нефрэктомии характеризуется своими индивидуальными особенностями: минимальное время тепловой ишемии, выделение мочеточника в комплексе с гонадной веной и парауретеральной клетчаткой до уровня подвздошных сосудов, максимальная обработка почечных сосудов (для получения длины, необходимой для последующей пересадки почки и выполнения сосудистого шва) вплоть до их пересечения с крупными сосудистыми магистралями (аорта, нижняя полая вена), полное сохранение паранефральной клетчатки (как гарантия избежания повреждения паренхимы почки) и др. Все эти предъявляемые требования делают лапароскопическую донорскую нефрэктомию операцией более радикальной по отношению к тканям и более ответственной со стороны хирурга, чем непосредственно нефрэктомия, выполняемая при других урологических заболеваниях.

Заключение

Лапароскопическая донорская нефрэктомия на сегодняшний день может рассматриваться как метод выбора при заборе почечного трансплантата. По основным измеряемым параметрам она сравнима с лапароскопической нефрэктомией, выполняемой при других урологических заболеваниях, но в ходе проведения операции имеет свои специфические отличительные этапы, требующие соответствующей подготовки хирурга.

Сведения об авторах статьи:

Биктимиров Рафаэль Габбасович – к.м.н., доцент кафедры урологии ИППО ФМБА России, зав. урологическим отделением ФГБУЗ КБ № 119 ФМБА России. Адрес: 143435, Московская область, городской округ Химки, пос. Новогорск. E-mail: rafbik@yandex.ru

Соколов Александр Александрович – аспирант кафедры эндоскопической урологии ГБОУ ДПО РМАПО Минздрава России. Адрес: 125993, г. Москва, ул. Баррикадная, 2/1. E-mail: alexander.sokolow.surgeon@gmail.com.

Мартов Алексей Георгиевич – д.м.н., профессор, зав. кафедрой урологии ИППО ФМБА России, профессор кафедры эндоскопической урологии ГБОУ ДПО РМАПО Минздрава России, зав. отделением урологии ГКБ №57. Адрес: 105077, г. Москва, ул. 11-я Парковая, 32. E-mail: martovalex@mail.ru.

ЛИТЕРАТУРА

1. Rocca JP1. Live-donor nephrectomy / JP1 Rocca, E Davis, M.Edye // Mt Sinai J Med. 2012 May-Jun;79(3):330-41. doi: 10.1002/msj.21317.
2. Cadeddu JA1, Ratner L, Kavoussi LR. Laparoscopic donor nephrectomy/ JA Cadeddu , L Ratner , LR. Kavoussi // Semin Laparosc Surg. – 2000. – Sep;7(3). – P. 195-199.
3. Helen R. Levey, D.O., M.P.H., Soroush Rais-Bahrami // M.D.J Endourol. – 2011. – Feb; 25(2). – P.201-208.
4. Kim FJ1, Ratner LE, Kavoussi LR. Renal transplantation: laparoscopic live donor nephrectomy/ FJ1 Kim, LE Ratner , LR. Kavoussi // Urol Clin North Am. – 2000. – Nov;27(4). – P. 777-785.
5. Laparoscopic live donor nephrectomy at the University of California San Francisco / Meng MV1[et al.] // Clin Transpl. – 2001. – P. 113-121.
6. Laparoscopic donor nephrectomy / S1 Deger [et al.] // Minim Invasive Ther Allied Technol. – 2005. – № 14(2). – P.57-61.
7. G Ital Nefrol. 2014 Jul-Aug;31(4). pii: gin/31.4.12. Living donor kidney transplantation: new modalities and future directions. Cremaschi E, Maggiore U.
8. Transperitoneal, hand-assisted laparoscopic donor nephrectomy: surveillance of renal function by immune monitoring / A1Hamza [et al.] // Transplant Proc. – 2008 – May. – № 40(4). – P. 895-901. – doi: 10.1016/j.transproceed.2008.03.079.

УДК 616.62-002.1-055.2-078-036.2-085.281
© А.Р. Геворкян, А.Ю. Авакян, М.Д. Павлюк, И.С. Пинчук, 2015

А.Р. Геворкян, А.Ю. Авакян, М.Д. Павлюк, И.С. Пинчук

НЕОСЛОЖНЕННЫЕ ИНФЕКЦИИ НИЖНИХ МОЧЕВЫХ ПУТЕЙ У ПАЦИЕНТОВ ЗАПАДНОГО ОКРУГА МОСКВЫ В 2013-2014 ГГ.

ГБУЗ «Городская поликлиника №195», филиал № 2, г. Москва

Инфекции мочевых путей (ИМП) встречаются у женщин чаще, чем у мужчин. Более половины женщин хотя бы один раз в жизни перенесли инфекции нижних отделов мочевых путей, каждый год около 10 % женщин заболевают острым циститом. Примерно 25–30 % женщин в возрасте 20–40 лет имеют анамнестические указания на ИМП. Частота возникновения острого цистита (ОЦ) довольно высока, у женщин в возрасте 20-40 лет составляет 25-35%.

Цель исследования – изучение спектра возбудителей ИНМП и их чувствительности к антибактериальным препаратам.

Был проведен анализ результатов посевов мочи при ОЦ в микробиологической лаборатории Западного округа г. Москвы за период с 2013 по 2014 годы. Положительным результатом считалось выявление бактерий в титре более 104. В 2013 году выявлено 840 (37,6%) положительных результатов из 2232 исследований, в 2014 году общее количество анализов составило 2719, из них 1145 (42,1%) с положительным результатом. Доминирующим возбудителем ОЦ является Escherichia coli.

Наиболее активными препаратами в отношении штаммов E.coli, Klebsiella, Proteus, выделенных при ИМП, оказались фосфомицина трометамол, фторхинолоны (левофлоксацин), антибиотики, производные нитрофурана.

Ключевые слова: острый цистит, посев мочи, антибиотикограмма, резистентность, инфекции нижних мочевых путей.

A.R. Gevorkyan, A.Yu. Avakyan, M.D. Pavlyuk, I.S. Pinchuk

UNCOMPLICATED INFECTIONS OF THE LOWER URINARY TRACT IN PATIENTS OF WESTERN DISTRICT OF MOSCOW IN 2013-2014

Urinary tract infections (UTIs) occur in women more often than in men. More than half of all women at least once in their lives suffered from the infections of the lower urinary tract (ILUT), each year about 10% of women have acute cystitis (AC). Approximately 25-30% of women aged 20-40 have anamnestic indications to UTI. The incidence of acute cystitis is quite high and, for women aged 20-40 years it makes up 25-35%.

Objective of the research is to study the spectrum of ILUT pathogens and their sensitivity to antibiotics.

The results of urine culture at AC in the microbiology laboratory of the Western District of Moscow for the period 2013 and 2014 have been analyzed. A positive outcome was the identification of bacteria in the titer of more than 104. In 2013, 840 (37.6%) positive results of 2232 findings were revealed, in 2014 the total number of taken analyses was 2719, of which 1145 (42.1%) with a positive result. The dominant agent of acute cystitis is Escherichia coli.

The conclusion of our study was that fosfomycin trometamol, fluoroquinolones (levofloxacin), antibiotics, nitrofuran derivatives were the most active agents against strains of E.coli, Klebsiella, Proteus isolated in UTI.

Key words: acute cystitis, urine culture, antibiogram, resistance, lower urinary tract infection.

Инфекции нижних мочевых путей (ИНМП) – термин, охватывающий широкий круг заболеваний, сопровождающихся микробной колонизацией мочи свыше 104 колоний микроорганизмов в 1 мл мочи и/или микробной инвазией с развитием инфекционного процесса в какой-либо части мочеполового тракта от наружного отверстия уретры до коркового слоя почек. В зависимости от преимущественного инфекционного поражения какого-либо органа

выделяют цистит, простатит, уретрит и т.д. [1]. Однако если какая-либо часть или участок мочеполовой системы инфицированы, всегда есть риск инвазии бактерий всей мочеполовой системы. Различают неосложненные и осложненные инфекции нижних мочевых путей.

К неосложненным инфекциям нижних мочевых путей относят острые циститы и уретриты у больных, чаще женщин, при отсутствии каких-либо нарушений оттока мочи из мочевого пузыря и структурных изменений в мочевыводящих путях, а также у пациентов без серьезных сопутствующих заболеваний. Это обычный острый восходящий цистит без нарушения оттока мочи у относительно здоровых женщин с наличием примесей гноя и крови в моче, субфебрильной температурой тела [2]. Этот вид инфекции хорошо поддается химиотерапии, и эти пациенты, как правило, первично обращаются к терапевту. Острый неосложненный бактериальный цистит в 80% случаев вызывается E.coli и в 15% – другими возбудителями: St. Saprophyticus, Klebsiella spp, Proteus spp. [3].

Целью антимикробного лечения и профилактики ИНМП является уничтожение патогенных микроорганизмов в мочеполовой системе и/или предотвращение возврата инфекции. При выборе антибиотика учитывают серьезность и остроту заболевания, чувствительность микроорганизма к нему, спектр действия, а также фармакокинетические и фармакодинамические свойства самого антибиотика, т.е. всасывание из желудочно-кишечного тракта в кровь, распределение его по органам и тканям, выведение его из организма, побочные действия препарата. Эффективность антибиотиков зависит прежде всего от мишени действия, от длительности воздействия антибиотика [4].

Цель исследования – изучение спектра возбудителей ИНМП и их чувствительности к антибактериальным препаратам.

Материал и методы

Был проведен анализ результатов посевов мочи при ОЦ в микробиологической лаборатории Западного округа города Москвы в период с 2013 по 2014 годы. Использовался метод посева мочи на агар в определенных секторах чашки Петри по Gould. Методика заключается в следующем: стерильной платиновой петлей диаметром 2 мм берут мочу больного после тщательного смешивания ее и помещают в сектор А чашки Петри, где осторожно распределяют, сделав 40 движений петлей по поверхности агара. Петлю стерилизуют обжиганием и проводят ею 4 раза по поверхности агара через сектор А в сектор 1. Петлю вновь обжигают и проводят 4 полосы через 1-й сектор во 2-й, затем аналогичным образом стерильной петлей из 2-го сектора в 3-й чашки Петри помещают в термостат при температуре 37 °С на 18 – 24 ч, после чего оценивают результаты по числу колоний бактерий в различных секторах чашки Петри.

Результаты и их обсуждение

В 2013 году из 2232 исследований выявлено 840 (37,6%) положительных результатов, в 2014 году общее количество анализов составило 2719, из них 1145 (42,1%) с положительным результатом. Положительным результатом считалось выявление бактерий в титре более 10^4.

Так, по нашим данным, в 2013 году E.coli выявлена у 396 (47,1%) пациентов; Klebsiella spp. – у 126 (15%) пациентов; Proteus и Enterococcus faecalis – у 90 (10,7%) и у 87 (10,4%) соответственно. На долю других возбудителей приходится чуть более 10% (рис. 1).

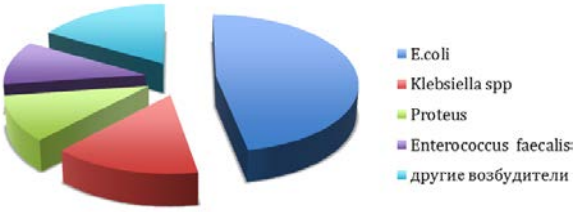

Рис.1. Результаты посевов мочи микробиологической лаборатории за 2013 год

За 2014 год данные существенно не отличались: E.coli выявлена у 610 (53,3%) пациентов; Klebsiella spp. – у 135 (11,8%); Proteus и Enterococcus faecalis – у 133 (11,6%) и 123 (10,7%) пациентов соответственно (рис. 2).

Рис. 2. Результаты посевов мочи микробиологической лаборатории за 2014 год

На практике наиболее значимым является исследование антибиотикорезистентности E.coli, Klebsiella, Proteus, как основных этиологических агентов ОЦ. По данным, полученным при посевах мочи, определена антибиотикочувствительность к основным этиологическим возбудителям (рис. 3)

Приведенные антибактериальные препараты располагаются в убывающей последовательности с учетом антибиотикочувствительности этиологических возбудителей. Более 70% инфекций мочевыводящего тракта вызываются одним возбудителем.

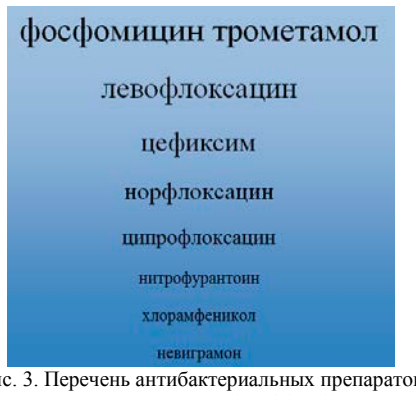

Рис. 3. Перечень антибактериальных препаратов по чувствительности к E.coli, Klebsiella, Proteus

По литературным данным, наиболее часто (70-95% случаев) неосложненные инфекции мочевыводящего тракта вызываются E. coli. S. saprophyticus встречается в 5-20% случаев таких инфекций. Изредка они могут вызываться другими энтеробактериями – Proteus mirabilis, Klebsiella spp. или энтерококками.

Анализируя полученные данные за два года, можно отметить тенденцию к увеличению случаев инфекций мочевыводящего тракта, вызванных Escherichia coli (в 2013 году 47,1%, тогда как в 2014 году – 53,3%), которые в наших результатах составили более 50%.

Выводы

1. Оценив результаты и сравнив их с литературными данными, мы пришли к выводу, что доминирующим возбудителем ОЦ является Escherichia coli. Однако данные нашего исследования свидетельствуют о несколько меньшем удельном весе E. coli в этиологической структуре острых инфекций МВП за счет возрастания Klebsiella spp., Proteus, Enterococcus faecalis.
2. Формирование резистентности штаммов микроорганизмов к наиболее часто применяемым антибиотикам вызывает необходимость изменить спектр лекарственных средств, применяемых в терапии острого цистита.
3. Фосфомицин, левофлоксацин и цефиксим являются оптимальными антибиотиками для лечения острой неосложненной инфекции нижних мочевых путей.

Сведения об авторах статьи:

Геворкян Ашот Рафаэлович – к.м.н., зав. урологическим отделением ГБУЗ «Городская поликлиника № 195», филиал № 2. Адрес: 121355, г. Москва, ул. Молодогвардейская, 40/1. E-mail: ashot_gevorkyan@mail.ru.

Авакян Армен Юрьевич – врач урологического отделения ГБУЗ «Городская поликлиника № 195», филиал № 2. Адрес: 121355, г. Москва, ул. Молодогвардейская, 40/1.

Павлюк Михаил Даниелович – врач урологического отделения ГБУЗ «Городская поликлиника № 195», филиал № 2. Адрес: 121355, г. Москва, ул. Молодогвардейская, 40/1.

Пинчук Илья Станиславович – врач урологического отделения ГБУЗ «Городская поликлиника № 195», филиал № 2. Адрес: 121355, г. Москва, ул. Молодогвардейская, 40/1.

ЛИТЕРАТУРА

1. Антимикробная терапия и профилактика инфекций почек, мочевыводящих путей и мужских половых органов. Российские национальные рекомендации / под ред. Н.А. Лопаткина, О.И. Аполихина, Д.Ю. Пушкаря, А.А. Камалова, Т.С. Перепановой. – М., 2013. – 64 с.
2. Практическая урология / под ред. П.В. Глыбочко, Ю.Г. Аляева. – М.: ИД «Медфорум», 2012. – 352 с.
3. Перепанова, Т.С. Неосложненная инфекция нижних мочевых путей / Т.С. Перепанова, П.Л. Хазан // Экспериментальная и клиническая урология. – 2010. – № 2. – С. 78-82.
4. Foxman B. Epidemiology of urinary tract infections: incidence, morbidity, and economic costs // Am J Med 2002. – Vol. 113 (Suppl 1A). – P. 5-13.

УДК 617-089.844
© М.Э. Еникеев, Е.С. Сирота, А.Ф. Абдусаламов, О.Х. Хамраев, 2015

М.Э. Еникеев, Е.С. Сирота, А.Ф. Абдусаламов, О.Х. Хамраев

СИМУЛЬТАННЫЕ ОПЕРАЦИИ ПРИ ЗАБОЛЕВАНИЯХ ПРОСТАТЫ И ПАХОВЫХ ГРЫЖАХ

ГБОУ ВПО «Первый Московский государственный медицинский университет им. И.М. Сеченова» Минздрава России, г. Москва

В статье приведены результаты 15 симультанных операций у урологических больных с патологией предстательной железы одновременно с пластикой паховой грыжи из предбрюшинного доступа с использованием полипропиленового эндопротеза. Оценены возможность выполнения и безопасность позадилонной простатэктомии, аденомэктомии одновременно с герниопластикой паховой грыжи с использованием полипропиленового эндопротеза.

Ключевые слова: симультанные операции, одномоментная позадилонная простатэктомия, пластика паховых грыж.

M.E. Enikeev, E.S. Sirota, A.F. Abdusalamov, O.Kh. Khamrayev

SIMULTANEOUS OPERATIONS IN PROSTATE DISEASES AND INGUINAL HERNIAS

The article presents the results of 15 simultaneous operations in urological patients with pathology of the prostate at the same time with the plastic of the preperitoneal inguinal hernia access using polypropylene prosthesis. The work assesses the feasibility and safety of retropubic prostatectomy, adenomectomy along with hernia repair of inguinal hernia using a polypropylene prosthesis.
Key words: simultaneous operations, one-stage retropubic prostatectomy, inguinal hernias plastic.

Симультанной считается операция, выполненная одновременно на двух или более органах через единый доступ (разрез) [4]. В последние годы частота симультанных операций возрастает в связи с относительно низкой травматичностью, единым анестезиологическим пособием, возвращением пациентов к труду в минимально короткие сроки и уменьшением расходов на лекарственные препараты и повторные обследования [4,6]. По данным ВОЗ (2005), в симультанных операциях нуждаются 25-30% пациентов с различными сочетанными хирургическими заболеваниями [3]. Тем не менее количество симультанных операций в России незаслуженно низкое (1-6%). Это обусловлено удлинением времени операции, потенциальным повышением риска анестезиологических осложнений, возможным снижением качества основного этапа операции, нежеланием хирургов расширять пособие [3-5]. Дополнительные сложности возникают на этапе юридических и организационных решений [4,6,8].

Наиболее распространенные заболевания органов мочеполовой системы – рак предстательной железы и гиперплазия простаты (ДГПЖ) [6,8]. Последние часто сочетаются с клинически значимыми паховыми грыжами. Подобное обстоятельство объяснимо, если принимать во внимание плохое мочеиспускание, сопровождающее урологические недуги, а также возраст больных, предполагающий одновременное наличие слабости и дефектов передней брюшной стенки. В процессе открытого оперативного вмешательства при заболеваниях предстательной железы (рак простаты, ДГПЖ больших размеров) имеется возможность устранения паховой грыжи без дополнительного оперативного доступа.

Цель исследования – оценить возможность выполнения и безопасность симультанной позадилонной аденомэктомии и/или простатэктомии одновременно с пластикой паховой грыжи из предбрюшинного доступа с использованием полипропиленового эндопротеза.

Материал и методы

За последние 3 года 15 больным выполнены симультанные операции: в 6 наблюдениях – позадилонная аденомэктомия + паховая герниопластика; в 9 – радикальная простатэктомия + паховая герниопластика. У всех больных грыжесечение выполняли с применением полипропиленового эндопротеза. Средний возраст больных составил 58 лет (53-72 года). Средний объем предстательной железы у больных с ДГПЖ составил 125 см^3 (90-140 см^3). Средний уровень простатического специфического антигена (ПСА) у больных с локализованным раком простаты составил 7,4 нг/мл (5,3-8,9 нг/мл). Среди оперированных пациентов у 5 были диагностированы косые паховые грыжи и у 10 – прямые.

Результаты

Операции выполняли под эндотрахеальным наркозом в положении на спине с разломом стола до 30 градусов, который располагался на уровне лонного сочленения. Позадилонный оперативный доступ осуществляли стандартно нижнесрединным внебрюшинным разрезом длиной до 10-12 см с последующим разведением прямых мышц живота. После выполнения основного этапа операции (аденомэктомия, простатэктомия) выделяли грыжевой мешок. Содержимое грыжевого мешка вправляли в брюшную полость. Выделяли анатомические структуры, предназначенные для фиксации эндопротеза: гребешковая связка, медиальные и краниальные полулунные складки поперечной связки и паховый серп. Затем производили аллопластику грыжевого дефекта полипропиленовой сеткой. Полипропиленовую сетку выкраивали в зависимости от размера грыжевого дефекта и фиксировали к указанным анатомическим структурам полипропиленовой мононитью (2,0) колющей иглой узловыми швами. Операцию заканчивали дренированием запирательных ямок.

Осложнений хирургического лечения не отмечено. При анализе учитывали длительность операции, объем кровопотери, интра-, послеоперационные осложнения, длительность нахождения в стационаре и этап восстановления.

Выводы

При выполнении симультанных операций качество основного хирургического этапа не страдало.

Длительность вмешательств увеличилась в среднем на 25-30 минут и не сказывалась на состоянии пациента. Кровопотеря не увеличивалась.

Таким образом, наш опыт позволяет предположить, что выполнение симультанных операций не оказывает негативного воздействия на послеоперационный период и длительность нахождения больных в стационаре.

Сведения об авторах статьи:
Еникеев Михаил Эликович – д.м.н.**,** доцент, зав. отделением НИИ Уронефрологиии репродуктивного здоровья человека ГБОУ ВПО Первый МГМУ им. И.М. Сеченова Минздрава России. Адрес: 119435, г. Москва, ул. Б. Пироговская, 2, стр. 1.
Сирота Евгений Сергеевич – к.м.н., зав. отделением НИИ Уронефрологии и репродуктивного здоровья человека ГБОУ ВПО Первый МГМУ им И.М. Сеченова Минздрава России Адрес: 119435, г. Москва, ул. Б. Пироговская, 2, стр. 1.
Абдусаламов Абдусалам Фаталиевич – к.м.н.**,** врач НИИ Уронефрологии и репродуктивного здоровья человека ГБОУ ВПО Первый МГМУ им И.М. Сеченова Минздрава России Адрес: 119435, г. Москва, ул. Б. Пироговская, 2, стр. 1.
Хамраев Отабек Хасанович – аспирант кафедры урологии ГБОУ ВПО Первый МГМУ им И.М. Сеченова Минздрава России Адрес: 119435, г. Москва, ул. Б. Пироговская, 2, стр. 1. E-mail: doc.bek@mail.ru.

ЛИТЕРАТУРА

1. Андреев, А.Л. Сравнительный анализ результатов оперативного лечения больных с паховой грыжей / А.Л. Андреев, Р.М. Лукьянчук // Неотложная и специализированная хирургическая помощь: тез. докл. Первого конгресса московских хирургов. – М.: ГЕОС, 2005. – 245 с.
2. Грубник, В.В. Современные методы лечения брюшных грыж / В.В. Грубник, А.А. Лосев, Н.Р. Баязитов, Р.С. Парфентьев. – Киев: Здоровье, 2001. – 280 с.
3. Аллопластика паховых грыж с использованием полипропиленового имплантанта / К.В. Пучков [и др.] // Герниология. – 2004. – №1. – С. 36-40.
4. Schlegel P. N., Walsh P. C. The use of the preperitoneal approach for the simultaneous repair of inguinal hernia during surgery on the bladder and prostate // Wld J. Surg. – 1989. – V. l3(5). – P. 555-558.
5. Stranne J., Hugosson J., Lodding P. Post-radical retropubic prostatectomy inguinal hernia: an analysis of risk factors with special reference to preoperative inguinal hernia morbidity and pelvic lymph node dissection / J. Stranne, J. Hugosson, P. Lodding // J. Urol. (Baltimore). – 2006. – V.176. – P. 2072-2076.
6. Regan T. C., Mordkin R. M., Constantinople N. L. et al. Incidence of inguinal hernias following radical retropubic prostatectomy // Urology. - 1996. – V. 47. – P. 536-537.
7. Prosthetic mesh hernioplasty during laparoscopic radical prostatectomy / D. Teber [et al.] // Urology. – 2005. – V. 65(6). – P. 1173-1178.
8. Inguinal Hernia after Radical Retropubic Prostatectomy for Prostate Cancer: A Study of Incidence and Risk Factors in Comparison to No Operation and Lymphadenectomy / P. Lodding [et al.] //Journal of Urology. – Vol. 166, No. 3. – 2001. – P. 964-967.
9. Incidence of Inguinal Hernia after Prostate Surgery: Open Radical Retropubic Prostatectomy versus Open Simple Prostatectomy versus Transurethral Resection of the Prostate / N. Sekita [et al.] // International Journal of Urology. – Vol. 16, No. 1. – 2009. – P. 110-113.
10. Gold standard for inguinal hernia repair: Shouldice or Lichtenstein? / F.H. Hetzer [et al.] // Hernia. – 1999. – Vol. 3(3). – P. 117-120.
11. Inguinal Hernia after Radical Perineal Prostatectomy: Comparison with the Retropubic Approach / A. Matsubara [et al.] // Urology. – Vol. 70, No. 6. – 2007. – P. 1152-1156.

УДК616.69-008.6-07:612.616.31
© Д.В. Москвичев, З.А. Кадыров, М.В. Фаниев, 2015

Д.В. Москвичев, З.А. Кадыров, М.В. Фаниев

ПОКАЗАТЕЛИ МУЖСКИХ ПОЛОВЫХ ГОРМОНОВ И ИНГИБИНА В У БОЛЬНЫХ С АЗООСПЕРМИЕЙ

ФГБОУ ВПО «Российский университет дружбы народов», г. Москва

В статье проанализированы показатели мужских половых гормонов и ингибина В в сыворотке крови у инфертильных больных с азооспермией.

Обследованы 2 группы больных с азооспермией. I группу составили больные с сохранным сперматогенезом по данным биопсии и II группу, больные с отсутствием сперматозоидов в биоптате. Полученные результаты не показали достоверной разницы показателей ЛГ, ГСПС, тестостерона и ТТГ в сыворотке крови между больными исследуемых групп и здоровыми мужчинами. Однако уровень ФСГ, ингибина В и объем яичек достоверно отличались.

Ключевые слова: мужские половые гормоны, ингибин В, тестостерон, ФСГ, биопсия яичка, ТТГ, сперматогенез, гормональный статус.

D.V. Moskvichev, Z.A. Kadyrov, M.V. Faniev

MALE SEX HORMONE INDICATORS AND INHIBIN B IN PATIENTS WITH AZOOSPERMIA

The paper analyzes performance of male sex hormones and inhibin B in blood serum of infertile patients with azoospermia.

The study included two groups of patients with azoospermia. Group I consisted of patients with biopsy-proved intact spermatogenesis and group II included patients with sperm in biopsy material. The obtained results showed no significant differences of LH indicators, SHBG, testosterone and TSH in blood serum between groups and healthy patients. However, the level of FSH, inhibin B and testicular volume were significantly different between the groups.

Key words: male sex hormones, inhibin B, testosterone, FSH, testicular biopsy, TSH, spermatogenesis, hormonal status.

Оценка сперматогенеза играет ключевую роль в диагностике бесплодия у мужчин. Обследование мужчин с подозрением на бесплодие начинается с анализа эякулята [1]. Также важно установить гормональный статус мужчины. Для этого измеряют уровень тестостерона, фолликулостимулирующего (ФСГ) и лютеинизирующего (ЛГ) гормонов венозной крови. Биопсия яичка проводится для оценки тестикулярной ткани, определения фаз сперматогенеза и обструкции. Это инвазивный метод диагностики, который может привести к рубцовому процессу органов мошонки и излишней травматизации яичек.

Таким образом, возникла потребность для поиска биомаркеров сперматогенеза в венозной крови. Ранее таким маркером был ФСГ. Но так как этот гормон зависит от функции гипоталамуса, поэтому существует потребность в дополнительном маркере для определения фертильности у мужчин. В качестве одного из таких маркеров, позволяющих судить о морфофункциональном состоянии паренхимы яичка, может выступать ингибин В – гормон, который синтезируется в семенных канальцах яичек [2-4].

Материал и методы

В настоящей работе нами проанализированы результаты обследования 40 инфертильных больных за период 2012-2014 гг. I группу составили 24 больных, у которых по результатам биопсии выявлен сперматогенез, во II группу вошли 16 больных, у которых сперматогенез не обнаружен. Кроме того, исследован уровень мужских половых гормонов и ингибина В в сыворотке крови 12 мужчин с нормальной спермограммой.

Все больные были тщательно обследованы на предмет исключения обструктивной формы азооспермии. Возраст больных варьировал от 22 до 44 лет (средний возраст 28 лет).

Диагностика бесплодия основывалась на основании жалоб, данных анамнеза и объективного статуса, результатах специальных методов исследования: уровня гормонов в сыворотке крови (тестостерона, ФСГ, ЛГ, пролактина, АМГ, ингибина В, ТТГ и ГСПГ), ультразвуковое исследование органов мошонки, спермограмма, морфологическое исследование ткани яичка.

Результаты и обсуждение

Уровень ЛГ у больных I группы составил 4,7±0,6 мЕд/л, у больных II группы – 4,4±0,8 мЕд/л. Уровень ГСПС у больных I группы составил 27,9±4,3 нмоль/л, у больных II группы – 31,2±5,2 нмоль/л. Уровень тестостерона у больных I группы составил 16,4±3,8 нмоль/л, у больных II группы – 16,4±3,2 нмоль/л. Уровень ТТГ у больных I группы составил 2,2±0,4 мЕд/л, у больных II группы – 2,0±0,4 мЕд/л.

Таким образом, показатели ЛГ, ГСПС, тестостерона и ТТГ в сыворотке крови больных исследуемых группами и здоровых достоверно не отличались.

Уровень ФСГ у больных I группы составил 4,4±1,0 мЕд/л, у больных II группы – 7,7±1,3 мЕд/л. Данная разница между группами была статистически достоверна ($p<0,01$). Уровень АМГ у больных I группы составил 9,1±1,9 нг/мл, у больных II группы – 4,2±1,4 нг/мл. Различие между группами было достоверное ($p<0,01$) (рис. 1).

Рис.1. Уровень ФСГ у больных в группах и у здоровых

У больных с сохранным сперматогенезом уровень ингибина В составил 216 нг/мл, у больных с отсутствием сперматогенеза – 88 нг/мл. Различие между группами было статистически достоверно ($p<0,001$) (рис. 2).

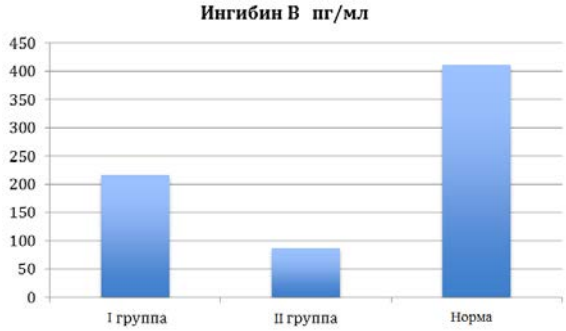

Рис.2. Уровень ингибина В у инфертильных больных

В I группе объем яичка составил 23,8±2,8 мл, во II – 16,4 нг/мл. Различие между группами было статистически достоверно ($p<0,01$) (рис. 3).

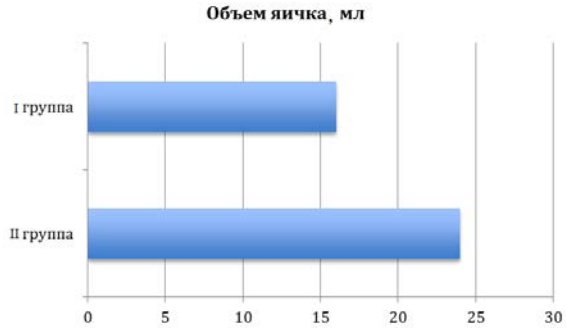

Рис.3. Объем яичка у инфертильных больных

При статистической обработке полученных данных с применением расчета корреляции Спирмена получена заметная корреляционная связь между объемом яичка и уровнем ингибина В (r =0,65). Кроме того, получена слабая корреляционная связь между объемом яичка и уровнем ФСГ (r = 0,27). При сравнении показателей гормонов крови и наличия или отсутствия сперматогенеза только ФСГ имел заметную корреляционную связь (r = 0,82), а ингибин В умеренную связь (r = 0,32).

Таким образом, полученные результаты показали отсутствие достоверного различия показателей ЛГ, ГСПС, тестостерона и ТТГ в сыворотке крови у инфертильных больных с сохранным и отсутствующим сперматогенезом. С другой стороны, уровень ФСГ, ингибина В и объем яичка имели достоверную разницу и корреляционную связь у этой категории больных, что важно для дифференциальной диагностики и выбора метода лечения.

Сведения об авторах статьи:

Москвичев Дмитрий Викторович – аспирант кафедры эндоскопической урологии ФПКМР ФГБОУ ВПО РУДН. Адрес: 117198, г. Москва, ул. Миклухо-Маклая, 6. E-mail: danya22@yandex.ru.

Кадыров Зиератшо Абдуллоевич – д.м.н., профессор, зав. кафедрой эндоскопической урологии ФПКМР ФГБОУ ВПО РУДН. Адрес: 117198, г. Москва, ул. Миклухо-Маклая, 6. E-mail: zieratsho@yandex.ru.

Фаниев Михаил Владимирович – к.м.н., доцент кафедры эндоскопической урологии ФПКМР ФГБОУ ВПО РУДН. Адрес: 117198, г. Москва, ул. Миклухо-Маклая, 6. E-mail: aniev.mv@gmail.com.

ЛИТЕРАТУРА

1. Актуальные вопросы оказания помощи парам с мужским фактором бездетного брака: клинические и организационно-методические рекомендации /В.А. Божедомов [и др.] // Андрология и генитальная хирургия. – 2013. – № 4. – С. 7-15.
2. Krause W. Inhibin B as a marker of spermatogenesis. A new dimension in andrology / W. Krause, C. Bohring // Hautarzt. – 2002. – Vol. 53(1). – P. 5-10.
3. Hu Y.A., Huang Y.F. A serum marker of spermatogenesis–inhibin B. / Y.A. Hu, Y.F. Huang // Zhonghua Nan Ke Xue – 2002. – Vol. 8(1). – P. 57-60.
4. Does inhibin-B help us to confidently refuse diagnostic testicular biopsy in azoospermia?/ M.Moradi [et al.] //Iranian Journal of Reproductive Medicine. – 2012. – Vol. 10, N 3. – P. 243-248.

УДК[616.613:616.617]-007.271-039.35-089.193.4(045)
© В.М. Попков, А.Н. Понукалин, Д.Н. Хотько, 2015

В.М. Попков, А.Н. Понукалин, Д.Н. Хотько

ПОВТОРНЫЕ ОПЕРАТИВНЫЕ ВМЕШАТЕЛЬСТВА ПРИ РЕЦИДИВАХ СТРИКТУР ЛОХАНОЧНО-МОЧЕТОЧНИКОВОГО СЕГМЕНТА

ГБОУ ВПО «Саратовский государственный медицинский университет им. В.И. Разумовского» Минздрава России, г. Саратов

Проанализированы результаты оперативного лечения 44 пациентов с рецидивными стриктурами лоханочно-мочеточникового сегмента (ЛМС), находившихся на лечении в клинике урологии Саратовского государственного медицинского университета им. В.И. Разумовского Минздрава России в период с 2012 по 2015 годы. Пациенты были разделены на две группы: в первой выполнялись различные виды открытых пластических вмешательств, во второй применены различные методы эндоскопической антеградной и ретроградной коррекций стриктур. У пациентов первой группы при наложении анастомоза использовался разработанный авторами оригинальный двурядный шов, в качестве доступа применялась люмболапаротомия. Описаны результаты лечения пациентов с рецидивными стриктурами ЛМС в ближайшем и отдаленном послеоперационном периоде, представлен клинический пример.

Ключевые слова: стриктура лоханочно-мочеточникового сегмента, рецидив, люмболапаротомия, двурядный шов.

V.M. Popkov, A.N. Ponukalin, D.N. Khotko

REOPERATION OF RELAPSED STRICTURES OF URETEROPELVIC SEGMENTS

The results of surgical treatment of 44 patients with recurrent strictures of ureteropelvic junction (UPJ), treated at the Clinic of Urology, Saratov State Medical University n.a. V.I. Razumovsky Russian Ministry of Health in the period from 2012 to 2015 were analyzed. The patients were divided into two groups, the first one underwent various types of open plastic interventions, in the second one different methods of endoscopic retrograde and antegrade correction of strictures were applied. In patients of the first group with anastomosis, the original double-row suture developed by the authors was used, lumbolaparotomy was used as access. The results of treatment of patients with recurrent strictures of UPJ in the immediate and late postoperative period were described, a clinical case is presented.

Key words: stricture of ureteropelvic junction, relapse, lumbolaparotomy, double-row suture.

Тема выбора операции для лечения стриктур лоханочно-мочеточникового сегмента (ЛМС) остается достаточно спорной в настоящее время. Основной причиной этого являются развитие эндоскопических технологий, прочное закрепление и развитие в урологии лапароскопических и ретроперитонеоскопических операций [1,3], возможности применения баллонной дилатации и стентирования мочевых путей как урологическими стентами различного диаметра, так и нитиноловыми стентами [4,8]. Несмотря на все это, остается достаточно высоким процент органоуносящих операций (около 30 % при первичных оперативных вмешательствах и до 60% при повторных) [2]. Казалось бы, при первичных операциях ответ лежит на поверхности – от простого к сложному, от менее инвазивной операции к более инвазивной. Что касается операций при рецидивных стриктурах ЛМС, ответы уже менее однозначны, и если раньше это были различные модифика-

ции открытых пластик ЛМС практически в 100% случаев [5], то в настоящее время имеется определенный процент эндоскопических вмешательств, главным условием выполнения которых является наличие хотя бы минимального просвета в зоне стриктуры, а также небольшое ее протяжение.

Повторные вмешательства при рецидивных стриктурах лоханочно-мочеточникового сегмента представляют собой технически сложные, травматичные операции, которые в половине случаев заканчиваются нефрэктомией [7]. Объясняется это как значительным рубцовым перипроцессом, так и следствием перенесенных операций, а также пиелонефритом, мочевыми затеками, которые вызывают грубые рубцово-склеротические изменения в стенке мочеточника и окружающей его клетчатке. По литературным данным, эти осложнения имеют место в 68% случаев [6]. Выделение лоханки и мочеточника сопровождается значительной кровопотерей, усугубляющейся при дополнительной мобилизации почки. Особую опасность представляет собой нарушение кровоснабжения верхней трети мочеточника, и ее последующий некроз, приводящий к несостоятельности анастомоза.

Причинами рецидива стриктур ЛМС могут быть: неадекватная резекция измененного участка мочеточника, малая спатуляция его, а также плохая герметичность пиелоуретрального анастомоза. Большую роль в успехе пластической операции играет хорошее дренирование чашечно-лоханочной системы [5]. При выборе вида вмешательства есть приверженцы и эндоскопических методик, и открытых операций, и все же предпочтения к тому или иному вмешательству должны решаться строго индивидуально для каждого больного [5].

Материал и методы

Цель данной работы – провести сравнительную оценку отдельных открытых и эндоскопических операций при рецидивных стриктурах ЛМС.

Всего с 2005 по 2014 гг. в клинике урологии находились на лечении 250 пациентов со стенозом ЛМС. Диагноз ставился как по результатам стандартного рентгеноурологического обследования, так и мультиспиральной компьютерной томографии, используемых для выявления возможных конкрементов полостей почек или мочеточника, динамической нефросцинтиграфии, дуплексного исследования с целью определения функционального состояния почек.

Мужчин было 128 (51,3%), женщин – 122 (48,7%), средний возраст – 45,5 года. Органосохраняющее лечение с применением различных пластических операций и эндоскопических методик выполнено у 212 (85%) больных. Первичная нефрэктомия осуществлена у 38 (15%) пациентов, показанием к ней являлась терминальная стадия гидронефроза. В 56 % случаев нефрэктомия выполнялась у больных старше 45 лет.

Односторонняя обструкция ЛМС наблюдалась у 217 пациентов, двухсторонняя – у 15, единственной почки – у 10. Сочетание обструкции ЛМС с наличием конкрементов в ЧЛС выявлено у 73 (29,3%) пациентов.

В текущее исследование вошли 44 (17,6%) пациента с рецидивными стриктурами ЛМС, находившиеся в клинике урологии СГМУ в период с 2011 г. по январь 2015 г. Чрескожная пункционная нефростомия первым этапом была выполнена 100% пациентов, также всем пациентам выполнены бактериологическое исследование мочи из нефростомического дренажа и последующая антибактериальная терапия с учетом чувствительности. Лишь 11 пациентов из всех вошедших в исследование ранее были оперированы в клинике урологии СГМУ.

Пациенты с рецидивными стриктурами ЛМС были разделены на две группы. В первую вошли пациенты, которым повторно были выполнены открытые реконструктивные операции, – 24 (54,5%) операции. Необходимо отметить, что у 1-го пациента выполнялась третья люмботомия, у 1-го – четвертая люмботомия, 3-м пациентам выполнена операция с резекцией нижнего полюса почки, у 1-го с рассечением перешейка подковообразной почки. Вторую группу составили пациенты, которым выполнялись эндоскопические коррекции стриктур – 20 (45,5%) операций: уретероскопия, ретроградное бужирование ЛМС (8), уретероскопия, рассечение стриктуры ЛМС (2), антеградное бужирование через нефростому (7), антеградная пиелоскопия, эндопиелотомия (3). При всех эндоскопических коррекциях устанавливался стент-дренаж.

Всем пациентам первой группы выполнены различные виды повторных пластик ЛМС: по Hynes-Anderson (18), по Кучеру (4), уретерокаликоанастомоз (1), уретероуретероанастомоз (1). В качестве доступа использовалась люмболапаротомия, что позволяло получать широкий доступ к почке и начальным отделам мочеточника. Имелась достаточная визуализация зоны оперативного вмешательства, крупных сосудов, а визуальный контроль органов брюшной полости позволял избежать коллизий с кишечником, которые

нередко бывают при повторных оперативных вмешательствах в условиях выраженного спаечного процесса. После выделения лоханки и мочеточника выполнялось одно из видов пластических операций, применимых в данной ситуации. При выполнении операции нами использовался двурядный шов, разработанный в клинике. Первым рядом накладывают непрерывные п-образные швы (рис. 1), вторым – обвивные (рис. 2).

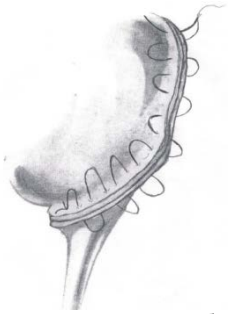

Рис. 1. Наложение первого ряда п-образных швов

Рис. 2. Наложение второго ряда непрерывного обвивного шва

Считаем, что данный способ соединения тканей является наиболее анатомичным – соединяются однородные по типу ткани, точное сопоставление сшиваемых тканей, высокая герметичность, прочность за счет двурядности шва и, как следствие, минимальная возможность возникновения мочевых затеков и адекватное восстановление мочевой дорожки в послеоперационном периоде.

Результаты и обсуждение

В послеоперационном периоде длительность стояния стент-дренажа составила в среднем 28 дней. Ультразвуковой контроль выполнялся на 1-е сутки после удаления стент-дренажа, в дальнейшем амбулаторно через 2 недели, 1, 3 и 6 месяцев. Ни у одного пациента первой группы в ближайшем послеоперационном периоде не было признаков несостоятельности анастомоза или мочевого затека. При дальнейшем ультразвуковом контроле не отмечалось выраженной ретенции мочевых путей как в ближайшем, так и отдаленном послеоперационном периоде. Неудовлетворительный результат имел место у 5 (25%) пациентов второй группы, что потребовало выполнения повторных открытых оперативных вмешательств с удовлетворительным непосредственным результатом.

Клинический пример. Больной П.26 лет с диагнозом аномалия развития верхних мочевых путей, ретрокавальный мочеточник справа, рецидивная стриктура лоханочно-мочеточникового сегмента справа.

По данным анамнеза в 2001 году в г. Пенза впервые выявлен гидронефроз справа, в 2003 году там же выполнялись люмботомия, уретеропиелолиз справа, перевязка добавочного сосуда справа, после этого был установлен диагноз аномалия развития верхних мочевых путей, ретрокавальный мочеточник. В 2012 г. в связи с ухудшением самочувствия больной направлен в Институт Урологии СГМУ для оперативного лечения. Диагноз подтвержден при проведении экскреторной урографии, компьютерной томографии (КТ) с контрастным усилением, ретроградной уретеропиелографии (рис. 3).

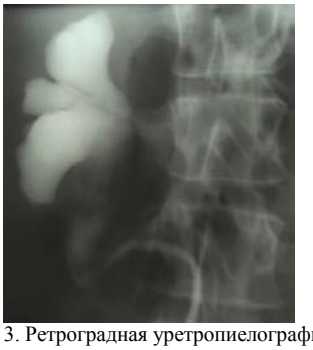

Рис. 3. Ретроградная уретропиелография. Ретрокавальный мочеточник

По описанной методике выполнена люмболапаротомия справа. Иссечение стриктуры ретрокавально расположенного мочеточника с антевазальной пластикой по Андерсону-Хайнсу, нефростомия, установка стент дренажа. Течение послеоперационного периода без особенностей. Стент-дренаж удален через 1,5 месяца. Ретенции мочевых путей нет, функция почки по результатам динамической нефросцинтиграфии не изменена (рис. 4).

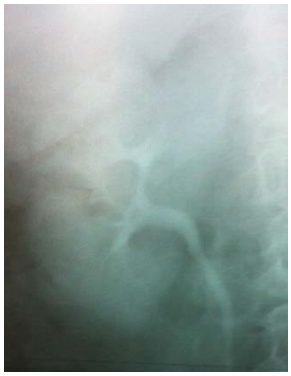

Рис. 4. Результат операции

Выводы

1. Сравнительный анализ различных методов лечения показывает, что необходим индивидуальный подход к применению эндоскопических методов коррекции рецидивных стриктур ЛМС, и при отсутствии эффекта целесообразен пересмотр тактики в сторону открытых оперативных вмешательств.

2. При повторных операциях на ЛМС целесообразно применять трансабдоминальный доступ к почке, который позволяет менее травматично выполнить мобилизацию всей почки, лоханки и верхней трети мочеточника из рубцов от предыдущей операции. Выделенная из рубцов почка становится подвижной и при необходимости ее можно сместить, чтобы пиелоуретральный анастомоз был осуществлен без натяжения.

3. Применение двурядного шва ЛМС позволяет уменьшить количество осложнений за счет высокой прочности и герметичности анастомоза. Это значительно повышает эффективность повторных операций на ЛМС.

Сведения об авторах статьи:

Попков Владимир Михаилович – д.м.н., зав. кафедрой урологии, ректор ГБОУ ВПО Саратовский ГМУ им. В.И. Разумовского Минздрава России. Адрес: 410000, г. Саратов, ул. Б. Казачья, 112.

Понукалин Андрей Николаевич – к.м.н., доцент кафедры урологии ГБОУ ВПО Саратовский ГМУ им. В.И. Разумовского Минздрава России. Адрес: 410000, г. Саратов, ул. Б.Казачья 112. E-mail: ponukalin@bk.ru.

Хотько Дмитрий Николаевич – к.м.н., зав. отделением урологии №4 Клинической больницы С.Р. Миротворцева СГМУ. Адрес: 410076, г. Саратов, ул. Б. Садовая, 137. E-mail: dnksar@list.ru.

ЛИТЕРАТУРА

1. Антонов, А. В. Возможности и место эндовидеохирургических операций на почках и верхних отделах мочеточников: автореф. дис.... д-ра мед. наук. – СПб., 2007. – 41 с.
2. Братчиков, О.И. Хирургические аспекты лечения больных гидронефрозом / О.И. Братчиков, А.Г. Косяков // Материалы IX всероссийского съезда урологов. Курск. – М., 1997. – С.36-37.
3. Комяков, Б. К. Лапароскопическая пластика при первичных сужениях пиелоуретерального сегмента/Б. К. Комяков, Б. Г. Гулиев, Р. В. Алиев // Урология. – 2013. – № 6. – С.81-84.
4. Комяков, Б.К. Отдаленные результаты эндопротезирования мочеточника нитиноловыми стентами / Б. К. Комяков, Б. Г. Гулиев, Р.А. Серов // Урология. – 2009. – № 4. – С. 30-35.
5. Пытель, Ю.А. Гидронефроз / Ю.А. Пытель // IX Всероссийский съезд урологов. – М., 1997. – С. 5-20.
6. Теодорович, О.В. Рентгеноэндоскопическая диагностика и лечение стриктур лоханочно-мочеточникового сегмента и мочеточника / О.В. Теодорович, М.И. Абдуллаев // Урология. – 2003. – № 6. – С.52-58.
7. Persky, L. Management of initialpyeloplasty failure/ L. Persky, W.S. McDougal, K. Kedia // J.Urol. – 1981. – Vol.125. – P.695.
8. Ureteral metal stents: 10-year experience with malignant ureteral obstruction treatment/ EN. Liatsikos [et al.] // J. Urol. – 2009. – Dec;182(6). – P.2613-7.

УДК 616.61-003.7-089-036.87:616.634/.635-07:612.461
© В.Н. Павлов, А.М. Пушкарев, К.Р. Хамидуллин, И.Г. Ракипов,
З.З. Хамидуллина, М.А. Агавердиев, З.Р. Гарипова, Г.Ф. Хасанова, Г.Н. Чингизова, 2015

В.Н. Павлов[1], А.М. Пушкарев[1], К.Р. Хамидуллин[1], И.Г. Ракипов[2],
З.З. Хамидуллина[1], М.А. Агавердиев[1], З.Р. Гарипова[1], Г.Ф. Хасанова[1], Г.Н. Чингизова[1]

СРАВНИТЕЛЬНЫЙ АНАЛИЗ МИКРОБНОГО СПЕКТРА МОЧИ И КОНКРЕМЕНТОВ У ПАЦИЕНТОВ С РЕЦИДИВНЫМ НЕФРОЛИТИАЗОМ ПОСЛЕ ПРОВЕДЕННОГО ХИРУРГИЧЕСКОГО ЛЕЧЕНИЯ

[1]ГБОУ ВПО «Башкирский государственный медицинский университет» Минздрава России, г. Уфа
[2]ГБУЗ «Республиканская клиническая больница им. Г.Г. Куватова», г. Уфа

Проведен сравнительный анализ микробного спектра мочи и конкрементов у пациентов с рецидивным нефролитиазом после проведенного хирургического лечения. Идентификация микрофлоры проводилась стандартным методом бактериологического посева и методом масс-спектрометрии.

Ключевые слова: мочекаменная болезнь, уролитиаз, нефролитиаз, масс-спектрометрия, уропатогены, биопленки.

V.N. Pavlov, A.M. Pushkarev, K.R. Khamidullin, I.G. Rakipov,
Z.Z. Khamidullina, M.A. Agaverdiev, Z.R. Garipova, G.F. Khasanova, G.N. Chingizova

COMPARATIVE ANALYSIS OF THE MICROBIAL SPECTRUM OF URINE AND CONCRETIONS IN PATIENTS WITH RECURRENT NEPHROLITHIASIS AFTER SURGICAL TREATMENT

A comparative analysis of the microbial spectrum of urine and concretions in patients with recurrent nephrolithiasis after the surgical treatment has been carried out. Microflora was identified by a standard method of bacteriological seeding and method of mass spectrometry.

Key words: kidney stone disease, urolithiasis, nephrolithiasis, mass spectrometry, uropathogens, biofilms.

Мочекаменная болезнь (МКБ) является одной из самых распространённых урологических заболеваний и встречается среди 1-5 % взрослого населения планеты [1]. Мочевые камни ежегодно образуются у 1200-1400 человек из 100 000 населения [2], а риск образования камней на протяжении всей жизни составляет от 5 до 10% [3]. Причем у большинства больных уролитиаз манифестирует в трудоспособном возрасте [4]. По данным многих исследователей и Госкомстата РФ, сегодня наблюдается рост заболеваемости мочекаменной болезнью в большинстве индустриально развитых стран среди всех групп населения [5,6,7]. В России абсолютное число зарегистрированных больных мочекаменной болезнью в период с 2002 по 2009 гг. увеличилось на 17,3 % [8], составив в 2011 г. 533,9 на 100000 всего населения [9].

Несмотря на успешное внедрение за последние три десятилетия лечебных малоинвазивных технологий, вопросы профилактики и лечения мочекаменной болезни остаются открытыми, имеются пробелы в важнейших фундаментальных вопросах патогенеза камнеобразования. В среднем у первичного пациента с мочекаменной болезнью существует 10% вероятность появления нового камня в течение года или 50% вероятность рецидива в течение 5 лет при отсутствии медицинского обследования и лечения [10]. Одно из важных значений в патогенезе уролитиаза имеет мочевая инфекция, поскольку микроорганизмы способны инициировать и потенцировать камнеобразование за счет увеличения содержания мукопротеидов, уростаза, нарушения кровотока и транспорта камнеобразующих веществ в канальцевой системе почек.

Таким образом, актуальность поиска новых путей рационализации оказания медицинской помощи больным МКБ обусловлена: высокой распространенностью заболевания, преобладанием болезни в трудоспособной возрастной группе населения, тенденцией к росту заболеваемости, высокой частотой рецидивов, а также необходимостью выяснения роли скрытой мочевой инфекции в развитии как воспалительных послеоперационных осложнений, так и уролитиаза и его рецидивах.

Цель исследования – анализ микробного спектра мочи и конкрементов у пациентов с рецидивным нефролитиазом, которым было выполнено хирургическое лечение.

Материал и методы

Всего в исследовании участвовали две группы пациентов с рецидивом мочекаменной болезни, находившихся на обследовании и лечении в РКБ им. Г. Куватова (г. Уфа) в 2011 и 2015 годах. Средний возраст обследованных составил 48,4 года. В I группу выборочно отобран 21 пациент с рецидивным уролитиазом, проходивших лечение в 2011 году, среди них 14 (66,7%) женщин и 7 (33,3%) мужчин. Во II группу вошли 10 пациентов, наблюдавшихся в 2015 году, из них 5 (50%) женщин и 5 (50%) мужчин. Критериями включения в обеих группах явились наличие рецидивного уролитиаза, проведенное оперативное лечение: перкутанная нефролитолапаксия и открытая нефро-(пиело)литотомия с интраоперационным забором мочи и камня непосредственно из почки для бактериологического исследования.

Критерием стратификации пациентов в две группы стали разные методы бактериологического исследования. Так в I группе исследования проводились на базе бактериологической лаборатории РКБ им. Г. Куватова (г. Уфа). Микрофлору мочи определяли методом секторного посева на питательную среду (5% кровяного агара) с последующим определением степени бактериурии по количеству колоний. Для определения чувствительности микрофлоры к антибактериальным препаратам применялся диско-диффузионный метод. Состав микрофлоры камней анализировали, помещая раздробленные в стерильных условиях камни в L-бульон. После инкубации в течение часа при 37ºС с аэрацией делали высевы на твердые селективные среды (среда Эндо, кровяной агар, стафилококковый агар, энтерококковый агар, среда Сабуро) и выделяли чистые культуры, которые идентифицировали до вида с помощью API теста 20 E. Материалы пациентов II группы после интраоперационного забора в стерильные пробирки с транспортными средами в запечатанном виде в течение 40-60 минут доставлялись в бактериологическую лабораторию Клиники БГМУ (г. Уфа), где исследуемые пробирки также в запечатанном виде помещались в анализатор серии BioMirieux BacT/ALERT®3D, применяемый для контроля стерильности крови и других биологических жидкостей на сутки (в случае отсутствия роста – до 30 суток), после чего выросшие колонии пересевались на селективные среды (среда Эндо, кровяной агар, ЖСА). Затем колонии переносились на специальную одноразовую слайд-карту и анализировались масс-спектрометром BioMirieux Vitek MS. Идентифицированные микроорганизмы исследовались на антибиотикочувствительность с помощью аппарата BioMirieux Vitek 2.

Статистическая обработка данных выполнялась в Microsoft Office Excel и в програм-

ме Statistica 6.0. Для сравнения двух независимых групп использовался критерий Манна-Уитни (Mann-Whitney test), различия считали статистически значимыми при значении p<0,05.

Результаты и обсуждение

По результатам нашего пилотного исследования было выявлено, что бактериологический анализ мочи не отражает истинного состояния инфицированности мочевой системы. Так, по результатам исследования I группы микроорганизмы в камне при стерильной моче были обнаружены в 10 (76,92%) из 13 случаев, в то же время при стерильном камне микроорганизмы в моче встречаются в 1 (25%) из 4 случаев. Также из 17 пациентов у 7 (41,18%) выявлены уропатогены в моче при инфицированном камне. В целом в I группе микроорганизмы в камне обнаружены у 17 (80,95%) из 21 пациента, а в моче – у 8 (38,1%) из 21 пациента. Всего у 18 из 21 пациента выявлена мочевая инфекция в камнях почек или в моче – 85,71 % (табл. 1).

Таблица 1

Результаты бактериологического исследования мочи и камней почек в I группе

Объект	Моча стерильная	Моча инфицированная	Всего
Камень стерильный	3	1	4
Камень инфицированный	10	7	17
Всего…	13	8	21

Таким образом, микроорганизмы при бактериологическом исследовании камня выявляются чаще, чем при бактериологическом исследовании мочи: 10/18 =55,56% против 7/18=38,89% при статистически значимом различии между пропорциями со значением p=0,00 для двустороннего теста.

Такая же тенденция наблюдается во II группе: микроорганизмы в камне при стерильной моче встречаются в 6 (75%) из 8 случаев, однако при стерильном камне уропатогенов в моче не обнаружено. Сравнительно реже по сравнению с I группой выявлены микроорганизмы в моче при инфицированном камне: у 2 из 8 пациентов (25%). Также в большинстве случаев: у 8 из 10 пациентов (80%), микроорганизмы обнаружены в камне, а в моче – у 2 из 10 (20%). В целом инфекция в камнях почек или в моче выявлена у 8 из 10 пациентов (80%) (табл. 2).

Таблица 2

Результаты бактериологического исследования мочи и камней почек во II группе

Объект	Моча стерильная	Моча инфицированная	Всего
Камень стерильный	2	0	2
Камень инфицированный	6	2	8
Всего…	8	2	10

Результаты, полученные стандартным бактериологическим исследованием, подтверждаются результатами бактериологического исследования методом масс-спектрометрии, поскольку как в I, так и во II группе микроорганизмы при бактериологическом исследовании камня выявляются гораздо чаще, чем при бактериологическом исследовании мочи: 6/8=75% против 2/8=25% при статистически значимом различии между пропорциями со значением p=0,00 для двустороннего теста.

Таблица 3

Виды микроорганизмов в камне в I и II группах

Вид возбудителя в камне	Частота выявления (из 25)
Staphyloccocus aureus	5
Staphyloccocus epidermidis	5
Candida albicans	2
Escherichia coli	2
Micrococcus	2
Enterococcus faecalis	2
Pseudomonas auerginosa	1
Klebsiella pneumoniae	1
Streptococcus haemolyticus	1
Enterobacter cloace	1
Acinetobacter baumanni	1
Staphyloccocus intermeius	1
Pantoea agglomerans	1

Наиболее часто в I и II группах как в моче, так и в камнях встречались Enterococcus faecalis, Staphyloccocus aureus, Staphyloccocus epidermidis и другие микроорганизмы (табл. 3,4).

Таблица 4

Виды микроорганизмов в моче в I и II группах

Вид возбудителя в моче	Частота выявления (из 10)
Enterococcus faecalis	5
Providencia rettgeri	1
Streptococcus haemolyticus	1
Escherichia coli	1
Candida albicans	1
Proteus vulgaris	1

Также было замечено, что при выявлении у одного и того же пациента уропатогенов и в моче, и в камне у 6 из 7 пациентов I группы наблюдается видовое различие идентифицированных микроорганизмов (табл. 5).

В то же время при выявлении уропатогенов и в моче, и в камне у 1 пациента из 2 во II группе также определяется видовое различие, причем в моче обнаруживается микст-инфекция из 3 уропатогенов (табл. 6). У второго пациента II группы определяется микст-инфекция в камне из 2 микроорганизмов, один из которых обнаруживается также и в моче.

Таблица 5

Виды возбудителей, выявленных в камнях и моче у пациентов I группы

Пациент	Вид возбудителя в камне	Вид возбудителя в моче
№1	Staphyloccocus aureus	Enterococcus faecalis
№2	Staphyloccocus aureus	Candida albicans
№3	Candida albicans	Enterococcus faecalis
№4	Escherichia coli	Escherichia coli
№5	Pseudomonas auerginosa	Providencia retgeri
№6	Klebsiella pneumoniae	Enterococcus faecalis
№7	Staphyloccocus aureus	Proteus vulgaris

Таблица 6

Виды возбудителей, выявленные в камнях и моче у пациентов II группы

Пациент	Вид возбудителя в камне	Вид возбудителя в моче
№1	Staphylococcus epidermidis	Enterococcus faecalis
		Staphylococcus haemoliticus
		Klebsiella pneumoniae
№2	Streptococcus haemolyticus	Pseudomonas aeruginosa
	Pseudomonas aeruginosa	

Следует обратить внимание, что лишь у одного пациента в каждой группе были обнаружены микроорганизмы в моче и в камне одного вида. Антибиотикочувствительность данных микроорганизмов значительно различается, что может свидетельствовать о том, что это не один и тот же уропатоген. Причем следует отметить более высокую резистентность к антибактериальным препаратам у микроорганизма, выявленного в камне.

Заключение

При бактериологическом исследовании камней у больных мочекаменной болезнью микроорганизмы выявлялись чаще, чем при исследовании мочи. Таким образом, отсутствие уропатогенов в моче не отражает истинного состояния инфицированности мочевой системы. У большинства пациентов виды микроорганизмов в моче и камне различались и были представлены в основном уропатогенами: Enterococcus faecalis, Staphyloccocus aureus, Staphyloccocus epidermidis, Klebsiella pneumoniae, Pseudomonas aeruginosa, Streptococcus haemolyticus, Escherichia coli. При выявлении микроорганизмов одного вида в моче и в камне определялась различная чувствительность к антибактериальным препаратам. Микроорганизмы, выделенные из камня, отличались более высокой антибиотикорезистентностью.

Также было выяснено, что при идентификации микроорганизмов методом масс-спектрометрии уропатогены выявляются чаще, чем при рутинном бактериологическом исследовании.

При различных видах оперативного лечения нефролитиаза, таких как перкутанная нефролитолапаксия, происходят дробление конкрементов и разрушение биопленок, что вызывает выход микроорганизмов и их токсинов в мочу, в мочевые пути, т.е. происходит инфицирование мочевых путей и почек. При перкутанной нефролитолапаксии может происходить повышение внутрилоханочного давления, что еще больше способствует повторному инфицированию мочевых путей и увеличивает вероятность попадания микроорганизмов в сосудистое русло, т.е. бактериемии.

Анализируя полученные данные, мы приходим к выводу о необходимости продолжения исследования в этом направлении с целью выявления бактериальной обсемененности почечных камней и определения антибиотикочувствительности выявленных микроорганизмов и считаем метод масс-спектрометрии наиболее перспективным и точным.

Сведения об авторах статьи:

Павлов Валентин Николаевич – д.м.н., профессор кафедры урологии с курсом ИПО ГБОУ ВПО БГМУ Минздрава России. Адрес: 450000, г. Уфа, ул. Ленина, 3.

Пушкарев Алексей Михайлович – д.м.н., профессор кафедры урологии с курсом ИПО ГБОУ ВПО БГМУ Минздрава России. Адрес: 450000, г. Уфа, ул. Ленина, 3.

Хамидуллин Камиль Ринатович – аспирант кафедры урологии с курсом ИПО ГБОУ ВПО БГМУ Минздрава России. Адрес: 450000, г. Уфа, ул. Ленина, 3. E-mail: Kamil.urolog@gmail.com.

Ракипов Ильнур Галинурович – врач отделения урологии ГБУЗ РКБ им. Куватова. Тел./факс: 8(347) 279-03-95. Адрес: 450000, г. Уфа, ул. Достоевского, 132.

Хамидуллина Земфира Закиевна – студентка VI курса, член СНК кафедры урологии с курсом ИПО ГБОУ ВПО БГМУ Минздрава России. Адрес: 450000, г. Уфа, ул. Ленина, 3.

Агавердиев Мурад Арифович – интерн кафедры урологии с курсом ИПО ГБОУ ВПО БГМУ Минздрава России. Адрес: 450000, г. Уфа, ул. Ленина, 3.

Гарипова Зинфира Раисовна – зав. отделением клинической лабораторной диагностики Клиники ГБОУ ВПО БГМУ Минздрава России. Адрес: 450096, г. Уфа, ул. Шафиева, 2. Тел.: 8(347) 223-11-10.

Хасанова Гузель Фаузавиевна – врач отделения клинической лабораторной диагностики Клиники ГБОУ ВПО БГМУ Минздрава России. Адрес: 450096, г. Уфа, ул. Шафиева, 2. Тел.: 8(347) 223-11-10.

Чингизова Гульнара Нажиповна – к.м.н., доцент кафедры общей хирургии ГБОУ ВПО БГМУ Минздрава России. Адрес: 450000, г. Уфа, ул. Ленина, 3.

ЛИТЕРАТУРА

1. Тиктинский, О.Л., Александров В.П. Мочекаменная болезнь. – СПб.: Питер, 2000. – 384 с.
2. European Association of Urology. Guidelines on Urolithiasis / C. Türk [et all.]. – 2012. – 102 p.
3. Рекомендации Европейской урологической ассоциации (EAU) по лечению уролитиаза / Х.Г. Тизелиус [и др.]. – М., 2008. – 41 с.
4. Мочекаменная болезнь: современные методы диагностики и лечения/ Ю.Г. Аляев [и др]. – М.: ГЭОТАР-Медиа, 2010. – 224 с.

5. Brikowski, T.H. Climate-related increase in the prevalence of urolithiasis in the United States / T.H. Brikowski, Y. Lotan, M.S. Pearle // Proc Natl Acad Sci USA. – 2008. – Vol. 105. – № 28. – P. 9841-9846.
6. Chang, I.H. Possible Relationship between Metabolic Syndrome Traits and Nephrolithiasis: Incidence for 15 Years According to Gender / I.H. Chang, K.D. Kim, Y.T. Moon [et all.] // Korean J Urol. – 2011. – Vol. 52. – N 8. – P. 548-553.
7. Romero, V. Kidney Stones: A Global picture of prevalence, incidence, and associated risk factors / V. Romero, H. Akpinar, DG. Assimos // Rev Urol. –2010. – Vol. 12. – N 2. – P.86-96.
8. Аполихин, О.И. Анализ уронефрологической заболеваемости в Российской Федерации по данным официальной статистики / О.И. Аполихин [и др.] // Экспериментальная и клиническая урология. – 2010. – № 1. – С. 4-11.
9. Общая заболеваемость взрослого населения России в 2011 году: статистические материалы. Ч. IV /. – М.: ФГБУ «Центральный научно-исследовательский институт организации и информатизации здравоохранения» Министерства здравоохранения Российской Федерации, 2012. – 158 с.
10. Борисов, В.В. Мочекаменная болезнь. Терапия больных камнями почек и мочеточников / В.В. Борисов, Н.К. Дзеранов. – М., 2011. – 96 с.

УДК 622.87:616-055.1:616.699
© В.Н. Павлов, Е.Ж. Бекмухамбетов, З.С. Терегулова, А.А. Мамырбаев, Б.Ф. Терегулов, Р.Р. Ишемгулов, 2015

В.Н. Павлов[1], Е.Ж. Бекмухамбетов[2], З.С. Терегулова[1],
А.А. Мамырбаев[2], Б.Ф.Терегулов[1], Р.Р. Ишемгулов[1]

К ОЦЕНКЕ РЕПРОДУКТИВНОГО ЗДОРОВЬЯ МУЖЧИН, ПРОЖИВАЮЩИХ И РАБОТАЮЩИХ В УСЛОВИЯХ ГОРНО-РУДНОГО ТЕХНОГЕНЕЗА

[1]ГБОУ ВПО ««Башкирский государственный медицинский университет» Минздрава России, г.Уфа.
[2]Западно-Казахстанский государственный медицинский университет им. М. Оспанова, г. Актобе

В статье описаны химические вещества, влияющие на репродуктивное здоровье населения. Дана экологическая характеристика горно-добывающих провинций, влияния токсичных металлов на репродуктивное здоровье мужчин, проживающих на этих территориях и занятых на предприятиях горно-добывающей и металлообрабатывающей промышленности в Республике Башкортостан РФ и в Актюбинской хромовой геохимической провинции Республики Казахстан.
Ключевые слова: репродуктивное здоровье мужчин, токсичные металлы, горно-добывающая и металлообрабатывающая промышленность.

V.N. Pavlov, E.Zh. Bekmukhambetov, Z.S.Teregulova,
A.A. Mamyrbaev, B.F. Teregulov, R.R. Ishemgulov

REPRODUCTIVE HEALTH OF MEN IN TERMS OF MINING TECHNOGENESIS

The work describes chemical influencing reproductive health of the population. The article presents the environmental and geochemical characteristics of the mining provinces, the impact of toxic metals on the reproductive health of men living in these areas and engaged in mining and metal industry in the Republic of Bashkortostan of the Russian Federation and in Aktobe chrome geochemical provinces of the Republic of Kazakhstan.
Key words: reproductive health of men, toxic metals, mining and metal processing industry.

Снижение фертильности и нарушение показателей репродуктивного здоровья населения принимают глобальный характер и представляют важнейшую медико-социальную проблему [9,3].

Воспроизводство населения представляет собой функцию обоих полов, и эта функция должна охраняться в равной мере как для женщин, так и для мужчин. Особо следует подчеркнуть, что проблема мужского репродуктивного здоровья, в частности мужское бесплодие, в последние годы принимает глобальный характер. Исторически уделяется больше внимания репродуктивному здоровью женщин (специфическим функциям) при отсутствии цельной системы охраны репродуктивного здоровья мужчин. Установлено, что в экстремальных ситуациях организм мужчин менее приспособлен к резким колебаниям состояния внешней среды в целом. Кроме того, индуцируемая реактивность ферментативных систем детоксикации большинства чужеродных химических веществ (ксенобиотиков) у мужчин выражена значительно слабее, чем у женщин [10].

Репродуктивная система – это совокупность органов и систем организма, обеспечивающих функцию воспроизводства (деторождения), а репродуктивное здоровье определяется как состояние полного физического, душевного и социального благополучия во всех аспектах, касающихся репродуктивной системы, ее функций и процессов, включая воспроизводство потомства и гармонию в психосексуальных отношениях в семье (ООН, Каир, 1994). Факторы, повреждающие эту систему, называются репротоксикантами и являются агентами химической, физической и биологической природы, оказывающими вредное воздействие на половую и детородную функции половозрелых мужчин или женщин. А под

репродуктивной токсичностью понимается вредное воздействие на мужскую и женскую половую функцию и плодовитость, а также токсическое действие на развитие потомства.

Среди ксенобиотиков окружающей среды (ОС) наиболее высокие риски для репродуктивного здоровья установлены в первую очередь у стойких органических загрязнителей (СОЗ) и тяжелых металлов (ТМ). Особенности циркуляции ТМ и их ксенобиотический профиль определяют их устойчивость в ОС, способность к накоплению в биосредах, вероятность проявления негативных эффектов в очень низких концентрациях [4,8,11]. В настоящее время в перечень потенциально опасных для репродуктивного здоровья веществ включено 156 химических соединений.

Нарушения репродуктивного здоровья при воздействии вредных факторов внешней среды могут иметь характер специфических повреждений или неспецифических повреждений. К числу специфических принято относить эффекты, возникновение которых наиболее вероятно связано с относительно небольшим (определенным, конкретным) числом вредных факторов или видов вредного воздействия. К числу специфических показателей у мужчин согласно МКБ-10 относятся: снижение качества спермы (концентрация сперматозоидов в эякуляте менее чем 5 млн/мл, снижение их подвижности и др.).

Цель исследования – оценить токсические нагрузки на окружающую среду в горно-рудных геохимических провинциях и влияние токсичных металлов на показатели репродуктивного здоровья горнорабочих.

Материал и методы

Исследования проводились на предприятиях горно-добывающей и металлообрабатывающей промышленности в двух крупных регионах. Нами изучена экологическая ситуация в горно-рудных геохимических провинциях, расположенных на территории Южного Урала (ОАО «Учалинский горно-обогатительный комбинат» (УГОК), ООО «Башмедь» и др.), и в Актюбинском регионе Республики Казахстан (АО ТНК «Казхром» (Донской ГОК, ОАО «Феррохром»), АО «АЗХС»).

Для оценки репродуктивного здоровья мужчин, занятых на вышеперечисленных предприятиях, использовались: анкеты-опросники, шкалы количественной оценки мужской копулятивной функции (МКФ) по методике О.Б. Лорана и А.С. Сегала, 2004; оценка сперматогенеза по общепринятой методике. Исследование семенной жидкости проводилось путем микроскопии на световом микроскопе.

Результаты и обсуждение

Механизмы нарушения мужской репродуктивной функции при воздействии репротоксикантов включают изменения в нейроэндокринной регуляции и непосредственное действие на гонады. Доказано, что ряд веществ (особенно тяжелые металлы) способны проникать через гематотестикулярный барьер и оказывать непосредственное воздействие на сперматогенез. В норме барьерную функцию в семеннике выполняет собственная оболочка канальцев, цитоплазма клеток Сертоли, стенка сосудов и белочная оболочка. На различных стадиях созревания сперматозоиды обладают различной чувствительностью к воздействующему агенту. Снижается количество и качество эякулята, повреждаются зрелые сперматозоиды в результате иммунных реакций, в частности при реакции с цитотоксическими антисеменниковыми антителами [6,8,9].

В настоящее время доказан повреждающий эффект на тестикулярный аппарат при воздействии таких распространенных экотоксикантов, как свинец, кадмий, мышьяк, ртуть, хром шестивалентный [11,13].

На изученных нами территориях в результате более чем полувековой деятельности горно-добывающих и металлообрабатывающих предприятий сформировалась устойчивая специфическая биогеохимическая провинция, характеризующаяся наличием токсичных металлов во всех объектах окружающей среды [1,5,7]. Выбросы этих предприятий и хвостохранилища привносят дополнительную ксенобиальную нагрузку на природно-обусловленные геохимические провинции [1].

В рудах медно-цинковых колчеданных месторождений Южного Урала обнаружено более 80 минералов: свинца – 0,03-0,05 %, хрома – 0,006-0,01 %, меди – 0,2-0,4 %, кадмия 30-40 г/т.

Гигиеническая оценка технологического процесса на Донском ГОК и ОАО «Феррохром» показала загрязнение воздуха рабочей зоны пылью с превышением гигиенических нормативов по содержанию хрома шестивалентного – в 2,9 раза, окислов марганца – в 13-19 раз. Загрязнение воздуха рабочей зоны полиметаллической пылью, превышающей ПДК в 4,2 раза, установлено в подземных рудниках Донского ГОК при бурении шпуров, взрывных работах, дроблении руды [2,11].

Интенсивность накопления токсичных металлов в продуктах питания находится в прямой зависимости от ксенобиального профиля этих элементов в окружающей среде. Так, в местных продуктах питания, произве-

денных на территориях, загрязненных выбросами ОАО УГОК, содержание свинца превысило нормативные уровни в 1,5 раза, ртути – в 1,4 раза, а хрома – в 38 раз. Следует отметить, что в данном регионе в овощах, мясе, а также в грибах постоянно определяется повышенное содержание мышьяка [1,12].

Учитывая доказанную репротоксичность ТМ, присутствующих в объектах окружающей среды, в том числе в производственной среде, и их ксенобиотический профиль в окружающей среде, нами по единому протоколу проводилось комплексное изучение репродуктивного здоровья мужчин в двух отмеченных геохимических провинциях. Результаты проведенных исследований позволили констатировать, что показатели МКФ у обследованных рабочих варьировали от 21 до 50 баллов (в среднем 36 баллов, что соответствует нормативным критериям данной возрастной группы 36-50 лет). В то же время психическая составляющая МКФ (вопросы IV и V групп опросника), а также эрекционная составляющая (II, III и VI), позволяющие судить о качестве половых актов, свидетельствовали о снижении данной функции у обследованных работников. О характере семяизвержения и яркости оргазма позволяет судить эякуляторная составляющая МКФ (VII, VIII и IX), которая у каждого третьего обследованного мужчины не укладывались в допустимые показатели. В целом общие показатели (X, XI и XII) свидетельствовали о нарушении МКФ работников, на выраженность и сроки формирования которой оказывают влияние условия труда, семейное положение, профессиональный стаж.

Исследование сперматической жидкости у 30 рабочих, не имеющих детей в браке в течение более года (инфертильный брак) со стажем работы более 5 лет позволило установить, что лишь у 33,5 % были нормальные показатели сперматограммы. В 28,5 % случаев констатированы азоспермия –и олигоазоспермия различной степени (38 %).

По определению ВОЗ (2006), к основным видам нарушений репродуктивного здоровья относятся: нарушения гаметогенеза, расстройство гормональной регуляции репродуктивных функций и другие повреждения, ведущие к снижению способности к оплодотворению. Результаты проведенных нами исследований, подтверждая данное положение, свидетельствуют, что мужчины, проживающие в условиях горнорудного техногенеза, имеют высокий риск повреждения репродуктивного здоровья.

Таким образом, мужчины, жители техногенно-трансформированных горно-рудных регионов, являются группой повышенного риска нарушения репродуктивной функции, связанного с полиэлементным воздействием ТМ.

Сведения об авторах статьи:

Павлов Валентин Николаевич – д.м.н,, профессор, зав. кафедрой урологии с курсом ИПО, ректор ГБОУ ВПО БГМУ Минздрава России. Адрес: 450000, г. Уфа, Ленина 3. Тел./факс: 8(347) 272-41-73.

Бекмухамбетов Ербол Жасуланович – д.м.н, профессор, ректор Западно- Казахстанского медицинского университета им. М. Оспанова. Адрес: 030019, г. Актобе, ул. Маресьева, 68. Тел./факс:+7(7132) 56-34-25.

Терегулова Закия Сагадатовна – д.м.н, профессор, зав. кафедрой гигиены труда и профессиональных болезней ГОУ ВПО БГМУ Минздрава России. Адрес: 450000, г. Уфа, Ленина 3. Тел./факс: +7(347)255-50-75. E-mail: zakiater@mail.ru.

Мамырбаев Арстан Абдраманович – д.м.н, профессор, руководитель кафедры коммунальной гигиены, гигиены труда и профзаболеваний Западно-Казахстанского государственного медицинского университета им. М. Оспанова. Адрес: 030019, г. Актобе, ул. Маресьева, 68. Тел./факс: +7(7132)52-24-39. E-mail: asemaika@mail.ru.

Терегулов Булат Филаритович – к.м.н., ассистент кафедры гигиены труда и проф. болезней» ГОУ ВПО БГМУ Минздрава России. Адрес: 450000, г. Уфа, Ленина 3.

Ишемгулов Руслан Радикович – к.м.н, доцент кафедры урологии с курсом ИПО ГОУ ВПО БГМУ Минздрава России. Адрес: 450000, г. Уфа, Ленина, 3.

ЛИТЕРАТУРА

1. Даукаев, Р.А. Оценка влияния предприятий горно-рудной промышленности на окружающую среду и организм человека / Р.А. Даукаев, Г.Р. Аллаярова, И.В. Голубцова //Сборник научных трудов всероссийской научно-практической конференции молодых ученых и специалистов научно-исследовательских организаций Роспотребнадзора. – Уфа, 2013. – С.80-84.
2. Гигиеническая характеристика условий труда работников основных подземных профессий шахт Донского ГОКа / Л.И. Едильбаева [и др.] // Гигиена, эпидемиология и иммунобиология. – 2010. – №1 (43). – С.26-31.
3. Измеров, Н.Ф. Репродуктивное здоровье: факторы риска и профилактика /Н.Ф.Измеров, О.В.Сивочалова // Профилактика нарушений репродуктивного здоровья от профессиональных и экологических факторов риска: материалы Международного конгресса. – Волгоград, 2004. – С. 13-18.
4. Изтлеулов, М.К. Коррекция нарушения генеративной функции при хром-индуцированном микроэлементозе / М.К. Изтлеулов, Е.М.Изтлеулов //Астана медициналық. Вопросы экспериментальной медицины. – 2006. – №3. – С.141-144.
5. Каримова, И.Т. Приоритетные экологические проблемы Актюбинской области / И.Т. Каримова, А.А. Мамырбаев, Т.К. Каримов //Актуальные проблемы профилактической медицины и естественных, социально-гуманитарных наук XXI века. – Актобе, 2007. – С.49-52.
6. Курмангалиев, О.М. Репродуктивное здоровье мужчин биогеохимической провинции / О.М. Курмангалиев, Е.С. Мамбеталин // Актуальные вопросы уроандрологии. – Алма-Ата, 1992. – С.168-170.
7. Онищенко, Г.Г. Влияние состояния окружающей среды на здоровье населения. Нерешенные проблемы и задачи /Г.Г. Онищенко// Гигиена и санитария – 2003. – № 1. – С.3-10.
8. Оценка репродуктивного здоровья и обоснование оздоровительных мероприятий у рабочих Учалинского горно-обогатительного комбината: пособие для врачей / В.Н. Павлов [и др.]. – Уфа, 2005. – 67 с.
9. Производственные вредности и репродуктивная функция. Краткие заметки // Хроника ВОЗ. – 2006. – Т.40, № 4. – С. 731-733.

10. Сивочалова, О.В. Критерии оценки профессионального риска репродуктивного здоровья /О.В. Сивочалова, М.А.Фесенко // Профессия и здоровье: материалы IV Всерос. конгресса. – М., 2005. – С. 136 -138.
11. Мамырбаев, А.А. Токсикология хрома и его соединений: монография. - Актобе, 2012, -248с.
12. Ксенобиальная нагрузка у жителей техногенно-трансформированной провинции и риски нарушения их здоровья / З.С. Терегулова [и др.] // Сборник научных трудов всероссийской научно-практической конференции молодых ученых и специалистов научно-исследовательских организаций Роспотребнадзора/ под Г.Г. Онищенко. – Уфа, 2013. – С.200-202.
13. Anderson R.A., Polansky M.M. and Bryden N.A. Stability and absorption of chromium and absorption of chromium histidinate complexes by humans/ R.A. Anderson, M.M. Polansky, N.A. Bryden //Biological Trace Element Research 101. –2004. – P.211-218.
14. Nanotoxicity: a growing need for study in the endocrine system / X. Lu [и др.] // Small. – 2013. – № 9. – P. 1654-7171.

УДК: 616.61. - 002.151.092
© В.Н. Павлов, А.А. Казихинуров, Р.И. Сафиуллин, А.Р. Фарганов,
Г.Н. Чингизова, И.М. Насибуллин, В.З. Галимзянов, 2015

В.Н. Павлов, А.А. Казихинуров, Р.И. Сафиуллин,
А.Р. Фарганов, Г.Н. Чингизова, И.М. Насибуллин, В.З. Галимзянов

АБДОМИНАЛЬНЫЙ СИНДРОМ У БОЛЬНЫХ С ТЯЖЕЛОЙ ФОРМОЙ ГЕМОРРАГИЧЕСКОЙ ЛИХОРАДКИ И ОСТРОЙ ПОЧЕЧНОЙ НЕДОСТАТОЧНОСТЬЮ

ГБОУ ВПО «Башкирский государственный медицинский университет»
Минздрава России, г. Уфа

В статье проведен анализ абдоминального синдрома при геморрагической лихорадке (ГЛПС) и острой почечной недостаточности (ОПН), сопровождающихся спонтанными разрывами почек и забрюшинными кровоизлияниями. За последние 20 лет по материалам урологического отделения и отделения гемодиализа РКБ им. Г.Г. Куватова пролечено 78 больных с ГЛПС, осложненной самопроизвольными разрывом почек (СРП) и забрюшинными кровоизлияниями (СЗК).

Проведенный авторами анализ свидетельствует, что ранние симптомы осложнений в ряде случаев удаётся обнаружить лишь при тщательном наблюдении за больным. Многообразие симптоматики затрудняет её адекватную интерпретацию.

Знание абдоминального синдрома позволяет корректно трактовать клиническую картину заболевания, способствует своевременной дифференциальной диагностике осложнений тяжелой формы ГЛПС, снижает число необоснованных оперативных вмешательств.

Ключевые слова: самопроизвольный разрыв почек, самопроизвольное забрюшинное кровотечение, геморрагическая лихорадка с почечным синдромом, острая почечная недостаточность, абдоминальный синдром.

V.N. Pavlov, A.A. Kazikhinurov, R.I. Safiullin,
A.R Farganov, G.N. Chingizova, I.M. Nasibullin, V.Z. Galimzaynov

ABDOMINAL SYNDROME IN PATIENTS WITH HEMORRHAGIC FEVER WITH RENAL SYNDROME AND ACUTE RENAL FAILURE

The article analyzed abdominal syndrome in HFRS (hemorrhagic fever) and ARF (acute renal failure), accompanied by spontaneous kidney rupture and spontaneous retroperitoneal hemorrhage. Over the past 20 years based on the urological and hemodialysis departments of RCH n.a. G.G. Kuvatov 78 patients with HFRS complicated by SRK (spontaneous rupture of the kidney) and SRH (spontaneous retroperitoneal hemorrhage) were treated.

The authors' analysis shows that the early signs of complications in some cases can be found only with careful monitoring of patients. Variety of symptoms hinders its adequate interpretation.

Knowledge of abdominal syndrome allows to properly interpret the clinical picture of the disease, facilitates timely diagnosis and differential diagnosis of HFRS complications, which reduces the quantity of unjustified surgical interventions.

Key words: spontaneous rupture of the kidneys, spontaneous retroperitoneal hemorrhage, hemorrhagic fever with renal syndrome, acute renal failure, abdominal syndrome.

Геморрагическая лихорадка с почечным синдромом (ГЛПС) – острое вирусное заболевание зоонозной природы, характеризующееся системным поражением мелких сосудов, геморрагическим диатезом, гемодинамическими расстройствами и поражением почек. Республика Башкортостан (РБ) является одним из основных эндемичных очагов ГЛПС. На республику приходится около половины случаев заболевания в России. Заболеваемость в республике в 2004, 2005, 2006 гг. составляла соответственно 64,5; 56,7; 71,6 на 100 тысяч населения. В свою очередь в г.Уфе заболеваемость ГЛПС варьировала от 50 до 60 % от таковой в республике [4].

Многочисленные исследования, проведенные в РБ, свидетельствуют о тяжелом течении ГЛПС у взрослых больных, у которых болезнь нередко осложняется острой почечной недостаточностью (ОПН), самопроизвольными разрывами почек (СРП), самопроизвольными забрюшинными кровоизлияниями (СЗК) и другими состояниями, угрожающими жизни.

Одним из частых симптомов геморрагической лихорадки с почечным синдромом, осложненной острой почечной недостаточностью, является абдоминальный синдром.

Возникновение абдоминального симптомокомплекса, сопровождающегося вздутием живота, угнетением перистальтики кишечника,

диспепсией, напряжением передней брюшной стенки, положительным симптомом Щеткина-Блюмберга, нередко становится причиной ошибочной диагностики и необоснованной хирургической тактики. Существенную роль при этом играют переоценка значимости отдельных симптомов, недостаточность знания клинического течения тяжелых форм ГЛПС. Все это послужило стимулом для систематизированного изучения абдоминальной симптоматики при тяжелых формах ГЛПС и ОПН.

Целью исследования явился анализ абдоминального синдрома при ГЛПС и ОПН, сопровождающихся спонтанными разрывами почек и спонтанными забрюшинными кровоизлияниями. За последние 20 лет (1994-2014) по материалам урологического отделения и отделения гемодиализа РКБ им.Г.Г. Куватова пролечено 78 больных ГЛПС, осложненной СРП и СЗК, в возрасте от 14 до 67 лет. У всех больных, поступивших в клинику к моменту возникновения СРП и СЗК имели место боли в животе (96,9%), поясничных областях или локальная болезненность в области пораженной почки, вздутие живота (71,8%), напряжение брюшной стенки (65,4%), положительные симптомы раздражения брюшины (32,1%) (см. таблицу).

Таблица

Частота проявлений симптоматики заболевания

Симптомы	Частота проявления	
	абс.	%
Возникновение или нарастание боли	76	96,9
Болезненность при пальпации	74	94,7
Вздутие живота и угнетение перистальтики	56	71,8
Напряжение брюшной стенки	51	65,4
Симптомы раздражение брюшины	25	32,1
Динамическая непроходимость кишечника	13	16,7
Выбухание поясничной области	9	11,5

Внезапное возникновение или резкое нарастание (при исходно не выраженном болевом синдроме) боли в поясничной области и области живота в проекции почки являются наиболее постоянными и обязательными симптомом СРП и СЗК. Возникновение или усиливающиеся боли носили постоянный характер. Интенсивность их при массивных и продолжающихся кровотечениях была значительной с тенденцией к нарастанию, сопровождающейся впоследствии шоком. Для случаев сравнительно небольших по объему или медленно нараставших гематом типичным оказалось минимальное изменение этого симптома, едва ощутимое для больного.

Локализация боли при односторонних СРП и СЗК на передней брюшной стенке соответствовала пораженному органу – проекции почки или половине области живота. При двухсторонних забрюшинных гематомах боль чаще имела разлитой характер, захватывая всю область живота. При распространении гематомы на тазовую клетчатку боли распространялись на паховую область, промежность, половые органы. Болезненность при пальпации живота также была одним из основных проявлений осложнения заболевания.

Наибольшая болезненность даже при поверхностной пальпации наблюдалась, как правило, в проекции поврежденной почки или в области локализации забрюшинной гематомы.

Локализация и степень напряжения брюшной стенки, ограничение ее дыхательной подвижности определялись степенью массивности и распространенности забрюшинной гематомы в равной степени как и вздутие живота, угнетение перистальтики кишечника, явления динамической непроходимости кишечника во многом обусловлены наличием кровоизлияния в брыжейку и стенки кишечника.

Данные симптомы возникали, как правило, через нескольких часов с момента забрюшинных кровоизлияний. Симптомы раздражения брюшины отличались в ряде случаев распространенных забрюшинных гематом или гематом, локализующихся в переднем паранефрии, а также при прорыве гематомы в брюшную полость (5 случаев), скоплении крови и геморрагического экссудата в брюшной полости. Выраженность симптома Щёткина-Блюмберга не корригируется с массивностью гематомы, двухсторонних и множественных повреждений почек. К более поздним симптомам осложнения относятся выбухание в поясничной области и пальпируемая припухлость, выступающая из подреберья. Последние, являясь прямыми признаками наличия гематомы, редко обнаруживаются в первые часы с момента возникновения кровоизлияния. Пальпаторное исследование гематомы становилось более существенным на 2-е – 3-и сутки. Гематома приобретала более очерченные контуры, тесто-эластическую консистенцию.

Проведенный нами анализ свидетельствует, что ранние симптомы осложнений в ряде случаев удаётся обнаружить лишь при тщательном наблюдении за больным. Многообразие симптоматики затрудняет её адекватную интерпретацию. Наибольшую информацию в диагностике как ранних, так и поздних осложнений ГЛПС даёт эхографическое исследование, позволяющее:

– дифференцировать разрывы почек как причину забрюшинного кровотечения;

– установить степень массивности забрюшинного кровотечения путем оценки объема гематомы;

– разграничить продолжающееся и состоявшееся забрюшинное кровотечение и оценить степень интенсивности экстравазакции;

– оценить динамику реверсии забрюшинных гематом.

Компьютерная томография применялась в качестве дополнительного метода и позволяла детализировать топографию гематом, их связь с почками, состояние самих почек и околопочечной фасции.

Выраженность абдоминальной симптоматики, наличие свободной жидкости в брюшной полости более 1000 мл потребовали в 7 (9,9%) случаях проведения диагностической лапароскопии. В трех (3,7%) случаях при лапароскопии в брюшной полости обнаружено более 1000 мл жидкой крови, что потребовало проведения лапаротомии, ревизии органов брюшной полости. Одному больному на 3-и сутки произведена релапаротомия в связи с некупирующейся кишечной непроходимостью и обильным выделением геморрагического экссудата из брюшной полости.

Таким образом, знание абдоминального синдрома позволяет корректно трактовать клиническую картину заболевания, способствует своевременной диагностике и дифференциальной диагностике осложнений тяжелой формы ГЛПС, позволяет снизить число необоснованных оперативных вмешательств.

Сведения об авторах статьи:

Павлов Валентин Николаевич – д.м.н., профессор, зав. кафедрой урологии с курсом ИПО, ректор ГБОУ ВПО БГМУ Минздрава России. Адрес: 450000, г. Уфа, ул. Ленина, 3. E-mail: Pavlov@bashgmu.ru.

Казихинуров Альфирит Альтафович – к.м.н., доцент кафедры урологии с курсом ИПО ГБОУ ВПО БГМУ Минздрава России. Адрес: 450000, г. Уфа, ул. Ленина, 3. E-mail: Alberturo@mail.ru.

Сафиуллин Руслан Ильясович – д.м.н., профессор кафедры урологии с курсом ИПО ГБОУ ВПО БГМУ Минздрава России. Адрес: 450000, г. Уфа, ул. Ленина, 3.

Фарганов Амир Рафисович – клинический ординатор кафедры урологии с курсом ИПО ГБОУ ВПО БГМУ Минздрава России. Адрес: 450000, г. Уфа, ул. Ленина, 3. E-mail: amirfarganov@mail.ru.

Чингизова Гульнара Нажиповна – к.м.н., доцент кафедры общей хирургии ГБОУ ВПО БГМУ Минздрава России. Адрес: 450000, г. Уфа, ул. Ленина, 3.

Насибуллин Ильдар Марсович – к.м.н., докторант кафедры урологии с курсом ИПО ГБОУ ВПО БГМУ Минздрава России. Адрес: 450000, г. Уфа, ул. Ленина, 3. E-mail: nim_76@mail.ru.

Галимзянов Виталий Захитович – д.м.н. профессор кафедры урологии с курсом ИПО ГБОУ ВПО БГМУ Минздрава России. Адрес: 450000, г. Уфа, ул. Ленина, 3.

ЛИТЕРАТУРА

1. Башков, Ю.А. Абдоминальный синдром в клинике геморрагической лихорадки с почечным синдромом /Ю.А. Башков, В.С. Осинцева // Казанский медицинский журнал. – 1985. – №3. – С. 184-186.
2. Казихинуров, А.А. Клинико-экспериментальное обоснование применения аллогенного трансплантата для гемостаза при операциях на почке: автореф. дис. …канд. мед. наук. – М., 2001. – 22 с.
3. Кравец, А.Д. Абдоминальный синдром при геморргаческой лихорадке и острой почечной недостаточности / А.Д. Кравец, Г.В. Коржавин, И.М. Загидуллин // Здравоохранение Башкортостана. – 2001. – № 3. – С.21-23.
4. Фазлыева, Р.М. Клинико-диагностические особенности геморрагической лихорадки с почечным синдромом в эндемичном регионе / Р.М. Фазлыева, Г.А. Мухаметдинова // Казанский медицинский журнал. – 2008. – Т. 89, № 5. – С. 630-632.
5. Фазлыева Р.М., Хунафина Д.Х., Камилов Ф.Х. Геморрагическая лихорадка с почечным синдромом в РБ / Р.М. Фазлыева, Д.Х. Хунафина, Ф.Х. Камилов. – Уфа, 1995. – 242 с.

УДК 616.617./62-003.7-089.879-06-07:612.466
© В.Н. Павлов, А.М. Пушкарев, И.Г. Ракипов,
А.В. Алексеев, И.М. Насибуллин, Я.В. Кондратенко, И.В. Музафаров, 2015

В.Н. Павлов, А.М. Пушкарев, И.Г. Ракипов, А.В. Алексеев,
И.М. Насибуллин, Я.В. Кондратенко, И.В. Музафаров

БИОМАРКЕРЫ ПОВРЕЖДЕНИЯ ПОЧЕК ПРИ КОНТАКТНОЙ УРЕТЕРОЛИТОТРИПСИИ

ГБОУ ВПО «Башкирский государственный медицинский университет»
Минздрава России, г. Уфа

Мочекаменная болезнь (МКБ) является одной из самых распространенных урологических заболеваний и встречается не менее чем у 3% населения. У 50% больных, страдающих МКБ, камни локализуются в мочеточнике. Как при уретеролитиазе, так и при контактной литотрипсии (КЛТ) установлено развитие гломерулярной и канальцевой дисфункций, вызывающих осложнения в 9% случаев. Исследование уровня биомаркеров повреждения почек проведено 132 пациентам с МКБ. В комплекс обследования были включены определение концентрации цистатина С в сыворотке крови, НГАЛ, β2-микроглобулина в моче до КЛТ, через 2 часа, через 24 часа и на 7-е сутки после операции иммуноферментным методом. После КЛТ в зависимости от расположения камня установлен рост в моче концентрации показателей, характеризующих клубочковую и канальцевую дисфункции β2-микроглобулина, НГАЛ. Концентрация цистатина в крови статистически значимо не отличалась.

Ключевые слова: мочекаменная болезнь, контактная уретеролитотрипсия, биомаркеры повреждения почек.

V.N. Pavlov, A.M. Pushkarev, I.G. Rakipov, A.V. Alekseev,
I.M. Nasibullin, Ya.V. Kondratenko, I.V. Muzafarov

KIDNEY INJURY BIOMARKERS IN CONTACT URETEROLITHOTRIPSY

Urolithiasis is one of the most common urologic diseases and no less than 3% of population suffer from this disease. 50% of patients with urolithiasis have ureteral stones. Both urethrolithiasis and contact lithotripsy develops glomerular and tubular dysfunction, which causes up to 9% of complications. Biomarker level investigation has been carried out in 132 patients with urolithiasis. Determination of cystatin C in blood serum, NGAL β2-microglobulin in urine before contact ureterolithotripsy in 2 hours, in 24 hours and on 7th day after the surgery by immunoenzyme method was a part of examination. After contact urethral lithotripsy according to position of the stone, an increase of concentration of values in urine was established, characterizing glomerular and tubular dysfunction: β2-microglobulin, NGAL. Cystatin concentration in blood was not statistically different.

Key words: urolithiasis, contact ureterolithotripsy, kidney injury biomarkers.

Мочекаменная болезнь (МКБ) является одной из самых распространенных урологических заболеваний и встречается не менее чем у 3% населения [1]. В структуре урологических заболеваний МКБ занимает одно из первых мест и составляет в среднем по России 34,2% [3]. При продолжающемся росте заболеваемости мочекаменной болезнью отмечается значительный прогресс в методах её лечения. Приоритет отдается малоинвазивным эндоскопическим методикам, что обуславливает уменьшение смертности до 1,3% [10,12,9].

С начала 1980-х годов «золотым стандартом» в лечении камней мочеточников является контактная уретеролитотрипсия (КУЛТ). При правильном проведении метода достигается удаление камней любого отдела мочевой системы с наименьшей травматизацией мочевыводящей системы, сокращение сроков лечения и реабилитации. Полная фрагментация конкрементов происходит в 90-96% случаев [6]. Однако общий процент осложнений контактной литотрипсии остается достаточно высоким – 5-9% [5]. Влияние КУЛТ на состояние элементов нефрона не установлено, считается, что эта процедура не повреждает канальцы и не ухудшает функцию почки.

Целью нашего исследования явилась оценка степени повреждающего воздействия КУЛТ и окклюзирующего камня мочеточника на состояние почки. В качестве маркеров структурного и функционального повреждений почки при КУЛТ мы использовали цистатин С, желатиназассоциированный липокалин нейтрофилов (НГАЛ), β_2-микроглобулин.

Цистатин С – это белок массой 13 кДа, входящий в семейство ингибиторов цистеиновых протеиназ. Он синтезируется многими клетками организма, постоянно поступает в кровоток, свободно фильтруется в клубочках почек, полностью метаболизируется в проксимальных канальцах и не секретируется в них [4]. Многочисленные исследования подтвердили высокую диагностическую ценность использования цистатина С в качестве маркера почечной экскреторной функции у взрослых пациентов. Преимущество исследования цистатина С как более раннего по сравнению с креатинином маркера повреждения почек (даже незначительного) обусловлено малой зависимостью его плазменного уровня от мышечной массы, пола и возраста (кроме детей до 1 года), а также практическим отсутствием канальцевой реабсорбции и секреции. [13].

НГАЛ (липокалин, ассоциированный с желатиназой нейтрофилов) – это белок с молекулярной массой 25 кДа, образующийся во всех клетках организма; его синтез возрастает при попадании клеток в «стрессовые» условия. Вероятная биологическая значимость НГАЛ проявляется в связывании ионов железа и торможении размножения микроорганизмов в очаге повреждения, угнетении процессов апоптоза и стимуляции пролиферативного и репаративного ответов клеток. Из плазмы крови НГАЛ свободно фильтруется в клубочках почек, а далее в значительной степени реабсорбируется клетками проксимальных канальцев путем эндоцитоза и расщепляется. В связи с этим экскреция с мочой плазменного НГАЛ может иметь место только при повреждении проксимальных канальцев почки, ведущем к снижению реабсорбции липокалина и, что наиболее важно, к увеличению синтеза НГАЛ в клетках самих канальцев. Ген *НГАЛ* в клетках почек – один из наиболее активируемых генов вскоре после острой травмы, ишемического или токсического повреждения органа [14].

β2-микроглобулин (β2-МГ) – белок с молекулярной массой 12 кДа – является частью легкой цепи мембраносвязанных HLA-антигенов. Небольшой размер позволяет β2-МГ проходить через мембрану клубочков, после чего он почти полностью поглощается в проксимальных канальцах. При патологии клубочков замедляется скорость фильтрации β2-МГ, поэтому его концентрация увеличивается в крови и уменьшается в моче. При повреждении канальцев уменьшается количество реабсорбированного β2-МГ, поэтому его уровень в моче растет, а в крови падает [11].

Материал и методы

На базе отделения урологии Республиканской клинической больницы им. Г.Г. Ку-

ватова (г. Уфа) обследование с использованием клинических, инструментальных и лабораторных методов было проведено 132 пациентам с МКБ. В комплекс обследования было включено определение иммуноферментным методом концентрации цистатина С в сыворотке крови, НГАЛ, β_2-микроглобулина в моче до КУЛТ через 2, 24 часа и на 7-е сутки после операции. Параметры определяли при помощи иммуноферментного анализа на микропланшетном фотометре Stat Fax-2100 (США). Суточную мочу собирали в сухую чистую емкость. В группу контроля вошли 15 здоровых доноров. Критериями исключения были: коагулопатии, беременность, болезни сердечно-сосудистой и дыхательной систем в стадии декомпенсации, обострения инфекционно-воспалительных заболеваний, прием препаратов, подавляющих агрегацию тромбоцитов, аномалии органов мочевой системы с нарушением оттока мочи, хроническая почечная недостаточность в терминальной стадии. КУЛТ выполнялась на аппарате Calcusplit (KARL STORZ, Германия). Давление на дистальной части зонда составили 3,5-5 бар.

Результаты и обсуждение

Все пациенты с МКБ, включенные в исследование, не имели клинико-лабораторных проявлений пиелонефрита, уровень креатинина и мочевины крови у них не выходил за нормальные физиологические пределы.

Концентрация цистатина С в крови статистически значимо не отличалась у пациентов контрольной группы (0,89±0,61), пациентов с МКБ до (0,94±0,72) и после КУЛТ (0,86±0,68) мг/л. Нами не выявлено значительного изменения концентрации цистатина С в крови у пациентов с камнями мочеточников как до КУЛТ, так и после нее. Уровень цистатина С не превышал значения в группе контроля. Однако такие биомаркеры, как НГАЛ и β_2-МГ, определяемые в моче, оказались более чувствительными и информативными на разных этапах лечения пациентов (табл.1).

Таблица 1

Содержание НГАЛ в моче после проведенной КУЛТ в зависимости от расположения камня в мочеточнике Me [24%; 75%], нг/мл

Сроки	Локализация камня		
	верхняя треть	средняя треть	нижняя треть
Контроль	0,1 [0,0; 0,2]	0,1 [0,0; 0,2]	0,1 [0,0; 0,2]
До операции	0,74 [0,44;1,1]; p=0,0322	0,12[0,09;0,03]; p=0,0657	0,11[0,09;0,14]; p=0,9865
Через 2 часа после операции	1,03[0,15; 2,09]; p=0,0440	0,32[0,0; 0,57]; p=0,6468	0,13 [0,09; 0,46]; p=0,8997
1-е сутки после операции	5,53[4,79; 5,76]; p=0,0077	3,56 [0,52; 4,44]; p=0,0032	2,32 [0,75; 2,28]; p=0,0423
7-е сутки после операции	2,57 [0,4; 7,24]; p=0,0446	0,64 [0,1; 1,07]; p=0,0304	0,76 [0,19; 0,79]; p=0,0458

Исследование уровня НГАЛ в моче показало наличие повреждающего воздействия эндоурологического вмешательства на канальцевый аппарат почки, которое усугубляло повреждения, вызванные нарушением уродинамики. Так, уровень НГАЛ до лечения значительно отличался от контрольных значений и зависел от уровня локализации камня. Максимально его уровень был повышен (в 7 раз) при локализации конкремента в верхней трети мочеточника, что, безусловно, в большей степени отражалось на внутрилоханочном давлении, чем при локализации камней в средней и нижней трети мочеточника, где исходные уровни биомаркера практически не отличались от контрольных значений. Эндоурологическое вмешательство в виде контактной литотрипсии камня верхней трети мочеточника приводило к росту НГАЛ в моче через 2 часа – в 10 раз; через сутки – в 55 раз; через 7 суток – уровень НГАЛ превышал контрольные значения в 25 раз. При камнях средней трети мочеточника уровень НГАЛ через 2 часа возрастал в моче в 3 раза; через сутки – в 35 раз; а через 7 суток был выше контроля в 6 раз. Если камень локализовался в дистальных отделах мочеточника, то проведение КУЛТ повышало НГАЛ через 2 часа – в 1,3 раза, через сутки – в 23 раза, через 7 суток – в 7 раз. Таким образом, в ответ на повреждение эпителия канальцев в течение нескольких часов происходят экспрессия гена НГАЛ и повышение его синтеза с целью стимулирования пролиферации и восстановления клеток в дистальных частях нефрона. Другой функцией массового синтеза НГАЛ является антиинфекционное бактериостатическое действие на дистальный урогенитальный тракт.

В отличие от уровня НГАЛ максимальное увеличение уровня β2-МГ происходит в первые часы после трансуретрального вмешательства. При этом на фоне окклюзии камнем мочеточника уже до операции отмечалось повышение этого маркера в моче. Причем, чем выше был уровень окклюзии, тем больше была концентрация β2-МГ в моче (табл. 2). При локализации камня в верхней трети мочеточника уровень β2-МГ превышал контрольные значения в 33 раза. Через 2 часа после операции уровень β2-МГ продолжал возрастать, превышая исходный: при локализации камня в верхней трети мочеточника – в 2 раза, в средней трети мочеточника – в 12 раз, в нижней трети – в 9 раз, что, несомненно, отражало непосредственное повреждающее воздействие КУЛТ на эпителий проксимальных канальцев.

Таблица 2

Содержание β_2 микроглобулина после проведенной КУЛТ в зависимости от расположения камня в мочеточнике Me [24%;75%], мкг/мл

Сроки	Локализация камня		
	верхняя треть	средняя треть	нижняя треть
Контроль	0,09 [0,0; 0,2]	0,09 [0,0; 0,2]	0,09 [0,0; 0,2]
До операции	2,97 [0,02; 6,02]; p=0,0450	0,28 [0,03; 0,19]; p=0,0879	0,22 [0,19; 0,34]; p=0,0899
Через 2 часа после операции	6,21 [2,31; 12,34]; p=0,0054	3,35 [0,49; 1,55]; p=0,6468	2,01 [1,49; 2,57]; p=0,0458
1-е сутки после операции	3,35 [0,98; 3,22]; p=0,0197	2,74 [1,36; 2,98]; p=0,0092	1,98 [0,76; 2,44]; p=0,0023
7-е сутки после операции	1,97 [0,49; 2,04]; p=0,0446	1,99 [0,89; 2,01]; p=0,0364	0,32 [0,0; 0,57]; p=0,0646

Через сутки концентрация β2-МГ в моче в отличие от НГАЛ имела четкую тенденцию к снижению. Однако даже на седьмые сутки после вмешательства уровень β2-МГ оставался повышенным, значительно превышая значения в контрольной группе.

Заключение

Таким образом, несмотря на то, что КУЛТ является малоинвазивным методом лечения камней мочеточника, при ее выполнении имеет место повреждающее воздействие на эпителий проксимальных и дистальных канальцев нефрона. Развивающиеся повреждения канальцев усугубляют уже имеющиеся в результате окклюзии мочеточника камнем. Наиболее специфичными и чувствительными маркерами канальцевого повреждения почек являются β2-МГ и НГАЛ, определяемые в моче. Данные маркеры позволяют оценить степень повреждающего воздействия на почки применяемых нами лечебных эндоурологических методик и возможные риски их применения. Обладая разной биохимической природой и синтезируясь в разных отделах канальцев, данные биомаркеры проявляют четкую зависимость их концентрации в моче от уровня окклюзионных повреждений почки, что подтверждает их высокую специфичность как маркеров повреждения почек. При этом повышение мочевой экскреции β2-МГ максимально проявляется в первые часы после оперативного вмешательства. Уровень НГАЛ, маркера альтерации дистальных канальцев, достигает максимальных значений только через сутки после КУЛТ, что связано с экспрессией гена НГАЛ сразу после повреждения и последующим массивным синтезом НГАЛ с целью восстановления эпителия канальцев.

Сведения об авторах статьи:

Павлов Валентин Николаевич – д.м.н., профессор, зав. кафедрой урологии с курсом ИПО, ректор ГБОУ ВПО БГМУ Минздрава России. Адрес: 450000, г. Уфа, ул. Ленина, 3. E-mail: Pavlov@bashgmu.ru.

Пушкарев Алексей Михайлович – д.м.н., зав. отделением урологии РКБ им. Г.Г. Куватова, профессор кафедры урологии с курсом ИПО ГБОУ ВПО БГМУ Минздрава России. Адрес: 450000, г. Уфа, ул. Ленина, 3.

Ракипов Ильнур Галинурович – аспирант кафедры урологии с курсом ИПО ГБОУ ВПО БГМУ Минздрава России. Адрес: 450000, г. Уфа, ул. Ленина, 3.

Алексеев Александр Владимирович – к.м.н., врач-уролог отделения ДЛТ РКБ им. Г.Г.Куватова, ассистент кафедры урологии с курсом ИПО ГБОУ ВПО БГМУ Минздрава России. Адрес: 450000, г. Уфа, ул. Ленина, 3.

Насибуллин Ильдар Марсович – к.м.н., докторант кафедры урологии с курсом ИПО ГБОУ ВПО БГМУ Минздрава России. Адрес: 450000, г. Уфа, ул. Ленина, 3.

Кондратенко Яков Владимирович – врач-уролог урологического отделения ГБУЗ РКБ им. Г.Г. Куватова. Адрес: 450005, г. Уфа, ул. Достоевского, 132.

Музафаров Ильшат Васильевич – врач-уролог отделения урологии ГБУЗ БСМП № 22. Адрес: 450106, г. Уфа, ул. Батырская, 39/2.

ЛИТЕРАТУРА

1. Частота рецидивов камнеобразования после ДЛТ / Д.А. Бешлиев [и др.] // Материалы Пленума Правления Российского общества урологов. – М., 2003. – С. 74-75.
2. Досаева, Л.А. Диагностика, медикаментозное лечение и профилактика мочекаменной болезни / Л.А. Досаева, С.Н. Шатохина, Е.М. Шилов // Клиническая медицина. – 2004, № 1. – С. 21-27.
3. Дутов, В.В. Современные аспекты лечения некоторых форм мочекаменной болезни: дис. … д-ра мед. наук. – М., 2000. – 311 с.
4. Hilde R.H. de Geus. Biomarkers for the prediction of acute kidney injury: a narrative review on current status and future challenges / Hilde R.H. de Geus, Michiel G. Betjes, Jan Bakker // Clin. Kidney J. – 2012 April. – Vol. 5 (2). – P. 102-108.
5. Лопаткин, Н.А. 15-летний опыт применения ДЛТ в лечении МКБ / Н.А. Лопаткин, Н.К. Дзеранов // Материалы Пленума Правления Российского общества урологов. – М., 2003. – С. 5-25.
6. Мартов, А.Г. 15-й Всемирный конгресс и 13-й научный симпозиум по вопросам эндоурологии и ударноволновой литотрипсии (Шотландия, Эдинбург, 1997) / А.Г. Мартов, Н.А. Чернов // Урология и нефрология. – 1998. – № 3. – С. 52-54.
7. Inflammation and co-agulation markers and kidney function decline: the Multi-Ethnic Study of Atherosclerosis (MESA) / Hiramoto J.S. [et al.] // Am. J. Kidney Dis. – 2012 Aug. – Vol. 60 (2). – P. 225-32.
8. Тиктинский, О.Л. Мочекаменная болезнь / О.Л. Тиктинский, В.П. Александров. – СПб.: Питер, 2000. – 384 с.
9. Лопаткин, Н.А. Руководство по урологии. – М.: Медицина,1998. –Т. 1. – С. 304.
10. Lehmann C.A. Saunders Manual of Clinical Laboratory Science. Philadelphia: WB Saunders Company, 1998. – 1297 p.
11. Тиктинский, О.А., Александров, В.П. Мочекаменная болезнь. – Спб.: Питер, 2000. – С. 314-316.
12. Waring W.S., Moonie A. Earlier recognition of nephrotoxicity using novel biomarkers of acute kidney injury // Clin. Toxicol. – 2011 Oct. – Vol. 49 (8). – P. 720-8.
13. Devarajan P. Neutrophil gelatinase-associated lipocalin (NGAL): a new marker of kidney disease // Scand. J. Clin. Lab. Invest. – 2008. – Vol. 68. – P. 89-94.

УДК 616.65:616.69-008.1:617.581-009.7-02:[616.353.14./24:616.746-07:612.741.1]:615.825
© М.А. Газимиев, В.А. Григорян, Ю.М. Есилевский,
Ю.Л. Демидко, С.А. Мянник, А.М. Байдувалиев, Д.К. Васильев, 2015

М.А. Газимиев, В.А. Григорян, Ю.М. Есилевский,
Ю.Л. Демидко, С.А. Мянник, А.М. Байдувалиев, Д.К. Васильев

ПРИМЕНЕНИЕ ТРЕНИРОВКИ МЫШЦ ТАЗА ПОД КОНТРОЛЕМ БИОЛОГИЧЕСКОЙ ОБРАТНОЙ СВЯЗИ В ЛЕЧЕНИИ СИНДРОМА ХРОНИЧЕСКОЙ ТАЗОВОЙ БОЛИ

ГБОУ ВПО «Первый Московский государственный медицинский университет им. И.М. Сеченова» Минздрава России, г. Москва

Синдром хронической тазовой боли значимо снижает качество жизни. Этот синдром трудно поддается лечению. У большинства пациентов с СХТБ выявлено избыточное напряжение мышц таза. Применение тренировки мышц таза позволяет уменьшить выраженность симптомов у большинства пациентов.
Ключевые слова: синдром хронической тазовой боли, тренировка мышц таза.

M.A. Gazimiyev, V.A. Grigoryan, Yu.M. Esilevsky,
Yu.L. Demidko, S.A. Myannik, A.M. Bayduvaliyev, D.K. Vasilyev

TRAINING OF PELVIC FLOOR MUSCLES WITH BIOFEEDBACK IN TREATMENT OF CHRONIC PELVIC PAIN SYNDROME

The syndrome of chronic pelvic pain significantly reduces quality of life. This syndrome is difficult to treat. Most of patients had excess tension of muscles of a pelvic floor. Training of muscles of a pelvic floor helps to reduce expressiveness of symptoms of chronic pelvic pain.
Key words: syndrome of chronic pelvic pain, training of pelvic floor muscles.

Синдром хронической тазовой боли (СХТБ) характеризуется сочетанием симптомов нижних мочевых путей, болью в области таза, а также наличием эректильной дисфункции [1]. Длительность симптомов, а также трудности диагностики и лечения делают эту проблему очень актуальной. СХТБ значимо снижает качество жизни мужчин [1,2].

Лечение мужчин с СХТБ представляет значительные трудности в силу недостаточно изученного патогенеза. Используемые методы лечения, такие как антибактериальная терапия, применение анальгетиков, противовоспалительных средств, миорелаксантов, альфа-адреноблокаторов, ингибиторов 5-альфа-редуктазы, обладают сравнимой и незначимой эффективностью [3]. У большинства пациентов выявлено избыточное напряжение поперечно-полосатых мышц [4,5,6]. Таким образом, обосновано применение тренировки мышц таза с целью обучения пациентов сознательной релаксации и контроля патологической симптоматики. Биологическая обратная связь (БОС) позволяет повысить эффективность тренировки. Электромиография (ЭМГ) – оптимальный способ диагностики, обучения и контроля лечения пациентов с СХТБ. Применение БОС с помощью ЭМГ значительно облегчает процесс обучения и тренировки, поскольку пациенты имеют возможность контролировать и регулировать усилие, прилагаемое к мышцам таза. Подобный метод позволяет уменьшить выраженность клинической симптоматики при СХТБ [7].

Цель исследования – оценить эффективность тренировки мышц тазового дна с применением биологической обратной связи при хронической тазовой боли у мужчин.

Материал и методы

Нами проанализированы показатели поверхностной ЭМГ у 91 пациента с хронической тазовой болью. Возраст больных составил 41 (21-72) год. С целью объективизации жалоб все пациенты заполняли анкету шкалы симптомов хронического простатита, разработанную Национальным институтом здоровья США (NIH-CPSI) [8,9].

Сумма баллов по шкале составила 26(14-35). Маловыраженная симптоматика была у 9(9,9%) пациентов, умеренная – у 47(51,6%), а выраженная – у 35(38,5%) пациентов.

Анамнез заболевания в группе составил 3 года (1-6 лет). У всех пациентов предварительно выполнено обследование с целью дифференциальной диагностики и исключения воспалительных и других заболеваний нижних мочевых путей, а также заболеваний нервной системы и кишечника. Таким образом, у пациентов установлен диагноз синдром невоспалительной хронической тазовой боли (СХТБ III B).

В качестве метода лечения пациентам была предложена тренировка мышц тазового дна под контролем БОС. Цель данного метода состояла в обучении пациента управлению и контролю над мышцами промежности. Из всех пациентов 54 (59,3%) согласились применить данный метод. Остальным 37(40,7%) назначались другие виды лечения. Обучение и

тренировка проводились с применением двухканального электромиографа.

Группа пациентов, которые применяли тренировку мышц таза под контролем БОС, и группа пациентов, получавшая другие виды лечения, не различались по возрасту (p=0,518), продолжительности заболевания (p=0,354) и показателям шкалы симптомов хронической тазовой боли (p=0,754).

Основная трудность тренировки мышц таза заключается в том, что от 40 до 60% пациентов не способны изолированно сокращать мышцы тазового дна, особенно если учесть, что эти мышцы являются анатомически скрытыми [10]. Вместо того, чтобы активизировать мышцы таза, пациенты обычно сокращают мышцы-антагонисты, в первую очередь прямую мышцу живота. В результате упражнения могут быть неэффективными.

Обучение изолированному сокращению мышц тазового дна может быть проведено только с применением методов БОС, поскольку в данном случае информация о работе мышц наглядно доводится непосредственно до пациента, что позволяет легко контролировать правильность выполнения упражнений. При помощи электромиографа по одному каналу регистрировали ЭМГ – сигнал от мышц таза, а по другому – от мышц живота. В процессе обучения пациент учится выполнять сокращение и расслабление мышц таза с минимальным участием мышц живота. Приобретение устойчивого навыка изолированных сокращений позволяет пациенту заниматься самостоятельно без аппаратной поддержки.

Эффективность тренировки мышц тазового дна с применением БОС заключается в ее способности помочь пациентам развить в себе чувство управления и контроля за тазовым дном. При этом снижается их страх, беспокойство, ощущение изоляции и безнадежности [11].

Результаты и обсуждение

Срок лечения с применением тренировки мышц тазового дна под контролем БОС составил 1,5 (1-11,5) месяца.

За это время из 54 пациентов 35 (64,8%) приобрели устойчивый навык изолированных сокращений мышц таза, 1 (1,9%) больной мог правильно выполнять упражнения изначально, а 18 (33,3%) больным для корректного выполнения был необходим регулярный контроль с применением БОС. Следует отметить, что значимых различий распределения пациентов по возрасту, в зависимости от способности к приобретению навыка изолированных сокращений не выявлено (p=0,42). Также не было выявлено различий по продолжительности заболевания (p=0,542) и сумме баллов по шкале клинической симптоматики (p=0,22).

По данным контрольного исследования в группе, не применявшей тренировки мышц таза, показатели по шкале симптомов СХТБ составили 13 (5-19) баллов. Маловыраженная симптоматика установлена у 59(64,8%) пациентов, умеренная – у 32(35,2%). В группе пациентов, занимавшихся тренировкой мышц тазового дна, уровень симптомов составил 11 (5-16) баллов. Среди пациентов, получавших другие методы лечения, – 16 (11-19) (p= 0,001). Показатели симптомов хронической тазовой боли у 35 пациентов с устойчивым навыком изолированных сокращений составили 11 (5-15) баллов, а в группе, занимавшейся с поддержкой, – 13 (10-16) баллов (p=0,007).

Возможность выбора терапии пациентами позволил провести сравнение эффективности тренировки мышц таза с другими методами лечения при СХТБ. Отсутствие различий по возрасту, продолжительности заболевания и уровню клинической симптоматики позволяет предположить наличие индивидуальных предпочтений у пациентов. В первую очередь это связано с мотивацией пациентов.

Результаты лечения показывают значимое уменьшение клинической симптоматики в группе пациентов, применявших упражнения для мышц тазового дна под контролем БОС, что является подтверждением гипотезы об изменении функционального состояния мышц таза как источника патологической симптоматики у мужчин с синдромом хронической тазовой боли.

Сравнение результатов лечения больных с устойчивым навыком изолированных сокращений с результатами лечения пациентов, которым требовалась поддержка в виде регулярных занятий под контролем БОС, является дополнительным подтверждением гипотезы об изменении функционального состояния мышц таза как фактора возникновения синдрома хронической тазовой боли. Значимое уменьшение показателей клинической симптоматики отмечено среди пациентов, которые смогли овладеть навыком изолированных сокращений мышц таза и запомнить его.

Выводы

Значимое снижение клинической симптоматики при СХТБ у мужчин с устойчивым навыком изолированных сокращений мышц промежности является дополнительным доказательством их участия в формировании патологических импульсов. Данный метод может быть применен как самостоятельно, так и в комбинации с другими видами лечения.

Сведения об авторах статьи:

Газимиев Магомед Алхазурович – д.м.н., профессор кафедры урологии ГБОУ ВПО Первый МГМУ им. И.М. Сеченова Минздрава России. Адрес: 119435, г. Москва, ул. Б. Пироговская, 2, стр. 1.

Григорян Вагаршак Арамаисович – д.м.н., профессор кафедры урологии ГБОУ ВПО Первый МГМУ им. И.М. Сеченова Минздрава России. Адрес: 119435, г. Москва, ул. Б. Пироговская, 2, стр. 1.

Есилевский Юрий Михайлович – д.м.н., старший научный сотрудник отдела андрологии НИИ Уронефрологии и репродуктивного здоровья человека ГБОУ ВПО Первый МГМУ им. И.М. Сеченова Минздрава России. Адрес: 119435, г. Москва, ул. Б. Пироговская, 2, стр. 1.

Демидко Юрий Леонидович – д.м.н., зав. отделом функциональной диагностики и методов лечения НИИ Уронефрологии и репродуктивного здоровья человека ГБОУ ВПО Первый МГМУ им. И.М. Сеченова Минздрава России. Адрес: 119435, г. Москва, ул. Б. Пироговская, 2, стр. 1.

Мянник Сергей Алексеевич – научный сотрудник отдела андрологии НИИ Уронефрологии и репродуктивного здоровья человека ГБОУ ВПО Первый МГМУ им. И.М. Сеченова Минздрава России. Адрес: 119435, г. Москва, ул. Б. Пироговская, 2, стр. 1.

Байдувалиев Асхан Мархабаевич – к.м.н., докторант кафедры урологии ГБОУ ВПО Первый МГМУ им. И.М. Сеченова Минздрава России. Адрес: 119435, г. Москва, ул. Б. Пироговская, 2, стр. 1.

Васильев Дмитрий Константинович – студент 6-ого курса ГБОУ ВПО Первый МГМУ им. И.М. Сеченова Минздрава России. Адрес: 119435, г. Москва, ул. Б. Пироговская, 2, стр. 1.

ЛИТЕРАТУРА

1. Schaeffer A. J. Classification (traditional and national institutes of health) and demographics of prostatitis // Urology. – 2002. – Vol. 60. – P. 5.
2. Prevalence of prostatite-like symptoms in a community based cohort of older man / R. O. Roberts [et al.]// J. Urol. – 2002. – Vol. 168. – P. 2467.
3. Curtis Nickel J. Prostatitis: Evolving management strategies // Urological Clinics of North America. – 1999. – Vol. 26(4). – P. 737.
4. Segura J.W. Prostatosis, prostatitis or pelvic floor tension myalgia? / J.W. Segura, J.L. Opitz, L.F. Greene // J Urol. – 1979. – Vol. 122. – P. 168.
5. Neurological insights into the etiology of genitourinary pain in men / D.H. Zermann [e t al.]// J Urol. – 1999. – Vol. 161. – P. 903.
6. Musculoskeletal dysfunction in men with chronic pelvic pain syndrome type III: a case control study / D.C. Hetrick [et al.]// J Urol. – 2003. – Vol. 170. – P. 828.
7. The Effect of Biofeedback Physical Therapy in men with Chronic Pelvic Pain Syndrome Type III. / E. B. Cornel [et al.]// European Urology. – 2005. – Vol. 47. – P. 607-6011.
8. Validity and responsiveness of the national institutes of health chronic prostatitis syndrome index / J. A. Turner [et al.]// J. Urology. – 2003. – Vol. 169. – P. 580.
9. The National Institutes of Health chronic prostatitis symptom index: development and validation of a new outcome measure. Cronic Prostatitis Collaborative Research Network / M. S. Litwin [et al.] // J. Urol. – 1999. – Vol. 162(2). – P. 369-75.
10. Ивановский, Ю. В., Смирнов, М. А.Применение метода биологической обратной связи в реабилитации пациентов с недержанием мочи. – СПб.: НОУ "ИнститутБОС", 2003. – 58 с.
11. Tries J. Kegel exercises enhanced by biofeedback // J. Enterosomal. ther. – 1990. – Vol. 17. – P. 67-76.

УДК 616.65-089.87.168.1-06:616.62-008.222-085:[616.353.14./24:612.741.1]
© Ю.Л. Демидко, А.З. Винаров, Л.М. Рапопорт,
В.А. Григорян, Е.А. Безруков, С.А. Мянник, А.М. Байдувалиев, 2015

Ю.Л. Демидко, А.З. Винаров, Л.М. Рапопорт,
В.А. Григорян, Е.А. Безруков, С.А. Мянник, А.М. Байдувалиев

ВОССТАНОВЛЕНИЕ УДЕРЖАНИЯ МОЧИ ПОСЛЕ РАДИКАЛЬНОЙ ПРОСТАТЭКТОМИИ С ПРИМЕНЕНИЕМ ТРЕНИРОВКИ МЫШЦ ТАЗА

ГБОУ ВПО «Первый Московский государственный медицинский университет им. И.М. Сеченова» Минздрава России, г. Москва

Недержание мочи – наиболее частое осложнение радикальной простатэктомии. Тренировка мышц таза относится к первой линии лечения недержания мочи. Применение биологической обратной связи повышает эффективность лечения, ингибиторы фосфодиэстеразы 5-го типа также повышают эффективность лечения недержания мочи.

Ключевые слова: радикальная простатэктомия, недержание мочи, биологическая обратная связь, ингибиторы фосфодиэстеразы 5-го типа.

Yu.L. Demidko, A.Z. Vinarov, L.M. Rapoport,
V.A. Grigoryan, E.A. Bezrukov, S.A. Myannik, A. M. Bayduvaliyev

TREATMENT OF URINARY INCONTINENCE AFTER RADICAL PROSTATECTOMY WITH TRAINING OF PELVIC FLOOR MUSCLES

Urinary incontinence is the most frequent complication of radical prostatectomy. Training of pelvic floor muscles is the first line of urinary incontinence treatment. Biofeedback increases efficiency of treatment. Use of phosphodiesterase 5 inhibitors increase the efficiency of urinary incontinence treatment.

Key words: radical prostatectomy, urinary incontinence, biofeedback, phosphodiesterase 5 inhibitor.

Наиболее частым осложнениями радикальной простатэктомии являются недержание мочи и эректильная дисфункция (ЭД). Частота недержания мочи после простатэктомии составляет от 0,8 до 87%, а частота ЭД достигает 100% [1-6]. Разброс данных по недержанию мочи можно объяснить различными критериями понятия «недержание» [7]. Тем не менее в большинстве случаев признаки недержания мочи исчезают в течение года

после операции. Потеря мочи сохраняется менее чем у 5% пациентов.

Риск недержания мочи после радикальной простатэктомии зависит от множества факторов: качество удержания до операции, техника операции, особенности течения послеоперационного периода [8]. Результаты исследований анатомии таза у мужчин способствовали уменьшению риска недержания в послеоперационном периоде [9,10]. Сохранение сосудисто-нервных пучков способствовало значимому снижению частоты недержания мочи после операции [11]. Причина недержания мочи после радикальной простатэктомии до сих пор недостаточно понятна. Большое значение придается послеоперационной дисфункции мочевого пузыря и его шейке, а также интраоперационной травме нервов и сфинктеров.

Анализ литературы, посвященной лечению недержания мочи консервативными способами, показывает, что у данной категории пациентов наблюдаются слабость мышц тазового дна и снижение перинеального рефлекса, т.е. способности к рефлекторному сокращению m. levatorani в ответ на любое повышение внутрибрюшного давления [12]. Поэтому необходимо увеличить силу мышц таза, а также выработать и закрепить перинеальный рефлекс.

У больных с недержанием мочи после радикальной простатэктомии применяются упражнения мышц тазового дна. Сознательное, контролируемое мышечное усилие, которое регулярно повторяется, направлено на повышение силы, тонуса мышц таза и развитие сильного рефлекторного сокращения в ответ на внезапное повышение внутрибрюшного давления.

Тренировка мышц тазового дна относится к первой линии лечения недержания мочи после простатэктомии, сохраняющегося в течение 12 месяцев после операции.

В большинстве случаев применение тренировки мышц таза производится без обратной связи, поэтому пациент не имеет возможности контролировать самостоятельно правильность выполнения упражнений. В данном случае пациент ограничен только словесными или письменными инструкциями. Эффективность такого лечения зависит от терпения пациента и выраженности его мотивации [13,14].

Возможность информирования пациента о физиологических показателях во время тренировки позволяет повысить эффективность занятий. Метод медицинской реабилитации, при котором человеку с помощью электронных приборов мгновенно и непрерывно предоставляется информация о физиологических показателях деятельности его внутренних органов посредством световых или звуковых сигналов, называется биологической обратной связью.

Отмечено значимо раннее восстановление функции удержания мочи у пациентов, занимающихся тренировкой мышц тазового дна, по сравнению с пациентами, которые такой тренировкой не занимались [15]. Через год значимой разницы между группами больных не отмечено. Кохрановский анализ не показал значимой разницы между эффективностью тренировок с применением биологической обратной связи и без нее [15,16,17].

Способность сознательно управлять мышцами тазового дна и тренировать их позволяет не только увеличивать замыкательную способность сфинктерных механизмов, но и подавлять непроизвольные сокращения детрузора. Природа этого явления не вполне ясна. Возможно, сокращение поперечно-полосатого сфинктера не только механически препятствует вытеканию мочи, но и одновременно рефлекторно тормозит сокращение детрузора, причем это касается как произвольного, так и вызванного электростимуляцией напряжения сфинктера. Другое объяснение заключается в том, что перемещение мочи из мочевого пузыря в уретру является триггером (пусковым механизмом), запускающим сокращение детрузора. Укрепление мышц тазового дна предупреждает такое преждевременное перемещение мочи в мочеиспускательный канал [18,19].

Материал и методы

В исследовании участвовало 75 пациентов, перенесших радикальную простатэктомию. Средний возраст больных составил 62 года (54-72). Жалобы на недержание мочи возникли после операции. Для оценки выраженности жалоб мы применяли опросник ICIQ-SF, рекомендованный Европейской ассоциацией урологов [20]. Средняя сумма баллов по шкале ICIQ-SF составила 16 [9-21]. Влияние недержания мочи на качество жизни составило 9 (3-10) баллов по 10-балльной шкале.

Подтекание мочи наблюдалось на пути к туалету у 23(30,7%) пациентов, при кашле и чихании – у 54(72,0%), во сне – у 11(14,7%), при физической нагрузке – у 64(85,3%), после посещения туалета – у 13(17,3%), без особых причин – у 33(44%), все время – у 9(12%) пациентов. Сочетание условий подтекания мочи выявлено у 74(98,7%) пациентов.

Для объективизации данных рекомендовано применение дневника мочеиспусканий и теста с прокладкой [21, 22].

Из-за выраженности симптомов в начале лечения заполнение дневника мочеиспус-

каний и применение теста с прокладкой для пациентов было затруднительным.

Три и более прокладки в день применяли 40(53,3%) пациентов, 35(46,7%) применяли 1 или 2 прокладки в день.

Продолжительность недержания мочи к моменту обращения составила 2 (1-27) месяца. У всех пациентов исключено прогрессирование опухолевого процесса по данным исследования уровня простатспецифического антигена (ПСА).

В процессе обследования мы уточнили отношение пациентов к возможности восстановления эректильной функции. Для 38(50,7%) пациентов восстановление эректильной функции после радикальной простатэктомии не было актуальным, а 37(49,3%) планировали возобновить интимные контакты. Причем, 14(18,7%) мужчин планировали возобновить их в ближайшее время от начала лечения недержания, а 23(30,7%) после восстановления удержания мочи.

Тренировка мышц тазового дна с применением биологической обратной связи включает несколько обязательных этапов лечения [12]:

1. Информирование пациента о применяемой методике лечения.
2. Идентификация пациентом специфических мышц тазового дна.
3. Укрепление мышц тазового дна.
4. Выработка перинеального рефлекса.

Всем пациентам подробно и доступно были объяснены возможные причины недержания мочи после операции. После этого мы обучали больных идентифицировать мышцы тазового дна с помощью двухканального электромиографа. Индивидуальный электромиографический датчик устанавливали на промежность между корнем мошонки и анальным отверстием. Второй канал фиксировал электромиограмму с передней брюшной стенки. Суммарная электромиограмма от мышц таза и прямых мышц живота выводится на экран монитора и доступна пациенту. Во время упражнения пациент обучается изолированно управлять мышцами промежности, в то время как мышцы-антагонисты (прямая мышца живота) минимально участвуют в сокращении. После освоения пациентом данной методики очередные занятия направлены на укрепление мышц тазового дна и выработки перинеального рефлекса. Периодичность занятий под контролем биологической обратной связи подбиралась индивидуально. Все пациенты были инструктированы о необходимости самостоятельных тренировок мышц в домашних условиях.

Тем пациентам, которые изъявили желание в ближайшее время восстановить интимные контакты, был назначен ингибитор фосфодиэстеразы 5-го типа (тадалафил) в дозировке 5 мг для ежедневного приема.

Результаты и обсуждение

В процессе регулярных упражнений и приема тадалафила11 (14,7%) пациентов могли полностью удерживать мочу, у 1 (1,3%) отмечено уменьшение эпизодов потери мочи, отсутствие изменений – у 1 (1,3%) пациента, у 1 (1,3%) пациента установлен слинг. Это была группа пациентов, для которых восстановление эректильной функции в ближайшее время было актуальным.

В группе, которая планировала восстановление интимной функции после восстановления удержания мочи и применяла только упражнения, 12 (16,0%) пациентов могли полностью удерживать мочу, у 4 (5,3%) произошло улучшение состояния, отсутствие изменений было у 6 (8,0%) больных, у 1 (1,3%) установлен слинг.

У больных, которые не планировали восстановление эректильной функции (ЭФ), выздоровление отмечено у 3(4,0%), улучшение у 12(16,0%), без перемен у 21(28,0%), у 2 (2,7%) установлен искусственный сфинктер.

Медиана улучшения способности удержания при тренировке мышц таза и приеме тадалафила составила 3,1 месяца. У больных, которые применяли только тренировку, этот показатель составил 5,4 месяца, а у больных с неактуальной ЭФ – 7,6 месяца.

Возраст пациентов, желавших восстановить ЭФ в ближайшее время и удержание мочи, составил 60 (55-70) лет, в то время как у пациентов, планировавших восстановление ЭФ в более отдаленные сроки – 61(52-73) год, а у тех, кто не высказывал желания о продолжении интимных контактов после операции, – 64 (57-72) года (p=0,018). Таким образом, несомненно влияние возрастных факторов риска на эректильную функцию и отношение пациентов к этой функции. Сумма баллов по шкале ICIQ-SF, которая оценивает тяжесть симптомов недержания мочи, была 15 (8-19), 16 (2-19) и 17 (9-21) соответственно (p=0,043).Тяжесть симптомов недержания мочи также оказывала негативное воздействие на эректильную функцию и перспективы ее восстановления, однако влияние недержания мочи на повседневную жизнь у больных с различным отношением к восстановлению эректильной функции после радикальной простатэктомии было незначимым (p=0,596).

В группе больных, которые во время тренировок применяли ингибиторы фосфодиэстеразы 5-го типа (тадалафил), количество пациентов, способных удерживать мочу, было значимо выше (p=0,001). Продолжительность лечения недержания мочи была меньше по сравнению с пациентами, которые не принимали и ФДЭ5 (p=0,0015).

Заключение

Длительность лечения с применением тренировок мышц таза под контролем биологической обратной связи обусловлена возрастом пациентов с присущими ему факторами риска, возрастными особенностями состояния поперечно-полосатой мускулатуры промежности. Немаловажную роль играют исходная выраженность симптомов и мотивация больного к данному виду лечения. Тренировка мышц тазового дна под контролем биологической обратной связи является эффективным методом лечения различных типов недержания мочи. Отсутствие показаний и побочных реакций, а также возможность комбинации с другими способами (применение медикаментозных средств) ставят этот метод в первую линию лечения недержания мочи после простатэктомии.

Применение ингибиторов ФДЭ 5 позволяет повысить эффективность тренировки мышц тазового дна под контролем биологической обратной связи у больных после радикальной простатэктомии. В первую очередь это связано с улучшением кровообращения таза, которое благотворно влияет на все тазовые структуры, в том числе и на мышцы тазового дна.

Сведения об авторах статьи:

Демидко Юрий Леонидович – д.м.н., зав. отделом функциональной диагностики и методов лечения НИИ Уронефрологии и репродуктивного здоровья человека ГБОУ ВПО Первый МГМУ им. И.М. Сеченова Минздрава России. Адрес: 119435, г. Москва, ул. Б. Пироговская, 2, стр. 1.

Винаров Андрей Зиновьевич – д.м.н., зам. директора НИИ Уронефрологии и репродуктивного здоровья человека, профессор кафедры урологии ГБОУ ВПО Первый МГМУ им. И.М. Сеченова Минздрава России. Адрес: 119435, г. Москва, ул. Б. Пироговская, 2, стр. 1. E-mail: avinarov@mail.ru.

Рапопорт Леонид Михайлович – д.м.н., профессор, зам. директора клиники урологии им. Р.М. Фронштейна ГБОУ ВПО Первый МГМУ им. И.М. Сеченова Минздрава России. Адрес: 119435, г. Москва, ул. Б. Пироговская, 2, стр. 1.

Григорян Вагаршак Арамаисович – д.м.н., профессор кафедры урологии ГБОУ ВПО Первый МГМУ им. И.М. Сеченова Минздрава России. Адрес: 119435, г. Москва, ул. Б. Пироговская, 2, стр. 1.

Безруков Евгений Алексеевич – д.м.н., профессор, зав. урологическим отделением клиники урологии им. Р.М. Фронштейна ГБОУ ВПО Первый МГМУ им. И.М. Сеченова Минздрава России. Адрес: 119435, г. Москва, ул. Б. Пироговская, 2, стр. 1.

Мянник Сергей Алексеевич – научный сотрудник отдела андрологии НИИ Уронефрологии и репродуктивного здоровья человека ГБОУ ВПО Первый МГМУ им. И.М. Сеченова Минздрава России. Адрес: 119435, г. Москва, ул. Б. Пироговская, 2, стр. 1.

Байдувалиев Асхан Мархабаевич – к.м.н., докторант кафедры урологии ГБОУ ВПО Первый МГМУ им. И.М. Сеченова Минздрава России. Адрес: 119435, г. Москва, ул. Б. Пироговская, 2, стр. 1.

ЛИТЕРАТУРА

1. Patient self-reporting questionnaire on urological morbidity and bother after radical retropubic prostatectomy / H. Augustin [et al.] // 2002. – Vol. 42. – P. 112-7.
2. Урология по Дональду Смиту / под ред. Э.Танаго и Дж.Маканинча – М.: Практика, 2005. – 401 с.
3. Nerve-sparing open radical retropubic prostatectomy – does it have an impact on urinary continence? / FC Burkhard [et al.] // 2006. – Vol. 176. – P. 189-95.
4. Коган, М.И., Лоран, О.Б., Петров, С.Б. Радикальная хирургия рака предстательной железы. – М.: ГЭОТАР-Медиа, 2006. – 352 с.
5. Безруков, Е.А. Выбор метода лечения при локализованном и местнораспространенном раке простаты: автореф. дис. …д-ра мед. наук. – М., 2008. – 49 с.
6. Оха, У.К., Логью, Дж. Рак простаты. – М.: Рид Элсивер, 2009. – 174 с.
7. Wei JT, Montie JE. Semin Urol Oncol. 2000 г., Т. 18. – С.76-80.
8. Potency, continence, and complication rates in 1870 consecutive radical retropubic prostatectomies / W.J. Catalona [et al.]// 1999. – Vol. 162. – P. 433-8.
9. Intussusception of bladder neck improves early continence after radical prostatectomy: results of a prospective trial / S Wille [et al.] // 2005. – Vol. 65. – P. 524-7.
10. Etiology and pathophysiology of male stress incontinence / C van der Horst [et al.] // 2007. – Vol. 46. – P. 233-9.
11. JT. Intraoperative nerve stimulation with measurement of urethral sphincter pressure changes during radical retropubic prostatectomy: a feasibility study / CP Nelson [et al.] // 2003. – Vol. 169. – P. 2225-8.
12. Аль-Шукри, С.Х. Метод биологической обратной связи в лечении недержании мочи / С.Х. Аль-Шукри, И. В. Кузьмин // Урология. – 1999. – №5. – С. 22-26.
13. Hunter KF, Moore KN, Cody DJ, Glazener CM.Conservative management for post-prostatectomy urinary incontinence. б.м. : Cochrane Database Syst Rev CD001843, 2004.
14. Nahon I, Dorey G, Waddington G, Adams R. Systematic review of the treatment of post-prostatectomy incontinence. – 2006 г., 26:461–75, 82.
15. Filocamo MT, Li Marzi V, Del Popolo G, et al. Effectiveness of early pelvic floor rehabilitation treatment for postprostatectomy incontinence. – 2005, 48:734-8.
16. Floratos DL, Sonke GS, Rapidou CA, et al. Biofeedback versus verbal feedback as learning tools for pelvic muscle exercises in the early management of urinary incontinence after radical prostatectomy. – 2002. – P.89:714-9.
17. Van Kampen M, De Weerdt W, Van Poppel H, De Ridder D, Feys H, Baert L. Effect of pelvic-floor re-education on duration and degree of incontinence after radical prostatectomy: a randomised controlled trial. –2000. – P. 355:98-102.
18. Крупин, В. Н., Белова, А. Н. Нейроурология: руководство для врачей. – М.: Антидор, 2005. – 464 с.
19. Bulmer P, Abrams P. The unstable detrusor. – 2004, 72(1):1-12.
20. Correlations between the ICIQ-SF score and urodynamic findings / I Seckiner, [et al.] // Neurourol Urodyn. – 2007. – № 4. – P. 426:492.
21. The standardisation of terminology of lower urinary tract function: report from the standardization subcommittee of the international continence society / P Abrams [et al.] // Am J Obstet Gynecol. – 2002. – № 26. – P. 187:116.
22. The standard 1-hour pad test: does it have any value in clinical practice?/ Abdel-FattahM, Barrington JW, Youssef M // Eur Urol. – 2004. – № 80. – P. 346-377.

УДК 616.61 – 003.7 – 089
© М.И. Коган, А.В. Хасигов, И.И. Белоусов, М.А. Хажоков, А.В. Ильяш, 2015

М.И. Коган[1], А.В. Хасигов[1,2], И.И. Белоусов[1], М.А. Хажоков[1], А.В. Ильяш[1]

ОЦЕНКА КАЧЕСТВА ЖИЗНИ БОЛЬНЫХ ПОСЛЕ ПЕРКУТАННОЙ НЕФРОЛИТОТОМИИ КОРАЛЛОВИДНЫХ КОНКРЕМЕНТОВ

ГБОУ ВПО «Ростовский государственный медицинский университет» Минздрава России, г. Ростов-на-Дону
ГБОУ ВПО «Северо-Осетинская государственная медицинская академия» Минздрава России, г. Владикавказ

Самой сложной для лечения нозологической формой мочекаменной болезни являются коралловидные конкременты. При этом основным методом лечения больных является перкутанная нефролитотомия (ПНЛ). Проведен анализ лечения 98 пациентов с коралловидным нефролитиазом, которым выполнена перкутанная нефролитотомия. Для сравнения качества жизни этих пациентов до и после (6-7 месяцев после операции) ПНЛ был применен опросник «SF-36». Достоверное улучшение показателей по всем шкалам установлено через 6-7 месяцев после операции даже при наличии резидуальных конкрементов и рецидива нефролитиаза.
Ключевые слова: перкутанная нефролитотомия, коралловидный нефролитиаз, качество жизни.

M.I. Kogan, A.V. Khasigov, I.I. Belousov, M.A. Khazhokov, A.V. Ilyash

EVALUATION OF QUALITY OF LIFE OF PATIENTS AFTER PERCUTANEOUS NEPHROLITHOTOMY OF STAGHORN STONES

The most difficult nosological pattern of urinary stone disease is staghorn stones. The main method of treatment the patients is percutaneous nephrolithotomy. Percutaneous nephrolithotomy was performed in 98 patients with staghorn nephrolithiasis. The quality of life of these patients before and after (6-7 months after operation) percutaneous nephrolithotomy was compared using «SF-36» questionnaire. A significant improvement of indicators by all scales on 6-7 months after treatment was established even in presence of residual calculi and recurrence of nephrolithiasis.
Key words: percutaneous nephrolithotomy, staghorn nephrolithiasis, quality of life.

Самой сложной для лечения нозологической формой мочекаменной болезни (МКБ) являются коралловидные конкременты (КН) [1]. Согласно рекомендациям Европейской ассоциации урологов (EAU) перкутанная нефролитотомия (ПНЛ) занимает главенствующее место в ведении пациентов с коралловидным нефролитиазом (КН) [2]. Основными преимуществами метода являются малая травматичность, сравнительно невысокая продолжительность операции, сокращение длительности послеоперационного нахождения пациента в стационаре [3-6]. Тем не менее в некоторых случаях выполнение ПНЛ сопряжено с вероятностью развития осложнений, которые влияют на качество жизни больного, а также увеличивают продолжительность реабилитационного периода. К осложнениям лечения КН относят и наличие резидуальных конкрементов [7-11]. В связи с этим наиболее важной задачей современного уролога, занимающегося лечением КН, является не только поиск способов оптимизации хирургии, но и оценка качества жизни больных после ПНЛ, в том числе и у пациентов с рецидивными и резидуальными конкрементами.

Материал и методы

98 пациентам с КН в возрасте 50,3±4,1 года (19-74) выполнена ПНЛ. Для сравнения качества жизни этих пациентов до и после операции ПНЛ (через 6-7 месяцев) был применен опросник «SF-36», который включает 36 пунктов, сгруппированных в 8 шкал:

1. Физическое функционирование (Physical Functioning – PF), отражающее степень, при которой физическое состояние ограничивает выполнение физических нагрузок.
2. Ролевое физическое функционирование (Role-Physical Functioning, RP), отражающее влияние физического состояния на повседневную деятельность пациента.
3. Интенсивность боли (Bodily pain – BP) и влияние боли на повседневную деятельность пациента.
4. Общее состояния больного (General Health – GH) – оценка больным своего состояния здоровья в настоящий момент.
5. Жизненная активность (Vitality – VT) –ощущение себя полным сил и энергии или, напротив, обессиленным.
6. Социальное функционирование (Social Functioning – SF) определяется степенью, в которой физическое или эмоциональное состояния ограничивает социальную активность (общение).
7. Ролевое эмоциональное функционирование (Role-Emotional – RE), характеризующее влияние эмоционального состояния больного на повседневную деятельность.
8. Психологическое здоровье (Mental Health – MH) – общий показатель положительных эмоций – характеризует настроение, наличие депрессии, тревоги.

Шкалы с 1 по 4 характеризуют оценку пациентами своего физического здоровья, в шкалах с 5 по 8 отражаются основные параметры психологического здоровья, показатели каждой шкалы варьируют между 0 и 100, 100 баллов соответствуют полному здоровью.

Статистическую обработку результатов осуществляли на персональном компьютере типа IBM с использованием пакета прикладных программ Statistica 6,1. Для сравнения бинарных данных использовали точный критерий Фишера и χ^2. Уровень достоверной значимости составлял $p<0,05$.

Результаты и обсуждение

Произведено сравнение средних показателей качества жизни пациентов до и после ПНЛ (табл. 1, рис. 1).

Таблица 1

Показатели качества жизни больных до и после ПНЛ ($p<0,05$), баллы

Показатели качества жизни	До ПНЛ	После ПНЛ
Physical Functioning – PF	62,5±20,4	89,4±9,2
Role-Physical Functioning – RP	44,6±31,1	87,2±11,6
Bodily pain – BP	56,7±16,2	79,4±7,8
General Health – GH	54,1±12,8	71,3±9,1
Vitality – VT	48,9±16,9	69,8±8,7
Social Functioning – SF	73,2±14,3	91,4±7,7
Role-Emotional – RE	50±34,5	92,4±7,1
Mental Health – MH	55,1±12,7	69,3±6,6

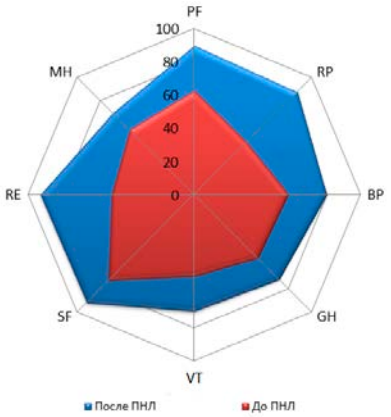

Рис. 1. Качество жизни пациентов до и после ПНЛ

Нами установлено, что до оперативного лечения средний показатель физического здоровья составил 54,5 балла, при этом наиболее неблагоприятный уровень наблюдали по шкале RP. Средний показатель психологического здоровья составил 56,8 балла с наихудшими изменениями по шкалам VT и RE.

При проведении сравнения показателей качества жизни до и после лечения КН по шкалам общего опросника SF-36 установлено достоверное ($p<0,05$) улучшение показателей по всем шкалам на 6 – 7-й месяцы после операции. Наибольшее увеличение отмечено по шкалам RP, SF и RE.

Таблица 2

Показатели качества жизни больных после ПНЛ, баллы

Показатели качества жизни	Общая группа	При наличии резидуальных/ рецидивных конкрементов
Physical Functioning – PF	89,4±9,2	84,6±10,4
Role-Physical Functioning – RP	87,2±11,6	86,6±12,2
Bodily pain – BP	79,4±7,8	76,7±6,3
General Health – GH	71,3±9,1	69,8±10,6
Vitality – VT	69,8±8,7	66,7±10,1
Social Functioning – SF	91,4±7,7	88,6±8,3
Role-Emotional – RE	92,4±7,1	86,4±9,8
Mental Health – MH	69,3±6,6	57,9±12,7

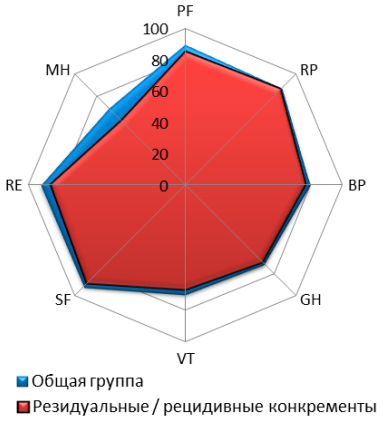

Рис. 2. Качество жизни пациентов после ПНЛ

В послеоперационную группу пациентов вошли также больные с резидуальными (14 пациентов – 14,3%) и рецидивными (5 пациентов – 5,1%) конкрементами. Анализ исследований качества жизни данной категории больных показал, что параметры физического и психологического здоровья по шкалам опросника были ниже (табл. 2, рис. 2) по сравнению с общей группой пациентов, однако статистически значимых различий не выявлено.

Заключение

Таким образом, анализ результатов исследования с использованием стандартизированного международными клиническими исследованиями опросника качества жизни пациента показал, что перкутанная нефролитотомия значительно улучшает качество жизни пациентов ($p<0,05$) в ближайшие 0,5 года даже при наличии резидуальных конкрементов и рецидива нефролитиаза, повышает их физическую и социальную активность и психологический статус.

Сведения об авторах статьи:

Коган Михаил Иосифович – д.м.н., профессор, директор НИИ урологии и нефрологии зав. кафедрой урологии и репродуктивного здоровья человека ФПК и ППС с курсом детской урологии андрологии ГБОУ ВПО РостГМУ Минздрава России. Адрес: 344022, г. Ростов-на-Дону, пер. Нахичеванский, 29. E-mail: dept_kogan@mail.ru.

Хасигов Алан Владимирович – к.м.н., ассистент кафедры хирургических болезней №2 ГБОУ ВПО СОГМА Минздрава России. Адрес: г. Владикавказ, ул. Пушкинская, 40. E-mail: alan_hasigov@mail.ru.

Белоусов Игорь Иванович – д.м.н., доцент кафедры урологии и репродуктивного здоровья человека ФПК и ППС с курсом детской урологии андрологии ГБОУ ВПО РостГМУ Минздрава России. Адрес: 344022, г. Ростов-на-Дону, пер. Нахичеванский, 29. E-mail: belrost_dept@mail.ru.
Хажоков Мурат Аскарбиевич – заочный аспирант кафедры урологии и репродуктивного здоровья человека ФПК и ППС с курсом детской урологии андрологии ГБОУ ВПО РостГМУ Минздрава России. Адрес: 344022, г. Ростов-на-Дону, пер. Нахичеванский, 29. E-mail: murat600@yandex.ru.
Ильяш Анна Владимировна – к.м.н., ст. лаборант кафедры урологии и репродуктивного здоровья человека ФПК и ППС с курсом детской урологии андрологии ГБОУ ВПО РостГМУ Минздрава России. Адрес: 344022, г. Ростов-на-Дону, пер. Нахичеванский, 29. E-mail: annailyash@yandex.ru.

ЛИТЕРАТУРА

1. Казаченко, А.В. Анализ оперативных методов лечения коралловидного нефролитиаза // Материалы Пленума правления Российского общества урологов (Сочи, 28-30 апреля 2003 г.). – М., 2003. – С. 153-154.
2. Клинические рекомендации Европейской ассоциации урологов. – М., 2012. – 101с.
3. Аляев, Ю.Г., Григорьев, Н.А., Матюхов, И.П. Особенности положения больного на операционном столе при чрескожной нефролитотрипсии // Материалы XIII конгресса Российского общества урологов. – М., 2013. – С. 274.
4. Гулиев, Б.Г. Перкутанное лечение коралловидного нефролитиаза // Эндоскопическая хирургия. – 2009. – №5. – С. 21-25.
5. Комяков, Б.К. Перкутанная нефролитотрипсия коралловидного нефролитиаза /Б.К. Комяков, Б.Г. Гулиев, М.Ю. Алексеев, Б.В. Лубсанов // Саратовский научно-медицинский журнал (приложение). – 2011. – Т. 7, №2. – С. 176.
6. Коган, М.И. Сравнительный анализ эффективности и безопасности, перкутанной нефролитотомии при коралловидных камнях /М.И. Коган, А.В. Хасигов, И.И. Белоусов // Урология. – 2013. – № 1. – С. 86-89.
7. Акулин, С.М. Анализ осложнений оперативного лечения больных коралловидным нефролитиазом /С.М. Акулин, Э.К. Яненко, О.В. Константинова // Урология. – 2009. – №6. – С. 2-5.
8. Мартов, А.Г. Перкутанная эндохирургия коралловидного нефролитиаза // I Российский конгресс по эндоурологии. – М., 2008. – С. 197-198.
9. AUA guidelines on Urolithiasis. – 2005. – 2012. –101 p.
10. Botoca M., Boiborean P., Bucuras V. PCNL vs open surgery in the treatment of staghorn calculi // Eur. Urol. Suppl. 2008; 7 (3). – P. 188.
11. Kuntz N.J, Neisius A, Astroza GM, Tsivian M [et al.] Does body mass index impact the outcomes of tubeless percutaneous nephrolithotomy? // BJU Int. 2014 Sep; 114 (3):404-11.

АКТУАЛЬНЫЕ ВОПРОСЫ ОНКОУРОЛОГИИ

УДК 616.65-089.87.168.1-06:616.62-008.222-07-08
© И.А. Ананий, Е.С. Невирович, Р.Э. Амдий, 2015

И.А. Ананий, Е.С. Невирович, Р.Э. Амдий

НАШ ОПЫТ ДИАГНОСТИКИ И ЛЕЧЕНИЯ РАССТРОЙСТВ МОЧЕИСПУСКАНИЯ У БОЛЬНЫХ ПОСЛЕ РАДИКАЛЬНОЙ ПРОСТАТЭКТОМИИ

ГБОУ ВПО «Первый Санкт-Петербургский государственный медицинский университет им. акад. И.П. Павлова» Минздрава России, г. Санкт-Петербург

Целью исследования явилось изучение расстройств мочеиспускания у больных после позадилонной радикальной простатэктомии. Было выявлено, что основными клиническими проявлениями послеоперационной дисфункции нижних мочевых путей являются недержание мочи и нарушение оттока мочи из мочевого пузыря. Раннее начало терапии расстройств мочеиспускания после радикальной простатэктомии, патогенетический и комплексный подход к выбору лечения позволяют устранить расстройства мочеиспускания у подавляющего большинства пациентов. Используемый нами алгоритм консервативного лечения позволил достичь удержания мочи у 96,1% пациентов. Оперативное лечение расстройств мочеиспускания после радикальной простатэктомии потребовалось только 3,9% пациентов.

Ключевые слова: рак простаты, радикальная простатэктомия, недержание мочи, стриктура пузырно-уретрального анастомоза.

I.A. Ananij, E.S. Nevirovitch, R.E. Amdij

OUR EXPERIENCE OF DIAGNOSTICS AND TREATMENT OF MICTURITION DISORDERS IN PATIENTS AFTER RADICAL PROSTATECTOMY

The aim of the study was to investigate micturition disorders in patients after radical prostatectomy. It was found that the main clinical manifestations of postoperative lower urinary tract dysfunction are incontinence and infravesical obstruction. Earlier therapy of micturition disorders after radical prostatectomy, pathogenetic and integrated approach to the choice of treatment eliminate urination disorders in the vast majority of patients. The used algorithm of conservative treatment has allowed to achieve continence in 96.1% of patients. Surgical treatment of micturition disorders after radical prostatectomy underwent only 3.9% of patients.

Key words: prostate cancer, radical prostatectomy, urinary incontinence, stricture of vesicourethral anastomosis.

Одним из наиболее распространенных злокачественных заболеваний у мужчин является рак предстательной железы (РПЖ). Более 550 новых случаев РПЖ регистрируются ежегодно в мире. Диагностике и лечению данной патологии уделяется все больше внимания как за рубежом, так и в России [2,3,5]. Основным методом хирургического лечения локализованных форм РПЖ является радикальная простатэктомия (позадилонная, промежностная, лапароскопическая, роботассистированная) [4]. Десятилетняя выживаемость после этой операции составляет более 90% [6]. Послеоперационные расстройства мочеиспускания оказывают весьма существенное влияние на качество жизни пациентов, перенесших радикальную простатэктомию. К ним относят стрессовое и ургентное недержание мочи, а также нарушение оттока мочи из мочевого пузыря. Согласно данным разных авторов частота развития стрессового недержания мочи после радикальной простатэктомии составляет от 5 до 19%, а частота стриктуры пузырно-уретрального анастомоза – от 8,6 до 8,7% [3,7,10]. Эти осложнения требуют специального исследования и лечения.

Задачами нашего исследования явились диагностика, профилактика и лечение расстройств мочеиспускания у больных после радикальной простатэктомии.

Материал и методы

Нами были изучены расстройства мочеиспускания после оперативного лечения рака простаты (РП) у 128 пациентов в возрасте от 52 до 81 года (средний возраст составил 66 лет), прооперированных в клинике урологии ПСПбГМУ им. акад. И.П. Павлова. У всех пациентов РП был подтвержден гистологически при проведении мультифокальной трансректальной биопсии.

Радикальную простатэктомию производили по стандартной методике, описанной P. Walsh [12]. Всем пациентам во время операции выполнили пластику шейки мочевого пузыря, а 8 (6,25%) пациентам выполнили нервосберегающую простатэктомию. Период наблюдения за пациентами после оперативного лечения варьировал от 6 до 93 месяцев (в среднем 37 месяцев).

Всем пациентам после удаления уретрального катетера рекомендовали выполнять упражнения для мышц тазового дна по стандартной методике [8]. Через 6 месяцев после операции проводили обследование всех больных. Оценивали жалобы, качество жизни пациентов, выполняли урофлоуметрию, определяли объем остаточной мочи, при наличии признаков инфравезикальной обструкции выполняли уретроцистографию. Выраженность

недержания мочи оценивали по жалобам пациента, дневнику мочеиспускания и 24-часовому pad-тесту [1]. Пациентам, которые продолжали предъявлять жалобы на недержание мочи и необходимость использования урологических прокладок, после 6 месяцев выполнения упражнений для мышц тазового дна дополнительно проводили электростимуляцию тазовых мышц.

Стимуляцию выполняли прибором «Интратон 3-01». При помощи 2-х пластин с гидрофильной прокладкой (одна на область крестца, вторая – на перианальную область) производили стимуляцию нервных волокон слабым электрическим током. Сила тока составляла от 50 до 110 мА и подбиралась индивидуально для каждого пациента в зависимости от наличия сокращений мышц и при отсутствии болевого синдрома. Выполняли 10 ежедневных сеансов с постепенным увеличением длительности сеанса с 10 до 30 минут. При неэффективности одного курса через 3 месяца повторно проводили электростимуляцию мышц тазового дна. Больным, у которых сохранялось стрессовое недержание мочи через 1 год после консервативной терапии, которая включала в себя упражнения для мышц тазового дна и 2 курса электростимуляции, выполнили оперативное лечение – слинговую уретропексию.

Результаты и обсуждение

Весьма существенными осложнениями, влияющими на качество жизни пациентов, являются такие поздние послеоперационные осложнения, как стриктура пузырно-уретрального анастомоза и недержание мочи. При обследовании через 6 месяцев после радикальной простатэктомии 6 (4,6%) пациентов предъявляли жалобы на слабую струю мочи и чувство неполного опорожнения мочевого пузыря. У этих больных по данным урофлоуметрии и определения остаточной мочи были выявлены признаки инфравезикальной обструкции. Диагноз был подтвержден при проведении уретроцистографии. При этом стриктура пузырно-уретрального анастомоза была выявлена у 5 (3,9%) больных. Всем пациентам с данным осложнением выполняли внутреннюю оптическую уретротомию с лазерной абляцией рубцово-измененной ткани. За год наблюдения рецидива стриктуры не было. У 1 (0,8%) пациента выявлена стриктура наружного отверстия уретры, по поводу чего выполнили меатотомию с меатопластикой.

Частота развития стриктуры пузырно-уретрального анастомоза, по данным литературы, варьирует от 8,6 до 8,7% [3,8]. У наблюдаемых нами пациентов частота развития стриктуры составила 3,9%, однако факторов, способствующих ее развитию, нами не было выявлено.

Поздним послеоперационным осложнением, которое в значительной степени ухудшает качество жизни пациентов, является недержание мочи. Для ранней профилактики этого осложнения всем пациентам после удаления уретрального катетера рекомендовали выполнение упражнений для тренировки мышц тазового дна. Через 6 месяцев после операции на фоне тренировок тазовых мышц 108 (84,4%) пациентов полностью удерживали мочу. Недержание мочи сохранялось у 20 (15,6%) пациентов, из них у 4 (3%) выявлено ургентное недержание мочи, развившееся вследствие гиперактивности мочевого пузыря. Этим пациентам проводили курс антихолинергической терапии толтеродином в суточной дозе от 2 до 4 мг. Срок лечения составил 12 недель. Результаты лечения как отличные оценили 3 (2,3%) пациента, незначительное улучшение отметил 1 (0,8%) пациент. У 3 пациентов до лечения частота мочеиспусканий была более 15 раз в сутки с эпизодами ургентного недержания мочи в среднем 4 раза в сутки. На фоне лечения частота мочеиспусканий снизилась до 8 раз в сутки, эпизоды недержания прекратились. У 1 пациента частота мочеиспусканий до лечения была более 20 раз в сутки с эпизодами ургентного недержания мочи более 10. На фоне лечения количество мочеиспусканий снизилось до 10, а частота эпизодов ургентного недержания мочи уменьшилась до 2 раз в сутки.

Через 6 месяцев после выполнения упражнений для мышц тазового дна 16 (12,5%) больным, у которых по данным жалоб, объективного обследования, дневника мочеиспусканий сохранялось стрессовое недержание мочи, наряду с упражнениями для мышц тазового дна выполняли промежностную электростимуляцию в течение 10 дней. На фоне такого комбинированного лечения у 11 (8,5%) больных недержание мочи прекратилось, из них 3 (2,3%) пациентам потребовалось провести повторный курс электростимуляции.

Таким образом, предложенный нами алгоритм консервативного лечения позволил достичь удержания мочи у 123 (96,1%) пациентов.

У 5 пациентов после 6 месяцев упражнений для мышц тазового дна и 2 курсов электростимуляции были выявлены выраженное нарушение функции сфинктера мочевого пузыря и стрессовое недержание мочи. Этим

пациентам была выполнена слинговая уретропексия по предложенной нами методике (патент на полезную модель №148217 от 28.10.2014 г.). Операцию выполняли промежностным доступом, послойно выделяли мембранозный и бульбозный отделы уретры. Из проленовой сетки вырезали лоскут, достаточный для охвата уретры снизу по длине мембранозного и бульбозного отдела уретры, после чего дистальные концы ленты проводили трансобтураторно и фиксировали к проксимальной части ленты на уретре. Саму сетку дополнительно подшивали к стенке уретры для предотвращения ее смещения. Мочевой пузырь дренировали по уретре на 5 дней. После удаления уретрального катетера 4 пациента полностью удерживали мочу и не использовали урологические прокладки, а 1 пациент использовал по 1 прокладке в день.

Частота развития стрессового недержания мочи через 12 месяцев после радикальной простатэктомии, по данным разных авторов, составляет от 5 до 19% [9,10,11]. В настоящем исследовании через год после операции она составила 3,9%.

Таким образом, предложенный нами алгоритм профилактики и лечения расстройств мочеиспускания позволил достичь полного удержания мочи у 126 (98,4%) пациентов. Только у 2 больных в течение 12 месяцев после радикальной простатэктомии были отмечены признаки недержания мочи – в одном случае стрессового, а в другом – ургентного. В нашей работе была также выявлена положительная корреляционная связь между вероятностью развития недержания мочи после радикальной простатэктомии, с одной стороны, и объемом интраоперационной кровопотери ($r = 0{,}71$, $p<0{,}05$) и длительностью операции ($r = 0{,}74$, $p<0{,}05$), с другой. По-видимому, интраоперационное кровотечение и увеличение продолжительности операции можно рассматривать в качестве факторов риска развития послеоперационного недержания мочи, что требует дальнейшего исследования. Использование современных методов лигирования и коагуляции сосудов («LigaSure», «Garmonic») позволяет значительно снизить объем интраоперационной кровопотери и сократить длительность операции.

Выводы

Основными клиническими проявлениями послеоперационной дисфункции нижних мочевых путей являются недержание и нарушение оттока мочи из мочевого пузыря. Для снижения частоты недержания мочи и улучшения качества жизни больных после радикальной простатэктомии нами предложен следующий алгоритм лечения. В течении 6 месяцев после удаления уретрального катетера рекомендовали выполнять упражнения для мышц тазового дна. В дальнейшем при сохранении жалоб на недержание мочи наряду с упражнениями выполняли 1 или 2 курса электростимуляции. Если указанная выше консервативная терапия была неэффективна, то через год после радикальной простатэктомии проводили оперативное лечение – слинговую уретропексию.

Раннее начало терапии расстройств мочеиспускания после радикальной простатэктомии, патогенетический и комплексный подход к выбору лечения позволяют устранить расстройства мочеиспускания у подавляющего большинства пациентов.

Сведения об авторах статьи:

Ананий Ирина Анатольевна – аспирант кафедры урологии ГБОУ ВПО ПСПбГМУ им. акад. И.П. Павлова Минздрава России. Адрес: 197022, г. Санкт-Петербург, ул. Льва Толстого, 17. Тел./факс: 8(812) 234-19-54. E-mail: irina.ananii@mail.ru.

Невирович Евгений Станиславович – к.м.н., зав. отделением клиники урологии ГБОУ ВПО ПСПбГМУ им. акад. И.П. Павлова Минздрава России. Адрес: 197022, г. Санкт-Петербург, ул. Льва Толстого, 17. Тел./факс: 8(812) 234-91-96.

Амдий Рефат Эльдарович – д.м.н., профессор кафедры урологии ГБОУ ВПО ПСПбГМУ им. акад. И.П. Павлова Минздрава России. Адрес: 197022, г. Санкт-Петербург, ул. Льва Толстого, 17. Тел./факс: 8(812) 234-19-54. E-mail: r.e.amdiy@mail.ru.

ЛИТЕРАТУРА

1. Аль-Харири, М.Т. Недержание мочи после радикальной позадилонной простатэктомии / М.Т. Аль-Харири, И.В. Лукьянов // Вестник РНЦРР. – 2013. – №13. – С. 10-36.
2. Аль-Шукри, С.Х. Рак предстательной железы: некоторые аспекты эпидемиологии, этиологии и канцерогенеза / С.Х. Аль-Шукри, С.Ю. Боровец // Урологические ведомости. – 2012. – № 1. – С. 23-25.
3. Лопаткин, Н.А Урология: клинические рекомендации. – М.: ГЭОТАР-Медиа, 2013. – 416 с.
4. Петров, С.Б. Хирургическое лечение локализованных форм рака предстательной железы / С.Б. Петров, Е.И. Велиев // Практическая онкология. – 2001. – № 2. – С.50-52.
5. Boyle P. Cancer incidence and mortality in Europe 2004 / P. Boyle, J. Ferlay // Ann. Oncol. – 2005. – Vol.16, N3. – P.481-488.
6. Long-term biochemical disease-free and cancer-specific survival following anatomic radical retropubic prostatectomy. The 15-year Johns Hopkins experience / M. Han [et al.] // Urol.Clin. North. Am. – 2001. – Vol.28. – P. 555-565.
7. Lepor H. Intraoperative and postoperative complications of radical retropubic prostatectomy in a consecutive series of 1,000 cases / H. Lepor, A.M. Nieder, M.N. Ferrandino // J. Urol. – 2001. – Vol.166. – P. 1729-1733.
8. Pelvic floor muscle training to improve urinary incontinence after radical prostatectomy: a systematic review of effectiveness / R. MacDonald [et al.] // BJU Int. – 2007. – Vol.100, № 1. – P. 76-81.
9. Moinzadeh A. Urinary incontinence after radical retropubic prostatectomy: the outcome of a surgical tehnigue. / A. Moinzadeh, A.N. Shunaigat, J.A. Libertino // B.J.Urol. – 2003. – Vol. 92. – P.355-359.

10. 5-Year urinary and sexual outcomes after radical prostatectomy: Results from the prostate cancer outcomes study / D.F. Penson [et al.] // J Urol. – 2005. – Vol. 173. – P. 1701.
11. Efficacy of an assisted low-intensity programme of perioperative pelvic floor muscle training in improving the recovery of continence after radical prostatectomy: a randomized controlled trial / D. Tienforti [et al.] // BJU Int. – 2012. – Vol.14. – P. 146-153.
12. Walsh P.C. Radical prostatectomy for the treatment of localized prostatic carcinoma // Urol.Clin. North. Am. – 1980. – Vol.7. – P. 583-591.

УДК: 616.65-066.6-08:612.616.1:616-008.64-053.81/.85-055.1(046)
© Д.И. Ганов, С.А. Варламов, А.Ф. Лазарев, 2015

Д.И. Ганов[1], С.А. Варламов[2], А.Ф. Лазарев[2]

ЛЕЧЕНИЕ МЕТАСТАТИЧЕСКОГО КАСТРАЦИОННО-РЕФРАКТЕРНОГО РАКА ПРЕДСТАТЕЛЬНОЙ ЖЕЛЕЗЫ У МУЖЧИН СРЕДНЕГО ВОЗРАСТА

[1]ГБОУ ВПО «Алтайский государственный медицинский университет» Минздрава России, г. Барнаул
[2]Алтайский филиал ФГБУ «Российский онкологический научный центр им. Н.Н. Блохина», г. Барнаул

Пять пациентов в возрасте от 55 до 60 лет с кастрационно-резистентным метастатическим раком предстательной железы (КРРПЖ) получали лечение кабазитакселом в дозе 25 мг/м2 с преднизолоном 10 мг в сутки. Общая средняя продолжительность времени до прогрессирования составила 8 месяцев. Медиана общей выживаемости при анализе продолжительности жизни больных, получавших кабазитаксел с преднизолоном, составила 12,8 месяца. У пациентов с метастатическим КРРПЖ среднего возраста после его прогрессирования на первой линии химиотерапии доцетакселом при лечении кабазитакселом в комбинации с преднизолоном были положительные результаты лечения.
Ключевые слова: кастрационно-рефрактерный рак предстательной железы, кабазитаксел, костные метастазы.

D.I. Ganov, S.A. Varlamov, A.F. Lazarev

TREATMENT OF METASTATIC CASTRATION-REFRACTORY PROSTATE CANCER IN MIDDLE-AGED MEN

Five patients aged from 55 to 60 with metastatic castration-refractory prostate cancer were treated with Cabazitaxel at a dose of 25 mg/m2 with Prednisolone 10 mg per day. The total average length of time to achieve progression was 8 months. When analyzing the life expectancy of patients receiving Cabazitaxel with Prednisolone, the median overall survival was 12.8 months. Patients with metastatic castration-refractory prostate cancer of middle age after its progression at the first line of chemotherapy with Docetaxel when treated with Cabazitaxel in combination with Prednisolone showed positive treatment results.
Key words: metastatic castration-refractory prostate cancer, Cabazitaxel, bone metastases.

Рак предстательной железы (РПЖ) в наше время является часто встречающимся злокачественным новообразованием предстательной железы у мужчин во всем мире. При изучении статистических данных уже никого не удивляет рост заболеваемости и смертности от рака предстательной железы, в США и ряде стран Европы РПЖ занимает первое место в структуре онкологической заболеваемости у мужчин [1]. Впервые в России в 2010 году в структуре онкологической заболеваемости мужского населения РПЖ оказался на втором месте с показателем заболеваемости 40,2 на 100 000 мужчин. Темпы прироста заболеваемости РПЖ в последние десятилетия не снижаются. Все еще чаще рак предстательной железы выявляется в России в местнораспространенной и метастатической стадиях [2,3]. В настоящие время все больше появляется пациентов с метастатическим кастрационно-рефрактерным раком предстательной железы в возрасте до 60 лет. Отсутствие эффекта от проводимого лечения этой тяжелой группы пациентов, прогрессирование заболевания на фоне лечения, появление новых очагов метастазирования на фоне гормональной терапии антиандрогенами, антагонистами лютеинизирующего гормона рилизинг-гормона (ЛГРГ), проведение хирургической кастрация наводят на мысль о резистенции к данному виду лечения. Согласно современным концепциям критериями КРРПЖ считаются прогрессирование заболевания (рост уровня простатоспецифического антигена (ПСА) или прогрессирование по данным радиологического обследования) на фоне кастрационного уровня тестостерона в сыворотке крови (тестостерон <50 нг/дл либо <1,7 нмоль/л) [4]. Радиологическую оценку проводят с использованием критериев RECIST и PCWG2, согласно которым прогрессированием заболевания считают появление ≥2 новых неизмеряемых очагов в костях по данным сканирования костей или увеличение размеров суммы диаметров измеряемых опухолевых очагов ≥20% от исходных размеров, или появление новых очагов. До недавнего времени онкоурологам практически нечего было предложить для лечения данных пациентов. На костные метастазы проводилась лучевая терапия, применялись

бисфосфонаты и радиофармтерапия Стронцием-89, назначалась симптоматическая терапия. Б.Я. Алексеев, К.М. Нюшко [5] оценивали эффективность октреотида в комбинации с дексаметазоном. Стабилизация уровня ПСА отмечена у 41,7% больных. Лечение больных октреотидом не сопровождалось какими-либо серьезными специфическими побочными токсическими реакциями. Преходящая гипергликемия отмечена только у 3 пациентов. П.Г. Березин, В.В. Милованов, А.А. Иванников [6] опубликовали результаты лечения 14 больных КРРПЖ октреотидом лонг. Назначение аналогов соматостатина (октреотид-лонг ФС) у больных КРРПЖ и пациентов с метастатической формой КРРПЖ дает значимые результаты по клиническому эффекту, не приводит к развитию тяжелых эффектов, препарат легко переносится и при первичном КРРПЖ позволяет снизить уровень ПСА более чем на 50% в течение 1 месяца лечения. Д.И. Ганов, С.А. Варламов [7] опубликовали результаты лечения 15 больных КРРПЖ октреотидом депо. Были получены положительные результаты: снижение уровня ПСА отмечено у 60% больных, стабилизация – у 26,7%, прогрессирование – у 13,3%. Снижение градации боли отмечено у 80% больных. Нами была выявлена хорошая переносимость препарата, что особенно оправданно применение данного режима у пожилых пациентов с отягощенным соматическим статусом.

Однако четких рекомендаций лечения КРРПЖ сейчас нет, стандартным методом терапии КРРПЖ является химиотерапия доцетакселом в дозе 75 мг/м2 1 раз в 3 недели внутривенно в комбинации с преднизолоном 10 мг/сутки постоянно, так как данная схема лечения в рандомизированном исследовании привела к достоверному увеличению общей выживаемости больных. Продолжительность жизни у пациентов с КРРПЖ невелика. В среднем через 6-12 месяцев после начала терапии доцетакселом наблюдается прогрессирование процесса. Затем пациентам назначалась только симптоматическая терапия. В 2010 году в США был одобрен новый препарат из группы таксанов – кабазитаксел – для лечения КРРПЖ. В России кабазитаксел был зарегистрирован в 2012 году. Кабазитаксел является таксаном нового поколения, работает в отношении опухолей, резистентных к доцетакселу [8]. Эффективность кабазитаксела при доцетакселрезистентных опухолях РПЖ связана с заменой двух гидроксигрупп на метоксигруппы, две метоксигруппы также улучшают проникновение кабазитаксела через гематоэнцефалический барьер, что является положительным отличием кабазитаксела от доцетаксела [9,10].

Материал и методы

В 2013 году в Алтайском онкологическом диспансере 5 пациентов в возрасте от 55 до 60 лет с кастрационно-резистентным метастатическим раком предстательной железы получали лечение кабазитакселом с преднизолоном. Диагнозы у всех пациентов верифицированы, гистологически выявлена аденокарцинома: умереннодиференцированная у 2 пациентов, низкодиференцированная у 3 пациентов. У всех пациентов на момент начала лечения была зарегистрирована кастрационно-резистентная форма рака простаты согласно всем характеристикам КРРПЖ. Всем пациентам ранее проводилась гормонотерапия в различных вариантах. На момент начала лечения у четырех (80,0%) пациентов ранее была выполнена хирургическая кастрация, а у одного (20,0%) проведена химическая кастрация. Все пациенты имели генерализованную форму рака предстательной железы. У всех имелись костные метастазы. Средний уровень сывороточного тестостерона составлял 0,5 нг/мл. Помимо гормонального лечения в различных режимах, которое ранее получали все без исключения пациенты, им также проводили другие методы специального лечения. После установления гормонорезистентности все пациенты получили стандартный метод терапии КРРПЖ – химиотерапию доцетакселом в дозе 75 мг/м^2 1 раз в 3 недели внутривенно в комбинации с преднизолоном. Троим пациентам назначалась паллиативная дистанционная лучевая терапия костных метастаз, все пациенты получали лечение бисфосфонатами. Эффективность лекарственного лечения оценивали после каждого курса комбинированной терапии с кабазитакселом, проводя тщательный гематологический контроль, определение уровня сывороточного ПСА, оценку качества жизни больного и уровня болевого синдрома. При изучении состояния пациента проводилась: оценка общего состояния (статуса больного) по 5-балльной шкале ECOG, рекомендованной в 1988 году комитетом экспертов ВОЗ и представляющей собой модификацию шкалы Карновского; оценка болевого синдрома по 5-балльной шкале (от 0 до 4 баллов) по Coleman et al. (1988, 1991 гг.). При положительном ответе на лечение проведение комбинированного лечения продолжали до момента наступления прогрессирования. К положительному эффекту относили снижение уровня ПСА сыворотки крови или стабилиза-

цию его уровня, положительную динамику показателей общего и биохимического анализов крови, снижение уровня болевого синдрома и улучшение качества жизни пациента. Пациенты получали кабазитаксел в дозе 25 мг/м^2. Препарат вводили внутривенно каждые 3 недели. Максимально допустимое количество введений составило 9 циклов. Все пациенты дополнительно получали 5 мг преднизолона дважды в сутки перорально.

Результаты и обсуждение

Три цикла лечения перенесли все пять пациентов. При контроле ПСА установлено, что у 3 (60,0%) больных отмечена положительная динамика на фоне лечения, у 2 (40,0%) отмечена стабилизация опухолевого процесса (табл. 1). Таким образом, мы получили положительный ответ у пациентов с кастрационно-рефрактерным метастатическим раком предстательной железы, получивших лечение кабазитакселом в дозе 25 мг/м^2 с 5 мг преднизолона дважды в сутки перорально ($p<0,005$).

Таблица 1

Эффективность лечения кабазитакселом с преднизолоном в зависимости от уровня ПСА после 3 месяцев лечения

Показатель	Количество, абс. (%)
Снижение ПСА	3 (60,0)
Стабилизация ПСА	2(40,0)
Нарастание ПСА	0(0,0)
Всего…	5 (100,0)

Таблица показывает уровень ПСА на фоне лечение кабазитакселом в дозе 25 мг/м^2 каждые три недели с преднизолоном (5 мг) дважды в сутки перорально. У 3 (60%) пациентов отмечено снижение ПСА на фоне лечения. У пациентов, принимающих лечение, осложнений, приведших к отмене кабазитаксела, не было. В первые дни после введения отмечались тошнота и слабость. Снижения гематологических показателей не отмечалось. Средний индекс шкалы Карновского до лечения составлял 70%. Средний индекс шкалы Карновского после 3 месяцев лечения не изменился. Изучив болевой синдром, мы выявили отсутствие увеличения болей. Средний уровень индекса боли по шкале Колемана за время исследования не увеличился, что,безусловно, является хорошим результатом у этой категории больных. В табл. 2 представлены основные результаты комбинированного лечения по схеме кабазитакселом в дозе 25 мг/м^2 каждые три недели с преднизолоном после шести циклов: у 2 (40,0%) пациентов отмечали снижение уровня ПСА, у 2 (40,0%) отмечали уменьшение или отсутствие болевого синдрома, у 1 (20,0%) пациента выявлены новые метастазы в течение 6 месяцев лечения.

Таблица 2

Основные результаты лечения кабазитакселом с преднизолоном после 6 месяцев лечения

Показатель	Количество, абс. (%)
Снижение ПСА	2 (40,0)
Уменьшение болевого синдрома	2 (40,0)
Появление новых метастазов за 6 мес.	1 (20,0)
Всего…	5 (100,0)

Из 5 пролеченных пациентов у 4 (80,0%) прогрессирования заболевания в течении первых 6 месяцев на фоне проводимого комбинированного лечения кабазитакселом с преднизолоном не наступило. Из них регрессию ПСА отмечали у 2 (40,0%) больных. Значимых осложнений лечения у пациентов не было. Снижения гематологических показателей, требующих отмены лечения, не отмечалось. Средний индекс шкалы Карновского после 6 месяцев не снизился. Средний уровень индекса боли по шкале Колемана за время исследования не увеличился, что, безусловно, является хорошим результатом у этой категории больных. Пациенту с подтвержденным появлением нового костного метастаза лечение кабазитакселом с преднизолоном было прекращено. После седьмого цикла лечения у одного пациента выявлена лейкопения, повышение ПСА, а также выявлен новый костный метастаз. Лечение было прекращено. После девятого цикла у одного пациента выявлен метастаз в головной мозг. Лечение было прекращено. У двух пациентов выявлены новые метастазы в кости. Лечение было прекращено. Общая средняя продолжительность времени до прогрессирования составила 8 месяцев (95% доверительный интервал (ДИ): 6 – 9 месяцев). При анализе продолжительности жизни больных, получавших кабазитаксел с преднизолоном, медиана общей выживаемости составила 12,8 месяца (95% доверительный интервал – ДИ: 9 –18 месяцев). После отмены химиотерапии кабазитакселом пациенты получали золедроновую кислоту и симптоматическую терапию.

Заключение

Пациенты с метастатическим кастрационно-рефрактерным раком предстательной железы среднего возраста после его прогрессирования на первой линии химиотерапии доцетакселом могут получать кабазитаксел в комбинации с преднизолоном и иметь на фоне данного лечения определенные положительные результаты. Такая комбинация является современным стандартом лечения больных метастатическим кастрационно-рефрактерным раком предстательной железы после химиотерапии доцетакселом. В данном наблюдение мы зарегистрировали снижение уровня ПСА на фоне приме-

нения кабазитаксела. Применение кабазитаксела с преднизолоном в данном исследовании дало возможность довести общую среднею продолжительность времени до прогрессирования до 8 месяцев, медиану общей выживаемости до 12,8 месяца, что значимо для данной группы пациентов. Метастатический кастрационно-рефрактерный рак предстательной железы у мужчин среднего возраста остается неразрешимой проблемой онкологии, и мы ожидаем появление новых препаратов для лечения данной патологии.

Сведения об авторах статьи:

Ганов Дмитрий Иванович – к.м.н., доцент кафедры онкологии ГБОУ ВПО АГМУ Минздрава России. Адрес: 656038, г. Барнаул, ул. Ленина, 40. Тел./факс: 8(3852) 75-46-41. E-mail: ganov2@rambler.ru.

Варламов Сергей Александрович – д.м.н., с.н.с. Алтайского филиала ФГБУ РОНЦ им. Н.Н. Блохина. Адрес: 656049, г. Барнаул, ул. Никитина, 77. Тел./факс: 8(3852) 63-26-20. E-mail: aoc@ctmed.ru.

Лазарев Александр Федорович – д.м.н., профессор, директор Алтайского филиала ФГБУ РОНЦ им. Н.Н. Блохина». Адрес: 656049, г. Барнаул, ул. Никитина, 77. Тел./факс: 8(3852) 63-26-20. E-mail: aoc@ctmed.ru.

ЛИТЕРАТУРА

1. Алексеев, Б.Я. Роль аналогов соматостатина в лечении больных кастрационно-рефрактерным раком предстательной железы / Алексеев Б.Я., Нюшко К.М.// Онкология. Журнал им. П.А. Герцена. – 2012. – № 2. – С. 101-103.
2. Березин, П.Г. Октреотид-лонг в лечении больных кастрационно-рефрактерным раком предстательной железы. /П.Г. Березин, В.В. Милованов, А.А. Иванников // Онкология. Журнал им. П.А. Герцена. – 2013. – № 1. – С. 47-49.
3. Ганов, Д.И. Опыт применения октреотида у пациентов с кастрационно-рефрактерным раком предстательной железы на Алтае / Д.И. Ганов, С.А. Варламов // Онкоурология. – 2011. – № 4. – С. 71-73.
4. Трансперинеальная сатурационная биопсия предстательной железы: методы, результаты, осложнения / А.В. Зырянов [и др.] // Уральский медицинский журнал. – 2013. – № 9. – С.49-51.
5. Чиссов, В.И. Состояние онкологической помощи населению России в 2010 году/ В.И. Чиссов, В.В. Старинский. – М., 2011. – 106 с.
6. International variation in prostate cancer incidence and mortality rates / M.Center [et al.] // European Urology. – 2012. – Vol. 61. – P. 53-66.
7. European Association of Urology Guidelines, 2014 edition. – P. 155.
8. Kingston D. Tubulin-interactive natural products as anticancer agents/ Kingston D// J Nat Prod. – 2009. – Vol. 72(3). – P. 507-515.
9. Paller C. Cabazitaxel: a novel second-line treatment for metastatic castration-resistant prostate cancer/ Paller C, Antonarakis E.// Drug Design, Development and Therapy. – 2011. – Vol. 5. – P. 117-124.
10. Sanofi-Aventis. Jevtana prescribing information. June 17, 2010. URL: http:www.accessdata.fda.gov/drugsatfda_docs/label/2010/201023lbl.pdf. Accessed February 2, 2011.

УДК 616.65-072.5-076:616.62-008.2
© А.Р. Геворкян, А.Ю. Авакян, М.Д. Павлюк, М.П. Ишмуратов, 2015

А.Р. Геворкян, А.Ю. Авакян, М.Д. Павлюк, М.П. Ишмуратов

ВЛИЯНИЕ ПУНКЦИОННОЙ ТРАНСРЕКТАЛЬНОЙ МУЛЬТИФОКАЛЬНОЙ БИОПСИИ ПРЕДСТАТЕЛЬНОЙ ЖЕЛЕЗЫ ПОД УЛЬТРАЗВУКОВЫМ КОНТРОЛЕМ НА СТЕПЕНЬ ИНФРАВЕЗИКАЛЬНОЙ ОБСТРУКЦИИ У РАЗНЫХ ГРУПП БОЛЬНЫХ

ГБУЗ «Городская поликлиника № 195», филиал № 2, г. Москва

Цель исследования – определить влияние трансректальной пункционной мультифокальной биопсии предстательной железы под ультразвуковым контролем на степень инфравезикальной обструкции. В исследование были включены пациенты с повышенным уровнем простатспецифического антигена (ПСА) сыворотки крови более 4 нг/мл объемом предстательной железы (Vпр.) от 20 до 90см³, объемом остаточной мочи не более 50см³. Урофлоуметрия выполнялась с определением объема остаточной мочи при первичном обращении больного. После пункционной трансректальной мультифокальной биопсии предстательной железы под УЗ-контролем через 21 день выполнялась повторная урофлоуметрия. Определялись следующие показатели урофлоуметрии: максимальная и средняя скорость мочеиспускания, среднее время мочеиспускания, а также объем остаточной мочи.

Таким образом, проведенное исследование продемонстрировало высокий риск развития осложнений, обусловленных инфравезикальной обструкцией у пациентов после биопсии предстательной железы с объемом простаты больше 60см³.

Ключевые слова: урофлоуметрия, уродинамика, максимальная скорость мочеиспускания, ПСА, биопсия предстательной железы, рак предстательной железы.

A.R.Gevorkjan, A.Yu.Avakjan, M.D. Pavlyuk, M.P. Ishmuratov

THE IMPACT OF TRANSRECTAL PUNCTURE MULTIFOCAL PROSTATE BIOPSY UNDER ULTRASOUND CONTROL ON THE DEGREE OF INTRAVESICAL OBSTRUCTION IN DIFFERENT GROUPS OF PATIENTS

Objective was to determine the effect of transrectal needle multifocal prostate biopsy under ultrasound guidance on the degree of bladder outlet obstruction. The study included patients with elevated PSA serum more than 4 ng / ml, with a prostate volume (pr.V) from 20cm³ to 90cm³, residual urine volume of not more than 50cm³. Uroflowmetry was performed with determination of residual urine during first examination. The second uroflowmetry was made after 21 days after transrectal needle multifocal prostate biopsy under ultrasound guidance. The following parameters were determined: maximum speed of urination, urination average speed, average time of urination and residual urine volume.

The study has demonstrated a high risk of developing complications due bladder outlet obstruction in patients after prostate biopsy with prostate volume more than 60cm³.

Key words: uroflowmetry, urodynamics, maximum speed of urination, PSA, biopsy of the prostate, prostate cancer.

Рак предстательной железы является причиной почти 10 % летальных исходов мужчин и одной из главных причин смерти у пожилых мужчин.

В настоящее время основным методом диагностики рака простаты является пункционная мультифокальная биопсия предстательной железы под УЗ-контролем. Биопсия предстательной железы под УЗ-контролем широко применяется во всем мире для диагностики рака простаты. Биопсия простаты обеспечивает, с одной стороны, гистологическую верификацию диагноза, с другой – позволяет оценить распространенность опухоли, характер роста и степень дифференцировки, что обеспечивает стадирование опухоли и выбор адекватного метода лечения. Немаловажным достоинством данного метода является хорошая переносимость больными и, соответственно, его доступность и возможность использования в амбулаторных условиях.

Во всем мире для оценки степени выраженности инфравезикальной обструкции широко используется метод урофлоуметрии – интегративной комплексной оценки активности мочевого пузыря и его выходного отдела в фазе опорожнения, который основан на прямой регистрации изменений объемной скорости потока мочи во время мочеиспускания с помощью специальных аппаратов – урофлоуметров, осуществляющих графическую и цифровую запись полученных результатов. Также объективным методом исследования степени инфравезикальной обструкции является УЗИ мочевого пузыря с определением объема остаточной мочи после мочеиспускания.

Цель исследования – определить степень влияния трансректальной пункционной мультифокальной биопсии предстательной железы под УЗ-контролем на степень инфравезикальной обструкции.

Материал и методы

Данное исследование проводилось в урологическом отделении филиала №2 поликлиники №195 города Москвы. В исследование были включены пациенты с повышенным уровнем простатоспецифического антигена (ПСА) сыворотки крови более 4 нг/мл, объемом (Vпр.) предстательной железы от 20 до 90см³, объемом остаточной мочи не более 50см³. Урофлоуметрия выполнялась с определением объема остаточной мочи при первичном обращении. После пункционной трансректальной мультифокальной биопсии предстательной железы под УЗ-контролем через 21 день выполнялась повторная урофлоуметрия. Возраст больных составил от 40 до 70 лет. В исследовании с марта по август 2014 года принимали участие 83 больных. Они были разделены на 3 группы в зависимости от объема предстательной железы. В первой группе, состоящей из 28 человек, объем предстательной железы составил от 20 до 40 см³ (средний возраст пациентов составил 52,4 года), во второй группе, состоящей из 25 человек, объем предстательной железы – от 41 до 60см³ (средний возраст – 53,6 года), в третьей группе, состоящей из 30 человек, объем предстательной железы – от 61 до 90см³ (средний возраст – 58,0 года).

При первоначальном осмотре больных собирался анамнез, проводились физикальное обследование, пальцевое ректальное исследование, а также общеклинические анализы крови и мочи, биохимический анализ крови, коагулограмма, выполнялось трансректальное УЗ-исследование предстательной железы и мочевого пузыря с определением объема остаточной мочи. При выполнении биопсии простаты за сутки до и в день выполнения биопсии больным проводилась очистительная клизма. С целью уменьшения возможных инфекционных осложнений за сутки до биопсии простаты больные принимали левофлоксацин в дозировке 500 мг однократно. В исследуемой группе больные ни до, ни после манипуляции не получали препараты альфа1-адреноблокаторов.

Биопсия простаты выполнялась с использованием ультразвукового сканера LOGIQ P6, пистолета ProMag для проведений биопсии простаты, биопсийных игл Bloodline размером 18/25 и иглы автоматической для биопсии HTR 18/25 из 12 точек. В качестве анестетика и антисептического препарата местного действия использовался препарат, содержащий лидокаин гидрохлорид + хлоргексидин дигидрохлорид (Катеджель®, Montavit), вводимый в прямую кишку больного за 5 минут до выполнения биопсии простаты.

Урофлоуметрия выполнялась больным с использованием аппарата Urocap III в день биопсии непосредственно перед ее выполнением. Повторная урофлоуметрия выполнялась через 21 день после проведения биопсии простаты.

Результаты и обсуждение

За 6 месяцев в исследовании приняло участие 83 пациента. Из общего числа больных у одного пациента третьей группы наблюдалось осложнение в виде острого простатита, в связи с этим данный пациент был исключен из исследования.

В первой группе усредненный показатель максимальной объемной скорости потока

мочи (Q max) до выполнения биопсии простаты составил 14,98 мл/с, через 3 недели после выполнения биопсии – 14,78 мл/с.

Показатель средней объемной скорости мочеиспускания (Q mid) до выполнения биопсии простаты составил 10,2 мл/с, через 3 недели после проведения биопсии – 10,1 мл/с. Среднее время мочеиспускания (T) до биопсии простаты составило 24,8 с, через 3 недели после биопсии – 25,03 с. Усредненный объем остаточной мочи до биопсии простаты составил 28,3 см^3, через 3 недели после биопсии – 29,27 см^3.

Во второй группе усредненный показатель максимальной объемной скорости потока мочи (Q max) до выполнения биопсии простаты составил 14,38 мл/с, через 3 недели после выполнения биопсии – 14,19 мл/с. Показатель средней объемной скорости мочеиспускания (Q mid) до выполнения биопсии простаты составил 10 мл/с, через 3 недели после выполнения биопсии – 9,9 мл/с. Среднее время мочеиспускания (T) до биопсии простаты составило 25,6 с, через 3 недели после биопсии – 25,8 с. Усредненный объем остаточной мочи до биопсии простаты составил 29,8 см^3, через 3 недели после биопсии – 30,8 см^3.

В третьей группе усредненный показатель максимальной объемной скорости потока мочи (Q max) до выполнения биопсии простаты составил 14,98 мл/с, через 3 недели после проведения биопсии – 14,78 мл/с. Усредненный показатель средней объемной скорости мочеиспускания (Q mid) до биопсии простаты составил 10,2 мл/с, через 3 недели после биопсии – 10,1 мл/с. Среднее время мочеиспускания (T) до биопсии простаты составило 32,1с, через 3 недели после биопсии – 36,19 с. Усредненный объем остаточной мочи до биопсии простаты составил 39,1 см^3, через 3 недели после биопсии – 59,41 см^3.

Таким образом, у пациентов через 21 сутки после выполнения пункционной трансректальной мультифокальной биопсии предстательной железы под УЗ-контролем произошли следующие изменения исследуемых показателей:

- Показатель максимальной объемной скорости потока мочи (Q max) у пациентов первой группы уменьшился на 1,34%, у пациентов второй группы – на 1,32%, у пациентов третьей группы – на 9,09%.
- Показатель средней объемной скорости мочеиспускания (Q mid) у пациентов первой группы уменьшился на 0,98%, у пациентов второй группы – на 1%, у пациентов третьей группы – на 13,75%.
- Показатель среднего времени мочеиспускания (T) у пациентов первой группы увеличился на 0,93%, у пациентов второй группы – на 0,78%, у пациентов третьей группы – на 12,74%.
- Объем остаточной мочи после мочеиспускания в первой группе увеличился на 3,43%, у пациентов второй группы – на 3,36%, у пациентов третьей группы – на 51,28%.

Показатели максимальной объемной скорости потока мочи, средней объемной скорости мочеиспускания и среднее время мочеиспускания, а также объем остаточной мочи до и через 21 день после проведения пункционной трансректальной мультифокальной биопсии предстательной железы существенно не отличались у больных с объемом предстательной железы до 60см^3

В третьей группе отмечено влияние биопсии предстательной железы на данные показатели у больных с объемом предстательной железы более 60см^3.

Выводы

Таким образом, риск развития осложнений, связанных с инфравезикальной обструкцией, после выполнения пункционной трансректальной мультифокальной биопсии предстательной железы под ультразвуковым контролем выше у пациентов с объемом предстательной железы более 60см^3 и ниже у пациентов с меньшим объемом предстательной железы.

Сведения об авторах статьи:

Геворкян Ашот Рафаэлович – к.м.н., зав. урологическим отделением ГБУЗ «Городская поликлиника № 195», филиал № 2. Адрес: 121355, г. Москва, ул. Молодогвардейская, 40/1. E-mail: ashot_gevorkyan@mail.ru.

Авакян Армен Юрьевич – врач урологического отделения ГБУЗ «Городская поликлиника № 195», филиал № 2. Адрес: 121355, г. Москва, ул. Молодогвардейская, 40/1.

Павлюк Михаил Даниелович – врач урологического отделения ГБУЗ «Городская поликлиника № 195», филиал № 2. Адрес: 121355, г. Москва, ул. Молодогвардейская, 40/1.

Ишмуратов Максим Петрович – врач урологического отделения ГБУЗ «Городская поликлиника № 195», филиал № 2. Адрес: 121355, г. Москва, ул. Молодогвардейская, 40/1.

ЛИТЕРАТУРА

1. Урофлоуметрия / Е.Л. Вишневский [и др.]. – М., 2004. – 220 с.
2. Данилов, В.В. Амбулаторный неинвазивный мониторинг / В.В. Данилов, Т.И. Данилова. – Владивосток: ВГМУ, 2001. – 17 с.
3. Клиническая онкоурология / под ред. Б.П. Матвеева. – М., 2003. – 911с.
4. Урология / под ред. Н.А. Лопаткина. – М., 1982. – 512 с.
5. Рак предстательной железы (простаты) / URL: http://www.uroman.ru/prostate-cancer/index.html

УДК 616-006.66
© А.А. Грицкевич, С.В. Мишугин, А.А. Теплов, В.Л. Медведев, И.Г. Русаков, 2015

А.А. Грицкевич[1], С.В. Мишугин[2], А.А. Теплов[2], В.Л. Медведев[3,4], И.Г. Русаков[2]

ИСХОДНЫЙ УРОВЕНЬ ПРОСТАТСПЕЦИФИЧЕСКОГО АНТИГЕНА КАК ФАКТОР ПРОГНОЗА В ЛЕЧЕНИИ РАКА ПРЕДСТАТЕЛЬНОЙ ЖЕЛЕЗЫ

[1]ФГБУ «Институт хирургии им. А.В. Вишневского» Минздрава России, г. Москва
[2]ГБУЗ «Городская клиническая больница № 57», г. Москва
[3]ГБУЗ «Научно-исследовательский институт – Краевая клиническая больница №1 им. проф. С.В. Очаповского», г. Краснодар
[4]ГБОУ ВПО «Кубанский государственный медицинский университет» Минздрава России, г. Краснодар

Цель исследования – определить прогностическую ценность исходного уровня простатспецифического антигена (ПСА) при различных методах лечения рака предстательной железы (РПЖ).

Проведено ретроспективное исследование 429 больных с гистологически подтвержденным диагнозом РПЖ, получавших различные методы лечения в период с 1995 по 2014 годы.

Общая продолжительность жизни с исходным уровнем ПСА менее 30 нг/мл составляла в среднем 50,5 месяца, при более высоких показателях ПСА продолжительность жизни уменьшалась до 28 месяцев вне зависимости от проводимого лечения. Причиной смерти 150 (35%) пациентов с ПСА до 30 нг/мл являлась неонкологическая природа заболевания. Даже при исходном ПСА более 30 нг/мл 39 больных (9,1%) погибли от сопутствующей патологии.

ПСА более 30 нг/мл является неблагоприятным прогностическим признаком, что требует более агрессивного подхода к лечению данной группы пациентов. При показателе Глисона более 7 баллов помимо ухудшения прогноза продолжительности жизни, также весьма весомо ухудшается качество жизни. Определение уровня ПСА по-прежнему играет ключевую роль в раннем выявлении РПЖ.

Ключевые слова: рак предстательной железы, индекс Глисона, простатспецифический антиген.

A.A. Gritskevich, S.V. Mishugin, A.A. Teplov, V.L. Medvedev, I.G. Rusakov

THE VALUE OF BASELINE PROSTATE-SPECIFIC ANTIGEN AS PROGNOSTIC FACTOR IN THE TREATMENT OF PROSTATE CANCER

Objective is to determine the prognostic value of baseline prostate-specific antigen (PSA) in different methods of treatment of prostate cancer (PCa).

A retrospective study of 429 patients with histologically confirmed diagnosis of prostate cancer, treated with various methods of treatment in the period 1995 – 2014 was carried out.

The average overall survival in patients with baseline PSA less than 30 ng/ml was 50.5 months, in patients with higher rates of PSA life expectancy decreased to 28 months, regardless of treatment. Cause of death of 150 (35%) patients with PSA less than 30 ng/ml was noncancerspecific diseases. Even when the initial PSA was more than 30 ng/ml 39 patients (9.1%) died of comorbidity.

PSA more than 30 ng/ml is a bad prognostic sign, which requires a more aggressive approach to treatment of these patients. Gleason score more than 7 points in addition to the deterioration of the forecast of life expectancy, as well, very weighty degrades the quality of life. PSA continues to play a key role in the early detection of prostate cancer.

Key words: prostate cancer, Gleason score, prostate-specific antigen.

В структуре заболеваемости РПЖ занимает второе место (13%) после опухолей легких. Стандартизированный показатель заболеваемости в 2013 году составил 35 на 100 000 мужчин. При этом рост заболеваемости за 10 лет составил 122%. При общем снижении смертности от всех онкозаболеваний отмечается увеличение смертности от рака простаты (в 2003 г. – 7467, а в 2013 г. – 11111 случаев) [1].

В литературе, посвященной изучению факторов прогноза в лечении РПЖ, значительное место отводится обсуждению роли уровня простатического специфического антигена (ПСА) до начала лечения. Несмотря на то, что многие вопросы о диагностической и прогностической ценности ПСА остаются нерешенными, а новые маркеры заболеваний предстательной железы внедряются с возрастающей частотой, мы предполагаем, что ПСА по-прежнему будет оставаться одним из основных методов скрининга и мониторинга больных РПЖ, ибо его высокая диагностическая ценность объясняется тканевой специфичностью. Прогностическая ценность значительно возрастает при использовании исходного уровня ПСА и индекса Глисона. Накопленный собственный опыт использования ПСА в диагностике и дифференциальной диагностике РПЖ и его рецидивов у больных, перенесших те или иные виды лечения РПЖ, позволил нам выявить определенные прогностические закономерности в интерпретации показателей ПСА до начала проведения лечебных мероприятий [2-4].

Цель исследования – определить прогностическую ценность исходного уровня ПСА при различных методах лечения рака предстательной железы.

Материал и методы

Был проведен ретроспективный анализ лечения больных РПЖ. В исследование было включено 429 больных с гистологически подтвержденным диагнозом РПЖ, наблюдавшихся и проходивших лечение в отделении урологии Института хирургии им. А.В. Вишневского, он-

коурологическом отделении ГКБ № 57, онкоурологическом кабинете Городской поликлиники № 218 Северо-восточного административного округа г. Москвы и онкоурологическом отделении КОД №1 г. Краснодара с 1995 по 2014 годы. Пациенты наблюдались от момента обращения и постановки на учет до их гибели. Основная доля пациентов по численности состояла из двух групп с ПСА от 5 до 20 нг/мл – 213 больных, т.е. 49,7% от общего числа исследуемых. Наибольшее количество больных (n= 116) было в группе с уровнем ПСА от 10 до 20 нг\мл. Наименьшее количество больных (n= 18) с уровнем ПСА 50-100 нг\мл. У большинства больных (n=179) с локализованным РПЖ уровень ПСА был от 5 до 20 нг\мл. В таблице представлена характеристика 8 групп больных в зависимости от уровня ПСА крови.

Таблица

Краткая характеристика 8 групп больных в зависимости от уровня ПСА

Показатель		Уровень ПСА							
		0-5 нг/мл	5-10 нг/мл	10-20 нг/мл	20-30 нг/мл	30-50 нг/мл	50-100 нг/мл	100-500 нг/мл	более500 нг/мл
Количество человек в группе		32	97	116	54	49	18	32	31
Возраст, лет		65,3	68,6	68,5	69,7	70,4	67,2	68,7	66,6
Клиническая стадия	Локализованная форма	27	74	78	33	17	2	4	1
	III	3	19	30	19	22	7	10	5
	IV	2	4	8	2	10	9	18	25
Лечение	Простатэктомия	9	34	33	17	5	1	-	-
	ДГТ (брахитерапия)	2	12 (4)	18(3)	14	9	2	2	-
Морфология	Аденокарцинома	31	94	112	54	49	18	32	31
	Другая	1	3	4	-	1	-	-	2
Средняя продолжительность жизни, мес.		53,1	48,8	56,5	43,7	29,6	28,3	28,9	34,6
Причины смерти (известные)	Онкопатология	8	55	64	22	26	14	25	26
	Неонкопатология	24	42	52	32	23	4	7	5

Средний возраст больных составил 68,1 года, хотя как в первой группе, где ПСА от 0 до 5 нг/мл, так и в последней, где ПСА более 500 нг/мл, определяется более молодой возраст (65,95 года). При подсчете возраста в группе, где ПСА от 50 до 100 нг/мл, определятся выраженный разброс от 56 до 87 лет.

Определяется естественная зависимость клинической стадии РПЖ от исходного уровня ПСА. Однако даже при низких титрах ПСА имеют место быть распространенные формы рака, а при высоких показателях ПСА можно определить локализованные формы, которые могут быть подвергнуты радикальному лечению невзирая на исходно высокий уровень ПСА. На рис.1 приведены данные по клиническим стадиям в группах больных.

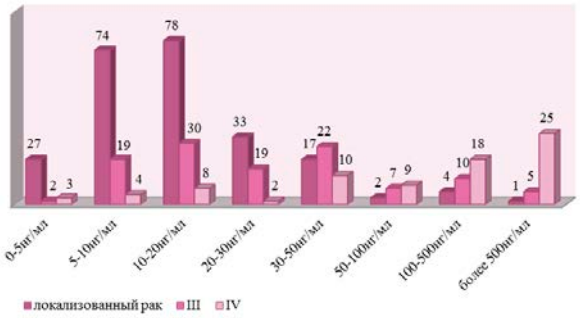

Рис. 1. Клинические стадии групп больных

Радикальная простатэктомия была выполнена 99 (23,1%) больным. Отсутствие симптомов заболевания при РПЖ не является причиной отказа от выполнения радикальной простатэктомии, так как это благоприятно отражается на ретроспективном прогнозе наблюдения данного заболевания. Лучевая терапия проводилась 66 (15,4 %) больным. Виды лечения представлены на рис. 2.

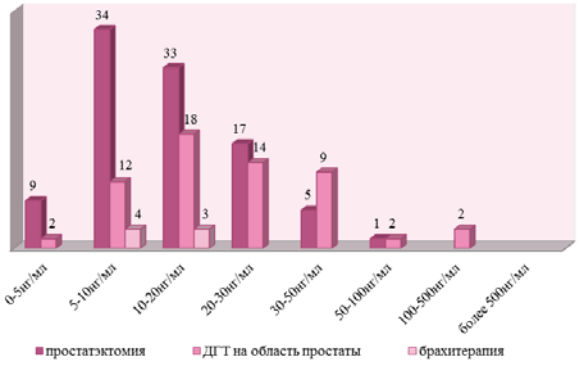

Рис. 2. Методы негормонального лечения больных

Гормональную терапию получали 305 (71,1%) больных. Причем можно отметить увеличение количества курсов гормональной терапии нуждающимся в ней пациентам с исходным ПСА более 30 нг/мл, что связанно с резким спадом радикально проводимых методов лечения и, по сути, гормональная терапия остается единственным методом лечения таких больных. Увеличение числа зафиксированного прогрессирования заболевания отмечается у группы больных с ПСА более 30 нг/мл, это 63 (48,5%) человека, тогда как в группе с ПСА до 30 нг/мл – 41 (13,7%) больной. При общем анализе снижения титров ПСА после трехмесячного курса гормонотерапии определены следующие значения: после проведения максимальной андрогеновой блокады (МАБ) уровень ПСА снизился на 96,2%, препаратами лютеинизирующего гормона рилизинг гормон (ЛГРГ) – на 89,3%,

антиандрогенной терапии – на 81,4%. Данные по динамике снижения уровня ПСА при ГТ приведены на рис. 3.

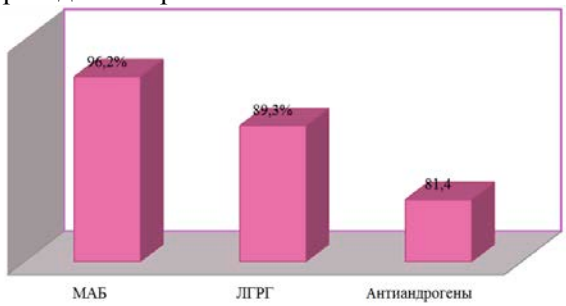

Рис. 3. Динамика снижения уровня ПСА после ГТ

Средняя общая выживаемость (ОВ) в группах составила 40,3 месяца. Если в зависимость брать исходный ПСА менее 30 нг/мл, то продолжительность жизни составляет в среднем 50,5 месяца, при более высоких показателях ПСА продолжительность жизни уменьшается до 28 месяцев вне зависимости от проводимого лечения. Если рассматривать продолжительность жизни исходя из возраста, при котором был верифицирован диагноз, то лица в возрастной категории до 69,2 года живут на 7,5 месяца меньше, чем больные более старшего возраста. Данные по ОВ приведены на рис. 4.

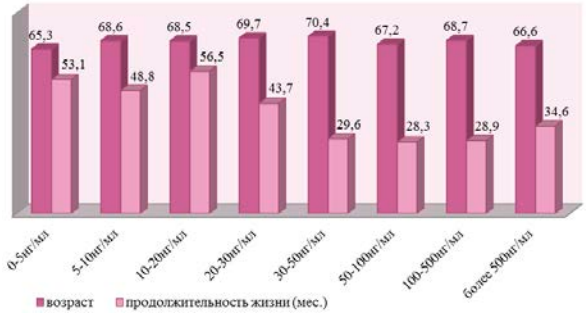

Рис. 4. Продолжительность жизни в группах

При анализе гибели больных можно отметить, что причиной смерти 150 (35%) пациентов с ПСА до 30 нг/мл являлась неонкологическая природа заболевания. Даже при исходном ПСА более 30 нг/мл 39 больных (9,1%) скончались от сопутствующей патологии. Характеристика смертности в группах представлена на рис. 5.

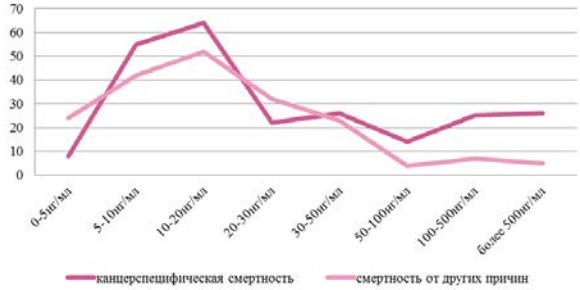

Рис. 5. Показатели смертности в группах

Можно с уверенностью отметить, что индекс Глисона (Г) более 7 баллов неблагоприятно отражается на стадировании болезни. Так, на долю III и IV стадий при индексе Г< 7 приходится лишь 22,8%, а при Г> 7 баллов уже 66,35 больных. Зависимость клинической стадии и раннего выявления РПЖ от уровня индекса Глисона отображена на рис. 6.

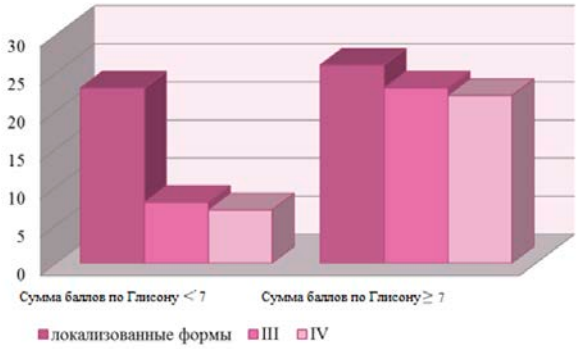

Рис. 6. Характеристика стадийности РПЖ и уровня Глисона

Подводя итог в определении продолжительности жизни и влияния на него суммы градации баллов по Глисону, можно отметить, что продолжительность жизни при менее 7 баллов была на 12,4 месяца больше, а гибель от онкопроцесса на 16,1% меньше. Влияние значения индекса Глисона на ОВ представлена на рис. 7.

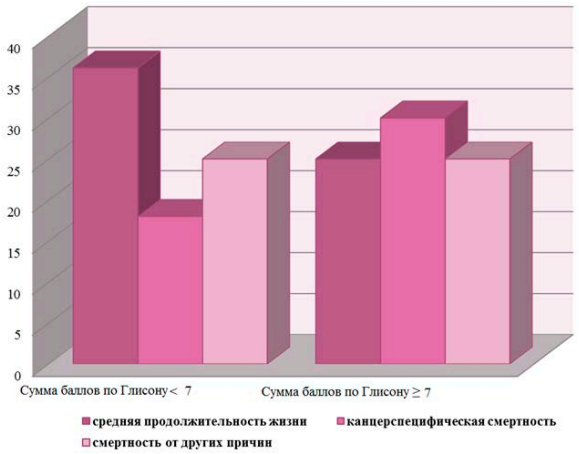

Рис.7. Характеристика выживаемости и смертности в зависимости от суммы баллов по Глисону

Выводы

В настоящее время оценка исходного уровня ПСА по-прежнему имеет важную прогностическую ценность при планировании того или иного метода лечения. Исходно высокий уровень ПСА не является критерием в отказе от возможности радикального лечения. ПСА более 30 нг/мл, является показателем к неблагоприятному прогностическому признаку, что требует более агрессивного подхода к лечению данной группы пациентов. Определение уровня ПСА по-прежнему играет ключевую роль в раннем выявлении РПЖ. На основании полученных результатов значение уровня ПСА можно использовать в клинической практике шире, в том числе для прогнозирования результатов лечения и выбора оптимальной лечебной тактики.

Сведения об авторах статьи:

Грицкевич Александр Анатольевич – к.м.н., с.н.с. отделения урологии ФГБУ «Институт хирургии им. А.В. Вишневского» Минздрава России. Адрес: 115093, г. Москва, ул. Б. Серпуховская, 27. E-mail: grekaa@mail.ru.

Мишугин Сергей Владимирович – к.м.н., зав. отделением онкоурологии ГБУЗ ГКБ № 57. Адрес: 105077, г. Москва, ул. 11-я Парковая, 32. Тел./факс: 8(495) 465-95-81. E-mail: mordovin-posylka@mail.ru.

Теплов Александр Александрович – д.м.н., профессор, зав. отделением урологии ФГБУ «Институт хирургии им. А.В. Вишневского» Минздрава России. Адрес: 115093, г. Москва, ул. Б. Серпуховская, 27. E-mail: a.a.teplov@yandex.ru.

Медведев Владимир Леонидович – д.м.н., профессор, руководитель Краевого уронефрологического центра ГБУЗ НИИ ККБ № 1 им. проф. С.В. Очаповского, зав. кафедрой урологии ГБОУ ВПО «Кубанский ГМУ» Минздрава России. Адрес: 350029, г. Краснодар, ул. 1 Мая, 167. Тел./факс (861) 252-85-91E-mail: medvedev_vl@mail.ru.

Русаков Игорь Георгиевич – д.м.н., профессор, зам. главного врача по онкологии ГБУЗ ГКБ № 57. Адрес: 105077, г. Москва, ул. 11-я Парковая, 32. Тел./факс: 8(495) 465-95-81. E-mail: igorrusakov@mail.ru.

ЛИТЕРАТУРА

1. Каприн, А.Д. Злокачественные новообразования в России в 2013 году / А.Д. Каприн, В.В. Старинский, Г.В. Петрова. – М., 2015. – С.9-15.
2. Чехонин В.П. Простатический специфический мембранный антиген и его роль в диагностике рака предстательной железы // Вопросы медицинской химии. – 2002. – № 48. – С. 31-43.
3. Prostate Specific Antigen: A Prognostic Marker of Survival in Good Prognosis Metastatic Prostate Cancer? (EORTC 30892) // Collette, L. [et al.] // Eur. Urol. – 2003. – Vol. 44. – P. 182-189.
4. Is low-grade prostatic intraepithelial neoplasia a risk factor for cancer? Prostate Cancer and Prostatic Diseases // Goeman, L. [et al.] // 2003. – Vol. 6. – P.305-310.

УДК 616-006.66
© А.А. Грицкевич, С.В. Мишугин, А.А. Теплов, В.Л. Медведев, И.Г. Русаков, 2015

А.А. Грицкевич[1], С.В. Мишугин[2], А.А. Теплов[2], В.Л. Медведев[3,4], И.Г. Русаков[2]

ФАКТОРЫ ПРОГНОЗА МЕТАБОЛИЧЕСКИХ ОСЛОЖНЕНИЙ ПРИ АНДРОГЕННОЙ ДЕПРИВАЦИИ У БОЛЬНЫХ РАКОМ ПРЕДСТАТЕЛЬНОЙ ЖЕЛЕЗЫ

[1]ФГБУ «Институт хирургии им. А.В. Вишневского» Минздрава России, г. Москва
[2]ГБУЗ «Городская клиническая больница № 57», г. Москва
[3]ГБУЗ «Научно-исследовательский институт – Краевая клиническая больница №1 им. проф. С.В. Очаповского», г. Краснодар
[4]ГБОУ ВПО «Кубанский государственный медицинский университет» Минздрава России, г. Краснодар

Цель исследования – оценка метаболических нарушений при различных режимах андрогенной депривации в лечении рака предстательной железы (РПЖ) и определение влияния побочных эффектов лечения на развитие сахарного диабета и кардиоваскулярных осложнений.

В исследование включено 96 пациентов с РПЖ, получавших разные режимы андрогенной депривации с 2009 по 2014 гг. в течение 6 месяцев: 1-я группа (n=45) получала монотерапию бусерелином, 2-я группа (n=51) – бусерелин + флутамид.

За время терапии было три летальных исхода. Средний уровень глюкозы крови увеличился в обеих группах. В первой группе возрос на 1,72%, во второй – на 2,1%. У пациентов первой группы произошло увеличение веса на 3,47% против 4,21% во второй группе.

По результатам исследования были определены классические метаболические нарушения: увеличение индекса массы тела (ИТМ) и риска ожирения, рост холестерина (ХС) и увеличение глюкозы натощак с риском развития сахарного диабета 2 типа (СД-2). Были выявлены нехарактерные черты для метаболического синдрома (МС): значительный рост «положительного» липида ХС – липопротеины высокой плотности, увеличение массы тела за счет подкожного, а не висцерального жира.

Ключевые слова: рак предстательной железы, тестостерон, ожирение, метаболический синдром.

A.A. Gritskevich, S.V. Mishugin, A.A. Teplov, V.L. Medvedev, I.G. Rusakov

PREDICTORS OF METABOLIC COMPLICATIONS OF ANDROGEN DEPRIVATION THERAPY IN PATIENTS WITH PROSTATE CANCER

Objective of the study is evaluation of metabolic disorders in various types of androgen deprivation therapy in the treatment of prostate cancer (PCa) and determination the influence of treatment side effects on the development of diabetes and cardiovascular complications.

The study included 96 patients with prostate cancer treated with different modes of androgen deprivation therapy from 2009 to 2014 for 6 months. Group 1 (n = 45) received monotherapy with buserelin. Group 2 (n = 51) – buserelin + flutamide.

There were three deaths during treatment. Average blood glucose level increased in both groups. In the first group blood glucose level increased by 1.72%. In the second group it increased by 2.1%. Weight gain was in the first group by 3.47 % vs. 4.21% in the second group.

The study determined symptoms of classic metabolic syndrome: increased body mass index (ITM), increased risk of obesity, increased cholesterol level (LDL) and increase in fasting glucose at risk of developing type 2 diabetes (T2D). Noncharacteristic features of the metabolic syndrome (MS) were revealed: a significant increase in "good" cholesterol - lipid-high-density lipoprotein, weight gain due to subcutaneous rather than visceral fat.

Key words: prostate cancer, testosterone, obesity, metabolic syndrome.

В РФ число мужчин, больных РПЖ, в 2013 г. составило 31569, тогда как в 2003 г. было выявлено 13881. При этом рост заболеваемости за 10 лет составил 122%. Несмотря на значительное увеличение числа больных с ранними формами заболевания, 48% пациентов на период выявления заболевания имеют местно-распространенные и метастатические формы рака, в лечении которых показана андрогенная депривация (АДТ) [1,2].

АДТ имеет целый ряд хорошо известных побочных эффектов, таких как приливы, потеря либидо, эректильная дисфункция (ЭД), усталость, гинекомастия, анемия и остеопороз. Данное исследование посвящено изучению метаболических осложнений, возникающих при АДТ РПЖ. Эти метаболические осложнения включают в себя ожирение, инсулинорезистентность, липидные изменения, а также ассоциацию АДТ с возникновением или прогрессированием существующих сахарного дтабета 2 типа (СД-2) и сердечно-сосудистых заболеваний (ССЗ) вплоть до развития фатальных кардиоваскулярных событий [3-10].

Цель исследования – изучение метаболических нарушений при различных режимах андрогенной депривации в лечении РПЖ и оценка влияния побочных эффектов лечения на развитие сахарного диабета и кардиоваскулярных осложнений.

Материал и методы

Проведено когортное проспективное исследование в параллельных группах больных первичным РПЖ, получающих разные схемы АДТ. Планировалось оценить негативные побочные эффекты на метаболический статус мужчин, не страдающих метаболическим синдромом (МС) и получающих разные схемы АДТ.

Таблица 1

Характеристика больных, включенных в исследование

Показатель	Группа	
	1-я (ЛГРГ) n=45	2-я (ЛГРГ + антиандрогены) n=51
Возраст, лет Средний возраст, лет	46-82 62,1	51-78 66,3
ПСА нг/мл ПСА (средний уровень)	6,1-987,4 97,2	8,3-1180 115,2
Общий тестостерон (средний уровень) норма -12-33, нмоль\л	17,2	21,2
Категория Т местной распространенности опухоли, абс. (%)		
T0/X	4 (8,9)	2 (3,9)
T1/2	3 (6,7)	4 (7,9)
T3	29 (64,4)	36 (70,6)
T4	9 (20)	9 (17,6)
Категория N распространенности опухоли, абс. (%)		
N0	13 (28,9)	12 (23,5)
N+	9 (20)	13 (25,5)
NX	23 (51,1)	26 (51)
Категория M распространенности опухоли, абс. (%)		
M0	29 (64,4)	32 (62,7)
M1	16 (35,6)	19 (37,3)

Таблица 2

Сравнительная характеристика критериев метаболического симптомокомплекса между группами до лечения

Критерий	Группа		Норма	Примечание
	1-я (ЛГРГ)	2-я (ЛГРГ+антиандроген)		
Вес, кг	83,86±10,72	86,1±10,42		
ИМТ, кг/м^2	26,56±3,21	27,05±3,25	До 25	
Объем талии (ОТ), см	93,76±5,78	95,43±5,66	< 94	Критерий МС по IDF 2005
Объем бедер (ОБ), см	91,55±3,85	90,69±2,74		
ОТ\ОБ	1,02±0,04	1,05±0,04	<1	Мужчины
АД, мм рт. ст.: Систолическое	128,78±7,72	129,49±6,96	<130	Критерий МС по IDF 2005
Диастолическое	80,24±5,4	80,69±5,16	<85	Критерий МС по IDF 2005
Глюкоза, ммоль/л	4,64±0,6	4,78±0,71	3,3-5,5	<5,6 ммоль/л для исключения МС по IDF 2005
Холестерин, ммоль/л	5,12±0,74	5,27±0,69	3,3-5,2	
ХС-ЛПВП, ммоль/л	1,23±0,22	1,17±0,3	1,03-2,6	>1,03 ммоль/л для исключения МС по IDF 2005
ХС-ЛПНП, ммоль/л	3,62±0,42	3,77±0,48	0-3,7	
Триглицериды, моль/л	1,45±0,24	1,53±0,26	0,1-1,7	<1,7 ммоль/л для исключения МС по IDF 2005
Тестостерон общий, нмоль/л	17,16±6,88	21,17±7,4	12-33	Согласно рекомендациям ISSAM 2005
Эстрадиол, пмоль/л	108,34±13,24	114,12±14,13	20-240	Мужчины
ПСА, нг/мл	97,2±178,33	115,22±177,33	0-4	

Оценивалось влияние острого андрогенного дефицита на возникновение классического МС. Изучалось влияние АДТ на антропометрические и биохимические изменения, а также на риск возникновения СД-2 и ССЗ.

В исследование включено 96 пациентов с РПЖ, наблюдавшихся и проходивших лечение в Институте хирургии им. А.В. Вишневского, ГКБ № 57 г. Москвы и КОД №1г. Краснодара с 2009 по 2014 годы. Препараты лютеинизирующего гормона рилизинг-гормона (ЛГРГ) были представлены бусерелином в дозировке 3,75 мг. Больные были разделены на 2 группы: 1-я группа (n=45) получала монотерапию бусерелином, 2-я группа (n=51) – бусерелин + флутамид. Краткая характеристика больных представлена в табл. 1.

Возраст больных колебался от 46 до 82 лет (средний возраст – 64,2 года). Средний уровень ПСА составил 106,2 нг/мл. В табл. 2 представлены критерии метаболического симптомокомплекса до лечения.

Результаты и обсуждение

Больные 1-й группы получали бусерелин 3,75 мг 1 раз в 28 дней внутримышечно. Больные второй группы получали бусерелин 3,75 мг 1 раз в 28 дней внутримышечно + флутамид 250 мг 3 раза в день перорально ежедневно в течение 6 месяцев.

В процессе лечения 5 больных покинули исследование. В 1-й группе один больной пропустил введение препарата и один – по причине острого инфаркта миокарда (ОИМ) с летальным исходом. Во 2-й группе выбыло 3 больных по причине тромбоэмболии легочной артерии (ТЭЛА) (1), ОИМ (1) с летальными исходами и из-за развития первичного кастрационно-резистентного рака предстательной железы (КРРПЖ) (1). Данные по нефатальным кардиоваскулярным событиям (7 случаев) приведены в табл. 3.

Таблица 3

Характеристика кардиоваскулярных событий на фоне гормонотерапии

Кардиоваскулярные события	Группа	
	1-я	2-я
Общее количество (смертельные случаи), абс. (%)	4 (1)	6 (2)
Количество больных, абс. (%)	4 (9,3%)	5 (10,4%)
Типы событий (летальность), абс. (%)		
Сердечная недостаточность	1 (0)	2 (0)
Острый инфаркт миокарда	1 (1)	1 (1)
ОНМК	1 (0)	1 (0)
Венозные осложнения	1 (0)	2 (1)
Осложнения, не входящие в конечный результат осложнения *	5	7

* События, не соответствующие конечному результату осложнения: неишемические загрудинные боли (n=3); симптомы, которые могут свидетельствовать о застойной сердечной недостаточности или венозной тромбоэмболии (одышка или отеки ног) (n=2); фибрилляции предсердий, гипертонические кризы, неэмболические заболевания периферических сосудов (n=4); транзиторная ишемическая атака (n=1) и др. (n=2).

Таблица 4

Основные факторы осложнений МС после 6 месяцев АДТ

Группа	Количество больных, n	Средний уровень до лечения	Средний уровень после лечения	Среднее значение изменения	%
Глюкоза, ммоль/л					
1-я	43	4,66±0,6	4,74±0,65	0,08	1,72
2-я	48	4,79±0,71	4,89±0,75	0,1	2,1
ХС, ммоль/л					
1-я	43	5, 13±0,74	5,51±0,83	0,38	7,4
2-я	48	5,26±0,68	5,67±0,87	0,41	7,8
ХС-ЛПВП, ммоль/л					
1-я	43	1,22±0,22	1,35±0,16	0,13	10,7
2-я	48	1,17±0,31	1,32±0,20	0,15	12,8
Вес, кг					
1-я	43	82,91±9,98	85,79±11,39	2,88	3,47
2-я	48	85,92±10,18	89,54±10,18	3,62	4,21
Систолическое АД, мм рт.ст.					
1-я	43	128,49±7,46	129,35±8,02	0,86	0,67
2-я	48	129,29±6,76	130,40±7,59	1,11	0,86
Диастолическое АД, мм рт.ст.					
1-я	43	80,14±5,26	82,67±6,09	2,53	3,16
2-я	48	80,65±5,05	83,65±5,80	3	3,72

За время гормональной терапии средний уровень глюкозы крови увеличился в обеих группах: в 1-й группе – на 1,72%, во второй группе – на 2,1%. У 5 больных, у которых на начало лечения было нарушение толерантности к глюкозе (НТГ), через 6 месяцев лечения был диагностирован СД-2. Средняя концентрация ХС увеличилась в обеих группах лечения: в 1-й группе на 7,4% против 7,8% во 2-й. Несмотря на увеличение общего ХС произошло и увеличение средних значений ХС-ЛПВП в обеих группах, рост липида в обеих группах превысил

10%. В 1-й и во 2-й группах на 10,7% и на 12,8% соответственно. По истечении 6 месяцев произошло увеличение веса больных в обеих группах: в 1-й группе на 3,47% против 4,21 % во 2-й. На уровне предварительного анализа было видно одновременное увеличение ОТ и ОБ в обеих группах. Примечательно, что отсутствовало изменение показателей ОТ/ОБ, что не характерно для классического МС. Систолическое АД в обеих группах практически не изменилось. Отмечен незначительной рост в пределах 1 %: в 1-й группе – на 0, 67% против 0,86% во 2-й группе. Однако отмечено значимое увеличение пульсового АД в обеих группах: в 1-й группе на 3,16%, во 2-й – на 3,72 %. Динамика показателей приведена в табл. 4.

Заключение

Выявлены нехарактерные черты для МС: значительный рост «положительного» липида ХС-ЛПВП, увеличение массы тела за счет подкожного, а не висцерального жира, а также отсутствие отрицательного влияния вышеперечисленных негативных симптомов на систолическое АД и незначительное влияние на диастолическое АД. Подтверждается наличие отличительных критериев классического МС с метаболическими изменениями в результате острого андрогенного дефицита.

Выводы

1. Метаболические изменения, возникающие при остром андрогеном дефиците, отличается от классического метаболического синдрома.
2. Андрогенная блокада в обеих группах значительно повышает уровень липопротеинов высокой плотности.
3. Непрерывная андрогенная блокада в течение 6 месяцев у больных с РПЖ в обеих группах повышает уровень глюкозы натощак и увеличивает количество больных с нарушенной толерантностью к глюкозе. Оба режима гормонотерапии повышают риск развития сахарного диабета 2 типа.
4. Количество кардиоваскулярных событий, включая фатальные, в обеих группах практически не отличалось.

Сведения об авторах статьи:

Грицкевич Александр Анатольевич – к.м.н., с.н.с. отделения урологии ФГБУ «Институт хирургии им. А.В. Вишневского» Минздрава России. Адрес: 115093, г. Москва, ул. Б. Серпуховская, 27. E-mail: grekaa@mail.ru.

Мишугин Сергей Владимирович – к.м.н., зав. отделением онкоурологии ГБУЗ ГКБ № 57. Адрес: 105077, г. Москва, ул. 11-я Парковая, 32. Тел./факс: 8(495) 465-95-81. E-mail: mordovin-posylka@mail.ru.

Теплов Александр Александрович – д.м.н., профессор, зав. отделением урологии ФГБУ «Институт хирургии им. А.В. Вишневского» Минздрава России. Адрес: 115093, г. Москва, ул. Б. Серпуховская, 27. E-mail: a.a.teplov@yandex.ru.

Медведев Владимир Леонидович – д.м.н., профессор, руководитель Краевого уронефрологического центра ГБУЗ НИИ ККБ № 1 им. проф. С.В. Очаповского, зав. кафедрой урологии ГБОУ ВПО «Кубанский ГМУ» Минздрава России. Адрес: 350029 г. Краснодар, ул. 1 мая, 167. E-mail: medvedev_vl@mail.ru.

Русаков Игорь Георгиевич – д.м.н., профессор, зам. главного врача по онкологии ГБУЗ ГКБ № 57. Адрес: 105077, г. Москва, ул. 11-я Парковая, 32. Тел./факс: 8(495) 465-95-81. E-mail: igorrusakov@mail.ru.

ЛИТЕРАТУРА

1. Каприн, А.Д. Злокачественные новообразования в России в 2013 году / А.Д. Каприн, В.В. Старинский, Г.В. Петрова. – М., 2015. – С.9-15.
1. Contemporary role of androgen deprivation therapy for prostate cancer/ Pagliarulo, V. [et al.] // Eur. Urol. – 2012. – Vol. 61. – P. 11-25.
2. Changes in bone mineral density and body composition during initial and long-term gonadotropin-releasing hormone agonist treatment for prostate carcinoma/ Lee, H. [et al.] // Cancer. – 2005. – Vol. 104. – P. 1633-1637.
3. Impact of androgen deprivation therapy on cardiovascular disease and diabetes/ Alibhai, S.M. [et al.] // J. Clin. Oncol. – 2009. – Vol. 27. – P. 3452-3458.

УДК 616.617. – 072.2
© Б.Г. Гулиев, А.М. Загазежев, Т.Х. Ал-Аттар, К.О. Шарвадзе, С.Я. Дорофеев, 2015

Б.Г. Гулиев, А.М. Загазежев, Т.Х. Ал-Аттар, К.О. Шарвадзе, С.Я. Дорофеев

РЕКАНАЛИЗАЦИЯ ВЕРХНИХ МОЧЕВЫХ ПУТЕЙ ПРИ ОБСТРУКЦИИ МОЧЕТОЧНИКОВ

ГБОУ ВПО «Северо-Западный государственный медицинский университет им. И.И. Мечникова», г. Санкт-Петербург

Цель исследования – изучить результаты паллиативного дренирования верхних мочевых путей (ВМП). Паллиативное дренирование ВМП выполнено 609 больным с обструкцией мочеточников различного генеза. Из них у 574 (84,5%) пациентов диагностированы онкологические заболевания, у 35 (25,5%) – рецидивные протяженные стриктуры мочеточников. Ввиду тяжелого состояния больных из-за прогрессирования онкологического заболевания и невозможности восстановления проходимости мочеточника применялись различные методы паллиативного дренирования верхних мочевых путей.

Пункционная нефростомия выполнена у 365 (60,0%), стентирование мочеточника – у 182 (29,9%), эндопротезирование – у 48 (7,8%) и нефровезикальное шунтирование – у 14 (2,3%) больных. Полученные результаты показали, что наиболее оптимальными являются внутренние методы дренирования ВМП при опухолевых обструкциях мочеточников.

Ключевые слова: мочеточник, обструкция, стентирование, эндопротезирование, нефровезикальное шунтирование.

B.G. Guliev, A.M. Zagazezhev, T.H. Al-Attar, K.O. Sharvadze, S.Ja. Dorofeev

RECANALIZATION OF THE UPPER URINARY TRACT IN OBSTRUCTION OF THE URETERS

The aim of the research is to study results of palliative drain of upper urinary tract. Palliative drain of upper urinary tract was performed in 609 patients with ureteral obstruction. 574 (84,5%) patients had oncologic diseases, 35 (25,5%) patients had recurrent ureteral strictures. Considering the grave condition of patients as a result of progressing oncological disease and inability to restore ureter patency, different methods of palliative treatment have been used.

Percutaneous nephrostomy was performed in 365 (60,0%), ureter stenting in 182 (29,9%), endoprosthesis replacement in 48 (7,8%) and nephrovesical bypass in 14 (2,3%) patients. The obtained results show that using internal drain methods we managed to achieve better medical and social patient rehabilitation in case of tumor ureter obstruction.

Key words: ureter, obstruction, stent, endoprosthesis, nephrovesical bypass.

Частой причиной нарушения уродинамики верхних мочевых путей (ВМП) и постренальной олигоанурии являются опухоли органов малого таза [1,2]. Тяжелое соматическое состояние пациентов, распространенность онкологического заболевания не всегда позволяют выполнить радикальную операцию или провести химиолучевую терапию. Использование различных методов отведения мочи из почек позволяет улучшить самочувствие этих больных и продлить им жизнь. Наиболее простым способом дренирования ВМП является чрескожная пункционная нефростомия (ЧПНС) [2,3]. Ее отрицательной стороной являются постоянный наружный дренаж, необходимость ухода за ним и его периодическая замена. Биосовместимые мочеточниковые стенты из полиуретана и никелида титана позволяют обеспечить внутреннее дренирование ВМП в течение длительного времени [2,4-6]. Практический интерес представляют нефровезикальные шунты, используемые для подкожного обходного дренирования ВМП [7-9].

Материал и методы

С 2004 по 2015 годы в клинике урологии СЗГМУ имени И.И. Мечникова 609 больным с обструкцией ВМП, обусловленной новообразованиями органов малого таза и рецидивными протяженными сужениями мочеточников, выполнено паллиативное дренирование ВМП. Мужчин было 277 (45,5%), женщин – 332 (54,5%). Возраст их колебался от 28 до 76 лет, в среднем составил 52,4±8,6 года. Основной причиной обструкции ВМП у 574 (84,5%) наблюдаемых нами больных были опухоли органов малого таза. У остальных 35 (25,5%) пациентов были диагностированы рецидивные протяженные стриктуры мочеточников после неоднократных безуспешных реконструктивных операций на ВМП. Одностороннее нарушение уродинамики диагностировано у 395 (64,9%), двухстороннее – у 214 (35,1%) больных. Нарушение функции почек наблюдалось у 510 (83,7%) больных, из них у 124 (24,3%) была выявлена латентная стадия, у 315 (61,8%) – компенсированная и у 71 (13,9%) интермиттирующая стадия хронической почечной недостаточности (ХПН). Рак мочевого пузыря диагностирован у 91 (14,9%) больного, женских половых органов – у 252 (41,4%), прямой или сигмовидной кишки – у 171 (28,1), простаты – у 59 (9,6%) больных. У одной (0,1%) пациентки была болезнь Бурневилля – Прингла и показанием к дренированию стало нарушение уродинамики. Причины обструкции ВМП и используемые методы дренирования ВМП приведены в таблице.

Таблица

Характер методов дренирования верхних мочевыводящих путей, выполненных больным с обструкцией мочеточников

Причины обструкции мочеточников	Метод дренирования			
	ЧПНС	мочеточниковый стент	нитиноловый эндопротез	нефровезикальный шунт
Рак мочевого пузыря	75	16	–	–
Опухоли женских половых органов	152	84	9	7
Рак прямой или сигмовидной кишок	96	67	4	4
Рак предстательной железы	42	15	–	2
Болезнь Бурневилля-Прингла	–	–	1	–
Протяженные облитерации мочеточника	–	–	34	1
Всего…	365	182	48	14

Ввиду тяжелого состояния больных из-за прогрессирования онкологического заболевания и невозможности восстановления проходимости ВМП после неоднократных реконструктивных операций на мочеточнике (34 пациента) применялись различные методы реканализации ВМП.

ЧПНС выполнена у 365 (60,0%), стентирование мочеточника – у 182 (29,9%), эндопротезирование – у 48 (7,8%) и нефровезикальное шунтирование – у 14 (2,3%) больных.

Результаты и обсуждение

У 240 (65,7%) больных ЧПНС выполняли под комбинированным ультразвуковым и

рентгенологическим контролем, у 125 (34,3%) – только под ультразвуковым наведением. В 321 (87,9%) случае проводилось дренирование одной почки, в 44 (12,1%) случаях – обеих почек. Дренирование обеих почек проводилось у тех онкологических больных, у которых после ликвидации явлений азотемии была возможность проведения химиолучевой терапии или реконструктивной операции. У тяжелых пациентов с неблагоприятным прогнозом дренировали только одну наиболее функционально сохранную почку. Считаем, что у этих больных нет необходимости в пункционной нефростомии с обеих сторон, так как она не увеличивает выживаемость, а пациент в оставшееся время обрекается на жизнь с двумя наружными дренажами.

Стентирование мочеточника выполнено у 182 (29,9%) больных. В 154 (84,6%) случаях стент устанавливали ретроградным, в 28 (15,4%) – антеградным доступом. После стентирования ВМП 92 (50,5%) пациента были более подробно обследованы нами в течение 3 месяцев. С целью определения оптимальных сроков использования стентов при обструкции мочеточников и установления критериев, влияющих на их функцию, каждые 4 недели этим больным проводились клинические и ультразвуковые исследования. Учитывали возраст, пол пациентов, размеры используемых стентов, локализацию и протяженность обструкции мочеточника, дооперационный уровень креатинина и стадию гидронефроза до и после дренирования почки. Нарушением функции стента в течение 3 месяцев считали его окклюзию за период наблюдения, проявляющуюся частым и выраженным болевым синдромом, обострениями хронического пиелонефрита (ХП) и персистирующим гидронефрозом. У больных с единственной почкой признаками ухудшения проходимости стента являлись олигурия с нарастанием явлений ХПН. Для минимизации влияния пузырно-мочеточникового рефлюкса через стент на определение степени гидронефроза всем больным ультразвуковое исследование почек выполняли при пустом мочевом пузыре. Результаты стентирования в течение 3 месяцев в зависимости от различных изучаемых предоперационных критериев показали, что при опухолевой обструкции мочеточников такие показатели, как пол больных, наличие болей до стентирования, локализация и протяженность обструкции мочеточника, на функцию стента достоверно не влияли. При использовании стентов 6 и 7 Шр результаты нарушения их проходимости были практически одинаковыми (38,2% и 37,5 %), а при стенте 4,7 Шр этот показатель составил 50,0 %, однако достоверной разницы не было. Среди изучаемых критериев на результаты стентирования достоверно влияли дооперационная стадия гидронефроза и уровень содержания креатинина крови. Так, у пациентов с нормальной функцией стента в течение 3 месяцев средний уровень креатинина составил 168±15 мкмоль/л, а при нарушении его проходимости – 292±28 мкмоль/л ($p<0,05$). Повышенное содержание креатинина отмечалось у пациентов с выраженной стадией гидронефроза и с высоким процентом нарушения функции стента ($p<0,05$), которая через 3 месяца была нормальной только у 55 (59,8%) больных. При дальнейшем наблюдении результаты дренирования ухудшались у 30 (30,8%) через 4 месяца и у 12 (13,0%) пациентов спустя 5 месяцев. Таким образом, после стентирования мочеточников у онкологических больных с обструктивной уропатией в течение 3 – 5 месяцев в большинстве случаев (до 87,0%) происходит нарушение функции стентов. Поэтому вопрос о замене стента должен ставиться через 3 месяца после его установки.

Эндопротезирование мочеточника нами выполнено 48 больным. У 34 из них показаниями к данной операции были рецидивные сужения ВМП, а у 14 – опухолевые обструкции мочеточников. У 22 пациентов были диагностированы протяженные сужения брюшного отдела мочеточника, у 7 – пиелоуретерального сегмента почки (ПУС), у 4 – мочеточника пересаженной почки и у одного образовалась стриктура уретерокаликоанастомоза после операции Нейверта. Причиной стеноза мочеточника у 5 больных была опухоль прямой кишки, у 8 – рак шейки матки. У больной с нарушением уродинамики ВМП из-за сдавления ангиолипоматозными узлами (болезнь Бурневилля-Прингла), металлический протез был установлен в пиелоуретеральном сегменте (ПУС) единственной правой почки. У 43 больных устанавливали отечественный эндопротез фирмы «МИТ», а у 5 дренирование ВМП осуществляли стентом Memokath. Антеградно эндопротез был установлен 10 (20,8%), а ретроградно – 38 (79,2%) больным. За время наблюдения (от 6 до 65 месяцев) результаты эндопротезирования у 35 (72,9%) больных были хорошими, у 10 (20,8%) – удовлетворительными, только в 3 (6,3%) случаях – неудовлетворительными. Неудовлетворительные результаты были связаны с обструкцией эндопротеза пролиферативной тканью через 8, 12 и 18 месяцев после операции. Выполнена уретероскопия с реканализацией нитинолового стента. За период наблюдения 6 из 14 он-

кологических пациентов умерли от прогрессирования опухолевого заболевания. Двум больным была выполнена нефрэктомия: в одном случае по поводу гнойного пиелонефрита, а в другом – из-за отсутствия функции трансплантированной почки. В отдаленные сроки у больной с болезнью Бурневилля-Прингла наблюдалась обструкция ВМП вследствие сдавления мочеточника увеличивающимися ангиолипоматозными узлами, расположенными ниже ранее установленного в ПУС эндопротеза. Поэтому ретроградно был установлен второй нитиноловый стент в верхнюю треть правого мочеточника.

Нефровезикальное обходное шунтирование мы произвели 14 (2,3%) больным. У 2 (14,2%) был использован Detour шунт 27 Шр, а у 12 (85,8%) – нефровезикальный стент 8 Шр. Данное вмешательство является новым высокоэффективным методом внутреннего восстановления пассажа мочи на длительный срок при обструкции мочеточников любого генеза. Относительным противопоказанием к нему является малая емкость МП и непроходимость уретры. Использование подобного метода отведения мочи из почки позволило избавить данного пациента от необходимости постоянно жить с нефростомическим дренажем и улучшить его социальную реабилитацию.

Заключение

Различные способы паллиативного дренирования ВМП позволяют продлить жизнь онкологическим больным с опухолевой обструкцией мочеточников. Из них наиболее часто выполняется ЧПНС, которая является эффективным и малотравматичным способом дренирования почки. К преимуществам внутренних методов дренирования ВМП можно отнести отсутствие свищей и наружных дренажей, сравнительно лучшее качество жизни больных.

Сведения об авторах статьи:

Гулиев Бахман Гидаятович – д.м.н., профессор кафедры урологии ГБОУ ВПО СЗГМУ им. И.И. Мечникова. Адрес: 191015, г. Санкт-Петербург, ул. Кирочная, 41. E-mail: gulievbg@mail.ru.

Загазежев Анзор Музамедович – аспирант кафедры урологии ГБОУ ВПО СЗГМУ им. И.И. Мечникова. Адрес: 191015, г. Санкт-Петербург, ул. Кирочная, 41.

Ал-Аттар Талат Хасанович – к.м.н., врач-уролог СПб ГБУЗ «Городская многопрофильная больница №2». Адрес: 194354, Санкт-Петербург, Учебный переулок, 5.

Шарвадзе Кахо Отариевич – к.м.н., доцент кафедры урологии ГБОУ ВПО СЗГМУ им. И.И. Мечникова. Адрес: 191015, г. Санкт-Петербург, ул. Кирочная, 41.

Дорофеев Сергей Яковлевич – к.м.н., врач-уролог СПб ГБУЗ «Городская многопрофильная больница №2». Адрес: 194354, Санкт-Петербург, Учебный переулок, 5.

ЛИТЕРАТУРА

1. Стриктуры мочеточников у больных раком шейки матки / Е.Г. Новикова [и др.] //Российский онкологический журнал. – 2009. – № 3. – С. 28-34.
2. Комяков, Б.К. Реканализация верхних мочевых путей / Б.К. Комяков, Б.Г. Гулиев. – СПб.: Диалект, 2011. – 224 с.
3. Percutaneous urinary drainage and ureteric stenting in malignant disease / Allen D.J. [et al.] //Clinical Oncology. – 2010. – Vol. 22. – P. 733-739.
4. Ganatra, A.M. The management of malignant ureteral obstruction treated with ureteral stents / A.M. Ganatra, K.R. Loughlin //J. Urol. – 2005. – Vol. 174, № 6. – P. 2125-2128.
5. Гулиев, Б.Г. Результаты эндопротезирования мочеточника нитиноловыми стентами / Б.Г. Гулиев, А.М. Загазежев // Эндоскопическая хирургия. – 2013. – № 2. – С. 34-38.
6. Metal stents: a new treatment of malignant ureteral obstruction / G.A. Barbalias [et al.] //J. Urol. – 1997. – Vol.158, №1. – P. 54.
7. The detour extra-anatomic stent – a permanent solution for benign and malignant ureteric obstruction? / S.N. Lloyd [et al.] //Eur. Urol. – 2007. – Vol. 52. – P. 193-198.
8. Pyelovesical bypass graft for palliative management of malignant ureteric obstruction: Optimizing the technique by percutaneous access to the bladder using a split Amplatz sheath / A. Aminsharifi [et al.] // Urology – 2010. – Vol. 76. – P. 993-995.
9. Muller C.O. Long-term outcome of subcutaneous pyelovesical bypass in extended ureteral stricture after renal transplantation / C.O. Muller, P. Meria, F. Desgrandchamps //J. Endourol. – 2011. – Vol. 25, № 8. – P. 1389-1392.

УДК 616-006.694
© С.А. Замятнин, А.В. Цыганков, А.Т. Салсанов, И.С. Ялфимов, А.В. Сергеев, 2015

С.А. Замятнин, А.В. Цыганков, А.Т. Салсанов, И.С. Ялфимов, А.В. Сергеев

ХИРУРГИЧЕСКОЕ ЛЕЧЕНИЕ БОЛЬНЫХ ПОЧЕЧНО-КЛЕТОЧНЫМ РАКОМ, ОСЛОЖНЕННЫМ ВЕНОЗНОЙ ОПУХОЛЕВОЙ ИНВАЗИЕЙ

ГБОУ ВПО «Северо-Западный государственный медицинский университет им. И.И. Мечникова» Минздрава России, г. Санкт-Петербург

Цель исследования – изучить результаты лечения больных раком почки, осложненным венозным опухолевым тромбозом. В исследование включены 215 больных раком почки с интралюминальной опухолевой инвазией. Хирургическое вмешательство было произведено 198 (92,1%) пациентам. В 17 (7,9%) случаях оперативное лечение не выполнялось вследствие наличия противопоказаний.

Интраоперационная смертность составила 0,9% (2 больных), в раннем послеоперационном периоде умер 1 (0,5%) пациент. В 15 (7,0%) случаях отмечены послеоперационные осложнения: тромбоз вен нижних конечностей, тромбоэмболия мелких ветвей легочной артерии, пневмония, нагноение послеоперационной раны, забрюшинная гематома.

Таким образом, нефрэктомия с тромбэктомией является единственным радикальным методом лечения опухолевых тромбов при раке почки.

Ключевые слова: рак почки, опухолевая венозная инвазия, тромбэктомия, нефрэктомия.

S.A. Zamjatnin, A.V. Tsygankov, A.T. Salsanov, I.S. Yalfimov, A.V. Sergeev

SURGICAL TREATMENT OF PATIENTS WITH RENAL CELL CANCER, COMPLICATED WITH VENOUS TUMOR INVASION

The aim of the research is to examine the results of treatment of patients with renal cell carcinoma complicated with venous tumor thrombosis. The study included 215 patients with renal cancer with intraluminal tumor invasion. Surgery was performed in 198 (92.1%) patients. In 17 (7.9%) cases, surgical treatment was not carried out due to the presence of contraindications.

Intraoperative mortality was 0.9% (2 patients), in the early postoperative period 1 patient (0.5%) died. In 15 (7.0%) cases the following postoperative complications were noted: venous thrombosis of the lower extremities, thromboembolism of small branches of the pulmonary artery, pneumonia, postoperative wound festering, retroperitoneal hematoma.

Thus, nephrectomy with thrombectomy is the only radical treatment of tumor thrombi in renal cancer.

Key words: kidney cancer, tumor venous invasion, thrombectomy, nephrectomy.

Рак почки является одной из разновидностей опухолей, характеризующихся распространением неопластического процесса по просвету венозных сосудов [1,2]. Поэтапно захватывается вначале внутриорганная сеть с последующим прорастанием опухоли через почечную вену в просвет нижней полой вены [2,3]. По данным большинства исследователей, опухолевые массы в просвете нижней полой вены выявляются у 4-10% больных раком почки, а у одной трети из них на момент постановки диагноза выявляются отдаленные метастазы [4,5].

Наличие венозного опухолевого тромбоза значительно затрудняет диагностику и особенно лечение этой группы больных. До 70-х годов прошлого столетия больные, у которых выявлялась опухолевая венозная инвазия, считались инкурабельными вследствие большого количества осложнений при их лечении и низкой продолжительности жизни. И только за последние десятилетия стали появляться публикации об успешных операциях у этой группы больных, а их пятилетняя выживаемость стала превышать 30% [6,7,8].

Удаление опухоли оперативным путем является единственным радикальным методом лечения почечно-клеточного рака, осложненного опухолевым венозным тромбозом [1, 8]. Однако в связи со сложностью и трудоемкостью высоким риском развития осложнений и необходимостью междисциплинарного подхода мировой опыт подобных операций относительно небольшой. Наибольшее количество клинических наблюдений представлено в работах Blute M.L. et al., анализирующих 540 больных, которые были оперированы в различных клиниках США в период с 1970 по 2000 годы [9]. В Европе наиболее крупным представляется исследование Roos F.C. et al., суммирующее 175 операций, выполненных в нескольких клиниках Германии [10]. В нашей стране подобные оперативные вмешательства кроме нашей клиники выполняются в единичных многопрофильных центрах. Российский онкологический научный центр им. Н.Н. Блохина Минздрава России приводят 30-летнюю серию наблюдений 227 больных [11].

Материал и методы

В период с 1998 по 2015 годы в нашей клинике наблюдалось 215 больных раком почки с интралюминальной опухолевой инвазией. Мужчин было 131 (60,9%), женщин 84 (39,1%). Возраст больных колебался от 34 до 85 лет и в среднем составил 62,3 года. В 117 (54,4%) случаях опухолевый венозный тромб располагался в подпеченочном сегменте нижней полой вены. У 86 (40,0%) пациентов тромб достигал ретропеченочного сегмента нижней полой вены. В остальных 12 (5,6%) случаях опухолевые массы достигали полость правого предсердия и пролабировали в него.

У 104 (48,4%) больных раком почки, осложненным венозным опухолевым тромбозом, на момент постановки диагноза не было выявлено метастатического поражения регионарных лимфатических узлов. В остальных 111 (51,6%) случаях имелась диссеминация опухоли в один или более регионарный лимфатический узел (N1-2). Несмотря на то, что у большинства наблюдаемых нами больных – 144 (67,0%) пациента – при обращении в клинику не было выявлено отдаленных метастазов, у одной трети – 71 (33,0 %) из них на момент постановки диагноза уже имелись признаки диссеминации опухолевого процесса. Определялись преимущественно солитарные и единичные метастазы – 57 (80,3%) случаев. Наиболее частой локализацией метастатического поражения являлись легкие и костный скелет – 47 (66,2%) больных.

Хирургическое вмешательство было произведено 198 (92,1%) пациентам раком почки с опухолевым венозным тромбозом. В 17 (7,9%) случаях оперативное лечение не выполнялось

вследствие наличия абсолютных противопоказаний к оперативному лечению и/или выявленных множественных отдаленных метастазов.

В тех случаях, когда опухолевый тромб локализовался в перирональном отделе нижней полой вены, выполнялось ее краевое отжатие с удалением почечной вены – 69 (32,1%) больных (в двух случаях лапароскопическим доступом). При невозможности выполнения краевого отжатия нижней полой вены вследствие распространенности тромба производились поперечное отжатие полой вены, венокаватомия, краевая резекция вены с удалением тромба – 90 (41,9%) случаев. Одному (0,5%) больному, у которого опухолевый процесс исходил из правой почки, а опухолевый тромб полностью обтурировал венозный просвет, была выполнена перевязка брюшного отдела нижней полой вены. Нефрэктомия с тромбэктомией в условиях искусственного кровообращения выполнена 3 (1,4%) пациентам, у которых опухолевые массы выполняли просвет правого предсердия.

Тромбэктомия с отжатием нижней полой вены выше диафрагмы выполнялась тем больным, у которых краниальный отдел тромба распространялся выше печеночных вен, но не пролабировал в полость правого предсердия – 33 (15,3%) случая. Важным моментом при выполнении операции является сторона поражения. В случае первичной локализации опухоли в левой почке использовался трансдиафрагмальный доступ к внутриперикардиальному отделу нижней полой вены, предложенный М.И. Давыдовым [13]. При опухоли правой почки нами применялся модифицированный хирургический доступ к интраперикардиальному опухолевому тромбу.

Суть указанного способа заключается в следующем. Вскрывают грудную клетку, забрюшинное пространство и брюшную полость единым разрезом в VIII межреберье от средней подключичной линии до пупка. Кишку отводят медиально, выделяют правую почку с опухолью и почечной ножкой. Для соблюдения аблации первично перевязывают почечную артерию. Прошивают правую почечную вену с тромбом и отсекают правую почку с опухолью. Следующим этапом выделяют брюшной отдел нижней полой вены от места бифуркации до печеночных вен, мобилизуют левую почечную вену и поясничные вены. Затем на нижнюю полую вену накладывают турникеты, первый – ниже правой почечной вены, а второй - под печеночными венами. Рассекают диафрагму по линии резекции ребра (в VIII межреберье). Правое легкое отводят кверху и медиально. Вскрывают перикард. Пережимают мобилизованные ранее левую почечную вену и поясничные вены, а также первый турникет. На грудной отдел нижней полой вены выше опухолевого тромба накладывают сосудистый зажим, вскрывают ее просвет ниже второго турникета. Применив описанный хирургический доступ, опухолевый тромб эвакуируют через вскрытый просвет нижней полой вены в брюшном отделе ниже второго турникета, пережимают второй турникет и снимают зажим с ее грудного отдела. Дефект нижней полой вены ушивают, после чего снимают оба турникета, в результате чего открывается кровоток по левой почечной вене и поясничным венам. Рану послойно ушивают.

Результаты и обсуждение

В послеоперационном периоде больные получали антибактериальную и симптоматическую терапию. Интраоперационная смертность составила 0,9% (2 больных), в раннем послеоперационном периоде умер 1 (0,5%) пациент. Причиной смерти в этих случаях послужила тромбоэмболия легочной артерии фрагментами опухолевого тромба и сердечная недостаточность. В 15 (7,0%) случаях отмечены следующие послеоперационные осложнения: тромбоз вен нижних конечностей, тромбоэмболия мелких ветвей легочной артерии, пневмония, нагноение послеоперационной раны, забрюшинная гематома.

Риск прогрессирования онкологического процесса был высоким во всех оперированных группах. Прогрессия заболевания преимущественно проявлялась в виде появления отдаленных метастазов, и в редких случаях развивался местный рецидив – 8 (3,7%) больных. Онкологический процесс реже прогрессировал у тех больных, у которых рак почки ограничивался инвазией в почечную вену и перирональный сегмент нижней полой вены. Наибольшее количество метастазов выявлено у пациентов с интралюминальной опухолевой инвазией, у которых тромб достигал печеночных вен и распространялся выше.

Несмотря на большое количество больных, у которых в течение первого года было зарегистрировано прогрессирование онкологического процесса, выживаемость во всех группах была выше 70%. Это обусловлено тем, что у большинства пациентов прогрессия выявлялась через 8-24 месяца после перенесенной операции.

В литературе встречаются публикации, в которых описаны методики удаления высоких опухолевых тромбов с помощью баллонных катетеров и других подобных инструментов. Однако отчетливые недостатки этих спо-

собов тромбэктомии привели к необходимости разработки других, альтернативных методов. Ряд авторов считают, что при высоких тромбах объем операции должен включать мобилизацию печени или подключение аппарата искусственного кровообращения (АИК) [13], что позволяет уменьшить объем кровопотери и иметь полный контроль над нижней полой веной во время удаления тромботических масс. Использование АИК при удалении наддиафрагмальных опухолевых тромбов в европейских странах является распространенным методом лечения этой группы больных [14]. Однако вопреки мнению многих европейских и американских ученых ряд авторов считают, что в случаях, когда тромб не достигает полости предсердия, нет необходимости использования АИК. В этих случаях используется метод кратковременного наддиафрагмального пережатия грудного отдела нижней полой вены. Свой метод выделения и пережатия грудного отдела нижней полой вены, получивший наибольшее распространение в нашей стране, предложил М.И. Давыдов [12].

В нашей клинике данный метод широко используется при лечении больных с высоким опухолевым тромбозом, исходящим из левой почки. В тех случаях, когда имеется первичное опухолевое поражение правой почки, на наш взгляд, целесообразно использовать широкий торакофренолюмботомический доступ в VIII межреберье, который позволяет широко раскрыть грудную клетку, мобилизовать грудной отдел нижней полой вены и обеспечить доступ к полости правого предсердия.

Заключение

Нефрэктомия с тромбэктомией является единственным радикальным методом лечения опухолевых тромбов при раке почки. Использование аппарата искусственного кровообращения в случаях внутрипредсердной опухолевой инвазии позволяет значительно снизить возможность фатальной интраоперационной тромбоэмболии опухолевыми массами во время вмешательства на открытом сердце и обеспечивает радикальность хирургического лечения. У тех больных, у которых опухолевый тромб располагается выше диафрагмы, но не пролабирует полость правого предсердия, целесообразно использовать методику наддиафрагмального пережатия грудного отдела нижней полой вены.

Сведения об авторах статьи:

Замятнин Сергей Алексеевич – к.м.н., ассистент кафедры урологии ГБОУ ВПО СЗГМУ им. И.И. Мечникова Минздрава России, врач-уролог ГБУЗ «Городская многопрофильная больница №2». Адрес: 191014, г. Санкт-Петербург, ул. Кирочная, 41. E-mail: elysium2000@mail.ru.

Цыганков Андрей Васильевич – аспирант кафедры урологии ГБОУ ВПО СЗГМУ им. И.И. Мечникова Минздрава России. Адрес: 191014, г. Санкт-Петербург, ул. Кирочная, 41. E-mail: Dolceman@mail.ru.

Салсанов Артем Тимурбекович – аспирант кафедры урологии ГБОУ ВПО СЗГМУ им. И.И. Мечникова Минздрава России. Адрес: 191014, г. Санкт-Петербург, ул. Кирочная, 41.

Ялфимов Илья Сергеевич – к.м.н., врач-уролог ГБУЗ «Городская многопрофильная больница №2». Адрес: 194354, г. Санкт-Петербург, Учебный переулок, 5.

Сергеев Алексей Вячеславович – д.м.н., доцент кафедры урологии ГБОУ ВПО СЗГМУ им. И.И. Мечникова Минздрава России. Адрес: 191014, г. Санкт-Петербург, ул. Кирочная, 41.

ЛИТЕРАТУРА

1. Хирургическое лечение почечно-клеточного рака, осложненного опухолевой венозной инвазией/ Б.К. Комяков [и др.]//Вестник Санкт-Петербургского университета. – 2014. – №.11. – С. 130-136.
2. Nerli R.B. Renal Cell Carcinoma with Vena Caval Thrombus Extending into the Right Atrium: Our Experience/R.B. Nerli, M.D. Dixit, G. Mohan//Int J Nephrol Urol. – 2010. – 2(4). – P.497-503.
3. Дворниченко, В.В. Хирургическое лечение рака почки, осложненного венозной инвазией/ В.В. Дворниченко, О.В. Бакланова, Р.И. Расулов // Сибирский онкологический журнал. – 2008. – Приложение №1. – С. 38-39.
4. Klipfel J. Radical Nephrectomy with Inferior Vena Cava (IVC) Thrombectomy: Implications for Post-operative Nursing CareUrol/J. Klipfel, T.M. Jacobson, M. Havel//Nurs. – 2010. – 30(6). – P.347-352.
5. Лесовой В.Н. Проблемы классификации внутривенозного распространения почечно-клеточного рака/В.Н. Лесовой, Д.В. Щукин, Ю.А. Илюхин//Международный медицинский журнал. – 2011. – №4. – С. 65-68.
6. Skinner D.G. Vena caval involvement by renal cell carcinoma. Surgical resection provides meaningful long-term survival/D.G. Skinner [et al.]//Ann Surg. – 1989. – 210(3). – P.387-394.
7. Lawindy S.M. Important surgical considerations in the management of renal cell carcinoma (RCC) with inferior vena cava (IVC) tumour thrombus/S.M. Lawindy//BJU Int. – 2012. – 110(7) – P.926-39.
8. Kwon T. Surgical Treatment of Inferior Vena Cava Tumor Thrombus in Patients with Renal Cell Carcinoma/T. Kwon//J Korean Med Sci. – 2010. – 25(1). – P.104-109.
9. Blute M.L. The Mayo Clinic experience with surgical management, complications and outcome for patients with renal cell carcinoma and venous tumour thrombus/M.L. Blute [et al.]//BJU Int. – 2004. – 94(1). – P.33-41.
10. Roos F.C. Impact of several histopathological prognosticators and local tumour extension on oncological outcome in pT3b/c N0M0 renal cell carcinoma/F.C. Roos [et al.]//BJU Int. – 2009. – 104(4). – P.461-9.
11. Матвеев, В.Б. Хирургическое лечение осложненного венозной инвазией и метастатического рака почки: автореф. дисс.… д-ра мед. наук. – М., 2002. – 47 с.
12. Давыдов, М.И. Хирургическое лечение больных раком почки с опухолевым тромбозом почечной и нижней полой вен/М.И.Давыдов, В.Б. Матвеев//Онкоурология. – 2005. – №2. – С.8-15.
13. Щукин, Д.В. Хирургическое удаление опухолевых тромбов нижней полой вены без искусственного кровообращения: что делать, если piggyback-мобилизация печени невозможна?/Д.В. Щукин//Клиническая онкоурология. – 2013. – №4(12). – С.1-4.
14. Vergho D.C. Tumor thrombus of inferior vena cava in patients with renal cell carcinoma – clinical and oncological outcome of 50 patients after surgery/D.C.Vergho [et al.]//BMC Research Notes. – 2012. – 5. – P. 264.

УДК 616.61-006-089.87:616.381-072.1
© А.С. Колмаков, З.А. Кадыров, В.К. Лядов, А.Ю. Одилов, 2015

А.С. Колмаков[1], З.А. Кадыров[1], В.К. Лядов[2], А.Ю. Одилов[1]

РАДИКАЛЬНАЯ ЛАПАРОСКОПИЧЕСКАЯ НЕФРЭКТОМИЯ С ПРИМЕНЕНИЕМ SISL ПОРТА

[1]ФГОУ ВПО «Российский университет дружбы народов», г. Москва
[2]ФГБУ «Лечебно-реабилитационный центр» Минздрава России, г. Москва

Проанализированы результаты 37 радикальных нефрэктомий из единого лапароскопического доступа. Выполнено 14 левосторонних и 23 правосторонних радикальных нефрэктомий у 22 женщин и 15 мужчин. В 24 случаях устанавливался 1 дополнительный порт. Среднее время операции составило 146 мин (80 – 265 мин). Средняя кровопотеря составила 160 мл (50-2000 мл). Средний койко-день – 5,3. Интароперационные сложения возникли в 2 (5,4%) случаях при операции на правой почке, послеоперационные осложнения – у 6 (16 %) пациентов.

Лапароскопическая радикальная нефрэктомия с использованием SILS порта является безопасной и технически выполнимой альтернативой традиционным многопортовым лапароскопическим операциям вне зависимости от индекса массы тела (ИМТ) пациента. Установка дополнительного порта существенно облегчает выполнение данного вида вмешательств, но не влияет на основные интра- и послеоперационные показатели.

Ключевые слова: опухоли почки, хирургия из единого лапароскопического доступа, лапароскопическая радикальная нефрэктомия, SILS порт.

A.S. Kolmakov, Z.A. Kadyrov, V.K. Lyadov, A.Yu. Odilov

RADICAL LAPAROSCOPIC NEPHRECTOMY USING SILS PORT

The results of 37 radical nephrectomy from a single laparoscopic approach were analyzed. 14 left-sided and 23 right-sided radical nephrectomies were completed in 22 women and 15 men. In 24 cases an additional port was installed. Mean operative time was 146 min (80-265 min). The average blood loss was 160 ml (50-2000 ml). The average hospital stay was 5,3. Intraoperative complications occurred in 2 (5,4%) cases during the right kidney surgery. Postoperative complications occurred in 6 (16%) patients.

Laparoscopic radical nephrectomy using the SILS port is a safe and technically feasible alternative to conventional multi-port laparoscopic surgery not depending on the patient's BMI. Installation of additional port significantly facilitates this type of intervention, but does not affect the basic intraoperative and postoperative parameters.

Key words: kidney tumor, surgery from a single laparoscopic approach, laparoscopic radical nephrectomy, SILS port.

Опухоли почек являются распространенной онкоурологической патологией. По данным статистики, злокачественные новообразования почки составляют 2-3% всех опухолей и выявляются у 1,4 на 100000 населения [1-3].

В настоящее время лапароскопическая нефрэктомия является основным методом лечения новообразований почек стадии T1-T2N0M0 [1,7]. Однако данный вид оперативного вмешательства требует установки не менее трех портов, а также создание дополнительного доступа или расширение уже имеющегося для удаления макропрепарата. Стремление снизить риск возникновения портассоциированных осложнений, а также улучшить косметические результаты лапароскопических вмешательств привело к разработке и внедрению в клиническую практику нового вида минимально инвазивной хирургии – из единого лапароскопического доступа (ЕЛД). С момента выполнения первой нефрэктомии с помощью ЕЛД в 2007 году данный вид хирургических вмешательств получил активное развитие и внедрение в клиническую практику [4-5].

В данной статье приводится собственный опыт выполнения 37 радикальных нефрэктомий, выполненных из единого лапароскопического доступа.

Материал и методы. В период 2009-2014 гг. на базе лечебно-реабилитационного центра Минздрава РФ было выполнено 37 радикальных нефрэктомий из единого лапароскопического доступа. В качестве устройства единого лапароскопического доступа использовался SILS порт.

Выполнено 14 левосторонних и 23 правосторонних радикальных нефрэктомий у 22 женщин и 15 мужчин. Больные разделены на две основных группы с учетом стороны операции. При выполнении операции использовался либо удлиненный лапароскоп 5 мм с подвижной камерой и коаксиальным световодом (EndoEye, Olympus Medical, Tokyo, Japan), либо удлиненный 30° лапароскоп 5 мм (Karl Storz, Tullingen, Germany).

Результаты и обсуждение

В общей группе больных средний возраст пациентов составил 59,9 года (41-74). Среднее время операции составило 146 мин (80 – 265 мин). Средняя кровопотеря составила 160 мл (50-2000 мл). Средний койко-день составил 5,3. В 24 случаях устанавливался 1 дополнительный порт.

При операции на левой почке в 3 из 14 случаев дополнительных портов не требовалось, в 6 случаях устанавливался 1 дополнительный порт. При операциях на правой почке во всех случаях устанавливался один дополнительный порт. В 10 случаях (в 5 – при операциях на правой почке и в 5 – при операциях

на левой почке) было установлено 2 дополнительных порта (11 и 5 мм; два порта по 11 мм; 12 и 5 мм). В обеих группах установка второго дополнительного порта была связана с выраженными техническими трудностями при мобилизации почки.

При анализе полученных данных достоверной разницы в объеме интраоперационной кровопотери, продолжительности операции, размерах удаляемого макропрепарата выявлено не было. Послеоперационный койко-день был достоверно короче в группе правосторонних вмешательств (4 против 5,5, p = 0,04).

Более подробно полученные интра- и послеоперационные результаты операций представлены в таблице.

Таблица

Результаты радикальной нефрэктомии из единого лапароскопического доступа

Показатель	Все операции (n=37)	Нефрэктомия справа (n=23)	Нефрэктомия слева (n=14)	p-Value
Средняя продолжительность операции, мин	146±49	141 (±51)	154 (±46)	0,4357
Объем кровопотери, мл	160 (50-2000)	191 (50-2000)	110 (50-350)	0,4715
Средний койко-день, дни	5,3±2,2	4±1,9	5,5±2,5	0,0482
Средний размер опухоли, мм	48,57	47,17	50,86	0,5838
Интраоперационные осложнения, абс. (%)	2 (5,4%)	2 (5,4%)	0	-
Послеоперационные осложнения по классификации Clavien-Dindo, абс. (%)	6 (16 %) 1-я степень -1 2-я степень -1 3-я степень - 3 4-я степень -1	3 (8,1%) 1-я степень -1 2-я степень -1 4-я степень -1	3 (8,1%) 3b степень -3	-
Частота перехода к открытому вмешательству, абс. (%)	1 (2,7%)	1 (2,7%)	0	-

Интраоперационные осложнения возникли у 2 (5,4%) пациентов. В обоих случаях при выполнении правосторонней радикальной нефрэктомии после клипирования и пересечения сосудистой ножки возникло венозное кровотечение (из добавочных ветвей почечной вены), потребовавшее в одном случае перехода к открытому вмешательству, во втором случае кровотечение было остановлено эндоскопически с установкой 2-го дополнительного порта.

Послеоперационные осложнения возникли у 6 (16%) пациентов. В группе больных, которым выполнялась радикальная нефрэктомия справа, у одного пациента спустя сутки после операции была выявлена гематома ложа удаленной почки и у одного больного отмечен эпизод острой задержки мочи. В обоих случаях проводилась консервативная терапия. У одного пациента послеоперационный период осложнился кровотечением из ложа удаленной почки, что потребовало выполнения экстренной лапаротомии, остановки кровотечения, санации и дренирования брюшной полости, а также проведения сеанса гемотрансфузии.

В группе больных, которым была выполнена радикальная нефрэктомия слева, послеоперационный период осложнился у трех пациентов. У одного пациента на 4-е сутки после операции выявлена эвентрация петель кишечника в области послеоперационной раны, потребовавшая выполнения экстренной лапаротомии, ревизии органов брюшной полости (зон ишемии/некроза стенки кишки выявлено не было). У одного пациента в первые сутки после операции диагностировано внутрибрюшное кровотечение, больному выполнены лапаротомия и ревизия органов брюшной полости. Источником кровотечения явилась клипированная почечная артерия, произведена перевязка почечной артерии. Одному пациенту в связи с нарастанием хронической почечной недостаточности (ХПН), проведено 2 сеанса гемодиафильтрации.

Стоит отметить, что в 18 последних случаях как интраоперационных, так и послеоперационных осложнений не наблюдалось, при этом среднее время операции составило 139±49 мин, средний объем кровопотери – 101±85 мл, послеоперационный койко-день – 3,9±2 дня. Четкой зависимости интра- и послеоперационных показателей от ИМТ пациента выявлено не было.

Полученные нами данные ретроспективного анализа 37 операций согласуются с общемировыми. Установка дополнительного порта не влияет на продолжительность операции, объем интраоперационной кровопотери и послеоперационный койко-день и не повышает частоту как интраоперационных, так и послеоперационных осложнений, при этом сохраняется один из основных принципов лапароскопической хирургии – принцип триангуляции. Также данная методика позволяет использовать как инструменты, разработанные для многопортовых лапароскопических вмешательств, так и специально разработанные инструменты для хирургии единого лапароскопического доступа, что, на наш взгляд, существенно сокращает длительность кривой обучения, а также может снизить материальные затраты на данный вид хирургических вмешательств.

Таким образом, полученные данные показывают, что лапароскопическая радикальная нефрэктомия с использованием SILS порта является безопасной и технически выполнимой альтернативой традиционным многопортовым лапароскопическим операциям вне зависимости от ИМТ пациента. Установка дополнительного порта существенно облегчает выполнение данного вида вмешательств, но не влияет на основные интра- и послеоперационные показатели.

Сведения об авторах статьи:

Колмаков Александр Сергеевич – аспирант кафедры эндоскопической урологии ФПКМР ФГБОУ ВПО РУДН. Адрес: 117198, г. Москва, ул. Миклухо-Маклая, 6. E-mail: Akolmakov87@gmail.com.

Кадыров Зиератшо Абдуллоевич – д.м.н., профессор, зав. кафедрой эндоскопической урологии ФПКМР ФГБОУ ВПО РУДН. Адрес: 117198, г. Москва, ул. Миклухо-Маклая, 6. E-mail: zieratsho@yandex.ru.

Лядов Владимир Константинович – к.м.н., зав. отделением онкологии хирургического профиля ФГБУ ЛРЦ Минздрава России. Адрес: 125367, г. Москва, Иваньковское шоссе, 3. E-mail: vlyadov@gmail.com.

Одилов Аминджон Юсупович – докторант кафедры эндоскопической урологии ФПКМР ФГБОУ ВПО РУДН. Адрес: 117198, г. Москва, ул. Миклухо-Маклая, 6. E-mail: dr.odilov-a@mail.ru.

ЛИТЕРАТУРА

1. Laparoendoscopic Single-Site Nephrectomy Compared with Conventional Laparoscopic Nephrectomy: A Systematic Review and Meta-analysis of Comparative Studies / X. Fan [et al.] // European Urology. – 2012. – Vol. 62, N 4. – P. 601-612.
2. Global cancer statistics / A. Jemal [et al.] // CA Cancer J Clin. - 2011 Mar-Apr. – Vol. 61, N 2. – P. 69-90.
3. EAU guidelines on renal cell carcinoma 2013 / B. Ljungberg [et al.] // URL: http://www.guideline.gov/content.aspx?f=rss&id=45321&osrc=12.
4. Systematic Review of Oncological Outcomes Following Surgical Management of Localised Renal Cancer / S. MacLennan [et al.] // European Urology. – 2012. – Vol. 61. – P. 972-993.
5. Laparoendoscopic single-site surgery in urology: worldwide multi-institutional analysis of 1076 cases / J.H. Kaouk [et al.] // Eur Urol. – 2011. – Vol. 60. – P. 998-1005.

УДК 616.62-089.844
© Б.К. Комяков, В.А. Фадеев, А.И. Новиков, А.В. Сергеев, О.А. Кириченко, Я.С. Савашинский, С.С. Касьяненко, 2015

Б.К. Комяков, В.А. Фадеев, А.И. Новиков, А.В. Сергеев, О.А. Кириченко, Я.С. Савашинский, С.С. Касьяненко

ОТДАЛЕННЫЕ РЕЗУЛЬТАТЫ ОРТОТОПИЧЕСКОЙ ЦИСТОПЛАСТИКИ

ГБОУ ВПО «Северо-Западный государственный медицинский университет им. И.И. Мечникова» Минздрава России, г. Санкт-Петербург

Цель исследования – изучить отдаленные результаты ортотопической цистопластики. Цистэктомия с ортотопическим замещением мочевого пузыря успешно выполнена у 290 больных в период с 1998 по 2014 гг. Для формирования неоцистиса были использованы сегменты подвздошной и сигмовидной кишок и часть желудка. Период наблюдения составил от 1 до 17 лет. В целом были получены удовлетворительные функциональные результаты вмешательства и отмечена сравнительно небольшая частота поздних послеоперационных осложнений.

Своевременная диагностика и коррекция осложнений явились залогом успешного лечения таких пациентов. Гастроцистопластика как альтернативный способ замещения мочевого пузыря продемонстрировала многообещающие результаты, в том числе и в отдаленном периоде.

Ключевые слова: ортотопическая цистопластика, замещение мочевого пузыря, специфические осложнения цистопластики, неоцистис.

B.K. Komjakov, V.A. Fadeev, A.I. Novikov, A.V. Sergeev, O.A. Kirichenko, Ja.S. Savashinskij, S.S. Kasjanenko

LONG-TERM RESULTS OF ORTHOTOPIC CYSTOPLASTY

The aim of the study is to assess late outcomes of orthotopic bladder replacement. Cystectomy with orthotopic bladder substitution was successfully performed in 290 patients during the period from 1998 to 2014. Indications were bladder cancer and organic non-malignant lesions of urinary bladder, which have resulted to non-reversible abnormality of storage and evacuation properties, refractory to conventional conservative treatment. Neobladder was performed using ileal and sigmoid segments and gastric flap. Follow up period ranged from 1 to 17 years. Totally, satisfactory functional results were obtained with relatively low complications rate.

Appropriate diagnosing and resolving of complications is the basis of successful treatment of these patients. Gastrocystoplasty as an alternative bladder replacement method demonstrated promising results, including late postoperative period.

Key words: orthotopic cystoplasty, bladder substitution, specific complications of cystoplasty, neobladder.

В последние годы отмечается тенденция к увеличению числа больных, которым показано удаление мочевого пузыря (МП). В первую очередь это происходит за счет роста заболеваемости раком мочевого пузыря (РМП) как среди мужчин, так и женщин [6], при этом нередко показанием к цистэктомии (ЦЭ) может быть поверхностная форма опухоли [3,4,8]. Кроме того, в настоящее время расширены показания для удаления МП при неонкологической органической патологии, рефрактерной к консервативной терапии и приводящей к утрате его накопительно-эвакуаторной функции [2]. Единственным ме-

тодом лечения пациента в такой ситуации, с помощью которого можно добиться социально-психологической адаптации и удовлетворительного качества жизни, является хирургический. Хотя в настоящее время данное оперативное вмешательство рассматривается большинством урологов как оптимальное [1,9,12], сохраняются ряд разногласий относительно выбора желудочно-кишечного сегмента и методики формирования неоцистиса [7], недостаточно собрано данных о состоянии пациентов в максимально отдаленные сроки, а риск возникновения послеоперационных осложнений все еще высок [5,9,10,11].

Материал и методы

С 1998 по 2014 гг. в клинике урологии СЗ ГМУ им. И.И. Мечникова были оперированы и наблюдались 290 пациентов, которым была произведена ЦЭ с ортотопической цистопластикой (ОЦ) различными сегментами желудочно-кишечного тракта (ЖКТ). Показаниями к данному вмешательству были РМП у 256 (88,3%) больных, интерстициальный цистит – у 20 (6,9%), микроцистис – у 11 (3,8%), нейрогенная дисфункция МП – у 2 (0,7%) больных и рецидивный пузырно-влагалищный свищ – у 1 (0,3%) пациентки. Мужчин было 217 (74,8%), женщин – 73 (25,2%), средний возраст составил 52,5±5,8 года.

В табл. 1 приведены способы ОЦ и сегменты ЖКТ, которые были использованы. В большинстве случаев для формирования неоцистиса был взят подвздошный сегмент – у 241 (83,1%) больных, альтернативные способы ОЦ с использованием сегмента желудка и сигмы выполнялись гораздо реже – у 24 (8,2%) и 25 (8,6%) больных соответственно.

Таблица 1

Распределение больных в зависимости от способа ортотопической цистопластики

Использованный сегмент ЖКТ и методы цистопластики	Количество больных	
	абс.	%
Подзвдошная кишка:		
метод Studer;	97	33,4
метод Hautmann (W- образная цистопластика);	36	12,4
S - образная цистопластика;	93	32,1
цистопластика по методу VIP;	4	1,4
Y - образная цистопластика	11	3,8
Желудок:		
классический метод (Mitchell-Hauri);	13	4,4
модифицированный метод	11	3,8
Сигмовидная кишка:		
U-образная цистопластика (по Reddy)	25	8,6

В отдельных случаях, учитывая противопоказания и онкологические принципы радикализма, выполнялась нервосберегающая ЦЭ с сохранением внутренних гениталий и передней стенки влагалища у женщин, а у мужчин – с сохранением апикальной части простаты. Среди этой группы пациентов было 42 женщины и 59 мужчин. Послеоперационное обследование проводилось по стандартной схеме, которая осуществлялась на регулярной основе и включала исследование биохимических и клинических показателей крови, включая электролитный состав, кислотно-основного равновесия (КОС), ультразвуковые и рентгенологические методы, уродинамические и эндоскопические методы, морфологическое исследование стенки неоцистиса. Также оценивались дневная и ночная континенции, эректильная функция (индекс IIEF) у мужчин и женская половая функция (индекс FSFI). Период наблюдения составил от 12 до 204 месяцев.

Результаты и обсуждение

В позднем послеоперационном периоде превалировали специфические осложнения ОЦ, связанные с деривацией мочи. Максимальный срок наблюдения составил 17 лет. Существенная часть поздних послеоперационных осложнений развивалась, как правило, в первые 12-18 месяцев, нередко требовавших оперативной коррекции (табл. 2.)

Таблица 2

Частота и характер поздних послеоперационных осложнений

Осложнение	Количество больных	
	абс.	%
Стриктура мочеточниково-резервуарного анастомоза	16	5,5
Стриктура уретры/уретро-резервуарного анастомоза	6	2,1
Клинически значимый резервуарно-мочеточниковый рефлюкс	12	4,1
Вторичный пиелонефрит с нефросклерозом	21	7,2
Прогрессирование ХПН+метаболический ацидоз	11	3,8
Синдром гематурии-дизурии (гастроцисто-пластика)	3	1,0/12,5*
Разрыв неоцистиса	4	1,4
Камни неоцистиса	3	1,0
Резервуарно-влагалищный свищ	2	0,7
Всего…	79	27,2

* количество больных от числа пациентов после гастроцисто-пластики.

Среди редких осложнений следует выделить резервуарно-влагалищный свищ, который был отмечен у 2 женщин в раннем и у 2 в позднем послеоперационном периоде. Способствующими факторами являются нарушение опорожнения неоцистиса с наличием инфицированной мочи, ишемия и растяжение стенки резервуара, повреждение стенки влагалища во время операции. Коррекция данного осложнения была возможна только оперативным путем. Другим редким, но достаточно грозным осложнением является разрыв ортотопического неоцистиса, который имел место у 4 больных после подвздошной ОЦ.

Важным аспектом, определяющим качество жизни пациентов после ОЦ, является спо-

собность удерживать мочу в дневное и ночное время. В течение 1-1,5 года после операции независимо от пола и способа замещения МП отмечается улучшение показателей континенции, которая в эти сроки достигает своего максимального значения. При этом наилучшие показатели отмечены у пациентов после илеоцистопластики (ИЦП) – 91,9% и 48,6% в дневное и ночное время соответственно. После гастроцистопластики (ГЦП) и сигмоцистопластики (СЦП) дневная и ночная континенции были несколько хуже – соответственно 75,0% и 80,0% днем и 25,0% и 40,0% ночью. В дальнейшем показатели удержания мочи изменялись незначительно. Была отмечена тенденция к некоторому ухудшению через 8-10 лет, что мы объясняем снижением тонуса поперечнополосатого сфинктера у пациентов с возрастом, уменьшением растяжимости неоцистиса. Причинами недержания мочи являются снижение тонуса сфинктера после операции, остаточные перистальтические сокращения неоцистиса с резким повышением внутрирезервуарного давления (гиперактивность резервуара). Еще один механизм – это недержание при переполнении вследствие нарушения опорожнения неоцистиса и наличия большого количества остаточной мочи. Чаще ночное недержание отмечалось после ГЦП и СЦП, что объясняется особенностями сегмента. Нарушение опорожнения неоцистиса чаще наблюдалось у женщин по сравнению с мужчинами – 24,6% против 7,7%. Мы выделяем механические и динамические причины. К первым относятся стриктуры уретры и уретро-резервуарного анастомоза, смещение неоцистиса каудально и ангуляция уретры, формирование резервуароцеле. Ко второй группе причин можно отнести несоответствие между нормальным уретральным давлением и слишком низким внутрипросветным давлением при избыточно большом объеме неоцистиса и неспособность поддерживать достаточное для опорожнения абдоминальное давление. Чаще всего гиперконтиненция возникала после ИЦП. При выполнении нервосберегающей ЦЭ частота развития нарушений мочеиспускания у женщин была значительно ниже. В то же время у мужчин сохранение апикальной части простаты не оказывало существенного положительного влияния на континенцию, одновременно имело положительное значение в сохранении эректильной функции.

У пациентов после ИЦП максимальная скорость мочеиспускания через 12-18 месяцев составила 17,8±7,3 мл/с, после ГЦП – 19,5±2,6, а после СЦП – 17,8±3,1 мл/с. В дальнейшем эти цифры менялись незначительно. Количество остаточной мочи (ОМ) в течение первого года увеличивалось пропорционально увеличению объема неоцистиса и через 12-18 месяцев составило 115,2±55,2 мл, 50,5±12,5 мл и 85,5±25,8 мл соответственно после ИЦП, ГЦП и СЦП. Через 48-60 месяцев количество ОМ достоверно не изменилось. Максимальная емкость подвздошного резервуара через 12-18 месяцев после операции составила 690,2±98,8 мл, резервуара из части желудка – 458,4±36,3 мл, из сигмовидной кишки – 558,2±39,5 мл. Через 48-60 месяцев максимальная емкость резервуара существенных изменений не претерпела. Наименьшее количество ОМ после ИЦП отмечено после операции Studer (в среднем 75,2±5,8 мл), максимальное – после операции Hautmann (в среднем 122,5±25,5 мл). Модификация ГЦП позволила увеличить максимальный объем неоцистиса почти до 590 мл, снизить внутрирезервуарное давление и улучшить показатели дневной и ночной континенций.

При патоморфологическом исследовании стенки неоцистиса наиболее заметные изменения были выявлены в подвздошном сегменте – выраженная атрофия ворсинок слизистой, уменьшение глубины крипт, замена каемчатых энтероцитов на бокаловидные клетки с преобладанием последних до 90% от всего клеточного состава. Соответственно, всасывающая функция постепенно утрачивалась, одновременно снижался и риск метаболических осложнений. Риск метаболического ацидоза был выше в первые 12-24 месяца и у пациентов с большим количеством ОМ. В то же время стенка желудочного неоцистиса сохраняла свою архитектонику на протяжении всего периода наблюдения. Это же присуще и сигмовидной кишке. За весь период наблюдения нами не было выявлено новообразований в полости неоцистиса.

У пациентов с исходно нормальной функцией почек после ГЦП в течение всего периода наблюдения отмечены стабильно нормальные уровни калия, натрия и бикарбоната, незначительное снижение уровня хлоридов. При исходной ХПН после ГЦП наблюдалось улучшение показателей электролитного баланса и КОС. Другая картина была отмечена после ИЦП. При исходно нормальной функции почек выявлена тенденция к компенсированному метаболическому ацидозу с показателями в пределах пограничных нормальных значений. Эти изменения имели компенсаторный характер. В то же время у пациентов с исходной компенсированной

ХПН отмечены более выраженные изменения КОС и электролитов в сторону метаболического ацидоза, который нередко требовал специального лечения. Наконец, после СЦП почти у всех больных выявлены изменения, характерные для компенсированного гиперхлоремического метаболического ацидоза.

Заключение

Ортотопическое замещение МП в большинстве случаев позволяет больным, перенесшим тяжелое органоуносящее вмешательство, иметь удовлетворительное качество жизни и адаптироваться в социально-психологическом плане. Нарушение опорожнения неоцистиса является не только одним из расстройств мочеиспускания у пациентов после ОЦ, но и одной из основных причин осложнений, многие из которых возможно устранить только хирургическим путем. ГЦП не является методом выбора при ОЦ, а является всего лишь альтернативой, хотя и многообещающей, демонстрирующей удовлетворительные результаты. Это вмешательство целесообразно при исходной ХПН для предотвращения усугубления метаболического ацидоза. Данный способ ОЦ представляется весьма перспективным, хотя и требует дальнейшего изучения. Наиболее оптимальным способом с функциональной точки зрения является илеоцистопластика по Studer.

Сведения об авторах статьи:

Комяков Борис Кириллович – д.м.н., профессор, заведующий кафедрой урологии ГБОУ ВПО СЗГМУ им. И.И. Мечникова Минздрава России, руководитель Санкт-Петербургского научно- практического урологического центра на базе городской многопрофильной больницы №2. Адрес: 191015, г. Санкт-Петербург, Кирочная, 41. E-mail : komyakovbk@mail.ru.

Фадеев Владимир Александрович – д.м.н., профессор кафедры урологии ГБОУ ВПО СЗГМУ им. И.И. Мечникова Минздрава России. Адрес: 191015, г. Санкт-Петербург, Кирочная, 41. E-mail: fad_ur_75@mail.ru.

Новиков Андрей Иванович – д.м.н., профессор кафедры урологии ГБОУ ВПО СЗГМУ им. И.И. Мечникова Минздрава России. Адрес: 191015, г. Санкт-Петербург, Кирочная, 41.

Сергеев Алексей Вячеславович – д.м.н., доцент кафедры урологии ГБОУ ВПО СЗГМУ им. И.И. Мечникова Минздрава России. Адрес: 191015, г. Санкт-Петербург, Кирочная, 41.

Кириченко Олег Анатольевич – врач уролог Санкт-Петербургского научно- практического урологического центра на базе городской многопрофильной больницы №2. Адрес: 194354, г. Санкт-Петербург, Учебный пер., 5

Савашинский Ярослав Сергеевич – врач уролог Санкт-Петербургского научно- практического урологического центра на базе городской многопрофильной больницы №2. Адрес: 194354, г. Санкт-Петербург, Учебный пер., 5

Касьяненко Сергей Сергеевич – аспирант кафедры урологии ГБОУ ВПО СЗГМУ им. И.И. Мечникова Минздрава России. Адрес: 191015, г. Санкт-Петербург, Кирочная, 41.

ЛИТЕРАТУРА

1. Сравнительная клиническая и морфофункциональная оценка тонко-, толстокишечного и желудочного артифициальных мочевых резервуаров в разные сроки функционирования / Н.М. Аничков [и др.] // Урология. – 2013. – № 1. – С. 24-28.
2. Карякин, О.Б. Рекомендации Европейской ассоциации урологов по лечению рака мочевого пузыря // Онкоурология. – 2007. – № 3. – С. 32-35.
3. Разрывы ортотопического илеонеоцистиса / Б.К. Комяков [и др.] // Урология. – 2010. – № 3. – С.22-26.
4. Результаты ортотопической пластики мочевого пузыря желудком и подвздошной кишкой/ Комяков Б.К. [и др.] // Урология. – 2007. – № 6. –С.23-28.
5. Павленко, К.А. Ортотопический "Энтеро-неоцистис" низкого давления / К.А. Павленко, А.В. Морозов. – М.: Медпрактика, 2006. – 160 с.
6. Постлучевые и химиотерапевтические осложнения у больных раком мочевого пузыря / В.П. Харченко [и др.] // Урология. – 2008. – № 2. – С. 32-35.
7. Чиссов, В.И. Злокачественные новообразования в России в 2008 г. (заболеваемость и смертность) / В.И. Чиссов, В.В. Старинский, Г.В. Петрова. – М.: ФГУ «МНИОИ им. П.А. Герцена Росмедтехнологий». – 2010. – 256 с.
8. Huang G.J. Outcomes of patients with clinical CIS-only disease treated with radical cystectomy / G.J. Huang, P.H. Kim, D.G. Skinner, J.P Stein. // World J Urol. – 2009. – Vol. 27. – N.1. – P. 21-25.
9. A critical analysis of orthotopic bladder substitutes in adult patients with bladder cancer : is there a perfect solution / W. Kassouf [et al.] // Eur Urol. –2010. – Vol. 58. – P. 374-383.
10. Hautmann 25 Years of Experience With 1,000 Neobladders: Long-Term Complications / E. Richard [et al.]// J of Urol. – 2011. – Vol.185. – issue 6. – P. 2207-2212.
11. Finley Urinary Retention After Orthotopic Neobladder Substitution in Females / S. David [et al.] // J of Urol. – 2011. – Vol.186. – issue 4. – P. 1364-1369.
12. Urinary diversion after radical cystectomy for bladder cancer: options, patient selection, and outcomes / R.K. Lee [et al.] // BJU Int. – 2014. – 113(1). – P.11-23.

УДК 616-08-039.73
© А.В. Кондрашина, 2015

А.В. Кондрашина

ПЕРВЫЙ ОПЫТ ПРИМЕНЕНИЯ АБИРАТЕРОНА АЦЕТАТА (ЗИТИГА) У ПАЦИЕНТОВ С КАСТРАЦИОННО-РЕФРАКТЕРНЫМ РАКОМ ПРЕДСТАТЕЛЬНОЙ ЖЕЛЕЗЫ

ГБОУ ВПО «Первый Московский государственный медицинский университет им. И.М. Сеченова» Минздрава России, г. Москва

В среднем через 18-36 месяцев после начала гормональной терапии первой линии развивается кастрационная рефрактерность клеток рака предстательной железы. В основе кастрационной рефрактерности лежит значительное увеличение чувствительности опухолевых клеток к низким уровням тестостерона, вырабатывающегося самими опухолевыми клетками. Длительное время лечение пациентов с кастрационно-рефрактерным раком предстательной железы являлось исключительно симптоматическим, а качество жизни и общая выживаемость были невысокими. С 2004 г. для лечения кастрационно-рефрактерного рака предстательной железы начал применяться доцетаксел (Таксотер) в качестве химиотерапии первой линии, а с 2010 г. – кабазитаксел (Джевтана) как препарат второй линии химиотерапии. Официально в 2011 г. препарат второй линии гормональной терапии абиратерон ацетат (Зитига) рекомендован для применения у лиц с кастрационно-рефрактерным раком предстательной железы. Механизм его действия обусловлен ингибированием фермента CYP17 и достижением уровней тестостерона ниже посткастрационных. В работе представлены обзор литературы, посвященный абиратерону ацетату, и первый опыт применения гормональной терапии второй линии, основанный на трех клинических наблюдениях.

Ключевые слова: кастрационно-рефрактерный рак предстательной железы, гормональная терапия второй линии, качество жизни.

A.V. Kondrashina

THE FIRST EXPERIENCE OF APPLICATION OF ABIRATERONE ACETATE (ZYTIGA) IN PATIENTS WITH CASTRATION RESISTANT PROSTATE CANCER

On average, castration resistance of prostate cancer cells develops after beginning of the first-line hormonal therapy in 18-36 months. Castration resistance is based on significant increase in the sensitivity of tumor cells to low level of testosterone produced by tumor cells. For a long time the treatment of patients with castration resistant prostate cancer was just symptomatic and quality of life and overall survival were low. Since 2004 docetaxel (Taxoter) has been used to treat castration resistant prostate cancer as the first-line chemotherapy, and since 2010 – cabazitaxel (Dzhevtana) as the second-line chemotherapy. The second-line hormonal therapy (abiraterone acetate) was recommended for the patients with castration resistant prostate cancer in 2011. Zytiga inhibits enzyme CYP17 and helps to achieve testosterone levels lower than post-castration. This articles presents literature review about Zytiga and the first attempts of the second-line hormonal therapy usage based on three clinical observations.

Key words: castration resistant prostate cancer, second-line hormonal therapy, quality of life.

Рак предстательной железы остается важной проблемой в XXI веке. В России в 2011 году зарегистрировано 28552 новых случая рака предстательной железы. Годовой прирост заболеваемости находится на отметке 8,73%. Так, в 2011 году от рака предстательной железы в Российской Федерации умерло 10555 больных [1]. В 2012 году рак предстательной железы выявлен у 1,1 млн. мужчин, что составило 15% среди всех онкозаболеваний у мужчин. Удельный вес рака предстательной железы среди других онкологических заболеваний у мужчин в России составил 5,2% в 2010 году. В структуре онкологической заболеваемости в России рак предстательной железы находится на 2-м месте после рака легкого и 4-м месте – в структуре смертности [2]. У лиц моложе 40 лет рак предстательной железы диагностируется крайне редко и отличается неблагоприятным течением; основной контингент заболевших – это лица 50-70 лет. У мужчины старше 79 лет при морфологическом исследовании ткани предстательной железы обнаруживаются элементы аденокарциномы, однако часто такие находки носят характер «латентного рака» и не имеют клинического значения [3]. В 2010 году у 34,9% пациентов выявлен местнораспространенный рак, у 18,5% – метастатический рак [4].

В 1941 году Ч. Хаггинс и К. Ходжес описали эффект от хирургической кастрации [5], а также терапии эстрогенами у больных метастатическим раком предстательной железы, впервые выявив зависимость клеток рака простаты от уровня тестостерона. С момента этого открытия гормональная терапия (ГТ) долгое время являлась единственным методом медикаментозного лечения больных распространенным раком предстательной железы [6]. В случае развития резистентности к ГТ показатель выживаемости снижается. Таким образом, необходимо дальнейшее изучение вариантов лечения распространенного рака предстательной железы.

Гормонотерапия второй линии

Известно, что около 90-95% всего тестостерона в мужском организме продуцируется яичками, оставшиеся 5-10% синтезируются надпочечниками [7]. Однако не стоит забывать об интракринном механизме синтеза тестостерона [8], заключающемся в синтезе тестостерона непосредственно клетками рака

предстательной железы. Различные схемы гормональной терапии, направленные на достижение кастрационных уровней тестостерона (менее 50 нг/дл или менее 1,7 нмоль/л), в первую очередь подавляют яички и надпочечники, не влияя на синтез тестостерона опухолью. В итоге это приводит к развитию кастрационной резистентности рака предстательной железы, в основе которой лежит существенное увеличение чувствительности андрогенных рецепторов в клетках опухоли. Таким образом, при достижении посткастрационных значений уровня тестостерона происходит рост опухоли за счет незначительного количества гормона, продуцируемого самой опухолью [9]. В синтезе же самих андрогенов важная роль отводится ферменту CYP17 (цитохром P450 17α). Он катализирует превращение предшественников минералкортикоидов (например прегненолона) в дегидроэпиандростерон. Ингибирование данного фермента приводит к нарушениям синтеза тестостерона и реализации лечебного эффекта. Первым препаратом, ингибировавшим CYP-ферменты, включая CYP17, и применявшимся для лечения рака предстательной железы, был кетоконазол. Однако он являлся достаточно слабым ингибитором и обладал выраженной токсичностью [10]. В институте исследований рака в Лондоне создали соединение – абиратерон, структурно похожее на прегненолон, но имеющее свойство необратимо связываться с CYP17. В сравнительных исследованиях in vitro действие абиратерона ацетатата оказалось сильнее действия кетоконазола в 10-30 раз [11].

Клинические наблюдения

В клинике урологии Первого МГМУ им. И.М. Сеченова также проводится медикаментозное лечение кастрационно-рефрактерного рака предстательной железы препаратами второй линии гормональной терапии. Далее представлено три клинических наблюдения.

У пациента З., 69 лет, в 2009 г. выявлено повышение уровня простатического специфического антигена (ПСА) до 39,4 нг/мл, при биопсии выявлена умеренно-дифференцированная аденокарцинома (3+3=6 баллов) по Глисону, при остеосцинтиграфии выявлено метастатическое поражение костей скелета. На фоне максимальной андрогенной блокады (МАБ) (Касодекс, Диферелин) ПСА снизился до 4 нг/мл. В июне 2013 г. диагностирована гормонорефрактерность, уровень ПСА составлял 11,4 нг/мл. Проведено 10 курсов препаратом Таксотер в дозе 160 мг, в марте 2014 г. уровень ПСА на этом фоне составил 0,095 нг/мл. Препарат отменен из-за ухудшения субъективного состояние (слабость, боль в животе, нижних конечностях, в лабораторных анализах повышение уровня лейкоцитов до 11 тыс.). На фоне отсутствия противоопухолевой терапии на протяжении 7 месяцев уровень ПСА составил 60 нг/мл.

19.10.14 начата терапия препаратом Зитига 1 г совместно с препаратом Диферелин 11,25 мг, препаратом Преднизолон 10 мг. На фоне этой терапии ПСА 06.12.14 составил 18 нг/мл, 06.01.15 – 0,4 нг/мл. Субъективно отмечает улучшение самочувствия, в анальгетиках не нуждается, отечности нижних конечностей не отмечает. Ведется дневник артериального давления, дополнительной гипотензивной терапии не требуется. В лабораторных показателях (общий анализ крови, биохимический анализ крови) отклонений от нормы не выявлено. На рис. 1 представлена динамика уровня ПСА с момента установления диагноза.

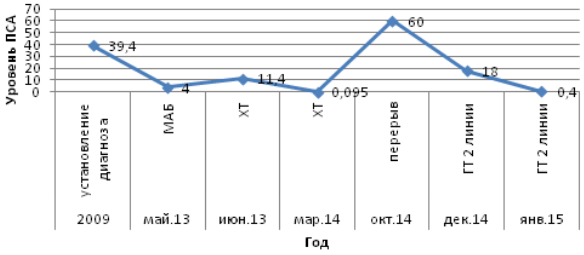

Рис. 1. Динамика уровня ПСА у пациента З.

У пациента А., 74 лет, в апреле 2010 г. выявлено повышение уровня ПСА до 26 нг/мл, при биопсии обнаружена мелкоацинарная аденокарцинома (3+4=7 баллов) по Глисону. Начата гормональная терапия по схеме МАБ, в мае 2010 г. ПСА составил 0,37 нг/мл. В том же месяце выполнен сеанс ультразвуковой абляции простаты (HIFU), продолжена гормональная терапия. В 2012 г. наблюдался рост ПСА до 1,2 нг/мл, выявлены метастазы в кости и в лимфоузлы таза, схема гормональной терапии изменена (замена антиандрогенов, применение антиандрогенов в монорежиме). В сентябре 2013 г. уровень ПСА составил 160 нг/мл, диагностирована гормонорефрактерность. Проведено 6 курсов химиотерапии препаратом Таксотер, на фоне этого ПСА в декабре 2013 г. снизился до 58 нг/мл. В дальнейшем диагностирована неэффективность проводимой терапии, так как показатель ПСА в январе 2014 г. вырос до 110 нг/мл, увеличился паховый лимфоузел. Начата гормональная терапия второй линии препаратом Зитига 1,0 г. в сочетании с агонистами лютеинизирующего гормона рилизинг-гормона (ЛГРГ) и Преднизолоном в дозировке 10 мг, на фоне этого в июне 2014 г. отмечено снижение уровня ПСА до 0,04 нг/мл. Субъективно больной отмечал улучшение са-

мочувствия, в анальгетиках не нуждался, отечности нижних конечностей не отмечал. В лабораторных показателях (общий анализ крови, биохимический анализ крови) отклонений от нормы не выявлено, больной трудоспособен. На рис. 2 представлена динамика уровня ПСА с момента установления диагноза.

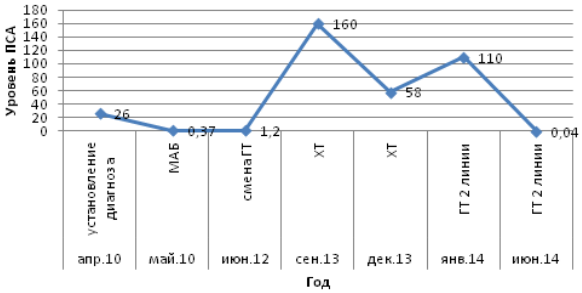

Рис. 2. Динамика уровня ПСА у пациента А.

У пациента С., 74 лет, в 1997 г. при УЗИ заподозрен рак предстательной железы, выявлено повышение уровня ПСА до 26 нг/мл, по данным биопсии выявлена аденокарцинома простаты (3+4=7 баллов) по Глисону. Проводилась лучевая терапия, на фоне которой отмечено снижение уровня ПСА до 0,1 нг/мл. В дальнейшем пациент динамически наблюдался, в 2007 г. отмечено повышение ПСА до 218 нг/мл, выполнено комбинированное лечение – трансуретральная резекция (ТУР)+HIFU-терапия, по данным морфологического исследования выявлена низкодифференцированная аденокарцинома. В послеоперационном периоде проводилась гормональная терапия по схеме МАБ, на фоне этого отмечено снижение уровня ПСА до 0,8-0,9 нг/мл. В декабре 2014 г. отмечен рост ПСА до 3,16 нг/мл, диагностирована гормонорефрактерность. Начата гормональная терапия препаратом Зитига 1 г в сутки совместно с агонистами ЛРГР и преднизолоном в дозировке 10 мг/сут. На этом фоне отмечено снижение уровня ПСА до 1,18 нг/мл. Больной чувствует себя удовлетворительно, результаты клинического и биохимического анализов крови без отклонений от нормы. На рис. 3 представлена динамика уровня ПСА с момента установления диагноза.

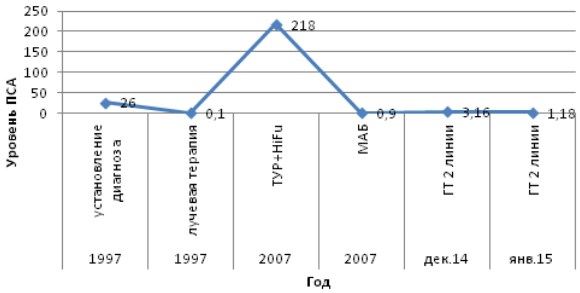

Рис. 3. Динамика уровня ПСА у пациента С.

Выводы

Длительное время после установления факта развития кастрационной рефрактерности основной тактикой лечения являлось назначение симптоматической терапии, направленной на уменьшение симптомов заболевания и не влияющей на течение и прогрессирование онкологического процесса. В настоящий момент активно проводятся исследования гормональной терапии второй линии, направленной на подавление уровня тестостерона ниже посткастрационных значений за счет ингибирования фермента CYP17, играющего ключевую роль в синтезе андрогенов на начальном этапе стероидогенеза. Разумеется, абиратерон ацетат не излечивает от рака предстательной железы, однако он увеличивает время до прогрессирования заболевания и общую выживаемость, уменьшает болевой синдром. Наш опыт применения данного препарата показывает, что абиратерон выражено снижает уровень ПСА, субъективно уменьшает болевой синдром, а также обладает хорошей переносимостью.

Сведения об авторе статьи:

Кондрашина Анна Викторовна – аспирант кафедры урологии ГБОУ ВПО Первый МГМУ им И.М. Сеченова Минздрава России. Адрес: 119991, г. Москва, ул. Б. Пироговская, 2, стр. 1. E-mail: Kondrashina.ann@yandex.ru.

ЛИТЕРАТУРА

1. Клинические рекомендации по диагностике и лечению больных раком предстательной железы / Б.Я. Алексеев [и др.]. – М., 2013. – С. 26-42.
2. Пищевые антиоксиданты и фитоэстрогены в профилактике рака простаты: результаты последних исследований / Ю.Г. Аляев [и др.] // Consilium medicum. – 2009. – № 7. – С. 63-65.
3. Воробьев, Н.А. Практические рекомендации по лечению злокачественных опухолей Общества онкологов-химиотерапевтов / Н.А. Воробьев, Д.А. Носов, И.Г. Русаков. – М., 2013. – С. 264-270.
4. Состояние онкологической помощи населению России в 2010 году / под ред. В.И. Чиссова, В.В. Старинского, Г.В. Петровой. – М., 2011. – 188 с.
5. Huggins, C. The effects of castration, of estrogen and of androgen injection on serum phosphatases in metastatic carcinoma of the prostate / C. Huggins, C.V. Hodges // Cancer Res. – 1941. – № 1. – С. 292-297.
6. Mcleod D.G. Hormonal therapy: historical perspective to future directions / D.G. Mcleod // Urology. – 2003. – Vol. 61. – P. 3-7.
7. Рапопорт, Л.М. Применение Бусерелина-депо – агониста гонадотропин-рилизинг гормонов в лечении рака простаты / Л.М. Рапопорт, Ю.Л. Демидко //Андрология и генитальная хирургия. – 2014. – № 3. – С. 74-79.
8. ZYTIGA® Inhibits Androgen Production at 3 Sources – Including the Tumor Itself// URL: http://www.zytiga.com/about-zytiga/how-zytiga-works.
9. European Medicines Agency Review of Abiraterone for the Treatment of Metastatic Castration-Resistant Prostate Cancer in Adult Men After Docetaxel Chemotherapy and in Chemotherapy-Naïve Disease: Summary of the Scientific Assessment of the Committee for Medicinal Products for Human / I. Gravanis [et al.] // Use.Oncologist. – Sep. 2013. – Vol. 8(9). – P. 1032-1042.

10. Stein, M.N. Abiraterone in Prostate Cancer: a new angle to an old problem / M.N. Stein, S. Goodin, R. S. DiPaola // Clin Cancer Res. – Apr. 1, 2012. – Vol. 18(7). – P. 1848-1854.
11. Androgen synthesis inhibitors in the treatment of castration-resistant prostate cancer / M. N. Stein [et al.]// Asian J Androl. – 2014 May-Jun. – Vol.16(3). P. 387-400.

УДК 616.65-089.87:616.381-072.1-056.25
© Коллектив авторов, 2015

А.Д. Кочкин[1], Ф.А. Севрюков[1], Э.А. Галлямов[2], С.В. Попов[3],
А.Б. Пучкин[1], Д.А. Сорокин[1], И.В. Карпухин[1], Д.В. Семенычев[1],
А.В. Кнутов[1], В.П. Сергеев[4],А.Б. Новиков[2], А.Е. Санжаров[5], И.Н. Орлов[3], К.С. Преснов[6]

ЛАПАРОСКОПИЧЕСКАЯ ВНЕБРЮШИННАЯ РАДИКАЛЬНАЯ ПРОСТАТЭКТОМИЯ ПОСЛЕ ТРАНСУРЕТРАЛЬНЫХ ВМЕШАТЕЛЬСТВ У ПАЦИЕНТОВ С ИЗБЫТОЧНЫМ ВЕСОМ

[1]Урологический центр Горьковской железной дороги НУЗ «ДКБ на ст. Горький ОАО «РЖД», г. Нижний Новгород
[2]ФБУ «Центральная клиническая больница гражданской авиации», г. Москва
[3]СПбГБУЗ «Клиническая больница Святителя Луки», г. Санкт-Петербург
[4]ГАУЗ «Московская городская онкологическая больница № 62», г. Москва
[5]МАУ «Городская клиническая больница № 40», г. Екатеринбург
[6]Медицинский центр Банка России, г. Москва

Рак простаты нередко является гистологической находкой после трансуретральных вмешательств по поводу доброкачественной гиперплазии предстательной железы (ДГПЖ). Относительными противопоказаниями к лапароскопической внебрюшинной радикальной простатэктомии (ЛВРПЭ) считаются ожирение и трансуретральная резекция простаты (ТУР) в анамнезе. За прошедший год из 343 пациентов, подвергнутых различным трансуретральным операциям в связи с ДГПЖ, инцидентальный рак простаты верифицирован у 23 (6,71%) больных. В исследование были включены 11 больных ожирением с исходным уровнем ПСА не выше 6 нг/мл для проведения ЛВРПЭ после перенесенных биполярных трансуретральных резекций, вапорезекций (ТУВРБ) и энуклеаций (ТУЭБ) по поводу ДГПЖ объемом от 40 до 180 см3. Минимальный индекс массы тела составил 32 кг/м2. Конверсий доступа не было. Максимальная продолжительность операции составила 5 часов. Интраоперационных осложнений не было. Потребности в гемотрансфузии и наркотических анальгетиках не возникло. Все пациенты выписаны с выздоровлением. При ретроспективном сравнении ЛВРПЭ с традиционной РПЭ, выполненной при тех же условиях, нами отмечен ряд преимуществ эндоскопического доступа. Последний обеспечивает лучшую визуализацию и прецизионную диссекцию, меньший объем кровопотери, быструю активизацию больных.
Ключевые слова: лапароскопическая простатэктомия после ТУР, ТУЭБ, ТУВРБ, ожирение.

A.D. Kochkin, F.A. Sevryukov, E.A. Gallyamov, S.V. Popov,
A.B. Puchkin, D.A. Sorokin, I.V. Karpukhin, D.V. Semenychev,
A.V. Knutov, V.P. Sergeev, A.B. Novikov, A.E. Sanzharov, I.N. Orlov, K.S. Presnov

ENDOSCOPIC EXTRAPERITONEAL RADICAL PROSTATECTOMY AFTER DIFFERENT TRANSURETHRAL PROCEDURES IN OBESE PATIENTS

Prostate cancer is a common histological finding after transurethral interventions for benign prostate hyperplasia (BPH). The relative contraindications for the endoscopic extraperitoneal radical prostatectomy (EERP) are obesity and previous transurethral resection of the prostate. During the last year, 343 patients underwent various transurethral operations for BPH, of them incidental prostate cancer was verified in 23 (6.71%). The study included 11 patients with obesity and initial PSA level not more than 6 ng/ml. They underwent EERP after bipolar transurethral resections, vaporesections and enucleations for BPH of 40 – 180 cm3 in volume. Minimum BMI was 32 kg/m2. There were no access conversions. Max duration of the operation was 5 hours. There were no intraoperative complications, no need for hemotransfusion or narcotic analgesics. All the patients were dismissed with recovery. A retrospective comparison of EERP and a standard approach, showed some advantages of the endoscopic approach. The later showed better intraoperative visualization and the ability to dissect with precision, lower blood loss and quick activation of patients.
Key words: laparoscopic prostatectomy after TUR, TUEB, TUVRB, obesity.

Доброкачественная гиперплазия предстательной железы (ДГПЖ) – едва ли не самая распространенная урологическая патология у мужчин, причем наиболее эффективным методом лечения является оперативный. Эволюция минимально инвазивных методов хирургического лечения ДГПЖ привела к развитию технологии трансуретральной энуклеации простаты биполярной петлей (ТУЭБ), позволяющей удалить аденому объемом более 350см^3, не прибегая к разрезам [1]. Эффективность и безопасность методики доказаны и позволили нашей клинике практически полностью отказаться от «открытых» традиционных вмешательств при ДГПЖ.

По данным О.И. Аполихина, в 2010г. рак предстательной железы составил 5,1% всех злокачественных новообразований всего населения России, занимая 6-е ранговое место в структуре онкозаболеваемости среди обоих полов [2]. Несмотря на рутинный предоперационный скрининг пациентов с целью исклю-

чения рака простаты, последний нередко является гистологической находкой после трансуретральных вмешательств по поводу ДГПЖ [3]. Так, в 2012г. показатель выявляемости карциномы простаты в стадиях T_{1a}- T_{1b} после ТУЭБ в урологическом центре Горьковской железной дороги составил 9,3% (7 из 75 оперированных пациентов).

Стандартным методом лечения больных локализованной карциномой простаты в стадиях с T_{1a} - T_{2b} является традиционная «открытая» радикальная простатэктомия. Однако простатэктомия все чаще выполняется эндоскопически. Во многих клиниках Европы и США лапароскопическая радикальная простатэктомия (ЛРПЭ) и лапароскопическая внебрюшинная радикальная простатэктомия (ЛВРПЭ) считаются операцией выбора. Тем не менее ЛВРПЭ не является распространенной операцией в России [3, 4].

Показания к ЛВРПЭ полностью соответствуют показаниям к традиционной радикальной простатэктомии (РПЭ). С точки зрения хирургической техники, ЛВРПЭ отличается от РПЭ только операционным доступом, остальные этапы операции аналогичны. Абсолютным противопоказанием к ЛВРПЭ и ЛРПЭ являются такие состояния и сопутствующие заболевания пациента, которые не предусматривают возможности формирования ретропневмоперитонеума или собственно пневмоперитонеума, а также некорригированные коагулопатии. В зависимости от опыта хирурга относительными противопоказаниями к ЛВРПЭ являются ожирение и трансуретральная резекция простаты (ТУР) в анамнезе. Отдельные хирурги, выполняющие ЛВРПЭ пациентам этой категории, расценивают сочетание ожирения и перенесенной ранее ТУР как особенно трудные случаи [5].

Материал и методы

За прошедший год из 343 пациентов, которым в нашей клинике проведены различные трансуретральные операции в связи с ДГПЖ, инцидентальный рак простаты верифицирован при гистологическом исследовании у 23 (6,71%) больных. В исследование были включены 11 больных ожирением с исходным уровнем ПСА не выше 6 нг/мл для проведения ЛВРПЭ после перенесенных биполярных трансуретральных резекций, вапорезекций (ТУВРБ) и энуклеаций (ТУЭБ) по поводу ДГПЖ объемом от 40 до 180 см^3. Минимальный индекс массы тела составил 32 кг/м^2. ЛВРПЭ выполнялась не ранее чем через полтора месяца после трансуретральной операции. Перед ЛВРПЭ объем простаты больных варьировал от 7 до 25 см^3, уровень ПСА ≤10 нг/мл, сумма баллов по Глисону – ≤ 7.

Результаты и обсуждение

Конверсий доступа не было. Максимальная продолжительность операции составила 5 часов. Интраоперационных осложнений не было. Фрагментации простаты или повреждений ее капсулы удалось избежать. Хирургические края исследованы гистологически – все операции выполнены в соответствии с онкологическими требованиями. Потребности в гемотрансфузии и наркотических анальгетиках не возникло. Все пациенты активизированы в первые послеоперационные сутки. Уретральный катетер удалялся не ранее 7-го послеоперационного дня. Все пациенты выписаны на амбулаторное лечение с выздоровлением.

ЛВРПЭ у подобных больных сопряжена с рядом технических трудностей, связанных с инфильтративными и рубцовыми изменениями, сочетающимися с ожирением. В случае наличия в анамнезе ТУВРБ рубцовые изменения максимально выражены и сочетаются с изменением анатомии малого таза. Так, в наших наблюдениях мы столкнулись с грубой рубцовой деформацией шейки мочевого пузыря, фиксированной к лону по передней полуокружности; значительными перипростатическими инфильтративными изменениями; асимметрией склерозированной простаты и отсутствием возможности межфасциальной диссекции из-за сплавления анатомических слоев. Плотность рубцовой ткани не позволила верифицировать границу между простатой и шейкой пузыря. Последнее потребовало широкого ее иссечения. Навигация осуществлялась по баллону уретрального катетера. Дифференцировать в рубцовых тканях переднюю поверхность простаты и дорзальный венозный комплекс не удалось. Последний не прошивался, ткани пересекались ультразвуковыми ножницами, скользя по поверхности лонного сочленения. Описанные изменения, судя по всему, обусловлены технологическими особенностями перенесенных ранее операций. Так, трансуретральное вылущивание аденоматозных узлов при ТУЭБ нередко сопровождается перфорацией капсулы простаты, а электровапоризация только усугубляет инфильтративно-воспалительные изменения тканей. Причем, чем более радикально выполнялось трансуретральное пособие, тем более выраженные перипростатические изменения обнаруживались при ЛВРПЭ.

Заключение

При ретроспективном сравнении ЛВРПЭ с традиционной РПЭ, выполненной при тех же условиях, нами отмечен ряд преимуществ эн-

доскопического доступа. Последний обеспечивает лучшую визуализацию и прецизионную диссекцию, меньший объем кровопотери, быструю активизацию больных. Более того, при малых объемах простаты, скованной послеоперационными рубцами в узком тазу, глубоко под лоном у больного с ожирением эндоскопический доступ обеспечивает абсолютный визуальный контроль операции в отличие от традиционного доступа.

Сведения об авторах статьи:

Кочкин Алексей Дмитриевич – к.м.н., врач-уролог отделения урологии НУЗ «ДКБ на ст. Горький ОАО «РЖД», г. Нижний Новгород. Адрес: 603033, г. Нижний Новгород, ул. Таллинская, 8в. E-mail: kochman@bk.ru.

Севрюков Федор Анатольевич – д.м.н., профессор, зав. отделением урологии НУЗ «ДКБ на ст. Горький ОАО «РЖД», г. Нижний Новгород. Адрес: 603033, г. Нижний Новгород, ул. Таллинская, 8в. E-mail: fedor_sevrukov@mail.ru.

Галлямов Эдуард Абдулхаевич – д.м.н., профессор кафедры факультетской хирургии №1 МГМСУ, главный хирург ФБУ ЦКБ ГА. Адрес: 125367, г. Москва, Иваньковское шоссе, 7.

Попов Сергей Валерьевич – д.м.н., главный врач СПбГБУЗ КБ Святителя Луки, руководитель Городского центра эндоскопической урологии и новых технологий. Адрес: 194044, г. Санкт Петербург, ул. Чугунная, 46.

Пучкин Александр Борисович – врач-уролог отделения урологии НУЗ «ДКБ на ст. Горький ОАО «РЖД», г. Нижний Новгород. Адрес: 603033, г. Нижний Новгород, ул. Таллинская, 8в.

Сорокин Дмитрий Алексеевич – врач-уролог отделения урологии НУЗ «ДКБ на ст. Горький ОАО «РЖД», г. Нижний Новгород. Адрес: 603033, Нижний Новгород, ул. Таллинская, 8в.

Карпухин Игорь Васильевич – врач-уролог отделения урологии НУЗ «ДКБ на ст. Горький ОАО «РЖД», г. Нижний Новгород. Адрес: 603033, Нижний Новгород, ул. Таллинская, 8в.

Семенычев Дмитрий Владимирович – врач-уролог отделения урологии НУЗ «ДКБ на ст. Горький ОАО «РЖД», г. Нижний Новгород. Адрес: 603033, г. Нижний Новгород, ул. Таллинская, 8в. E-mail: dsemenychev@yandex.ru.

Кнутов Александр Владимирович – врач-уролог отделения урологии НУЗ «ДКБ на ст. Горький ОАО «РЖД», г. Нижний Новгород. Адрес: 603033, г. Нижний Новгород, ул. Таллинская, 8в. E-mail: knutov-av@yandex.ru.

Сергеев Владимир Петрович – врач-уролог отделения урологии ГАУЗ МГОБ № 62. Адрес: 143423, Московская обл., Красногорский район, п/о Степановское, поселок Истра, 27. E-mail: garivas@yandex.ru.

Новиков Александр Борисович – врач-уролог отделения урологии ФБУ ЦКБ ГА. Адрес: 125367, г. Москва, Иваньковское шоссе, 7.

Санжаров Андрей Евгеньевич – врач-уролог отделения урологии МАУ ГКБ № 40. Адрес:620102, г. Екатеринбург, ул. Волгоградская, 189. E-mail:sanzh@mail.ru.

Орлов Игорь Николаевич – врач-уролог отделения урологии СПбГБУЗ КБ Святителя Луки. Адрес: 194044, г. Санкт Петербург, ул. Чугунная, 46. E-mail: dok.orlov@gmail.com.

Преснов Константин Сергеевич – руководитель эндохирургической службы, врач-хирург отделения хирургии Медицинского центра Банка России. Адрес: 117593, г. Москва, Севастопольский проспект, 66. E-mail: kspresnov@gmail.com.

ЛИТЕРАТУРА

1. Севрюков Ф.А. Случай успешной трансуретральной энуклеации аденомы простаты очень больших размеров / Ф.А. Севрюков, С.А. Серебряный // Андрология и генитальная хирургия. – 2012. – № 3. – С. 102-104.
2. Анализ урологической заболеваемости в Российской Федерации в 2005-2010 годах / О.И. Аполихин [и др.] // Экспериментальная и клиническая урология. – 2012. – № 2. – С. 4-12.
3. Клинические рекомендации Европейской ассоциации урологов / отв. ред. Т.В. Клюковкина, Н.В. Черножукова, А.Г. Шегай. – М.: ООО «АБВ-пресс», 2010. – 1031 с.
4. Использование лапароскопического и внебрюшинного доступа при эндовидеохирургической радикальной простатэктомии: анализ 300 случаев / О.Э. Луцевич [и др.] // Эндохирургия сегодня. – 2012. – № 2. – С. 33-41.
5. Impact of previous surgery on endoscopic extraperitoneal radical prostatectomy / J-U. Stolzenburg [et al.] // Urology. – 2005. – №65. – P. 325-231.

УДК 616.61-006-089.87-031:611.383:616.381-072.1
© Коллектив авторов, 2015

А.Д. Кочкин[1], Ф.А. Севрюков[1], Э.А. Галлямов[2], С.В. Попов[3], А.Б. Пучкин[1], Д.А. Сорокин[1], И.В. Карпухин[1], Д.В. Семенычев[1], А.В. Кнутов[1], В.П. Сергеев [4], А.Б. Новиков[2], А.Е. Санжаров[5], И.Н. Орлов[3], К.С. Преснов[6]

«ОКНО» В БРЫЖЕЙКЕ ОБОДОЧНОЙ КИШКИ – ОПЦИЯ В ЛАПАРОСКОПИЧЕСКОЙ ХИРУРГИИ ОПУХОЛЕЙ ЛЕВОЙ ПОЧКИ

[1]Урологический центр Горьковской железной дороги НУЗ «ДКБ на ст. Горький ОАО «РЖД», г. Нижний Новгород
[2]ФБУ «Центральная клиническая больница гражданской авиации», г. Москва
[3]СПбГБУЗ «Клиническая больница Святителя Луки», г. Санкт-Петербург
[4]ГАУЗ «Московская городская онкологическая больница № 62», г. Москва
[5]МАУ «Городская клиническая больница № 40», г. Екатеринбург
[6]Медицинский центр Банка России, г. Москва

За четверть века, с тех пор, как Ralph V. Clayman выполнил первую лапароскопическую нефрэктомию, техника операции отработана и стандартизирована до мелочей: от укладки больного на операционном столе до способов эвакуации препарата. Алгоритм любой стандартной лапароскопической операции на верхних мочевых путях предусматривает широкую мобилизацию ободочной кишки с целью обнажения забрюшинного пространства. Этот этап редко занимает менее трети операционного

времени и сопровождается определенным риском ятрогенных интраоперационных осложнений. Последнее заставило искать альтернативные доступы. В случае патологии левых мочевых путей одним из таковых является трансмезентериальный доступ – через «окно» в брыжейке ободочной кишки. При лапароскопической пиелопластике этот подход используется давно и с успехом. Чего нельзя сказать об операциях по поводу почечных опухолей. В статье представлен собственный опыт лапароскопических трансмезентериальных нефрэктомий и резекций почки. Количество операций, выполненных из этого доступа по поводу опухолей, пока не позволяет провести адекватный статистический анализ и сделать определенные выводы. Тем не менее, на наш взгляд, у некоторых больных он имеет ряд бесспорных преимуществ перед стандартным и может рассматриваться в качестве альтернативного доступа при адреналэктомии, нефрэктомии и резекции почки.

Ключевые слова: трансмезентериальная нефрэктомия, трансмезентериальная резекция почки.

A.D. Kochkin, F.A. Sevryukov, E.A. Gallyamov, S.V. Popov,
A.B. Puchkin, D.A. Sorokin, I.V. Karpukhin, D.V. Semenychev, A.V. Knutov,
V.P. Sergeev, A.B. Novikov, A.E. Sanzharov, I.N. Orlov, K.S. Presnov

“WINDOW” IN THE MESENTERY OF THE COLON – AN OPTION IN THE LAPAROSCOPIC SURGERY OF LEFT KIDNEY TUMORS

During a quarter of the century, since Ralph Clayman performed the first laparoscopic nephrectomy, the technique of the operation has been developed and was standardized to details: from the placing of the patient on the operation table to the evacuation of the specimen. The algorithm of every standard laparoscopic operation on the upper urinary tract suggests wide mobilization of colon with the aim to access retroperitoneum. This stage usually lasts more than one third of the operation time and is accompanied by certain risks of iatrogenic injuries. The latter situation enforced the specialists to look for alternative approaches. One of the possibilities in case of left side pathology is transmesenterial access via the “window” in the mesentery of the descendent colon. This approach is widely accepted for laparoscopic pyeloplasty, but not for the tumor surgery. In this article we present our experience with laparoscopic transmesenterial radical and partial nephrectomies. The number of the procedures performed is far not enough to carry out relevant statistical analysis. Nevertheless, we consider that in selected patients this access has certain advantages before the standard way and can be accounted for as an alternative approach for the adrenalectomy, nephrectomy and partial nephrectomy.

Key words: transmesenteric radical nephrectomy, transmesenteric partial nephrectomy.

Наиболее эффективным методом лечения почечно-клеточного рака остается оперативный, причем органосохраняющее вмешательство считается приоритетным [1]. Эволюция лапароскопических технологий в урологии привела практически к полному отказу от традиционных вмешательств при локализованных опухолях почки. Так, лапароскопические нефрэктомия и резекция почки давно признаны Европейской ассоциацией урологов методами выбора в лечении почечно-клеточного рака стадий T_1-T_2 [2]. За четверть века, что минули с тех пор, как Ralph V. Clayman выполнил первую лапароскопическую нефрэктомию, техника операции отработана и стандартизирована до мелочей: от укладки больного на операционном столе до способов эвакуации препарата [3-9]. Алгоритм любой стандартной лапароскопической операции на верхних мочевых путях (ВМП) предусматривает широкую мобилизацию ободочной кишки с целью обнажения забрюшинного пространства [5-9]. Этот этап нередко занимает до трети операционного времени и сопровождается определенным риском ятрогенных интраоперационных осложнений. Так, по данным M.J. Schwartz и A. Breda, повреждения кишечника отмечаются не менее чем в 0,8% вмешательств, тогда как ранения селезенки — в 1,4% [10, 11]. Последнее заставляет искать альтернативные доступы. В случае патологии левых ВМП одним из таковых методов является трансмезентериальный – через «окно» в брыжейке ободочной кишки. При лапароскопической пиелопластике этот подход используется давно и с успехом [6, 12, 13]. Чего нельзя сказать о нефрэктомии и резекции почки. Так, в системе PubMed нам не удалось обнаружить каких-либо сообщений о подобных вмешательствах, выполненных полностью трансмезентериально. Последнее побудило поделиться собственным первым опытом.

Материал и методы

За 2014 год мы выполнили 39 трансмезентериальных лапароскопических вмешательств по поводу опухолей левой почки. Из них лапароскопическая нефрэктомия (ЛНЭ) – 27, лапароскопическая резекция почки (Лрез) – 12 случаев. Положение пациента – на спине с поворотом операционного стола; при необходимости последний переводили в положение Тренделенбурга. Рассекали брыжейку нисходящей кишки вдоль нижней брыжеечной вены и левых ободочных сосудов, осуществляя доступ к абдоминальной аорте и сосудистой ножке почки. Артерия и вена обрабатывались до каких-либо манипуляций с почкой. После чего через сформированное «окно» в мезоколоне, межфасциально, частично (ЛРез) или полностью (ЛНЭ), почку мобилизовали в фасции Героты. В случае резекции осуществлялась парциальная нефрэктомия по общепринятой методике, тогда как при нефрэктомии почка отсекалась после лигирования и пересечения мочеточника. Таким образом, операция выполнялась без какого-либо контакта со стенкой толстой кишки и селезенкой. «Окно» в брыжейке не ушивалось в 30 из 39 случаев.

Непараметрические показатели представлены в виде Me[25p;75p]. Оценивали частоту послеоперационных осложнений, продолжительность операции и сроки пребывания больных в стационаре.

Результаты и обсуждение

В случае трансмезентериальной ЛНЭ время операции составило 70 [60; 90] мин. Интра- и послеоперационных осложнений удалось избежать. Срок пребывания больных в стационаре составил 6 [5; 9] койко-дней. При анализе результатов трансмезентериальной ЛРез почки медиана времени операции составила 100 [90; 110] мин; сроки лечения – 7 [6; 9] койко-дней. Тепловая ишемия почки продолжалась в среднем 19±5 мин. Интра- и послеоперационных осложнений не было. Необходимости в гемотрансфузии и наркотических анальгетиках не отмечено.

Лапароскопические нефрэктомия и резекция почки по праву считаются оперативными вмешательствами, требующими от хирурга достаточных опыта и мануальных навыков [4-9]. Одним из наиболее важных этапов является мобилизация сосудистой ножки почки [4, 5, 7]. У пациентов, не страдающих ожирением, за счет минимальной толщины тканей магистральные сосуды просвечивают через брыжейку ободочной кишки. Последнее обеспечивает максимально быструю их идентификацию и возможность безопасной прецизионной диссекции. В наших наблюдениях трансмезентериальный доступ позволил эргономично осуществить прямой быстрый выход на абдоминальную аорту и устье почечной артерии. На это потребовалось гораздо меньше времени, чем обычно, и позволило избежать конфликтов с поясничной веной. Наиболее ответственным этапом резекции почки являются иссечение непосредственно опухоли и ушивание раны ее паренхимы [4-9]. Нам без труда удавалось выделить через «окно» в брыжейке всю почку в фасции Героты. Объем мобилизации предоставлял возможность адекватного доступа к опухоли и осуществить как резекцию с последующим послойным интракорпоральным швом чашечно-лоханочной системы и паренхимы почки, так и радикальную нефрэктомию. При ретроспективном сравнении с традиционными лапароскопическими операциями, выполненными в клинике ранее, нами не отмечено отличия в эргономике или сроках тепловой ишемии. Более того, при локализации опухоли на передней поверхности почки доступ может расцениваться как метод выбора при ЛРез. Отсутствие необходимости мобилизации ободочной кишки и пересечения селезеночно-ободочной связки сводит к минимуму вероятность ятрогенных повреждений кишечной стенки и селезенки, а также является профилактикой послеоперационного пареза [12-14]. Однако выполнение подобных вмешательств у больных ожирением сопряжено с определенными трудностями и, скорее всего, не найдет широкого применения. Другим лимитирующим фактором являются анатомические особенности сосудистой архитектоники ободочной кишки. Так, в случаях, когда размер брыжеечного «окна», ограниченного сосудами кишки, не соответствует размерам хирургического интереса, выбор традиционного доступа наиболее рационален.

Заключение

Наши клиники располагают опытом не только трансмезентериальных лапароскопических резекционных пиело- и уретеропластик, но и пиело- и уретеролитотомий, а также нефрэктомий и резекций почки. Однако количество операций, выполненных из этого доступа по поводу опухолей, пока не позволяет провести адекватный статистический анализ и сделать определенные выводы. Тем не менее, на наш взгляд, у некоторых больных, он имеет ряд бесспорных преимуществ перед стандартным и может рассматриваться в качестве альтернативного доступа при адреналэктомии, нефрэктомии и резекции почки.

Сведения об авторах статьи

Кочкин Алексей Дмитриевич – к.м.н., врач-уролог отделения урологии НУЗ «ДКБ на ст. Горький ОАО «РЖД. Адрес: 603033, г. Нижний Новгород, ул. Таллинская, 8в. E-mail: kochman@bk.ru.

Севрюков Федор Анатольевич – д.м.н., профессор, зав. отделением урологии НУЗ «ДКБ на ст. Горький ОАО «РЖД». Адрес: 603033, г. Нижний Новгород, ул. Таллинская, 8в. E-mail: fedor_sevrukov@mail.ru.

Галлямов Эдуард Абдулхаевич – д.м.н., профессор кафедры факультетской хирургии №1 МГМСУ, главный хирург ФБУ ЦКБ ГА. Адрес: 125367, г. Москва, Иваньковское шоссе, 7.

Попов Сергей Валерьевич – д.м.н., главный врач СПбГБУЗ КБ Святителя Луки, руководитель Городского центра эндоскопической урологии и новых технологий. Адрес: 194044, г. Санкт Петербург, ул. Чугунная, 46.

Пучкин Александр Борисович – врач-уролог отделения урологии НУЗ «ДКБ на ст. Горький ОАО «РЖД». Адрес: 603033, г. Нижний Новгород, ул. Таллинская, 8в.

Сорокин Дмитрий Алексеевич – врач-уролог отделения урологии НУЗ «ДКБ на ст. Горький ОАО «РЖД». Адрес: 603033, г. Нижний Новгород, ул. Таллинская, 8в.

Карпухин Игорь Васильевич – врач-уролог отделения урологии НУЗ «ДКБ на ст. Горький ОАО «РЖД». Адрес: 603033, г. Нижний Новгород, ул. Таллинская, 8в.

Семенычев Дмитрий Владимирович – врач-уролог отделения урологии НУЗ «ДКБ на ст. Горький ОАО «РЖД». Адрес: 603033, г. Нижний Новгород, ул. Таллинская, 8в. E-mail: dsemenychev@yandex.ru.

Кнутов Александр Владимирович – врач-уролог отделения урологии НУЗ «ДКБ на ст. Горький ОАО «РЖД». Адрес: 603033, г. Нижний Новгород, ул. Таллинская, 8в. E-mail: knutov-av@yandex.ru.
Сергеев Владимир Петрович – врач-уролог отделения урологии ГАУЗ МГОБ № 62. Адрес: 143423, Московская обл., Красногорский район, п/о Степановское, поселок Истра, 27. E-mail: garivas@yandex.ru.
Новиков Александр Борисович – врач-уролог отделения урологии ФБУ ЦКБ ГА. Адрес: 125367, г. Москва, Иваньковское шоссе, 7.
Санжаров Андрей Евгеньевич – врач-уролог отделения урологии МАУ ГКБ № 40. Адрес: 620102, г. Екатеринбург, ул. Волгоградская, 189. E-mail:sanzh@mail.ru.
Орлов Игорь Николаевич – врач-уролог отделения урологии СПбГБУЗ КБ Святителя Луки. Адрес: 194044, г. Санкт Петербург, ул. Чугунная, 46. E-mail: dok.orlov@gmail.com.
Преснов Константин Сергеевич – руководитель эндохирургической службы, врач-хирург отделения хирургии Медицинского центра Банка России. Адрес: 117593, г. Москва, Севастопольский проспект, 66. E-mail: kspresnov@gmail.com.

ЛИТЕРАТУРА

1. Краткие рекомендации Европейской ассоциации урологов / под ред. М.И. Когана. – Ростов-на-Дону: ООО «Омега-Принт», 2009. – 317 с.
2. Клинические рекомендации Европейской ассоциации урологов / Отв. ред. Т.В. Клюковкина, Н.В. Черножукова, А.Г. Шегай. – М.: ООО «АБВ-пресс», 2010. – 1031 с.
3. Clayman, R.V. Laparoscopic nephrectomy: initial case report / R.V. Clayman, L.R. Kavoussi, N.J. Soper, S.M.Dierks et al. // J Urol. – 1991. – Vol. 146. – P. 278-282.
4. Попов, С.В. Эндовидеохирургическое лечение больных с опухолями почек / С.В. Попов, А.И. Новиков, О.Н. Скрябин, Э.В. Зайцев. – СПб.: СПбМАПО, 2011. – 224 с.
5. Пучков, К.В. Лапароскопическая хирургия рака почки / К.В. Пучков, А.А. Крапивин, В.Б. Филимонов. – М.: ИД «Медпрактика-М», 2008. – 164 с.
6. Атлас лапароскопических реконструктивных операций в урологии / под ред. М. Рамалингама, В.Р. Патела: пер. с англ. под ред. В.Л. Медведева, И.И. Абдуллина. – М.: ГЭОТАР-Медиа, 2011. – 552 с.
7. Методы гемостаза при эндовидеохирургических нефронсберегающих операциях на почках / С.В. Попов [и др.] // Эндохирургия сегодня. – 2012. – № 2. – С. 11-19.
8. Лапароскопическая резекция почки: техника операции и современное положение. Обзор зарубежной литературы / Р.Ш. Хасанов [и др.] // Эндохирургия сегодня. – 2012. – № 2. – С. 53-68.
9. Stolzenburg, J-U. Laparoscopic and robot-assisted surgery in urology. Atlas of standart procedures / J-U. Stolzenburg, I.A. Turk, E.N. Liatsikos. –Springer Heidelberg Dordrecht London New York, 2011. – 386.
10. Laparoscopic bowel injuri in retroperitoneal surgery: current incidence and outcomes / M.J. Schwartz [et al.] // J Urol. – 2010. – Aug; 184(2). – P. 589-594.
11. Breda, A. Complications of laparoscopic surgery for renal masses: prevention, management and comparison with the open experience / A. Breda, A. Finelli, G. Janetschek, F. Porpiglia, F. Montorsi // Eur Urol. –2009. – Apr;55(4). – P. 836-850.
12. Shadpour, P. Prospective clinical trial to compare standard colon-reflecting with transmesocolic laparoscopic pyeloplasty / P. Shadpour, R.K. Nayyeri, R. Daneshvar, H. Salimi, H. Radfar // BJU Int. – 2012. – Vol.110. – P. 1814-1818.
13. Ramalingam, M. Transmesocolic approach to laparoscopic pyeloplasty: our 8-year experience / M. Ramalingam, K. Selvarajan, K. Senthil, M.G. Pai. // J Laparoendosc Adv Surg Tech A. – 2008. – Vol.18. – P. 194-198.
14. Laparoscopic Dismembered Pyeloplasty Through Transmesocolic Approach: Point of Technique and Our Experience / G.P. Abraham [et al.] // Journal of Endourology Part B, Videourology. – July 2013. – Vol. 27. doi: 10.1089/vid.2012.0055.

УДК 616-08-039.11
© И.С. Лумпов, А.В. Амосов, Г.Е. Крупинов, Е.А. Безруков, А.А. Обухов, А.А. Воробьев, 2015

И.С. Лумпов, А.В. Амосов, Г.Е. Крупинов, Е.А. Безруков, А.А. Обухов, А.А. Воробьев

ФОКАЛЬНОЕ ЛЕЧЕНИЕ БОЛЬНЫХ РАКОМ ПРЕДСТАТЕЛЬНОЙ ЖЕЛЕЗЫ ФОКУСИРОВАННЫМ ВЫСОКОИНТЕНСИВНЫМ УЛЬТРАЗВУКОМ (HIFU)

ГБОУ ВПО «Первый Московский государственный медицинский университет им. И.М. Сеченова» Минздрава России, г. Москва

С октября 2013 г. методом фокальной HIFU-абляции было пролечено 10 пациентов с верифицированным раком предстательной железы стадии <cT2a. Полученные результаты наблюдения в ближайшем послеоперационном периоде контрольных биопсий доказали высокую эффективность метода и низкий уровень послеоперационных осложнений.
Ключевые слова: рак предстательной железы, фокальная HIFU-абляция, высокоинтенсивный фокусированный ультразвук, ультразвуковая абляция.

I.S. Lumpov, A.V. Amosov, G.E. Krupinov, E.A. Bezrukov, A.A. Obukhov, A.A. Vorobyov

FOCAL HIGH-INTENSITY FOCUS ULTRASOUND (HIFU) TREATMENT OF PATIENTS WITH PROSTATE CANCER

From October 2013 10 patients with prostate cancer of stage <sT2a were treated by focal HIFU ablation. The results obtained in the immediate postoperative observation period by control biopsy proved high efficiency of the method and low level of postoperative complications.
Key words: prostate cancer, focal HIFU, high intensity focused ultrasound, ultrasound ablation.

В структуре онкологической заболеваемости ряда стран рак предстательной железы (РПЖ) занимает 2- 3-е места. Заболеваемость РПЖ продолжает неуклонно расти. В мире ежегодно выявляется около 550 тыс. новых случаев и приблизительно 200 тыс. мужчин

умирает каждый год от РПЖ [1]. Благодаря введению в скрининг рака предстательной железы простатспецифического антигена (PSA) и развитию современных методов визуализации (УЗИ, МРТ, HistoScanning и др.) все чаще диагностируются единичные фокусы рака на ранних стадиях. Такая тенденция позволяет предлагать пациентам при опухолях небольших размеров малоинвазивную тактику лечения. Потенциальными кандидатами для фокальной терапии являются пациенты с верифицированным РПЖ низкой степени злокачественности, которым показано активное наблюдение. Тем не менее стратегия активного наблюдения может привести к значительной нервозности пациентов [2], и врачи не решаются рекомендовать этот подход мужчинам в возрасте до 60 лет с большой ожидаемой продолжительностью жизни. Концептуально приемлемым вариантом для пациентов, которых не устраивает наблюдательная стратегия, но которые очень обеспокоены рисками, связанными с радикальным лечением, является объединение элементов тактики активного наблюдения и терапии всей железы. Согласно определению Международной специализированной группы по раку простаты (International Task Forceon Prostate Cancer) суть фокальной терапии рака простаты состоит в избирательном удалении пораженной области без воздействия на окружающие ткани, что тем самым минимизирует влияние вмешательства на продолжительность и качество жизни [3]. Сегодня общепринятыми методами фокальной терапии являются: высокоинтенсивный сфокусированный ультразвук, криотерапия, лазерная интерстициальная термотерапия, необратимая электропорация, фотодинамическая терапия, кибер-нож [4,5]. В настоящий момент вопрос об определении четких критериев отбора пациентов для проведения фокальной терапии остается открытым. В 2000 году появились первые критерии Consensus conference of local treatment, включающие ожидаемую продолжительность жизни менее 5 лет, клиническую стадию рака простаты T1, уровень PSA <15 нг/мл, а также отсутствие метастазов [6]. В качестве обязательной диагностики используются МРТ-картирование в сочетании с трансректальной биопсией под УЗ-контролем или выполнение трансперинеальной шаблонной биопсии. Фокус рака согласно данным критериям должен быть не менее 0,5см^3. При наличии стадии рака ≤ cT2a, резидуальных фокусов рака ≤ 0,3см^3 с уровнем баллов по Глисону 3+3 нет необходимости в дополнительном лечении [7]. Первые результаты проведения фокальной терапии были представлены в 1996 г. Gelet A. и соавт., которые выполнили 14 фокальных HIFU абляций РПЖ. За год наблюдения у 7 пациентов после контрольной биопсии простаты прогрессирования онкопроцесса не выявлено [8]. C. D'Hont и соавт. в 2014 году представили результаты самого большого на данный момент одноцентрового исследования, в которое входили 295 мужчин с верифицированным раком предстательной железы стадии <cT2b. Средний возраст 60,0±7,1 года. Уровень PSA до лечения 9,3±6,4 нг/мл. Нами проводилось лечение половины одной доли (35%), одной доли (57%) и двух третьей предстательной железы с сохранением одного сосудисто-нервного пучка (8%). Выживаемость без биохимического рецидива в течение 5, 6 и 7 лет составила 80%, 74% и 70% соответственно, прирост PSA в среднем – 0,11 нг/мл спустя 15,7±15,1 недели после лечения. Сохранение сексуальной функции отмечалось у 85% пациентов [9].

Материал и методы

На данный момент клиника урологии ПМГМУ им. И.М. Сеченова имеет наибольший опыт фокальной HIFU-абляции в России. На базе нашей клиники за год пролечено 10 пациентов с верифицированным монофокальным локализованным раком простаты (сумма баллов по Глисону до 5, выявленного в 1-2 кусочках одной доли простаты при биопсии). Средний уровень PSA до лечения составил 7,2 нг\мл. Средний возраст пациентов – 65 лет. Объем предстательной железы – от 25 до 100 см^3. Средняя скорость максимального мочеиспускания – 19 мл/с. С целью определения точной локализации и объема опухолевой ткани перед операцией всем пациентам были выполнены МРТ с контрастированием и трансректальная пункционная биопсия простаты при помощи компьютерассистированной ультрасонографической системы Histoscanning. Чувствительность и специфичность метода варьируют в зависимости от объема опухоли и составляют 80%-87% и 90%-93% соответственно [10].Фокальная HIFU-абляция может проводиться без предшествующей трансуретральной резекции (ТУР) простаты. Однако 30% (3 пациента с объемом предстательной железы от 70 до 90см^3) пациентов первым этапом с целью устранения ирритативной симптоматики потребовалось выполнение ТУР простаты. Лечение проводилось на аппарате Ablatherm (EDAP-TMS, Франция) под спинальной анестезией. Диапазон лечения одной доли – от

латерального контура до транзиторной зоны и отступя от апекса на 10 мм до базальных отделов. Среднее время операции составило 20 минут (от 10 до 30 минут). Перед проведением сеанса фокальной HIFU-абляции всем пациентам проводилась катетеризация мочевого пузыря уретральным катетером.

Результаты и обсуждение

Средний срок нахождения в стационаре после операции составил 3-4 дня. Удаление уретрального катетера производилось на следующие сутки после операции. Максимальное снижение PSA (NADIR) в среднем до 2,0 нг\мл мы отмечали через 3 месяца. За время наблюдения серьезных осложнений отмечено не было, за исключением ирритативных симптомов и незначительного ухудшения скорости мочеиспускания в первые два месяца наблюдения после операции. Всем больным спустя 6 месяцев выполнялась контрольная биопсия простаты и МРТ с контрастированием. При контрольной биопсии через год после фокальной HIFU-абляции резидуальный рак был выявлен у одного пациента. Диагностически значимого прироста PSA за год наблюдения у остальных пациентов не отмечалось. Опираясь на результаты МИЭФ-5 статистически значимого снижения эректильной функции не выявлено, однако у 3 пациентов отмечалась ретроградная эякуляция.

Заключение

Фокальная HIFU терапия – перспективный малоинвазивный метод лечения рака предстательной железы на ранних стадиях. Наличие низкого риска послеоперационных осложнений, а также негативного отношения пациентов к выжидательной тактике или активному наблюдению проведение фокальной HIFU-абляции является хорошей альтернативой. Выполнение данной методики лечения возможно без предварительной ТУР простаты. Учитывая отсутствие четких критериев по отбору пациентов для фокальной терапии и единых валидизированых опросников для пациентов, перенесших фокальную HIFU-абляцию, рекомендовано использовать существующие методы самооценки состояния здоровья (IPSS, МИЭФ-5). Модернизация методов визуализации степени распространения, дифференцировки и локализации опухоли могут значительно улучшить отбор пациентов для проведения фокальной абляции, а также определить тактику ведения пациентов в ближайшем и отдаленном послеоперационном периоде.

Сведения об авторах статьи:

Лумпов Илья Сергеевич – аспирант кафедры урологии ГБОУ ВПО Первый МГМУ им. И.М. Сеченова Минздрав России. Адрес: 119991, г. Москва, ул. Б. Пироговская, 2, стр.4.

Амосов Александр Валентинович – д.м.н., профессор кафедры урологии ГБОУ ВПО Первый МГМУ им. И.М. Сеченова Минздрав России. Адрес: 119991, г. Москва, ул. Б. Пироговская, 2, стр.4.

Крупинов Герман Евгеньевич – д.м.н., профессор кафедры урологии ГБОУ ВПО Первый МГМУ им. И.М. Сеченова Минздрав России. Адрес: 119991, г. Москва, ул. Б. Пироговская, 2, стр.4.

Безруков Евгений Алексеевич – д.м.н., профессор, зав. 3 урологическим отделением клиники урологии ГБОУ ВПО Первый МГМУ им. И.М. Сеченова Минздрав России. Адрес: 119991, г. Москва, ул. Б. Пироговская, 2, стр.4.

Обухов Александр Александрович – врач-уролог клиники урологии ГБОУ ВПО Первый МГМУ им. И.М. Сеченова Минздрав России. Адрес: 119991, г. Москва, ул. Б. Пироговская, 2, стр.4.

Воробьев Андрей Александрович – аспирант кафедры урологии ГБОУ ВПО Первый МГМУ им. И.М. Сеченова Минздрав России. Адрес: 119991, г. Москва, ул. Б. Пироговская, 2, стр.4.

ЛИТЕРАТУРА

1. Аляев, Ю.Г. Урология. Российские клинические рекомендации/ Ю.Г. Аляев, П.В. Глыбочко, Д.Ю. Пушкарь. – М.: Изд-во «ГЭОТАР-Медиа», 2015. – 203 с.
2. Anxiety and distress during active surveillance for early prostate cancer./ Essink-Bot ML. [et al.] // Cancer. – 2009. – Vol. 115. – P. 3868-78.
3. Group consensus reports from the Consensus Conference on Focal Treatment of Prostatic Carcinoma, Celebration / Bostwick DG [et al.] Florida, February 24, 2006.
4. New Treatments for Localized Prostate Cancer / Marberger M, [et al.] // Urology. – 2008. – Vol. 72. – P. 36-43.
5. Guidelines EAU 2014 // URL: http://www.guideline.gov/content.aspx?id=48030
6. Bostwick, D. Group consensus reports from the consensus conference on focal treatment of prostatic carcinoma / D. Bostwick, D. Waters, D. Bahn // Urology. – 2007. – Vol. 6. – P. 42-44.
7. Focal Therapy: Patients, Interventions, and Outcomes – A Report from a Consensus Meeting / Ian A.D, [et al.] // European Urology, October 2014
8. Treatment of prostate cancer with transrectal focused ultrasound: early clinical experience / Gelet A1. [et al.] // Eur Urol. – 1996. – Vol. 29(2). – P. 174-83.
9. Nerve sparing HIFU as primary "focalized" treatment for localized prostate cancer: A single center study of 295 men with 7 years of follow up / C. D'Hont, [et al.] // ZNA Middelheim, Antwerp, Belgium.
10. Simmons L.A., Detection, localization and characterization of prostate cancer by Prostate HistoScanning (TM). / Simmons L.A., Autier P., Zatura F. // BJU Int. – 2012. – Vol. 110, № 1. – P. 28-35.

УДК 616.62–089.844
© А.В. Лыков, А.А. Кельн, 2015

А.В. Лыков, А.А. Кельн

ЭКСТРАПЕРИТОНЕАЛЬНАЯ ОРТОТОПИЧЕСКАЯ ИЛЕОЦИСТОПЛАСТИКА

ГАУЗ «Многопрофильный клинический медицинский центр «Медицинский город»», г. Тюмень

В работе изучены результаты выполнения хирургического лечения у больных мышечно-инвазивным раком мочевого пузыря, перенесших радикальную экстраперитонеальную цистэктомию с экстраперитонеальной илеоцистопластикой. Произведено сравнение двух групп пациентов: I группа (n=95) – пациенты с неоцистом по модифицированной методике и II группа (n=110) – пациенты с неоцистом по классической методике Studer U.E. Анализировались ранние послеоперационные осложнения, повторные лапаротомии и летальные исходы. Выявлено, что использование созданного нами экстраперитонеального модифицированного неоциста позволяет значительно улучшить изучаемые показатели.

Ключевые слова: радикальная экстраперитонеальная цистэктомия, ортотопическая илеоцистопластика.

A.V. Lykov, A.A. Keln

EXTRAPERITONEAL ORTOTHOTOPIC ILECYSTOPLASTY

The paper studies the results of surgical treatment of patients with muscular-invasive bladder cancer, who underwent radical extraperitoneal cystectomy with extraperitoneal ileocystoplasty. We have compared two groups of patients: the first group (I) (n=95) patients with neocyst by modified method, and the second (II) (n=110) with neocyst by a classic Studer U.E method. The object of the research was investigation of early postsurgical complications, recurring laparotomies and lethal cases. The investigation revealed, that the use of developed by us extraperitoneal modified neocyst helps to significantly improve the studied indices.

Key words: radical extraperitoneal cystectomy, orthotopic ileocystoplasty.

Радикальная цистэктомия (РЦЭ) с деривацией мочи является стандартным методом лечения мышечно-инвазивного и некоторых других форм рака мочевого пузыря (РМП). Для осуществления реконструкции мочевыводящих путей используются различные отделы желудочно-кишечного тракта, в том числе желудок, подвздошная, толстая кишка, илеоцекальный угол. Стремление урологов создать ортотопический мочевой резервуар заключается в желании повторить все свойства мочевого пузыря, который функционирует как резервуар низкого давления с координированной релаксацией шейки, наружного уретрального сфинктера и сокращением детрузора, что обеспечивает полное опорожнение мочевого пузыря без мочеточниковых рефлюксов [4].

Цель исследования – сравнение ближайших результатов РЦЭ с илеоцистопластикой по нашей методике и по методике U.E. Studer.

Материал и методы

За период с 1998 по 2014 гг. в онкоурологическом отделении ГАУЗ ТО МКМЦ «Медицинский город» выполнены 343 РЦЭ по поводу рака мочевого пузыря (РМП). Из всех операций 66 (19,2%) заканчивались уретерокутанеостомией, 277 (80,7%) – созданием кишечных резервуаров, из них в 205 (59,7%) случаях формировался ортотопический неоцист, в 62 (18,1%) – другие виды. Большинство ортотопических резервуаров (n=171, 49,8%) создано по методикам U.E. Studer и R.E.Hautmann, в том числе в оригинальной модификации. Для ортотопической континенции чаще всего мы используем 2 методики формирования неоциста из сегмента подвздошной кишки: нашу методику, являющуюся модификацией неоциста по R.E. Hautmann, и формирование искусственного резервуара по U.E. Studer.

Классическая методика илеоцистопластики описана R.E. Hautmann [6,7]. Мы видоизменили формирование неоциста по данной методике. Для формирования экстраперитонеального неоциста (рис. 1.) используется отрезок подвздошной кишки длинной 60-65 см на сосудистой ножке.

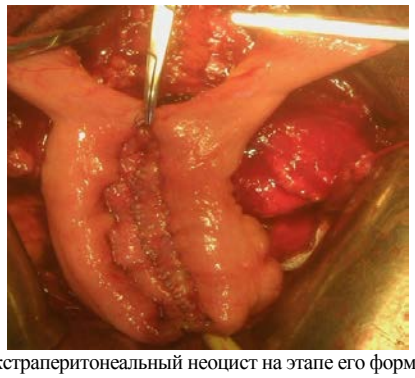

Рис. 1. Экстраперитонеальный неоцист на этапе его формирования

Данный отрезок укладывается в виде буквы W. На его поверхности формируются «ушки» длинной 3-5 см. Латеральные прилежащие отрезки сшиваются по брыжеечному краю кишки, а медиальные – по противобрыжеечному. Рассекается стенка кишки на всем протяжении вдоль выполненных швов, отступив на 0,5 см от края сформированных швов. Затем по рассеченным краям кишки выполняется непрерывный шов на передней поверхности неоциста. Имплантация мочеточников с ранее установленными стентами производится в изоперистальтические «ушки» неоциста длиной 3-5 см. Каждый мочеточник отдельно анастамозируется с «ушком» неоциста пря-

мым способом, причем не требуется перевода мочеточника с левой стороны на правую, как при других классических методиках (Hautmann, Studer), что предотвращает перегиб мочеточника. В самой нижней точке неоциста формируется отверстие диаметром 0,8 см для осуществления уретро-резервуарного анастамоза. Через уретру выводятся мочеточниковые стенты, в просвет неоциста вводится катетер Фоли. Размещение неоциста производится в полости малого таза, за пределами брюшной полости – экстраперитонеально (после ушивания тазовой брюшины).

В исследование мы включили 205 больных РМП, перенесших ортотопическую цистопластику. Они были разделены на 2 группы: в I группу вошли 95 пациентов со сформированным неоцистом по нашей методике, во II группе 110 пациентов с неоцистом по методике U.E. Studer.

Среди пациентов, у которых мочевой пузырь сформирован из сегмента подвздошной кишки по нашей методике, мужчин было 92 (96,8%), женщин – 3 (3,2%). Средний возраст их составил 56,4±14,6 года.

Среди пациентов, у которых мочевой пузырь сформирован из сегмента подвздошной кишки по методике U.E. Studer, мужчин было 102 (92,7%), женщин – 8 (7,3%). Средний возраст их составил 56,5±19,5 года. Операция с сохранением простатического сосудисто-нервного пучка (СНП) чаще применялась в I группе – 56 (58,9%), чем во II – 11 (10%). Число койко-дней, проведенных в стационаре после операции, в I группе составило 36,1±17,1 дня, во второй – 38,2±17,2 дня. В I группе наиболее часто выполнялась операция при опухолях, прорастающих в поверхностный или глубокий мышечные слои (T_{2a-b}) мочевого пузыря, а во II группе – при опухолях с распространением на паравезикальную клетчатку (T_{3a-b}). При гистологическом исследовании в I группе у 49 (51,6%) больных выявлен умеренно дифференцированный переходноклеточный уротелиальный рак (G_2), во II группе одинаково часто встречался умеренно- и высокодифференцированный уротелиальный рак (G_2, G_3): у 55 (50%) и 47 (42,7%) пациентов соответственно. В I группе у 24 (25,2%) пациентов до операции диагностирован односторонний уретерогидронефроз, а во II группе пациентов чаще встречался уретерогидронефроз как с одной стороны – у 28 (24,5%), так и с двух сторон – у 12 (10,9%).

Результаты и их обсуждение

Наибольшее количество осложнений, повторных оперативных вмешательств и послеоперационных летальных исходов зарегистрировано во II группе пациентов: 63 (57,3%), 37 (33,6%) и 7 (6,4%) соответственно. В I группе данные показатели составили 40 (42,5%) и 4 (4,2%). Хотелось бы отметить, что у пациентов I группы не было ни одного послеоперационного летального исхода, число повторных оперативных вмешательств в 8 раз меньше, чем во II группе, а в структуре осложнений имелись осложнения легкой и средней степени тяжести с благоприятным прогнозом для жизни. Наибольшее число осложнений у пациентов обеих групп связано с инфекционно-воспалительными заболеваниями (адаптационный пиелонефрит или обострение хронического пиелонефрита): в 14 (14,7%) и 19 (17,3%) соответственно. У 4 (3,6%) пациентов II группы в связи с неэффективностью консервативного лечения и наличием апостематозного пиелонефрита потребовалось экстренное оперативное вмешательство. Перитонит в I группе исследования выявлен у 1 (1,1%) пациента вследствие несостоятельности межкишечного анастомоза, что стало поводом для релапаротомии и санации брюшной полости. Во II группе перитонит различной этиологии диагностирован у 8 (7,3%) пациентов, выполнено 8 (7,3%) повторных оперативных вмешательств по данной причине, у 3 (2,7%) пациентов данное осложнение явилось причиной летального исхода. Другими причинами летальных исходов во II группе исследования явились: тромбоэмболия ветвей легочной артерии у 1 (0,9%) пациента, острая сердечно-сосудистая недостаточность у 1 (0,9%), профузное кровотечение из сосудов малого таза у 1 (0,19%), желудочно-кишечное кровотечение – 1 (0,9%) пациента. У пациентов обеих групп выявлено формирование резервуарно-кожных или резервуарно-влагалищных свищей. Так, в I группе данный вид осложнений зарегистрирован у 9 (9,45%) пациентов, во II группе – 6 (5,4%). Во всех случаях выполнено оперативное закрытие свища. Во II группе исследования эвентрация петель кишечника диагностирована у 13 (11,8%) пациентов, и во всех случаях выполнены релапаротомия и устранение дефекта апоневроза. Во II группе у 4 (3,6%) пациентов наблюдалась атония подвздошного резервуара и в 1 случае были выполнены удаление резервуара и формирование уретерокутанеостом. Оставшийся процент составили более редкие осложнения. При анализе осложнений по степени тяжести согласно классификации Clavien et al. в I группе осложнения I-II степени развились у 32,5%

(32), III-IV – у 8,1% (8), V степени – 0, во II группе осложнения I-II степени – у 22,7% (25), III-IV – у 28,2% (31), V степени – у 6,4% (7).

Пластика мочевого пузыря отрезком подвздошной кишки в настоящее время широко используется специалистами для замещения мочевого пузыря после цистэктомии [2]. При сравнении развившихся осложнений у пациентов обеих групп мы пришли к выводу, что цистопластика по нашей методике является более адаптированным и приемлемым вариантом создания искусственного мочевого резервуара в наших условиях. Необходимо отметить, что методика формирования неоциста по U.E. Studer относилась к периоду освоения оперативного лечения при отсутствии собственных представлений и наблюдений по оперативному пособию и послеоперационному ведению данной группы пациентов. По данным С.А. Красного и соавт., при изучении осложнений выяснено, что в течение 30 дней после операции зарегистрировано 132 осложнения у 91 (22%) пациента, по классификации Clavien et al. в 20% случаев отмечено возникновение осложнений I степени, в 30% – II, в 36% – III, в 5% – IV, в 10% случаев – V степени [3]. По данным литературы [5], структуру ранних послеоперационных осложнений составляют: парез кишечника и ранняя спаечная кишечная непроходимость (5,5-60%), несостоятельность межкишечного анастомоза (4-11,7%), несостоятельность уретеро-кишечных анастомозов (5-12%), раневые осложнения (12%), мочевая инфекция (7-10%), тромбоэмболия легочной артерии (ТЭЛА), инфаркт миокарда, инсульт (1-3%).

Ключевыми моментами отличия нашей методики от имеющихся вариантов создания подвздошных резервуаров, в том числе по U.E. Studer, является то, что неоцист располагается экстраперитонеально. При изучении осложнений мы пришли к выводу, что нахождение неоциста в брюшной полости ведет к ряду осложнений, а вынесение резервуара за ее пределы – к значительному сокращению числа осложнений и повторных операции [1]. Вторым отличительным моментом нашей методики является создание мочеточниково-резервуарного анастомоза в изоперистальтические «ушки» неоциста длиной 3-5 см прямым способом отдельно для каждого мочеточника, формируя резервуар без перевода мочеточника с одной стороны на другую.

Выводы

Низкий уровень осложнений, минимальность повторных оперативных вмешательств, отсутствие летальных исходов и легкость воспроизведения методики делают описанный способ формирования экстраперитонеального подвздошного резервуара привлекательной альтернативой существующим методам. Радикальная цистэктомия с экстраперитонеальной илеоцистопластикой позволяет добиться оптимальных в реабилитационном отношении результатов и улучшить качество жизни пациентов с инвазивными формами рака мочевого пузыря.

Сведения об авторах статьи:

Лыков Александр Валерьевич – к.м.н., зав. отделением онкоурологии ГАУЗ ТО МКМЦ «Медицинский город». Адрес: 625000, г. Тюмень, ул. Барнаульская 32. E-mail: Lykov_av@mail.ru.

Кельн Артем Александрович – врач-уролог отделения онкоурологии ГАУЗ ТО МКМЦ «Медицинский город». Адрес: 625000, г. Тюмень, ул. Барнаульская 32. E-mail: artyom-keln@yandex.ru.

ЛИТЕРАТУРА

1. Малоинвазивная экстраперитонеальная цистэктомия при инвазивном раке мочевого пузыря / В.П. Изгейм [и др.] // Материалы IV конгресса Российского общества онкоурологов, 1-2 октября 2009. – М., 2009. – С. 92-93.
2. Биологические аспекты выбора участка кишечника для пластики мочевого пузыря / В.И. Карпатовский [и др.] // Урология. – 2010. – № 2. – С. 27-31.
3. Красный, С.А. Предикторы ранних и тяжелых осложнений радикальной цистэктомии / С.А. Красный // Онкоурология. – 2010. – № 4. – С. 42-47.
4. Burkhard, F.C. Orthotopic bladder substitution / F.C. Burkhard, U.E. Studer // Curr. Opin. Urol. – 2000. – №10. – P. 343-349.
5. Gore J.L. Urologic Diseases / J.L. Gore, H.Y. Yu, C. Setodji //American Project. – 2010. – Vol. 11, № 2. – С. 331-339.
6. Hautmann R.E. Urinary diversion: ileal conduit to neobladder / R.E. Hautmann // J. Urol. – 2003. – Vol. 169. – №3. – P. 834-842.
7. The ileal neobladder / R.E. Hautmann [et al.] // J Urol. – 1988. – Vol. 1. – P. 39-42.

УДК 616-006.04
© Л.В. Марисов, А.З. Винаров, Ю.Г. Аляев, Е.А. Безруков, 2015

Л.В. Марисов, А.З. Винаров, Ю.Г. Аляев, Е.А. Безруков

СРАВНЕНИЕ КЛИНИЧЕСКИХ И МОРФОЛОГИЧЕСКИХ ПАРАМЕТРОВ У ПАЦИЕНТОВ С ГИПЕРПЛАЗИЕЙ ПРОСТАТЫ И ИНЦИДЕНТАЛЬНЫМ РАКОМ ПРОСТАТЫ

ГБОУ ВПО «Первый Московский государственный медицинский университет им. И.М. Сеченова» Минздрава России, г. Москва

У пациентов с доброкачественной гиперплазией простаты (ДГПЖ) и инцидентальным раком простаты (ИРП) проведено сравнение клинических и морфологических параметров, а также определена их взаимная корреляция.

Средние арифметические показатели возраста и объема простаты оказались достоверно выше в группе ИРП, хотя разница незначительна. В группе ИРП уровень общего простатспецифического антигена (ПСАО) и плотность простатспецифического антигена (ПСАПЛ) оказались выше практически в два раза. Параметры мочеиспускания имели худшие показатели в группе ИРП. Хроническое воспаление выявляется одинаково часто в обеих группах. Простатическая интраэпителиальная неоплазия высокой степени (ПИНВС) более часто выявляется в группе ИРП, а простатическая интраэпителиальная неоплазия низкой степени (ПИННС) чаще выявляется в группе ДГПЖ.

Наиболее сильными корреляциями в группе ДГПЖ оказались связи между объемом простаты и уровнями общего и связанного ПСА (r = 0,45 и r =0,47), а также уровнем ПСА и ПИНВС (r= 0,42). У пациентов с ИРП практически все корреляции, характерные для группы ДГПЖ, отсутствовали. Тем не менее согласно нашим данным у пациентов с ИРП нет связи между объемом простаты, возрастом, значениями ПСА. Среди всех изученных параметров отмечались лишь две достоверные (p<0,05) корреляции: объема простаты и ПИННС (r=0,345, p = 0,02) и хронического воспаления и ПИНВС (r = 0,414, p = 0,005).

Ключевые слова: инцидентальный рак простаты, рак простаты, трансуретральная резекция гиперплазии простаты.

L.V. Marisov, A.Z. Vinarov, Yu.G. Alyaev, E.A. Bezrukov

COMPARISON OF CLINICAL AND MORPHOLOGICAL PARAMETERS IN PATIENTS WITH PROSTATIC HYPERPLASIA AND INCIDENTAL PROSTATE CANCER

We compared the clinical and morphological parameters as well as their cross-correlation in patients with benign prostatic hyperplasia (BPH) and incidental prostate cancer (IPC).

The averages of age and prostate volume were significantly higher in IPC, although the difference was small. In IPC level of total prostate-specific antigen (tPSA) and prostate-specific antigen density (dPSA) were higher almost double. Voiding parameters were worse in IPC group. Chronic inflammation was detected with equal frequency in both groups. High gradeprostatic intraepithelial neoplasia (HG-PIN) was more frequently detected in the IPC group and low-grade prostatic intraepithelial neoplasia (LG-PIN) was more frequent in the group of BPH.

In BPH group the strongest correlations were detected between prostate volume and the level of tPSAO and dPSA (r = 0,45 and r = 0,47), as well as tPSA and HG-PIN (r = 0,42). In patients with IPC all correlation specific to BPH were absent. We found only two reliable (p <0,05) correlation among all studied parameters: prostate volume and LG-PIN (r = 0,345, p = 0,02) and chronic inflammation and HG-PIN (r = 0,414, p = 0,005).

Key words: incidental prostate cancer, prostate cancer, TUR of the prostate.

Инцидентальный рак простаты (ИРП) не имеет специфических прогностических факторов выявления и может быть обнаружен как у пациентов с нормальным уровнем ПСА, так и с подозрением на рак простаты [1-8]. Считается, что у пациентов, страдающих доброкачественной гиперплазией предстательной железы (ДГПЖ), имеются некоторые характерные корреляции между клиническими и морфологическими параметрами.

Материал и методы

С целью определения возможных закономерностей, характерных для ИРП, мы сравнили основные клинические и морфологические характеристики и их взаимные корреляции у пациентов с ДГПЖ и ИРП. Всего за исследованный 5-летний период выполнено 1056 трансуретральных резекций гиперплазии простаты, у 45 пациентов выявлен инцидентальный рак простаты. Таким образом, выявляемость ИРП составила 4,2%. Для исследования ретроспективно отобраны 310 пациентов, из них 265 с ДПГЖ и 45 с ИРП. Мы оценивали: возраст пациентов; объем простаты по данным УЗИ; данные урофлоуметрии – максимальную и среднюю скорость мочеиспускания; уровень общего ПСА (ПСАО) и свободного ПСА (ПСАСВ), а также плотность ПСА (ПСАПЛ); наличие ПИН высокой (ПИНВС) и ПИН низкой степени (ПИННЗ) в удаленной ткани простаты; наличие хронического воспаления (ХВ) в удаленной ткани простаты.

Среди показателей описательной статистики учитывались: среднее арифметическое (M) и среднеквадратичное отклонение (σ), статистическая погрешность среднего (m), количество наблюдений (N). Достоверность различия средних оценивали при помощи параметрических методов (критерий Стьюдента) и непараметрических методов (критерии Манна-Уитни и Краскела-Уоллиса для нескольких независимых выборок). Сила корреляции оценивалась при помощи коэффициента корреляции Пирсона (r). Интерпретация силы корреляции производилась в соответствии с критериями, указанными в табл. 1

Таблица 1

Интерпретация силы корреляции, r

Сила	Показатель
Сильная	r>0,70
Средняя	0,50<r<0,69
Умеренная	0,30<r<0,49
Слабая	0,20<r<0,29
Очень слабая	r<0,19

Результаты и обсуждение

В табл. 2 отображены сводные данные о разнице средних значений различных клинических параметров. Средний возраст пациентов с ДГПЖ составил 65,25 года (σ = 7,214), пациентов с ИРП – 67,62 года (σ = 6,932). При математическом анализе получена статистически достоверная разница в средних величинах возраста пациентов с ДГПЖ и ИРП (p= 0,04), которая, однако, не может являться существенной в клиническом смысле ввиду небольшой величины.

Средний уровень объема простаты для пациентов с ДГПЖ в нашем случае составил 51,7 см^3 (σ = 16,792) и 56,93 см^3 (σ = 13,114) для пациентов с ИРП. При математическом анализе также определяется достоверная разница между средними значениями объема простаты (p1= 0,048, p2 = 0,023), которая не имеет существенного клинического значения ввиду небольшой величины.

Таблица 2

Параметры больных в зависимости от наличия инцидентального рака простаты

Параметр	Нет рака				Есть рак				p1	p2	p3
	M	N	σ	m	M	N	σ	m			
ВОЗРАСТ, лет	65,251	265	7,214	0,443	67,622	45	6,932	1,033	0,041	0,064	
ОБЪЕМ ПРОСТАТЫ, см^3	51,708	265	16,792	1,032	56,933	45	13,114	1,955	0,048	0,023	0,079
ПСАО, нг/мл	4,251	265	3,740	0,230	8,372	45	9,258	1,380	0,000	0,000	<0,001
ПСАСВ, нг/мл	0,826	186	0,677	0,044	2,000	2	0,849	0,065	0,000	0,000	<0,001
ПСАПЛ, нг/мл	0,078	265	0,066	0,004	0,156	45	0,207	0,031	0,000	0,000	<0,001
СКОР МАКС, мл/с	7,934	265	4,009	0,246	5,478	45	4,900	0,730	0,000	0,001	<0,001
СКОР. СРЕД., мл/с	4,059	265	2,119	0,130	2,693	45	2,478	0,369	0,000	0,000	<0,001

Примечание. p1 – достоверность различия в средних арифметических сравниваемых подгруппах, полученная при помощи критерия Стьюдента; p2 – достоверность различий распределений, полученная при помощи критерия Манна-Уитни; p3 - достоверность различия средних с поправкой на различия среднего возраста в сравниваемых подгруппах: σ – среднеквадратичное отклонение; M – среднее значение параметра; N – количество наблюдений; m – статистическая погрешность среднего. Знаком подчеркивания выделены названия показателей, имеющих коэффициент эксцесса более 7, для которых использование методов параметрической статистики может быть некорректным.

В нашем исследовании в группе с ДГПЖ минимальный уровень ПСАО составил 0,05нг/мл, максимальный уровень – 19,8нг/мл, средний уровень ПСАО составил 4,2 нг /мл. В группе пациентов с ИРП данные параметры составили 0,3 нг/мл, 48,9нг/мл, 8,37 нг/мл соответственно. Мы получили существенную достоверную разницу в уровнях ПСАО и ПСАПЛ в двух исследуемых группах (p< 0,001). Таким образом, несмотря на наличие у пациентов с диагностированным ИРП в некоторых случаях нормального уровня ПСА, можно уверенно сказать, что пациенты с ИРП часто имеют более высокие значения ПСАО и ПСАПЛ. Сравнение средних значений свободной фракции ПСА не проводилось ввиду небольшого количества исходных данных в группе пациентов с ИРП.

Средние значения максимальной и средней скорости мочеиспускания в группах ДГПЖ и ИРП достоверно отличались, причем в группе ИРП отмечалось более выраженное снижение параметров уродинамики. Учитывая тот факт, что ИРП преимущественно располагается в переходной зоне, снижение параметров уродинамики, возможно, связано с влиянием ИРП на обструкцию.

В табл. 3 приведены полные данные математического анализа корреляций различных клинических и морфологических параметров у пациентов с ДГПЖ и ИРП.

У пациентов с ДГПЖ имеется достоверная (p= 0,042) статистическая связь между возрастом и объемом, которая имеет слабую статистическую силу (r=0,125). Слабая статистическая сила свидетельствует о том, что на объем простаты кроме возраста действуют и другие, возможно более значимые факторы. В случае с ИРП корреляция между возрастом пациента и объемом простаты отсутствует, так как связь недостоверна (p = 0,793).

Учитывая тот факт, что распределение ПСА относительно возраста и объема простаты у пациентов не соответствует регрессионно-линейным моделям, мы использовали распределение LogПСАО (аналогично и для ПСАПЛ) (рис. 1,2). Корреляция LogПСАО и объема простаты в группе с ДГПЖ имела среднюю статистическую силу и была высоко достоверной (r=0,456, p<0,05) (сильнее, чем корреляция возраста и объема простаты). Корреляция LogПСАО и объема простаты в группе с ИРП оказалась недостоверной (p = 0,396).

Таблица 3

Корреляция различных клинических и морфологических параметров у пациентов в группах ДПГЖ и ИРП

ДГПЖ

Параметры	Возраст	Объем простаты	ПСАО	ПСАСВ	ПСАПЛ	СКОРМАКС	СКОРСРЕД	ХРОНИЧВОСП	ПИНВС	ПИННС
Возраст		**r =0,125, p = 0,042**	**r = 0,145, p = 0,018**	**r = 0,301, p<0,001**	r = 0,094, p = 0,127	r = -0,011, p = 0,86	r = -0,025, p = 0,7	r = 0,042, p = 0,517	r = 0,022, p = 0,732	r = 0,101, p = 0,114
Объем простаты	**r = 0,125, p = 0,042**		**r = 0,456, p < 0,001**	**r-0,474, p < 0,001**	**r - 0,122, p - 0,048**	r = 0,018, p = 0,778	r = -0,076, p = 0,237	**r = 0,2, p = 0,002**	**r = 0,190, p = 0,002**	**r = 0,150, p = 0,015**
ПСАО	**r = 0,145, p =0,018**	**r = 0,456, p < 0,001**				r = -0,050, p = 0,433	r = 0,002, p = 0,972	**r = 0,278, p < 0,001**	**r = 0,424, p = 0,00**	**r = 0,3, p = 0,001**
ПСАСВ	**r = 0,301, p < 0,001**	**r = 0,474, p < 0,001**				r = -0,087, p = 0,256	r = -0,108, p = 0,160	**r = 0,176, p = 0,016**	**r= 0,273, p = 0,000**	**r= 0,216, p = 0,003**
ПСАПЛ	r =0,094, p=0,127	**r = 0,122, p = 0,048**				r = -0,008, p = 0,90	r = 0,088, p = 0,171	**r = 0,265, p < 0,001**	**r= 0,210, p = 0,001**	**r= 0,282, p = 0,000**
СКОРМАКС	r = -0,011, p = 0,86	r = 0,018, p = 0,778	r = -0,05, p = 0,433	r = -0,08, p = 0,256	r = -0,00, p = 0,90			r = -0,086, p = 0,178		
СКОРСРЕД	r = -0,025, p = 0,7	r = -0,076, p = 0,237	r = 0,00, p =0,972	r = -0,10, p = 0,160	r = 0,08, p = 0,171			r = -0,098, p = 0,125		
ХРОНИЧВОСП	r = 0,042, p = 0,517	**r = 0,2, p = 0,002**	**r =0,278, p < 0,001**	**r =0,176, p = 0,016**	**r =0,265, p < 0,001**	r = -0,086, p = 0,178	r = -0,098, p = 0,125		**r = 0,157, p = 0,014**	**r = 0,36, p <0,001**
ПИНВС	r = 0,022, p = 0,732	**r = 0,190, p = 0,002**	**r = 0,424, p = 0,00**	**r= 0,273, p = 0,000**	**r= 0,210, p = 0,001**			**r = 0,157, p = 0,014**		
ПИННС	r = 0,101, p = 0,114	**r = 0,150, p = 0,015**	**r = 0,3, p = 0,00**	**r= 0,216, p = 0,003**	**r= 0,282, p = 0,000**			**r = 0,36, p < 0,001**		

ИРП

Параметры	Возраст	Объем простаты	ПСАО	ПСАСВ	ПСАПЛ	СКОРМАКС	СКОРСРЕД	ХРОНИЧВОСП	ПИНВС	ПИННС
Возраст		r = -0,04, p = 0,793	r = -0,104, p = 0,497		r = -0,091, p =0,552	r = -0,059, p = 0,758	r = -0,104, p = 0,584	r = -0,197, p = 0,194	r = -0,248, p = 0,1	r = 0,002, p = 0,988
Объем простаты	r = -0,04, p =0,793		r = 0,130, p = 0,396		r = -0,129, p = 0,4	r = -0,049, p = 0,798	r = -0,071, p = 0,711	r = 0,055, p = 0,722	r = 0,015, p = 0,923	**r = 0,345, p = 0,02**
ПСАО	r = -0,104, p = 0,497	r = 0,130, p= 0,396				r = -0,150, p = 0,430	r = -0,118, p = 0,535	r = -0,111, p = 0,466	r = -0,062, p = 0,683	r = -0,099, p = 0,517
ПСАСВ										
ПСАПЛ	r = -0,091, p = 0,552	r = -0,129, p =0,4				r = -0,162, p = 0,393	r = -0,107, p = 0,572	r= -0,069, p = 0,651	r = -0,158, p = 0,3	r = -0,098, p = 0,524
СКОРМАКС	r = -0,059, p = 0,758	r = -0,049, p = 0,798	r = -0,150, p = 0,430		r = -0,162, p = 0,393			r = 0,208, p = 0,171		
СКОРСРЕД	r = -0,104, p = 0,584	r = -0,071, p = 0,711	r = -0,118, p = 0,535		r = -0,107, p = 0,572			r = 0,164, p = 0,385		
ХРОНИЧВОСП	r = -0,197, p = 0,194	r = 0,055, p = 0,722	r = -0,111, p = 0,466		r = -0,069, p = 0,651	r = 0,208, p = 0,171	r = 0,164, p = 0,385		**r = 0,414, p = 0,005**	r = 0,1, p = 0,513
ПИНВС	r = -0,248, p = 0,1	r = 0,015, p = 0,923	r = - 0,099, p = 0,517		r = -0,158, p = 0,3			**r = 0,414, p = 0,005**		
ПИННС	r = 0,002, p = 0,988	**r = 0,345, p = 0,02**	r = -0,06, p = 0,683		r = -0,098, p = 0,524			r = 0,1, p = 0,513		

Примечание. Достоверная корреляция выделена жирным шрифтом.

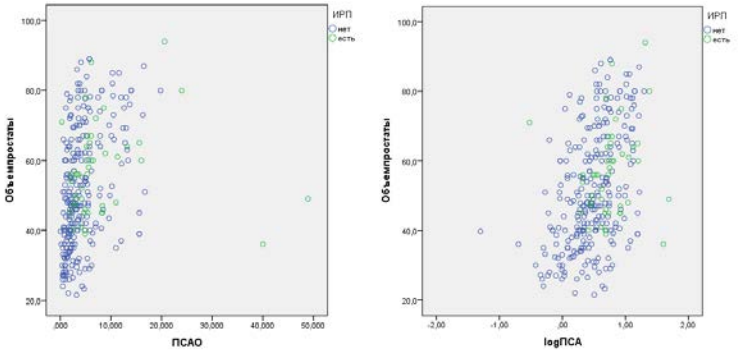

Рис. 1. Совместное распределение объема простаты и ПСАО и объема простаты и LogПСАО у пациентов с ДПГЖ и ИРП

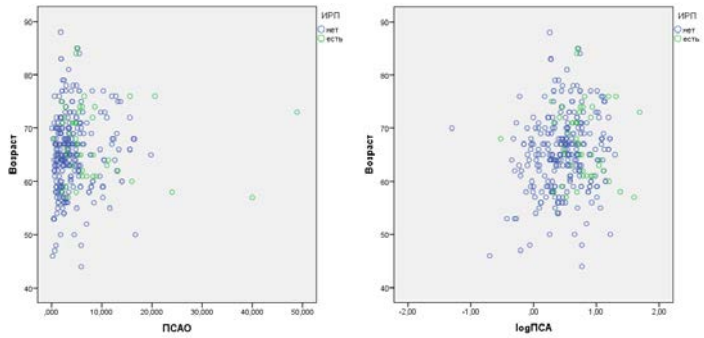

Рис. 2. Совместное распределение возраста и ПСАО и возраста и LogПСАО у пациентов с ДПГЖ и ИРП

Корреляция LogПСАО и возраста в группе с ДПГЖ оказалась достоверно слабой (r = 0,145, p < 0,05), сравнимой с корреляцией возраста и объема простаты. Корреляция LogПСАО и возраста в группе с ИРП оказалась недостоверной (p = 0,497). Таким образом, у пациентов с ДГПЖ имеется зависимость уровня ПСАО и объема простаты, чего нельзя сказать о группе с ИРП. Корреляция LogПСАПЛ и возраста оказалась недостоверной в обеих группах (p= 0,127 для группы с ДГПЖ и p = 0,55 для группы с ИРП). В группе с ДГПЖ отмечена крайне слабая корреляция LogПСАПЛ и объема (r=0,122, p=0,048), в группе с ИРП данная корреляция отсутствовала (r= -0,129, p = 0,4). Наличие слабой корреляции плотности ПСА и объема имеет клинический смысл, а именно исключение пациентов с повышенным уровнем ПСА, когда данное повышение связано с большим объемом простаты.

Расчеты показывают, что корреляция между возрастом и ПИНВС и ПИННС является недостоверной в обеих группах (p> 0,05). В отношении объема простаты отмечена слабая достоверная корреляция с ПИННС (r = 0,150, p= 0,015) и ПИНВС (r = 0,190, p =0,002) в группе ДГПЖ и чуть более сильная корреляция с ПИННС (r = 0,3450, p = 0,020) в группе с ИРП.

В группе ДПГЖ между хроническим воспалением и ПИННС имеется высоко достоверная слабая корреляция (r = 0,364, p < 0,001). Данная корреляция имеет меньшую силу в отношении ПИНВС (r = 0,157, p < 0,01). Кроме того в группе с ИРП выявлена корреляция между ПИНВС и хроническим воспалением (r = 0,414, p < 0,005) с самой высокой статистической силой среди всех изучаемых параметров.

Как видно из данных математического анализа, в группе с ДГПЖ ПИННС высоко достоверно коррелирует со всеми параметрами (ПСАО, ПСАСВ, ПСАПЛ) (p<0,003), однако сила статистической связи слабая. Относительно ПИНВС также отмечается слабая корреляция со всеми «производными ПСА», наиболее сильная статистическая связь отмечается в отношении ПИНВС и ПСАО (r= 0,424, p< 0,0001). В группе с ИРП данные корреляции отсутствуют ввиду недостоверности данных.

Корреляция между возрастом и хроническим воспалением оказалась недостоверной в обеих группах (p = 0,5, p = 0,19). В отношении хронического воспаления отмечается слабая корреляция с объемом простаты (r = 0,2, p = 0,002) в группе с ДГПЖ, которая не является клинически существенной. В группе с ИРП такая связь отсутствует.

У пациентов с выявленным при морфологическом исследовании хроническим воспалением отмечаются более высокие средние значения объема простаты и цифры ПСАО, ПСАСВ, ПСАПЛ. При математическом анализе связь хронического воспаления и объема простаты оказалась крайне слабой, аналогично и со значениями ПСАО, ПСАСВ, ПСАПЛ. Слабая статистическая связь в данной корреляции говорит о существовании каких-то дополнительных факторов, влияющих на уровень ПСА. В группе с ИРП различия средних значений возраста, объема простаты, ПСА и его производных в зависимости от присутствия хронического воспаления оказались недостоверны. Корреляция хронического воспаления и других параметров отсутствует.

Выводы

У 310 пациентов, которым выполнена ТУР ДГПЖ, были изучены возраст, объем простаты, уровень общего и свободного ПСА, данные урофлоуметрии. Были проанализированы данные послеоперационного гистологического заключения – наличие ПИН низкой и высокой степеней, наличие хронического воспаления, наличие рака простаты. У 45 из них диагностирован инцидентальный рак простаты.

В большинстве случаев корреляция имела очень слабую и слабую статистическую силу (r = 0-0,2 – очень слабая, r = 0,2-0,5 – слабая). Наличие слабой корреляции между исследуемыми параметрами говорит о том, что существуют факторы, дополнительно влияющие на них. Стоит учитывать, что мы подвергали анализу пациентов с уже имеющейся ДГПЖ, и не исключено, что в популяции в целом полученные корреляции имели бы большую силу. Учитывая вышесказанное, можно сказать, что у пациентов с ДГПЖ с возрастом увеличиваются объем простаты и уровень ПСАО, ПСАСВ и ПСАПЛ. Рост объема простаты сопровождается ростом ПСАО, ПСАСВ и ПСАПЛ. Кроме того рост объема простаты сопровождается незначительным повышением частоты выявления хронического воспаления, ПИН ВС и ПИННС при морфологическом исследовании удаленной ткани простаты.

С ростом ПСАО увеличивается частота обнаружения хронического воспаления, ПИН ВС и ПИН НС. Аналогичная связь, но более слабая, имеется и в отношении ПСАСВ и ПСАПЛ. Скорость мочеиспускания не зависит от объема простаты, возраста и наличия хронического воспаления в удаленной при ТУР ткани. Наиболее сильными оказались

связи между объемом простаты и уровнем ПСАО и ПСАСВ (r = 0,45 и r = 0,47), а также уровнем ПСА и ПИНВС (r = 0,42).

У пациентов с ИРП практически все корреляции, характерные для группы ДГПЖ, отсутствовали. Данная особенность, возможно, частично связана с небольшим объемом выборки. Тем не менее согласно нашим данным у пациентов с ИРП нет связи между объемом простаты, возрастом, значениями ПСА и т.д. Среди всех изученных параметров отмечались лишь две достоверные (p<0,05) корреляции: объема простаты и ПИН НС (r= 0,345, p – 0,02) и хронического воспаления и ПИН ВС (r = 0,414, p – 0,005). Причины наличия данных корреляций дискутабельны и вряд ли имеют существенный клинический смысл.

При сравнении двух групп с ДГПЖ и с ИРП были получены достоверные различия между средними арифметическими изучаемых параметров. Средние арифметические возраста и объема простаты оказались достоверно выше в группе с ИРП, тем не менее данная разница вряд ли имеет существенное клинически значимое ввиду своего небольшого размера (2,5 года для возраста и 5 см^3 для объема простаты). Больший клинический интерес представляет разница в средних арифметических уровня ПСАО и ПСАПЛ. В группе с ИРП они оказались выше практически в два раза. Данный факт позволяет уверенно сказать, что пациенты с ИРП имеют исходно более высокие цифры ПСАО и ПСАПЛ. Параметры мочеиспускания также имели худшие показатели в группе с ИРП, что, возможно, связано с влиянием ИРП на обструктивный компонент нарушения мочеиспускания. Хроническое воспаление выявляется одинаково часто в обеих группах. ПИН ВС более часто выявляется в группе с ИРП (p – 0,011), а ПИН НС чаще выявляется в группе с ДГПЖ (p – 0,02). Более частое выявление ПИН ВС у больных раком простаты соответствует клиническому значению данного параметра как состояния, являющегося предраковыми изменениями в простате.

Сведения об авторах статьи:

Марисов Леонид Валерьевич – аспирант НИИ Уронефрологии и репродуктивного здоровья человека ГБОУ ВПО Первый МГМУ им. И.М. Сеченова Минздрава России. Адрес: 119435, г. Москва, ул. Б. Пироговская, 2, стр. 1. E-mail marisov51@mail.ru.

Винаров Андрей Зиновьевич – д.м.н., зам. директора НИИ Уронефрологии и репродуктивного здоровья человека, профессор кафедры урологии ГБОУ ВПО Первый МГМУ им. И.М. Сеченова Минздрава России. Адрес: 119435, г. Москва, ул. Б. Пироговская, 2, стр. 1. E-mail: avinarov@mail.ru.

Аляев Юрий Геннадьевич – директор НИИ Уронефрологии и репродуктивного здоровья человека, зав. кафедрой урологии Первого МГМУ им. И.М. Сеченова ГБОУ ВПО Первый МГМУ им. И.М. Сеченова Минздрава России. Адрес: 119435, г. Москва, ул. Б. Пироговская, 2, стр. 1.

Безруков Евгений Алексеевич – зав. 3-м урологическим отделением УКБ № 2, профессор кафедры урологии ГБОУ ВПО Первый МГМУ им. И.М. Сеченова Минздрава России. Адрес: 119435, г. Москва, ул. Б. Пироговская, 2, стр. 1.

ЛИТЕРАТУРА

1. Клиническая онкоурология / под ред. Б.П. Матвеева. – М.: Издательский дом АБВ-пресс, 2011. – 934 с.
2. Prevalence of prostate cancer among men with a prostate-specific antigen level <or = 4,0 ng per milliliter / I.M. Thompson [et al.] // N Engl J Med. – 2004. – Vol. 350(22). – P. 2239-46.
3. Did the rate of incidental prostate cancer change in the era of PSA testing? A retrospective study of 1127 patients / R.E. Zigeuner [et al.] // Urology. – 2003. – Vol. 62(3). – P. 451-455.
4. Preoperative Clinical Factors for Diagnosis of Incidental Prostate Cancer in the Era of Tissue-Ablative Surgery for Benign Prostatic Hyperplasia: A Korean Multi-Center Review / Yoo Changhee [et al.] // Korean J Urol. – 2012. – Vol. 53. – P. 391-395.
5. Incidental prostatic cancer / F. Herranz Amo [et al.] // Actas Urol Esp. – 1999. – Nov-Dec. – Vol. 23(10). – P. 848-52.
6. Postoperative PSA and PSA velocity identify presence of prostate cancer after various surgical interventions for вenign prostatic hyperplasia / B.T. Helfand [et al.] // Urology. – 2009. - Jul; Vol. 74 (1). – P. 177-83.
7. Prostate cancer as incidental finding in transurethral resection / T. Dellavedova [et al.] // Arch Esp Urol. – 2010. – Dec; Vol. 63(10). – P. 855-61.
8. Derivatives of prostate-specific antigen as predictors of incidental prostate cancer / M Froehner [et al.] // BJU Int. – 2009. –Jul; Vol.104(1). – P. 25-28.

УДК 616.62-006-089
© А.Г. Мартов, Д.В. Ергаков, Н.А. Байков, 2015

А.Г. Мартов[1,2,3], Д.В. Ергаков[1,2], Н.А. Байков[1,3]

ТРАНСУРЕТРАЛЬНАЯ ГОЛЬМИЕВАЯ РЕЗЕКЦИЯ МОЧЕВОГО ПУЗЫРЯ С ПРИМЕНЕНИЕМ ТЕХНИКИ ЕДИНОГО БЛОКА

[1]Городская клиническая больница №57, г. Москва
[2]ФГБОУ ДПО «Институт повышения квалификации» ФМБА России, г. Москва
[3]ГБОУ ДПО «Российская медицинская академия последипломного образования» Минздрава России, г. Москва

Классическая трансуретральная резекция мочевого пузыря (ТУРМП) с применением моно- и биполярных технологий является стандартным методом диагностики и лечения мышечно-неинвазивного рака мочевого пузыря. Широко известны технические, клинические и онкологические недостатки данной методики, что послужило основанием для разработки нового метода трансуретрального удаления опухолей мочевого пузыря единым блоком. Целью работы явилось изучение эффективности и безопасности гольмиевой резекции мочевого пузыря с применением техники единого блока. С января 2010 по июнь 2014 г. 97 пациентам (55 мужчин, 42 женщины, возрастная группа – 52-88 лет) с первичными и рецидивными одиночными опухолями мочевого пузыря в стадии сТа-Т1 размерами от 0,8 до 3,4 см была выполнена трансуретральная гольмиевая лазерная резекция мочевого пузыря с применением техники единого блока. Время резекции составило от 5 до 27 минут. Ни в одном случае при проведении лазерной резекции в области боковых стенок не было отмечено стимуляции запирательного нерва. При патоморфологическом исследовании опухоли и ее основания у 79 больных была выявлена стадия рТ1, у 10 пациентов – рТа, у 8 пациентов был выявлен мышечно-инвазивный характер опухоли в стадии рТ2. Ни у одного пациента за время наблюдения не отмечалось рецидивов заболевания в месте первичной лазерной резекции. Трансуретральная лазерная гольмиевая резекция мочевого пузыря с применением техники единого блока является эффективным методом выбора оперативного вмешательства в диагностике и лечении опухолей мочевого пузыря, в частности позволяет достоверно снизить частоту рецидивов РМП. Дальнейшее более глубокое изучение этой методики позволит определить ее место в лечении больных РМП.

Ключевые слова: рак мочевого пузыря, трансуретральная гольмиевая резекция мочевого пузыря, единый блок.

A.G. Martov, D.V. Ergakov, N.A. Baykov

TRANSURETHRAL HOLMIUM RESECTION OF THE BLADDER BY EN-BLOCK TECHNIQUE

Conventional white-light assisted transurethral resection of the bladder (TURB) remains the “gold” standard in the non-muscle-invasive bladder cancer (NMIBC) management. New endoscopic technique of transurethral removal of the tumor in one piece (en bloc TURB) has been developed to overcome well-known clinical, technical and oncologic disadvantages of conventional TURB. The aim of this study was to evaluate the efficacy and safety of new technique. Since January 2010 till June 2014 97 patients (55males, 42 females, age range 52-88 y.o.) with primary and recurrent solitary cT1-2 bladder tumors (size range 0,8 – 3,4 cm, at 11 pts tumors were more than 2 cm) en bloc holmium laser TURB have been performed at urology clinic of hospital №57, Moscow. Resection time was 5 to 27 minutes. There was no bladder perforation due to obturator reflex stimulation. Morphologic examination revealed 79 pT1 cases, 10pTa and pT2 in 8 cases. There were no recurrences in the place of the previous tumor resection during follow-up time. Holmium en bloc TURB is feasible in all cases. This technique is effective and safe. We plan future studies to evaluate the place of this technique in the management of NMIBC.

Key words: bladder cancer, transurethral holmium resection of the bladder, en-bloc.

Верификация рака мочевого пузыря (РМП) и его лечение в настоящее время остается весьма актуальной проблемой. Это напрямую связано с высокой заболеваемостью, необходимостью неоднократного выполнения контрольных эндоскопических обследований и высокой частотой рецидивов данного заболевания. Несмотря на наличие рекомендаций по лечению больных мышечно-неинвазивным РМП, считается, что частота рецидива заболевания напрямую зависит от качества первично выполненного хирургического вмешательства [1,2].

Классическая трансуретральная резекция мочевого пузыря (ТУРМП) является одной из самых распространенных операций у больных мышечно-неинвазивным РМП и в большинстве случаев выполняется при помощи моно- и биполярных технологий [3]. Помимо преимуществ, эта операция имеет и ряд принципиальных недостатков. Нередко плохое качество гистологического материала, его термическое повреждение и отсутствие в препарате мышечного слоя для окончательной верификации диагноза могут потребовать проведения дополнительных исследований, а зачастую и повторных эндоскопических вмешательств. Не следует забывать и о возможной вероятности перфорации мочевого пузыря в результате интраоперационной стимуляции запирательного нерва при применении электрохирургических технологий, что также может привести к имплантации опухолевых клеток в паравезикальное пространство. Но одним из самых существенных недостатков классической ТУРМП является нарушение основного онкологического принципа – удаление опухоли целиком с ее основанием (единым блоком), так как в данном случае происходит фрагментарная резекция опухоли и ее основания.

Для исправления вышеописанных недостатков были разработаны эндоскопические

методы удаления опухоли единым блоком (en bloc), которые в настоящее время выполняются при помощи стандартного оборудования для моно- и биполярной резекций с использованием специальной петли или крючковидного электрода (sand-wedge), водоструйного диссектора, а также с применением гольмиевого или тулиевого лазера.

Мультифункциональный гольмиевый лазер (Ho-YAG) – это относительно новый лазер, используемый в урологической практике. Клиническое использование лазера началось в 1993 году [4]. Контролируемое проникновение энергии в ткани и возможность передачи энергии лазерной волны по гибкому оптическому волокну разного диаметра сделало гольмиевый лазер многофункциональной системой, удовлетворяющей потребности уролога во время выполнения эндоскопических вмешательств.

Учитывая вышеизложенное, целью работы явилось изучение эффективности и безопасности выполнения трансуретральной гольмиевой резекции мочевого пузыря с использованием техники единого блока для диагностики и лечения больных мышечно-неинвазивным РМП.

Материал и методы

С января 2010 по июнь 2014 г. 97 пациентам с первичными и рецидивными опухолями мочевого пузыря в стадии cTa-T1 была выполнена трансуретральная гольмиевая лазерная резекция мочевого пузыря с применением техники единого блока в условиях отделения малоинвазивной урологии ГКБ № 57 г. Москвы (ранее ГКУБ №47). Среди оперированных пациентов было 55 мужчин и 42 женщины в возрасте от 52 до 88 лет. Во всех случаях опухоли были одиночными. Характеристика опухолей представлена в табл. 1.

Таблица 1

Характеристика опухолей мочевого пузыря

Признак	Количество пациентов
Характер роста	
Солитарный	97 (100,0%)
Размер экзофитной части опухоли в наибольшем измерении	
0,8-1,9 см	86 (88,6%)
2,0-3,4 см	11 (11,3%)
Локализация опухоли	
Дно	1 (1%)
Боковая стенка	72 (74,3%)
Передняя стенка	5 (5,2%)
Треугольник Льето	19 (19,5%)

* $P \leq 0,05$.

Трансуретральная лазерная резекция выполнялась с помощью гольмиевого лазера “Auriga” (WaveLight Laser Technologie AG, Erlangen, Germany) длиной волны 2,09 мкм. Применялись мощность импульса 22-42 W, частота импульсов 15-18 Hz при толщине волокна «переднего прижигания» 600 мкм. Операция проводились с применением лазерного цистоскопа или резектоскопа с использованием физиологического раствора. Большинству пациентов перед резекцией выполнялось узкоспектровое или фотодинамическое исследования мочевого пузыря. Резецированная единым блоком опухоль с основанием в большинстве случаев удалялась эндоскопической кюреткой по просвету наружного тубуса инструмента, у 11 пациентов с крупными опухолями для их удаления использовали эндоскопические экстракторы или специальный проводниковый мешок.

Спустя 3 месяца и далее раз в полгода пациентам были проведены контрольные обследования с выполнением обязательного эндоскопического обследования с применением узкоспектровой, хромоэндоскопической или фотодинамической диагностики, а также биопсии мочевого пузыря.

Результаты и обсуждение

Всем пациентам была произведена трансуретральная гольмиевая лазерная резекция мочевого пузыря с применением техники единого блока. Время резекции составило от 5 до 27 минут. Ни в одном случае при проведении лазерной резекции в области боковых стенок не было отмечено стимуляции запирательного нерва. Уретральный катетер был удален в первые сутки после оперативного вмешательства. Сроки госпитализации пациентов составили от 3 до 5 суток.

При патоморфологическом исследовании опухоли и ее основания у 79 больных была выявлена стадия pT1, у 10 пациентов – pTa, у 8 пациентов была выявлен мышечно-инвазивный характер опухоли в стадии pT2. Ни в одном случае после операции не понадобилось выполнения повторного оперативного вмешательства по поводу послеоперационного кровотечения, тампонады мочевого пузыря или плохого качества гистологического материала, которое не позволило бы поставить правильный диагноз.

Еще одной частью работы явился анализ частоты рецидивов РМП в зависимости от характеристик первичной опухоли: размеров, локализации и степени дифференцировки опухолевых клеток. Результаты представлены в табл. 2. Следует обратить внимание на то, что ни у одного пациента за время наблюдения не отмечалось рецидивов заболевания в месте первичной резекции с применением гольмиевого лазера.

Трансуретральная гольмиевая лазерная резекция мочевого пузыря с применением техники единого блока в настоящее время яв-

ляется одним из методов выбора как для верификации заболевания, так и для лечения мышечно-неинвазивного РМП.

Таблица 2

Степень дифференцировки раковых клеток и частота рецидивов рака мочевого пузыря в исследуемой группе

Степень дифференцировки G (WHO 2004) гистологического материала, полученного при выполнении гольмиевой резекции единым блоком	Количество пациентов (n=97)
G1 (low grade)	56 (57,8%)
G2-G3 (high grade)	41 (42,2%)
Сроки наблюдения	
Через 3 месяца	0
Через 6-12 месяцев	6
Через 12-36 месяцев	2

Важным отличием трансуретральной гольмиевой лазерной резекции от ТУРМП является лучшее качество полученного гистологического материала, возможность выполнять операцию у больных с металлоимплантами и кардиостимуляторами, а также безопасность вмешательства при локализации опухоли на боковой стенке мочевого пузыря ввиду отсутствия стимуляции запирательного нерва. Возможное раннее удаление уретрального катетера и снижение сроков госпитализации пациентов указывают также на экономическую перспективность данного метода.

Наши данные полностью совпадают с исследованием Xishuang и сооавт., в котором сравнивалась эффективность и безопасность стандартной монополярной ТУРМП, гольмиевой резекции и плазмакинетической (биполярной) ТУРМП в группе из 173 пациентов с первичными опухолями МП [5].

Заключение

Трансуретральная лазерная резекция мочевого пузыря с применением техники единого блока является эффективным методом диагностики и лечения опухолей мочевого пузыря. Дальнейшее более глубокое изучение этой методики позволит определить ее место в лечении больных РМП.

Сведения об авторах статьи:

Мартов Алексей Георгиевич – д.м.н., профессор, зав. кафедрой урологии ИППО ФМБА России, профессор кафедры эндоскопической урологии ГБОУ ДПО РМАПО Минздрава России, зав. отделением урологии (малоинвазивных методов диагностики и лечения урологических заболеваний) ГКБ №57. Адрес: 105077, г. Москва, ул. 11-я Парковая, 32. Тел./факс: 8(499) 780-08-53. E-mail: martovalex@mail.ru.

Ергаков Дмитрий Валентинович – к.м.н., ассистент кафедры ФГБОУ ДПО ИПК ФМБА России, врач-уролог отделения малоинвазивных методов диагностики и лечения урологических заболеваний ГКБ №57. Адрес: 105077, г. Москва, 11-я Парковая улица, 32. E-mail: dergakov@mail.ru.

Байков Николай Александрович – аспирант кафедры эндоскопической урологии ГБОУ ДПО РМАПО, врач-уролог отделения малоинвазивных методов диагностики и лечения урологических заболеваний ГКБ №57. Адрес: 105077, г. Москва, 11-я Парковая улица, 32. E-mail: dr.baykov@mail.ru.

ЛИТЕРАТУРА

1. Grasso M. Bladder cancer: a major public health issue // Eur Urol Suppl. – 2008. – Vol. 7. – P. 510–515.
2. Диагностика и лечение рецидивного поверхностного рака мочевого пузыря с использованием ранней повторной цистоскопии и биопсии мочевого пузыря / Н.А. Лопаткин [и др.] // Урология. – 2003. – № 5 – С.45-49.
3. Оперативное лечение опухолей мочевого пузыря / Н.А. Лопаткин [и др.] // Урология и нефрология. – 1999. – № 1. – С. 26-31.
4. Floratos D.L., De La Rosette J.J. Lasers in Urology / D.L. Floratos, J.J. De La Rosette // British Journal of Urology. – V. 84. – P. 204-11.
5. Comparing the safety and efficiency of conventional monopolar, plasmakinetic, and holmium laser transurethral resection of primary non-muscle invasive bladder cancer / S. Xishuang [et al.] // J Endourol. – 2010. – Vol. 24(1). – P. 69-73.

УДК 616-006.66+616.65-002-089.87+616.65-002-006
© А.О. Морозов, Е.А. Безруков, Г.Е. Крупинов, 2015

А.О. Морозов, Е.А. Безруков, Г.Е. Крупинов

РОЛЬ РАДИКАЛЬНОЙ ПРОСТАТЭКТОМИИ В ЛЕЧЕНИИ ПАЦИЕНТОВ РАКОМ ПРОСТАТЫ ВЫСОКОГО И ОЧЕНЬ ВЫСОКОГО РИСКА

ГБОУ ВПО «Первый Московский государственный медицинский университет им. И.М. Сеченова» Минздрава России, г. Москва

Аденокарцинома предстательной железы является гетерогенной опухолью, что определяет важность стратификации онкологического риска. В настоящее время в мире наблюдается тенденция к увеличению частоты хирургического лечения рака высокого и очень высокого риска. По данным исследований, радикальная простатэктомия при таком раке является высокоэффективным и безопасным методом. Лучевая или гормональная терапия в отдельности показывают более плохие результаты отдаленной выживаемости. Особое значение простатэктомия приобретает как первый этап лечения при мультимодальном подходе.

Ключевые слова: рак простаты, высокий и очень высокий онкологический риск, радикальная простатэктомия, хирургическое лечение.

A.O. Morozov, E.A. Bezrukov, G.E. Krupinov

THE ROLE OF RADICAL PROSTATECTOMY IN TREATMENT OF PATIENTS WITH HIGH AND VERY HIGH ONCOLOGICAL RISK FOR PROSTATE CANCER

Prostate adenocarcinoma is a heterogeneous tumor. This determines the importance of oncological risk stratification. Nowadays the rate of surgical treatment of high and very high prostate cancer in the world increases. According to the date of investigations, radical prostatectomy in an effective and safe method. Radiotherapy or hormone therapy separately show worse life expectancy. Radical prostatectomy is more important as a first step in a multimodal approach.

Key words: prostate cancer, high and very high oncological risk, radical prostatectomy, surgical treatment.

Известно, что течение большинства онкологических заболеваний, прогноз и лечебная тактика во многом зависят от степени дифференцировки и других гистологических особенностей опухоли. Аденокарцинома простаты – это в высшей мере гетерогенная опухоль. И неудивительно, что давно предпринимаются попытки прогнозировать течение этого заболевания в зависимости от всевозможных данных: уровня простатспецифического антигена (ПСА), злокачественности клеток, распространенности процесса (классификация TNM) и даже антропометрических данных пациента. Первое разделение пациентов с раком простаты на группы онкологического риска с учетом нескольких факторов, получившее мировое признание, принадлежит D'Amico. Предложенная им классификация на основе уровня ПСА, суммы баллов по Глисону и стадии TNM позволяла отнести рак к низкому, промежуточному, высокому и очень высокому риску.

В последующем было проведено много исследований, достоверных по объему выборки и протоколу, внесших определенные коррективы в исходную классификацию. Следует обратить внимание, что в оригинале стадия cT_{2c} позволяла отнести рак простаты к группе высокого риска. В настоящее время, по рекомендациям Европейской ассоциации урологов (EAU), эта стадия относится к среднему риску. Целенаправленные мультицентровые исследования [1] по данному вопросу убедительно демонстрируют, что при раке стадии T_{2c} и отсутствии других критериев высокого риска прогноз сопоставим с прогнозом при раке средней группы риска (других клинических стадий) и достоверно лучше, чем прогноз при раке высокого риска.

Позволим себе напомнить, что к высокому риску относится рак простаты при наличии хотя бы одного из следующих критериев или их сочетания: стадия cT_{3a}, или сумма баллов по Глисону 8-10, или значение ПСА>20 нг/мл. Таким образом, это может быть и локализованный, и местнораспространенный рак предстательной железы. Рак простаты очень высокого риска должен отвечать следующим критериям: стадии cT_{3b} – cT_4 или N_1 независимо от T. У пациентов с раком простаты высокого и очень высокого риска велика опасность смерти именно от этого рака в отсутствии лечения. Даже у пациентов старше 70 лет при условии неотягощенного соматического фона и рака простаты высокого риска прогноз для жизни будет определяться в первую очередь раком [2].

Долгое время специалисты скептически относились к целесообразности радикальной простатэктомии (РПЭ) при таком раке, в первую очередь за счет ее «нерадикальности». Рак высокого риска отличается быстрым распространением и ранним метастазированием. Кроме того, интраоперационно отличить опухолевую ткань от нормальной невооруженным глазом не представляется возможным. Все это предрасполагает к высокой частоте положительного хирургического края. В свою очередь, даже инвазия опухоли размером менее 1 мм в хирургическом крае достоверно и значительно (на 17%) снижает 3-летнюю безрецидивную выживаемость [3]. Иными словами, применяя хирургическое лечение рака простаты высокого риска, мы подразумеваем, что с большой вероятностью не избавим пациента от рака.

Резонно было бы предположить, что это будет больше способствовать применению современных мало- и неинвазивных методов лечения, таких как лучевая терапия, разного вида фокальная терапия, гормональная и химиотерапия. Но, обращаясь к крупным исследованиям, например к исследованию, проведенному ASCO University в 2014 году [4], в которое было включено около 824 тыс. пациентов с раком простаты, мы видим любопытную закономерность в лечении. В 2011 г. по сравнению с 2004 г. во всех группах риска наблюдается увеличение частоты выполнения радикальной простатэктомии (в частности, в группе высокого риска на 10,7%). И наблюдается этот рост за счет уменьшения доли лучевой терапии, особенно брахитерапии. К сожалению, в исследование не были включены пациенты очень высокого риска. Авторы приводят эти цифры, но воздерживаются от комментариев о причинах таких изменений. Можно предположить, что определенный вклад вносят парамедицинские факторы. Например, для проведения лучевой терапии требуется специализированное дорогостоящее оборудование, которое даже в такой развитой стране, как США, имеется только в крупных онкологических клиниках. В то же время для выполнения простатэктомии, особенно позадилонной, в принципе нужны только опытный

хирург и стандартная операционная. Учитывая, что количество пациентов, нуждающихся в лечении рака простаты, с каждым годом возрастает. Можно предположить, что не у каждого нуждающегося есть возможность получить лучевую терапию.

Но вернемся к медицинским аспектам. Сейчас в мире наблюдается активное внедрение малоинвазивных медицинских технологий и консервативного лечения. Как же получилось, что в таких условиях радикальная простатэктомия применяется все чаще? При современном уровне выполнения операции и анестезиологического обеспечения частота осложнений радикальной простатэктомии невысока и определяется в первую очередь опытом хирурга [5], а также наличием сопутствующей патологии, например ожирения [6]. Не стоит забывать об активном развитии менее инвазивных методов выполнения РПЭ. Лапароскопическая и роботическая простатэктомия также может быть выполнена пациентам с раком высокого риска, при этом частота осложнений ниже, чем при открытой простатэктомии [7].

Но самое главное, что сложность выполнения радикальной простатэктомии и частота послеоперационных осложнений мало связаны со стадией онкологического процесса, за исключением запущенных случаев с обширным прорастанием опухоли. Не случайно в рекомендациях ЕАУ присутствует фраза: «при условии, что опухоль не фиксирована к стенке таза и нет инвазии в сфинктер уретры, РПЭ – целесообразный шаг первичного лечения отобранных по строгим показаниям пациентов с опухолями небольшого размера». Специалисты могут по-разному трактовать «строгие показания» и «небольшой размер» опухоли, но такое заключение позволяет обоснованно выполнять радикальную простатэктомию пациентам даже при стадии T_4. С другой стороны, мы видим, что чем более прогностически неблагоприятен рак, тем лучший эффект дает РПЭ в сравнении с первичным наблюдением [8]. Так, для суммы баллов 7 по Глисону показатели 10-летней раково-специфической смертности были 8,9% при РПЭ против 13,9% при активном наблюдении. Для суммы 8-10 баллов – показатели 16,8% против 27,8% соответственно. Для стадии T3a – 10,1% против 15,8%, для T3b и T4 – 17% против 29,3%. Иными словами, при более злокачественном и запущенном раке простаты радикальная простатэктомия становится более эффективной в сравнении с активным наблюдением, но не становится менее безопасной.

В последнее время стали появляться сообщения о выполнении РПЭ даже пациентам с отдаленными метастазами, тщательно отобранных по нескольким критериям [9]. Данные критерии включали: наличие не более 3 костных метастазов, без висцерального и обширного метастазирования в лимфоузлы, со снижением ПСА после неоадьювантной терапии < 1нг/мл. Авторы даже используют термин «циторедуктивная простатэктомия». Количество наблюдений пока недостаточное, чтобы уверенно говорить о целесообразности такого подхода, но предварительные результаты при сроке наблюдения немногим менее 3 лет обнадеживают: раково-специфическая выживаемость 95,6% в группе РПЭ против 84,2% в других группах. Впрочем, различий в общей выживаемости не получено. Но не стоит забывать о качестве жизни. Практически у всех больных раком простаты имеется и ее гиперплазия. В группе пациентов, которым не выполнялась РПЭ, в последующем 29 % потребовалась паллиативная трансуретральная резекция предстательной железы в связи с обструктивной симптоматикой на фоне локального прогрессирования рака. В группе простатэктомии в паллиативном местном лечении необходимости не было.

Выводы

В мире уже накоплен достаточно большой объем объективных данных, свидетельствующих об эффективности радикальной простатэктомии при раке простаты высокого и даже очень высокого риска. В сравнении с другими методами только комбинация лучевой и гормональной терапии обладает сравнимой эффективностью, но не стоит забывать о побочных эффектах. Особое значение простатэктомия приобретает как первый этап лечения при мультимодальном подходе.

Рак простаты – чрезвычайно гетерогенное заболевание, но неоднородны и его группы риска. Например, к группе высокого риска относятся пациенты с аденокарциномой низкой злокачественности, не выходящей за пределы капсулы органа, но с ПСА >20 нг/мл. Известно, что ПСА не обладает строгой специфичностью для клеток аденокарциномы, поэтому такая картина вполне возможна. Относятся сюда и тяжелые пациенты с максимально высокой суммой баллов по Глисону и экстракапсулярным распространением процесса. Резонно предположить, что прогноз в этих подгруппах будет разным. Таким образом, остается актуальной разработка более детальных систем стратификации риска.

Сведения об авторах статьи:

Морозов Андрей Олегович – аспирант кафедры урологии ГБОУ ВПО Первый МГМУ им. И.М. Сеченова Минздрава России. Адрес: 119435, г. Москва, ул. Б. Пироговская, 2, стр. 1. E-mail: victorym89@yandex.ru.

Безруков Евгений Алексеевич – д.м.н., профессор, зав. урологическим отделением №3 клиники урологии ГБОУ ВПО Первый МГМУ им. И.М. Сеченова Минздрава России. Адрес: 119435, г. Москва, ул. Б. Пироговская, 2, стр. 1. E-mail: eabezrukov@rambler.ru.

Крупинов Герман Евгеньевич – д.м.н., профессор, зав. учебной частью клиники урологии ГБОУ ВПО Первый МГМУ им. И.М. Сеченова Минздрава России. Адрес: 119435, г. Москва, ул. Б. Пироговская, 2, стр. 1.

ЛИТЕРАТУРА

1. Klaassen Z. Is clinical stage T2c prostate cancer an intermediate- or high-risk disease? / Z. Klaassen, A.A. Singh, LE Howard // Cancer. URL: http://www.ncbi.nlm.nih.gov/pubmed/25492369.
2. Results of surgery for high-risk prostate cancer / S. Joniau [et al.] // CurrOpin Urol. – 2013. – Jul. – Vol. 23(4). – P. 342-348.
3. Shikanov S. Short (≤ 1 mm) positive surgical margin and risk of biochemical recurrence after radical prostatectomy / S. Shikanov, P. Marchetti, V. Desai // BJU Int. – 2013. – Apr. – Vol. 111(4) URL: http://www.ncbi.nlm.nih.gov/pubmed/22759270.
4. Recent trends in the management of localized prostate cancer: Results from the National Cancer Data Base / John Gray Phillip [et al.] // J ClinOncol. – 2014. – 32:5s. URL: http://meetinglibrary.asco.org/content/130897-144.
5. Evan Pollack C. Physician social networks and variation in rates of complications after radical prostatectomy / C. Evan Pollack, H. Wang, J.E. Bekelman // Value Health. – 2014, Jul. – Vol. 17(5) URL: http://www.ncbi.nlm.nih.gov/pubmed/25128055.
6. Gacci M. Role of abdominal obesity for functional outcomes and complications in men treated with radical prostatectomy for prostate cancer: results of the Multicenter Italian Report on Radical Prostatectomy (MIRROR) study / M. Gacci, A. Sebastianelli, M. Salvi // Scand J Urol. – 2014, Apr. – Vol. 48(2). URL: http://www.ncbi.nlm.nih.gov/pubmed/23781856.
7. Tyritzis S.I. National multi-institutional comparison of 30-day postoperative complication and readmission rates between open retropubic radical prostatectomy and robot-assisted laparoscopic prostatectomy using NSQIP / S.I. Tyritzis, A. Wallerstedt, G. J. Steineck // Endourol. – 2014, Apr. – Vol. 28(4). URL: http://www.ncbi.nlm.nih.gov/pubmed/2425154.
8. Survival benefit of definitive therapy in patients with clinically advanced prostate cancer: estimations of the number needed to treat based on competing-risks analysis / G. Gandaglia [et al.] // BJU Int. – 2014, Jan 27. URL: http://www.ncbi.nlm.nih.gov/pubmed/24467651.
9. Heidenreich A. Cytoreductive Radical Prostatectomy in Patients with prostate cancer and low volume skeletal metastases - results of a feasibility and case-control study / A. Heidenreich, D. Pfister, D. Porres // J Urol. – 2014 Sep 21. URL: http://www.ncbi.nlm.nih.gov/pubmed/25254935.

УДК 616-006.68
© В.Н. Павлов, А.А. Измайлов, Р.И. Сафиуллин, А.А. Казихинуров,
Л.М. Кутлияров, И.Р. Кабиров, М.Ф. Урманцев, И.М. Султанов, Р.В. Абдрахимов, 2015

В.Н. Павлов, А.А. Измайлов, Р.И. Сафиуллин, А.А. Казихинуров,
Л.М. Кутлияров, И.Р. Кабиров, М.Ф. Урманцев, И.М. Султанов, Р.В. Абдрахимов

ТАЗОВАЯ ЭВИСЦЕРАЦИЯ В КОМПЛЕКСНОМ ЛЕЧЕНИИ МЕСТНО-РАСПРОСТРАНЕННЫХ ОПУХОЛЕЙ МАЛОГО ТАЗА

ГБОУ ВПО «Башкирский государственный медицинский университет»
Минздрава России, г. Уфа

Цель исследования – проанализировать основные осложнения после экзентерации тазовых злокачественных новообразований. В отделении онкологии клиники БГМУ за период с января 2012 по февраль 2015 года эвисцерации малого таза (ЭМТ) по различным показаниям были выполнены 24 пациентам. Наиболее частыми показаниями для ЭМТ являлись рак шейки матки (впервые выявленный и рецидивирующий) – 5 случаев, рак прямой и сигмовидной кишок (впервые выявленный и рецидивирующий) – 6 случаев, рак мочевого пузыря (поздние стадии) – 8 случаев. Общая частота осложнений составила 11 (45%) случаев, смертность – 12,5%, из них 4,1% – операционная смертность.

Эвисцерация органов малого таза играет ключевую роль в комплексном подходе в лечении пациентов с местно-распространенными опухолями малого таза. ЭМТ остается серьезной хирургической процедурой из-за развития ранних и поздних послеоперационных осложнений.

Ключевые слова: эвисцерация органов малого таза, рак прямой кишки, рак шейки матки, местно-распространенные опухоли малого таза, результаты хирургического лечения.

V.N. Pavlov, A.A. Izmailov, R.I. Safiullin, A.A. Kazikhinurov,
L.M. Kutliyarov, I.R. Kabirov, M.F. Urmantsev, I.M. Sultanov, R.V. Abdrakhimov

PELVIC EXENTERATION FOR LOCALLY ADVANCED PELVIC MALIGNANCIES TREATMENT

The aim of the study is to analyze the major complications after exenteration of pelvic malignancies. Twenty-four patients with pelvic malignancy underwent pelvic exenteration (PE) between 2012 and 2014. The most frequent indications for PE were cervical cancer (primary and recurrent) - in 5 cases, rectal cancer (primary and recurrent) - in 6 cases, bladder cancer (end-stage) - in 8 cases.

Total frequency of complications was 11 (45,8%) cases, mortality rate was 12,5%, of which inter-operative mortality accounted for 4,1%.

PE plays a key role in a complex treatment of patients with locally advanced pelvic tumors. PE remains a serious surgery due to development of early and late postoperational complications.

Key words: pelvic exenteration, rectal cancer, cervical cancer, locally advanced pelvic tumors, results of surgical treatment.

Для большинства пациентов с местно-распространенными первичными или рецидивирующим злокачественными новообразованиями малого таза эвисцерация является лучшим вариантом лечения. Тотальная эвисцерация органов малого таза (ЭОМТ) – удаление всех органов малого таза, включая прямую кишку, мочевой пузырь, а также органы репродуктивной системы – традиционно ассоциируется с высокой частотой осложнений и низким долгосрочным показателем выживаемости [1-7]. Несмотря на это, начиная с 1948 года, когда Brunschwig доложил о первых результатах ЭМТ, техника выполнения эвисцераций в лечении местно-распространенных опухолей прямой кишки, нижних мочевыводящих путей и репродуктивной системы приобрела значительные изменения. И первоначально представленная в качестве паллиативного лечения опухолей малого таза хирургическая техника сегодня ассоциируется с хорошими онкологическими результатами и 5-летней выживаемостью от 20 до 60 % [1,3,4,8-11]. С появлением более совершенных хирургических методик и улучшения интраоперационной помощи смертность и заболеваемость, связанные с тазовой эвисцерацией заметно снизилась. Таким образом, эвисцерацию местно-распространенных злокачественных опухолей малого таза следует считать стандартной практикой в крупных хирургических центрах.

В этой статье мы приводим обзор показаний к ЭОМТ, хирургической техники, достижений в области реконструкции, заболеваемости местно-распространенными опухолями малого таза и смертности после хирургического лечения.

Опухоли прямой кишки и шейки матки являются наиболее частыми показаниями для ЭОМТ. Другие злокачественные новообразования малого таза, такие как рак мочевого пузыря, яичников, предстательной железы, редко являются показаниями для ЭОМТ, так как существует возможность для проведения радикальных цистэктомии и простатэктомии. Однако при запущенных стадиях опухолевого процесса мочевого пузыря, связанных с несвоевременным выявлением, выполняется тотальная ЭОМТ [10-13]. В 1970 г. Spratt et al. описали вариант местного распространения рака ректосигмовидного отдела кишечника, который остался локализованным без образования метастазов в лимфатические узлы, несмотря на распространение опухоли в соседние органы. Дальнейшие исследования доказали, что до 10% первичных опухолей прямой кишки на момент лапаротомии были склонны к распространению без метастазирования. У пациентов мужского пола с раком прямой кишки показанием к эвисцерации органов малого таза является распространение опухоли через переднюю стенку прямой кишки с поражением простаты, семенных пузырьков и мочевого пузыря. У женщин местное распространение рака прямой кишки включает в себя поражение матки, придатков, задней стенки влагалища и мочевого пузыря. В случаях, когда рак прямой кишки у женщин не распространяется на репродуктивные органы, тотальную эвисцерацию органов малого таза стараются избегать, потому что влагалище и матка создают биологический барьер опухоли, препятствуя поражению мочевого пузыря [11].

Рецидивирующие опухоли прямой кишки также являются показанием для тотальной ЭОМТ. Несмотря на радикальность проводимых операций, случаи местного рецидива опухоли возникают с частотой от 4 до 35% [12,14]. Хирургическое лечение рецидивов опухоли во многом осложнено уже нарушенными анатомическими структурами в месте возникновения рецидива. Поэтому частота возникновения послеоперационных осложнений после ЭОМТ у пациентов с рецидивом опухоли выше, чем у пациентов, которым ЭОМТ выполнена по поводу впервые выявленного опухолевого процесса.

Рецидив рака шейки матки является самым распространенным показанием для эвисцерации органов малого таза. По данным Landoni et al. у пациентов с раком шейки матки в стадиях T1в и T2a риск рецидива заболевания после проведенного лечения составляет 25 % [13]. Высокая смертность этих пациентов связана с местным распространением опухоли и возникающей вследствие этого обструкции нижних мочевыводящих путей кишечной непроходимостью; только у четверти пациентов с рецидивом рака шейки матки при обследовании обнаруживаются метастазы. Лучевая терапия может рассматриваться как вариант лечения местно-распространенных опухолей малого таза, хотя процент излечения после лучевой терапии местно-распространенного рака шейки матки ниже по сравнению с более ранними стадиями заболевания. Кроме того, доза облучения, необходимая для проведения лучевой терапии большого объема опухоли, особенно после проведенного хирургического лечения, может превысить допустимую и отразиться на выживаемости этих пациентов. Поэтому ЭОМТ является лучшим вариантом лечения пациентов с местно-распространенным раком шейки матки, прямой кишки и мочевого пузыря.

Применение ЭОМТ в лечении местнораспространенных опухолей малого таза улучшает качество жизни пациентов, избавляя пациентов от хронической тазовой боли, опухолевых абсцессов, повторяющихся кровотечений, кишечной непроходимости и обструкции мочевыводящих путей, пузырно-влагалищных и пузырно-прямокишечных свищей. При выполнении ЭОМТ в качестве паллиативного лечения решающие значение имеет отбор пациентов. Yeung et al. сообщили о снижении болевого синдрома на 67% после ЭМТ в группе тщательно отобранных пациентов. По данным Fox Chase Cancer Center 88% пациентов отметили улучшение качества их жизни после паллиативной эвисцерации органов малого таза.

Материал и методы

В отделении онкологии клиники БГМУ за период с января 2012 по февраль 2015 года эвисцерации органов малого таза по различным показаниям была выполнена 24 пациентам. Наиболее частыми показаниями для ЭОМТ являлись рак шейки матки – 5 случаев, рак прямой и сигмовидной кишок – 6 случаев, рак мочевого пузыря – 8 случаев. Все пациенты были обследованы в соответствии с международными стандартами. Для определения стадии процесса и наличия отдаленных метастазов была выполнена компьютерная или магнитно-резонансная томография. Пациентам с подозрением на вовлеченность в опухолевый процесс мочевого пузыря была выполнена цистоскопия с биопсией. Был проведен анализ историй болезни пациентов для определения первичного заболевания, принципов предшествующего операции лечения, методики выполнения эвисцерации, количества ранних и поздних осложнений. Для лечения местно-распространенных опухолей малого таза чаще всего применялась тотальная эвисцерация малого таза (16 случаев), в 8 случаях выполнялась передняя эвисцерация. Всем пациентам была выполнена расширенная лимфаденэктомия. Ранними осложнениями считались те, которые возникли в течение 30 суток с момента окончания операции, все остальные расценивались как поздние.

Результаты и обсуждение

Средний возраст пациентов на момент проведения оперативного лечения составил 57 лет. По оценкам интраоперационной гемотрансфузии средняя кровопотеря составила 1225 мл, средняя продолжительность оперативного лечения – 210 мин. После проведенной операции пациенты находились на стационарном лечении в среднем 15 суток. Смертность пациентов в послеоперационном периоде наступила в 3 (12,5%) случаях, причем в первом случае смерть от острого инфаркта миокарда наступила на операционном столе, во втором – в результате тромбоэмболии легочной артерии на 21-й день после выписки из стационара, одна пациентка скончалась вследствие дессиминации опухолевого процесса. В позднем послеоперационном периоде осложнения наступили у 2 пациентов, которые были госпитализированы повторно по поводу обострения хронического пиелонефрита и получали соответствующую терапию (см. таблицу).

Таблица

Ранние и поздние операционные осложнения

Виды осложнений	Количество случаев	
	абс.	%
Динамическая кишечная непроходимость	3	12,5
Острый пиелонефрит	2	8
Лимфорея и отек нижних конечностей	2	8
Расхождение краев раны	2	8
Тромбоэмболия легочной артерии	1	4,1
Острый инфаркт миокарда	1	4,1
Всего…	11	45,8

В нашем исследовании ранние и поздние осложнения были связаны с наличием сопутствующих заболеваний и общего соматического состояния, обусловленного стадией процесса

Наиболее частыми осложнениями после ЭОМТ являются кишечная непроходимость, расхождение краев раны, пиелонефрит. Расширенная лимфаденэктомия увеличивает частоту послеоперационных осложнений за счет лимфостаза. Длительная продолжительность операции и массивная кровопотеря могут увеличить риск развития раневой инфекции и отразится на заживлении операционной раны. По нашему мнению, успешно проведенная операция избавляет пациентов от потенциальных осложнений, вызванных агрессивностью опухоли, а также избавляет от болевых ощущений в области малого таза.

У пациентов с онкологическими заболеваниями на поздних стадиях лучевая терапия и лучевая терапия совместно с хирургическим лечением в течение многих лет являются стандартом оказания медицинской помощи. Хотя принципы лучевой терапии значительно изменились, показатель эффективности лечения местно-распространенного рака малого таза остается неутешительным. К тому же у данной группы пациентов зачастую возникают осложнения, вызванные лучевой терапией. Поэтому ЭОМТ должна выполняться в качестве паллиативной помощи в комбинации с химио- и лучевой терапией. Тазовая эвисцерация в сочета-

нии с химиолучевой терапией позволяет добиться хороших показателей выживаемости у пациентов с местно-распространенными опухолями малого таза и является методом выбора при местно-распространенных рецидивирующих раковых заболеваний органов малого таза. При отборе пациентов их общее соматическое состояние и отсутствие сопутствующих заболеваний являются надежными прогностическими признаками.

Выводы

Тотальная ЭОМТ и ее модификации считаются стандартным видом хирургического лечения местно-распространенных опухолей малого таза. Последние достижения в области диагностики, отбора пациентов, интраоперационной помощи привели к значительному снижению смертности пациентов. Несмотря на это, ЭМТ остается серьезной хирургической процедурой из-за случаев развития ранних и поздних послеоперационных осложнений. Введение химиолучевой терапии в комбинации с эвисцерацией органов малого таза обеспечивает высокий уровень выживаемости пациентов. ЭОМТ играет ключевую роль в комплексном подходе в лечении пациентов с местно-распространенными опухолями малого таза.

Сведения об авторах статьи:

Павлов Валентин Николаевич – д.м.н., профессор, зав. кафедрой урологии с курсом ИПО, ректор ГБОУ ВПО БГМУ Минздрава России. Адрес: 450000, г. Уфа, Ленина, 3. E-mail: vpavlov3@yandex.ru.

Измайлов Адель Альбертович – д.м.н., доцент кафедры урологии с курсом ИПО ГБОУ ВПО БГМУ Минздрава России. Адрес: 450000, г. Уфа, ул. Ленина, 3. E-mail: Izmailov75@mail.ru.

Сафиуллин Руслан Ильясович – д.м.н., профессор кафедры урологии с курсом ИПО ГБОУ ВПО БГМУ Минздрава России. Адрес: 450000, г. Уфа, ул. Ленина, 3. E-mail: Russafiullin@yandex.ru.

Казихинуров Альберт Альфредович – д.м.н., профессор кафедры урологии с курсом ИПО ГБОУ ВПО БГМУ Минздрава России. Адрес: 450000, г. Уфа, ул. Ленина, 3. E-mail: Alberturo@mail.ru.

Кутлияров Линат Миниханович – к.м.н., зав. отделением онкологии Клиники БГМУ ГБОУ ВПО БГМУ Минздрава России. Адрес: 450000, г. Уфа, ул. Шафиева 2. E-mail: lkutliyarov@yandex.ru.

Кабиров Ильдар Раифович – аспирант кафедры урологии с курсом ИПО ГБОУ ВПО БГМУ Минздрава России. Адрес: 450000, г. Уфа, ул. Ленина, 3. E-mail: Ildarkabirov@gmail.com.

Урманцев Марат Фаязович – к.м.н., ассистент кафедры урологии с курсом ИПО ГБОУ ВПО БГМУ Минздрава России. Адрес: 450000, г. Уфа, ул. Ленина, 3. E-mail: urmantsev85@mail.ru.

Султанов Ильнур Миндиахметович – аспирант кафедры урологии с курсом ИПО ГБОУ ВПО БГМУ Минздрава России. Адрес: 450000, г. Уфа, ул. Ленина, 3. E-mail: ilnur_sultanov@mail.ru.

Абдрахимов Руслан Вахитович – аспирант кафедры урологии с курсом ИПО ГБОУ ВПО БГМУ Минздрава России. Адрес: 450000, г. Уфа, ул. Ленина, 3. E-mail: ruslanuro@gmail.com.

ЛИТЕРАТУРА

1. Эвисцерация тазовых органов – способ повышения резектабельности местнораспространенного рака прямой кишки / И.Р. Аглуллин // Материалы 5-й международной конференции "Мультидисциплинарный подход в лечении рака прямой кишки". – М., 2011. – С. 85.
2. Эвисцерации малого таза в лечении пациентов с местнораспространенными рецидивами рака прямой кишки / Л.А. Вашакмадзе [и др.] // Онкохирургия. – 2008. – № 1. – С. 32-35.
3. Тактика оперативного лечения при местно-распространенных опухолях органов малого таза с поражением мочевого пузыря / М.И. Давыдов [и др.] // Онкоурология. – 2006. – № 2. – С. 26-30.
4. Возможности реконструкции мочевыделительной системы после тотальных экзентераций малого таза у пациентов с местно-распространенными первичными и рецидивными опухолями прямой кишки / Л.О. Петров [и др.] // Онкоурология. – 2011. – № 1. – С. 95-100.
5. Широкорад В.И. Хирургическое лечение местно-распространенных опухолей органов малого таза. – М.: Медицина, 2008. – 192 с.
6. Total pelvic exenterations for primary and recurrent malignancies / F.T. Ferenschild [et al.] // World J. Surg. – 2009. – Vol. 33, N 7. – P. 1502-1508.
7. The role of pelvic exenteration in the management of recurrent rectal cancer / J.T. Kakuda [et al.]// Am. J. Surg. – 2003. –Vol. 186, N6. – P. 660–664.
8. Management of advanced pelvic cancer by exenteration / D.M. Kecmanovic [et al.] // Eur. J. Surg. Oncol. – 2003. – Vol. 29, N 9. – P. 743-746.
9. Total pelvic exenteration for primary locally advanced and locally recurrent rectal cancer / M. Vermaas [et al.] // Eur. J. Surg. Oncol. – 2007. – Vol. 33, N 4. – P.452-458.
10. Brunschwig A. Complete excision of pelvic viscera for advanced carcinoma: a one-stage abdominoperineal operation with end colostomy and bilateral ureteral implantation into the colon above the colostomy // Cancer. – 1948. –Vol. 1, N 1. – P. 177-184.
11. Lopez MJ, Luna-Perez P. Composite pelvic exenteration: is itworthwhile? / MJ Lopez, P. Luna-Perez //Ann Surg Oncol. – 2004. – Vol. 11. – P. 27-33.
12. Pelvic exenterationsfor gynecological malignancies: twenty-year experience at Roswell Park Cancer Institute. / S. Sharma [et al.]// Int J Gynecol Cancer. – 2005. – Vol. 15. – P. 475-482.
13. Results from pelvic exenteration for locally advanced colorectal cancer withlymph node metastases / J Hida [et al.] // Dis Colon Rectum. – 1998. – Vol. 41. – P. 165-168.
14. Ledesma EJ. Total pelvic exenteration in colorectal disease: a 20-year experience / EJ Ledesma, S Bruno, A. Mittelman // Ann Surg. – 1981. – Vol. 194. – P. 701-703.

УДК 616.62-006.6-089.168.1-06-084-07:612.466
© В.Н. Павлов, А.М. Пушкарев, Я.В. Кондратенко, Р.И. Сафиуллин,
А.В. Алексеев, Р.Р. Ямалитдинова, И.М. Насибуллин, И.Г. Ракипов, 2015

В.Н. Павлов[1], А.М. Пушкарев[1,2], Я.В. Кондратенко[2], Р.И. Сафиуллин[1],
А.В. Алексеев[1,2], Р.Р. Ямалитдинова[1], И.М. Насибуллин[1], И.Г. Ракипов[1]

МЕТОДЫ ОЦЕНКИ РЕНАЛЬНОЙ ДИСФУНКЦИИ ПРИ РАКЕ МОЧЕВОГО ПУЗЫРЯ И ЕГО РАДИКАЛЬНОМ ХИРУРГИЧЕСКОМ ЛЕЧЕНИИ

[1]ГБОУ ВПО «Башкирский государственный медицинский университет» Минздрава России, г. Уфа
[2]ГБУЗ «Республиканская клиническая больница им. Г.Г. Куватова», г. Уфа
[3]ГБУЗ РБ «Больница скорой медицинской помощи № 22» г. Уфа

Изучены функциональные (осмолярный клиренс и экскретируемая фракция мочевины) и структурные (NGAL, β_2-микроглобулин в плазме крови, а также NGAL, β_2-микроглобулин, микроальбумин в моче) биомаркеры повреждения почек до и на различных этапах после радикальной цистэктомии. В исследование включены больные раком мочевого пузыря стадии T2N0M0. Первую группу (n=31) составили больные с исходно высоким уровнем биомаркеров, вторую (n=18) – больные, у которых концентрация биомаркеров была статистически значимо ниже. Проведена оценка клинической значимости маркеров для диагностики раннего повреждения почек. Установлено, что исходный уровень структурного биомаркера NGAL в моче более 7 нг/мл позволяет прогнозировать развитие хронической болезни почек в отдаленном послеоперационном периоде.

Ключевые слова: маркеры повреждения почек, рак мочевого пузыря, радикальная цистэктомия, хроническая болезнь почек.

V.N. Pavlov, A.M. Pushkarev, Ya.V. Kondratenko, R.I. Safiullin,
A.V. Alekseyev, R.R. Yamalitdinova, I.M. Nasibullin, I.G. Rakipov

ASSESSMENT METHODS FOR RENAL DYSFUNCTION DUE TO BLADDER CANCER AND ITS RADICAL SURGICAL TREATMENT

We have studied functional (osmolarity clearance and excreted urea segment) and structural (NGAL, β_2-microglobulin in blood plasma and NGAL, β_2-microglobulin, microalbumin in the urine) biomarkers of renal lesions prior and at different stages after radical cystectomy. Patients with bladder cancer of the T2N0M0 stage were enrolled in the study. Group I comprised patients (n=31) with an initial high level of biomarkers. Group II included patients (n=18) with a significantly lower concentration of biomarkers. We have evaluated clinical significance of markers for diagnosing early renal lesions. It has been shown that the initial level of structural urine NGAL biomarker of more than 7 ng/ml contributes to prognosing chronic renal disease development in the long-term postoperative period.

Key words: renal lesion markers, bladder cancer, radical cystectomy, chronic renal disease.

Острое повреждение почек (ОПП) – быстро прогрессирующее снижение ренальной функции, которое приводит к невозможности сохранения водно-электролитного и кислотно-основного гомеостаза [1]. ОПП является распространенным синдромом, который часто имеет скрытое течение и является причиной 1 % госпитализаций [2]. В большинстве случаев диагностика ОПП основывается на определении значения функционального биомаркера – сывороточного креатинина. Концентрация креатинина в сыворотке крови и его клиренс отражают величину скорости клубочковой фильтрации [3], но данный показатель является ненадежным, так как повышение его уровня в сыворотке крови свидетельствует об уже развившемся глубоком повреждении почек [4]. Для раннего обнаружения структурного повреждения почек использование биомаркеров позволяет предсказать риски прогрессирующего ухудшения почечной функции и определить прогноз течения заболевания [5].

Клиническое применение биомаркеров повреждения почек должно соответствовать следующим требованиям: неинвазивные способы получения и использование легко доступных образцов, таких как кровь или моча; применение быстро измеримых стандартизированных клинических платформ для анализа; специфичность для ОПП; возможность дифференцировать ОПП от преренальной острой почечной недостаточности и хронических заболеваний почек; прогнозирование клинических исходов, таких как потребность в диализе и смертность, продолжительность пребывания в стационаре; определение времени начала корригирующей терапии и ее эффективности [6]. В последние годы изучается несколько молекул, таких как нейтрофильный желатиназа-ассоциированный липокалин (NGAL), β_2-микроглобулин и микроальбумин, которые могут являться потенциальными ранними маркерами стрессовой реакции почек на их острое повреждение [7].

Нарушение почечной функции возникает при онкологических заболеваниях, сопровождающихся водно-электролитным дисбалансом, синдромом лизиса опухоли, паранеопластическим синдромом, а также при хирургическом лечении злокачественного новообразования [8,9].

Среди всех злокачественных новообразований доля рака мочевого пузыря (РМП) среди населения России в 2012 году составила 2,7 %, при этом частота заболеваемости у мужчин была значительно выше и составила 4,6%, а у женщин – 1,1% [10]. «Золотым стандартом» лечения мышечно-инвазивного РМП является радикальная цистэктомия, после которой качество и продолжительность жизни больных РМП зависят от способа деривации мочи [11-13]. Ортотопическая илеоцистопластика по методу Studer и формирование кондуита по Bricker до настоящего времени являются наиболее распространенными методами деривации мочи после цистэктомии [14,15].

Основными причинами нарушения функции почек при включении части кишечника в мочевыделительный тракт являются обструкция, рефлюкс и хроническая бактериурия [16].

В связи с этим ранняя диагностика повреждения структур нефрона, нарушения экскреции электролитов, выработка прогностических критериев и способов профилактики развития хронической болезни почек (ХБП) являются актуальной задачей.

Материал и методы

Радикальная цистэктомия выполнена 49 пациентам мужского пола с гистологически верифицированным переходно-клеточным РМП. Средний возраст пациентов составил 61,8±5,7 года**.** Цистэктомия с формированием гетеротопического мочевого кондуита из подвздошной кишки по Bricker выполнена 21 пациенту. Больных с T2a стадией РМП было 6 (25%), T2b – 15 (75%). Операция по Studer выполнена 28 пациентам, из них у 8 была T2a стадия заболевания (29%), у 20 – T2b (71%). Ретроспективно в зависимости от уровня маркеров пациенты разделены на 2 группы: 1-я группа (n=31) с исходно высоким уровнем биомаркеров и 2-я группа (n=18), где концентрация биомаркеров была статистически значимо ниже. Смертельных исходов среди прооперированных больных не отмечено.

Для получения плазмы кровь забирали у пациентов утром натощак в охлажденные пробирки с ЭДТА, затем центрифугировали образцы при 0°С в течение 30 минут и переносили плазму в пластиковые микропробирки и хранили при –70°С. Для заготовки сыворотки забор крови проводили утром натощак в сывороточные пробирки, после ее сворачивания центрифугировали с охлаждением в течение 30 минут. Суточную мочу собирали в сухую чистую емкость. Образцы сыворотки крови и мочи хранили в микропробирках при – 70°С до момента исследования.

Осмолярность определяли на криоскопическом осмометре Osmomat 030, концентрацию электролитов – на анализаторе EasyLyte (США), уровень креатинина и мочевины – на анализаторе Hitachi 902 (Япония) кинетическим методом с использованием тест-наборов фирмы Roche Diagnostics (Швейцария). Концентрацию биомаркеров определяли методом конкурентного иммуноферментного анализа на микропланшетном фотометре Stat Fax-2100 (США). Расчет концентрации проводился по кусочно-линейной калибровке.

Обработку данных осуществляли с помощью программы SPSS 8.0. Данные исследования представлены в виде медианы (Me) и интерквартильного размаха (Q1—Q3). Для анализа количественных признаков при сравнении трех групп использован тест Краскела-Уоллеса. При достоверности межгрупповых различий проводили попарные сравнения с использованием критерия Манна-Уитни с поправкой Бонферрони на множественные сравнения (уровень значимости $p < 0,017$). Корреляционный анализ проводился с помощью непараметрических критериев Спирмена и Кендалла [58].

Результаты и обсуждение

Для оценки функции почек были использованы функциональные маркеры – осмолярный клиренс и экскретируемая фракция мочевины; структурные биомаркеры – NGAL, β_2-микроглобулин в плазме крови; NGAL, β_2-микроглобулин, микроальбумин в моче.

Результаты исследований (табл. 1) показали, что исходный уровень экскретируемой фракции мочевины в 1-й группе был ниже (p=0,01), после хирургического лечения на 7-е сутки в обеих группах отмечалось повышение показателя, достигшее уровня достоверности в 1-й группе, а на 14-е сутки в обеих группах наблюдалось статистически значимое снижение экскретируемой фракции мочевины. Через 6 месяцев в 1-й группе отмечено снижение (p=0,88), а во 2-й группе – достоверное повышение экскретируемой фракции мочевины, при этом разница между группами в отдаленном периоде также достигла уровня статистической значимости.

У пациентов 1-й группы была нарушена уродинамика верхних мочевых путей, вследствие этого повышалось внутрилоханочное давление, снижалась разница между клубочковым давлением и давлением в капсуле Шумлянского – Боумена, т.е. снижался градиент гидростатического давления, что объясняет повышенный исходный уровень экскретируемой фракции мочевины у данных пациентов. Однако при восстановлении уродинамики воз-

можно некоторое улучшение фильтрационной функции почек, что объясняет временный рост экскретируемой фракции мочевины в 1-й группе после операции на 7-е сутки. Анализируя динамику данного показателя на 14-е сутки, необходимо также учитывать контакт мочи с эпителием кишечной стенки, предназначенной для абсорбции низкомолекулярных веществ, возможно, поэтому наблюдалось снижение уровня азотистых метаболитов в моче. Снижение экскретируемой фракции мочевины в 1-й группе через 6 месяцев нельзя объяснить только абсорбцией кишечной стенкой, поскольку в эти сроки произошла уротелизация кишечного эпителия. Такое изменение изучаемого показателя, по всей видимости, объясняется снижением функции почек в отдаленном периоде у данной категории больных.

Таблица 1

Расчетные маркеры функции почек больных РМП до и через 7, 14 суток, 6 месяцев после операции

Показатель	1-я группа до операции (n=31)		2-я группа до операции (n=18)		1-я группа ч/з 7 суток после опера-ции (n=31)		2-я группа ч/з 7 суток после операции (n=18)		1-я группа ч/з 14 суток после операции (n=31)		2-я группа ч/з 14 суток после операции (n=18)		1-я группа ч/з 6 месяцев после операции (n=20)		2-я группа ч/з 6 месяцев после операции (n=12)	
	Me	Q1-Q3	Me	Q1-Q3	Me	Q1-Q3	Me	Q1-Q3	Me	Q1-Q3	Me	Q1-Q3	Me	Q1-Q3	Me	Q1-Q3
Осмолярный клиренс, мл/мин	1,79	1,29-1,92	2,47	2,35-3,12	2,31	1,71-2,41	2,58	1,97-2,78	1,19	0,97-1,35	1,41	1,01-1,56	1,65	1,37-1,96	2,34	2,19-2,56
p_1=0,01; p_2=0,14; p_3= 0,25; p_4=0,01; p_5=0,01; p_6=0,72; p_7=0,01; p_8=0,01; p_9=0,01; p_{10}=0,01																
Экскретируемая фракция мочевины, %	25,8	22,3-30,03	32,36	28,5-38,8	35,2	29,12-39,54	33,5	30,51-35,9	25,3	21,72-30,4	24,0	17,95-30,06	23,6	21,64-29,09	31,7	28,89-37,13
p_1=0,01; p_2=0,57; p_3=0,82; p_4=0,01; p_5=0,01; p_6=0,69; p_7=0,01; p_8=0,01; p_9=0,88; p_{10}=0,01																

Примечание. p_1 - сравнение больных 1- и 2-й групп до операции; p_2 – сравнение больных 1- и 2-й групп после операции через 7 суток; p_3 – сравнение больных 1- и 2-й групп после операции через 14 суток; p_4 - сравнение больных 1- и 2-й групп после операции через 6 месяцев; p_5 - сравнение больных 1-й группы до и после операции через 7 суток; p_6 - сравнение больных 2-й группы до и после операции через 7 суток; p_7 - сравнение больных 1-й группы через 7 и через 14 суток после операции; p_8 - сравнение больных 2-й группы через 7 и через 14 суток после операции; p_9 - сравнение больных 1-й группы через 14 суток и через 6 месяцев после операции; p_{10} - сравнение больных 2-й группы через 14 суток и через 6 месяцев после операции.

Дооперационный осмолярный клиренс был ниже в 1-й группе (p=0,01), после хирургического лечения на 7-е сутки отмечалось его повышение в обеих группах (в 1-й группе p=0,01), в то время как на 14-е сутки статистически значимое снижение в 1- и 2-й группах. Через 6 месяцев было отмечено повышение показателя в обеих группах (p=0,01), причем в 1-й группе осмолярный клиренс был достоверно ниже, чем во 2-й группе. Разница между группами в исследуемом расчетном показателе, по-видимому, объясняется наличием в 1-й группе исходно нарушенной функции почек, которая усугубляется в отдаленном периоде.

Исходная концентрация NGAL в плазме крови (табл. 2) у больных 1-й группы была выше (p=0,01) по сравнению со 2-й группой, на 7-е сутки наблюдалось повышение показателя в 1- (p=0,31) и во 2-й группах (p=0,68). На 14-е сутки и через 6 месяцев после операции отмечалось достоверное снижение NGAL в обеих группах, причем его уровень оставался статистически значимо выше в 1-й группе во все сроки наблюдения после операции.

Таблица 2

Показатели биомаркеров системной реакции организма и повреждения почек в крови у больных раком мочевого пузыря до и через 7, 14 суток, 6 месяцев после операции

Показатель	1-я группа до операции (n=31)		2-я группа до операции (n=18)		1-я группа ч/з 7 суток после операции (n=31)		2-я группа ч/з 7 суток после операции (n=18)		1-я группа ч/з 14 суток после операции (n=31)		2-я группа ч/з 14 суток после операции (n=18)		1-я группа ч/з 6 месяцев после операции (n=20)		2-я группа ч/з 6 месяцев после операции (n=12)	
	Me	Q1-Q3	Me	Q1-Q3	Me	Q1-Q3	Me	Q1-Q3	Me	Q1-Q3	Me	Q1-Q3	Me	Q1-Q3	Me	Q1-Q3
NGAL, нг/мл	57,0	40,5-75,0	38,5	28,3-50,0	61,2	48,6-84,2	42,9	29,7-61,1	41,5	34,4-46,5	30,2	23,2-35,9	30,6	25,1-36,3	21,1	15,2-28,1
p_1=0,01; p_2=0,01; p_3= 0,01; p_4=0,01; p_5=0,31; p_6=0,68; p_7=0,01; p_8=0,01; p_9=0,01; p_{10}=0,01																
β_2-микроглобулин, мкг/мл	6,1	4,3-9,3	3,7	2,1-6,1	6,6	3,4-9,3	4,9	3,0-8,6	6,7	3,3-9,5	5,3	2,5-8,7	4,5	2,5-5,0	3,4	1,7-4,4
p_1=0,01; p_2=0,31; p_3= 0,45; p_4=0,68; p_5=0,87; p_6=0,60; p_7=1,00; p_8=0,81; p_9=0,01; p_{10}=0,01																

Уровень β_2-микроглобулина до хирургического лечения в 1-й группе был также выше (p=0,01), на 7- и 14-е сутки наблюдалось статистически незначимое повышение показателя в обеих группах, а в отдаленном периоде отмечалось достоверное снижение его концентрации в 1- и во 2-й группах. Более высокая концентрация последних показателей в 1-й группе у 54% пациентов возможно, связана со стимуляцией клеточного иммунитета из-за наличия хронического воспалительного процесса вследствие нарушенной уродинамики при расширении чашечно-лоханочной системы. Изучены биомаркеры повреждения почек в моче (табл. 3).

Таблица 3

Показатели биомаркеров в моче у больных раком мочевого пузыря до и через 7, 14 суток, 6 месяцев после операции

Показатель	1-я группа до операции (n=31)		2-я группа до операции (n=18)		1-я группа ч/з 7 суток после операции (n=31)		2-я группа ч/з 7 суток после операции (n=18)		1-я группа ч/з 14 суток после операции (n=31)		2-я группа ч/з 14 суток после операции (n=18)		1-я группа ч/з 6 месяцев после операции (n=20)		2-я группа ч/з 6 месяцев после операции (n=12)	
	Me	Q_1-Q_3	Me	Q_1-Q_3	Me	Q_1-Q_3	Me	Q_1-Q_3	Me	Q_1-Q_3	Me	Q_1-Q_3	Me	Q_1-Q_3	Me	Q_1-Q_3
NGAL, нг/мл	18,3	11,1-20,2	6,2	4,5-14,2	24,4	18,1-27,8	13,4	11,1-17,4	16,6	9,5-19,9	5,3	2,8-6,8	23,7	16,8 - 26,9	6,8	5,2-15,1
p_1=0,01*; p_2=0,01*; p_3= 0,01*; p_4=0,01*; p_5=0,01*; p_6=0,01*; p_7=0,01*; p_8=0,01*; p_9=0,01*; p_{10}=0,62																
β_2-микроглобулин, мкг/мл	0,33	0,26-0,61	0,15	0,00-0,25	0,38	0,31-0,64	0,21	0,14-0,35	0,13	0,10-0,38	0,10	0,00-0,18	0,46	0,37-0,68	0,22	0,12-0,35
p_1=0,01; p_2=0,23; p_3=0,62; p_4=0,01; p_5=0,94; p_6=0,87; p_7=0,01; p_8=0,01; p_9=0,01; p_{10}=0,01																
Микроальбумин, мкг/мл	501,4	454,7-589,4	407,8	361,0-492,2	382,2	266,5-431,8	252,7	192,2-292,8	255,3	201,3-305,6	166,7	60,3-202,4	236,9	142,3 - 281,9	153,8	53,4-187,7
p_1=0,01; p_2=0,01; p_3=0,01; p_4=0,22; p_5=0,01; p_6=0,01; p_7=0,01; p_8=0,01; p_9=0,39; p_{10}=0,34																

Дооперационная концентрация NGAL в моче была статистически значимо выше в 1-й группе. После операции на 7-е сутки отмечалось статистически значимое повышение показателя в обеих группах, на 14-е сутки наблюдалось достоверное снижение его уровня в 1- и 2-й группах. Через 6 месяцев было отмечено повышение NGAL в моче обеих групп, статистически значимое в 1-й группе. После цистэктомии во все сроки наблюдения значения NGAL оставались выше нормативных значений и были статистически значимо выше в 1-й группе. Вероятными факторами, приводящими к повышению уровня данного секреторного гликопротеина в моче, являются нарушение его реабсорбции поврежденными проксимальными канальцами почек при исходно повышенном уровне в плазме крови, а также повышение его синтеза в клетках восходящего колена петли Генле собирательных трубочек. Более высокий уровень NGAL в 1-й группе в позднем послеоперационном периоде коррелировал с прогрессирующим ухудшением функции почек у 48% пациентов. Напротив, у пациентов 2-й группы, у которых концентрация NGAL была достоверно ниже, чем в 1-й группе, в позднем послеоперационном периоде за счет компенсаторных механизмов функция почек оставалась более сохранной и развитие ХБП отмечалось у 21% больных.

Уровень β_2-микроглобулина в 1-й группе до операции был достоверно выше уровня во 2-й группе, после оперативного лечения на 7-е сутки наблюдалось статистически незначимое повышение, а на 14-е сутки достоверное снижение показателя в обеих группах. В отдаленном периоде было отмечено повышение показателя в 1-й (p=0,01) и 2-й (p=0,01) группах, причем разница между группами была достоверна.

Концентрация микроальбумина до оперативного лечения, на 7- и 14-е сутки была статистически значимо выше в 1-й группе. Во все сроки наблюдения отмечалось снижение уровня белка в обеих группах, достигшее уровня статистической значимости на 7- и 14-е сутки.

Осмолярный клиренс и экскретируемая фракция мочевины имеют хорошее прогностическое значение в оценке функции почечных канальцев. Значения данных показателей являются суммарным результатом, отражающим работу различных отделов почечных канальцев, что затрудняет их использование в качестве единственного критерия для оценки повреждения отдельных структур нефрона.

Динамика уровней NGAL и β_2-микроглобулина в крови зависит от неопластической трансформации клеток, стресса (инфекция, воспаление), напряженности клеточного иммунитета, поэтому они не могут использоваться для оценки состояния функции почек. Молекулы β_2-микроглобулина неустойчивы к мочекислым значения pH, поэтому данный белок определялся не у всех обследованных больных. Значения микроальбумина мочи имели широкий диапазон и его уровень не коррелировал с развитием почечной дисфункции в послеоперационном периоде. Вследствие этого вышеуказанные показатели не могут полностью отразить степень и характер повреждения почек.

Структурный биомаркер NGAL в моче показал высокую чувствительность и специфичность при тубулярном повреждении почек [17], позволил проводить мониторинг повреждения структур нефрона, прогнозировать клинический исход. Корреляционный анализ, проведенный с помощью непараметрических критериев Спирмена и Кендалла, определил уровень NGAL выше 7 нг/мл как прогностический критерий высокого риска развития прогрессирующего снижения почечной функции в отдаленном послеоперационном периоде.

Заключение

Полученные нами результаты показали, что все изученные функциональные и структурные маркеры являются информативными и

клинически значимыми при оценке раннего повреждения почек. При этом исходный уровень структурного биомаркера NGAL в моче позволил прогнозировать развитие хронической болезни почек в отдаленном послеоперационном периоде.

Сведения об авторах статьи:

Павлов Валентин Николаевич – д.м.н., профессор, зав. кафедрой урологии с курсом ИПО, ректор ГБОУ ВПО БГМУ Минздрава России. Адрес: 450000, г. Уфа, ул. Ленина, 3. E-mail: Pavlov@bashgmu.ru.

Пушкарев Алексей Михайлович – д.м.н., зав. отделением урологии РКБ им.Г.Г.Куватова, профессор кафедры урологии с курсом ИПО ГБОУ ВПО БГМУ Минздрава России. Адрес: 450000, г. Уфа, ул. Ленина, 3.

Кондратенко Яков Владимирович – врач-уролог урологического отделения ГБУЗ РКБ им. Г.Г. Куватова. Адрес: 450005, г. Уфа, ул. Достоевского, 132.

Сафиуллин Руслан Ильясович – д.м.н., профессор кафедры урологии с курсом ИПО ГБОУ ВПО БГМУ Минздрава России. Адрес: 450000, г. Уфа, ул. Ленина, 3. E-mail: Russafiullin@yandex.ru

Алексеев Александр Владимирович – к.м.н., врач-уролог отделения ДЛТ ГБУЗ РКБ им. Г.Г. Куватова, ассистент кафедры урологии с курсом ИПО ГБОУ ВПО БГМУ Минздрава России. Адрес: 450000, г. Уфа, ул. Ленина, 3.

Ямалитдинова Регина Рифатовна – ассистент кафедры урологии с курсом ИПО ГБОУ ВПО БГМУ Минздрава России. Адрес: 450000, г. Уфа, ул. Ленина, 3.

Насибуллин Ильдар Марсович – докторант кафедры урологии с курсом ИПО ГБОУ ВПО БГМУ Минздрава России. Адрес: 450000, г. Уфа, ул. Ленина, 3.

Ракипов Ильнур Галинурович – аспирант кафедры урологии с курсом ИПО ГБОУ ВПО БГМУ Минздрава России. Адрес: 450000, г. Уфа, ул. Ленина, 3.

ЛИТЕРАТУРА

1. Злокачественные новообразования в России в 2012 году (заболеваемость и смертность) / под ред. А.Д. Каприна, В.В. Старинского, Г.В. Петровой. – М.: ФГБУ «МНИОИ им. П.А. Герцена» Минздрава России, 2014. – 250 с.
2. Коган, М.И. Сравнительный анализ результатов радикальной цистэктомии и кишечной деривации мочи при выполнении межкишечных анастомозов аппаратным и ручным швом / М.И. Коган, О.Н. Васильев // Онкоурология. – 2012. – № 1. – С. 36-42.
3. Качество жизни и отдаленные результаты радикальной цистэктомии у больных инвазивным раком мочевого пузыря / П.В. Глыбочко [и др.] // Саратовский научно-медицинский журнал. – 2008. – Т. 4, № 3. – С. 97-101.
4. Клинические рекомендации. Урология / под ред. Н.А. Лопаткина. – 2-е изд., перераб. – М.: ГЭОТАР-Медиа, 2013. – 416 с.
5. Матвеев, Б.П. Рак мочевого пузыря / Б.П. Матвеев // Клиническая онкоурология / под ред. Б.П. Матвеева. – М.: Вердана, 2003. – 406 с.
6. Моноцитарный хемотаксический протеин-1 и β2-микроглобулин в оценке повреждения почечной паренхимы при оперативном лечении нефролитиаза / П.В. Глыбочко [и др.] // Урология. – 2012. – № 1. – С. 4-10.
7. Acute renal failure-definition, outcome measures, animal models, fluid therapy and information technology needs: the Second Internation Consensus Conference of the Acute Dialysis Quality Initiative (ADQI) / R. Ballomo [et al.] // Crit. Care. – 2004. – Vol. 8. – P. 2004-2012.
8. Association between increases in urinary neutrophil gelatinase-associated lipocalin and acute renal dysfunction after adult cardiac surgery / G. Wagener [et al.] // Anestesiology. – 2006. – Vol. 105, № 3. – P. 485-491.
9. A framework and key research questions in AKI diagnosis and staging in different environments / P.T. Murray [et al.] // Clin. J. Am. Soc. Nephrol. – 2008. – Vol. 3. – P. 864-868.
10. Causes and mechanisms of acid-base and electrolyte abnormalities in cancer patients / G. Miltiadous [et al.] // Eur. J. Intern. Med. – 2008. – Vol. 19, № 1. – P. 1-7.
11. Kristjansson, A. Renal function in the setting of urinary diversion / A. Kristjansson, W. Mansson // World J. Urol. – 2004. – Vol. 22, № 3. – P. 172-177.
12. Prognostic value of cystatin C in acute heart failure in relation to other markers of renal function and NT-prpBNP / J. Lassus [et al.]; for the FINNAKVA Study group // Eur. Heart J. – 2007. – Vol. 28. – P. 1841-1847.
13. Parikh, C.R. New biomarkers of acute kidney injury / C.R. Parikh, P. Devarajan // Crit. Care Med. – 2008. – Vol. 36, № 4. – P. 159-165.
14. Limitations of creatinine as a filtration marker in glomerylopatic patients / O. Shemens [et al.] // Kidney Int. – 1985. – Vol. 28, № 5. – P. 830-838.
15. Nguyen, M.T. Biomarkers for the early detection of acute kidney injury / M.T. Nguyen, P. Devarajan // Pediatr. Nephrol. – 2008. – Vol. 23. – P. 2151-2157.
16. Shibata, H. Cancer and electrolytes imbalance / H. Shibata // Gan To Kagaku Ryoho. – 2010. – Vol. 37, № 6. – P. 1006-1010.
17. Thurairaja, R. The orthotopic neobladder/ R.Thurairaja, F.C. Burkhard, U.E. Studer // BJU Int. – 2008. – V. 102, № 9. – P. 1307-1313.

УДК 616.61-006.694 + 575.174.015.3
© Д.Г. Пасечник, М.И. Коган, З.М. Ахохов, А.А. Гусев, А.К. Логвинов, С.А. Заруцкий, 2015

Д.Г. Пасечник, М.И. Коган, З.М. Ахохов, А.А. Гусев, А.К. Логвинов, С.А. Заруцкий

ОДНОНУКЛЕОТИДНЫЕ ПОЛИМОРФИЗМЫ ГЕНОВ, СВЯЗАННЫХ С РЕНИН-АНГИОТЕНЗИНОВОЙ СИСТЕМОЙ, У БОЛЬНЫХ С ПОЧЕЧНО-КЛЕТОЧНЫМ РАКОМ

ГБОУ ВПО «Ростовский государственный медицинский университет» Минздрава России, г. Ростов-на-Дону

Цель исследования – определить эффекты однонуклеотидных полиморфизмов (SNPs) в 5 генах, вовлеченных в регуляцию артериального давления, на развитие и клинико-патологические особенности рака почки (ПКР). Из образцов крови 60 пациентов, перенесших радикальную нефрэктомию по поводу ПКР, выделялась ДНК с последующей идентификацией SNPs rs699 и rs4762 в гене AGT, rs5186 в гене AGTR1, rs1403543 в гене AGTR2, rs1799998 в гене CYP11B2 методом ПЦР в реальном времени. Было установлено, что чаще встречались AGT_rs699 ($p<0.00001$), AGTR1_rs5186 ($p<0.0004$) у пациентов с ПКР, чем в здоровой популяции. Значимая корреляция между ПКР в сочетании с артериальной гипертензией выявлена для AGTR1_rs5186 (OR = 4,12, 95% CI: 3,56–4,68, p = 0,01). Наиболее часто у пациентов с ПКР выявлялись сочетания 3-4 SNP (61,6%). Наши результаты показывают, что изменения в ренин-ангиотензин-альдостероновой системе (РААС) могут

быть связаны с развитием и прогрессией ПКР. Определение SNP генов можно использовать в оценке прогноза ПКР и рисков развития и прогрессии хронической болезни почек у данной категории пациентов.

Ключевые слова: почечно-клеточный рак, однонуклеотидный полиморфизм, ренин-ангиотензиновая система.

D.G. Pasechnik, M.I. Kogan, Z.M. Akhokhov, A.A. Gusev, A.G. Logvinov, S.A. Zarutskij

SINGLE NUCLEOTIDE POLYMORPHISMS OF GENES RELATED TO THE RENIN-ANGIOTENSIN SYSTEM IN PATIENTS WITH RENAL CELL CANCER

The purpose of this paper is to determine the effects of single nucleotide polymorphisms (SNPs) in 5 genes involved in regulation of arterial pressure on the development and the clinicopathological aspects of renal cancer (RCC).

Blood samples of 60 patients subjected to radical nephrectomy for RCC were used to obtain DNA for subsequent identification of SNPs rs699 and rs4762 in the AGT gene, rs5186 in the AGTR1 gene, rs1403543 in the AGTR2 gene, rs1799998 in the CYP11B2 gene by the PCR method in real time. It was established that cancer patients show consistently higher frequencies of SNPs AGT_rs699 ($p<0.00001$), AGTR1_rs5186 ($p<0.0004$) compared with the healthy population. A significant correlation between RCC combined with arterial hypertension was recorded at AGTR1_rs5186 (OR = 4.12, 95% CI: 3.56–4.68, p = 0.01). The most frequent combinations in RCC patients were from 3 to 4 SNP (61,6%). Our results show that the RAAS effects are consistently related to the development and progression of RCC. Identification of the SNP genes can be used for prognosis of the RCC course and the risks of development and progression of CKD in this category of patients.

Key words: renal cell carcinoma, single nucleotide polymorphism, renin-angiotensin system.

Артериальная гипертензия является одним из факторов риска развития рака почки (РП). Кроме того, способствуя прогрессии хронической болезни почек (ХБП), гипертензия снижает общую выживаемость больных. В связи с этим представляет интерес изучение таргетных генов, связанных с ренин-ангиотензин-альдостероновой системой (РААС), регулирующей артериальное давление. Особый интерес изучения РААС связан и с исследованиями, свидетельствующими о том, что ангиотензин-2 (АН-2) может участвовать в регуляции процессов пролиферации и дифференцировки эпителия канальцев почки [6]. В ряде исследований показано, что АН-2, воздействуя на первый или второй тип рецепторов, может влиять на ряд ключевых свойств опухоли (пролиферация, ангиогенез, инвазия), обуславливая ее прогрессию. Природные вариации генов, связанных с регуляцией активности РААС, могут объяснять индивидуальные особенности активации этой системы и ее влияния на прогрессию рака. Тем не менее публикации, посвященные роли РААС в развитии почечно-клеточного рака (ПКР), единичны. D.A. Goldfarb et al. (1994) продемонстрировали экспрессию первого и второго типов рецепторов в опухолях почек [3]. Takada (1983) выявил наличие ангиотензин-1 превращающего фермента (АПФ) в клетках раковой опухоли почки [5]. Dolley-Hitze et al. (2010) указали на прогностическое значение экспрессии рецепторов первого и второго типов к АН-2 при ПКР, а Miyajma et al.(2002) обнаружили в экспериментальной модели способность АН-2 индуцировать ангиогенез при ПКР [2,4]. Andreotti et al. (2010) на большой группе больных показали связь между риском ПКР у пациентов с артериальной гипертензией и однонуклеотидными полиморфизмами (SNP) в промоторной части гена ангиотензиногена (ANG) [1].

Материал и методы

Для оценки влияния однонуклеотидных полиморфизмов в генах, участвующих в регуляции активности РААС, на развитие и клинико-патологические особенности рака почки из образцов крови 60 пациентов, перенесших радикальную нефрэктомию, была выделена ДНК с последующей идентификацией SNPs rs699 и rs4762 в гене AGT, rs5186 в гене AGTR1, rs1403543 в гене AGTR2, rs1799998 в гене CYP11B2 методом ПЦР в реальном времени. Характеристика изучаемых SNP представлена в табл.1. В качестве контроля частоты распространения вариантов аллелей в популяции использовали global minor allele frequency (MAF) из базы проекта HapMap.

Таблица 1

Характеристика SNP генов, связанных с РААС

Вид SNP	Характер мутации	Значение
AGT_rs699	Замена тимидина (T) на цитозин (C) в позиции 704	Повышение уровня транскрипции гена ангиотензиногена, повышение уровня ангиотензиногена
AGT_rs4762	Замена цитозина (C) на тимидин (T) в позиции 521	Повышение уровня транскрипции гена ангиотензиногена, повышение уровня ангиотензиногена
AGTR1_rs5186	Замена аденина (A) на цитозин (C) в позиции 1166 промоторной части гена	Повышение активности первого типа рецептров к ангиотензину-2
AGTR2_rs1403543	Замена гуанина (G) на аденин (A) в позиции 1675	Уменьшение экспрессии рецепторов второго типа к ангиотензину-2
CYP11B2_rs1799998	Замена цитозина (C) на тимидин (T) в позиции 344 проторной части гена	Повышение активности альдостерон синтазы и уровня альдестерона

Оценивали возможную связь между исследуемыми SNP и полом, возрастом пациентов, наличием артериальной гипертензии, стадией, степенью дифференцировки и гистологическим типом рака, наличием метастазов и признаков хронической болезни почек (показатель скорости клубочковой фильтрации (СКФ) по Кокрофту-Голту ниже 90 мл/мин/1.73м^2).

Статистический анализ проводили на языке программирования R 3.1.0. Для оценки ассоциаций и значимых связей использовали отношение шансов (OR), критерии хи-квадрат и Манна-Уитни.

Результаты и обсуждение

Средний возраст пациентов был 56 лет (диапазон от 22 до 78 лет). Преобладали мужчины (65%). Анализ клинико-морфологических особенностей опухолей показал, что чаще встречались местно распространенные формы рака (стадия pT3 и выше) (66,7%), умеренной степени дифференцировки (55%). Гематогенные метастазы встретились в 18 (30%) наблюдениях. Превалирующей гистологической формой был светлоклеточный вариант почечно-клеточного рака (90%).

При анализе однонуклеотидных полиморфизмов установлено, что у больных раком почки чаще выявлялись SNPs AGT_rs699, AGTR2_rs1403543, CYP11B2_rs1799998, AGTR1_rs5186. Однако значимая связь между раком почки и аллельными вариантами генов отмечена только для AGT_rs699 и AGTR1_rs5186 (табл.2).

Достоверная ассоциация между наличием у пациентов артериальной гипертензии и рака имела место исключительно при AGTR1_rs5186 (OR = 4,12, 95% CI: 3,56–4,68, p = 0,01) (табл.3).

Таблица 2

Частота встречаемости SNP генов, связанных с РААС

Вид SNP	Частота мутантных аллелей в популяции (MAF по данным HapMap), %	Частота мутантных аллелей у пациентов с ПКР, %	p-level
AGT_rs699	41	75	< 0,00001
AGT_rs4762	15	20	< 0,06
AGTR1_rs5186	27	55	< 0,0004
AGTR2_rs1403543	56	65	< 0,39
CYP11B2_rs1799998	55	65	< 0,25

Таблица 3

Анализ ассоциаций SNP генов, связанных с РААС, артериальной гипертензией, хронической болезнью почек

Вид SNP	Клинический параметр	OR (CI 95%)	p
AGT_rs699	Артериальная гипертензия Хроническая болезнь почек (СКФ менее 90 мл/мин/1,73м^2)	0,82 (0,24-2,82) 0,5 (0,1-2,4)	0,76 0,39
AGT_rs4762	Артериальная гипертензия Хроническая болезнь почек (СКФ менее 90мл/мин/1,73м^2	1,2 (0,32-4,56) 0,53 (0,06-4,8)	0,79 0,57
AGTR1_rs5186	Артериальная гипертензия Хроническая болезнь почек (СКФ менее 90мл/мин/1,73м^2	4,12 (1,34-12,63) 1,54 (0,33-7,14)	0,01 0,31
AGTR2_rs1403543	Артериальная гипертензия Хроническая болезнь почек (СКФ менее 90мл/мин/1,73м^2	1,1 (0,37-3,29) 4,38 (0,5-38,26)	0,87 0,18
CYP11B2_rs1799998	Артериальная гипертензия Хроническая болезнь почек (СКФ менее 90мл/мин/1,73м^2	0,8 (0,26-2,44) 1,73 (0,32-9,43)	0,69 0,53

Таблица 4

Анализ ассоциаций SNP генов, связанных с РААС, стадией, степенью дифференцировки рака почки

Вид SNP	Уровень значимости p		
	Местно распространенные раки (стадия T3-T4)	Метастические раки	Раки низкой степени дифференцировки (ядерный индекс 3-4)
AGT_rs699	0,88	0,76	0,08
AGT_rs4762	0,89	0,79	0,54
AGTR1_rs5186	0,66	0,01	0,13
AGTR2_rs1403543	0,84	0,87	0,18
CYP11B2_rs1799998	0,84	0,32	0,06

При сопоставлении частоты SNP генов с полом и возрастом пациентов, стадией, степенью дифференцировки и гистологической формой рака достоверных корреляций выявлено не было (табл.4).

Однако анализ связей внутри возрастных групп позволил обнаружить в группе пациентов младше 55 лет корреляцию между AGT521 и снижением рисков метастазов (OR = 0.04, 95% CI: 0.003–0.512, p = 0,01). У 61,6% больных раком почки обнаружено сочетание 3 и 4 SNP. Наиболее часто наблюдались ассоциации AGT_rs699, AGTR1_rs5186, AGTR2_rs1403543, CYP11B2_rs1799998 (13,3%), AGT_rs699, AGTR2_rs1403543, CYP11B2_rs1799998 (10%),

AGT_rs699, AGTR1_rs5186, AGTR2_rs1403543 (8,3%).

Заключение. Наши результаты подтверждают, что компоненты РААС могут влиять на развитие и прогрессию рака почки. Обнаружена достоверная связь между раком почки и аллельными вариантами генов AGT_rs699 и AGTR1_rs5186. Выявление SNP генов, участвующих в регуляции артериального давления, может использоваться в оценке прогноза течения РП и рисков развития и прогрессии ХБП у этой категории больных.

Сведения об авторах статьи:

Пасечник Дмитрий Геннадьевич – к.м.н., руководитель ЦНИЛ ГБОУ ВПО РостГМУ Минздрава России. Адрес: 344022, г. Ростов-на-Дону, пер. Нахичеванский, 29.

Коган Михаил Иосифович – д.м.н., профессор, зав. кафедрой урологии и репродуктивного здоровья человека с курсом детской урологии-андрологии ФПК и ППС ГБОУ ВПО РостГМУ Минздрава России. Адрес: 344022, г. Ростов-на-Дону, пер. Нахичеванский, 29.

Ахохов Залимхан Муаедович – аспирант кафедры урологии и репродуктивного здоровья человека с курсом детской урологии-андрологии ФПК и ППС ГБОУ ВПО РостГМУ Минздрава России. Адрес: 344022, г. Ростов-на-Дону, пер. Нахичеванский, 29.

Гусев Андрей Анатольевич – к.м.н., доцент кафедры урологии и репродуктивного здоровья человека с курсом детской урологии-андрологии ФПК и ППС ГБОУ ВПО РостГМУ. Адрес: 344022, г. Ростов-на-Дону, пер. Нахичеванский, 29.

Логвинов Александр Константинович – к.б.н., зав. отделом оптических и молекулярно-биологических методов исследования ЦНИЛ ГБОУ ВПО РостГМУ Минздрава России. Адрес: 344022, г. Ростов-на-Дону, пер. Нахичеванский, 29.

Заруцкий Станислав Александрович – к.э.н., научный сотрудник ЦНИЛ ГБОУ ВПО РостГМУ Минздрава России. Адрес: 344022, г. Ростов-на-Дону, пер. Нахичеванский, 29.

ЛИТЕРАТУРА

1. Variants in blood pressure genes and the risk of renal cell carcinoma / G. Andreotti [et al.] //Carcinogenesis. – 2010. – Vol.31, №4. – P. 614-20.
2. Angiotensin-2 receptors (AT1-R and AT2-R), new prognostic factors for renal clear-cell carcinoma? / T. Dolley-Hitze [et al.]// Br. J Cancer. – 2010. – Vol.23, №103(11). – P.1698-705.
3. Goldfarb D.A. The renin-angiotensin system: revised concepts and implications for renal function / D.A. Goldfarb, A.C. Novick // Urology. – 1994. – Vol.43, №4. – P.572-83.
4. Angiotensin II type I antagonist prevents pulmonary metastasis of murine renal cancer by inhibiting tumor angiogenesis / A. Miyajima [et al.] //Cancer Res. – 2002. – Vol.1, № 62 (15). – P.4176-9.
5. Takada, Y. Characterization and immunohistologic demonstration of angiotensin-converting enzyme in human renal cell carcinoma / Y Takada, K Hiwada, T. Kokubu // Oncodev Biol Med. – 1983. – Vol.4, №5. – P.327-34.
6. Wolf G. Angiotensin II and tubular development. //Nephrol. Dial. Transplant. – 2002. – Vol.17 (Suppl 9). – P.48-51.

УДК: [616.61-006.6-02:616.1]-079.4(045)
© В.М. Попков, Д.А. Дурнов, Н.Б. Захарова, А.Н. Понукалин, Д.Ю. Потапов, 2015

В.М. Попков, Д.А. Дурнов, Н.Б. Захарова, А.Н. Понукалин, Д.Ю. Потапов

ЗНАЧЕНИЕ ФАКТОРОВ АНГИОГЕНЕЗА В ДИАГНОСТИКЕ РАКА ПОЧКИ

ГБОУ ВПО «Саратовский государственный медицинский университет им. В.И. Разумовского» Минздрава России, г. Саратов

Проведен анализ результатов исследования более 100 пациентов с объемными образованиями почек, получавших лечение в клинической больнице им. С.Р. Миротворцева. Выполнена оценка диагностической значимости уровня фактора роста эндотелия сосудов (VEGF). Установлено, что наибольшее значение при дифференциальной диагностике между доброкачественными и злокачественными образованиями имеет определение содержания в сыворотке крови VEGF.

Ключевые слова: рак почки, ангиогенез, VEGF.

V.M. Popkov, D.A. Durnov, N.B. Zakharova, A.N. Ponukalin, D.Yu. Potapov

THE ROLE OF ANGIOGENESIS FACTORS IN THE DIAGNOSIS OF RENAL-CELL CARCINOMA

The analysis of the survey results of more than 100 patients with kidney masses treated in the MCH n.a. S.R. Mirotvorcev has been made. The evaluation of the diagnostic value of VEGF was carried out. It was found that the maximum value in the differential diagnosis between benign and malignant tumors is the definition of VEGF in the serum.

Key words: renal-cell carcinoma, angiogenesis, VEGF.

Почечно-клеточный рак является в настоящее время одной из наиболее важных проблем онкоурологии в связи с ежегодно возрастающими показателями заболеваемости [4, 10]. В России по темпам прироста рака почки (РП) занимает первое место (41,35%) в общей популяции и второе место (42, 94%) после рака предстательной железы у мужчин. Примерно у 25-33% больных к моменту установления диагноза выявляются отдаленные метастазы, у 30-40% возникает рецидив болезни после выполнения радикальной операции [3,4,6]. Уровень поздней диагностики рака почки в 3 раза выше, чем при других урологи-

ческих новообразованиях. У многих пациентов рак почки обнаруживают случайно во время профилактического УЗИ, что является неожиданностью как для больного, так и для врача [1,2,4]. За последние годы производились попытки использования многих опухолевых маркеров для диагностики рака почки: SCC, CA 125, CEA, CA 19-9, CA 15-3. Однако ни один из них не показал своей значимости в связи с низкой чувствительностью и специфичностью.

Целью исследования явилась оценка диагностической значимости уровня фактора роста эндотелия сосудов (VEGF) у больных раком почки.

Материал и методы

В исследование были включены 130 человек. Первую группу составили 75 первичных больных раком почки, вторую (группа сравнения) – 25 больных с кистами почек, в третью группу (контрольную) вошли 30 доноров. Всем больным с целью дифференциальной диагностики и стадирования рака почки по TNM производились следующие исследования: ультразвуковое исследование почек, обзорная и экскреторная урографии – в 100% случаев; магнитно-резонансная томография – в 54%; компьютерная томография или мультиспиральная компьютерная томография почек с контрастированием и без – в 46% случаев. Определение содержания VEGF в сыворотке крови проводили методом твердофазного иммуноферментного анализа.

Для математического и статистического анализов полученных результатов использовались пакеты компьютерных программ Statistica v6.0 (StatSoft Inc.), SPSS 13.0 for Windows (SPSS Inc.), Microsoft Office Excel 2007.

Эффективность диагностики РП по анализу чувствительности и специфичности оценивалась с помощью построения характеристической кривой (ROC-анализ) при разных точках разделения значений лабораторных показателей. Для выявленных методом ROC-анализа эффективных диагностических показателей построены кривые зависимости чувствительности и специфичности от уровня точки отсечения. Для выделенных эффективных диагностических тестов предложены точки отсечения, соответствующие максимально возможной чувствительности и специфичности выявления РП.

Результаты и обсуждение

Результаты исследования изменения содержания VEGF в сыворотке крови представлены в табл.1 и на рис.1. Уровень данного маркера менялся в зависимости от степени инвазии и от вида объемного образования почек.

В группе пациентов с кистами почек уровень VEGF колебался от 91 до 189,6 пг/мл, средний уровень составил 158±46,16 пг/мл. У пациентов с РП T1 в 79,4% случаев отмечалось превышение дискриминантного уровня (ДУ) маркера, диапазон уровня VEGF был от 173 до 1278,6 пг/мл, средний уровень составил 546±324,9 пг/мл.

У больных с РП T2 подъем содержания VEGF в сыворотке крови отмечался в 80% случаев, средний уровень практически не отличался от пациентов с раковой стадией T1 и составил 593±269,2 пг/мл, максимальное значение было сопоставимо со стадией T1 и составило 1192,6 пг/мл. В группе больных РП T3 повышение содержания VEGF достигало уже 98,8% случаев, средний уровень биомаркера составил 810,8±384,7 пг/мл, максимальное его значение у этой группы больных составило 1630,2 пг/мл. То есть содержание VEGF сыворотки крови у больных РП T3 значимо отличалось от его значений у пациентов с РП T1 и T2.

Таблица 1

Результаты исследования содержания VEGF в сыворотке крови у пациентов с объемными образованиями почек

Группы обследованных больных	Медиана VEGF, пг/мл	1-й квартиль, пг/мл	3-й квартиль, пг/мл	Диапазон значений VEGF (пг/мл)		$X \pm S_X$ (пг/мл)
				min	max	
Контрольная группа	68,5	33,85	112,38	11	175	78,9±55,8
Группа сравнения	185,6	121,3	189,6	91	208	158,1±46,16
T1NoMo	446,5*/**	354,05	710,05	173	1278,6	546,4±324,9
T2NoMo	612*/**	442	665	206	1192,6	593,6±269,2
T3NoMo	812*/**	491	904,55	440	1630,2	810,8±384,7

* Достоверная разница между группой контроля и группами больных с объемными образованиями почек, $p \leq 0,05$.

** Достоверная разница между группами сравнения и больных РП, $p \leq 0.05$.

Обращает на себя внимание и тот факт, что, несмотря на то, что средние значения уровня VEGF у больных 1-2 стадий превышают ДУ, между собой они мало отличаются (546,4±324,9 пг/мл; 593,6±269,2 пг/мл). Однако в 3-й стадии данного заболевания отмечено повышение среднего уровня VEGF до 810,8±384,7 пг/мл.

С помощью ROC-анализа произведена оценка диагностической чувствительности и специфичности VEGF у пациентов с объемными образованиями почек. Результаты представлены на рис. 2 и в табл. 2.

При проведении ROC-анализа данный маркер показал высокие диагностические чувствительность и специфичность при срав-

нении его уровня у пациентов с кистами почек и РП Т1и Т2 (рис. 2).

Таблица 2

Чувствительность и специфичность изменения уровня VEGF у больных РП Т1 и Т2 и группы сравнения

Группы обследованных	Специфичность %	Чувствительность %
Больные РП Т1	79,4	93,7
Больные РП Т2	96,3	90,1
Больные РП Т3	98,8	90,1

Рис. 1. Содержание VEGF у пациентов с объемными образованиями почек: 0 – доноры; 1 – пациенты с кистами почек; 2 – пациенты с РП Т1; 3 – пациенты с РП Т2; 4 – пациенты с РП Т3

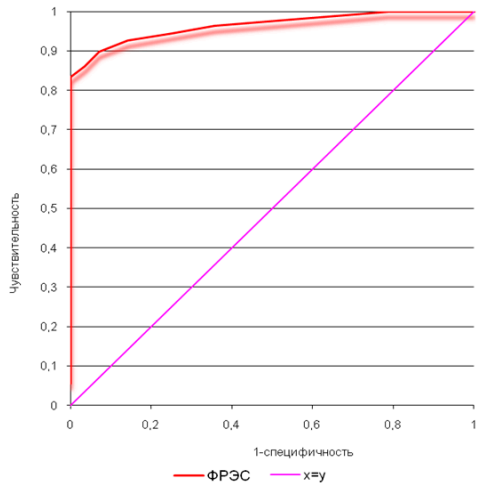

Рис. 2. Чувствительность и специфичность VEGF в диагностике рака почки Т1 и Т 2 и группой сравнения

Уровень VEGF в сыворотке крови можно использовать при проведении дифференциальной диагностики между злокачественными и доброкачественными новообразованиями почек (рис. 3, табл.3). При анализе диагностического значения уровня VEGF по отношению к стадиям опухолевого процесса результаты исследования этого показателя у больных РП Т1 мы сравнивали с пациентами группы сравнения (с кистами почек), стадию Т2 с Т1, а стадию Т3 с Т1 и Т2 (табл. 3).

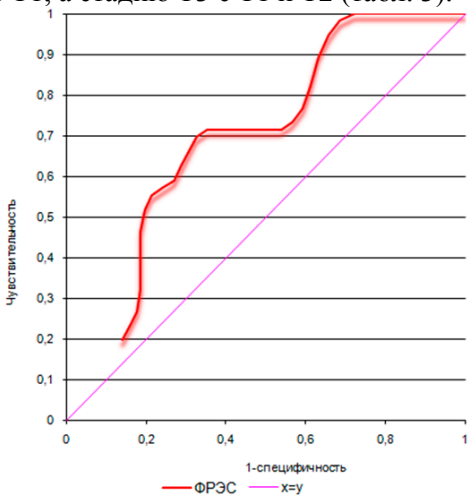

Рис 3. Чувствительность и специфичность VEGF в дифференциальной диагностике пациентов с раком почки Т1 и Т 2 и пациентов с раком почки Т3

Таблица 3

Специфичность и чувствительность уровня VEGF у пациентов с раком почки в дифференциальной диагностике с кистами почек и со стадиями онкологического процесса

Группы обследованных	Специфичность, %	Чувствительность, %
Больные РП Т1	79,4	93,7
Больные РП Т2	56,25	74,7
Больные РП Т3	72,7	71,4

Таким образом, у пациентов уже на стадии РП Т1 диагностическая чувствительность достигала 93,7%, а специфичность – 79,4%. Это подтверждает значимость данного маркера при дифференциальной диагностике рака и кист почек. При сравнении результатов обследования больных РП на стадии Т2 по сравнению с Т1 диагностическое соответствие онкомаркера оказалось недостаточно высоким и составило: чувствительность 74,7%, специфичность 56,25%. Однако при анализе результатов при РП Т3 стадии с РП Т1 и Т2 онкомаркер снова приобрел свою значимость. Чувствительность составила 71,4%, специфичность 72,7%. При статистической обработке и анализе полученных результатов выявлен диапазон изменения показателя VEGF в сыворотке крови, характерный для всех групп пациентов с высокой долей вероятности. Учитывая, что различий между уровнем VEGF при РП Т1 и Т2 стадий по TNM не выявлено (при Т1 – 546,4±324,9пг/мл, при Т2 – 593,6±269,2 пг/мл), эти данные были объединены в одну группу для определении диапазона Cut off (табл. 4).

Таблица 4

Диагностический порог чувствительности и специфичности VEGF в сыворотке крови у пациентов с РП и группы сравнения

Диагностическое значение	Величина VEGF, пг/мл	Специфичность, %	Чувствительность, %
Пациенты с кистами почек	<207,5	71,2	61,4
Пациенты с рТ1 и Т2 стадиями	от 207,5 до 633	85,7	96,2
Пациенты с рТ3 стадией	>633	70,3	71,4

Диагностический порог подбирался в соответствии с наиболее актуальными клиническими запросами. В этой ситуации за критерий выбора порога был принят уровень маркера с максимальной суммой чувствительности и специфичности.

Заключение

Полученные результаты свидетельствуют о высокой (свыше 70%) чувствительности и специфичности VEGF при РП в стадиях T1 и T2. Определение данного биомаркера может быть предложено для установления стадии заболевания у больных РП.

В настоящее время наиболее эффективный метод лечения РП – хирургический. Однако его применение при распространенных формах заболевания ограничено паллиативной нефрэктомией и удалением солитарных метастазов различных локализаций. Единственной возможностью улучшить прогноз больных неоперабельным местно распространенным и диссеминированным РП является системное лечение.

В течение длительного времени в качестве стандартного подхода к лечению метастазирующего рака почки использовали иммунотерапию, дававшую эффект лишь у небольшого процента больных. Появление новых знаний в области молекулярной биологии позволило выявить пути передачи сигнала в патогенезе развития и прогрессирования почечно-клеточного рака (ПКР), благодаря чему возникла идея создания так называемых таргетных препаратов, специфически ингибирующих эти пути. В настоящее время для лечения распространенного РП применяют таргетные препараты 3-х групп: 1) тирозинкиназные (мультикиназные) ингибиторы – сорафениб (Нексавар) и сунитиниб (Сутент); 2) ингибиторы mTOR – темсиролимус (Торисел) и эверолимус; 3) моноклональные антитела – бевацизумаб (Авастин), применяемый в комбинации с интерфероном α-2a.

Однако до настоящего времени нет такого маркера, с помощью которого с высокой степенью достоверности мог оценить эффект от лечения. В последние годы результаты исследования содержания VEGF могут привести к использованию его в клинической практике как маркера опухолевого роста при РП.

Сведения об авторах статьи:

Попков Владимир Михайлович – д.м.н., профессор, зав. кафедрой урологии, ректор ГБОУ ВПО СГМУ им. В.И. Разумовского Минздрава России. Адрес: 410012, г. Саратов, ул. Б. Казачья, 112.

Дурнов Денис Андреевич – к.м.н. ассистент кафедры урологии ГБОУ ВПО Саратовский ГМУ им. В.И. Разумовского Минздрава России. Адрес: 410012, г. Саратов, ул. Б. Казачья, 112. E-mail: dendurnov@mail.ru.

Захарова Наталия Борисовна – д.м.н. профессор, зав. ЦНИЛ ГБОУ ВПО Саратовский ГМУ им. В.И. Разумовского Минздрава России. Адрес: 410012, г. Саратов, ул. Б. Казачья, 112. E-mail: lipidgormon@mail.ru.

Понукалин Андрей Николаевич – к.м.н., доцент кафедры урологии ГБОУ ВПО Саратовский ГМУ им. В.И. Разумовского Минздрава России. Адрес: 410012, г. Саратов, ул. Б. Казачья, 112. E-mail: ponukalin@bk.ru.

Потапов Дмитрий Юрьевич – к.м.н., врач клиники урологии Клинической больницы им.С.Р. Миротворцева ГБОУ ВПО Саратовский ГМУ им. В.И. Разумовского Минздрава России. Адрес: 410057, г. Саратов, ул. Б. Садовая, 137. E-mail: potapovmed@rambler.ru.

ЛИТЕРАТУРА

1. Аляев, Ю.Г. Опухоль почки / Ю.Г. Аляев, В.А. Григорян, А.А. Крапивин, Е.А. Султанова – М.: ГЭОТАР-Мед., 2002. – 53 с.
2. Клиническая онкоурология / под ред. Б.П. Матвеева. – М., 2011. – 934 с.
3. Фактор роста эндотелия сосудов и его рецептор 2-го типа в сыворотке крови, опухоли и паренхиме почки больных почечно-клеточным раком / М.Ф.Трапезникова [и др.] // Урология. – 2010. – № 4. – С. 3-7.
4. Злокачественные новообразования в России в 2008 году / под ред. В.М. Чиссова, В.В. Старинского Г.В. Петровой. – М., 2010. – 255 с.
5. Bergers, G. Tumorigenesis and the angiogenic switch / G Bergers, LE. Benjamin // Nat Rev Cancer. – 2003. – Vol. 3. – P. 401-410.
6. Cohen H.T. Renal-cell carcinoma / H.T. Cohen, F.J. McGovern // N Engl J Med. – 2005. – Vol. 353. – P. 2477-2490.
7. Kerbel R. Clinical translation of angiogenesis inhibitors / R Kerbel, J. Folkman // Nat Rev Cancer. – 2002. – Vol. 2. – P. 727-739.
8. McMahon G.VEGF receptor signaling in tumor angiogenesis // The Oncologist. – 2000. – Vol. 5, suppl. 11. – P. 3-10.
9. Activity of SU11248, a multitargeted inhibitor of vascular endothelial growth factor receptor and platelet-derived growth factor receptor, in patients with metastatic renal cell carcinoma / RJ Motzer [et al.] //J Clin Oncol. – 2006. – Vol. 24. – P. 16-24.
10. Parton M. Role of cytokine therapy in 2006 and beyond for metastatic renal cell cancer / M. Parton, M. Gore, T. Eisen // J Clin Oncol. – 2006. – Vol. 24. – 5584-5592.

УДК 616.62-006.6 -073.75 (045)
© В.М. Попков, М.Л. Чехонацкая, В.В. Зуев, 2015

В.М. Попков, М.Л. Чехонацкая, В.В. Зуев

МАГНИТНО-РЕЗОНАНСНАЯ ДИФФУЗИОННО-ВЗВЕШЕННАЯ ВИЗУАЛИЗАЦИЯ В ДИАГНОСТИКЕ РАКА МОЧЕВОГО ПУЗЫРЯ

ГБОУ ВПО «Саратовский государственный медицинский университет им. В.И. Разумовского» Минздрава России, г. Саратов

Целью исследования явилось определение наиболее значимых магнитно-резонансных (МР) признаков у больных раком мочевого пузыря (РМП) при проведении диффузионной магнитно-резонансной томографии.В период с сентября 2009 года по август 2014 года были обследованы 167 пациентов, из них с морфологически верифицированным раком мочевого пузыря – 91 (54,5%), с циститом – 75 (45,5 %). Установлено, что чувствительность диффузионно-взвешенных изображений (ДВИ) магнитно-резонансной томографии при выявлении рака мочевого пузыря составляет 98,36 %, специфичность – 10,81 %, диагностическая эффективность метода – 65,38%. Диффузионная магнитно-резонансной томография является неинвазивной информативной методикой при диагностике рака мочевого пузыря и выявлении участков, подозрительных на регионарные и отдаленные метастазы.

Ключевые слова: рак мочевого пузыря, диффузионная магнитно-резонансная томография всего тела.

V.M. Popkov, M.L. Chekhonatskaya, V.V. Zuev

MAGNETIC RESONANCE DIFFUSION-WEIGHTED IMAGING IN PATIENTS WITH BLADDER CANCER

The purpose was to identify the most characteristic and significant changes in indicators for patients with bladder cancer during DWI. From September 2009 till August 2014 167 patients were examined, among them 91 (54,5%) with morphologically verified bladder cancer and 75 (45,5%) with cystitis.The study revealed that the sensitivity of DWI-study in detecting bladder cancer is 98,36%, specificity -10,81%, the efficacy 65,38%. DWI is an informative noninvasive method for screening diagnosis of bladder cancer, and in identifying suspicious areas on regional and distant metastases.

Key words: bladder cancer, diffusion magnetic resonance imaging.

Первичные новообразования мочевого пузыря составляют 2-6% от всех опухолей [1]. Своевременная диагностика заболеваний мочевыводящих путей остается сложной и актуальной проблемой онкологии [2]. Диффузионно-взвешенная магнитно-резонансная томография (ДВИ МРТ) обеспечивает функциональную информацию и может быть использована для обнаружения и характеристики патологических процессов в зоне исследования, включая и злокачественные опухоли. При диффузионной МРТ можно определить количественный показатель – измеряемый коэффициент диффузии (ИКД). Эта методика может играть важную роль в диагностике пациентов с РМП [3].

Цель исследования – выявление наиболее значимых магнитно-резонансных (МР) симптомов и возможностей ДВИ МРТ в диагностике рака мочевого пузыря.

Материал и методы

В период с 2009 по 2014 год были обследованы 167 пациентов в возрасте 45-84 лет, поступивших в НИИ фундаментальной и клинической уронефрологии, клинику урологии ГБОУ ВПО «Саратовский ГМУ им. В.И. Разумовского» Минздрава России с подозрением на рак мочевого пузыря. В зависимости от результатов гистологического исследования пациенты были разделены на две группы.

Основную группу составил 91 (54,5%) пациент с морфологически верифицированным РМП в возрасте 50-84 лет, из них мужчин – 70 (76,9%), женщин – 21 (23,1%). У 14 (15,1%) больных по результатам морфологического исследования диагностирован бессимптомный рак мочевого пузыря. В группу сравнения вошли 75 (45,5%) пациентов с циститом в возрасте 45-81 год, из них мужчин – 17 (22,7 %), женщин – 58 (77,3%).

МР-исследование выполнялось на магнитно-резонансном томографе «PHILIPS ACHIEVA 1,5T» при помощи восьмиканальной катушки «Body-array» и при положении пациента на спине. Стандартное МР-исследование у больных раком мочевого пузыря включало два последовательно выполняемых этапа. На первом этапе осуществлялось анатомическое МР-исследование, на втором этапе – диффузионно-взвешенные последовательности, включающие диффузионно-взвешенную визуализацию всего тела с подавлением фонового сигнала тела – Diffusion Weighted Whole Body Imaging with Background Body Signal Suppression (DWIBS) и диффузионно-взвешенные изображения (ДВИ) органов малого таза с расчетом измеряемого коэффициента диффузии (ИКД). При оценке DWIBS-изображений выявлялись зоны и участки гиперинтенсивного сигнала на нативных сканах и гипоинтенсивного сигнала на инвертированных изображениях. Анализировались локализация, количество и контуры выявленных зон и участков патологического МР-сигнала с сопоставлением полученной информации с результатами анатомического МР-исследования.

Особое внимание уделялось оценке выявленных изменений в проекциях мочевого пузыря и лимфатических узлов малого таза и забрюшинного пространства. Полученные в результате ДВИ органов малого таза нативные данные реконструировались с построением карт измеряемого коэффициента диффузии (ИКД). Для анализа ИКД опухоли мочевого пузыря и неизмененной его стенки на основании анатомического МР-исследования определялись округлой формы зоны интереса с уточнением значения ИКД в данных зонах.

Результаты и обсуждение. При диффузионно-взвешенной визуализации на поперечных изображениях выявлялись и оценивались участки изменения МР-сигнала в области образований мочевого пузыря и изменение сигнала от стенки мочевого пузыря. Результаты, полученные при диффузионно-взвешенной визуализации органов малого таза, приведены в таблице. В результате проведенного исследования выявлено, что чувствительность ДВИ МРТ-исследования при выявлении рака мочевого пузыря высокая (98,4 %), но низкие параметры специфичности (10,8%) позволяют говорить скорее о скрининговой роли данной методики в комплексной диагностике рака мочевого пузыря.

Таблица

Результаты диффузионно-взвешенной визуализации органов малого таза

ДВИ-признак	Градация	Основная группа								Цистит (n=75)	
		Та-Т1 (n=49)		Т2 (n=26)		Т3 (n=10)		Т4 (n=6)		абс	%
		абс	%	абс	%	абс	%	абс	%		
Изменение сигнала от образования мочевого пузыря	Да	47	95,8	26	100	10	100	6	100	3	4
	Нет	2	4,2	-	-	-	-	-	-	-	1
Изменение сигнала от регионарных лимфатических узлов	Да	49	100	26	100	10	100	6	100	75	100
	Нет	-	-	-	-	-	-	-	-	-	-
Значение ADC от образования	>1,5×10-3 мм^2/ с	12	29	1	3,9	-	-	-	-	3	4
	0,5-1,5×10-3мм^2/с	35	71	25	96,1	10	100	6	100	-	-
	<0,5×10-3мм^2/с	-	-	-	-	-	-	-	-	-	-
Значение ADC от стенки мочевого пузыря	>1,5×10-3 мм^2/ с	49	100	25	96,1	8	80	5	83,3	58	77,3
	0,5-1,5×10-3мм^2/с	-	-	1	3,9	2	20	1	16,7	16	21,3
	<0,5×10-3мм^2/с	-	-	-	-	-	-	-	-	-	-
Значение ADC от регионарных лимфатических узлов	>1,5×10-3 мм^2/ с	20	35,6	7	26,9	2	20	-	-	30	40
	0,5-1,5×10-3мм^2/с	29	64,4	19	73,1	8	80	6	100	45	60
	<0,5×10-3мм^2/с	-	-	-	-	-	-	-	-	-	-
Наружные контуры стенки мочевого пузыря	Ровные	49	100	24	92,4	-	-	-	-	75	100
	Неровные	-	-	2	7,6	10	100	6	100	-	-

Достаточным важным результатом исследования, на наш взгляд, являются значимые различия в выявлении МР-признаков при ДВИ-исследовании и рутинном МРТ ложного распространения образования стенки пузыря в паравезикальную клетчатку, что позволяет дифференцировать Т2 и Т3 стадии рака мочевого пузыря.

Оценка образования мочевого пузыря, возможных регионарных и отдаленных метастазов позволяет говорить о другом потенциальном применении ДВИ МРТ, как о средстве оценки эффективности лучевой и химиотерапии. ДВИ МРТ-исследование позволяет визуализировать размеры и характеристики выявленных зон измененной диффузии и обнаруживать доструктурные функциональные изменения, связанные с опухолью.

Заключение

ДВИ МРТ-исследование в ряде случаев уточняет стадийность патологического процесса – позволяет дифференцировать Т2 и Т3 стадии рака мочевого пузыря. Учитывая высокую чувствительность и низкую специфичность ДВИ МРТ, данная неинвазивная информативная методика может использоваться в основном при скрининговой диагностике рака мочевого пузыря и определять показания к расширенной анатомической магнитно- резонансной томографии.

Сведения об авторах статьи:

Попков Владимир Михайлович – д.м.н., зав. кафедрой урологии, ректор ГБОУ ВПО Саратовский ГМУ им. В.И. Разумовского Минздрава России. Адрес: 410012, г. Саратов, ул. Б. Казачья, 112. E-mail: meduniv@med.sgu.ru.

Чехонацкая Марина Леонидовна – д.м.н., зав. кафедрой лучевой диагностики и лучевой терапии, зав. отделом лучевой диагностики НИИ фундаментальной и клинической уронефрологии ГБОУ ВПО Саратовский ГМУ им. В.И. Разумовского Минздрава России. Адрес: 410012, г. Саратов, ул. Б. Казачья, 112. E-mail: fax-1@yandex.ru.

Зуев Виктор Васильевич – ассистент кафедры лучевой диагностики и лучевой терапии, младший научный сотрудник отдела лучевой диагностики НИИ фундаментальной и клинической уронефрологии ГБОУ ВПО Саратовский ГМУ им. В.И. Разумовского Минздрава России. Адрес: 410012, г. Саратов, ул. Б. Казачья, 112. E-mail: zuev.viktor.sgmu@gmail.ru.

ЛИТЕРАТУРА

1. From the Archives of the AFIP: neoplasms of the urinary bladder: radiologic-pathologic correlation / Jade J. Wong-You–Cheong [et al.] // RadioGraphics. – 2006. – Mar-Apr. – Vol. 26. – P. 553-580.

2. Diffusionweighted MR imaging with single-shot echo-planar imaging in the upper abdomen: preliminary clinical experience in 61 patients./ T. Ichikawa, [et al.]// Abdom. Imaging. – 1999. – Sep. – Vol. 24. – P. 456-461.
3. Diffusion-weighted whole-body imaging with background body signal suppression (DWIBS): features and potential applications in oncology / Thomas C. Kwee [et al.] // Eur. Radiol. – 2008. – Sept. Vol 18. – P. 1937-1952.

УДК 616-006.66
© Д.Б. Родин, А.А. Семенов, А.В. Касаикин, Р.В. Роюк, Д.В. Фурашов, А.Т. Александров, 2015

Д.Б. Родин[1], А.А. Семенов[1], А.В. Касаикин[1,2],
Р.В. Роюк[1], Д.В. Фурашов[1], А.Т. Александров[2]

ЛОКАЛИЗОВАННЫЙ И МЕСТНО-РАСПРОСТРАНЕННЫЙ РАК ПРЕДСТАТЕЛЬНОЙ ЖЕЛЕЗЫ: СРАВНЕНИЕ РЕЗУЛЬТАТОВ ХИРУРГИЧЕСКОГО ЛЕЧЕНИЯ В ЗАВИСИМОСТИ ОТ ПРЕДОПЕРАЦИОННОГО И ПАТАЛОГОАНАТОМИЧЕСКОГО ДИАГНОЗОВ

[1]ФГКУ «Главный военный клинический госпиталь им. акад. Н.Н. Бурденко» Минобороны России, филиал №1 (7ЦВКАГ), г. Москва
[2]ФГБОУ ВПО «Московский государственный университет пищевых производств», г. Москва

В настоящее время рак предстательной железы (РПЖ) является одним из наиболее часто встречающихся злокачественных новообразований у мужчин во всем мире. Нами проанализированы результаты хирургического лечения 92 пациентов с РПЖ, находившихся под нашим наблюдением в период с 2008 по 2014 гг., которым были выполнены радикальная позадилонная простатвезикулэктомия и тазовая лимфодиссекция. У всех больных по результатам предоперационного обследования данных о наличии экстракапсулярной экстензии получено не было. У 7 (6,7%) из 92 больных по результатам гистологического исследования диагностирован местно-распространенный рак простаты. В течение первых двух лет после операции местный рецидив выявлен у 2 (2,1%) больных местно-распространенным раком. Биохимический рецидив констатирован у 4 (4,34%) больных локализованным и у 4 (4,34%) больных местно-распространенным РПЖ. Таким образом, изучение особенностей операции, ближайших и отдаленных онкологических и функциональных результатов лечения не выявило существенных отличий между группами пациентов с местно-распространенным раком и с локализованным РПЖ, получивших аналогичное лечение.
Ключевые слова: рак предстательной железы, радикальная простатэктомия, отдаленные результаты.

D.B. Rodin, A.A. Semenov, A.V. Kasaikin, R.V. Royuk, D.V. Furashov, A.T. Alexandrov

LOCALIZED AND LOCALLY ADVANCED PROSTATE CANCER: COMPARISON OF RESULTS OF SURGICAL TREATMENT DEPENDING ON PREOPERATIVE AND PATHOANATOMICAL DIAGNOSIS

Prostate cancer (PC) is one of the most widespread cancers in men population in the world. We analyzed the results of surgical treatment of 92 our patients with PC, which had undergone retropubic radical prostatectomy (RRP) in 2008-2014. In all cases there was no evidence of extracapsular extension after pre-operative evaluation. 7 patients (6,7%) were diagnosed with regional PC after histopathological examination. In two following years local recurrence occurred in 2 patients (2,1%) with locally advanced PC. Biochemical recurrence occurred in 4 patients (4,34%) with localized PC and in 4 patients (4,34%) with locally advanced PC. Thereby, the analysis of early and long-term outcomes of RRP in locally advanced PC patient group did not reveal any significant difference from RRP outcomes in localized PC patient group.
Key words: prostate cancer, retropubic radical prostatectomy, long-term outcome.

В настоящее время рак предстательной железы (РПЖ) является одним из наиболее часто встречающихся злокачественных новообразований у мужчин во всем мире. Об этом свидетельствуют высокие показатели заболеваемости. Так, например, в России в 2001г. выявлено 12788 случаев РПЖ (15,34 на 100 000 населения по мировому стандарту), а умерло 6986 человек (8,48 на 100 000 населения). За последующие годы развитие методов скрининга и диагностики РПЖ позволило значительно точнее оценить масштабы заболевания. В 2013г. в России выявлено уже 31569 новых случаев (34,62 на 100000), из них у 8,5% диагностирована I стадия, у 39,2% – II, у 32,8% – III и у 17,4% - IV стадия заболевания. Смертность в 2013г. составила 11111 человек (11,78 на 100000). Таким образом, с 2003 по 2013 гг. прирост заболеваемости составил 122,08%. [1,2]

В США с более развитой системой здравоохранения уровень заболеваемости и смертности были и остается стабильно высоким. В 2001 г. впервые диагностирован рак простаты у 197674 (173,5 на 100000 населения) и умерло от этого заболевания 30719 (29,5 на 100000 населения) мужчин. В 2011г. эти цифры составили 209292 (128,8 на 100000) заболевших и 27970 (20,8 на 100,000) умерших [3].

В странах Европейского Союза эти показатели в 2012г. составили 343174 новых случая РПЖ (105,5 на 100000) и 71033 умерших от РПЖ (18,9 на 100000) [4].

Диагностика и лечение РПЖ дорого обходятся системам здравоохранения во всем

мире. В России в зависимости от вида лечения на одного пациента затрачивается от 100 тыс. до полумиллиона рублей, и это лишь прямые затраты. В США же средняя стоимость 5-летнего лечения составляет от 9130 до 26896 долларов [5,6].

Цель исследования – проанализировать особенности и результаты радикального хирургического лечения пациентов в зависимости от дооперационного (клинического) и послеоперационного (патологоанатомического) диагнозов.

Материал и методы

Радикальная простатвезикулэктомия с тазовой лимфодиссекцией (РПЭ) является «золотым стандартом» в лечении локализованных форм РПЖ у пациентов с ожидаемой онконеспецифической продолжительностью жизни более 10 лет. В последние годы с учетом совершенствования хирургической техники выполнения РПЭ и накопления мирового опыта наметилась тенденция к расширению показаний для выполнения РПЭ в отдельных случаях местно-распространенного РПЖ. Обоснованность подобного подхода остается дискутабельной.

Материал и методы

Нами проанализированы результаты хирургического лечения 92 пациентов с РПЖ, находившихся под нашим наблюдением в период с 2008 по 2014 гг., которым были выполнены радикальная позадилонная простатвезикулэктомия и тазовая лимфодиссекция. Стадирование заболевания производилось на основании клинических данных, результатов УЗИ, компьютерной томографии (КТ), остеосцинтиграфиии и результатов мультифокальной игольчатой биопсии простаты. Во всех случаях проводилось гистологическое исследование предстательной железы с семенными пузырьками, краев резекции и тазовых лимфатических узлов.

У всех больных по результатам предоперационного обследования данных о наличии экстракапсулярной экстензии получено не было. 92 пациентам выполнена позадилонная простатвезикулэктомия с тазовой лимфодиссекцией.

Результаты и обсуждение

Пациенты были распределены по возрасту: 27 (30%) больных в возрасте 45-59 лет, 60 (65%) в возрасте 60-75 лет, 5 (5%) больных старше 75 лет. По уровню ПСА: 46 (50%) больных с уровнем ПСА крови менее 10 нг/мл, 14 (15%) с ПСА 10-20 нг/мл, 32 (35%) больных с ПСА более 20 нг/мл. Распределение больных по сумме баллов Глисона выглядело следующим образом: 60(65%) больных с суммой баллов по Глисону 2-6, 32(35%) больных с суммой 7-10 баллов.

Клинически у всех больных диагностирован локализованный РПЖ: T1c – у 17 (19%) больных, T2b-c – у 75 (81%) больных. После гистологического исследования удаленного материала у 7 больных установлена стадия pT3.

В 2-х случаях выявлено поражение лимфоузлов с одной стороны, в одном - с обеих сторон. У трех больных отмечено прорастание в семенные пузырьки и у одного опухолевые клетки выявлены в дистальном крае резекции (уретра). Таким образом, у 7 (6,7%) из 92 больных диагностирован местно-распространенный рак простаты.

Каких-либо различий у больных с локализованным и местно-растространенным раком в ходе оперативного пособия и сроках пребывания в стационаре не было. Данные по инконтиненции представлены таким образом: через четыре недели после операции континенция хорошая – у 46 больных, недержание мочи 1-й степени – у 31 больного, недержание 2-3-ей степеней – у 15 больных. Через 12 месяцев лишь у 9 пациентов сохранялась инконтиненция 2-3-й степеней.

В течение первых двух лет после операции местный рецидив выявлен у 2 (2,1%) больных местно-распространенным раком. Биохимический рецидив у 4 (4,34%) больных локализованным и у 4 (4,34%) больных местно-распространенным РПЖ. 2-м больным с местно-распространенным РПЖ с выявленным впоследствии местным рецидивом после РПЭ проводилась лучевая терапия (ЛТ) на локорегиональную область (СОД- 68-72Гр). Всем им после ЛТ применялась гормональная терапия (ГТ).

У всех больных локализованным РПЖ при выявлении биохимического рецидива впоследствии проводилась ГТ, включающая применение аналоги агонистов ЛГРГ (1 человек), хирургическую кастрацию (3 человека) и применение нестероидных антиандрогенов (4 человека). Из находившихся под нашим наблюдением непосредственно от РПЖ ни один пациент не умер.

Выводы

РПЭ традиционно является операцией выбора при локализованном РПЖ. Однако в 7,6% случаев радикальное оперативное лечение было применено при местно-распространенном процессе. Изучение особенностей операции, ближайших и отдаленных онкологических и функциональных результатов лечения у данной группы пациентов не выявило существенных отличий от группы с локализованным РПЖ, получавших аналогичное лече-

ние. Точное установление стадии заболевания чаще возможно только после проведения послеоперационного гистологического исследования. Таким образом, нередки случаи конверсии стадии локализованного РПЖ в рТ местнораспространенную форму РПЖ при отсутствии данных о распространении процесса за пределы капсулы по результатам дооперационного обследования. В этих случаях для обеспечения длительной онкоспецифической выживаемости необходим пристальный контроль за пациентами с целью своевременного выявления рецидива с последующим продолжением лечения в объеме ЛТ и ГТ.

Сведения об авторах статьи:

Родин Дмитрий Борисович – начальник урологического центра филиала №1 (7ЦВКАГ) ФГКУ «ГВКГ им. Н.Н. Бурденко» Минобороны России. Адрес: г. Москва, ул. Поперечный просек, 17. E-mail: d.rodin_uro@mail.ru.

Семенов Андрей Александрович – начальник общеурологического отделения филиала №1 (7ЦВКАГ) ФГКУ «ГВКГ им. Н.Н. Бурденко» Минобороны России. Адрес: г. Москва, ул. Поперечный просек, 17. E-mail: semenov_doc@bk.ru.

Касаикин Александр Викторович – к.м.н., доцент кафедры урологии МИУВ ФГБОУ ВПО МГУПП. Адрес: г. Москва, Волоколамское шоссе, 11. E-mail: kasal1970@yandex.ru

Роюк Руслан Валерьевич – к.м.н., начальник отделения уролитиаза филиала №1 ФГКУ (7ЦВКАГ) «ГВКГ им. Н.Н. Бурденко» Минобороны России. Адрес: г. Москва, ул. Поперечный просек, 17. E-mail: royuk@mail.ru.

Фурашов Дмитрий Владимирович – к.м.н., доцент, врач-уролог филиала №1 ФГКУ (7ЦВКАГ) «ГВКГ им. Н.Н. Бурденко» Минобороны России. Адрес: г. Москва, ул. Поперечный просек, 17. E-mail: gemi@mail.ru.

Александров Александр Тимурович – клинический ординатор кафедры урологии МИУВ ФГБОУ ВПО МГУПП. Адрес: г. Москва, Волоколамское шоссе, 11. E-mail: sashasashin@rambler.ru.

ЛИТЕРАТУРА

1. Злокачественные новообразования в России в 2011 году (заболеваемость и смертность) /под ред. В.И. Чиссова, А.В. Старинского, Г.В. Петровой. – М., 2012. – 240 с.
2. Злокачественные новообразования в России в 2013 году (заболеваемость и смертность) / под ред. А.Д. Каприна, А.В. Старинского, Г.В. Петровой. – М., 2013. – 249 с.
3. Аполихин, О.И. Клинико-экономический анализ в оценке результатов оперативного лечения рака предстательной железы / О.И. Аполихин, М.И. Катибов. // Клиническая и экспериментальная урология. – 2013. – №1. – С. 38.
4. SEER Cancer Statistics Review, 1975-2011 / National Cancer Institute, GLOBOCAN 2012 // URL: http://seer.cancer.gov/csr.
5. How does initial treatment choice affect short-term and long-term costs for clinically localized prostate cancer? / CF Snyder [et al.] // Cancer. – 2010. – Vol.116, N 23. – P. 5391-5399.

УДК 616.65-006.55-089
© Э.Н. Ситдыков, Р.М. Шайдуллин, М.Э. Ситдыкова, А.Ю. Зубков, 2015

Э.Н. Ситдыков, Р.М. Шайдуллин, М.Э. Ситдыкова, А.Ю. Зубков

РЕЗУЛЬТАТЫ ЛЕЧЕНИЯ АДЕНОМЫ ПРЕДСТАТЕЛЬНОЙ ЖЕЛЕЗЫ

ГБОУ ВПО «Казанский государственный медицинский университет» Минздрава России, г. Казань

Проанализированы результаты медикаментозной терапии (МТ) 84 больных аденомой предстательной железы (АПЖ). Больным первой группы (n=60) назначалась монотерапия тамсулозином на 3 месяца (n=30) и комбинированная терапия тамсулозина с финастеридом на 12 месяцев (n=30). Больным второй группы (n=24) комбинированная МТ назначалась на срок 60 месяцев. Критериями эффективности служили данные международной шкалы оценки симптомов со стороны предстательной железы (IPSS) и урофлоуметрические показатели. Также определялась клинико-экономическая эффективность МТ. Оценивая результаты МТ в первой группе существенной разницы между монотерапий и комбинированной МТ через 3 месяца не выявлено. В случае комбинированной терапии улучшение качества жизни и мочеиспускания происходит в первые 3 месяца, а в дальнейшем показатели стабилизируются.

Наиболее предпочтительная клинико-экономическая эффективность получена при назначении монотерапии тамсулозином в течение 3-х месяцев. Длительная МТ не способствует дальнейшему улучшению качества мочеиспускания. Эффективность и целесообразность МТ АПЖ может быть достоверно оценена через 3 месяца. Удорожание стоимости МТ происходит пропорционально ее длительности.

Ключевые слова: аденома предстательной железы, медикаментозная терапия, эффективность.

E.N. Sitdykov, R.M. Shaydullin, M.E. Sitdykova, A.Yu. Zubkov

RESULTS OF PROSTATE GLAND ADENOMA TREATMENT

The results of drug therapy (DT) of 84 patients with prostatic adenoma were analyzed. Patients of the first group (n = 60) were prescribed tamsulosin monotherapy for 3 months (n = 30) and tamsulosin combination therapy with finasteride for 12 months (n = 30). Patients of the second group (n = 24) received combined DT for a period of 60 months. Criteria of efficacy were international prostate symptom score (IPSS) data and urodynamic indicators. In addition, clinical cost-effectiveness of DT was evaluated. Evaluating the results of DT in the first group no significant difference between monotherapy and combination MT in 3 months was revealed. In case of combination therapy, improvement of quality of life and urination occurs in the first 3 months, and further indicators stabilize.

The most preferred clinical and cost-effectiveness was obtained by appointment of tamsulosin monotherapy for 3 months. Long-term MT is not conducive to further improvement of quality of urination. Efficiency and expediency of prostatic adenoma DT can be reliably measured at 3 months. Rise in price of DT is proportional to its length.

Key words: prostatic adenoma, drug therapy, effectiveness.

К настоящему времени доказана возможность длительного медикаментозной терапии (МТ) больных аденомой предстательной железы (АПЖ) с обструктивными, ирритативными и смешанными симптомами нижних мочевых путей, несмотря на наличие инфравезикальной обструкции (ИВО). Также хорошо известно, что наличие продолжительной ИВО ведет к необратимой утрате функции детрузора вследствие его склеротических изменений [1]. В связи с эффективностью МТ вопрос об оперативном лечении АПЖ у большинства больных откладывается на неопределенное время [2]. Поэтому определение сроков МТ и показаний для оперативного лечения АПЖ является актуальным.

Материал и методы

Нами были проанализированы результаты лечения 84 больных с доказанной АПЖ. Средний возраст пациентов составил 73,2±5,4 года. По длительности МТ пациенты были разделены на 2 группы. В первой группе больных (n=60) медикаментозная монотерапия α1-адреноблоктором (АБ) тамсулозином назначалась 30 больным на 3 месяца (подгруппа 1). Комбинированная МТ тамсулозином с ингибитором 5-альфа-редуктазы (5-АРИ) финастеридом назначалась также 30 больным на 12 месяцев (подгруппа 2). Все 60 пациентов первой группы завершили курс назначенной медикаментозной терапии. Контроль изменения значений суммарного балла по международной шкале оценки симптомов со стороны предстательной железы (I-PSS), индекса качества жизни (QoL) и показателей урофлоуметрии (УФМ) проводился на сроках 1- и 3-го месяцев терапии. Поскольку комбинированная МТ назначалась на 1 год, дополнительно контрольная регистрация сравниваемых показателей I-PSS, QoL и УФМ в этой подгруппе больных выполнялась через 12 месяцев лечения.

Пациентам второй группы (n=24) комбинированная МТ проводилась длительно на протяжении 5 лет. Оценка показателей эффективности МТ АПЖ у этих пациентов проводилась на сроках 3-х, 12-ти и 60-ти месяцев терапии.

Клинико-экономическая эффективность МТ оценивалась нами с помощью фармакоэкономического анализа методом «затраты-эффективность». Финансовые затраты на МТ (Cost) рассчитывались исходя из стоимости месячного курса лекарственной терапии. Эффективность лечения (Eff) определялась количеством больных, удовлетворенных результатом МТ.

Статистическая обработка полученных данных выполнялась с использованием пакета лицензионных статистических программ Microsoft Excel 2007, Statistica 6 (Stasoft Inc., USA). Различия показателей до и после лечения оценивались с применением парного критерия Стьюдента. Различия считали достоверными при P<0,05.

Результаты и обсуждение

Анализ динамики показателей IPSS и QoL у больных первой группы позволил установить достоверные изменения в обеих подгруппах через 3 месяца. В подгруппе монотерапии α1-АБ суммарный балл по шкале I-PSS через 3 месяца снизился на 30% от исходного значения, а в подгруппе комбинированной терапии на том же сроке снижение I-PSS отмечено на 32%. Изменения показателя индекса качества жизни QoL в обеих подгруппах были схожими, достоверные отличия от исходных данных были получены через 3 месяца. Так, снижение индекса QoL в подгруппе монотерапии произошло на 22,2%, а в подгруппе комбинированной терапии этот показатель снизился на 30%. Оценивая показатели I-PSS и QoL через 12 месяцев в подгруппе комбинированной терапии, было установлено недостоверное изменение их значений. Изменения показателей I-PSS и QoL приведены в табл. 1 и 2.

Таким образом, анализ полученных результатов по шкале I-PSS у пациентов, получавших симптоматическую МТ, позволяет заключить, что улучшение качества жизни происходит в течение первых трех месяцев, в последующем показатели стабилизируются, а при отмене препаратов симптомы заболевания возвращаются, ухудшая состояние пациентов.

Таблица 1

Динамика показателей шкалы I-PSS и индекса качества жизни QoL 30 больных, получавших монотерапию α1-АБ, баллы

Показатели	До лечения	Через 1 месяц после лечения	Через 3 месяца после лечения
I-PSS	19,1±2,2	16,1±1,1 (p<0,01)	13,4±1,1 (p<0,01)
QoL	4,0±0,6	3,6±0,3 (p<0,05)	3,1±0,3 (p<0,01)

Примечание. p – уровень достоверности полученных результатов.

Таблица 2

Динамика показателей шкалы I-PSS и индекса качества жизни QoL 30 больных, принимавших α1-АБ в комбинации с 5АРИ, баллы

Показатели	До лечения	Через 1 месяц после лечения	Через 3 месяца после лечения	Через 12 месяцев после лечения
I-PSS	19,6±1,7	15,9±0,8 (p<0,01)	13,3±0,9 (p<0,01)	13,1±0,3 (p<0,01)
QoL	4,3±0,4	3,7±0,4 (p<0,01)	3,0±0,4 (p<0,01)	3,1±0,2 (p<0,01)

Примечание. p – уровень достоверности полученных результатов.

Достоверные изменения объема мочеиспускания (p<0,05) отмечены в обеих подгруппах первой группы через 1 месяц лекарственной терапии. В подгруппе монотерапии тамсулозином произошло более быстрое увеличение объема мочеиспускания, чем в группе комбинированной терапии и составило: на 17,5% через 1 месяц лечения, на 26,5% к 3-месячному сроку МТ. В подгруппе комбинированной терапии объем мочеиспускания через 1 месяц лечения увеличился на 14 %, а через 3 месяца – на 22%. Через 12 месяцев МТ у больных, принимавших α1-АБ в комбинации с 5АРИ, дальнейшего изменения объема мочеиспускания не происходило.

Динамика максимальной (Qmax) и средней скорости потока (Qav) в обеих подгруппах через 1 месяц была положительной, однако, полученные изменения Qmax и Qav не превышали 20% от исходных значений. Контрольная УФМ на сроке 3 месяцев МТ позволила установить достоверное (p<0,01) увеличение Qmax на 3,2 мл/с (24,4%) в подгруппе монотерапии и на 3,7 мл/с (27,8%) в подгруппе комбинированной терапии. В отношении показателя средней скорости потока через 3 месяца были получены следующие данные: повышение Qav в подгруппе монотерапии произошло на 1,6 мл/с (25%), а в подгруппе комбинированной терапии – на 1,8 мл/с (28,5%). Через 12 месяцев наблюдения контрольная УФМ у больных подгруппы комбинированной терапии не выявила значительных изменений показателей средней и максимальной скорости потока (табл. 3, 4).

По нашим данным, различия показателей объема предстательной железы и концентрации простатического специфического антигена (ПСА) у больных АПЖ подгруппы монотерапии α1-АБ до лечения и через 3 месяца после лечения были небольшими и статистически незначимыми. В подгруппе комбинированной терапии тамсулозина и финастерида через 12 месяцев получено статистически значимое (p<0,05) уменьшение объема предстательной железы на 7%, а концентрация ПСА снизилась на 45% от исходного значения и составила 2,21±1,08 нг/мл (табл. 5).

Таблица 3

Динамика показателей урофлоуметрии в подгруппе монотерапии α1-АБ

Показатели	До лечения	через 1 месяц после лечения	через 3 месяца после лечения
Объем мочеиспускания, мл	187,2±15,2	227,1±12,3 (p<0,05)	237,4±18,7 (p<0,01)
Максимальная скорость потока, мл/с	9,9±2,8	11,6±2,5 (p<0,05)	13,1±2,3 (p<0,01)
Средняя скорость потока, мл/с	4,8±1,7	5,5±1,2 (p>0,05)	6,4±1,1 (p<0,01)
Время мочеиспускания, с	38,9±2,9	41,3±2,8	37,1±1,3

Примечание. p – уровень достоверности полученных результатов.

Таблица 4

Динамика показателей урофлоуметрии в подгруппе комбинированной МТ

Показатели	До лечения	через 1 месяц после лечения	через 3 месяца после лечения	через 12 месяцев после лечения
Объем мочеиспускания, мл	178,6±15,2	207,6±15,8 (p<0,05)	223,3±6,9 (p<0,01)	222,6±4,2 (p<0,01)
Максимальная скорость потока, мл/с	9,5±2,5	11,9±1,4 (p<0,05)	13,3±2,1 (p<0,01)	13,4±1,3 (p<0,01)
Средняя скорость потока, мл/с	4,5±1,4	5,2±1,1 (p>0,05)	6,3±0,9 (p<0,05)	6,6±0,5 (p<0,05)
Время мочеиспускания, с	39,6±3,8	39,9±1,7	34,3±1,4	34,3±2,9

Примечание. p – уровень достоверности полученных результатов.

Таблица 5

Динамика уровня общего ПСА и объема предстательной железы

Показатели	Виды и сроки МТ			
	α1-АБ		α1-АБ+5АРИ	
	до лечения	через 3 месяца	до лечения	через 12 месяцев
Общий ПСА	4,05±2,27	4,11±2,2 (p>0,05)	4,46±2,38	2,21±1,08 (p<0,05)
Объем ПЖ	67,1±31,2	68,1±27,7 (p>0,05)	70,3±31,2	65,4±27,1 (p<0,05)

Примечание. p – уровень достоверности полученных результатов.

Назначение МТ 60 больным АПЖ позволило снизить симптоматику АПЖ по данным I-PSS на 30-32%, улучшить качество жизни на 24-27%, уродинамические показатели на 24,4-28,5%, но устранения ИВО, вызванной АПЖ, препаратами группы α1-АБ в монотерапии и в комбинации с 5АРИ нами не выявлено. Полученные данные позволили заключить, что клиническая эффективность монотерапии тамсулозином и комбинированная финастеридом в течение 3-х месяцев не имеет существенных различий в улучшении качества мочеиспускания.

6 (20%) пациентов в подгруппе монотерапии и 4 (13%) в подгруппе комбинированной терапии через 3 месяца МТ были не удовлетворены результатами лечения и качеством мочеиспускания. Таким образом, в подгруппе монотерапии уровень достижения эффективности МТ составил 80% (24 пациента), а в подгруппе комбинированной терапии – 87% (26 пациентов).

Для оценки клинико-экономической эффективности МТ в наблюдаемых подгруппах нами использовался метод «затраты – эффективность». Стоимость одного месяца МТ тамсулозином равна 540 руб., а комбинированной МТ – 980 руб. Коэффициент эффективности для 3-месячной монотерапии АПЖ тамсулозином составил:

Keff = Cost/Eff = 540 руб.×3/24=67,5, где

Keff – коэффициент эффективности;

Cost – стоимость 3-х месяцев МТ тамсулозином;

Eff – количество больных, удовлетворенных результатом МТ.

Коэффициент эффективности для 3-месячной комбинированной терапии АПЖ составил:

Keff = Cost/Eff = 980 руб. ×3/26 = 113,08

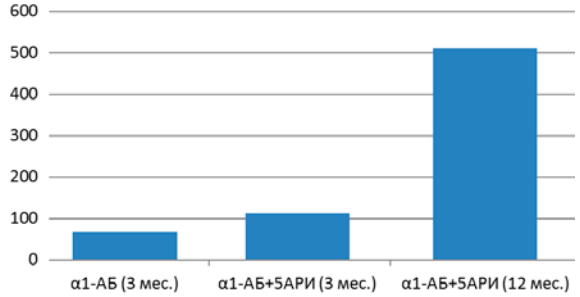

Рис. Показатели коэффициента эффективности видов МТ

Через 12 месяцев комбинированной терапии были зарегистрированы еще 3 пациента, неудовлетворенных результатами МТ. Данное обстоятельство снизило уровень достижения эффективности 12-месячной комбинированной МТ до 77% (23 пациента). Коэффициент эффективности 12-месячной комбинированной МТ АПЖ составил:

Keff = Cost/Eff =11760 руб. / 23 = 511,3

Графически полученные значения коэффициента эффективности видов МТ представлены на рисунке.

Наименьшее значение Keff указывает на большую клинико-экономическую эффективность метода лечения. Наиболее предпочтительное соотношение затраты/эффективность получено в подгруппе больных, которым назначалась монотерапия тамсулозином на 3 месяца. Увеличение срока комбинированной МТ АПЖ до 12 месяцев привело к повышению Keff в 4,5 раза – с 113,08 до 511,3 при сохранении клинической эффективности на одном уровне.

На основании сравнительного анализа показателей шкалы симптомов и индекса качества жизни, показателей УФМ, ПСА и объема предстательной железы (Vпж) у пациентов с АПЖ во второй группе больных, принимавших лекарственные препараты в течение 5 лет, нами было установлено, что положительной динамики в изменениях этих показателей в последующем не происходило. Изменения на сроках 1 года МТ и 5 лет оказались недостоверными (p>0,05). Достоверные изменения показателей (p<0,05) отмечены через 3 месяца терапии. В дальнейшем через 12 и 60 месяцев показатели выглядели стабильными и достоверно не отличались. Результаты 5-летней комбинированной МТ приведены в табл. 6.

Таблица 6

Показатели I-PSS, QoL, УФМ, ПСА, Vпж больных АПЖ, получавших комбинированную МТ в течение 5 лет

Показатели	Сроки МТ α1-АБ + 5АРИ (n=22)			
	до лечения	через 3 мес	через 12 мес	через 60 мес
I-PSS	21,2±1,6	15,2±0,8 (p<0,01)	15,7±1,1 (p>0,05)	15,4±1,2 (p>0,05)
QoL	4,8±0,6	3,6±0,4 (p<0,05)	3,7±0,5 (p>0,05)	3,6±0,8 (p>0,05)
V мочи	168,7±31,5	192,8±34,2 (p<0,01)	200,6±25,7 (p<0,05)	196,3±17,2(p>0,05)
Qav	4,6±0,6	7,2±1,5 (p<0,01)	6,9±1,1 (p>0,05)	6,8±1,3 (p>0,05)
Qmax	8,4±1,1	11,6±1,4 (p<0,01)	11,4±1,5 (p>0,05)	11,3±1,2 (p>0,05)
ПСА общий	4,5±0,8	3,2±0,5 (p<0,05)	2,6±0,6 (p>0,05)	2.7±0,9 (p>0,05)
Vпж	76,7±3,7	76,1±2,8 (p>0,05)	70,5±2,9 (p<0,05)	71,2±3,1 (p>0,05)

Примечание. p – уровень достоверности полученных результатов к предыдущим.

Выводы

Таким образом, следует заключить, что длительная МТ не способствует дальнейшему улучшению качества мочеиспускания, а лишь приводит к стабилизации качества жизни на фоне непрерывного симптоматического лечения, тем самым отдаляя сроки возможного радикального лечения и ухудшая его результаты. Эффективность и целесообразность МТ АПЖ может быть достоверно оценена через 3 месяца, когда определяются сроки и показания к оперативному лечению. Удорожание стоимости МТ происходит пропорционально ее длительности.

Сведения об авторах статьи:

Ситдыков Эдуард Назипович – академик АН РТ, д.м.н., профессор кафедры урологии ГБОУ ВПО КГМУ Минздрава России. Адрес: 420012, г. Казань, ул. Бутлерова, 47.

Шайдуллин Ренат Минихабирович – врач-уролог отделения урологии ГАУЗ Клиника ГБОУ ВПО КГМУ Минздрава России. Адрес: 420012, г. Казань, ул. Бутлерова, 47. E-mail: renat_shaidullin@mail.ru.

Ситдыкова Марина Эдуардовна – д.м.н., профессор, зав. кафедрой урологии ГБОУ ВПО КГМУ Минздрава России. Адрес: 420012, г. Казань, ул. Бутлерова, 47.

Зубков Алексей Юрьевич – к.м.н., доцент кафедры урологии ГБОУ ВПО КГМУ Минздрава России. Адрес: 420012, г. Казань, ул. Бутлерова, 47.

ЛИТЕРАТУРА

1. Кривобородов, Г.Г. Симптомы нижних мочевыводящих путей у мужчин / Г.Г. Кривобородов // Урология. – 2014. – №1. – С. 48-54.
2. Сивков, А.В., Влияние ингибиторов фосфодиэстеразы 5 типа на симптомы нижних мочевых путей и эректильную функцию у больных ДГПЖ / А.В. Сивков, Н.Г Кешишев, Г.А. Ковченко // Экспериментальная и клиническая урология. – 2010. – № 4. – С. 44-49.

УДК 616-006.6-022
© В.Ю. Старцев, А.Ю. Колмаков, 2015

В.Ю. Старцев, А.Ю. Колмаков

СОВЕРШЕНСТВОВАНИЕ АЛГОРИТМА ДИАГНОСТИКИ РАКА МОЧЕВОГО ПУЗЫРЯ, ОБУСЛОВЛЕННОГО МОЧЕПОЛОВЫМ ШИСТОСОМОЗОМ

ГБОУ ВПО «Санкт-Петербургский государственный педиатрический медицинский университет» Минздрава России, г. Москва
Клинический госпиталь г. Лобиту (Ангола)

Шистосомоз сохраняет второе место в мире по распространенности среди паразитозов после малярии. Процесс проникновения Schistosoma haemotobium в мочеполовую систему человека зачастую приводит к развитию мочеполового шистосомоза, способного трансформироваться в плоскоклеточный рак мочевого пузыря. Миграция населения, увеличение ареала распространения этого заболевания в странах Азии и Европы, а также молодой возраст пациентов характеризуют данное заболевание как социально значимое. В рекомендациях специалистов Всемирной организации здравоохранения определены мероприятия первичной и вторичной профилактики шистосомоза. Однако отсутствуют сведения о порядке лечебно-диагностических мероприятий у больных раком мочевого пузыря, ассоциированным с мочеполовым шистосомозом.

В статье приведен алгоритм диагностики больных мочеполовым шистосомозом, позволяющий своевременно определить начало развития опухолевого поражения мочевого пузыря и начать лечение пациентов в ранней стадии рака. На основе ретроспективного и проспективного анализов данных определены наиболее важные клинические и организационные подходы для ранней диагностики мочеполового шистосомоза с исходом в рак. Представленные результаты наблюдения группы больных шистосомным раком мочевого пузыря демонстрируют новые возможности сохранения высокого качества жизни пациентов, за счет выполнения малоинвазивного хирургического лечения. Оптимизация организационного подхода при проведении диагностических мероприятий в дневном стационаре позволяет сократить сроки обследования больных и сохранить последовательность этапов оказания медицинской помощи этим пациентам.

Ключевые слова: мочеполовой шистосомоз, рак мочевого пузыря, дневной стационар, плоскоклеточный рак, алгоритм лечения рака.

V.Yu. Startsev, A.Yu. Kolmakov

IMPROVED ALGORITHM FOR THE DIAGNOSIS OF BLADDER CANCER DUE TO URINARY SCHISTOSOMIASIS

Schistosomiasis retains the second place in the world for prevalence among parasites, after malaria. The penetration of Schistosoma haemotobium in the human urogenital system frequently leads to the development of urinary schistosomiasis, able to transform into squamous cell carcinoma of the bladder. Migration of the population, an increase in areal spread of that disease in Asia and Europe and high incidence at patients of young age, characterizes this disease as socially significant. The recommendations of the World Health Organization experts determined measures of primary and secondary prevention of schistosomiasis. However, there is no information on the procedure for therapeutic and diagnostic measures in patients with bladder cancer associated with urinary schistosomiasis.

The article presents an algorithm of evaluation the patients with urinary schistosomiasis, allowing to determine the onset of neoplastic growth in the bladder in time and to treat patients with cancer at early stages. We report the data of the most important clinical and organizational approaches for early diagnosis of urinary schistosomiasis with the outcome in cancer, based on retrospective and prospective analyzes. The results of observation of patients with schistosome-based bladder cancer demonstrate new possibilities to preserve the high quality of life for patients by performing minimally invasive surgery. Optimization of organizational approach for diagnostic measures in hospital-replacement ward allows to reduce the time of examination the patients and to implement all steps of medical care for those patients in order.

Key words: urogenital schistosomiasis, bladder cancer, hospital-replacement ward, squamous cell carcinoma, cancer treatment algorithm.

Мочеполовой шистосомоз (МШ) возникает у человека при его инфицировании *Schistosoma haematobium* и характеризуется повышенным риском развития рака мочевого пузыря (РМП). В среднем через 10-20 лет с момента заражения шистосомой злокачественный процесс поражает, как правило, людей трудоспособного возраста [1,2]. Известно, что эндемичные зоны МШ преимущественно расположены в странах Африки и Ближнего Востока [3]. С учетом миграционных процессов в современном мире, случаи этого заболевания отмечаются у жителей стран Восточной Азии и даже Европы [4,5].

В большинстве стран с высоким эндемичным фоном шистосомоза РМП, обусловленный МШ (шРМП), впервые выявляется, как правило, в стадии инвазивного роста (более 80%), что требует проведения радикального органоуносящего хирургического лече-

ния [6]. При гистологическом исследовании выявляется плоскоклеточный РМП с низкой степенью диссеминации [7,8,9]. В соответствии с рекомендациями ВОЗ при первом обращении за медицинской помощью больной с макрогематурией получает противопаразитарные препараты (празиквантел или др.) в стандартных дозировках [2,10]. Проблема диспансеризации пациентов с впервые выявленным МШ сохраняет высокую актуальность, поскольку после купирования макрогематурии и пероральной терапии больные не наблюдаются активно сотрудниками медицинского учреждения, а остаются предоставленными сами себе [11]. По истечении некоторого времени (от нескольких месяцев до 1 года) больные шРМП госпитализируются с повторными явлениями макрогематурии, обусловленной прогрессированием рака до мышечно-инвазивных форм и нуждаются в проведении радикального лечения, как правило, в объеме радикальной цистэктомии [11,12].

Цель исследования – усовершенствовать лечебно-диагностический подход при оказании медицинской помощи больным шРМП.

Материал и методы

Нами проанализированы результаты исследования 56 больных в медицинских учреждениях провинции Бенгела (Ангола) с 2009 по 2012 гг. Все больные изначально предъявляли жалобы на примесь крови в моче. Продолжительность макрогематурии с момента первого проявления составила от 3 недель до 12 месяцев (табл. 1). При первичном опросе жители городов свидетельствовали об эпизодах использования неочищенной пресной воды в бытовых целях.

Изначально всем пациентам выполнялась цистоскопия с биопсией подозрительных участков уротелия для гистологического подтверждения мочеполового шистосомоза (табл. 1). Остальные больные с макрогематурией, обусловленной иными причинами, в настоящее исследование не были включены.

Таблица 1

Характеристики больных мочеполовым шистосомозом

Характеристики больных	Количество больных, абс (%)		
	Группа А (n=35)	Группа В (n=21)	Всего (n=56)
Средний возраст, лет			
20-25	2 (5,7)	1 (4,8)	3 (5,4)
25-30	4 (11,4)	4 (19,1)	8 (14,3)
30-35	14 (40,0)	4 (19,1)	18 (32,1)
старше 35 лет	15 (44,1)	12 (57,1)	27 (48,2)
Расовая принадлежность			
Негроидная раса	35 (100)	21 (100)	56 (100)
Белая раса	–	–	–
Место проживания			
Город	4 (11,4)	3 (14,3)	7 (12,5)
Сельская местность	31 (88,6)	18 (85,7)	49 (87,5)
Пол			
Мужской	16 (45,7)	8 (38,1)	24 (42,9)
Женский	19 (54,3)	13 (61,9)	32 (57,1)
Длительность макрогематурии, недель			
3-6	1 (2,9)	17 (80,9)	18 (32,1)
6-12	6 (17,1)	2 (9,5)	8 (14,3)
12-18	19 (54,3)	1 (4,8)	20 (35,7)
18 и более	9 (25,7)	1 (4,8)	10 (17,9)
Распространенность процесса			
Единичные участки слизистой (<2 см) мочевого пузыря с воспалением и яйцами шистосом (ЯШ)	1 (2,9)	17 (80,9)	18 (32,1)
Множественные участки (>2 см) с воспалением и ЯШ	34 (97,1)	4 (19,1)	38 (67,9)

Больные распределены в 2 группы (А и В) в соответствии с применявшейся лечебно-диагностической тактикой (табл. 2). Больным группы А проводилась стандартная схема лечения, используемая в качестве стандартной при впервые возникшей макрогематурии, обусловленной МШ. Результаты наблюдения этой группы пациентов оценивались ретроспективно. При первичном обращении пациенты получали празиквантел (40 мг/кг) и антибиотикотерапию, а после купирования макрогематурии выписывались домой. При рецидивирующем характере гематурии больным на фоне повторного назначения празиквантела проводилось рутинное урологическое обследование: цитологическое исследование осадка мочи (ЦИОМ), ультразвуковое исследование (УЗИ) органов малого таза и брюшной полости, а также по показаниям цистоскопия с биопсией, экскреторная урография и компьютерная томография (КТ). При выявлении новообразований в мочевом пузыре больные направлялись в стационар для специализированного лечения.

В группу В включен 21 человек, которому проводили проспективное исследование нового алгоритма диагностики и лечения (табл. 2). План обследования больных был изменен: больные направлялись непосредственно к уро-

логу амбулаторного подразделения областного стационара, в котором был организован дневной стационар. В течение суток в этом стационарзамещающем учреждении пациенту выполняли широкий комплекс диагностических процедур (ЦИОМ, УЗИ органов малого таза и брюшной полости и по показаниям ТУР-биопсию мочевого пузыря).

Таблица 2

Характеристика больных в соответствии с проводимыми диагностическими мероприятиями

Показатели	Число больных в группах, абс. (%)	
	А (n=35)	В (n=21)
Пол Мужской Женский	 16 (45,7) 19 (54,3)	 8 (38,1) 13 (61,9)
Средний возраст, лет Мужчины Женщины	 35 37	 28 31
Празиквантел (40 мг/кг) + антибиотикотерапия	35 (100)	–
Первичное урологическое обследование (ЦИОМ, УЗИ, ТУР-биопсия мочевого пузыря)	–	21 (100)

Результаты и обсуждение

У 30 (85,7%) больных группы А при повторном обращении за медицинской помощью верифицирован РМП. Всем этим пациентам выполнено хирургическое лечение, в удаленных препаратах определен плоскоклеточный рак, а также визуализированы яйца шистосом в участках воспаленной слизистой оболочки мочевого пузыря.

Одному (2,86%) больному РМП в стадии $pT_2N_0M_0$ произведена открытая сегментарная резекция мочевого пузыря. В 28 (80%) случаях верифицированы местнораспространенные или диссеминированные опухоли мочевого пузыря в стадиях $pT_{3-4}N_{0-3}M_{0-1}$, по этому поводу выполнена радикальная цистэктомия с различными вариантами отведения мочи (n=23; 82,1%) или при распространенном опухолевом процессе – уретерокутанеостомия (n=5; 17,9%). Одна (2,9%) пациентка с явлениями макрогематурии направлена из родильного дома (37 недель беременности). После завершения обследования этой больной успешно выполнены: кесарево сечение с прерыванием беременности и цистэктомия с пластикой мочевого пузыря в модификации Mainz-pouch II; ребенок и его мать выписаны из стационара в удовлетворительном состоянии. При дальнейшем обследовании у 5 (14,3%) больных группы А дополнительно выявлены злокачественные карциномы женских и мужских половых органов.

При обследовании в дневном стационаре у 4 (19,0%) пациентов группы В выявлены выраженные пролиферативные изменения уротелия, обусловленные мочеполовым шистосомозом. Этим больным в тот же день выполнена ТУР-биопсия мочевого пузыря, и при гистологическом исследовании обнаружены яйца шистосом без признаков злокачественного поражения уротелия. В 12 (57,1%) случаях верифицирован РМП в стадиях $pT_{1-2}N_0M_0$ – больные были прооперированы. При поверхностном РМП выполнялись ТУРМП (n=5; 41,7%), больным инвазивными неоплазиями проводились открытые сегментарные резекции мочевого пузыря (n=7; 58,3%), в том числе трем беременным женщинам (35-39 недель беременности). В одном (4,8%) случае выявлена почечная колика на фоне мочекаменной болезни, у 2 (9,5%) больных верифицирован рак предстательной железы с прорастанием в мочевой пузырь. В последующем этим пациентам проведено патогенетическое лечение.

По результатам ЦИОМ наличие яиц шистосом у больных обеих групп подтверждено в 28,2% случаев. При выполнении УЗИ диагноз шРМП заподозрен только у 46,8% пациентов. При эндоскопическом исследовании неопластические изменения уротелия или грубые (более 1,5 см) пролиферативные изменения слизистой оболочки мочевого пузыря, обусловленные деятельностью шистосом, выявлены у 63,5% пациентов.

При использовании отдельных методов диагностики в стандартном режиме у больных группы А отмечены низкие значения чувствительности, что не позволило своевременно выявить РМП. Только комплексное использование различных методов исследования (морфологический, лучевой, эндоскопический), в сочетании с возможностями диагностической операции в условиях дневного стационара позволило установить точный диагноз и своевременно начать лечение больных. Своевременная верификация опухолевого поражения уротелия способствует выбору органосохраняющих операций для больных исследуемой группы, что обеспечивает лучшее качество жизни и благоприятные перспективы у этих больных.

Традиционное противопаразитарное лечение празиквантелом, к сожалению, не обеспечивает профилактику РМП, ассоциированного с МШ. В эндемичных районах необходимо применять организационные меры, способствующие этапному направлению больных с впервые выявленной макрогематурией в специализированные амбулаторные подразделения крупных стационаров, оснащенных современным диагностическим оборудованием и опытными специалистами. Сотрудники подобных подразделений способны обеспечи-

вать комплексное обследование больных в короткие сроки.

Выводы

Лечебно-диагностический алгоритм у пациентов с МШ должен включать проведение цистоскопии и по показаниям в кратчайшие сроки ТУР-биопсию мочевого пузыря, что позволяет своевременно выявить РМП на ранней стадии опухолевого роста. Раннее хирургическое лечение больных МШ при выявлении грубых изменений уротелия оправдано в качестве вторичной профилактики плоскоклеточного РМП.

При вероятности развития шРМП в течение 10-20 лет с момента заражения шистосомой необходима этапная диспансеризация больных МШ с регулярным эндоскопическим контролем состояния уротелия.

Сведения об авторах статьи:

Старцев Владимир Юрьевич – д.м.н., профессор кафедры онкологии с курсом лучевой диагностики и лучевой терапии ГБОУ ВПО СПбГПМУ Минздрава России. Адрес: 194100, г. Санкт-Петербург, ул. Литовская, 2. E-mail: vlad_startsev@mail.ru.

Колмаков Антон Юрьевич – врач-уролог Клинического госпиталя г. Лобиту, провинция Бенгела (Ангола). E-mail: Antonkol_030275@mail.ru.

ЛИТЕРАТУРА

1. Урология: учебник для вузов / Лопаткин Н.А. [и др.]. – М.: ГЭОТАР-Медиа, 2010. – 520 с.
2. El-Harvey, M.A. The epidemiology of schistosomiasis in Egypt: Gharbia Governorate // M.A. El-Harvey, M.M. Amr, A.B. Abdel-Rahman // Am. J. Trop. Med. Hyg., – 2000. – Vol. 62. – P. 42-48.
3. Mokhtar, N. Cancer pathology registry 2003–2004 and time trend analysis NCI / N. Mokhtar, I. Gouda, I. Adel. – Cairo: El Sheraa Press, National Cancer Institute, Cairo University, 2007. – P. 102-127
4. Clinical presentations of schistosoma hematobium: three case reports and review / K. Xue [et al.] // Can. J. Urol. – 2011. – Vol. 18, № 3. – P. 5757-5762.
5. Controversies and challenges in research on urogenital schistosomiasis-associated bladder cancer / J. Honeycutt [et al.] // Trends Parasitol. – 2014. – Vol. 30, № 7. – P. 324-332.
6. Human schistosomiasis / B. Gryseels [et al.] // Lancet. – 2006. – Vol. 368. – P. 1106-1118.
7. Ploeg, M. The present and future burden of urinary bladder cancer in the world / M. Ploeg, K.K. Aben, L.A. Kiemeney // World. J. Urol. – 2009. – Vol. 27. – P. 289-293.
8. IARC Working Group on the Evaluation of Cardiogenic Risks to Humanos. Schistosomes, liver flukes and Helicobacter pylori / IARC Monogr. Eval. Carcinog. Risks Hum., 1994. – Vol. 61. – P. 1-241.
9. Staging and reporting of urothelial carcinoma of the urinary bladder / Cheng L. [et al.] // Mod. Pathol. – 2009. – Vol. 22, Suppl. 2. – P. 70-95.
10. Salem, H.K. Changing patterns (age, incidence, and pathologic types) of schistosoma-associated bladder cancer in Egypt in the past decade / H.K. Salem, S. Mahfouz // Urology. – 2012. – Vol. 79. – P. 379-383.
11. Shokeir, A.A. Squamous cell carcinoma of the bladder: pathology, diagnosis and treatment / A.A. Shokeir // BJU Int. – 2004. – Vol. 93. – P. 216-220.
12. Višnjar, T. Hyperplasia as a mechanism for rapid resealing urothelial injuries and maintaining high transepithelial resistance / T. Višnjar, P. Kocbek, M.E. Kreft // Histochem. Cell Biol. – 2012. – Vol. 137, № 2. – P. 177-186.

УДК 616.65-006.6-08:534.292
© Р.Н. Фомкин, В.М. Попков, Т.В. Шатылко, 2015

Р.Н. Фомкин, В.М. Попков, Т.В. Шатылко

СРАВНЕНИЕ ОПРЕДЕЛЕНИЙ БИОХИМИЧЕСКОГО РЕЦИДИВА ПОСЛЕ ЛЕЧЕНИЯ РАКА ПРОСТАТЫ ВЫСОКОИНТЕНСИВНЫМ ФОКУСИРОВАННЫМ УЛЬТРАЗВУКОМ

ГБОУ ВПО «Саратовский государственный медицинский университет им. В.И. Разумовского» Минздрава России, г. Саратов

Цель – сравнить специфичность и чувствительность различных определений биохимического рецидива у больных раком предстательной железы, прошедших лечение с помощью высокоинтенсивного фокусированного ультразвука (HIFU) для определения наиболее точного предиктора клинического рецидива после HIFU-аблации. В качестве возможных индикаторов биохимического рецидива рассматривались пороговые значения простатспецифического антигена (PSA), «PSA надир плюс», скорость прироста PSA, время удвоения PSA, а также рекомендации ASTRO. Для каждого из этих определений оценивались чувствительность, специфичность, положительная и отрицательная предсказательная ценность в отношении клинического рецидива. Были проанализированы данные 285 пациентов (стадия не выше T2, уровень PSA не выше 15 нг/мл, сумма баллов Gleason не более 7). Биохимическими параметрами, лучше всего предсказывающими клинический рецидив, оказались «PSA надир плюс» 1,1-1,3 нг/мл, скорость прироста PSA больше 0,3 нг/мл в год и время удвоения PSA 1,25-1,75 года.

Ключевые слова: рак простаты, HIFU, PSA, биохимический рецидив.

R.N. Fomkin, V.M. Popkov, T.V. Shatylko

COMPARISON OF BIOCHEMICAL RELAPSE DEFINITIONS AFTER TREATMENT OF PROSTATE CANCER WITH HIGH-INTENSITY FOCUSED ULTRASOUND

Objective is to compare the sensitivity and specificity of the various definitions of biochemical recurrence in patients with prostate cancer treated by means of high-intensity focused ultrasound (HIFU), to determine the most accurate predictor of clinical relapse after HIFU-ablation. Thresholds of PSA, “PSA nadir plus" growth rate PSA, doubling time PSA, as well as recommendations ASTRO were considered as possible indicators of biochemical recurrence. For each of these definitions we evaluated the sensitivity,

specificity, positive and negative predictive value for clinical recurrence. Results: Data from 285 patients were analyzed (stage not higher than T2, the level of PSA is not higher than 15 ng / ml, Gleason score less than 7). Biochemical parameters, the best in predicting clinical relapse, were “PSA nadir plus" 1.1-1.3 ng / ml, the rate of increase PSA greater than 0.3 ng / mL per year and doubling time of PSA 1.25-1.75 years.

Key words: prostate cancer, HIFU, PSA, biochemical recurrence.

Высокоинтенсивный фокусированный ультразвук (HIFU) – минимально инвазивный способ лечения локализованного рака предстательной железы [1]. Ранее использовались разные критерии для определения эффективности HIFU-аблации. Под полным ответом на терапию понималось сочетание негативной контрольной биопсии и уровня простатспецифического антигена (PSA) менее 4 нг/мл. Недостаток этой формулировки в том, что она не демонстрирует возможного излечения. В исследовании 82 пациентов Gelet et al. [2] дали более строгие критерии – лечение считалось неудачным при любой положительной биопсии или трех последовательных повышениях уровня PSA со скоростью прироста 0,75 нг/мл и более в год. Это отразилось на выживаемости без прогрессии – 62% при среднем сроке наблюдения 17,6 месяца. Те же критерии использовались Uchida et al. [3] у меньшей группы (из 20 пациентов), что дало 100% успех лечения при среднем периоде наблюдения 13,5 месяца. В 2005 году Французской ассоциацией урологов были изданы рекомендации, в которых указано, что биопсия после HIFU не нужна при надире PSA менее 1 нг/мл, но должна выполняться при трех последовательных повышениях уровня PSA за три месяца. Определение излеченности, данное Американским обществом лучевой терапии и онкологии (ASTRO) применительно к исходу лечения после HIFU, подразумевает биохимический рецидив при трех последовательных увеличениях уровня PSA после достижения надира, а датой начала рецидива считается средний момент между датой надира и первым эпизодом повышения PSA или любым эпизодом, который спровоцировал начало спасительной терапии.

При использовании определения ASTRO применительно к пациентам после HIFU-аблации частота успеха составила 85, 77 и 47% при среднем времени наблюдения 14 месяцев в группах с низким, средним и высоким онкологическими рисками соответственно [4,5]. В последних исследованиях по HIFU применялось определение ASTRO, пересмотренное на конференции в Фениксе (2005), "PSA надир плюс" 2 нг/мл, то есть рост уровня PSA на 2 нг/мл выше надира. В исследовании Blana et al. [6] 140 пациентов со средним периодом наблюдения 6,4 года был приведен показатель выживаемости без биохимического рецидива 77 и 69% на срок 5 и 7 лет соответственно. Uchida et al. [3] сообщали об интерпретации надира PSA как предиктора клинического рецидива. В исследовании, включавшем 115 пациентов после HIFU-аблации, было обнаружено, что при надире 0-0,2 нг/мл частота клинического рецидива составляла 11% (4 из 36 пациентов) по сравнению с 46% (17 из 37) при надире 0,21-1,0 нг/мл и 48% (20 из 42) при надире более 1 нг/мл.

Целью данного исследования было сравнение специфичности и чувствительности разных определений биохимического рецидива (включая ASTRO и его пересмотренную версию) у пациентов, подвергшихся HIFU-аблации простаты, чтобы установить наиболее точный предиктор клинического рецидива [7,8,9].

Материал и методы

В клинике урологии Саратовского государственного медицинского университета им. В.И. Разумовского метод высокоинтенсивной сфокусированной ультразвуковой аблации для лечения локализованного рака простаты применяется с февраля 2009 г. Результаты и эффективность лечения мы проанализированы у 180 больных с морфологически доказанным при биопсии локализованным РП. Клинический рецидив определялся как любой случай, при котором была получена положительная биопсия после HIFU. Различные биохимические показатели (пороговые значения, "PSA надир плюс", скорость прироста и время удвоения PSA) исследовались на предмет их ассоциации с будущим клиническим рецидивом. Пороговые значения от 0,2 до 2,0 нг/мл оценивались с шагом в 0,1 нг/мл. Значения "PSA надир плюс" от "надир плюс 0,2 нг/мл" до "надир плюс 2,0 нг/мл" также были с шагом в 0,1 нг/мл. Скорость прироста PSA оценивалась с шагом 0,1 нг/мл в год в интервале от 0,1 до 1,0 нг/мл в год. Наконец, время удвоения PSA от 0,25 до 2 лет бралось с шагом в 3 месяца. Также оценивалось определение ASTRO (три последовательных повышения уровня PSA) и его пересмотренный вариант на конференции в Фениксе («надир плюс 0,2 нг/мл»). Была установлена чувствительность (Ч), специфичность (С), положительная предиктивная (ПП) и негативная предиктивная (НП) ценность каждого биохимического определения.

Результаты и обсуждение

Критериям включения соответствовали 285 пациентов. Средний срок наблюдения за проанализированной когортой составил 4,7

года (2-10,9 года). Надир PSA составил 0,14 нг/мл (медиана), который был достигнут через 12,9 недели (медиана) после HIFU, медиана PSA на момент последнего контроля составляла 0,76 нг/мл (1,6-2,7). Клинический рецидив случился у 71 пациента (25%); у 6 из них – на основании положительного результата биопсии, у 47 – на основании начала дополнительной терапии, у 18 – на основании двух вышеперечисленных критериев. 43 пациентам проведены повторные HIFU-аблации, 15 – гормональная терапия, 7 - лучевая терапия.

При использовании порога PSA специфичность возрастала по мере увеличения уровня PSA, а чувствительность была оптимальной на низких значениях. Оптимальным предиктором рецидива (с высокими чувствительностью и специфичностью) было пороговое значение PSA 1,2-1,4 нг/мл (рис. 1).

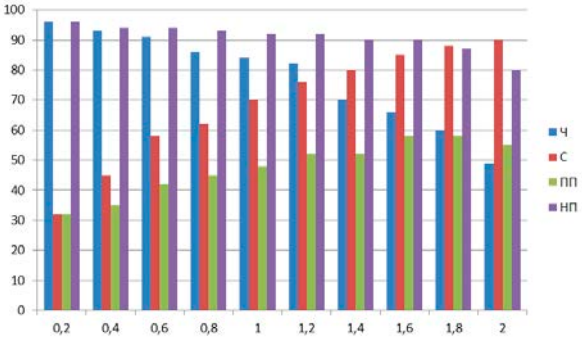

Рис. 1. Значимость порога PSA как предиктора, нг/мл

Аналогично со значениями "PSA надир плюс" специфичность возрастала с увеличением параметра, а чувствительность была оптимальной ближе к надиру. "PSA надир плюс" от 1,1 до 1,3 нг/мл оказался оптимальным предиктором рецидива. Специфичность возрастала по мере увеличения скорости прироста PSA до 1,0 нг/мл в год параллельно с уменьшением чувствительности (рис.2).

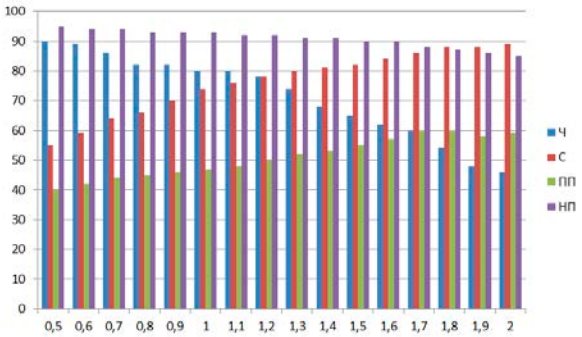

Рис. 2. Значимость показателя «PSA надир плюс» как предиктора, нг/мл

Оптимальным предиктором рецидива была скорость прироста PSA 0,3 нг/мл в год и более (рис.3). Увеличение скорости удвоения PSA, что означает меньшую степень прироста PSA, было ассоциировано с увеличением чувствительности и уменьшением специфичности; период удвоения между 1,25 и 1,75 был оптимальным предиктором рецидива (рис. 4).

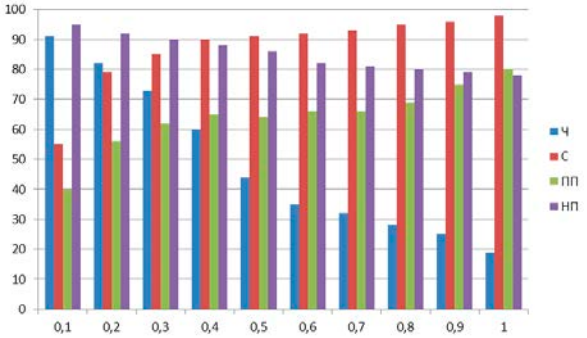

Рис. 3. Значимость скорости прироста PSA как предиктора, нг/мл в год

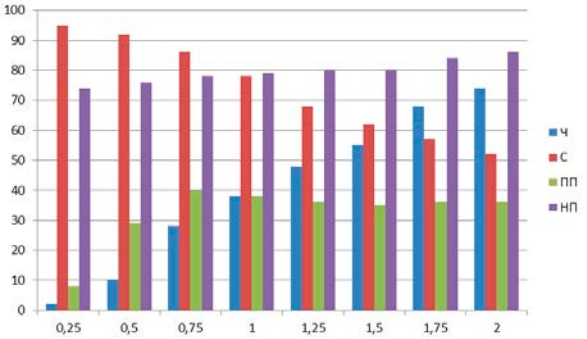

Рис. 4. Значимость времени удвоения PSA как предиктора, годы

В настоящее время консенсус в отношении определения биохимического рецидива у пациентов после HIFU-аблации не достигнут, хотя в нескольких исследованиях принимались определения ASTRO и принятое на конференции в Фениксе; справедливо это или нет, остается неясным [10,11,12]. Целью этого исследования было найти специфичное для HIFU определение PSA-рецидива с помощью расчета чувствительности и специфичности ряда биохимических параметров. В нашей статистической модели различие между специфичностью и чувствительностью состоит в том, что специфичность подразумевает обнаружение местных рецидивов, метастазов или онкологическую смерть, а чувствительность подразумевает излечение. Биохимическими событиями, лучше всего предсказывающими клинический рецидив, в этом исследовании оказались достижение порогового уровня PSA 1,2-1,4 нг/мл, превышение уровня надира («PSA надир плюс») на 1,1-1,3 нг/мл, прирост PSA со скоростью более 0,3 нг/мл в год и время удвоения 1,25 и 1,75 года. Двумя конкретными показателями, более всего предиктивными в отношении клинического рецидива, являются «PSA надир плюс» 1,2 нг/мл и скорость прироста более 0,2 нг/мл в год. Авторы предлагают констатировать рецидив при повышении уровня PSA на 1,2 нг/мл от значе-

ния надира. Это определение более применимо в клинических условиях, чем основанное на скорости прироста PSA, и его легче применять из-за простоты и отсутствия проблем с ретроградной диагностикой.

Заключение

Определение биохимического рецидива, разработанное в ходе этого исследования, имеет значительно большую положительную предиктивную ценность, но все равно не превышает 55%. Это подразумевает, что в дополнение к любому из этих биохимических определений требуется оценка реальной клинической ситуации. В связи с возможностью выполнения повторных HIFU-аблаций без существенного кумулятивного риска осложнений лечение с помощью HIFU может состоять из нескольких сеансов. Таким образом, если пациент достигает излечения после повторного сеанса, это не должно считаться биохимическим рецидивом, за исключением тех случаев, когда уровень PSA не снижается до значений, не превышающих уровень надира на 1,2 нг/мл или когда он впоследствии поднимается на 1,2 нг/мл от надира. Может потребоваться новое определение рецидива, которое брало бы в расчет количество сеансов HIFU для улучшения процесса отбора пациентов.

Сведения об авторах статьи:

Фомкин Роман Николаевич – к.м.н., доцент кафедры урологии ГБОУ ВПО Саратовский ГМУ им. В.И. Разумовского Минздрава России, с.н.с. НИИ фундаментальной и клинической уронефрологии. Адрес: 410012, г. Саратов, ул. Б. Казачья, 112. E-mail: rnfomkin@mail.ru.

Попков Владимир Михайлович – д.м.н., зав. кафедрой урологии, ректор ГБОУ ВПО Саратовский ГМУ им. В.И. Разумовского Минздрава России. Адрес: 410012, г. Саратов, ул. Б. Казачья, 112.

Шатылко Тарас Валерьевич – аспирант кафедры урологии ГБОУ ВПО ГБОУ ВПО Саратовский ГМУ им. В.И. Разумовского Минздрава России, м.н.с. НИИ фундаментальной и клинической уронефрологии. Адрес: 410012, г. Саратов, ул. Б. Казачья, 112.

ЛИТЕРАТУРА

1. Фомкин, Р.Н. Применение робота HIFU в лечении рака простаты / Р.Н. Фомкин, Б.И. Блюмберг // Уральский медицинский журнал. – 2012. – Т. 95, №3. – С.48-52.
2. Prostatic tissue destruction by high-intensity focused ultrasound: experimentation on canine prostate / A. Gelet [et al.] // J Endourol. – 1993. – № 7. – P. 249-53.
3. Transrectal high-intensity focused ultrasound for treatment of patients with stage T1b-2n0m0 localized prostate cancer: a preliminary report / T. Uchida [et al] // Urology. – Vol. 59(3). – P. 394-398.
4. Попков, В.М. Возможности прогнозирования рецидива рака простаты после HIFU-аблации с помощью математического моделирования / В.М. Попков, Р.Н. Фомкин, Б.И. Блюмберг // Саратовский научно-медицинский журнал. – 2013. – Т. 9, № 2. – С. 314-320.
5. Попков, В.М. Прогностические факторы в оценке эффективности результатов лечения больных локализованным раком простаты с помощью HIFU-аблации / В.М. Попков, Р.Н. Фомкин, Б.И. Блюмберг // Саратовский научно – медицинский журнал. – 2013. – Т. 9, № 1. – С.116-121.
6. High-intensity focused ultrasound for the treatment of localized prostate cancer: 5-year experience / A, Blana [et al.] // Urology. – 2004. – Vol. 63. – P. 297-300.
7. Фомкин, Р.Н. Лечение рака простаты у больных пожилого и старческого возраста высокоинтенсивным сфокусированным ультразвуком / Р.Н. Фомкин, П. В. Глыбочко, В.М. Попков // Клиническая геронтология. – 2011. – № 9-10. – С. 27-33.
8. Патоморфоз рака простаты при лечении высокоинтенсивным сфокусированным ультразвуком (HIFU) / Р.Н. Фомкин [и др.] // Онкоурология. – 2013. – № 1. – С. 55-62.
9. Попков, В.М. Постоперационный мониторинг простатспецифического антигена (PSA) после лечения высокоинтенсивным сфокусированным ультразвуком (HIFU) / В.М. Попков, Р.Н. Фомкин, Б.И. Блюмберг // Саратовский научно – медицинский журнал. – 2012. – Т 8, № 4.– С. 1001-1007.
10. Трехлетние результаты лечения локализованного рака простаты высокоинтенсивным сфокусированным ультразвуком / Р.Н. Фомкин [и др.] // Урология. – 2014. – № 1. – С. 37-44.
11. Фомкин, Р.Н. Сравнительная оценка послеоперационных осложнений после однократной и повторной HIFU-аблации локализованного рака простаты / Р.Н. Фомкин, В.М. Попков, Б.И. Блюмберг // Медицинский вестник Башкортостана. – 2013. – Т.8, №2. – С.222-226.
12. Прогностическое значение молекулярно-биологических, морфологических и клинических маркеров в оценке эффективности лечения локализованного рака простаты высокоинтенсивным сфокусированным ультразвуком / Р.Н. Фомкин [и др.] // Экспериментальная и клиническая урология. – 2013. – № 4. – С. 29-33.

УДК 616-006.66
© Е.А. Безруков, Э.Л. Лачинов, Г.А. Мартиросян, 2015

Е.А. Безруков, Э.Л. Лачинов, Г.А. Мартиросян

ФАКТОРЫ МЕСТНОГО РЕЦИДИВА ПОСЛЕ РАДИКАЛЬНОЙ ПРОСТАТЭКТОМИИ

ГБОУ ВПО «Первый Московский государственный медицинский университет им. И.М. Сеченова» Минздрава России, г. Москва

Радикальная простатэктомия (РПЭ) на протяжении последних десятилетий остается одним из самых эффективных методов лечения локализованного и местно-распространенного рака предстательной железы (РПЖ). Основным критерием эффективности лечения онкологических больных является показатель безрецидивной выживаемости, означающий долю излеченных больных. Результаты РПЭ принято расценивать прежде всего по биохимическому критерию – динамике уровня ПСА после оперативного вмешательства. Актуальным является поиск факторов прогноза местного рецидива рака простаты после РПЭ.

Цель исследования – уточнить факторы прогноза местного рецидива рака простаты после радикальной простатэктомии. В исследование включено 127 пациентов, которым выполняли радикальную простатэктомию за период с января 2007 года по декабрь 2013 года. Возраст больных составил 64,7±4,8 года. Все пациенты разделены на две группы: первая (n=34) – пациенты с локальным рецидивом, вторая (n=93) – без рецидива. С целью получения гистологического подтверждения рецидива при повышении ПСА у 49(90,7%) пациентов выполнена биопсия, а у 5(9,3%) - трансуретральная резекция пузырно-уретрального анастомоза. Наиболее значимыми факторами возникновения местного рецидива были повышение ПСА в предоперационном периоде и стадия опухолевого процесса.

Ключевые слова: локальный рецидив рака простаты, прогностические факторы.

E.A. Bezrukov, E.L. Lachinov, G.A. Martirosyan

FACTORS AFFECTING LOCAL RECCURENCE AFTER RADICAL PROSTSTECTOMY

During recent decades, radical prostatectomy (RPE) remains one of the most effective methods of treatment for localized and regional prostate cancer (PCa). Recurrence free survival indicator is the main criterion for effectiveness of the treatment of cancer patients that is a proportion of cured patients. Results of RPE are usually estimated primarily on biochemical criteria: the dynamics of PSA after surgery. Search for predictors of local recurrence of PCa after radical prostatectomy is important.

Objective of the study is identify the main prognostic factors of local recurrence after radical prostatectomy. The study included 127 patients, who underwent RPE between January 2007 and December 2013. The average patient age was 64.7±4.8 years. All patients were divided into two groups: patients with local recurrence (n = 34) and those without recurrence (n = 93). To obtain histological confirmation of recurrence in increasing of the PSA levels, biopsy was performed in 49 patients (90.7%), and transurethral resection of the vesicourethral anastomosis was performed in 5 patients (9.3%). The most important factors of local recurrence were an increase of the PSA levels in preoperative period and a tumor stage.

Key words: local recurrence of prostate cancer, prognostic factors.

Основным критерием эффективности лечения онкологических больных является показатель их безрецидивной выживаемости, означающий долю излеченных больных. Результаты РПЭ принято расценивать прежде всего по биохимическому критерию – динамике уровня ПСА после оперативного вмешательства. Это означает, что повышение показателя сывороточного ПСА существенно опережает результаты выявления рецидива РПЖ в сравнении с лучевыми методами [2,10].

Среди специалистов нет единого мнения в определении пограничного показателя сывороточного ПСА, превышение которого следует рассматривать как рецидив заболевания после радикального хирургического лечения. Были предложены различные значения уровня сывороточного ПСА после РПЭ> 0.1 нг/мл> 0.2 нг/мл> 0,4 нг/мл> 0,5 нг/мл [4,6,9,11,14]. Так, P.H. Lange et al. определили порог биохимического рецидива в 0,4 нг/мл, при котором в период от 6 до 49 месяцев после РПЭ все пациенты с уровнем ПСА выше этой величины имели клинические признаки прогрессирования заболевания. Такие же данные представлены в работе C.L. Amling et.al. [1]. Авторы показали, что при ПСА (> 0,2 нг/мл) риск развития локального рецидива после РПЭ в течение 3-х лет составляет 49%, в то же время вероятность возникновения клинического прогрессирования РПЖ достигает 72 %, при повышении уровня сывороточного ПСА до 0.4 нг/мл. S.J. Freedland et. al. сообщили, что риск развития рецидива в течение 36 месяцев после оперативного вмешательства был отмечен у 100% больных, при уровне ПСА> 0,2 нг/мл. При противоречивых данных и отсутствии единых параметров к определению порогового значения послеоперационного уровня ПСА биохимическим рецидивом принято считать стойким (в двух и более последовательных случаях) превышение уровня ПСА более 0,2 нг/мл [5,7, 8,12]. Для выявления рецидива рака простаты после РПЭ, кроме определения уровня сывороточного ПСА была еще предложена методика исследования уровня ПСА в моче.

Исследование A.M. Cronin et.al. [3] продемонстрировало, что критерии, используемые для определения биохимического рецидива, мало зависят от показателяь безрецидивной выживаемости больных после РПЭ. Для определения биохимического рецидива после хирургического вмешательства авторы использовали 12 различных подходов у 5473 пациентов, перенесших РПЭ. Результаты данной работы показали, что выбор определенного подхода для выявления рецидива не оказывало существенного влияния на безрецидивную выживаемость, и показатель 3- и 5- летней выживаемости во всех сравниваемых группах пациентов имел практически одинаковые значения и составлял 86-91% и 81-87% соответственно.

Материал и методы

Обследовано 127 пациентов, которым была выполнена радикальная простатэктомия после установления диагноза рак простаты. Возраст больных составил 64,7±4,8 года. У большинства пациентов – 69(54,3%) изменений при пальцевом ректальном исследовании не было, у 17(13,4%) выявлено увеличение предстательной железы, у 7(5,5%) – неоднородность, а у 34(26,8%) уплотнение.

Уровень ПСА составил 13,15±6,02 нг/мл, объем простаты – 40,13±17,7 см^3, плотность ПСА – 0,39±0,231. У 127 больных была выполнена МРТ с контрастным усилением (КУ). По данным МРТ у 10(15,7%) пациентов выявлено локальное опухолевое поражение, у 34(26,8%) – поражение одной доли, у 43(33,9%) – диффузное поражение, у 16(12,6%) – выход за капсулу, у 14(11%) пациентов – поражение семенных пузырьков.

Таким образом, у 45(35,4%) пациентов установлено локальное поражение простаты, а у 82(64,6%) диффузное. У 45(35,4%) пациентов установлена степень Глисона 6 баллов, у 39(30,7%) – 5, а у 21(16,5%) – 7 баллов. У 6(4,7%) установлена стадия T1c, у 15(11,8%) – T2a, у 25(19,7%) – T2в, у 51(40,2%) – T2c, у 15(11,8%) – T3a, и у 15(11,8%) – T3b.

Всем пациентам методом оперативного пособия была выбрана позадилонная радикальная простатэктомия, которая выполняется под общей интубационной анестезией. Операция с расширенной лимфаденэктомией выполнена 81(63,8%) пациенту, без нее – 46 (36,2%) пациентам. Срок наблюдения составил от 4,5 до 115 месяцев. У 54 (42,5%) пациентов после РПЭ отмечено повышение ПСА. Медиана срока повышения ПСА составила 88 месяцев.

У 25(46,3%) пациентов с повышение ПСА не выявлено патологических изменений, у 25(46,3%) выявлено патологическое накопление контрастного препарата в зоне анастомоза, у 3(5,6%) выявлены изменения в зоне анастомоза и шейки мочевого пузыря. У одного (1,9%) пациента выявлено увеличение лимфатического узла.

На основании данных МРТ, с целью получения гистологического подтверждения рецидива при повышении ПСА у 49(90,7%) выполнена биопсия, у 5(9,3%) пациентов – трансуретральная резекция пузырно-уретрального анастомоза.

Результаты и обсуждение

Из 54 пациентов с повышением ПСА у 29 было получено гистологическое подтверждение рецидива.

Таким образом, у 54 пациентов отмечено повышение ПСА в течение 88 месяцев. Местный рецидив по данным МРТ с контрастированием и гистологического исследования биоптата подтвержден у 29(22,8%) пациентов. Возраст пациентов с местным рецидивом после РПЭ составил 65,31±4,8 года.

Медиана выявления местного рецидива у пациентов в возрасте 50-59 лет составила 4 месяца, у пациентов 60-69 лет – 18,4 месяца, а у пациентов в возрасте 70-79 лет – 18,4 месяца. Значимых различий в различных возрастных группах не выявлено (p=0,676).

Уровень ПСА в группе с местным рецидивом составил 17,01±6,8 нг/мл.

Медиана времени возникновения местного рецидива при исходном ПСА менее 10 нг/мл составила 9 месяцев, а при ПСА 10 и более – 22 месяца (p=0,011).

Медиана времени выявления местного рецидива при отсутствии изменений при пальцевом исследовании простаты составила 13,7 месяца, а при наличии изменений – 23 месяца. Однако значимых различий во влиянии на скорость развития биохимического рецидива пальпаторные данные не имели (p=0,457).

По данным МРТ у пациентов с выявленным местным рецидивом локальное поражение было выявлено у 2 пациентов, поражение одной доли - у 5, диффузное – у 13, выход за капсулу – у 5, поражение семенных пузырьков – у 4 пациентов.

У пациентов с локальным поражением, по данным МРТ, медиана развития местного рецидива составила 9,8 месяца, при поражении доли – 21,9 месяца, при диффузном поражении – 24,5 месяца, при выходе за капсулу – 37 месяцев, а при поражении семенных пузырьков – 12,1 месяца. Отмечено уменьшение времени развития местного рецидива при увеличении поражения простаты по данным МРТ между группами (p=0,057).

У пациентов с местным рецидивом со степенью Глисона 4 балла медиана времени выявления рецидива составила 14,7 месяца, при 5 баллах – 23 месяца, при 6 баллах – 23 месяца, при 7 баллах – 13 месяцев, при степени Глисона 8 баллов – 9 месяцев, а при 9 баллах – 7 месяцев. Таким образом, при увеличении степени дифференцировки опухоли по Глисону отмечено повышение скорости развития местного рецидива (p=0,269).

У пациентов с местным рецидивом со стадией T2a медиана времени развития этого состояния составила 14,7 месяца, при стадии T2b – 23,3 месяца, при стадии T2c – 21,9 месяца, при стадии T3a – 37,5 месяца, при стадии T3b – 12,1 месяца. При увеличении стадии опухолевого процесса срок развития местного рецидива был меньше (p=0,073).

Повышение уровня ПСА перед операцией свидетельствует об активности опухолевого процесса. Удаление первичного очага не исключает отдаленных микрометастазов, которые могут развиться в послеоперационном периоде. Стадия опухолевого процесса позволяет с большой долей вероятности говорить о распространенности опухолевого процесса, что показано в отношении выживаемости пациентов после радикальной простатэктомии.

Таким образом, наиболее значимыми факторами возникновения местного рецидива были повышение ПСА в предоперационном периоде и стадия опухолевого процесса.

Сведения об авторах статьи:

Безруков Евгений Алексеевич – д.м.н., профессор, зав. урологическим отделением клиники урологии им. Р.М. Фронштейна ГБОУ ВПО Первый МГМУ им. И.М. Сеченова Минздрава России. Адрес: 119435, г. Москва, ул. Б. Пироговская, 2, стр. 1.

Лачинов Эльчин Лачинович – аспирант кафедры урологии ГБОУ ВПО Первый МГМУ им. И.М. Сеченова Минздрава России. Адрес: 119435, г. Москва, ул. Б. Пироговская, 2, стр. 1.

Мартиросян Гурген Аремнович – аспирант кафедры урологии ГБОУ ВПО Первый МГМУ им. И.М. Сеченова Минздрава России. Адрес: 119435, г. Москва, ул. Б. Пироговская, 2, стр. 1.

ЛИТЕРАТУРА

1. Defining prostate specific antigen progression after radical prostatectomy: what is the most appropriate cut point? / C.L. Amling [et al.]// J. Urol. - 2001. - Vol. 165, N 4.- P. 1146-1151.
2. Evaluation of percentage of free serum prostate specific antigen to improve specificity prostate cancer screening / W.J. Catalona [et al] // JAMA. - 1995. - Vol. 274 (Suppl. 5). -P. 1214-1220.
3. Cronin A.M. Definition of biochemical recurrence after radical prostatectomy does not substantially impact prognostic factor estimates / Cronin A.M., Godoy G., Vickers A.J. //J. Urol. - 2010. - Vol. 183, N 3. - P. 984-989.
4. PSA progression following radical prostatectomy and radiation therapy: new standards in the new Millennium / B. Djavan [et al] // Eur Urol. - 2003 Jan. – Vol. 43(1). – P. 12-27.
5. Predicting recurrence after radical prostatectomy for patients with high risk prostate cancer / G.D. Grossfeld [et al] //J. Urol. - 2003. - Vol. 169, N l. - P. 157-163.
6. John S. Using PSA kinetics to stratify risk of prostate cancer progression / John S., Lam, MD, Arie S. Belldegrun, MD. // Urology Times.Originally published: September 1, 2005.
7. Prognostic significance of positive surgical margins in patients with extraprostatic carcinoma after radical prostatectomy / S.J. Kausik [et al] // Cancer. - 2002. - Vol. 95, N 6. - P. 1.
8. Is anastomotic biopsy necessary before radiotherapy after radical prostatectomy? /T.M. Koppie [et al] //J. Urol.- 2001.-Vol.166, N1. – P. 111-115.
9. The value of serum prostate specific antigen determinations before and after radical prostatectomy / P.H Lange [et al] // J. Urol. - 1989. - Vol. 141, N 4. - P. 873-879.
10. The incidence of prostate cancer progression with undetectable serum prostate specific antigen in a series of 394 radical prostatectomies/ MG. Oefelein [et al] // J Urol - 1995 Dec. – Vol. 154(6). – P. 2128-31.
11. Rouviere O. Imaging of prostate cancer local recurrences: why and how? / O. Rouviere, T. Vitry, D. Lyonnet // Eur. Radiol. - 2010. - Vol. 20, N 5. - P. 1254-1266.
12. Prognostic consequences of the location of positive surgical margins in organ-confined prostate cancer / L Salomon [et al] // Urol. Int. 2003.
13. Prognostic significance of tumor volume after radical prostatectomy: A multivariate analysis of pathological prognostic factors/L Salomon [et al].
14. Vollmer RT., Egawa S. Kuwao S. Baba S. The dynamics of prostate specific antigen during watchful waiting of prostate carcinoma: a study of 94 Japanese men. 2002 г.

УДК 616-006.66
© Г.А. Мартиросян, Е.А. Безруков, Л.М. Рапопорт,
В.С. Саенко, Э.Л. Лачинов, А.В. Проскура, 2015

Г.А. Мартиросян, Е.А. Безруков, Л.М. Рапопорт,
В.С. Саенко, Э.Л. Лачинов, А.В. Проскура

РАДИКАЛЬНАЯ ПРОМЕЖНОСТНАЯ ПРОСТАТЭКТОМИЯ – МЕТОД ВЫБОРА В ЛЕЧЕНИИ РАКА ПРЕДСТАТЕЛЬНОЙ ЖЕЛЕЗЫ НИЗКОГО ОНКОЛОГИЧЕСКОГО РИСКА

ГБОУ ВПО «Первый Московский государственный медицинский университет им. И.М. Сеченова» Минздрава России, г. Москва

При проведении малоинвазивного оперативного пособия должны соблюдаться следующие параметры: небольшой разрез, сохранение мышц и кровеносных сосудов, пониженный болевой синдром в послеоперационном периоде и хороший

косметический эффект – все эти параметры соблюдаются при проведении промежностной прстатэктомии (ПрПЭ). В статье представлена оценка ранних послеоперационных результатов, полученных при выполнении ПрПЭ.

Ключевые слова: промежностная простатэктомия, локализованный рак простаты, малоинвазивная хирургия рака простаты.

G.A. Martirosyan, E.A. Bezrukov, L.M. Rapoport,
V.S. Saenko, E.L. Lachinov, A.V. Proskura

RADICAL PERINEAL PROSTATECTOMY AS A TREATMENT OF LOW-RISK PROSTATE CANCER

When performing minimally invasive surgery, the following parameters should be kept: a small incision, preserving the muscles and blood vessels, decreased pain syndrome in the postoperative period and an appropriate cosmetic effect. All these parameters take place during perineal prostatectomy (RPP). The article evaluates early postoperative results after performing RPP.

Key words: perineal prostatectomy, localized prostate cancer, minimally invasive surgery of prostate cancer.

Рак предстательной железы занимает второе место в структуре заболеваемости злокачественными новообразованиями после онкозаболеваний кожи [1,2]. Благодаря раннему скринингу и внедрению современных методов диагностики количество случаев локализованного рака предстательной железы (РПЖ) увеличилось [3]. Радикальная простатэктомия (РПЭ) – старейший и наиболее эффективный метод лечения локализованного РПЖ [4]. На сегодняшний день хирургия РПЖ представлена большим разнообразием различных операций. Все методики РПЭ можно разделить на 2 группы: операции, выполнимые через переднюю брюшную стенку (позадилонная, лапароскопическая и роботассистированная простатэктомия), и операции, проводимые через промежностный доступ (ПрПЭ). По данным ряда авторов, различие между методиками заключается только в виде доступа к предстательной железе. Результаты и процент осложнений принципиально не отличаются [5]. Критериями отбора пациентов для ПрПЭ являются: низкий онкологический риск, ожидаемая продолжительность жизни более 10 лет и объем простаты менее 60 см^3 [6]. Следует отметить, что ПрПЭ выполняется в небольшом количестве лечебных заведений и не является популярной среди хирургов, хотя в настоящее время методика ПрПЭ переживает период возрождения ввиду своей малотравматичности, экономической выгоды и возможности снижения количества осложнений [5-9].

Цель исследования – оценка ранних послеоперационных результатов, полученных при выполнении ПрПЭ.

Материал и методы

За период с 2013 по 2014 гг. в клинике урологии им. Р.М. Фронштейна Первого МГМУ им. И.М. Сеченова было выполнено 45 ПрПЭ. Средний возраст пациентов составил 62 (53-73) года; первичный уровень ПСА в среднем составил 6,9 (4,2-9,8) нг/мл; средний объем простаты – 31 (21-56) см^3; у всех больных индекс Глисона не превышал 6 баллов; дооперационная стадия РПЖ cT1 была у 31 (69%) пациента, cT2 – у 14 (31%) пациентов. Операция проводилась надсфинктерным доступом по H. Young в модификации Belt.

Основные этапы операции:

1. Пациент укладывается в позицию для литотомии. Используются специальные фиксирующие устройства для ротации ног кнаружи. Под крестец подкладывается валик таким образом, чтобы после установки стола в положение Тренделенбурга промежность оказалась параллельно полу. Рекомендуется также использовать плечевые подпоры (рис. 1).

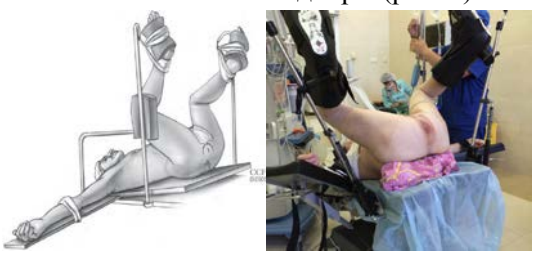

Рис. 1. Положение больного на операционном столе

2. U-образный кожный разрез проводится на расстоянии 1,5-2 см от ануса, отступя медиальнее на 1 см от бугристостей седалищных костей.

Рис. 2. U-образный кожный разрез

3. После рассечения кожи, подкожно-жировой клетчатки и поверхностной фасции производится выделение и рассечение сухожильного центра промежности (рис. 3).

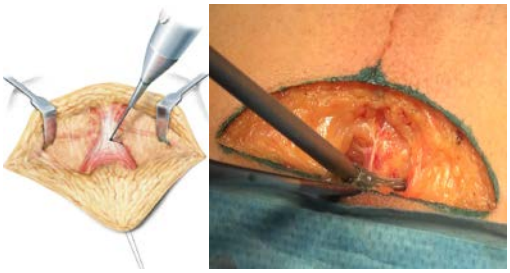

Рис. 3. Выделение и рассечение сухожильного центра промежности

Мобилизация простаты от мышц, поднимающих задний проход, производится ту-

пым и острым путем. В клинике урологии Первого МГМУ им. И.М. Сеченова применяются современные методы для диссекции и коагуляции тканей с использованием гармонического ультразвукового скальпеля-диссектора, позволяющего производить диссекцию тканей даже в малодоступных участках раны с наименьшей травматизацией окружающих тканей (рис. 4).

Рис. 4. Мобилизация простаты от мышц, поднимающих задний проход

4. Производится выделение и пересечение задней поверхности дистальной части уретры под непосредственным визуальным контролем (рис. 5).

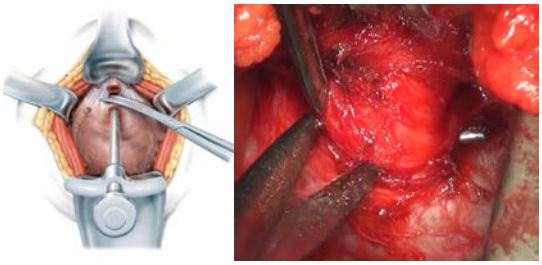

Рис. 5. Выделение и пересечение задней поверхности дистальной части уретры

В дальнейшем на дистальную часть уретры накладывается 6 провизорных лигатур монофиломентной нитью Монокрил 3-0. Лигатуры накладываются на 1, 3, 5, 7, 9, 11 часах условного циферблата. Затем пересекается передняя поверхность уретры (рис. 6).

Рис. 6. Наложение провизорных лигатур под визуальным контролем

Следующим этапом производится мобилизация предстательной железы в области верхушки, передней и ее боковых поверхностей вплоть до шейки мочевого пузыря. Острым путем пересекается вначале передняя, а затем и задняя полуокружность шейки мочевого пузыря (рис. 7).

После этого тупым и острым путем происходит мобилизация семенных пузырьков и семявыносящих протоков от стенки прямой кишки. Это возможно благодаря расширению пространства между фасциями Denonvilliers и прямой кишки. Семявыносящие протоки пересекаются, семенные пузырьки мобилизуются без нарушения целостности. Простата удаляется (рис.8).

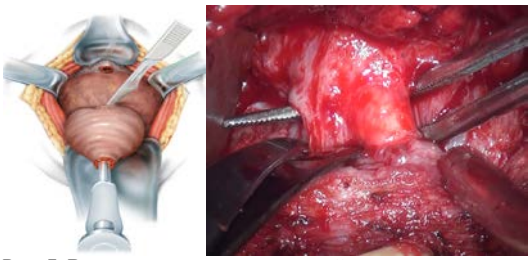

Рис. 7. Выделение и пересечение шейки мочевого пузыря

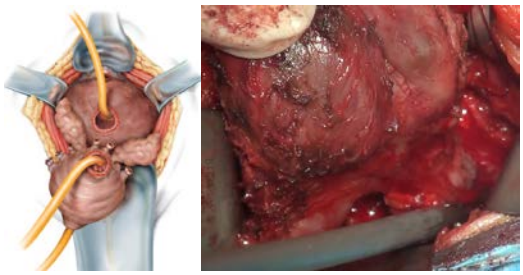

Рис. 8. Мобилизация семенных пузырьков и семявыносящих протоков

5. Если после удаления органа диаметр шейки мочевого пузыря больше 8-10 мм, производится пластика шейки мочевого пузыря по типу теннисной ракетки (рис. 9).

Рис. 9. Пластика шейки мочевого пузыря по типу теннисной ракетки

Мочевой пузырь дренируется уретральным катетером. Баллон уретрального катетера раздувается. Дистальная уретра анастомозируется с шейкой мочевого пузыря (рис. 10).

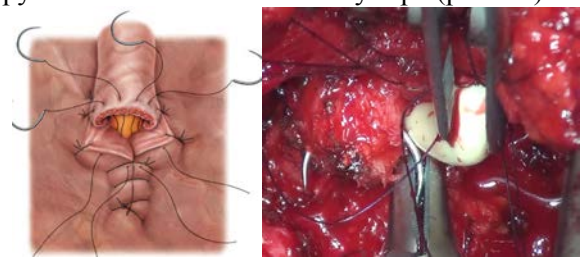

Рис. 10. Формирование анастомоза

Проверяется герметичность анастомоза путем введения 150 мл физиологического раствора. Осуществляется окончательный гемостаз. Рана дренируется хлорвиниловой трубкой и послойно ушивается, в послеопераци-

онном периоде проводится активная аспирация раневого отделяемого (рис. 11).

Рис. 11. Послойное ушивание раны

Результаты и обсуждение

Длительность операции составила в среднем 126±20 минут, средний объем кровопотери 150 (50-450) мл, гемотрансфузия не проводилась, сроки пребывания в ОРИТ до 1 суток. По данным морфологического исследования зарегистрированы: стадия pT2 у 41 (91%) больного, pT3a – у 3 (7%), pT3b – у 1 (2%). Дифференцировка по Глисону 5-6 баллов диагностирована у 37 (82%) пациентов, 7 баллов – у 8 (18%). Активация больных проводилась в 1-е сутки, удаление страховых дренажей – на 2-е – 3-и сутки, удаление уретрального катетера – на 6-8 сутки. Длительность пребывания в стационаре 5-8 дней. В одном случае было отмечено интраоперационное повреждение стенки прямой кишки, интраоперационного кровотечения не наблюдалось. В раннем послеоперационном периоде наблюдались такие осложнения, как острая задержка мочеиспускания – у 3 пациентов потребовавшая однократной катетеризации уретральным катетером и несостоятельность краев послеоперационной раны у 3 пациентов (рана зажила вторичным натяжением). Выполнение РППЭ позволяет хорошо визуализировать верхушку простаты и способствует более точному формированию пузырно-уретрального анастомоза под визуальным контролем, за счет чего снижается риск послеоперационного недержания мочи. Полное удержание мочи отмечено у 37 пациентов, инконтиненция I степени наблюдалась у 7 пациентов, инконтиненция II степени у 1 пациента, тотального недержания мочи отмечено не было. Нервосберегающая техника была применена у 12 (27%) пациентов.

Выводы

ПрПЭ имеет ряд преимуществ перед остальными методиками, прежде всего это низкий уровень осложнений и кровопотери; возможность производить хорошую диссекцию уретры и формировать везикоуретральный анастомоз под визуальным контролем; короткий период госпитализации; ранняя активация больного. Данный доступ является малоинвазивным и анатомически выгодным, и должен выполняться высококвалифицированным и компетентным хирургом, хорошо знающим анатомию малого таза.

Сведения об авторах статьи:

Мартиросян Гурген Аремнович – аспирант кафедры урологии ГБОУ ВПО Первый МГМУ им. И.М. Сеченова Минздрава России. Адрес: 119435, г. Москва, ул. Б. Пироговская, 2, стр. 1.

Безруков Евгений Алексеевич – д.м.н., профессор, зав. урологическим отделением клиники урологии им. Р.М. Фронштейна ГБОУ ВПО Первый МГМУ им. И.М. Сеченова Минздрава России. Адрес: 119435, г. Москва, ул. Б. Пироговская, 2, стр. 1.

Рапопорт Леонид Михайлович – д.м.н., профессор, зам. директора клиники урологии им. Р.М. Фронштейна ГБОУ ВПО Первый МГМУ им. И.М. Сеченова Минздрава России. Адрес: 119435, г. Москва, ул. Б. Пироговская, 2, стр. 1.

Саенко Владимир Степанович – д.м.н., доцент кафедры урологии ГБОУ ВПО Первый МГМУ им. И.М. Сеченова Минздрава России. Адрес: 119435, г. Москва, ул. Б. Пироговская, 2, стр. 1.

Лачинов Эльчин Лачинович – аспирант кафедры урологии ГБОУ ВПО Первый МГМУ им И.М. Сеченова Минздрава России. Адрес: 119435, г. Москва, ул. Б. Пироговская, 2, стр. 1.

Проскура Александра Владимировна – аспирант кафедры урологии ГБОУ ВПО Первый МГМУ им. И.М. Сеченова Минздрава России. Адрес: 119435, г. Москва, ул. Б. Пироговская, 2, стр. 1.

ЛИТЕРАТУРА

1. Hartke, D.M. and Resnick, M.I. Radical perineal prostatectomy. In Wein, A.J., Kavoussi L.R., Novick, A.C., Partin, A.W. and Peters, C.A. (eds), Campbell–Walsh Urology, 9th edition. Philadelphia, PA: Saunders Elsevier, 2007.
2. Natural history of early, localized prostate cancer / JE Johansson [et al] // JAMA. – 2004. – Vol. 291 (22). – P. 2713-2719.
3. Harris, M.J. The anatomic radical perineal prostatectomy: an outcomes-based evolution // Eur Urol. – 2007. – Vol. 52. – P. 81-88.
4. Radical prostatectomy: technical aspects and management of complications / G. Bartsch [et al.] // Eur Urol. – 2001. – Vol. 39(5).
5. Resnick MI: Radical perineal prostatectomy // BJU Int. – 2003. – Vol. 92 (6). – P. 522-523.
6. Nargund VH. Radical prostatectomy-too soon to abandon the perineal approach? / VH Nargund, F Zaman: // Nat Rev Urol. – 2011. – Vol. 8 (4). – P. 179-180.
7. Harris MJ: Radical perineal prostatectomy: cost efficient, outcome effective, minimally invasive prostate cancer management // Eur Urol. – 2003. – Vol. 44 (3). – P. 303-308.
8. Weldon VE. Potency-sparing radical perineal prostatectomy: anatomy, surgical technique and initial results / VE Weldon, FR Tavel // J Urol. – 1988. – Vool. 140. – P. 559-562.
9. Keller H. Radical perineal prostatectomy and simultaneous extended pelvic lymph node dissection via the same incision / H Keller, J Lehmann, J Beier // Eur Urol. – 2007. – Vol. 52 (2). – P. 384-388.

НОВЫЕ ТЕХНОЛОГИИ В УРОЛОГИИ

УДК 577.21:599.9
© Л.З. Ахмадишина, Г.Ф. Корытина, О.В. Кочетова, М.М. Шаймухаметова,
С.М. Измайлова, А.А. Измайлов, Т.В. Викторова, И.Р. Кабиров, 2015

Л.З. Ахмадишина[1], Г.Ф. Корытина[1], О.В. Кочетова[1], М.М. Шаймухаметова[2],
С.М. Измайлова[3], А.А. Измайлов[3], Т.В. Викторова[1,3], И.Р. Кабиров[3]

ПОИСК АССОЦИАЦИИ ПОЛИМОРФНЫХ ЛОКУСОВ VEGF, VCAM1, PECAM1, ICAM1 С РИСКОМ РАЗВИТИЯ РАКА МОЧЕВОГО ПУЗЫРЯ

[1]ФГБУН «Институт биохимии и генетики» Уфимского научного центра РАН, г. Уфа
[2]ФГБОУ ВПО «Башкирский государственный университет», г. Уфа
[3]ГБОУ ВПО «Башкирский государственный медицинский университет» Минздрава России, г. Уфа

Показана значимость полиморфных локусов генов VEGF, VCAM1 как маркеров риска развития неинвазивной формы рака мочевого пузыря. Локус rs5498 гена ICAM1 ассоциирован с риском развития как инвазивной, так и неивазивной формы опухоли мочевого пузыря вне зависимости от статуса курения.
Ключевые слова: рак мочевого пузыря, полиморфный локус гена, ассоциация.

L.Z. Akhmadishina, G. F. Korytina, O.V. Kochetova, M.M. Shaymukhametova,
S.M. Izmailova, A.A. Izmailov, T.V. Viktorova, I.R. Kabirov

SEARCH OF THE VEGF, VCAM1, PECAM1, ICAM1 GENE POLYMORPHISMS ASSOCIATION WITH BLADDER CANCER RISK

The research shows the significance of VEGF, VCAM1 gene polymorphisms as risk marker of non-invasive bladder cancer. Rs5498 ICAM1 gene polymorphism is associated with the risk of both invasive and non-invasive bladder cancer irrespective of smoking status.
Key words: bladder cancer, gene polymorphism, association.

Значительную роль в патогенезе злокачественных новообразований, в том числе и рака мочевого пузыря, играют специфические факторы роста клеток. Фактор роста эндотелия сосудов VEGF вовлечен в процесс новообразования сосудов в растущей опухоли.

VEGF секретируется опухолевыми клетками, стимулирует экспрессию молекул межклеточной адгезии 1 типа (ICAM1), молекул адгезии клеток сосудистого эндотелия 1 типа (VCAM-1) и молекул адгезии тромбоцитов (PECAM-1) в эндотелиальных клетках. ICAM1-опосредованная адгезия лейкоцитов к эндотелию является ключевым этапом в раннем ангиогенезе и имеет важное значение в развитии эндотелиальной клеточной полярности, таким образом опосредуя миграцию эндотелиальных клеток VCAM-1, которые, как полагают, выполняют аналогичную роль, что и ICAM-1, в то время как PECAM-1 регулирует и адгезию эндотелия, и миграцию, опосредованную межклеточными взаимодействиями [1].

VEGF-C и VEGF-D стимулируют пролиферацию, миграцию и выживаемость эндотелиальных клеток *in vitro*. Было установлено, что VEGF индуцирует лимфоангиогенез и усиливает процесс метастазирования у трансгенных мышей и других модельных объектов *in vivo* [2]. Его высокая экспрессия характеризует интенсивность роста и большой метастатический потенциал опухоли.

Клеточная пролиферация, миграция и дифференциация являются важными в процессе развития организма. Координация всех этих процессов приводит к образованию сложных структур, таких как ткани и органы. Эти клеточные процессы происходят при тесном взаимодействии клеток друг с другом и микроокружением. Молекулы клеточной адгезии имеют большое значение в процессе развития и поддержания целостности архитектуры тканей у взрослых. В нормальной ткани экспрессия молекулы клеточной адгезии жестко регулируется. Однако дисбаланс молекул клеточной адгезии нарушает нормальные межклеточные взаимодействия и содействует формированию опухоли и метастазированию.

Поэтому целью нашего исследования было провести анализ ассоциации полиморфных локусов −2549 I/D гена *VEGF*, интронного *rs 3917010* гена VCAM1, *rs71647806 (Leu125Val)* гена *PECAM1*, *rs71647806 (Leu125Val)* гена *ICAM1* с риском развития инвазивного и неинвазивного рака мочевого пузыря.

Материал и методы

Материалом для молекулярно-генетического анализа послужили образцы ДНК, выделенные из лимфоцитов периферической венозной крови стандартным фенольно-

хлороформным методом. Группу исследования составили 228 больных раком мочевого пузыря. Средний возраст больных 60,93±11,32 года. Индекс курения для курильщиков составил 29,37±14,61 пачек/лет. Все больные находились на стационарном лечении в урологических отделениях клинических больниц г. Уфы: Республиканской клинической больнице им. Куватова, Республиканского онкологического диспансера и клиники БГМУ – и были прооперированы в период с 2005 по 2014 годы. В соответствие с Международной классификацией Европейской ассоциации урологов [3] обследованные больные РМП были разделены на две группы в зависимости от клинических форм заболевания: мышечно-инвазивная и мышечно-неинвазивная.

Контрольную группу составили 286 человек, жители Республики Башкортостан, отобранные по возрасту, полу и этнической принадлежности, без хронических заболеваний мочеполовой системы в анамнезе. Средний возраст 56,12±8,57 года. Индекс курения для курильщиков составил 20,79±15,11 пачек/лет.

Анализ полиморфных вариантов генов проводили методом ПЦР-ПДРФ и аллельспецифичной ПЦР. Условия проведения ПЦР и последовательность праймеров представлены в табл. 1.

Таблица 1

Тип полиморфизма, последовательности праймеров и номенклатура аллелей анализируемых ДНК-локусов

Ген полиморфизм (локализация)	Праймеры 5’-3’ (эндонуклеаза рестрикции)	Аллели (размер фрагментов, п.о.)
VEGF –2549(18)I/D 5’ конец	GTGCTGAGGATGGGGCTGAC CAAAGTTGGGGCTCTGA	*I (196) *D (178)
PECAM1 Rs668 Leu125Val	CACAGCTGTTATTCACGCCA GATGTCAGCACCACCTCTCA (PvuII)	273_5 Leu 195_78_5 Val
VCAM1 rs3917010	A-ATCCTGTCAGTTCTACCTCAAAC C-ATCCTGTCAGTTCTACCTCAAAC Gen-CAGGAGCCCAAGTGAGAGATG R-TTACACCCCTGGGTCCTCTT	200 BK 98 Аллель
ICAM1 469K/E rs5498 (экзон 6)	TGCCCGAGCTCAAGTGTC GCCTGCAGTGCCCATTAT (Bsh1236I)	*K (301) *E (127, 174)

Результаты амплификации оценивали при помощи вертикального электрофореза в 6–8% полиакриламидном геле (исходное соотношение акриламида и метиленбисакриламида – 29:1) при напряжении 200-300 В (10 В/см). В качестве буфера использовали трис-боратный буфер (TBE). По окончании электрофореза гель окрашивали раствором бромистого этидия (0,1 мкг/мл) в течение 15 мин и фотографировали в проходящем ультрафиолетовом свете. Для идентификации аллелей использовали маркер молекулярного веса с шагом 100 п.н. “100 bp DNA ladder” (“Сибэнзим”).

Математическую обработку результатов исследования проводили с использованием пакетов статистических программ, SNPstats [4]. Вычисляли средние величины количественных показателей и их стандартные ошибки (M ± m). При сравнении частот качественных признаков использовали критерий $\chi 2$. Анализ ассоциации проводили с использованием расчета показателя отношения шансов (OR). При всех использованных методах анализа статистически значимыми считали различия при $p<0,05$. Для выявления ассоциации полиморфных локусов в различных моделях (аддитивной, доминантной, рецессивной, сверхдоминирования) использовали метод логистической регрессии. Гипотезу о значимости независимых факторов проверяли на основе коэффициента t-статистики и уровня значимости (p_{value}) для коэффициента t. Экспоненту отдельного коэффициента регрессии (β) интерпретировали как OR для логистической модели с расчетом 95% доверительного интервала (95%CI). Лучшую модель выбирали с использованием информационного критерия Акайке (AIC). Взаимодействие генетических локусов и фактора курения оценивали при помощи регрессионного анализа в программе SNPStats [4].

Результаты и обсуждение

Проведен анализ распределения частот полиморфных локусов предварительно отобранных генов фактора роста эндотелия сосудов *VEGF* (−2549 I/D), молекулы адгезии клеток сосудистого эндотелия 1 типа VCAM1 *(rs 3917010*, интрон), молекулы адгезии тромбоцитов *PECAM1 (rs71647806, Leu125Val)*, молекулы межклеточной адгезии 1 типа *ICAM1 (*rs5498, *K469E)* в группах больных раком мочевого пузыря с инвазивной (127 человек) и неинвазивной формами (101 человек) заболевания, а также в контрольной выборке практически здоровых индивидов (286 человек).

В нашем исследовании ассоциации с риском развития рака мочевого пузыря по локусу −2549 I/D гена *VEGF* получено не было. Однако при отдельном анализе неинвазивной

формы заболевания было показано, что генотип II встречался чаще в выборке больных раком мочевого пузыря (29%), чем в группе здоровых индивидов (19,3%), p=0,05, OR=1,71, 95%CI (1,00-2,92). Анализ выборок курящих и некурящих статистически значимых различий не выявил.

Имеются данные об ассоциации функционально значимых полиморфных локусов гена *VEGF* с некоторыми видами опухолей. Исследованный нами полиморфный локус −2549 I/D находится в тесном сцеплении с локусом −2578 C/A [5]. Так, носители аллеля A по локусу −2578 C/A имеют инсерцию в 18 п.н., тогда как носители аллеля C-делецию. Показана ассоциация этого локуса с риском развития рака молочной железы [6-7], опухоли щитовидной железы и метастазами в региональные лимфоузлы у мужчин [8]. Cooper *et al.* (1999) в функциональных исследованиях *in vitro* показали, что присутствие делеции в промоторном регионе −2549 усиливает экспрессию гена *VEGF [9]*. Yang *et al.* (2003) показали, что конструкция, содержащая делецию в 18 п.н. имеет транскрипционную активность выше в 1,95 раза, по сравнению с той, которая содержит инсерцию [10].

VCAM-1 (молекула адгезии клеток сосудистого эндотелия 1 типа) очень тесно коррелирует с плотностью микрососудов в опухоли, способствует ее раннему рецидивированию и прогрессивному росту [11]. Эндотелиальный VCAM1, подобно ICAM1, связываясь с интегрином альфа-4 бета-1 на поверхности циркулирующих опухолевых клеток, обеспечивает их прочную адгезию к эндотелиальной выстилке сосуда, способствуя последующей инвазии [12]. В 2009 году Dong et al показали, что гаплотип из 14 локусов гена *VCAM1,* одним из которых является rs3917010, ассоциирован с риском развития рака почки (OR=1,25, 95% CI (1,01–1,54)) [13]. Andrew et al (2014) на выборке американцев, проживающих на территории Нью-Хемпшира, показали ассоциацию вариантного аллеля локуса rs3176879 гена *VCAM1* у больных раком мочевого пузыря с укороченным временем рецидивирования опухоли при иммунотерапевтическом лечении ($P_{interaction}$ < 0.001, FDR 0,06) [14]. Сравнение наших выборок больных раком мочевого пузыря и здоровых индивидов показало отсутствие различий в распределении частот генотипов (χ^2=4,66, p=0,10) и аллелей (χ^2=0,02, p=0,88). Однако при анализе выборки больных с неивазивной формой рака мочевого пузыря была показана ассоциация с риском развития опухоли в модели сверхдоминирования (OR=1,72, 95% CI (1,02-2,88), p=0,04). Сравнительный анализ внутри выборок курящих и некурящих достоверных различий не показал.

PECAM1 – молекула адгезии тромбоцитов 1 типа – определялась в клеточных линиях солидных опухолей человека, мыши и крысы. Ген *PECAM1* расположен на участке 17q23.3, содержит 16 экзонов, 1-8 экзоны кодируют экстрацеллюлярный домен, который ответственен за связывание PECAM1 с другими молекулами и миграцию клеток. Полиморфизм 373 C>G приводит к замене аминокислоты Leu на Val в положении 125. Имеются данные о том, что PECAM-1 (CD31), наряду с другими представителями молекул клеточной адгезии, ассоциирует с метастатической прогрессией при меланоме, глиоме, опухоли молочной железы, яичников, простаты и др. [15]. Однако в нашем исследовании статистически значимых ассоциаций ни с риском развития заболевания, ни с тяжестью течения показано не было.

ICAM1 – молекула межклеточной адгезии 1 типа – экспрессируется в эндотелиальных клетках и клетках иммунной системы. Продукция белка ICAM-1 ('CD54') стимулируется цитокинами. Анализ локуса rs5498 гена *ICAM1* выявил ассоциацию с риском развития рака мочевого пузыря в доминантной модели (OR=2,63, 95% CI (1,79-3,88), p<0,0001). Причем полученная ассоциация сохранялась как при анализе неинвазивной формы (OR=2,91, 95% CI (1,72-4,95), p<0.0001 в доминантной модели), так и при анализе инвазивной формы опухоли (OR=1,90, 95% CI (1,35-2,66), p=0,0002 в аддитивной модели). Полученные нами данные согласуются с результатами других исследований. Так, подобная ассоциация в доминантной модели была показана с риском развития рака ротовой полости у курильщиков (OR=1,341, 95% CI (1,060–1,697)) [16]. Cai et al (2014) установили, что минорный аллель G локуса rs5498 ассоциирован с высокой степенью злокачественности рака яичников (OR=2,650) [17].

Заключение

Таким образом, показана роль полиморфных локусов rs3917010 гена *VCAM1* и rs 34357231 гена *VEGF* в развитии мышечно-неинвазивного рака мочевого пузыря. Тогда как локус rs5498 гена *ICAM1* ассоциировал и с инвазивной, и с неинвазивной формами рака мочевого пузыря.

Сведения об авторах статьи:

Ахмадишина Лейсан Зинуровна – к.б.н., н.с. лаборатории физиологической генетики ФГБУН Институт биохимии и генетики УНЦ РАН. Адрес: 450054, г. Уфа, Пр. Октября, 71. Тел./факс: 8(347)235-60-88. E-mail: l.akhmadishina@gmail.com.

Корытина Гульназ Фаритовна – д.б.н., доцент, старший научный сотрудник лаборатории физиологической генетики ФГБУН Институт биохимии и генетики УНЦ РАН. Адрес: 450054, г. Уфа, Пр. Октября, 71. E-mail: guly_kory@mail.ru.
Кочетова Ольга Владимировна – к.б.н., научный сотрудник лаборатории физиологической генетики ФГБУН Институт биохимии и генетики УНЦ РАН. Адрес: 450054, г. Уфа, Пр. Октября, 71. E-mail: ecolab_203@mail.ru.
Шаймухаметова Мунира Мунировна – магистрант второго года обучения биологического факультета ФГБОУ ВПО БГУ. Адрес: 450074, г. Уфа, ул. Заки Валиди, 32. Тел. 8(347) 273-67-08. E-mail: ecolab_203@mail.ru.
Измайлова Светлана Михайловна – к.б.н., доцент кафедры биологии ГБОУ ВПО БГМУ Минздрава России, 450000, г. Уфа, ул. Ленина, 3. Тел./факс: (347) 272-11-60. E-mail: izmailovas73@mail.ru.
Измайлов Адель Альбертович – д.м.н., доцент кафедры урологии с курсом ИПО ГБОУ ВПО БГМУ Минздрава России. Адрес: 450000, г. Уфа, ул. Ленина, 3. Тел./факс: 8(347) 272-11-60. E-mail: izmailov75@mail.ru.
Викторова Татьяна Викторовна – д.м.н., профессор, ведущий научный сотрудник лаборатории физиологической генетики ФГБУН Институт биохимии и генетики УНЦ РАН, зав. кафедрой биологии ГБОУ ВПО БГМУ Минздрава России. Адрес: 450000, г. Уфа, ул. Ленина, 3. Тел./факс: 8(347) 272-11-60. E-mail: t_vict@mail.ru.
Кабиров Ильдар Раифович – ассистент кафедры урологии с курсом ИПО ГБОУ ВПО БГМУ Минздрава России. Адрес: 450000, г. Уфа, ул. Ленина, 3. Тел./факс: 8(347) 272-11-60. E-mail: ildarkabirov@gmail.ru.

ЛИТЕРАТУРА

1. PECAM-1 regulates proangiogenic properties of endothelial cells through modulation of cell-cell and cell-matrix interactions / S. Park [et al.]// Am J Physiol Cell Physiol. – 2010. – № 299(6). – P. 1468-84.
2. Kleespies A. Clinical significance of VEGF-A, -C and –D expression in esophageal malignancies / A Kleespies, CJ Bruns, KW Jauch.// Onkologie. – 2005. – № 28(5). – P. 281-8.
3. European Association of Urology// Guidelines. -2013 edition.
4. SNPStats: a web tool for the analysis of association studies / X. Solé [et al.] // Bioinformatics. – 2006. – V 22(15). – P. 1928-1929.
5. Yuan Q. Association between promoter polymorphisms of vascular endothelial growth factor gene and sporadic Alzheimer's disease among Northern Chinese Han / Q Yuan, X Zuo, J. Jia // Neurosci Lett. – 2009. – № 457(3) – P. 133-6.
6. Association of polymorphisms of angiogenesis genes with breast cancer / BP. Schneider [et al.] // Breast Cancer Res Treat. – 2008. – № 111(1). – P.157-63.
7. Association of VEGF and VEGFR1 polymorphisms with breast cancer risk in North Indians / Kapahi R. [et al.] //Tumour Biol. – 2015, Jan 22.
8. Vascular endothelial growth factor gene polymorphisms in thyroid cancer / Hsiao PJ. [et al.]// J Endocrinol. – 2007. – № 195(2). – P. 265-70.
9. Increased renal expression of vascular endothelial growth factor (VEGF) and its receptor VEGFR-2 in experimental diabetes / Cooper ME. [et al.] // Diabetes. – 1999. – № 48(11). – P. 2229-39.
10. Polymorphisms of the vascular endothelial growth factor and susceptibility to diabetic microvascular complications in patients with type 1 diabetes mellitus / Yang B. [et al.] // J Diabetes Complications. – 2003. – № 17(1). P. 1-6.
11. Schlesinger M. Vascular cell adhesion molecule-1 (VCAM-1)-An increasing insight into its role in tumorigenicity and metastasis / M Schlesinger, G. Bendas // Int J Cancer. – 2014. – doi: 10.1002/ijc.28927.
12. Honn KV. Adhesion molecules and tumor cell interaction with endothelium and subendothelial matrix / KV Honn, DG. Tang // Cancer Metastasis Rev. – 1992. – № 11(3-4). – P. 353-75.
13. An analysis of growth, differentiation and apoptosis genes with risk of renal cancer / Dong LM. [et al.] // PLoS One. – 2009. – № 4(3):e4895. doi: 10.1371/journal.pone.0004895.
14. Genetic polymorphisms modify bladder cancer recurrence and survival in a USA population-based prognostic study / Andrew AS. [et al.] // BJU Int. –2015. – № 115(2). – P. 238-47.
15. Wai Wong C. The role of immunoglobulin superfamily cell adhesion molecules in cancer metastasis / C Wai Wong, DE Dye, DR Coombe.// Int J Cell Biol. – 2012. – doi: 10.1155/2012/340296.
16. Combined effects of icam-1 single-nucleotide polymorphisms and environmental carcinogens on oral cancer susceptibility and clinicopathologic development / Lin CW. [et al.] // PLoS One. – 2013. – № 8(9): e72940. doi: 10.1371/journal.pone.0072940.
17. Prediction value of intercellular adhesion molecule-1 gene polymorphisms for epithelial ovarian cancer risk, clinical features, and prognosis / Cai G. [et al.] // Gene. – 2014. – № 546(1). – P. 117-23.

УДК 616-089.844
© Т.М. Жарикова, М.А. Газимиев, Е.А. Безруков, А.С. Греченков, 2015

Т.М. Жарикова, М.А. Газимиев, Е.А. Безруков, А.С. Греченков

ТЕХНИЧЕСКИЕ ОСОБЕННОСТИ БУККАЛЬНОЙ МЫШЦЕ- И НЕРВОСБЕРЕГАЮЩЕЙ ПЛАСТИКИ ЛУКОВИЧНОГО ОТДЕЛА УРЕТРЫ

ГБОУ ВПО «Первый Московский государственный медицинский университет им. И.М. Сеченова» Минздрава России, г. Москва

Заместительная пластика при стриктурах проксимальной части луковичного отдела уретры сопровождается пересечением бульбоспонгиозных мышц. Это может являться причиной появления постмикционного дриблинга и секвестрации спермы в послеоперационном периоде, что приводит к снижению качества жизни пациентов [2]. Шестнадцати пациентам была выполнена пластика луковичного отдела уретры с использованием слизистой оболочки ротовой полости с сохранением бульбоспонгиозных мышц и центрального сухожилия промежности. Применение мышце-и нервосберегающей методики может снизить вероятность развития данных осложнений [2]. Контрольное обследование на выраженность сексуальных расстройств и нарушений мочеиспускания проводилась на 4-, 8- и 12-й месяцы после операции с помощью опросника и исследования мышц тазового дна. Средний срок наблюдения составил 19,3 месяца (от 2 до 37 месяцев). Ни у одного пациента не было выявлено рецидива стриктуры или задержки жидкости в луковичном отделе уретры при микционной цистоуретрографии. В данной работе мы попытались оценить технические аспекты выполнения заместительной мышце- и нервосберегающей уретропластики при стриктурах луковичного отдела уретры.

Ключевые слова: заместительная пластика, луковичный отдел уретры, постмикционный дриблинг, секвестрация спермы.

T.M. Zharikova, M.A. Gazimiev, E.A. Bezrukov, A.S. Grechenkov

TECHNICAL ASPECTS OF MUSCLE-NERVE-SPARING BUCCAL BULBAR URETHROPLASTY

Substitution urethroplasty for the strictures of the proximal part of the bulbar urethra includes dissection of the bulbospongiosum muscles. It can be the cause of postvoid dribbling and semen sequestration in the postoperative period, leading to the decrease of the quality of life. [2] Sixteen patients underwent bulbar urethroplasty using oral mucosa preserving bulbospongiosum muscles and central tendon of the perineum. Performance of the muscle-nerve-sparing technique can reduce the probability of developing these complications. [2] Follow-up examination to estimate the severity of sexual dysfunction and urinary disorders were made after 4, 8 and 12 months after surgery with the help of questionnaire and examination of the pelvic floor muscles. Mean follow-up was 19.3 months (range 2 to 37 months). None of the patients showed recurrence of the stricture or fluid retention in the bulbous urethra during voiding cystourethrography. In this study, we tried to evaluate the technical aspects of the performance of the substitution urethroplasty for bulbar urethral strictures.

Key words: substitution urethroplasty, bulbar urethra, postvoid dribbling, semen sequestration.

Частым осложнением пластических операций на передней уретре по поводу ее стриктуры является скопление мочи в луковичном отделе уретры, которое ведет к постмикционному дриблингу. Скопление жидкости в данном участке в послеоперационном периоде может быть выявлено при выполнении микционной цистоуретрографии, в то время как при выполнении ретроградной уретрографии задержка жидкости в уретре может быть не видна [1]. В 2008 году G. Barbagli была предложена мышце- и нервосберегающая техника при стриктурах луковичного отдела уретры [2]. Постмикционный дриблинг и секвестрация спермы являются послеоперационным осложнением для любого вида пластик луковичного отдела уретры [3].

Хирургическая техника при доступе к проксимально расположенным стриктурам луковичного отдела уретры включает в себя рассечение бульбоспонгиозных мышц и пересечение центрального сухожилия промежности. G.Barbagli и др. выдвинули гипотезу, что у некоторых пациентов постмикционный дриблинг и задержка выделения спермы по уретре могут быть вызваны нарушениями иннервации бульбоспонгиозных (бульбокавернозных) мышц, а также травматизацией промежностных нервов при пересечении центрального сухожилия промежности при выделении луковичного отдела уретры [1,3].

В данной работе мы приводим результаты собственного опыта пластики луковичного отдела уретры с использованием слизистой щеки с сохранением бульбоспонгиозных мышц, центрального сухожилия промежности и промежностных нервов с целью уменьшения риска возникновения постмикционного дриблинга и секвестрации спермы при эякуляции, что тем самым улучшит качество жизни пациентов после заместительной пластики луковичного отдела уретры.

Материал и методы

Шестнадцати пациентам была выполнена пластика луковичного отдела уретры с использованием слизистой оболочки ротовой полости с сохранением бульбоспонгиозных мышц и центрального сухожилия промежности. Предоперационное обследование включало в себя сбор данных анамнеза, осмотр, посев мочи, измерение остаточной мочи, урофлоуметрию, УЗ-уретроскопию, ретроградную и микционную цистоуретрографии и исследование мышц тазового дна. Пациенты со склеротическим облитерирующим баланитом были исключены из исследования.

Хирургическая техника

Шестнадцати пациентам была выполнена заместительная уретропластика с использованием слизистой щеки, из них шести пациентам была применена дорсальная onlay-фиксация трансплантата (техника Barbagli), четырем пациентам была применена вентральная onlay-фиксация трансплантата, трем пациентам была применена техника Asopa и трем техника Palminteri.

При выполнении заместительной уретропластики дорсальная фиксация трансплантата применялась при стриктурах дистальной части луковичного отдела, в то время как вентральная фиксация трансплантата была выбрана для стриктур проксимальной части луковичного отдела уретры. При выполнении техники Asopa и Palminteri использовался доступ как и при вентральной onlay-уретропластике.

Все операции выполнялись в обычном литотомическом положении больного. Голени пациента фиксировались специальными креплениями Аллена. Правильное положение ног в данных креплениях позволяет избегать давления на мышцы голени, а уверенность в отсутствии ротации креплений кнутри позволяет избежать травматизации нервов. Забор слизистой щеки проводился по стандартной технике [4]. Доступ к луковичной части уретры выполнялся через срединный промежностный разрез.

При выполнении вентральной уретропластики бульбоспонгиозные мышцы выделяются и отсепаровываются от спонгиозного тела луковичной части уретры с использова-

нием деликатных гладких ножниц, с сохранением латеральных краев крепления мышц и сохранением центрального сухожилия промежности. Мышцы стягиваются вниз при помощи двух маленьких ретракторов Фарабефа, и таким образом вентральная поверхность уретры становится полностью доступной. При помощи катетера, введенного в мочеиспускательный канал, определяется дистальный край стриктуры, спонгиозное тело рассекается вдоль срединной линии по вентральной поверхности, и таким образом визуализируется просвет уретры. Зона стриктуры рассекается вдоль всей своей длины, кроме того разрез продлевается еще в проксимальном и дистальном направлениях в пределах здоровых тканей (по 1,5 см). После того как вся зона стриктуры рассечена, измеряется длина и ширина необходимой уретральной площадки. Слизистая щеки обрабатывается под подходящий размер согласно длине и ширине уретральной площадки. Два конца трансплантата прикрепляются к проксимальному и дистальному углам зоны уретротомии, и затем непрерывным швом полиглактина 6-0 (или 5-0) создается герметичный анастомоз между левым краем трансплантата и левым краем уретральной площадки. Устанавливается силиконовый катетер Фолея 16 Ch. Трансплантат покрывает катетер, а затем непрерывным швом 6-0 (5-0) полиглактина завершается герметичный анастомоз между правым краем трансплантата и правым краем слизистой уретральной площадки. После завершения фиксации трансплантата спонгиозное тело ушивается над трансплантатом одиночными узловыми швами 4-0 полиглактина. Производится репозиция бульбоспонгиозных мышц, закрывающая спонгиозное тело. Фасция Колиса, жировая клетчатка промежности и кожа ушиваются одиночными узловыми рассасывающимися швами. Катетер удаляют через 4 недели после предварительно выполненной перикатетерной уретрографии.

При выполнении дорсальной onlay-уретропластики луковичная часть уретры отделяется от кавернозных тел, начиная от дистальной части, где мышцы отсутствуют, сохраняя бульбоспонгиозные мышцы и центральное сухожилие промежности интактными. Уретра поворачивается на 180 градусов, определяется дистальная граница зоны сужения и дорсальная поверхность уретры рассекается по срединной линии и таким образом просвет уретры визуализируется. Затем зона сужения рассекается вдоль всей длины, а также дополнительно в проксимальном и дистальном направлениях в пределах здоровых тканей (по 1,5 см). После того как вся зона стриктуры рассечена, измеряется длина и ширина необходимой уретральной площадки. Слизистая щеки обрабатывается под подходящий размер согласно длине и ширине зоны уретротомии. Луковичная часть уретры смещается к правому краю, и трансплантат слизистой щеки фиксируется к проксимальному и дистальному углам зоны уретротомии, а также осуществляется фиксация буккального графта одиночными узловыми швами полиглактина 5-0 или 6-0 к подлежащей белочной оболочке кавернозных тел. Устанавливается силиконовый катетер Фолея 16 Ch. Луковичная часть уретры с сохраненными бульбоспонгиозными мышцами ротируется в свое обычное положение над трансплантатом. Одиночными узловыми швами полиглактина 4-0 фиксируются края уретры к кавернозным телам над трансплантатом на каждой стороне. В завершение операции трансплантат полностью покрыт уретрой, затем мышцами, чтобы предупредить мочевые затеки [5]. Фасция Колиса, жировая клетчатка промежности и кожа ушиваются одиночными узловыми рассасывающимися швами. Катетер удаляют через 4 недели после предварительно выполненной перикатетерной уретрографии.

Послеоперационное наблюдение и критерии периода наблюдения

В послеоперационном периоде пациент начинает ходить с первого дня после операции и выписывается из клиники на 3-5-й день после операции. Всем пациентам после операции проводится антибактериальная терапия широкого спектра действия, которая продолжается пероральным приемом антибактериальных препаратов до удаления катетера. Через четыре недели после операции выполняется уретрография. При отсутствии затеков мочевой пузырь наполнялся контрастным препаратом, после чего уретральный катетер удалялся и выполнялась микционная цистоуретрография.

Контрольное обследование на выраженность сексуальных расстройств и нарушений мочеиспускания проводилось на 4-, 8- и 12-й месяцы после операции с помощью опросника и исследования мышц тазового дна.

Результаты и обсуждение

Урофлоуметрия и посев мочи повторялись каждые 4 месяца в первый год и ежегодно после первого года наблюдения. При появлении ослабления потока мочи и снижении Qmax менее 14 мл/с выполнялись ретроградная уретрография, УЗ-уретроскопия и при

необходимости уретроскопия. Средний срок наблюдения составил 19,3 месяца (от 2 до 37 месяцев). Ни у одного пациента не было выявлено рецидива стриктуры или задержки жидкости в луковичном отделе уретры при микционной цистоуретрографии.

Для определения распространенности нарушения эякуляции и появления постмикционного дриблинга были использованы опросники и исследование мышц тазового дна.

Особенности спонгиозного тела уретры, бульбоспонгиозных мышц и их функции мало изучены. Бульбоспонгиозные мышцы – это поперечно-полосатые мышцы, расположенные в промежности, окружающие проксимальную часть луковичного отдела уретры. Одной из их функцией является продвижение спермы при эякуляции. В 1962 г. под руководством Kollberg и др. было установлено, что первично эти мышцы отвечают за эякуляцию [6]. Ритмичные сокращения бульбоспонгиозных и других мышц промежности изгоняют сперму из уретры, а также, возможно, играют важную роль в изгнании мочи, предотвращая ее скопление в проксимальной части луковичного отдела уретры после мочеиспускания. Половой нерв состоит из трех основных ветвей: дорсального нерва полового члена, нижнепрямокишечного нерва и промежностных нервов. Дорсальный нерв полового члена является чувствительным нервом, и его роль в сексуальной функции мужчин достаточно четко определена. Промежностный нерв – это одна из трех ветвей полового нерва, который иннервирует тазовое дно и его структуры. Двигательная часть нерва также иннервирует бульбоспонгиозные и исхиокавернозные мышцы, которые сокращаются в ответ на сексуальную стимуляцию. Чувствительная часть промежностного нерва направляется к коже промежности, мошонки и вентральной поверхности полового члена (зона уздечки) [7]. Сокращения бульбоспонгиозных мышц вызываются стимуляцией дорсального нерва полового члена и последующей стимуляцией промежностного нерва [6]. Yang и Bradley проиллюстрировали роль промежностного нерва в сокращении бульбоспонгиозных мышц и предположили, что нарушения эякуляции могут быть связаны с разрывом одного или нескольких рефлекторных проводящих путей бульбоспонгиозных мышц. Эти нарушения могут манифестировать ослаблением потока спермы и уменьшением количества спермы, что связано с неэффективностью сокращения бульбоспонгиозных мышц [8]. Yucel и Baskin представили данные, указывающие на то, что промежностные нервы иннервируют бульбоспонгиозные мышцы и от них отходят ветви, которые проходят через спонгиозное тело, преимущественно в луковичном отделе. Более того, эти авторы показали, что ветви дорсального нерва полового члена в месте соединения кавернозных тел и спонгиозного тела соединяются вместе с промежностными нервами [9]. Согласно нейроанатомии мужской уретры и промежности, описанной Yucel и Baskin, промежностные нервы могут быть легко травмированы при пластике луковичного отдела уретры, выполненной по стандартной методике [9,10]. Более того, иногда мышцы могут быть повреждены крючками ретрактора. Этот вид травмы также затрагивает нервы и ухудшает функцию мышц. При выделении центрального сухожилия промежности промежностные нервы могут быть повреждены в зоне выхода из исхиоректальной ямки или когда бульбоспонгиозные мышцы полностью отделяются вдоль срединной линии. Тонкие ветви промежностных нервов могут быть повреждены в зоне прободения спонгиозного тела. Более того, промежностные нервы могут быть повреждены при неправильном и широком использовании коагуляции.

На микционной цистоуретрограмме меньшая эластичность восстановленного участка не является причиной постмикционного дриблинга и ослабления скорости прохождения спермы по уретре, потому что бульбоспонгиозные мышцы главным образом отвечают за сокращения уретры, а не за саму уретру (как четко показано в некоторых исследованиях, описанных в литературе) [6,7,8,9].

Мы получили хорошие краткосрочные результаты у описанной группы пациентов в нашем предварительном исследовании по реконструкции луковичного отдела уретры при помощи слизистой оболочки ротовой полости с сохранением бульбоспонгиозных мышц, промежностных нервов и центрального сухожилия промежности. В будущем мы оценим возможность использования данной техники при выполнении анастомотической уретропластики.

Дальнейшие сравнительные исследования с участием большой однородной группы пациентов необходимы, чтобы утверждать, что сохранение нервов и мышечных структур, вовлеченных в механизм изгнания мочи и спермы из проксимальной части луковичного отдела уретры, действительно лучше в сравнении со стандартной процедурой.

Пациентам с послеоперационным постмикционным дриблингом, сопутствующим секвестрации спермы или ослаблению потока

спермы, хирурги рекомендуют использовать ручное надавливание на промежность после мочеиспускания и эякуляции. Более того, у молодых пациентов секвестрация спермы или ослабление потока спермы могут вызывать нарушение фертильности. Эти послеоперационные осложнения все еще представляются как побочные результаты любого вида пластики луковичного отдела уретры. Применение сберегающих методик может оказаться эффективным для повышения качества жизни пациентов после оперативного лечения. В будущем все виды уретропластики должны быть более анатомичными и наименее инвазивными, насколько это возможно.

Заключение

Реконструктивная уретральная хирургия требует технического совершенствования. Сохранение промежностных мышц и нервов является небольшим, но значимым этапом в улучшении хирургической техники реконструкции луковичного отдела уретры с использованием минимально инвазивного доступа. Более длительный период наблюдения за большой группой пациентов необходим, чтобы подтвердить наши первичные положительные результаты данной техники, которая сохраняет мышцы и нервы, участвующие в механизме изгнания мочи и спермы из луковичного отдела уретры.

Сведения об авторах статьи:

Жарикова Татьяна Михайловна – аспирант кафедры урологии лечебного факультета ГБОУ ВПО Первый МГМУ им. И.М. Сеченова Минздрава России. Адрес: 119435, г. Москва, ул. Б. Пироговская, 2, стр.1. E-mail: Tanyushaz@mail.ru.

Газимиев Магомед Алхазурович – д.м.н., профессор кафедры урологии лечебного факультета ГБОУ ВПО Первый МГМУ им. И.М. Сеченова Минздрава России. Адрес: 119435, г. Москва, ул. Б. Пироговская, 2, стр.1. E-mail: gazimiev@yandex.ru.

Безруков Евгений Алексеевич – д.м.н., профессор кафедры урологии лечебного факультета ГБОУ ВПО Первый МГМУ им. И.М. Сеченова Минздрава России. Адрес:119435, г. Москва, ул. Б. Пироговская, 2, стр.1. E-mail: eabezrukov@rambler.ru.

Греченков Антон Сергеевич – аспирант кафедры урологии лечебного факультета ГБОУ ВПО Первый МГМУ им. И.М. Сеченова Минздрава России. Адрес: 119435, г. Москва, ул. Б. Пироговская, 2, стр.1. E-mail: anton_grechenkov@mail.ru.

ЛИТЕРАТУРА

1. Bulbar urethroplasty using buccal mucosa grafts placed on the ventral, dorsal or lateral surface of the urethra: Are results affected by the surgical technique? / G Barbagli [et al.]// J Urol. – 2005. – Vol. 174. – P. 955-958.
2. Muscle-and nerve-sparing bulbar urethroplasty: a new technique/ G Barbagli [et al.] // Eur Urol. – 2008. – Vol. 54. – P. 335-343.
3. Long-term follow up of bulbar end-to-end anastomosis: a retrospective analysis of 153 patients in a single center experience / G. Barbagli [et al.] // J Urol. – 2007. – Vol.178. – P. 2470-2473.
4. Oral mucosa harvest: an overview of anatomic and biologic considerations / MR. Markiewicz [et al.] // EAU-EBU Update Series. – 2007. – Vol. 5. – P. 179-187.
5. Bulbar urethroplasty with dorsal onlay buccal mucosal graft and fibrin glue / G. Barbagli [et al.] //Eur Urol. – 2006. – Vol. 50. – P. 467-474.
6. Yang, CC. Somatic innervation of the human bulbocavernosus muscle / C.C. Yang, W.E. Bradley //Clinical Neurophysiology. – 1999. – Vol. 110. – P. 412-418.
7. Cortical evoked responses from the perineal nerve / EM. Uchio [et al.] // J Urol. – 1999. – Vol.162. – P.1983-1986.
8. Yang, CC. Reflex innervation of the bulbocavernosus muscle / CC Yang, WE Bradley // BJU Int. – 2000. – Vol. 85. – P. 857-863.
9. Yucel, S. Neuroanatomy of the male urethra and perineum / S.Yucel, LS. Baskin // BJU Int. – 2003. – Vol. 92. – P. 624-630.
10. Barbagli G. Words of wisdom. Re: neuroanatomy of the male urethra and perineum // Eur Urol. – 2006. – Vol. 50. – P. 1367.

УДК 616.65-006.6-07:575.224
© Коллектив авторов, 2015

Г.Б. Кунсбаева[1,2], И.Р. Гилязова[1,2], Е.А. Климентова[2], А.А. Измайлов[3], Р.И. Сафиуллин[3], Э.Х. Хасанов[3], А.Т. Мустафин[3], А.О. Папоян[3], И.М. Султанов[3], А.Ф. Иткулов[3], В.Н. Павлов[3], Э.К. Хуснутдинова[1,2]

ПОИСК МУТАЦИЙ В ГЕНЕ СИНДРОМА БЛУМА (BLM) У БОЛЬНЫХ РАКОМ ПРЕДСТАТЕЛЬНОЙ ЖЕЛЕЗЫ

[1]ФГБОУ ВПО «Башкирский государственный университет», г. Уфа
[2] ФГБУН «Институт биохимии и генетики» Уфимского научного центра РАН, г. Уфа
[3]ГБОУ ВПО «Башкирский государственный медицинский университет» Минздрава России, г. Уфа

Ген BLM кодирует белок, который относится к классу RecQ-хеликаз, участвует в поддержании стабильности генома и репарации ДНК. В случае гомозиготного носительства мутаций в гене BLM развивается редкое аутосомно-рецессивное заболевание – синдром Блума. Заболевание характеризуется высокой частотой разрывов и перестроек в хромосомах больного человека, у которого значительно повышается риск онкологического заболевания (лейкозы, лимфомы и карциномы). Обнаружено, что мутация Q548X в гене BLM связана с 6-кратным увеличением риска развития рака молочной железы в России, Белоруссии и Украине, но ее роль в этиологии РПЖ исследована недостаточно. С целью поиска мутаций в гене BLM нами проанализированы 53 парных образца ДНК, выделенных из опухолевой ткани простаты и соответствующей ей нормальной ткани неродственных больных с аденокарциномой простаты, проживающих на территории Республики Башкортостан. Мутация Q548X в гене BLM у больных раком предстательной железы не обнаружена. У одного пациента с РПЖ в гене BLM выявлен полиморфный вариант rs28385011 (1,89%), не приводящий к замене аминокислот в белке.

Ключевые слова: рак предстательной железы, ген синдрома Блума.

G.B. Kunsbaeva, I.R. Gilyazova, E.A. Klimentova, A.A. Izmailov,
R.I. Safiullin, E.Kh. Khasanov, A.T. Mustafin, A.O. Papoyan,
I.M. Sultanov, A.F. Itkulov, V.N. Pavlov, E.K. Khusnutdinova

MUTATIONS IN THE BLOOM SYNDROME (BLM) GENE IN PROSTATE CANCER PATIENTS

The BLM gene decodes the protein belonging to the RecQ helicase family and takes parts in the maintenance of genomic stability. Homozygous germline mutations in the BLM gene cause chromosomal instability clinical syndrome, called Bloom syndrome. Recently, a recurrent truncating mutation of BLM (Q548X) has been associated with a 6-fold increased risk of breast cancer in Russia, Belarus and Ukraine, but its role in prostate cancer etiology and survival has not been yet investigated. We hypothesized that BLM is a candidate gene for prostate cancer (PC) predisposition. To reveal Q548X mutation in BLM gene we analyzed 53 paired samples of DNA extracted from the tumor and normal tissues of the prostate cancer patients with adenocarcinoma, from the Republic of Bashkortostan. The mutation Q548X in the BLM gene of prostate cancer patients is not detected, but we identified polymorphism rs28385011 (1,89%) in the BLM gene in one prostate cancer patient, that does not result in amino acid replacement in the protein.

Key words: prostate cancer, Bloom syndrome gene.

Рак предстательной железы (РПЖ) является одним из наиболее часто встречающихся злокачественных новообразований во всем мире, занимающий четвертое место среди всех онкологических заболеваний с учетом обоих полов и второе среди злокачественных новообразований у мужчин. По оценкам 2012 года у 1,1 миллиона мужчин в мире был диагностирован рак простаты, что составляет 15% от онкологических заболеваний, диагностируемых у мужчин, при этом почти 70% случаев (759 000) зарегистрированы в развитых странах. Самые высокие показатели заболеваемости РПЖ наблюдаются в Австралии/Новой Зеландии и Северной Америке (111,6 и 97,2 на 100 000 соответственно), а также в Западной и Северной Европе. Показатели заболеваемости РПЖ в азиатских популяциях остаются на низком уровне, составляя 10,5 и 4,5 в Восточной и Юго-Центральной Азии [1]. На 2012 год в России было зарегистрировано 29082 новых больных РПЖ. За десятилетний период (2002 – 2012 гг.) прирост абсолютного числа заболевших составил 119,6%. В структуре заболеваемости мужского населения России РПЖ занял второе место (12,1%) после опухолей бронхолегочной системы [2].

РПЖ – заболевание со сложной этиологией, которое ассоциировано с такими факторами риска, как возраст, гормональный статус организма, наследственность, контакт с канцерогенами, воспалительные и инфекционные заболевания предстательной железы, питание [3,4]. Существует множество исследований, доказывающих, что наличие родственников первой степени с РПЖ увеличивает риск развития заболевания более чем вдвое. Риск возрастает еще больше, если среди первостепенных родственников двое или более заболевших РПЖ.

Несмотря на то, что генетические факторы играют немаловажную роль в развитии РПЖ, до сих пор не существует генетических маркеров и тест-систем, одобренных для использования в клинике. Поэтому идентификация генетических маркеров с более высокой точностью и специфичностью до сих пор остается актуальной.

Ген *BLM* локализован на хромосоме 15 в области 15q26.1 и состоит из 22 экзонов, его протяженность составляет около 100 т.п.н. Белок, кодируемый геном *BLM,* относится к классу RecQ-хеликаз, участвует в поддержании стабильности генома, репарации ДНК. В случае гомозиготного носительства мутаций в гене BLM развивается редкое аутосомно-рецессивное заболевание – синдром Блума. Заболевание характеризуется высокой частотой разрывов и перестроек в хромосомах больного человека, у которого значительно повышается риск заболеть раком (лейкозы, лимфомы и карциномы) в раннем возрасте – до 30 лет. В ряде работ было показано, что гетерозиготное носительство мутаций в гене BLM повышает риск развития наследственного рака молочной и предстательной желез [5]. Согласно литературным данным мутация c.1642C>T (Q548X) в гене BLM была выявлена Anisimenko et al. у женщин, больных раком молочной железы (РМЖ) [6]. Данная мутация приводит к формированию преждевременного стоп-кодона в позиции 548 аминокислотной последовательности белка. Примечательно, что спектр мутаций данного гена у женщин славянского происхождения ограничивается единственным вариантом c.1642 C>T (Q548X) [7].

Обнаружено, что мутация Q548X в гене *BLM* связана с 6-кратным увеличением риска развития рака молочной железы в России, Белоруссии и Украине [5,8], но ее роль в этиологии РПЖ исследована недостаточно.

Материал и методы

С целью поиска мутаций в гене *BLM* нами проанализировано 53 парных образца ДНК, выделенных из опухолевой ткани простаты и соответствующей ей нормальной ткани неродственных больных с аденокарциномой простаты, проживающих на территории Республики Башкортостан. Все обследован-

ные были пациентами Республиканской клинической больницы им. Куватова и клиники БГМУ г. Уфы. Забор образцов тканей проводился сотрудниками кафедры урологии с курсом ИПО в соответствии с этическими стандартами биоэтического комитета, разработанными Хельсинкской декларацией Всемирной ассоциации «Этические принципы проведения научных медицинских исследований с участием человека». В исследуемой группе 45 (85%) индивидов имели начальные стадии заболевания (I-II стадии злокачественного процесса по TNM-классификации) и 8 (15%) человек имели поздние (III-IV) стадии заболевания. Возраст пациентов на момент постановки диагноза варьировал от 45 до 80 лет. У всех обследуемых лиц образцы тканей предстательной железы и крови были получены с их информированного согласия.

Выделение ДНК из периферической крови проводили методом последовательной фенольно-хлороформной экстракции [9]. В работе применялись следующие методы: полимеразная цепная реакция (ПЦР); анализ кривых плавления с высокой разрешающей способностью (HRM) на CFX96 Touch™ Real-Time PCR Detection System с использованием флуоресцентного красителя Eva Green; прямое секвенирование на автоматическом секвенаторе ABI PRISM 3100 согласно протоколу фирмы производителя.

Результаты и обсуждение

Мутация Q548X в гене *BLM* у пациентов с РПЖ не обнаружена. У одного пациента с РПЖ в гене *BLM* выявлен полиморфный вариант rs28385011 (1,89%), не приводящий к замене аминокислот в белке.

Продукт гена *BLM* является частью BRCA1-ассоциированного комплекса, который отвечает за репарацию повреждений ДНК [10]. В частности, белок BLM играет важную роль при рекомбинационной репарации: он узнает повреждение ДНК, является аттрактантом для других белков, которые участвуют в процессе репарации ДНК, обеспечивая точность гомологичной рекомбинации [11].

Синдром Блума особенно часто диагностируется среди еврейского населения Ашкенази в связи с наличием часто встречающегося аллеля c.2207_2212delATCTGAinsTAGATTC-BLMAsh (1%) в этой группе населения [12]. BLMAsh аллель отвечает за 20% всех клинических случаев синдрома Блума, зарегистрированных на сегодняшний день во всем мире. Известны другие, менее распространенные мутации в гене *BLM* (более 60 вариантов), приводящие к различным заболеваниям, в том числе и к синдрому Блума [13]. Мутация Q548X в гене *BLM* была выявлена в единичных случаях при синдроме Блума, однако информация об этническом происхождении пациентов была недоступна [13]. В исследовании польских ученых обнаружена мутация Q548X в гене *BLM*, распространенность мутантного аллеля у пациентов составляет 0,6%, что больше по сравнению с зарегистрированными частотами аллелей в России и Белоруссии (0,2-0,3%). В Польше, России и Белоруссии проживает преимущественно этническая группа славян, поэтому польские ученые предполагают, что мутантная аллель с Q548X, главным образом, будет распространена у населения славянского происхождения [14]. Antczak A. et al. также утверждает, что мутация Q548X может быть основным фактором синдрома Блума в славянских популяциях, в том числе у населения Польши, России, Белорусии, Чехии и других балтийских и балканских стран [14].

Предполагают, что мутация c.1642 C>T (Q548X) в гене *BLM* не влияет на предрасположенность к развитию рака предстательной железы и выживаемость мужчин при раке простаты в этнической группе поляков. Интересно, что мутации в других генах, вызывающие синдромы хромосомной нестабильности (т.е. гены BRCA2 и NBS1 при анемии Фанкони и синдроме Ниймегена соответственно), приводят к ухудшению прогноза рака простаты, однако мутация в гене синдрома Блума, похоже, не влияет на развитие рака предстательной железы [15,16]. Объяснением такому расхождению результатов является то, что гены BRCA2 и NBS1 действуют как классические гены, супрессоры опухоли, (потеря гетерозиготности (LOH) в генах NBS1 и BRCA2 наблюдается при большинстве раковых заболеваний; продукты генов NBS1 и BRCA2 не экспрессируются в опухолевых клетках). По-видимому, белок BLM действует через гаплонедостаточность, у носителей мутантной аллели в гене *BLM* не наблюдается потери гетерозиготности, а нормальный белок экспрессируется в опухолевых клетках [17,18]. Поэтому, возможно, что BLM гаплонедостаточность не является обязательным условием для развития опухоли в предстательной железе.

Выводы

Таким образом, для установления спектра, частоты и роли мутаций в гене *BLM* при РПЖ необходимы дальнейшие исследования на расширенных группах пациентов и здоровых индивидов.

Сведения об авторах статьи:

Кунсбаева Гульназ Бахтияровна – аспирант кафедры генетики и фундаментальной медицины ФГБОУ ВПО БГУ. Адрес: 450074, г. Уфа, ул. Заки Валиди, 32. E-mail: kuncbaevagulnaz@mail.ru.

Гилязова Ирина Ришатовна – к.б.н., н.с. лаборатории молекулярной генетики человека ФГБУН «Институт биохимии и генетики» УНЦ РАН. Адрес: 450054, г. Уфа, ул. Проспект Октября, 71. E-mail: gilyasova_irina@mail.ru.

Климентова Елизавета Алексеевна – аспирант лаборатории молекулярной генетики человека ФГБУН «Институт биохимии и генетики» УНЦ РАН. Адрес: 450054, г. Уфа, ул. Проспект Октября, 71.

Измайлов Адель Альбертович – д.м.н., доцент кафедры урологии с курсом ИПО ГБОУ ВПО БГМУ Минздрава России. Адрес: 450000, г. Уфа, ул. Ленина, 3.

Сафиуллин Руслан Ильясович – д.м.н., профессор кафедры урологии с курсом ИПО ГБОУ ВПО БГМУ Минздрава России. Адрес: 450000, г. Уфа, ул. Ленина, 3.

Хасанов Эльзар Халитович – клинический ординатор кафедры урологии с курсом ИПО ГБОУ ВПО БГМУ Минздрава России. Адрес: 450000, г. Уфа, ул. Ленина, 3.

Мустафин Артур Тагирович – к.м.н., доцент кафедры урологии с курсом ИПО ГБОУ ВПО БГМУ Минздрава России. Адрес: 450000, г. Уфа, ул. Ленина, 3.

Папоян Анушаван Оганесович – врач-уролог клиники БГМУ. Адрес: 450000, г. Уфа, ул. Шафиева, 2.

Султанов Ильнур Миндиахметович – аспирант кафедры урологии с курсом ИПО ГБОУ ВПО БГМУ Минздрава России. Адрес: 450000, г. Уфа, ул. Ленина, 3.

Иткулов Артур Фиргатович – клинический ординатор кафедры урологии с курсом ИПО ГБОУ ВПО БГМУ Минздрава России. Адрес: 450000, г. Уфа, ул. Ленина, 3.

Павлов Валентин Николаевич – д.м.н., профессор, зав. кафедрой урологии с курсом ИПО, ректор ГБОУ ВПО БГМУ Минздрава России. Адрес: 450000, г. Уфа, ул. Ленина, 3.

Хуснутдинова Эльза Камилевна – д.б.н., проф., зав. лабораторией молекулярной генетики человека ФГБУН «Институт биохимии и генетики» УНЦ РАН. Адрес: 450054, г. Уфа, ул. Проспект Октября, 71.

ЛИТЕРАТУРА

1. Анализ уронефрологической заболеваемости и смертности в Российской Федерации за десятилетний период (2002-2012 гг.) по данным официальной статистики / О.И. Аполихин [и др.] // Экспериментальная и клиническая урология. – 2014. – Т. 2. – С. 4-12.
2. The frequency of the BLM p. Q548X (c. 1642C> T) mutation in breast cancer patients from Russia is no higher than in the general population / M.S. Anisimenko [et al.] //Breast cancer research and treatment. – 2014. – Т. 148, № 3. – С. 689-690.
3. A common nonsense mutation of the BLM gene and prostate cancer risk and survival / [Antczak A. et al.] // Gene. – 2013. – Т. 532, №. 2 – С. 173-176.
4. The frequency of the BLM* p. Q548X (c. 1642C> T) mutation in breast cancer patients from Russia / E. Imyanitov [et al.] //Breast cancer research and treatment. – 2014. – Т. 148, № 3. – С. 695-696.
5. Nonsense mutation p. Q548X in BLM, the gene mutated in Bloom's syndrome, is associated with breast cancer in Slavic populations / D. Prokofyeva [et al.] //Breast cancer research and treatment. – 2013. – Т. 137, №. 2. – С. 533-539.
6. Mathew C. G. P. The isolation of high molecular weight eukaryotic DNA //Nucleic Acids. – Humana Press, 1984. – С. 31-34.
7. GLOBOCAN 2012 // URL: http://globocan.iarc.fr/Default.aspx Gallagher R.P., Fleshner N. Prostate cancer: 3. Individual risk factors //CMAJ: Canadian Medical Association Journal. – 1998. – Т. 159, № 7. – С. 807.
8. Nanoways to overcome docetaxel resistance in prostate cancer / A. Ganju [et al.] //Drug Resistance Updates. – 2014. – Т. 17, № 1. – P. 13-23.
9. High prevalence and breast cancer predisposing role of the BLM c. 1642 C> T (Q548X) mutation in Russia / A.P. Sokolenko [et al.] //International Journal of Cancer. – 2012. – Т. 130, № 12. – P. 2867-2873.
10. Futaki M. Chromosomal breakage syndromes and the BRCA1 genome surveillance complex / M. Futaki, J.M. Liu //Trends in molecular medicine. – 2001. – Т. 7, № 12. – P. 560-565.
11. Tikoo S. Time to bloom / S. Tikoo, S. Sengupta //Genome Integr. – 2010. – Т. 1, № 1. – P. 14-14.
12. Carrier frequency of autosomal-recessive disorders in the Ashkenazi Jewish population: should the rationale for mutation choice for screening be reevaluated? / F. Fares [et al.] //Prenatal diagnosis. – 2008. – Т. 28, № 3. – P. 236-241.
13. Syndrome causing mutations of the BLM gene in persons in the Bloom's Syndrome Registry / J. German [et al.] //Human mutation. – 2007. – Т. 28, № 8. – P. 743-753.
14. Germline BRCA mutations are associated with higher risk of nodal involvement, distant metastasis, and poor survival outcomes in prostate cancer / E. Castro [et al.] //Journal of Clinical Oncology. – 2013. – Т. 31, № 14. – P. 1748-1757.
15. An inherited NBN mutation is associated with poor prognosis prostate cancer / C. Cybulski [et al.] //British journal of cancer. – 2013. – Т. 108, № 2. – P. 461-468.
16. NBS1 is a prostate cancer susceptibility gene / C. Cybulski [et al.] //Cancer research. – 2004. – Т. 64, № 4. – P. 1215-1219.
17. Loss of heterozygosity at the BRCA2 locus detected by multiplex ligation-dependent probe amplification is common in prostate cancers from men with a germline BRCA2 mutation / A. J. Willems [et al.] //Clinical Cancer Research. – 2008. – Т. 14, № 10. – P. 2953-2961.

УДК 616.65-089.168.1-06-08-072.1
© А.Г. Мартов, Д.О. Джалилов, Д.А. Абдуллаев, 2015

А.Г. Мартов[1,2,3], Д.О. Джалилов[1], Д.А. Абдуллаев[1,3]

ГОЛЬМИЕВАЯ РЕЗЕКЦИЯ И ИНЦИЗИЯ (HOLR) В ЛЕЧЕНИИ РЕЦИДИВНЫХ СТРИКТУР УРЕТРОЦИСТОАНАСТОМОЗА ПОСЛЕ РАДИКАЛЬНОЙ ПРОСТАТЭКТОМИИ

[1]ГБОУ ДПО «Российская медицинская академия последипломного образования» Минздрава России, г. Москва
[2]ФГБОУ ДПО «Институт повышения квалификации» ФМБА России, г. Москва
[3]Городская клиническая больница № 57, г. Москва

Данная работа посвящена оценке результатов применения методов эндоскопической коррекции уретропузырного анастомоза после радикальной простатэктомии (РПЭ), основанных на использовании энергии гольмиевого лазера. В исследо-

вание включены 37 пациентов после РПЭ, перенесшие попытки эндоскопической коррекции имеющейся инфравезикальной обструкции, обусловленной наличием стриктуры в зоне уретроцистоанастомоза.

Ключевые слова: гольмиевая инцизия и резекция уретроцистоанастомоза, рецидивная стриктура уретроцистоанастомоза, эндоскопические методы коррекции, обструктивные осложнения радикальной простатэктомии.

A.G. Martov, D.O. Dzhalilov, D.A. Abdullaev

HOLMIUM INCISION AND RESECTION OF RECURRENT STRICTURES OF URETHRA-VESICAL ANASTOMOSIS AFTER RADICAL PROSTATECTOMY

This work is devoted to assessing the results of applying of the methods of endoscopic correction of urethra-vesical anastomosis after radical prostatectomy based on the use of holmium laser energy. The study included 37 patients after radical prostatectomy with previous attempts of endoscopic correction of bladder outlet obstruction due to the presence of stricture in the area of uretro-vesical anastomosis.

Key words: holmium incision and resection of urethra-vesical anastomosis, recurrent stricture of urethra-vesical anastomosis, endoscopic correction, obstructive complications after radical prostatectomy.

Вероятность развития поздних осложнений после радикальной простатэктомии (РПЭ), несмотря на прогрессивное усовершенствование хирургической техники, держится на весьма высоком уровне [1-6], позиционируя радикальную простатэктомию для ряда больных как «калечащую операцию». Тем не менее данный метод оперативного лечения общепризнанно является самым эффективным ввиду высокой возможности излечения при локализованных формах рака предстательной железы (РПЖ) и вряд ли может быть заменен в обозримом будущем, несмотря на стремительное развитие малоинвазивных методов с сохранением принципов радикальности [7-11].

На возможное развитие эректильной дисфункции после РПЭ согласны более 80% оперируемых больных, тогда как перспективу недержания мочи и возможную необходимость последующих госпитализаций, связанную с наличием инфравезикальной обструкции, каждый из них воспринимает с опасением. Причина этого кроется в социальной тяжести этих осложнений: постоянная потребность менять прокладки и белье или необходимость госпитализаций для коррекции ухудшения мочеиспускания – значительно влияет на качество жизни и общее благополучие больных. Для врача (но не для пациента) неоспоримо более важным является все же факт адекватного мочеиспускания.

Традиционно для коррекции обструктивных осложнений РПЭ предпочтение отдается эндоскопическим методам ввиду их малой инвазивности и возможности неоднократного применения. Однако стандартная коррекция обструктивных осложнений РПЭ (внутренняя уретротомия или трансуретральная электрорезекция) нередко приводит к рецидиву стриктуры и дополнительной травматизации элементов наружного сфинктера. Единого подхода к лечению пациентов с рецидивной стриктурой или облитерацией зоны уретроцистоанастомоза после РПЭ на сегодняшний день не существует. После ряда безуспешных попыток зачастую урологу сложно решить, каким должен быть следующий шаг. Неоднократное выполнение внутренней оптической уретротомии (ВОУ) или трансуретральной резекции (ТУР) анастомоза лишь усугубляет состояние таких больных. Частота рецидивов стриктурообразования в области анастомоза после нескольких ТУР или после комбинированного лечения (ВОУ в анамнезе + последующая ТУР) по-прежнему остается высокой и колеблется в диапазоне 30-60% [12]. Частота усугубления недержания мочи после применения моно- и биполярной ТУР достигает 25%. Даже выполнение только электрокоагуляции во время рассечения рубцовой ткани уретроцистоанастомоза холодным ножом у большинства больных приводит к ухудшению функции удержания мочи [14].

Высокая частота рецидивов при применении ВОУ и усугубление недержания мочи при использовании ТУР диктуют необходимость поиска альтернативных методов лечения стриктур уретроцистоанастомоза после РПЭ. В связи с вышеизложенным мы посчитали целесообразным поделиться нашим опытом лечения рецидивных стриктур уретроцистоанастомоза после РПЭ, основанного на применении гольмиевого лазера на алюмоиттриевом гранате (Ho: YAG).

Материал и методы

С января 2010 по декабрь 2013 г. в отделении малоинвазивных методов диагностики и лечения ГКБ № 57 г. Москвы проводилось лечение 37 пациентов в возрасте 56-82 лет с рецидивными стриктурами уретроцистоанастомоза после РПЭ. Ввиду неоднократных предшествующих эндоскопических вмешательств и с целью оценки состояния элементов наружного сфинктера и шейки мочевого пузыря помимо стандартных методов обследования, включавших комплексное уродинамическое исследование и восходящую уретроцистографию ряду пациентов выполнялись виртуальная микционная 3D-цистуретрография и всем пациентам, нередко сразу же после рассечения стриктуры видеофиброуретроцистоскопия (как первый этап оперативного вмешательства) (рис. 1, 2).

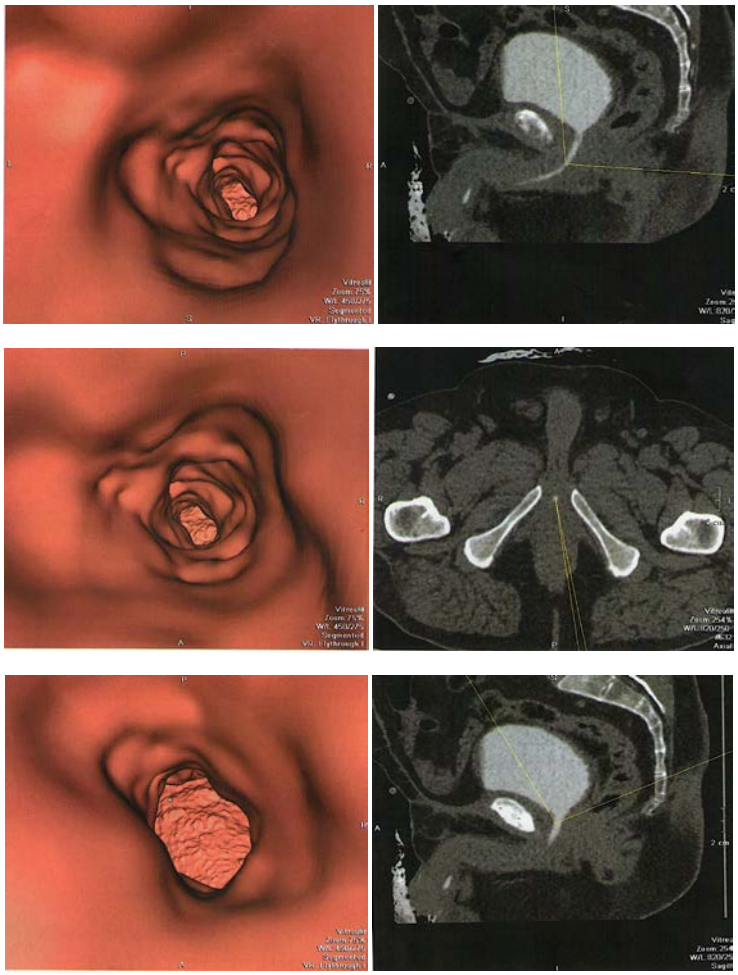

Рис. 1. Виртуальная микционная 3D-цистуретрография. Слева представлена цифровая реконструкция уретры и мочевого пузыря: определяется рецидивная стриктура уретроцистоанастомоза, остаточные элементы внутреннего сфинктера, отсутствие семенного бугорка. Справа показана топография во фронтальном и саггитальных срезах

Рис. 2. Видеофиброуретроцистоскопия. По боковой полуокружности неошейки мочевого пузыря определяется кальцинат на шовном материале, невидимый при проведении ригидной уретроцистоскопии

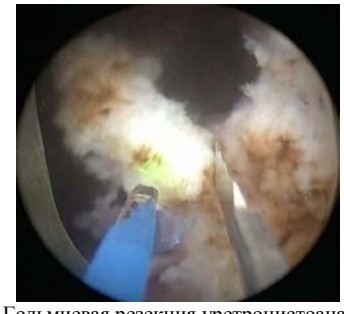

Рис. 3. Гольмиевая резекция уретроцистоанастомоза с использованием уретротома

Всем больным были выполнены гольмиевая резекция или инцизия уретроцистоанастомоза с использованием лазерного резектоскопа калибром 26 Fr. или стандартного уретротома 21 Fr. Инцизию выполняли на 5, 7 и 12 часах условного циферблата через все слои до появления жировой клечатки. Резекцию склеротических тканей обычно выполняли по верхней или боковой полуокружностям анастомоза. Применяли универсальный гольмиевый лазер Auriga XL, Starmedtech с максимальной мощностью 50 ватт и оптическим волокном 600 микрон (рис. 3,4). Послеоперационное дренирование осуществляли уретральным катетером на 2-3 дня.

У 12 пациентов рецидивная стриктура уретроцистоанастомоза сочеталась со стриктурой висячего отдела уретры протяженностью от 0,5 до 1,5 см, что потребовало выполнения сочетанной лазерной ВОУ. У 7 пациентов гольмиевая резекция или инцизия анастомоза сочетались с лазерной цистолитотрипсией (размеры камней от 1,0 до 3,0 см).

Все операции были проведены в течение 12-36 месяцев от момента выполнения РПЭ. У 9 пациентов ранее в других клиниках была наложена эпицистостома. Среднее количество предшествующих эндоскопических коррекций составило 2,7.

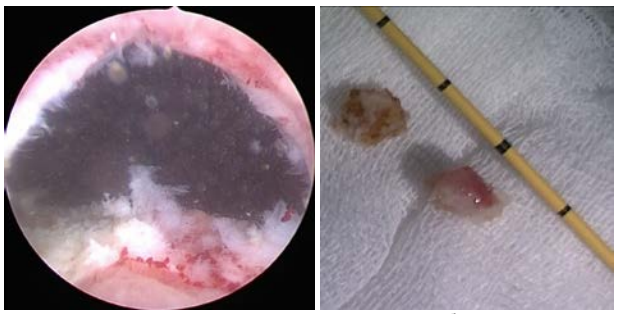

а б

Рис. 4. Гольмиевая резекция уретроцистоанастомоза:
а – конечный вид операции с проекции наружного сфинктера; б – резицированная ткань уретроцистоанастомоза

Основная часть оперативных вмешательств проводилась под эпидуральной анестезией – у 33 пациентов. В остальных случаях методом выбора явился внутривенный наркоз.

Включенные в исследование больные находились под динамическим наблюдением клиники не менее 12 месяцев с момента операции. При контрольных обследованиях всем больным выполняли видеофиброуретроцистоскопию (рис. 5).

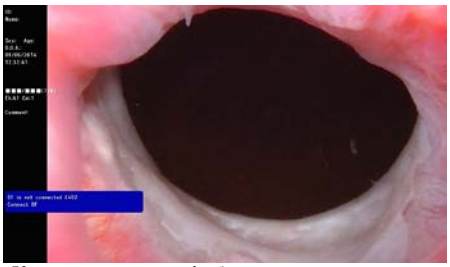

Рис. 5. Контрольная видеофиброуретроцистоскопия через 12 месяцев после лазерной резекции рецидивной стриктуры уретроцистоанастомоза

Результаты и обсуждение

Рецидив заболевания после гольмиевой инцизии и резекции рецидивной стриктуры анастомоза был выявлен у 8 (21,6%) больных, всем им повторно выполнялась эндоскопическая операция с помощью гольмиевого лазера. В результате проведенного лечения всем пациентам восстановлено самостоятельное адекватное мочеиспускание (для этого 1 пациенту потребовалось три операции и 2 больным – две). У 9 пациентов отмечено недержание мочи, возникшее в раннем послеоперационном периоде, которое самостоятельно купировалось к моменту контрольного обследования. Ни в одном случае нами не было отмечено усугубление недержания мочи в позднем послеоперационном периоде (более чем 1 прокладка в день). По результатам контрольных обследований у пациентов средние показатели IPSS/Qol составили 13,1/2,4, Qmax увеличилась в среднем с 5,9 до 20 мл/с. Послеоперационный объем остаточной мочи не превышал 30 мл.

Выводы

Гольмиевую инцизию и резекцию в лечении рецидивных стриктур уретроцистоанастомоза после РПЭ можно считать малотравматичной и высокоэффективной методикой и реальной альтернативой повторному уретроцистоанастомозу. Малая травматичность операции позволяет сократить послеоперационный койко-день и сроки дренирования мочевого пузыря. По нашему мнению, инцизионные и резекционные лазерные методики имеют преимущество по сравнению с традиционными электрохирургическими методами коррекции рецидивных стриктур уретроцистоанастомоза после РПЭ главным образом из-за менее выраженного рубцевания операционной раны.

Сведения об авторах статьи:

Мартов Алексей Георгиевич – д.м.н., профессор, зав. кафедрой урологии ИППО ФМБА России, профессор кафедры эндоскопической урологии ГБОУ ДПО РМАПО Минздрава России, зав. отделением урологии (малоинвазивных методов диагностики и лечения урологических заболеваний) ГКБ №57. Адрес: 105077, г. Москва, ул. 11-я Парковая, 32. Тел./факс: 8(499) 780-08-53. E-mail: martovalex@mail.ru.

Джалилов Дмитрий Олегович – врач-уролог, аспирант кафедры эндоскопической урологии ГБОУ ДПО РМАПО Минздрава России. Адрес: 105425, г. Москва, 11-я Парковая ул., 32. E-mail: endourology@inbox.ru.

Абдуллаев Давыд Александрович – врач-уролог, аспирант кафедры эндоскопической урологии ГБОУ ДПО РМАПО Минздрава России. Адрес: 105425, г. Москва, 11-я Парковая ул., 32. E-mail: Dr.david01@mail.ru.

ЛИТЕРАТУРА

1. Current techniques to improve outcomes for early return of urinary continence following robot-assisted radical prostatectomy / Yanagida T. [et al.] // Fukushima J. Med. Sci. – 2014. – Vol. 60, N 1. – P. 1-13.
2. Autorino, R. Robot-assisted laparoscopic surgery: recent advances in urology / R. Autorino, H. Zarger, J.H. Kaouk // Fertil. Steril. – 2014. – Doi: 10.1016/j.fertnstert.2014.05.033.
3. Comparison of urinary continence outcome between robotic-assisted laparoscopic prostatectomy versus laparoscopic radical prostatectomy / K. Asawabharuj [et al.] // J. Med.Assoc. Thai. – 2014. – Vol. 97, N 4. – P. 393-398.
4. The Clavien-Dindo classification of complications used for radical prostatectomy / M. Heiss [et al.] // Wien Med. Wochenschr. – 2014, June 5. – Epub ahead of print.
5. Minimum five-year follow-up of 1138 consecutive laparoscopic radical prostatectomy / R. Soares [et al.] // BJU Int. –2014, Aug 7. – Doi: 10.1111/bju.12887.

6. Contemporary ptactice and technique related outcomes for radical prostatectomy in the United Kingdom: a report of national outcomes / A. Laird [et al.] // BJU Int. – 2014, Jul 21. – Doi: 10.1111/bju.12866.
7. Single Center Comparison of Anastomotic Strictures After Radical Perineal and Radical Retropubic Prostatectomy / R. Gillitzer [et al.] // Urology. – 2009, Dec 5.
8. High-intensity focused ultrasound for prostate cancer: comparative definitions of biochemical failure / A. Blana [et al.] // BJU Int. – 2009. – Vol. 104, N 8. –P. 1058-1062.
9. Focal therapy in prostate cancer: the current situation / F. Jacome-Pita [et al.] // Ecancermedicalscience. –2014. –Vol. 8. – P. 435.
10. Cryotherapy for primary treatment of prostate cancer: intermediate term results of a prospective study from a single institute / S.A. Rodriguez [et al.] // Prostate Cancer. – 2014; 2014:571576. – Doi: 10.1155/2014/571576.
11. Focal cryoablation: a treatment option for unilateral low-risk prostate cancer / M. Durand [et al.] // BJU Int. – 2014. – Vol. 113, N 1. – P. 56-64.
12. Fishman U. Experience with an hydraulic balloon urethral dilator for office and self dilatation (abstract) // J Urol. – 2002. – Vol. 147. – P. 287A.
13. Application of endoscopic Ho:YAG laser incision technique treating urethral strictures and urethral atresias in pediatric patients / S. Futao [et al.] //Pediatr Surg Int. – 2006. – Vol. 22, N 6. – P. 514-518.
14. Elliott SP. The current role of urethrotomy in anterior urethral stricture disease/ SP Elliott, JW. McAninch // Curr Urol Rep. – 2006. – Vol. 7, N 5. – P.339-340.
15. Laparoscopic radical prostatectomy: functional evaluation after 1,000 cases a Montsouris Institute / B. Guillonneau // J. Urol. – 2003. – Vol. 169, N 4. – P. 1261-1266. – Vol. 152, N 4. – P. 1850-1857.

УДК 616.613-006
© А.Г. Мартов, И.А. Соломатников, А.С. Андронов, Д.В. Ергаков, С.В. Дутов, 2015

А.Г. Мартов[1,2,3], И.А. Соломатников[3], А.С. Андронов[1,2], Д.В. Ергаков[1,2], С.В. Дутов[1]

УЗКОСПЕКТРОВАЯ ЭНДОСКОПИЯ И КОМПЬЮТЕРНАЯ ХРОМОЭНДОСКОПИЯ В ДИАГНОСТИКЕ ПАПИЛЛЯРНЫХ ОПУХОЛЕЙ ВЕРХНИХ МОЧЕВЫХ ПУТЕЙ

[1]Городская клиническая больница №57, г. Москва
[2]ФГОУ ДПО «Институт повышения квалификации» ФМБА России, г. Москва
[3]ГБОУ ДПО «Российская медицинская академия последипломного образования» Минздрава России, г. Москва

В структуре онкологической заболеваемости первое место занимают опухоли эпителиального происхождения. «Золотым стандартом» диагностики папиллярных опухолей верхних мочевых путей является фиброуретероскопия, позволяющая урологу осмотреть весь уротелий и при необходимости выполнить биопсию, удаление опухоли или абляцию подозрительных участков верхних мочевых путей. Применение узкоспектровой диагностики при исследованиях помогает идентифицировать специфичный сосудистый рисунок опухолей и дает возможность выявить подозрительные зоны. В то же время получение более контрастного изображения сосудистого рисунка подслизистого слоя уротелия также возможно путем виртуальной компьютерной обработки изображения в режиме реального времени. Наш опыт использования узкоспектровой диагностики и компьютерной хромоэндоскопии у 46 пациентов с установленным диагнозом или подозрением на папиллярную опухоль верхних мочевых путей позволил на 11,3% улучшить диагностику папиллярных опухолей верхних мочевых путей на этапе освоения метода.

Ключевые слова: узкоспектровая диагностика, компьютерная хромоэндоскопия, NBI, SPIES, папиллярные образования, верхние мочевые пути.

A.G. Martov, I.A. Solomatnikov, A.S. Andronov, D.V. Ergakov, S.V. Dutov

NARROW BAND IMAGING AND COMPUTER CHROMOENDOSCOPY IN THE DIAGNOSIS OF UPPER URINARY TRACT PAPILLARY NEOPLASMS

Urothelial cancer is the most frequent diagnosis of upper urinary tract tumors. Fibroureteroscopy remains the “gold standard” in the diagnosis of this disease. It allows inspecting all urothelium and, if necessary, perform the biopsy and simultaneously ablate all suspicious areas. Narrow band imaging assisted endoscopy (NBI) is shown to identify specific tumor vascular architectonics and to improve its detection. Recently introduced into the clinical practice Storz Professional Imaging Endoscopy system (SPIES) obtains more contrast and high resolution endoscopic picture and after computer remodeling real time specific endoscopic view are available. We performed diagnostic and therapeutic NBI and SPIES-assisted ureteroscopies in 46 cases with diagnosis of upper tract urothelial tumors. The diagnostic accuracy of NBI and SPIES – assisted ureteroscopy is more than 11,3% higher than white-light conventional ureteroscopy.

Key words: narrow band imaging, computer chromoendoscopy, NBI, SPIES, urothelial cancer, upper urinary tract.

На настоящий момент папиллярные образования мочевых путей занимают одну из ведущих позиций в структуре всех урологических заболеваний. Наиболее грозными на настоящий момент остаются опухоли верхних мочевых путей (ВМП). Это обусловлено не только распространенностью заболевания, но также быстрой прогрессией и частотой рецидивирования. В структуре папиллярных опухолей ВМП первое место занимают опухоли эпителиального происхождения: переходноклеточный рак (на долю которого приходится 92-99% всех опухолей ВМП), плоскоклеточный рак (составляющий 1-8% всех случаев), переходно-клеточная папиллома, инвертированная папиллома, аденокарцинома. В то же время на долю мезенхимальных опухолей приходится только 1% [1].

«Золотым стандартом» диагностики папиллярных опухолей ВМП является фибро-

уретеропиелоскопия, позволяющая урологу осмотреть весь уротелий и при необходимости выполнить биопсию, удаление опухоли или аблацию подозрительных участков ВМП. Сочетание ригидной и гибкой эндоскопии с узкоспектровой диагностикой (NBI) является оптической инновацией компании Olympus (Япония). Технология позволяет с помощью фильтров выделять оптические волны определенной длины и, применяя эффект выборочного поглощения гемоглобином некоторых длин волн видимого спектра светового излучения, получать улучшенное, более контрастное изображение сосудистого рисунка подслизистого слоя уротелия и тем самым лучше выявлять участки с измененным кровотоком. Применение режима NBI при исследованиях помогает идентифицировать специфичный сосудистый рисунок опухолей и дает возможность выявить зоны, пораженные дисплазией высокой степени. При освещении поверхности слизистой мочевой системы лучом узкой полосы спектрального излучения свет, активно поглощаясь кровеносными сосудами, легко проникает сквозь ткани слизистой оболочки. В результате появляется возможность контрастного выделения капилляров и других структур слизистых. При данном обследовании в режиме узкоспектрового освещения капилляры на поверхности слизистой оболочки на мониторе коричневого цвета, а венозная система голубого (рис. 1). Метод достаточно хорошо изучен при диагностике опухолей мочевого пузыря [2-4] и в настоящий момент изучается возможность его применения для диагностики опухолей ВМП [5,6].

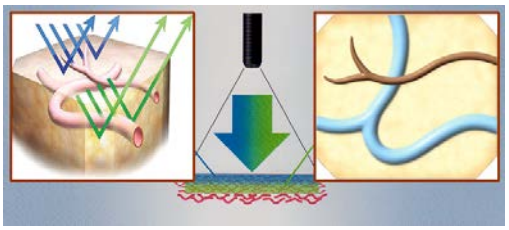

Рис. 1. Схема узкоспектрового изображения («Narrow Band Imaging™», NBI): при обследовании в режиме узкоспектрового освещения капилляры на поверхности слизистой оболочки на мониторе наблюдаются в коричневом цвете, а венозная система видна в голубом цвете

В то же время получение более контрастного изображения сосудистого рисунка подслизистого слоя уротелия и тем самым улучшение выявления участков с измененным кровотоком также возможны путем виртуальной компьютерной обработки изображения в режиме реального времени. При этом за счет изменения спектра и контрастирования изображения может быть получена более информативное эндоскопическое изображение. Для решения подобных задач компанией Karl Storz (Германия) была создана компьютерная хромоэндоскопическая система Storz Professional Image Enhancement System (SPIES), позволяющая получать 5 разноконтрастных изображений и тем самым прогностически увеличивать диагностические возможности исследования [7].

Целью работы явилось изучение возможностей компьютерной хромоэндоскопии и узкоспектровой эндоскопии в диагностике папиллярных образований ВМП.

Материал и методы

С сентября 2010 по декабрь 2014 г. на базе отделения урологии ГКБ 57 г. Москвы (ранее ГКУБ №47) 46 пациентам в возрасте от 51 года до 82 лет с установленным диагнозом или подозрением на папиллярные образования ВМП выполнено 56 эндоскопических исследований мочеточника, лоханки и чашечек почки с применением дополнительных эндоскопических методов диагностики. Слизистая ВМП при всех исследованиях первоначально была тщательно осмотрена в белом свете и затем в 30 исследованиях дополнена узкоспектровой эндоскопией (рис. 2) и в 26 – компьютерной хромоэндоскопией (рис. 3, 4).

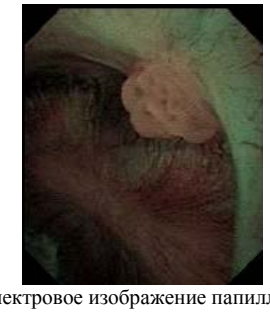

Рис. 2. Узкоспектровое изображение папиллярной опухоли чашечки почки

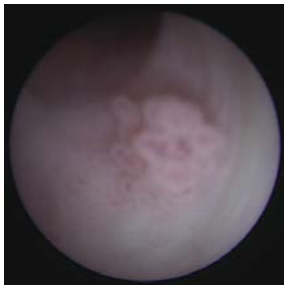

Рис. 3. Компьютерная хромоэндоскопия опухоли мочеточника в белом свете

Рис. 4. Варианты компьютерной хромоэндоскопии опухоли мочеточника

Трансуретральная уретеронефроскопия выполнена 44 пациентам (54 исследования), перкутанная нефроуретероскопия – 2 пациентам (2 исследования). Пациенты были разделены на 2 группы.

Группа 1 (15 пациентов). Больные этой группы наблюдаются в клинике в связи с ранее проведенным органосохраняющим эндоскопическим лечением папиллярного рака ВМП. Выполнение контрольной уретеронефроскопии являлось частью программы их наблюдения и лечения.

Группа 2 (31 пациент). В связи с подозрением на папиллярную опухоль ВМП больные этой группы были направлены в отделение урологии из различных урологических и онкологических учреждений для решения вопроса об эндоскопической диагностике и морфологической верификации диагноза.

Для оценки состояния слизистой мочеточника, лоханки и чашечек почки применяли ригидные и гибкие уретеропиелоскопы и видеоуретеропиелоскопы диаметром 6-9 по шкале Шарьера.

Результаты и обсуждение

Всем 46 пациентам с папиллярным раком почки или мочеточника или с подозрением на него было выполнено 56 эндоскопических исследований ВМП в белом свете с дополнительным применением узкоспектровой диагностики (30 исследований) или хромоэндоскопии (26 исследований).

В 52 (92,8%) исследованиях с помощью ригидной и гибкой эндоскопии удалось полностью осмотреть весь уротелий ВМП. В 4 (7,2%) исследованиях не удалось полностью осмотреть всю чашечно-лоханочную систему почки из-за чрезмерно узких и длинных шеек чашечек или очень острого угла между мочеточником и нижней чашечкой почки.

Всего было заподозрено 62 патологических новообразования ВМП, среди которых 20 (32,3%) составили мелкие образования (менее 0,5 см в диаметре), 34 (54,8%) – средних размеров (от 0,5 до 1 см) и 8 (12,9%) – крупных (более 1 см в диаметре). Все образования были полностью удалены с помощью различных электрохирургических и лазерных методик или эндоскопических биопсийных щипцов и исследованы морфологически.

При эндоскопическом осмотре ВМП только в белом свете выявлено и удалено 47 подозрительных новообразований, при морфологическом исследовании которых в 40 (85,1%) случаях был установлен диагноз переходно-клеточного рака ВМП. Дополнительное применение узкоспектрового режима диагностики позволило выявить и удалить еще 8 патологических новообразований, 3 (37,5%) из которых морфологически являлись переходно-клеточной карциномой. Дополнительное применение компьютерной хромоэндоскопии выявило еще 7 новообразований, пропущенных при осмотре ВМП в белом свете, 4 (57,1%) из которых являлись переходноклеточной карциномой. Во всех остальных биоптатах получено или хроническое воспаление, или материал был не пригоден для морфологического исследования.

Таким образом, при морфологическом исследовании 62 биоптатов, полученных из новообразований, подозрительных на папиллярные опухоли ВМП, в 15 (24,2%) образцах диагноз рака не подтвержден. Переходноклеточная карцинома установлена в 47 (75,8%) исследованиях, при этом при осмотре ВМП только в белом свете диагноз установлен в 40 (61,5%) случаях, дополнительное применение узкоспектровой диагностики и хромоэндоскопии позволило верифицировать еще 7 (11,3 %) опухолей.

Выводы

Использование узкоспектровой диагностики и компьютерной хромоэндоскопии позволило на 11% улучшить диагностику папиллярных опухолей ВМП на этапе освоения метода. Дальнейшие исследования в этом направлении позволят более точно определить диагностическую ценность (чувствительность и специфичность) данных методик.

Сведения об авторах статьи:

Мартов Алексей Георгиевич – д.м.н., профессор, зав. кафедрой урологии ИППО ФМБА России, профессор кафедры эндоскопической урологии ГБОУ ДПО РМАПО Минздрава России, зав. отделением урологии (малоинвазивных методов диагностики и лечения урологических заболеваний) ГКБ №57. Адрес: 105077, г. Москва, ул. 11-я Парковая, 32. Тел./факс: 8(499) 780-08-53. E-mail: martovalex@mail.ru

Соломатников Иван Алексеевич – аспирант кафедры эндоскопической урологии ГБОУ ДПО РМАПО Минздрава России. Адрес: 125993, г. Москва, ул. Баррикадная, 2/1. E-mail: solomatnikov_van@mail.ru.

Андронов Андрей Сергеевич – к.м.н., ассистент кафедры урологии ИППО ФМБА России, врач отделения урологии (малоинвазивных методов диагностики и лечения урологических заболеваний) ГКБ №57. Адрес: 105077, г. Москва, ул. 11-я Парковая, 32.

Ергаков Дмитрий Валентинович – к.м.н., ассистент кафедры урологии ИППО ФМБА России, врач отделения урологии (малоинвазивных методов диагностики и лечения урологических заболеваний) ГКБ №57. Адрес: 105077, г. Москва, ул. 11-я Парковая, 32.

Дутов Сергей Валерьевич – к.м.н., врач отделения урологии (малоинвазивных методов диагностики и лечения урологических заболеваний) ГКБ № 57. Адрес: 105077, г. Москва, ул. 11-я Парковая, 32

ЛИТЕРАТУРА

1. Матвеев, Б.П. Клиническая онкоурология. – М.: «АБВ-пресс», 2011. – 934 с.
2. Возможности узкоспектровой фиброцистоскопии в диагностике рака мочевого пузыря / А.Г. Мартов [и др.] // Урология. – 2009. – № 5. – С. 54-59.
3. Kuznetsov, K. Narrow-band imaging: potential and limitations / K. Kuznetsov, R Lambert, JF Rey // Endoscopy. – 2006. – № 38. – P. 76-81.
4. А.Г. Мартов, А.С. Андронов, Д.В. Ергаков. Эндоскопический атлас. Фиброуретроцистоскопия с узкоспектровой диагностикой. – М.: «Мегаполис», 2012. – 140 с.
5. G. Dalbagni. Prognostication of Upper Tract Urothelial Carcinoma: What Do We Really Need? // Eur Urol. –2010 – Apr. – Vol. 57(4). – P. 582-583.
6. Узкоспектровая уретеропиелоскопия в диагностике заболеваний верхних мочевых путей / А.Г. Мартов [и др.] // Третий Российский конгресс по эндоурологии и новым технологиям. – 2012. – М.: Логос. – С. 131-132.
7. I´Spies – A Novel Approach To Advanced Endoscopic Imaging / Guido M. Kamphuis [et al.] // Journal of Endourology. – August 2014. – Vol. 28(8). – P. 893-895.

УДК 616.61-008.64:616.69-008.1-08-035-059
© Коллектив авторов, 2015

В.Н. Павлов, Ф.Н. Мухамедьянов, А.Р. Загитов,
А.А. Казихинуров, Р.Р. Ишемгулов, В.З. Галимзянов,
А.А. Измайлов, В.В. Кудряшов, И.М. Насибуллин, Г.Н. Чингизова

ОПТИМИЗАЦИЯ КОМПЛЕКСНОЙ ТЕРАПИИ У ПАЦИЕНТОВ С ХРОНИЧЕСКОЙ ПОЧЕЧНОЙ НЕДОСТАТОЧНОСТЬЮ, СОЧЕТАННОЙ С ЭРЕКТИЛЬНОЙ ДИСФУНКЦИЕЙ

ГБОУ ВПО «Башкирский государственный медицинский университет» Минздрава России, г. Уфа

Эректильная дисфункция остается существенной проблемой у мужчин с хронической почечной недостаточностью. Применение метода лазерной допплеровской флоуметрии (ЛДФ) полового члена у пациентов с хронической почечной недостаточностью (ХПН) позволяет неинвазивно оценить капиллярное кровообращение. Использование ингибиторов фосфодиэстеразы 5-го типа (ФДЭ–5) в комплексе с упражнениями для мышц дна таза позволяет добиться хороших результатов в лечении ЭД у пациентов с ХПН находящихся на программном гемодиализе.

Ключевые слова: эректильная дисфункция, хроническая почечная недостаточность, программный гемодиализ, лазерная доплеровская флоуметрия.

V.N. Pavlov, F.N. Mukhamedyanov, A.R. Zagitov,
A.A. Kazikhinurov, R.R. Ishemgulov, V.Z. Galimzyanov,
A.A. Izmaylov, V.V. Kudryashov, I.M. Nasibullin, G.N. Chingizova

OPTIMIZATION OF COMPLEX THERAPY IN PATIENTS WITH CHRONIC RENAL FAILURE, COMBINED WITH ERECTILE DYSFUNCTION

Erectile dysfunction is a significant problem in men with chronic renal failure (ChRF). Application of the penis laser Doppler flowmetry (LDF) in patients with ChRF provides a valuable non-invasive assessment of the capillary circulation. The use of PDE-5 inhibitors in combination with exercises for the muscles of the pelvic floor can achieve good results in the treatment of erectile dysfunction in patients with chronic renal failure on hemodialysis.

Key words: erectile dysfunction, chronic renal failure, program hemodialysis, laser Doppler flowmetry.

За последнее десятилетие в РФ отмечается увеличение количества больных с хронической почечной недостаточностью (ХПН). Так, на 1 млн. населения данная патология встречается в среднем у 400 – 500 человек. Ежегодный прирост больных с ХПН в мире составляет в среднем 10-12%. В течение последних 20 лет пациентов, получающих заместительную почечную терапию, увеличилось более чем в 4-5 раз. По данным ряда авторов, у пациентов, находящихся на программном гемодиализе (ПГ), часто наблюдается эректильная дисфункция (ЭД), распространенность которой варьируется в пределах от 41 до 98% [1-3,5-8]. По данным литературы, распространенность ЭД значительно увеличивается с возрастом [5-10]. ЭД страдают 50% пациентов в додиализный и 80% в диализный период. Среди факторов, способствующих ЭД, отмечаются атеросклероз, артериальная гипертензия, гиперпролактинемия, гипогонадизм [1-3,5-9,12,14].

Наличие ЭД в значительной степени ухудшает и без того низкое качество жизни (КЖ) у мужчин с терминальной стадией ХПН, так как сексуальная жизнь является одним из важнейших компонентов человеческих взаимоотношений [13].

В настоящее время достигнут значительный прогресс в диагностике ЭД, внедрении неинвазивных и достоверных методик, среди которых чаще всего используется УЗ-допплерографическое исследование сосудов полового члена. Тем не менее противоречи-

вые данные при УЗ – допплерографическом исследовании, которые часто встречаются в работах современных отечественных и зарубежных авторов, свидетельствует о многих нерешенных вопросах в диагностике пенильной гемодинамики указанным методом.

Цель исследования – улучшение результатов комплексного лечения пациентов с хронической почечной недостаточностью, сочетанной с ЭД, с учетом расстройств микроциркуляции органов малого таза и их коррекцией.

Материал и методы

В целях повышения эффективности исследования гемодинамики полового члена нами был применен метод лазерной допплеровской флоуметрии (ЛДФ) с использованием лазерного анализатора капиллярного кровотока «ЛАКК-01» (НПФ «ЛАЗМА», Россия) [4].

В качестве контроля было обследовано 36 здоровых мужчин-добровольцев (группа сравнения) в возрасте от 21 года до 35 лет, ранее не оперированных на органах малого таза, не имеющих заболеваний мочеполовой системы в анамнезе и не предъявляющих жалобы на расстройства мочеиспускания и нарушение эректильной функции (ЭФ) (табл. 1).

Таблица 1

Показатели микроциркуляции полового члена при физиологической норме (n=36)

Показатели	Результаты
Показатель микроциркуляции (ПМ), пф.ед.	17,61±0,32
Среднеквадратичное отклонение (δ)	4,3±0,62
Коэффициент вариации (K_v)	28,71±4,80

Оценка эректильной и сексуальной функции проводилась по шкале Международного индекса эректильной дисфункции (МИЭФ, IIEF-5). Данная анкета МИЭФ применяется в качестве скринингового метода оценки либидо, состояния эректильной функции, сексуальной и общей удовлетворенности пациентов, а также позволяет оценить эффективность проводимого лечения. Анкета самостоятельно заполняется больным на различных этапах лечения. Оценка результатов исчисляется в баллах: 21-25 баллов – эректильная дисфункция отсутствует, 16-20 баллов – дисфункция легкой степени, 11-15 баллов – средней степени, 5-10 баллов – тяжелая эректильная дисфункция.

В период с февраля 2013 года по ноябрь 2014 года в клинике урологии ГБОУ ВПО БГМУ Минздрава России на базе отделения урологии и отделения гемодиализа Республиканской клинической больницы им. Г.Г. Куватова МЗ РБ нами было обследовано 86 пациентов с ХПН, находящихся на ПГ. Все участники исследования подписывали информированное согласие на исследование. Возраст пациентов составил от 23 до 60 лет (средний возраст 44,86±3,54 года). Все пациенты находились на ПГ в течение периода – от недели и до 96 месяцев (в среднем 26,78±8,23 месяца). Критериями включения в исследование являлись: мужской пол, сохраненная ЭФ, отсутствие сахарного диабета и артериальной гипертензии. Данные пациентов получены исходя из жалоб, анамнеза, опросников, лабораторных данных, истории болезни или амбулаторных (диализных) карт. Также учитывались возраст, семейное положение, время лечения гемодиализом.

При обследовании 86 пациентов выявлено, что ЭД встречалась в начале лечения у 54 (62,79%) пациентов. 32 (37,21%) пациента с тяжелой степенью ЭД были исключены из нашего исследования (рис.1).

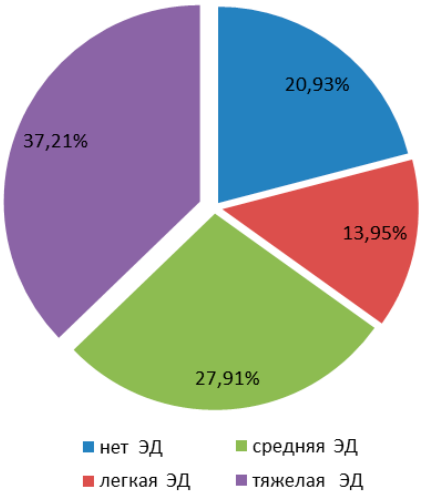

Рис.1. Исходное состояние ЭФ у пациентов ХПН (n=86)

В зависимости от возраста пациенты были разделены на четыре группы: I группа – 21год – 30 лет, II группа – 31год – 40 лет, III группа – 41год – 50 лет, IV группа – 51год – 60 лет (табл.2).

Таблица 2

Показатели микроциркуляции полового члена у пациентов, находящихся на программном гемодиализе (n=54)

Группы пациентов	Количество пациентов, абс.ч.(%)	ПМ, пф.ед.	δ
I	8(14,81)	16,3±0,80	4,86±0,78
II	16(29,63)	14,4±0,57	2,72±0,64
III	16(29,63)	13,4±0,71	3,65±0,38
IV	14(25,93)	10,7±0,68	2,19±0,33

В комплексном лечении пациентов с ХПН, сочетанной с ЭД, мы использовали специальный комплекс упражнений для мышц дна таза с целью улучшения кровоснабжения пениса. Применяли ингибиторы ФДЭ – 5 (сиалис 5 мг перорально 3 раза в неделю за 60

минут до полового акта), витамин Е по 1 капсуле 2 раза в день в течение 1 месяца, зофлокс 100мг в течение 10 дней, пентоксифиллин 100 мг перорально по 2 таблетки 3 раза в сутки, индометациновые свечи 50 мг ректально 1 раз в сутки в течение 10 дней, отвар коры осины по 1 чайной ложке 3 раза в день.

Результаты и обсуждение

В ходе проведенного лечения во всех четырех группах отмечалось статистически значимое увеличение количества баллов по опроснику МИЭФ-5.

Наибольшее увеличение количества баллов к концу лечения отмечалось у пациентов I группы с 21,3±0,56 до 23,3±0,47 (табл.3).

Анализируя полученные данные, мы выявили незначительный рост показателей микроциркуляции полового члена у пациентов во всех четырех группах в течение всего периода наблюдения. Наибольший рост показателей микроциркуляции отмечался у пациентов I группы – с 14,3±0,80 до 15,5±0,54 пф. ед. и приблизился к показателям нормы группы здоровых лиц (табл. 4).

Таблица 3

Динамика показателей шкалы МИЭФ-5 до и после лечения, баллы (n=54)

Группы пациентов	До лечения	В течение 12 мес. после лечения
I	21,3±0,56	23,3±0,47*
II	16,7±0,61*	21,3±0,8
III	15,1±0,73	19,7±1,3*
IV	13,5±0,42*	16,4±0,37*

* P < 0,05.

Таблица 4

Динамика показателей микроциркуляции полового члена пациентов, находящихся на программном гемодиализе, n=54

Группа	ПМ, пф.ед.				
	до лечения	1 месяц после лечения	3 месяца после лечения	6 месяцев после лечения	12 месяцев после лечения
I	14,3±0,80	14,9±0,81*	15,2±0,82*	15,4±0,74	15,5±0,54*
II	12,4±0,57	12,8±0,53	13,1±0,57*	13,2±0,44*	13,4±0,38
III	11,4±0,71	11,9±0,69*	12,2±0,71	12,4±0,58	12,5±0,61*
IV	9,7±0,68	10,1±0,68	10,9±0,63*	11,1±0,59*	11,1±0,57*

* P < 0,05.

Выводы. Использование ЛДФ полового члена у пациентов ХПН позволяет обеспечить ценную неинвазивную оценку капиллярного кровообращения. Спустя год ЭФ в I группе восстановилась в 64,6% случаев, во II группе в 51,2%, в III и IV группах в 33,1% и 26,8% случаев соответственно. Таким образом, проведенная комплексная реабилитация с использованием упражнений, а также препаратов, улучшающих питание тканей, влияющих на кавернозный кровоток и микроциркуляцию полового члена, позволяет в значительной степени улучшить результаты лечения ЭД у пациентов с ХПН, находящихся на программном гемодиализе, а также адаптировать к сексуальной жизни на удовлетворительном для них уровне. Совершенствование методов диагностики и лечения ЭД у пациентов с терминальной стадией ХПН является предметом новых перспективных научных исследований.

Сведения об авторах статьи:

Павлов Валентин Николаевич – д.м.н., профессор, зав. кафедрой урологии с курсом ИПО, ректор ГБОУ ВПО БГМУ Минздрава России. Адрес: 450000, г. Уфа, ул. Ленина, 3. E-mail: vpavlov3@yandex.ru.

Мухамедьянов Фаил Низаметдинович – аспирант кафедры урологии с курсом ИПО ГБОУ ВПО БГМУ Минздрава России. Адрес: 450000, г. Уфа, ул. Ленина, 3. E-mail: muchamedianov@yandex.ru.

Загитов Артур Рауфович – д.м.н., профессор кафедры урологии с курсом ИПО ГБОУ ВПО БГМУ Минздрава России. Адрес: 450000, г. Уфа, ул. Ленина, 3. E-mail: artur.zagitov@inbox.ru.

Казихинуров Альберт Альфритович – д.м.н., профессор кафедры урологии с курсом ИПО ГБОУ ВПО БГМУ Минздрава России. Адрес: 450000, г. Уфа, ул. Ленина, 3.

Ишемгулов Руслан Радикович – к.м.н., доцент кафедры урологии с курсом ИПО ГБОУ ВПО БГМУ Минздрава России. Адрес: 450000, г. Уфа, ул. Ленина, 3.

Галимзянов Виталий Захитович – д.м.н., профессор кафедры урологии с курсом ИПО ГБОУ ВПО БГМУ Минздрава России. Адрес: 450000,г. Уфа, ул. Ленина, 3.

Измайлов Адель Альбертович – доцент кафедры урологии, зав. отделением урологии Клиники ГБОУ ВПО БГМУ Минздрава России. Адрес: 450000, г. Уфа, ул. Ленина, 3. E-mail: Izmailov75@mail.ru.

Кудряшов Валентин Вадимович – соискатель кафедры урологии с курсом ИПО БГМУ. Адрес: 450000, г. Уфа, ул. Ленина, 3.

Насибуллин Ильдар Марсович – докторант кафедры урологии с курсом ИПО ГБОУ ВПО БГМУ Минздрава России. Адрес: 450000, г. Уфа, ул. Ленина, 3.

Чингизова Гульнара Нажиповна – к.м.н., доцент кафедры общей хирургии ГБОУ ВПО БГМУ Минздрава России. Адрес: 450000, г. Уфа, ул. Ленина, 3.

ЛИТЕРАТУРА

1. Ватазин, А.В. Трансплантация почки как оптимальный метод лечения хронической болезни почек / А.В. Ватазин, А.Б. Зулькарнаев // Лечебное дело. – 2013. – № 3. – С. 47-52.
2. Горпинченко, И.И. Эректильная дисфункция: диагностика и современные методы лечения/ И.И. Горпинченко // Здоровье мужчины. – 2002. – № 1. – С. 9-11.
3. Григорян, В.А. Эректильная дисфункция у пациентов с терминальной стадией хронической почечной недостаточности / В.А. Григорян, М.М. Каабак // Вестник трансплантологии искусственных органов. – 2005. – № 4. – С. 37-43.

4. Неймарк, А.И. Лазерная допплеровская флоуметрия при заболеваниях мочеполовой системы / А.И. Неймарк, Ю.С. Кондратьева, Б.А. Неймарк. – М.: Практическая медицина, 2011. – 104 с.
5. Cerqueira, J. Erectile dysfunction: prevalence and associated variables in patients with chronic renal failure / J.Cerqueira, M.Moraes, S.Glina//Int J. Impot Res. – 2002. – №14. – P.65-71.
6. Naya, Y. Significant decrease of the International Index of Erectile Function in male renal failure patients treated with hemodialysis/ Y. Naya, J. Soh, A. Ochiai, Y. Mizutani, S. Ushijima, K. Kamoi//Int J. Impot Res. – 2002. – № 14. – P. 172-7.
7. Neto, A. The epidemiology of erectile dysfunction and its correlates in men with chronic renal failure on hemodialysis in Londrina, southern Brazil/ A. Neto, M. de Freitas Rodrigues, J. Saraiva Fittipaldi, E. Moreira Jr// Int J. Impot Res. – 2002. – № 14. – P.19-26.
8. Arslan, D. Sexual dysfunction in male patients on hemodialysis: assessment with the International Index of Erectile Function (IIEF)/ D. Arslan, G. Aslan, A/ Sifil, C. Cavdar, I. Celebi, T. Gamsari // Int J. Impot Res. – 2002. – № 14. – P. 539-42.
9. Krishnan, R. Prevalence and determinants of erectile dysfunction in patients on peritoneal dialysis/ R. Krishnan, S. Izatt, J. Bargman, D. Oreopoulos//Int Urol Nephrol. – 2003. – № 35. – P. 553.
10. Miyata, Y. Erectile dysfunction in hemodialysis patients with diabetes mellitus: association with age and hemoglobin A1C levels/Y. Miyata, K. Shindo, F. Matsuya, M. Noguchi, M. Nishikido, S. Koga // Int J. Urol. – 2004. – № 11. – P. 530-4.
11. Rosen, R. The international index of erectile function (IIEF): a multidimensional scale for assessment of erectile dysfunction / R. Rosen, A. Riley, G. Wagner, I. Osterloh, J. Kirkpatrick, A. Mishra // Urology. – 1997. – № 49. – P. 822-30.
12. Feldman, H. Impotence and its medical and psychosocial correlates: results of the Massachusetts Male Aging Study/H. Feldman, I. Goldstein, D. Hatzichristou, R. Krane, J. McKinlay // J. Urol. – 1994. – № 151. – P. 54-61.
13. Pourmand, G. Does renal transplantation improve erectile dysfunction in hemodialysed patients? What is the role of associated factors?/ G. Pourmand, A. Emamzadeh, S. Moosavi, A. Mehrsai, M. Taherimahmoudi, M. Nikoobakht, A. Saraji, S. Salem // Transplant Proc. – 2007. – № 39 (4). – P. 1029-32.
14. Mariacristina, V. Interventions for treating sexual dysfunction in patients with chronic kidney disease/ S. Navaneethan, D. Johnson, G. Lucisano, G. Graziano, M. Querques, V. Saglimbene, M. Ruospo, C. Bonifati, E. Jannini, G. Strippoli // Clin J Am Soc Nephrol. – 2010. – № 5 (6). – P. 985-995.

УДК 616.61-089.87-089.811./814-092.4:004.94
© В.М. Попков, Д.Ю. Потапов, А.Н. Понукалин, Д.А. Дурнов, 2015

В.М. Попков, Д.Ю. Потапов, А.Н. Понукалин, Д.А. Дурнов

МОДЕЛИРОВАНИЕ ДЕФОРМАЦИИ ПАРЕНХИМЫ ПОЧКИ В ЗОНЕ РЕЗЕКЦИИ ПРИ НАЛОЖЕНИИ ГЕМОСТАТИЧЕСКИХ ШВОВ

ГБОУ ВПО «Саратовский государственный медицинский университет им. В.И. Разумовского» Минздрава России, г. Саратов

Цель исследования – на основании математической модели изучить степень деформации паренхимы почки при наложении различных модификаций гемостатических швов. Для построения моделей использовали метод конечных элементов с применением программного комплекса «ANSYS». Созданы модели паренхимы почки после плоскостной резекции с наложенными П-образным, непрерывным и двойным узловым швами. Степень деформации изображали графически с помощью цветовой гаммы: синему цвету соответствует отсутствие смещения паренхимы, а красному – зона наибольшего ее смещения. При использовании непрерывного шва в качестве методики гемостаза наблюдается наибольшая деформация паренхимы в зоне резекции почки. Наименьшая деформация органа наблюдается, по данным моделирования, при наложении модифицированного двойного лигатурного шва.

Проведенное исследование не позволяет рекомендовать использование при резекции почки непрерывного шва с вовлечением в него паренхимы. Использование непрерывного шва целесообразно при наложении на капсулу почки с целью герметизации. Наиболее подходящим в качестве метода окончательного гемостаза является двойной узловой шов, обеспечивающий оптимальные условия для заживления тканей в области резекции.

Ключевые слова: резекция почки; гемостатические швы; метод конечных элементов.

V.M. Popkov, D.Yu. Potapov, A.N. Ponukalin, D.A. Durnov

MODELLING OF RENAL PARENCHYMA DEFORMATION IN THE RESECTION ZONE DURING HEMOSTATIC SUTURES APPLICATION

Objective: on the basis of a mathematical model to study the degree of deformation of the renal parenchyma upon application of various modifications of hemostatic sutures. To construct models, the finite element method using the software package «ANSYS» was used. The models of the renal parenchyma after plane resection superimposed with U-shaped, double knots and continuous sutures were designed. The degree of deformation was graphically represented using a color palette. In this case, the blue color corresponds to the absence of bias parenchyma, and red – to the largest area of its bias. A continuous suture technique as hemostasis showed the greatest deformation of the parenchyma in the area of nephrectomy. The smallest body deformation is observed, according to the simulation, when modified double ligature suture is applied.

The research does not recommend the use of partial nephrectomy with continuous suture with the involvement of the parenchyma. Using continuous suture is useful when applied to the capsule for sealing the kidney. The most suitable as a method of final hemostasis is a double junction seam, providing optimal conditions for healing tissues in the resection area.

Key words: kidney resection, hemostatic sutures, method of finite elements.

Показания к выполнению резекции почки при различных патологиях и травмах этого органа значительно расширились в связи с успехами в ранней диагностике заболеваний почки, появлением новых методов операций и остановки кровотечения из паренхимы почки, увеличением в популяции доли людей с хроническими болезнями почки и хронической почечной недостаточностью (ХПН), достижениями анестезиологии и реанимации [1,2,3].

Частота послеоперационных кровотечений после резекции почки различна и зависит от вида операций, применяемых методов гемостаза и характера патологии, по поводу которой была выполнена операция, и колеблется от 0,3 до 7,5%. При этом в 2,5% случаев возникает потребность в выполнении нефрэктомии [2,3,4]. Создание математических моделей паренхимы почки позволяет изучить воздействие на нее гемостатических швов и выбрать наиболее подходящий шов в конкретной клинической ситуации. Тем самым могут быть улучшены результаты лечения пациентов [5,6,7].

Цель исследования – на основании математической модели изучить степень деформации паренхимы почки при наложении различных модификаций гемостатических швов.

Материал и методы

При моделировании паренхимы почки в зоне резекции нами использовался метод конечных элементов с применением программного комплекса «ANSYS». Моделирование в программном комплексе «ANSYS» включает в себя несколько шагов:

1. Предварительная постановка задачи.
2. Создание (импорт) геометрии модели.
3. Создание таблицы атрибутов элементов.
4. Создание узлов и элементов (построение сетки) на основе геометрической модели.
5. Добавление уравнений ограничений.
6. Получение результатов расчетов.

В качестве исходных данных при создании модели использовали числовые значения усилия начала разрыва паренхимы и модуля упругости для паренхимы почки и относительной деформации образца паренхимы, полученные нами ранее в ходе эксперимента [8]. Значение модуля упругости для паренхимы составило в среднем 0,12 МПа, усилия начала разрыва – 2,18 Н, относительной деформации – 90,2%. Для изучения степени деформации паренхимы в зоне резекции были созданы три конечно-элементные модели паренхимы при плоскостной резекции почки с наложенными П-образным, непрерывным и модифицированным двойным узловым швами. П-образный и непрерывный швы накладывали по стандартным методикам. Модифицированный двойной узловой шов накладывали следующим образом: после выполнения плоскостной или фронтальной резекций и ушивания полостной системы через всю толщину почки в одном канале проводили двойные лигатуры на расстоянии 2-2,5 см друг от друга (шаг 1). Затем, используя подкладки из паранефрального жира, лигатуры завязывали с двух сторон (шаг 2), после чего свободные концы соседних швов связывали между собой по передней и задней поверхностям почки для обеспечения дополнительного гемостаза (шаг 3) (рис. 1).

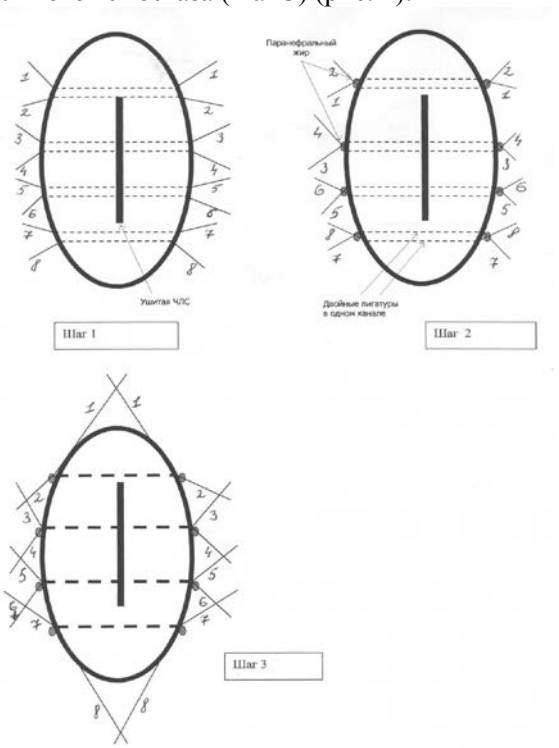

Рис. 1. Схема наложения двойного узлового шва на паренхиму почки

Степень деформации изображали графически с помощью цветовой гаммы: степень смещения возрастает при смещении цветового спектра от синего к красному. При этом синему цвету соответствует отсутствие смещения паренхимы, а красному – зона наибольшего ее смещения. Толщина нити в модели равнялась 0,2 мм. В качестве эквивалента затягивания нитей к ним прикладывали силу, равную 1 Н. Принципиальным моментом считаем прикладывание одинаковой силы в 1 Н во всех трех моделях, чтобы иметь в дальнейшем возможность сравнения полученных результатов. Изначально была изучена деформация паренхимы почки при затягивании лигатур по трем стандартным осям: оси X, оси Y и оси Z. Затем при помощи компьютерной программы деформацию по трем осям суммировали и выводили на экран в виде единого изображения.

Результаты и обсуждение

Математическая модель суммарного смещения паренхимы почки в зоне ее резекции при применении непрерывного шва представлена на рис. 2.

Анализируя полученное изображение, видно, что при наложении непрерывного шва на паренхиму почки она сильно деформируется по всем трем осям на всю глубину органа. Это вызывает вкупе с давлением на ткань органа при затягивании лигатуры грубые нару-

шения кровообращения и функции органа в послеоперационном периоде.

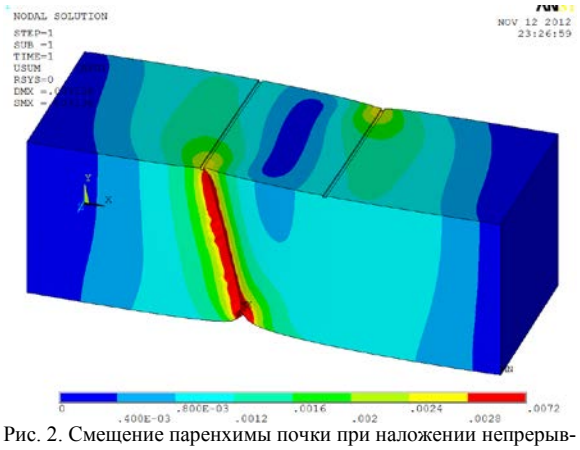

Рис. 2. Смещение паренхимы почки при наложении непрерывного шва

При оценке суммарных перемещений паренхимы почки в зоне плоскостной резекции при затягивании П-образных швов получен следующий результат, представленный на рис. 3.

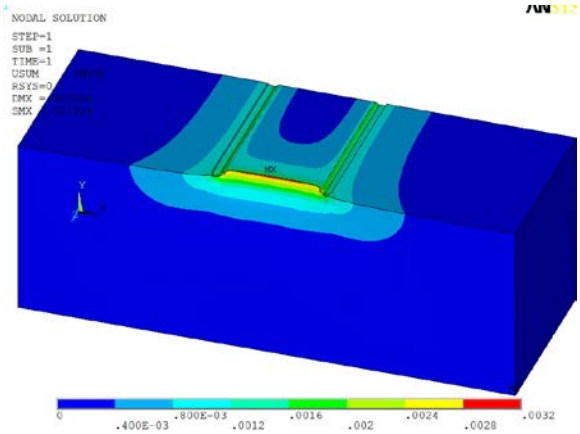

Рис. 3. Суммарные перемещения паренхимы почки при наложенном П-образном шве

При анализе полученных данных становятся очевидными преимущества П-образного шва в сравнении с непрерывным – это: отсутствие влияния наложенного шва на глубоколежащие слои паренхимы, следовательно, и отсутствие нарушения кровообращения в ней с развитием послеоперационной атрофии паренхимы; более равномерное смещение паренхимы, что снижает риск прорезывания шва и, следовательно, риск интра- и послеоперационного кровотечения из зоны резекции. Однако П-образный шов все-таки оказывает достаточно значительное влияние на паренхиму в зоне резекции. В этом плане модифицированный нами двойной узловой шов выгодно отличается как от П-образного, так и от непрерывного шва.

Математическая модель суммарных перемещений паренхимы почки в зоне наложения двойного узлового шва представлена на рис. 4.

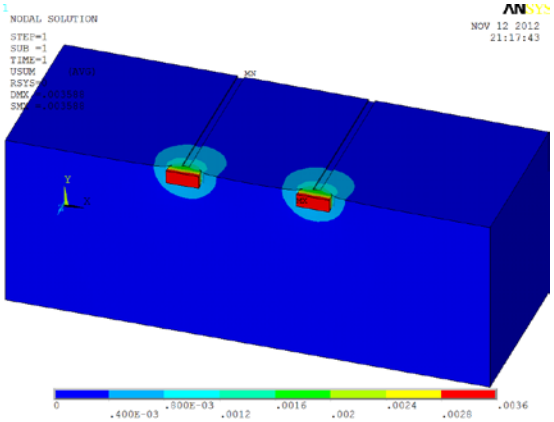

Рис. 4. Суммарные перемещения паренхимы почки при наложенном двойном лигатурном шве

После проведенного моделирования стало очевидным, что при затягивании двойного узлового шва наибольшее перемещение испытывает зона выхода шва на поверхность паренхимы и подкладка из паранефрального жира, используемая в обязательном порядке при его наложении. Между тем участки паренхимы как в глубине органа, так и между наложенными швами остаются практически интактными к перемещению и, следовательно, находятся в наилучших условиях для первичного заживления послеоперационной раны. Все это способствует профилактике развития осложнений после операции.

Произведенные нами экспериментальные исследования позволяют сделать следующие выводы: при использовании непрерывного шва в качестве методики гемостаза наблюдается наибольшая деформация паренхимы в зоне резекции почки, что может явиться причиной некроза и атрофии паренхимы почки в месте ее резекции. По данным моделирования, наименьшая деформация органа наблюдается при наложении модифицированного двойного лигатурного шва. Минимальное повреждение тканей почки при использовании этого шва создает хорошие условия для заживления тканей и уменьшает вероятность развития осложнений в послеоперационном периоде. Кроме того, при неэффективном интраоперационном гемостазе имеется возможность применения большего усилия для затягивания шва и большей компрессии паренхимы почки, не опасаясь прорезывания и некроза паренхимы после операции.

Показатели деформации паренхимы почки при использовании для окончательной остановки кровотечения горизонтального П-образного шва занимают промежуточное положение между показателями деформации у непрерывного и двойного узлового. Хотя при использовании П-образного шва, мало страдают глубокие слои паренхимы, однако ткань

почки, лежащая непосредственно в плоскости резекции находится в состоянии более выраженной ишемии, а поэтому может быть субстратом для возникновения осложнений, а именно кровотечений и мочевых свищей.

Выводы

Согласно проведенному исследованию не рекомендуется при выполнении резекции почки использовать непрерывный шов с вовлечением в него паренхимы. Использование непрерывного шва целесообразно при наложении его только на капсулу почки с целью ее герметичного закрытия. Наиболее подходящим для использования в качестве метода окончательного гемостаза является двойной узловой шов, обеспечивающий оптимальные условия для заживления тканей в области резекции.

Сведения об авторах статьи:

Попков Владимир Михайлович – д.м.н., зав. кафедрой урологии, ректор ГБОУ ВПО Саратовский ГМУ им. В.И. Разумовского Минздрава России. Адрес: 410012, г. Саратов, ул. Б. Казачья, 112. E-mail: meduniv@sgmu.ru.

Потапов Дмитрий Юрьевич – к.м.н., врач-хирург Клинической больницы им. С.Р. Миротворцева ГБОУ ВПО Саратовский ГМУ им. В.И. Разумовского Минздрава России. Адрес: 410000, г. Саратов, ул. Б. Садовая 137, корпус 1. E-mail: potapovmed@rambler.ru.

Понукалин Андрей Николаевич – к.м.н., доцент кафедры урологии ГБОУ ВПО Саратовский ГМУ им. В.И. Разумовского Минздрава России. Адрес: 410012, г. Саратов, ул. Б. Казачья,112. E-mail: ponukalin@bk.ru.

Дурнов Денис Андреевич – к.м.н., ассистент кафедры урологии ГБОУ ВПО Саратовский ГМУ им. В.И. Разумовского Минздрава России. Адрес: 410012, г. Саратов, ул. Б. Казачья, 112. E-mail: dendurnov@mail.ru.

ЛИТЕРАТУРА

1. Применение аллотрансплантата с целью гемостаза при операциях на почке / В.Н. Павлов [и др.] // Медицинский вестник Башкортостана. – 2011. – Т.6, № 6. – С.91-94.
2. Казимиров, В.Г. Анатомо-функциональное обоснование резекции почки. / В.Г. Казимиров, С.В. Бутрин – Волгоград: «Издатель», 2001. – 168 с.
3. Матвеев, В.Б. Роль органосохраняющего хирургического лечения рака почки на современном этапе / В.Б. Матвеев, Б.П. Матвеев, М.И. Волкова // Онкоурология. – 2007. – № 2. – С.5-11.
4. Kural A. Outcome of nephron-sparing surgery: elective versus imperative indications / A. Kural, O. Demirkesen, B. Onal // Urol. Int. – 2003. – Vol. 71, N 2. – P. 190-196.
5. Попков, В.М. Применение метода конечных элементов в процессе математического моделирования в урологии / В.М. Попков, Д.Ю. Потапов, А.Н. Понукалин, Б.И. Блюмберг // Бюллетень Сибирской медицины. – 2012. – Т.11, №2. – С. 157-163.
6. Haemmerich D. Mathematical modeling of impedance controlled radiofrequency tumor ablation and ex-vivo validation// Conf. Proc. IEEE Eng. Med. Biol. Soc. 2010. – 2010. – P.1605-8.
7. A comprehensive renal injury concept based on a validated finite element model of the human abdomen/ J. Snedeker, B. Barnstuble, P. Iaizzo, M. Farshad et al.// J Trauma. – 2007. – May; 62(5). – P.1240-9.
8. Попков, В.М. Экспериментальное обоснование гемостатических швов при резекции почки по поводу опухоли / В.М. Попков, А.Н. Понукалин, Д.Ю. Потапов, Ю.А. Малышева // Онкоурология. – 2012. – № 4. – С. 15-22.

УДК 616.65–006.66:51–76
© В.М. Попков, Т.В. Шатылко, А.Ю. Королев, Р.Н. Фомкин, А.Б. Полозов, 2015

В.М. Попков, Т.В. Шатылко, А.Ю. Королев, Р.Н. Фомкин, А.Б. Полозов

ОПТИМИЗАЦИЯ PSA-СКРИНИНГА С ПОМОЩЬЮ ИСКУССТВЕННОГО ИНТЕЛЛЕКТА

ГБОУ ВПО «Саратовский государственный медицинский университет им. В.И. Разумовского» Минздрава России, г. Саратов

Цель исследования – оптимизация PSA-скрининга на рак предстательной железы (РПЖ). Задачами исследования явились создание искусственной нейронной сети (ИНС), способной прогнозировать результат трансректальной биопсии (ТРБ) простаты и степень онкологического риска по Д'Амико в случае обнаружения аденокарциномы, и оценка прогностической эффективности ИНС.

Для создания ИНС использовались клинические, лабораторные и инструментальные данные 398 пациентов, которым в период с 2012 по 2014 г. выполнялась ТРБ простаты в клинической больнице им. С.Р. Миротворцева СГМУ. Проверка прогностической эффективности ИНС производилась на результатах обследований 80 пациентов, которым производилась ТРБ в сентябре-декабре 2014 г.

У 40 (50%) пациентов в группе валидации при гистологическом исследовании биоптатов была обнаружена аденокарцинома. Точность прогнозирования наличия аденокарциномы в биоптате при валидации составила 93,75% (чувствительность – 97,56%, специфичность – 89,70%). У 28 из 40 (70%) пациентов совпала прогнозируемая и реальная категория риска по Д'Амико. Таким образом, ИНС способны стратифицировать РПЖ по группе риска до биопсии.

Ключевые слова: искусственные нейронные сети, рак простаты, биопсия.

V.M. Popkov, T.V. Shatylko, A.Yu. Korolev, R.N. Fomkin, A.B. Polozov

OPTIMIZATION OF PSA-SCREENING USING ARTIFICIAL INTELLECT

Aim of the study is optimization of PSA-based screening for prostate cancer (PCa). Research tasks are building an artificial neural network (ANN) capable to predict the results of transrectal prostate biopsy (TPB) and, in case of detecting adenocarcinoma, its risk category according to D'Amico; evaluating the predictive ability of ANN.

Materials and methods used in the work are clinical, laboratory and imaging data of 398 patients, who underwent TPB in SSMU clinical hospital in 2012-2014. Evaluation of its predictive ability was performed on 80 patients, who underwent TPB in September-December of 2014.

40 patients (50%) in validation group were found to have prostatic adenocarcinoma on histological study of biopsy cores. On validation, prediction of having adenocarcinoma in biopsy material was accurate in 93.75% cases (with 97.56% sensitivity and 89.7% specificity). In 28 of 40 patients (70%) predicted D'Amico risk category corresponded to actual risk category. Thus, ANNs may be used to predict PCa risk category prior to biopsy.

Key words: artificial neural networks, prostate cancer, biopsy.

Рак предстательной железы (РПЖ) является одной из наиболее часто встречающихся злокачественных опухолей у мужчин. Ежегодно во всем мире регистрируется более 900 тыс. новых случаев РПЖ [1]. Это клинически гетерогенное заболевание, развивающееся на сложном фоне разнообразных генетических и эпигенетических изменений. Несмотря на то, что клинически локализованный РПЖ довольно успешно подвергается лечению, метастатические формы этого заболевания являются принципиально неизлечимыми и неизбежно ведут к смерти пациента. У многих пациентов РПЖ носит агрессивный характер, что проявляется в его склонности к ранней прогрессии и метастазированию: смерть от рака простаты продолжает занимать второе место в структуре онкологической смертности. В то же время нередко встречаются и вялотекущие формы РПЖ, вряд ли способные привести к смерти в течение естественной продолжительности жизни пациента [2].

Анализ крови на простатспецифический антиген (PSA) является рутинным скрининговым тестом, направленным на выявление РПЖ у мужчин старше 40 лет. Однако существуют и все чаще высказываются сомнения относительно эффективности PSA-базированного скрининга, которые заключаются в том, что он нередко приводит к гипердиагностике и избыточно агрессивному лечению малоактивных форм РПЖ без существенной клинической пользы, но с ощутимым негативным влиянием на качество жизни. Не так давно Американская урологическая ассоциация (American Urological Association) внесла изменения в свое руководство по PSA-скринингу. В настоящее время она не рекомендует PSA-скрининг у мужчин младше 40 лет и настаивает на элективном характере PSA-скрининга у мужчин старше 40 лет [3]. К сожалению, до конца непонятно, по каким именно критериям должен проводиться отбор для так называемого «элективного скрининга». Такая тактика в большей степени напоминает уход от проблемы, нежели ее решение.

Определенно классическая стратегия PSA-базированного скрининга имеет свои недостатки, а потому требует оптимизации. На наш взгляд, идеальный инструмент для скрининга на РПЖ должен не просто выделять из общей популяции лиц, имеющих большую вероятность наличия этого заболевания, но и предсказывать особенности его клинического течения, т.е. агрессивность опухоли. Возможными путями совершенствования скрининга на наличие РПЖ является учет наследственности, генетических факторов, индивидуального гормонального фона, новых биохимических маркеров, методов визуализации и т.п. Синтез такой разнородной информации может быть осуществлен с помощью искусственного интеллекта, наиболее удобной формой которого являются самообучающиеся нелинейные алгоритмы на основе искусственных нейронных сетей (ИНС). Этот метод уже с определенным успехом применялся для прогнозирования результата биопсии предстательной железы [4, 5]. Следующим этапом развития методики должно стать прогнозирование степени агрессивности РПЖ, теоретически способное действительно оптимизировать PSA-базированный скрининг, сделав его специфичным в отношении клинически значимых форм рака.

Материалы и методы

Для прогнозирования агрессивности РПЖ в нашем исследовании использовалась ИНС, спроектированная в формате трехслойного персептрона. В качестве входных переменных использовались следующие параметры:

- возраст пациента;
- уровень общего PSA сыворотки крови;
- уровень свободного PSA сыворотки крови;
- объем предстательной железы и PSA-плотность;
- PSA-кинетические параметры: скорость прироста и время удвоения PSA;
- наличие изменений при пальцевом ректальном исследовании;
- наличие гипоэхогенных зон при трансректальной ультрасонографии.

Выходные переменные включали в себя:

- предполагаемое гистологическое заключение;
- сумма баллов по Глисону;
- количество столбиков ткани, пораженных аденокарциномой.

Таким образом, выходные переменные в совокупности с уровнем PSA позволяли

классифицировать РПЖ по трехуровневой системе онкологического риска Д'Амико.

Для обучения ИНС использовались клинические, лабораторные и инструментальные данные 398 пациентов, которым в период 2012-2014 гг. выполнялась трансректальная биопсия простаты в клинической больнице им. С.Р. Миротворцева СГМУ.

Проверка прогностической эффективности ИНС производилась на данных 80 пациентов, которым производилась биопсия в сентябре-декабре 2014 г. Биопсия в группе валидации выполнялась одним исследователем на аппарате B-K Medical Pro Focus с использованием проводниковой анестезии по методу Everest. В рамках валидации ИНС выполнялся подсчет ее чувствительности, специфичности, положительной и отрицательной предиктивной ценности. Определялась точность прогноза группы онкологического риска по Д'Амико.

Результаты и обсуждение

Точность прогнозирования наличия аденокарциномы в биоптате при валидации составила 93,75%, чувствительность – 97,56%, специфичность - 89,7%, что соответствует результатам ранее проведенных исследований [6].

При определении предиктивной ценности ИНС для РПЖ промежуточного и высокого риска чувствительность и специфичность составили 79,17% и 94,64% соответственно. Для прогнозирования РПЖ только высокого риска эти параметры составили 72,72% и 92,75% соответственно. Все предиктивные характеристики ИНС представлены на рисунке.

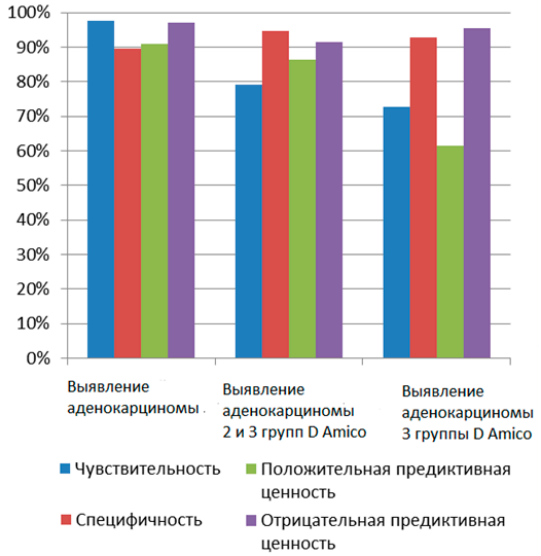

Рис. Предиктивные характеристики ИНС

Следует заметить, что точное совпадение прогнозируемой и реальной суммы баллов по Глисону отмечалось относительно редко (у 18 (45%) из 40 пациентов), как и в предыдущем нашем исследовании. То же касается и точного совпадения по количеству биопсийных столбиков, в которых обнаружена аденокарцинома (15 (37,5%) из 40 пациентов). Тем не менее итоговая предиктивная ценность в отношении группы риска по Д'Амико оказалась относительно высокой, что объясняется характером критериев в этой классификации: например, даже если в каком-то случае была прогнозирована сумма баллов 8 по Глисону, но на самом деле она оказалась равной 10, этот случай так или иначе соответствует группе высокого риска и расхождением не считается.

Несомненно, протокол данного исследования имеет серьезные ограничения. Во-первых, не выполнена внешняя валидация ИНС с «ослеплением» исследователей; внешняя валидация заведомо будет иметь худший результат, чем внутренняя, причем не только по субъективным, но и по объективным причинам (другие лабораторная и морфологическая службы, другой УЗ-аппарат и т.п.) [7]. Так или иначе внешняя валидация ИНС должна стать одним из следующих этапов реализации нашего научного исследования. Во-вторых, при оценке агрессивности опухоли нельзя ориентироваться только на результаты гистологического исследования биоптата. Идеальным субстратом для этого являются препараты, полученные при радикальной простатэктомии. Учитывая то, что мы лишь продолжаем накапливать материал по радикальной простатэктомии, а точность прогноза ИНС напрямую зависит от объема данных, использованного при ее обучении, на данном этапе исследования мы ориентировались только на биопсийный материал. Важным ограничением является и то, что данные для обучения ИНС были собраны ретроспективно; лишь материал для валидации собран проспективно. Наконец, наши результаты не подтверждены методами классической статистики, но это объясняется поисковым форматом исследования.

Заключение

Несмотря на существенные ограничения нашего пилотного исследования, можно считать, что искусственный интеллект в форме ИНС может не только помогать при отборе пациентов для выполнения биопсии простаты, но и иметь большой потенциал в распознавании клинических паттернов, характерных для разных по агрессивности форм РПЖ.

Со временем ИНС, особенно в сочетании с достижениями геномики, могут стать мощным инструментом оптимизации PSA-базированного скрининга, позволяющим еще на амбулаторном этапе дифференцировать риски клинически значимого РПЖ и его латентных форм.

Сведения об авторах статьи:
Попков Владимир Михайлович – д.м.н., зав. кафедрой урологии, ректор ГБОУ ВПО Саратовский ГМУ им. В.И. Разумовского Минздрава России. Адрес: 410012, г. Саратов, ул. Б. Казачья, 112.
Шатылко Тарас Валерьевич – аспирант кафедры урологии ГБОУ ВПО Саратовский ГМУ им. В.И. Разумовского Минздрава России. Адрес: 410012, г. Саратов, ул. Б. Казачья, 112. E-mail: shatylko@sar-urology.ru.
Королев Александр Юрьевич – к.м.н., ассистент кафедры урологии ГБОУ ВПО Саратовский ГМУ им. В.И. Разумовского Минздрава России. Адрес: 410012, г. Саратов, ул. Б. Казачья, 112. E-mail: kay1973@bk.ru.
Фомкин Роман Николаевич – к.м.н., доцент кафедры урологии ГБОУ ВПО Саратовский ГМУ им. В.И. Разумовского Минздрава России. Адрес: 410012, г. Саратов, ул. Б. Казачья, 112. E-mail: rnfomkin@mail.ru.
Полозов Александр Борисович – д.м.н., профессор кафедры урологии ГБУ ВПО Саратовский ГМУ им. В.И. Разумовского Минздрава России. Адрес: 410012, г. Саратов, ул. Б. Казачья, 112.

ЛИТЕРАТУРА

1. Global cancer statistics CA / A. Jemal [et al.] // Cancer J Clin. – 2011. – Vol. 61(2). – P. 69-90.
2. The mutational landscape of prostate cancer / CE Barbieri [et al.] // Eur Urol. – 2013. – Vol. 64(4). – P. 567-576.
3. Carter HB. American Urological Association (AUA) guideline on prostate cancer detection: process and rationale // BJU Int. – 2013. – Vol. 112(5). – P. 543-547.
4. Outcome prediction for prostate cancer detection rate with artificial neural network (ANN) in daily routine / TH Ecke [et al.] // Urol Oncol. – 2012. – Vol. 30(2). – P. 139-144.
5. Шатылко, Т.В. Серая зона PSA: статистико-математический анализ с применением метода искусственных нейронных сетей / Т.В. Шатылко, Д.С. Седов // Бюллетень медицинских интернет-конференций. – 2014. – Т. 4, № 4. – С. 417.
6. Попков, В.М. Прогнозирование результата патогистологического исследования простаты с помощью искусственной нейронной сети / В.М. Попков, Т.В. Шатылко, Р.Н. Фомкин // Саратовский научно-медицинский журнал. – 2014. – Т. 10, № 2. – С. 328-332.
7. The value of an artificial neural network in the decision-making for prostate biopsies / RP Meijer [et al.] // World J Urol. – 2009. – Vol. 27(5). – P. 593-8.

УДК 616.65_002-089.87
© Е.В. Расщупкина, О.В. Теодорович, Д.Г. Кочиев, Ю.Ю. Андреева,
М.Н. Шатохин, Г.Г. Борисенко, С.А. Нарышкин, М.И. Абдуллаев, 2015

Е.В. Расщупкина[1], О.В. Теодорович[1,2], Д.Г. Кочиев[3], Ю.Ю. Андреева[1],
М.Н. Шатохин[1,2], Г.Г. Борисенко[1], С.А. Нарышкин[1,2,] М.И. Абдуллаев[1]

ЭКСПЕРИМЕНТАЛЬНОЕ ОБОСНОВАНИЕ ИСПОЛЬЗОВАНИЯ ND:YAG – ЛАЗЕРНОЙ КОАГУЛЯЦИИ ТКАНИ ПРЕДСТАТЕЛЬНОЙ ЖЕЛЕЗЫ

[1]ГБОУ ДПО «Российская медицинская академия последипломного образования» Минздрава России, г. Москва
[2]НУЗ «Научный клинический центр ОАО «РЖД», г. Москва
[3]ФГБУН «Институт общей физики им. А.М. Прохорова» РАН, г. Москва

Интерстициальная лазерная коагуляция (ИЛК) – один из малоинвазивных и эффективных методов деструкции малых образований различных органов и тканей. Выбор режима воздействия и методики проведения процедуры необходим для безопасного применения ИЛК в клинической практике. In vivo изучено интраоперационное воздействие ИЛК на ткани предстательной железы 8 беспородных собак весом не более 20 кг. Воздействие осуществлялось контактно, дистальным торцом кварцевого волоконно-оптического катетера с диаметром сердцевины 600 мк при мощности 20 Вт и длительности 10 с. Макро- и микроскопическому анализу ткани подвергались непосредственно после воздействия, на 3-и, 7-и 14-е сутки после воздействия на предстательную железу подопытного животного. Морфологические исследования, проведенные в разные периоды после воздействия, позволило установить этапность и объемы изменений в тканях предстательной железы, подтверждая безопасность и эффективность ND:YAG лазерного воздействия на ткани предстательной железы.

Полученные результаты позволяют применять интерстициальную лазерную коагуляцию тканей предстательной железы для деструкции локализованных образований без нарушения функции органа.

Ключевые слова: интерстициальная лазерная коагуляция, малоинвазивные методики, морфологическое исследование.

E.V. Raschupkina, O.V. Teodorovitch, D.G. Kotchiev, Yu.Yu. Andreeva,
M.N. Shatokhin, G.G. Borisenko, C.A. Naryshkin, M.I. Abdullaev

EXPERIMENTAL SUBSTANTIATION OF THE USE OF ND:YAG LASER COAGULATION OF PROSTATE TISSUE

Interstitial laser coagulation is one of minimally-invasive technologies to disturb small tumors of different organs and tissues.

For safe and effective application of interstitial coagulation, it is essential to determine the optimal parameters and methodologies for conducting interstitial Nd:YAG laser coagulation. The following test animals were used for the experiment: eight dogs with the body mass less than 20 kg. The impact was made via direct contact of end of a quartz fiber-optic catheter with the core diameter of 600nm for 10 sec, with the power of 20 Wt. The samples of tissue for the morphological research and macroscopic analysis were taken on 1st, 3d, 7th and 14th day after the impact. The morphological research allowed to determine the optimal parameters and methodologies for conducting interstitial Nd:YAG laser coagulation of the prostate tissue.

The experiment showed that interstitial laser coagulation can be used to destruct localized neoplasms not violating the organ function.

Key words: interstitial laser coagulation, minimally-invasive technologies, morphological research.

В мире ежегодно выявляется более 900000 новых случаев заболевания раком предстательной железы (РПЖ). В России в 2011 году было впервые выявлено 19657 случаев РПЖ. Прирост заболеваемости в 2000-2011 гг. составил 139%, и рак простаты занял 1-е место в структуре онкозаболеваемости мужского населения[1].

Учитывая все большие возможности диагностики и визуализации новообразований предстательной железы на ранних стадиях развития процесса при лечении данной патологии, роль малоинвазивных методик становится главной [2]. Основная тенденция при выборе метода лечения заболеваний предстательной железы в настоящее время – это малая травматичность для здоровых тканей и высокая эффективность для разрушения патологических участков при возможности контроля за лечебным процессом и профилактика вероятных осложнений.

Внедрение малоинвазивных эндоскопических методов в хирургическую практику привело к тому, что именно хирургические, а не медикаментозные методы лечения на начальной стадии многих заболеваний являются более эффективными и экономически оправданными способами [3]. Распространение лазерных методов лечения, рост количества работ по взаимодействию лазерного излучения с биотканями, появление новых хирургических технологий лечения и разработка новых хирургических лазеров являются показателями эффективности их использования [4].

Исходное применение Nd:YAG лазера для лечения патологии предстательной железы сопровождалось огромным энтузиазмом хирургов. Однако в соответствии с полученными клиническими результатами оказалось, что Nd:YAG лазеры не способны немедленно удалять ткани [5]. При этом использовался специальный дорогостоящий волоконный катетер, так называемый ITT-катетер. Дистальный конец такого катетера служит для однородного рассеивания излучения и предотвращения карбонизации ткани.

В литературе нет данных об изменении тканей предстательной железы при интерстициальной лазерной коагуляции при воздействии Nd:YAG лазера с использованием простого волокна с прямым выходом излучения [6]. В связи с этим целью работы явилась разработка технологии деструкции определенного объема ткани предстательной железы при использовании лазерного излучения в импульсно-периодическом режиме генерации на длине волны излучения 1064 нм, а также определение степени и дозы воздействия лазерного излучения на ткани предстательной железы для достижения результата.

Материал и методы

Работа выполнялась на базах Института общей физики имени А.М. Прохорова РАН, кафедры эндоскопической урологии ГБОУ ДПО РМАПО Минздрава России (клиника НУЗ НКЦ ОАО «РЖД»), отделения экспериментальных животных НИИ урологии им. Н.А. Лопаткина – филиал ФГБУ «Федеральный медицинский исследовательский центр им. П.А. Герцена» Минздрава России. На доклиническом этапе исследований была рассчитана математическая модель для определения в условиях in vivo на экспериментальных животных безопасной дозы воздействия излучения лазерного хирургического комплекса на ткани предстательной железы [6]. Механизм взаимодействия лазерного излучения с биологическими тканями определяется как параметрами самого излучения (длина волны, плотность энергии падающего лазерного излучения, длительность лазерного импульса), так и оптическими свойствами ткани, на которую оказывается воздействие [7]. В качестве экспериментальных животных использовались 8 беспородных собак весом до 20 кг. По истечении 1, 3, 7, 14-го после воздействия дня из зоны повреждения забирались образцы ткани для проведения гистологических исследований. Материал фиксировали в нейтральном формалине, заливали в парафин и окрашивали гематоксилином, эозином, пикрофуксином. В качестве источника излучения использовали лазерный хирургический комплекс, предназначенный для рассечения и коагуляции тканей при проведении эндоскопических и лапароскопических операций, технические характеристики которого представлены в таблице.

Таблица

Технические характеристики лазерного хирургического комплекса

Характеристики	Лазерный хирургический комплекс
Конфигурация	Скальпель-коагулятор
Макс. средняя мощность, Вт	100
Тип лазера	Nd:YAG
Длина волны, мкм	1,06
Длительность импульса, мкс	300
Максимальная энергия импульса, Дж	1,0
Пиковая мощность, кВт	3,3

Воздействие осуществлялось контактно дистальным торцом кварцевого волоконно-оптического катетера с прямым выводом излучения и диаметром сердцевины 600 мкм, по которому производилась доставка лазерной энергии.

Результаты и обсуждение

После воздействия лазерного излучения на ткани предстательной железы возникают следующие изменения.

1. *Непосредственно после воздействия*

На месте световода наблюдается дефект ткани, соответствующий диаметру световода с обугленной тканью по краям. В зоне воздействия лазерного излучения – прямой коагуляционный некроз с кариопикнозом ядер, коагуляцией плазмы, дезорганизацией и отеком фиброзно-мышечной межуточной ткани. В транзиторной зоне – нарушение структурной организации со слущиванием и скоплением эпителиальных клеток в просветах желез, в межуточной ткани – отек, гиперемия сосудов и диапедезные кровоизлияния.

2. *На 3-и сутки после воздействия*

В зоне коагуляционного некроза наблюдается вторичная калликвация некротических масс, в краях – кровоизлияния и нейтрофильные лейкоциты. В транзиторной зоне – клеточные элементы в состоянии дистрофии, в строме – гиперемия, отек, кровоизлияния, пролиферация фибробластов.

3. *На 7-е сутки после воздействия*

В зоне коагуляционного некроза имеется обильная диффузная воспалительная инфильтрация из нейтрофильных лейкоцитов. В транзиторной зоне – по краям зоны инфильтрации определяются пролиферация фибробластов, образование мелких сосудов, коллагеновых волокон и новых железистых ячеек, пластов из эпителиальных клеток, диффузная инфильтрация стромы лимфоидными и плазматическими клетками.

4. *На 14-е сутки после воздействия*

В зоне коагуляционного некроза формируется полость до 10 мм в диаметре, заполненная воспалительным инфильтратом из нейтрофильных лейкоцитов, макрофагов, идет лизис некроза. Стенки полости инфильтрированы нейтрофилами, макрофагами и лимфоплазмацитарными клетками, отмечается разрастание фибробластов, образование грануляционной ткани (см. рисунок).

При морфометрии отсроченного материала зона некроза увеличивается. Это объясняется тем, что клеточные элементы в зоне транзиторных изменений, альтерация которых носила необратимый характер, погибли. Большинство таких структур находилось вблизи от зоны некроза, их гибель и увеличила величину последней.

При анализе морфологических изменений в режиме ИЛК следует отметить, что зона некроза является практически диаметром повреждения, поскольку изменения происходят вокруг введенного волокна, а зоны транзиторных изменений и демаркационного воспаления – это суммарный показатель фокусов, расположенных по обе стороны от зоны некроза.

Рис. Схема распределения зон изменений в ткани предстательной железы под воздействием лазерного излучения

Следует отметить ряд показателей, которые можно расценивать в качестве положительной характеристики применения лазерного излучения в данном варианте. Во-первых, это относительно небольшая величина транзиторной зоны, что позволяет надеяться на хорошую «управляемость» направления развития патологического процесса при использовании лазерного излучения в качестве «скальпеля». Во-вторых, относительно небольшая величина зоны демаркационного воспаления свидетельствует о низкой активации процесса формирования соединительнотканного рубца, поскольку именно из этой зоны в направлении повреждения начинает разрастаться соединительная ткань. Чем более выражена зона демаркационного воспаления, тем активнее идут рубцевание или субституция. Низкая способность к стимуляции процесса субституции позволяет надеяться, что в послеоперационном периоде деформация органа будет выражена незначительно. В-третьих, практически отсутствует извилистость апикального края зоны повреждения. Это является еще одним благоприятным прогностическим критерием в отношении деформации органа в послеоперационном периоде.

Заключение

Экспериментально определены диапазоны плотностей энергии для эффективной и безопасной коагуляции ткани предстательной железы при воздействии лазерного хирургического комплекса Nd:YAG-лазера: частота импульсов 100 Гц, длительность 10 с, мощность 20 Вт. При воздействии Nd:YAG-лазером в таком режиме получена единица объема ткани предстательной железы, подвергающейся некрозу с последующим лизисом,

что позволяет моделировать проведение операции с целью разрушения опухоли.

Разработанный метод ИЛК с учетом зональности изменений после воздействия и контролируемости размеров зон повреждений ткани предстательной железы может быть использован как компонент местного малоинвазивного противоопухолевого воздействия в комплексном лечении больных раком предстательной железы. Результаты проведенного исследования доказывают возможность безопасного и эффективного воздействия лазерного излучения при изученных параметрах на ткани предстательной железы для удаления измененных тканей при сохранении функции здоровых.

Сведения об авторах статьи:

Расщупкина Елена Владимировна – врач-уролог, ст. лаборант кафедры эндоскопической урологии ГБОУ ДПО РМАПО Минздрава России. Адрес: 123995, г. Москва, ул. Баррикадная, 2/1. E-mail: doctor-ras@bk.ru.

Теодорович Олег Валентинович – д.м.н., профессор, зав. кафедрой эндоскопической урологии ГБОУ ДПО РМАПО Минздрава России, руководитель урологического центра НУЗ «НКЦ ОАО «РЖД». Адрес: 123995, г. Москва, ул. Баррикадная, 2/1. Тел./факс: 8(495) 925-02-08.

Кочиев Давид Георгиевич – к.ф.-м.н., зам. директора ФГБУН ИОФ РАН им. А.М. Прохорова по научной работе. Адрес: 119991, г. Москва, ул. Вавилова, 38. Тел./факс: 8(499) 503-83-85. E-mail: david@kapella.gpi.ru.

Андреева Юлия Юрьевна – д.м.н., профессор кафедры патологической анатомии ГБОУ ДПО РМАПО Минздрава России. Адрес: 123995, г. Москва, ул. Баррикадная, 2/1. Тел./факс: 8(495) 946-01-44. E-mail: pat.rmapo@gmail.com.

Шатохин Максим Николаевич – д.м.н., профессор кафедры эндоскопической урологии ГБОУ ДПО РМАПО Минздрава России. Адрес: 123995, г. Москва, ул. Баррикадная, 2/1. E-mail: sh.77@mail.ru.

Борисенко Геннадий Георгиевич – к.м.н., доцент кафедры эндоскопической урологии ГБОУ ДПО РМАПО Минздрава России. Адрес: 123995, г. Москва, ул. Баррикадная, 2/1. E-mail: gborisenko-doc@mail.ru.

Нарышкин Станислав Альбертович – к.м.н., доцент кафедры эндоскопической урологии ГБОУ ДПО РМАПО Минздрава России, зав. отделением рентгенохирургических методов диагностики и лечения №2 НУЗ «НКЦ ОАО «РЖД». E-mail: naryshkin@mail333.com.

Абдуллаев Мурад Изаммутдинович – д.м.н., профессор кафедры эндоскопической урологии ГБОУ ДПО РМАПО Минздрава России. Адрес: 123995, г. Москва, ул. Баррикадная, 2/1. E-mail: amur39@mail.ru.

ЛИТЕРАТУРА

1. Злокачественные новообразования в России в 2011году (заболеваемость и смертность) /под ред. В.И. Чиссова, В.В.Старинского, Г.В.Петровой. – М.: ФГБУ «МНИОИ им. П.А.Герцена» Минздрава России, 2013. – 289 с.
2. Онкоурология. Национальное руководство / под ред. В.И. Чиссова, Б.Я. Алексеева, И.Г. Русакова. – М.: ГЭОТАР-Медиа, 2012. – 688 с.
3. Мажукин, В.И. Ультракороткое сверхмощное лазерное воздействие на материалы: математические модели и моделирование // Материалы IV междунар. науч. семинара «Математические модели и моделирование в лазерно-плазменных процессах». – М.: Знание, понимание, умение, 2007. – № 3. – 246 с.
4. Ahmed H.U. Minimally-invasive technologies in uro-oncology: The role of cryotherapy, HIFU and photodynamic therapy in whole gland and focal therapy of localized prostate cancer / H.U. Ahmed, C. Moore, M. Emberton // Surg. Oncol. – 2009. – Vol. 18. – P. 219-232.
5. Vogel A. Mechanisms of pulsed laser ablation of biological tissues / A. Vogel, V. Venugopalan.// Chemical Reviews. – 2003. – V. 103. – №. 2. – P. 577-644.
6. M. H. Niemz. Laser-Tissue Interactions: Fundamentals and Applications. – Berlin: Springer, 3rd edition, 2004. – 308 p.
7. Laser and laser technologis / A.S. Merseburger [et al.] // Clinical guidelines of the European Association of Urology. – 2011.

УДК 617-089.844
© Н.И. Сорокин, А.М. Дымов, Р.Б. Суханов, М.Э. Еникеев, Д.С. Давыдов, О.Х. Хамраев, 2015

Н.И. Сорокин, А.М. Дымов, Р.Б. Суханов, М.Э. Еникеев, Д.С. Давыдов, О.Х. Хамраев

РЕЗУЛЬТАТЫ ЛЕЧЕНИЯ БОЛЬНЫХ ДОБРОКАЧЕСТВЕННОЙ ГИПЕРПЛАЗИЕЙ ПРЕДСТАТЕЛЬНОЙ ЖЕЛЕЗЫ С ПОМОЩЬЮ ГОЛЬМИЕВОЙ ЛАЗЕРНОЙ ЭНУКЛЕАЦИИ (HOLEP) НА ЭТАПЕ ОСВОЕНИЯ МЕТОДИКИ

ГБОУ ВПО «Первый Московский государственный медицинский университет им. И.М. Сеченова» Минздрава России, г. Москва

Гиперплазия предстательной железы (ДГПЖ) является наиболее распространенным доброкачественным урологическим заболеванием у мужчин в возрасте от 50 до 80 лет. Несмотря на стремительное развитие и все более широкое применение медикаментозной терапии, а также на успехи, достигнутые при применении других малоинвазивных методов, хирургическое лечение больных гиперплазией предстательной железы остается одним из основных направлений терапии данного заболевания.

Ключевые слова: ДГПЖ, эффективность, осложнения.

N.I. Sorokin, A.M. Dymov, R.B. Sukhanov, M.E. Enikeev, D.S. Davydov, O.Kh. Khamraev

THE RESULTS OF TREATMENT OF PATIENTS WITH BENIGN PROSTATE HYPERPLASIA USING HOLMIUM LASER ENUCLEATION (HOLEP) AT THE STAGE OF DEVELOPMENT OF A TECHNIQUE

Benign prostate hyperplasia (BPH) is the most common benign urological disease in men aged from 50 to 80. Despite the rapid development and increasing use of drug therapy as well as the progress made in the application of other minimally invasive methods, surgical treatment of patients with BPH is a major focus of treatment of this disease.

Key words: BPH, efficacy, complications.

Увеличение продолжительности жизни населения в мире привело к тому, что возросла доля лиц старческого и пожилого возраста, изменились структура и уровень заболеваемости населения [5]. Здоровье и качество жизни мужчин старше 50 лет согласно современной геронтологической концепции находятся в прямой зависимости от четырех не онкологических заболеваний: гиперплазия предстательной железы, сердечно-сосудистые заболевания, депрессия, эректильная дисфункция.

Наиболее широко распространенным доброкачественным урологическим заболеванием у мужчин в возрасте от 50 до 80 лет является доброкачественная гиперплазия предстательной железы (ДГПЖ) [2]. Около 13-50% мужчин к 60-летнему возрасту не удовлетворены качеством мочеиспускания, обусловленного указанным заболеванием, объективно отмечают слабую струю при мочеиспускании, императивные позывы к мочеиспусканию, частое мочеиспускание малыми порциями, субъективно отмечают неполное опорожнение мочевого пузыря. Указанные факторы сильно сказываются на психологическом статусе человека и нарушают социальную адаптацию. У 25% пациентов развиваются симптомы, которые требуют хирургического вмешательства.

В связи с превышением роста численности населения старше 60 лет над численностью населения в целом, что доказано рядом проведенных демографических исследований, проблема гиперплазии простаты стала приобретать свою социальную актуальность [1].

Хирургическое лечение в отношении гиперплазии простаты является одним из основных методов терапии, несмотря на применение других малоинвазивных способов лечения и широкое применение медикаментозной терапии. Разработаны многочисленные методики хирургического лечения ДГПЖ, однако большинство из них не выдержали проверку временем из-за неудовлетворительной оценки конечных результатов. Согласно рекомендациям Американской ассоциации урологов (AAU) трансуретральная резекция (ТУРП) выступает в качестве “золотого стандарта” хирургического лечения гиперплазии предстательной железы [3]. Согласно последним рекомендациям Европейской ассоциации урологов (EAU) ТУРП оптимальна для пациентов с объемом простаты 30-80 см^3, в то время как для гольмиевой энуклеации гиперплазии простаты (HoLEP) оптимальный объем простаты более 80 см^3 [4]. Для того, чтобы превзойти ТУРП HoLEP должна иметь высокую эффективность и низкий процент осложнений.

Цель исследования – улучшение результатов хирургического лечения больных с ДГПЖ.

Материал и методы

В исследовании участвовал 121 пациент, находившийся на обследовании и лечении в ГБОУ ВПО Первый МГМУ им. И.М. Сеченова в период с января 2013 г. по апрель 2014 г. Все пациенты, включенные в исследование, соответствовали следующим критериям: наличие симптомов нижних мочевых путей (СНМП), отсутствие активного воспалительного процесса со стороны мочеполовой системы. Средний возраст составил 66,1±4,6 года. Результаты обследования до выполнения HoLEP представлены в табл. 1.

Таблица 1

Результаты обследования пациентов до выполнения HoLEP

Исследуемый показатель	Среднее значение
IPSS*, баллы	21,3±4,1
QOL*, баллы	4,1±1,1
Средний объем простаты, измеренный с помощью трансабдоминального УЗ- датчика, см^3	82,8±49,3
Qmax*, мл/с	8,0±2,2
OOM*, мл	49,3±45,1

* Без учета пациентов с уретральным катетером и цистостомическим дренажем.

HoLEP выполняли с помощью лазерной установкой Lumenis Power Suite мощностью 100Вт и морцеллятора Lumenis Versacut.

Результаты и обсуждение

Через 6 месяцев после HoLEP отмечена положительная динамика в отношении основных уродинамических показателей.

Таблица 2

Виды осложнений и частота их встречаемости в проводимом исследовании

Осложнение	Частота встречаемости, абс.(%)
Повреждение стенки мочевого пузыря	4 (3,3)
Интраоперационное кровотечение, потребовавшее перехода на монополярную коагуляцию и/или досрочное завершение операции	4 (3,3)
Тампонада мочевого пузыря, повторная уретроцистоскопия и коагуляция сосудов	2 (1,6) – в раннем послеоперационном периоде 1 (0,8) – на 30-е сутки после операции
Разделение HoLEPна два этапа (энуклеация и морцелляция) с интервалом в несколько дней	4 (3,3)
Инфекционно-воспалительные осложнения	2 (1,6)
Острая задержка мочеиспускания	3 (2,4)
Стрессовое недержание мочи	у 23 (19) пациентов, из них у 2 (1,6) – более 6 месяцев
Стриктура уретры	1 (0,8)

Снижение IPSS с 21,3±4,2 до 5,4±1,7 балла, QoL с 4,1±1,3 до 1,9±0,7 балла, изменение Qmax с 8,0±2,4 до 22,9±4,4 мл/с, Qср с 6,2±1,3 до 16,2±3,3 мл/с. Объем остаточной мочи (ООМ) снизился с 50,2±46,2 мл перед операцией до 15,1±4,8 мл после операции. Отмечено снижение объема простаты с 80,1±49,3 до 20,2±7,9см^3. В ходе нашего исследования мы столкнулись с осложнениями после HoLEP (табл. 2).

Выводы

Гольмиевая энуклеация гиперплазии простаты (HoLEP) является эффективной и безопасной методикой оперативного лечения больных ДГПЖ с минимальным процентом осложнений, выполнима практически при любых размерах аденомы, что позволяет расценивать ее как эндоскопическую альтернативу открытой аденомэктомии и новый «золотой стандарт» хирургического лечения ДГПЖ.

Сведения об авторах статьи:

Сорокин Николай Иванович – к.м.н., зав. отделением урологии НИИ уронефрологии и репродуктивного здоровья человека ГБОУ ВПО Первый МГМУ им И.М. Сеченова Минздрава России. Адрес: 119991, г. Москва, ул. Б. Пироговская, 2, стр. 1.

Дымов Алим Мухаммедович – к.м.н., врач НИИ уронефрологии и репродуктивного здоровья человека ГБОУ ВПО Первый МГМУ им И.М. Сеченова Минздрава России. Адрес: 119991, г. Москва, ул. Б. Пироговская, 2, стр. 1.

Суханов Роман Борисович – к.м.н., врач НИИ уронефрологии и репродуктивного здоровья человека ГБОУ ВПО Первый МГМУ им И.М. Сеченова Минздрава России. Адрес: 119991, г. Москва, ул. Б. Пироговская, 2, стр. 1.

Еникеев Михаил Эликович – д.м.н., доцент, зав. отделением НИИ Уронефрологии и репродуктивного здоровья человека ГБОУ ВПО Первый МГМУ им. И.М. Сеченова Минздрава России. Адрес: 119435, г. Москва, ул. Б. Пироговская, 2, стр. 1.

Давыдов Денис Сергеевич – аспирант НИИ Уронефрологии и репродуктивного здоровья человека ГБОУ ВПО Первый МГМУ им И.М. Сеченова Минздрава России. Адрес: 119991, г. Москва, ул. Б. Пироговская, 2, стр. 1.

Хамраев Отабек Хасанович – аспирант НИИ Уронефрологии и репродуктивного здоровья человека ГБОУ ВПО Первый МГМУ им И.М. Сеченова Минздрава России. Адрес: 119991, г. Москва, ул. Б. Пироговская, 2, стр. 1.

ЛИТЕРАТУРА

1. Дымов, А.М. Лазерное (гольмиевое) удаление ткани простаты в лечении больных гиперплазией предстательной железы: дис. … канд. мед. наук. – М., 2010. – 116 с.
2. Survey on benign prostatic hyperplasia distribution and treatment patterns for men with lower urinary tract symptoms visiting urologists at general hospitals in Korea: a prospective, non-controlled, observational cohort study / SH Lee [et al.] // Urology. – 2012. – Vol. 79. – P. 1379-1384.
3. Update on AUA guideline on the management of benign prostatic hyperplasia / KT McVary [et al.] // J Urol. – 2011. – Vol. 185. – P. 1793-1803.
4. EAU guidelines on the treatment and follow-up of non-neurogenic male lower urinary tract symptoms including benign prostatic obstruction / M Oelke [et al.] // EurUrol. – 2013. – Vol. 64. – P. 118-140.
5. EAU BHP Guidelines 2010 / C.C. Schulman, C. Temml // URL: http://www.europeanurology.com/eau-guidelines.

УДК 616.613-003.7
© М.Л. Чехонацкая, А.Н. Россоловский, Д.А. Бобылев, Н.В. Емельянова, 2015

М.Л. Чехонацкая, А.Н. Россоловский, Д.А. Бобылев, Н.В. Емельянова

ВОЗМОЖНОСТИ КОМПЬЮТЕРНОЙ ТОМОГРАФИИ В ПРОГНОЗИРОВАНИИ РЕЗУЛЬТАТОВ ДИСТАНЦИОННОЙ УДАРНО-ВОЛНОВОЙ ЛИТОТРИПСИИ

ГБОУ ВПО «Саратовский государственный медицинский университет им. В.И.Разумовского» Минздрава России, г. Саратов

На основании данных отечественной и зарубежной литературы представлены современные аспекты компьютерной томографии в диагностике почечно-каменной болезни. Рассмотрены показания и осложнения метода дистанционной ударно-волновой литотрипсии как современного предпочтительного способа элиминации почечных конкрементов. Освещены возможности мультиспиральной компьютерной томографии в определении структуры, состава конкрементов и в прогнозировании результатов лечения.

Ключевые слова: компьютерная томография, дистанционная ударно-волновая литотрипсия, мочекаменная болезнь.

M.L. Chekhonatskaya, A.N. Rossolovsky, D.A. Bobylev, N.V. Emelyanova

POSSIBILITIES OF COMPUTED TOMOGRAPHY IN PREDICTING THE RESULTS OF EXTRACORPOREAL SHOCK WAVE LITHOTRIPSY

Current aspects of computed tomography in the diagnosis of nephrolithiasis were considered on the basis of the analysis of native and foreign literature. Indications and complications of extracorporeal shock wave lithotripsy as modern preferred method of elimination of kidney stones were under the study. The potential of computed tomography in determining the structure and composition of stones and prediction of treatment outcomes are presented in the article.

Key worlds: computed tomography, extracorporeal shock-wave lithotripsy, urolithiasis.

Проблема диагностики и лечения мочекаменной болезни (МКБ) имеет в настоящее время высокую актуальность. Мочекаменная болезнь является одним из самых распространенных урологических заболеваний, ее доля в структуре всей урологической патологии со-

ставляет 38-40%. Заболеваемость МКБ в мире составляет не менее 3% и продолжает прогрессивно возрастать [1].

Из-за отсутствия эффективных патогенетических методов лечения и профилактики уролитиаза в 35-75% случаев заболевание рецидивирует, а также снижает продолжительность жизни у 5-20% пациентов [2,3].

По мнению П.В. Глыбочко и соавт. (2011), за последние 20 лет можно констатировать значительные перемены в тактике ведения пациентов с конкрементами мочевой системы, в частности широкое внедрение в клиническую практику дистанционной ударно-волновой литотрипсии [4].

Дистанционная ударно-волновая литотрипсия прекрасно себя зарекомендовала и в настоящий момент является методом выбора неинвазивного хирургического лечения мочекаменной болезни [1,5]. Эффективность метода M. Grasso в 2008 году оценил в 80-90% [6].

Вместе с тем считается доказанным, что, несмотря на все преимущества дистанционной литотрипсии (ДЛТ), при ударно-волновом воздействии происходит травматизация почек [7]. Ударная волна, возникающая в результате активности генератора, оказывает значительное число побочных эффектов: отек почечной паренхимы, разрыв сосудов, кровоизлияние в паренхиму, повреждение клеточных мембран. Для эффективной дезинтеграции конкрементов зачастую требуется значительное воздействие, интенсивность которого напрямую зависит от характеристик камня.

По данным С.Н. Зоркина и соавт. (2011), плотность конкремента, его объем и состав являются важными предикторами результатов ДЛТ. Высокая структурная плотность и размер камня более 2,0-3,0 см создают условия для обструкции мочеточника крупными фрагментами или формирования протяженной «каменной дорожки», что может потребовать проведения нескольких сеансов ДЛТ [8]. В свою очередь, по данным А.А. Губаря (2009), для эффективной дезинтеграции мочевого камня при низкой плотности необходимо 400-1500 импульсов ударных волн, при средней – 1501-3000 ударов, при высокой – 3001-4500 ударов, при крайне высокой – ДЛТ нецелесообразно. Различный состав камней также влияет на результаты ДЛТ. Так, для уратов характерны быстрое падение нагрузки после начала разрушения, небольшая прочность, склонность к хрупкому разрушению. Оксалаты имеют высочайшую прочность, продолжительно деформируются, требуют большой энергии для разрушения. Разрушение фосфатов протекает в устойчивом режиме, энергии нужно значительно меньше, чем для первых двух типов камней [9].

Зачастую недостаток информации о плотности, структуре и составе конкремента перед проведением ДЛТ ведет к неоправданному повреждению паренхимы почки, повышению частоты обструкции мочевыводящих путей и послеоперационных воспалительных осложнений. Современным и эффективным методом, способным решить задачу получения этой информации, является компьютерная томография. Благодаря мультиспиральной компьютерной томографии можно визуализировать конкременты мочеполовой системы вне зависимости от их локализации, размера и состава, а также оценить состояние мочевых путей без применения искусственного контрастирования и инвазивных вмешательств [10,11].

С внедрением современных методов лучевой диагностики в урологии многие исследователи стали сопоставлять данные по плотности конкрементов в единицах Хаунсфилда (HU), полученные при компьютерной томографии с результатами дистанционной ударно-волновой литотрипсии. Так, исследования, проведенные N.P. Gupta и соавт. в 2005 году, показали, что энергия ударной волны, необходимая для фрагментации, связана с плотностью камней и что чем выше плотность камня, тем сильнее энергия ударной волны, необходимая для достижения фрагментации [12]. A. el-Assmy и соавт. в 2011 году в своем исследовании получили пороговую величину успешности дистанционной литотрипсии – 1000 HU [13]. В 2012 году I. Ouzaid и соавт. провели проспективное исследование 50 пациентов, и по их данным порог успешности ДЛТ составляет 970 HU [14]. Hameed и соавт. в 2013 году выяснили, что успешность ДЛТ снижается в случае плотности конкрементов более 1350 HU, при которой требуется применения более мощных ударных волн [15]. В этом же году, по данным исследований K. Foda и соавт., фрагментация камня оказывается безуспешной, если плотность камня > 934 HU [16].

Полученные при помощи компьютерной томографии данные могут помочь не только в определении плотности, но и состава конкремента, что важно для прогнозирования результатов ДЛТ. Так, S.R. Patel и соавт. в 2009 году предположили, что значение плотность конкрементов в HU может быть использовано для дифференцирования подтипов кальциевых камней и особенно при диагностике камней, состоящих из моногидрата и дигидрата оксалата кальция. В аналогичном исследовании в 2014 году F.C. Torricelli и со-

авт. опубликовали данные о том, что кальциевые конкременты могут быть идентифицированы с высокой точностью, при использовании значения плотности в HU, но при этом имеется совпадение значений плотностей уратных и мочекислых камней, что затрудняет их диагностику [17,18]. По данным экспериментально-клинического исследования 147 мочевых конкрементов и лечения 270 больных мочекаменной болезнью методом дистанционной ударно-волновой литотрипсии, проведенных А.А. Губарем в 2009 году, плотность камней зависит от их минерального состава. Согласно полученным данным плотность камней оксалатов – 1114,24±109,46 HU, уратов – 264,65±55,47 HU, фосфатов – 625,41±74,59 HU, плотность камней смешанного состава достигает 839,31±61,42 HU. Автором было доказано, что для прогностических целей показатели средней плотности следует рассматривать в неразрывной связи с разбросом плотности этого камня, характеризующей степень его неоднородности. Чем больше плотность конкремента и меньший разброс плотности внутри него, тем менее ожидаемый прогноз его эффективного разрушения. Анализ показателей средней плотности и разброса плотностей позволил А.А. Губарю прогнозировать не только количество ударных волн, но и характер разрушения конкрементов. Конкременты с относительно низкой плотностью и большим разбросом плотностей разрушаются по типу «осыпания краев» с формированием мелких фрагментов размером 1-3 мм, правильной округлой формы без острых углов и песка. Камни с высокой плотностью и однородностью разрушаются по типу формирования магистральных разрывов, образуя крупные фрагменты размером до 6-7 мм с острыми краями, неправильной формы. Как правило, такие фрагменты имеют подчеркнуто концентрическое отложения солей с различной плотностью. Хуже всего разрушаются камни с очень высокой плотностью и, что особенно важно, с минимальными значениями ее разброса [9]. S. Spettel и соавт. в 2013 году разработали методику исследования in vivo мочекислых камней с использованием pH мочи и плотности в HU. Совместное изучение двух этих показателей значительно повысило точность диагностики. В частности, камни размером > 4 мм, плотностью ≤ 500 HU и при pH мочи ≤ 5,5 в 90% случаев были определены как мочекислые [19]. G.S. Marchini и соавт. в том же году сообщили, что значения плотности в HU чистых и смешанных струвитных камней перекрываются, и пришли к выводу, что при использовании одноэнергетической КТ нельзя точно определить структуру струвитов [20].

Помимо данных о средней плотности конкрементов и их составе крайне важным показателем, влияющим на результаты ДЛТ, является структура камня. Так, M.R. Mostafavi и S. Ramakumar еще в 1998-1999 гг., проведя ряд исследований in vivo и in vitro, предположили, что плотность камня в HU может с высокой точностью помочь в определении структуры и состава камней [21,22]. В 2001 году G. Motley была предпринята попытка изучить структуру конкремента путем определения плотности в области наибольшего поперечного диаметра камня. Автор предположил, что определение структуры камня было бы более эффективным по сравнению с определением только плотности в HU. Однако Motley также сообщает, что данных по структуре и плотности было недостаточно для определения состава камня in vivo [23]. П.Г. Коротких в 2009 году были проведены исследование структуры конкрементов 112 пациентов при помощи мультиспиральной компьютерной томографии in vitro сравнение результатов с микродтвердостью, определяемой на микротвердометре ПМТЕ3М, и сопоставление с результатами общеклинических исследований и последующего лечения. По внутренней структуре полученные камни были распределены П.Г. Коротких на 3 типа: «монолитный», «смешанный» и «анизотропный», результаты ДЛТ при этом различались. Лучше всего литотрипсии поддавались камни «анизатропной» конфигурации среднего и мелкого размеров, «смешанные» камни требовали увеличения продолжительности и количества сеансов ДЛТ, камни «монолитной» структуры, особенно большого размера, удалять с помощью ДЛТ было нецелесообразно. Результаты исследования подтверждались данными мультиспиральной компьютерной томографии (МСКТ) 25 пациентов с мочекаменной болезнью. Расхождение результатов находилось в пределах погрешности (до 10%) [24].

Также, A. Chad и соавт. (2008), было проведено исследование 47 конкрементов из моногидрата оксалата кальция на микро-КТ in vitro. Затем камни были помещены в воду и просканированы на 64-срезовом мультиспиральном компьютерном томографе. Конкрементам, оказавшимся однородными, потребовалось почти вдвое больше ударных волн для деструкции, чем камням такого же состава, но с неоднородной структурой, определяемой на КТ. Полученные данные также показали, что плотность исследованных конкрементов в HU

не коррелировала с их разрушаемостью. Это позволяет говорить о том, что изучение именно внутреннего строения кальциевых камней при помощи КТ может помочь спрогнозировать результаты ДЛТ [25].

Резюмируя все вышесказанное, следует признать, что такое высокоэффективное диагностическое средство лучевой диагностики, как компьютерная томография, в значительной степени расширили возможности современной урологии. Особо перспективно выглядит возможность определения in vivo при помощи мультиспиральной компьютерной томографии не только плотности, но и состава и внутренней структуры конкрементов. Это должно в значительной степени ограничить чрезмерное волновое действие и оптимизировать сроки проведения повторных процедур. Совместная работа урологов и лучевых диагностов позволит создать эффективные схемы лечения мочекаменной болезни и в конечном итоге уменьшить количество рецидивов, сократить время пребывания пациентов в стационаре и улучшить их качество жизни.

Сведения об авторах статьи:

Чехонацкая Марина Леонидовна – д.м.н., зав. кафедрой лучевой диагностики и лучевой терапии ГБОУ ВПО Саратовский ГМУ им. В.И. Разумовского Минздрава России. Адрес: 410054, г. Саратов, ул. Большая Садовая, 137. E-mail: fax-1@yandex.ru.

Россоловский Антон Николаевич – д.м.н., доцент кафедры урологии ГБОУ ВПО Саратовский ГМУ им. В.И. Разумовского Минздрава России. Адрес: 410054, г. Саратов, ул. Большая Садовая, 137. E-mail: rossol@list.ru.

Бобылев Дмитрий Александрович – ординатор кафедры лучевой диагностики и лучевой терапии ГБОУ ВПО Саратовский ГМУ им. В.И. Разумовского Минздрава России. Адрес 410054, г. Саратов, ул. Большая Садовая, 137. E-mail: dreik2006@mail.ru.

Емельянова Наталья Владимировна – аспирант кафедры лучевой диагностики и лучевой терапии ГБОУ ВПО Саратовский ГМУ им. В.И. Разумовского Минздрава России. Адрес: 410054, г. Саратов, ул. Большая Садовая, 137.

ЛИТЕРАТУРА

1. Мочекаменная болезнь: современные методы диагностики и лечения: руководство / Ю.Г. Аляев [и др.]. – М.: «ГЭОТАР-Медиа», 2010. – 216 с.
2. Александров, В.П. Ретроспективный анализ диагностики и лечения неотложных состояний больных с мочекаменной болезнью / В.П. Александров, В.В. Михайличенко, Д.Г. Кореньков// Нижегородский медицинский журнал. – 2006. – № 3. – С. 112-116.
3. Preminger, G.M. Shock wave lithotripsy versus percutaneous nephrolithotomy versus flexible ureteroscopy / G.M. Preminger // Urol Res. – 2006. – Vol. 34, № 2. – P. 108-111.
4. Диагностика и лечение мочекаменной болезни. Что изменилось за последние 20 лет? / Глыбочко П.В. [и др.] // Материалы российской научной конференции с международным участием «Мочекаменная болезнь: фундаментальные исследования, инновации в диагностике и лечении»// Саратовский научно-медицинский журнал (прил.). – 2011. – Т. 7, № 2. – С. 9-12.
5. Дзеранов, Н.К. Мочекаменная болезнь: клинические рекомендации / Н.К. Дзеранов, Н.А. Лопаткин. – М.: «Оверлей», 2007. – 296 с.
6. Grasso, M. Extracorporeal Shockwave Lithotripsy / M. Grasso, J. Hsu, M. Spaliviero // emedicine by WebMD. – 2008.
7. Гулямов, С.М. Диагностика, профилактика и лечение повреждения почки при дистанционной ударно-волновой литотрипсии: автореф. дис. … канд. мед. наук. – СПб., 2004. – 21 с.
8. Современные инновации в усовершенствовании метода дистанционной литотрипсии у детей / С. Н. Зоркин [и др.] // III научно-практическая конференция «Фундаментальная и практическая урология», посвященная 90-летию со дня рождения Н.А. Лопаткина. Юбилейный сборник научных трудов. – М., 2011. – С. 98-104.
9. Губарь, А.А. Экспериментально — клиническое исследование мочевых камней методом рентгенокомпьютерной денситометрии для выбора тактики лечения мочекаменной болезни: автореф. дис. … канд. мед. наук. – Киев, 2009. – 21 с.
10. Роль мультиспиральной компьютерной томографии в урологии / Ю.Г. Аляев [и др.] // Материалы 2-го российского конгресса по эндоурологии и новым технологиям 12-14 мая 2010 года. – М., 2010. – С. 22-24.
11. Gucuk, A. Usefulness of hounsfield unit and density in the assessment and treatment of urinary stones / A. Gucuk, U. Uyeturk // World J Nephrol. – 2014. – Vol. 3, № 4. – P. 282-286.
12. Role of computed tomography with no contrast medium enhancement in predicting the outcome of extracorporeal shock wave lithotripsy for urinary calculi / Gupta N.P. [et al] // BJU Int. – 2005. – Vol. 95, № 9. – P. 1285-1288.
13. Multidetector computed tomography: role in determination of urinary stones composition and disintegration with extracorporeal shock wave lithotripsy-an in vitro study / A. el-Assmy [et al] // Urology. – 2011. – Vol. 77, №2. – P. 286-290.
14. A 970 Hounsfield units (HU) threshold of kidney stone density on non-contrast computed tomography (NCCT) improves patients' selection for extracorporeal shockwave lithotripsy (ESWL): evidence from a prospective study / I. Ouzaid [et al] // BJU Int. – 2012. – Vol. 110, №11 Pt B. – P. 438-442.
15. Comparing non contrast computerized tomography criteria versus dual X-ray absorptiometry as predictors of radio-opaque upper urinary tract stone fragmentation after electromagnetic shockwave lithotripsy / D.A. Hameed [et al] // Urolithiasis. – 2013. – Vol. 41, № 6. – P. 511-515.
16. Calculating the number of shock waves, expulsion time, and optimum stone parameters based on noncontrast computerized tomography characteristics / K. Foda [et al] // Urology. – 2013. – Vol. 82, № 5. – P. 1026-1031.
17. Hounsfield units on computed tomography predict calcium stone subtype composition / S. R. Patel [et al] // Urol Int. – 2009. – Vol. 83, № 2. – P. 175-180.
18. Predicting urinary stone composition based on single-energy noncontrast computed tomography: the challenge of cystine / F.C. Torricelli [et al] // Urology. – 2014. – Vol. 83, №6. – P. 1258-1263.
19. Using Hounsfield unit measurement and urine parameters to predict uric acid stones /S. Spettel [et al] // Urology.– 2013.– Vol.82, № 1.– P.22-26.
20. Absolute Hounsfield unit measurement on noncontrast computed tomography cannot accurately predict struvite stone composition / G.S. Marchini [et al] // J Endourol. – 2013. – Vol. 27, № 2, P. 162-167.
21. Mostafavi, M.R. Accurate determination of chemical composition of urinary calculi by spiral computerized tomography / M.R. Mostafavi, R.D. Ernst, B. Saltzman // J Urol. – 1998. – Vol. 159, № 3. – P. 673-675.
22. Prediction of stone composition from plain radiographs: a prospective study / S. Ramakumar [et al] // J Endourol. – 1999. – Vol. 13, № 6. – P. 397-401.
23. Hounsfield unit density in the determination of urinary stone composition / G. Motley [et al] // Urology. – 2001. – Vol. 58, № 2. – P. 170-173.
24. Коротких, П.Г. Прогнозирование результатов дистанционной ударно-волновой литотрипсии в комплексном лечении мочекаменной болезни: автореф. дис. … канд. мед. наук. – Саратов, 2009. – 22 с.
25. CT visible internal stone structure - but not Hounsfield unit value - of calcium oxalate monohydrate (COM) calculi predicts lithotripsy fragility in vitro / A. Chad [et al] // Urol Res. – 2007. – 35, №4. – P. 201–206.

УДК 57.084.1.
© Коллектив авторов, 2015

П.В. Глыбочко, Ю.Г. Аляев, В.Н. Николенко, Е.А. Безруков,
Д.Ф. Кантимеров, Г.А. Машин, А.С. Титов, А.В. Проскура, К.В. Кудричевская

ЭКСПЕРИМЕНТАЛЬНОЕ ОБОСНОВАНИЕ СОЗДАНИЯ ТКАНЕИНЖЕНЕРНОЙ КОНСТРУКЦИИ С ИСПОЛЬЗОВАНИЕМ МАТРИЦЫ НА ОСНОВЕ ДЕЦЕЛЛЮЛЯРИЗИРОВАННОЙ СОСУДИСТОЙ СТЕНКИ И КЛЕТОК СЛИЗИСТОЙ ОБОЛОЧКИ ЩЕКИ С ЦЕЛЬЮ ПРОВЕДЕНИЯ ЗАМЕСТИТЕЛЬНОЙ УРЕТРОПЛАСТИКИ

ГБОУ ВПО «Первый Московский государственный медицинский университет им. И.М. Сеченова» Минздрава России, г. Москва

Наиболее эффективными методами лечения стриктур мочеиспускательного канала являются анастомотические и заместительные уретропластики. Потенциальные трудности, связанные с заместительной уретропластикой, следующие: осложнения в донорской зоне, дефицит тканей при протяженных стриктурах, дополнительный разрез и увеличение времени операции в связи с необходимостью получения лоскута или трансплантата. Тканевая инженерия может оказаться полезной в решении указанных выше проблем. Нами проведена оценка возможности создания матрицы для заместительной уретропластики в эксперименте на животных. В качестве матрицы использовалась децеллюляризированная трупная артериальная стенка. В эксперименте на первом этапе на крысах отмечены крайне слабые биоактивность и биодеградация децеллюляризированной матрицы из трупной артериальной стенки (ДМТАС) в связи с низкой иммуногенностью материала. На втором этапе успешно произведена заместительная пластика интраоперационно созданного дефекта уретры кролика с использованием трубчатой ДМТАС. Использование матрицы показало хорошие структурно-функциональные результаты. Учитывая результаты предыдущих этапов, была создана тканеинженерная конструкция на основе ДМТАС и клеток слизистой оболочки щеки. Тканеинженерная конструкция на основе трупной артериальной стенки и эпителиоцитов слизистой щеки может рассматриваться в качестве материала для заместительной уретропластики.

Ключевые слова: тканевая инженерия, регенеративная медицина, стриктура уретры, пластика уретры, децеллюляризированная сосудистая матрица.

P.V. Glybochko, Yu.G.Alyaev, V.N. Nikolenko, E.A. Bezrukov,
D.F. Kantimerov, G.A. Mashin, A.S. Titov, A.V. Proskura, K.V. Kudrichevskaya

EXPERIMENTAL JUSTIFICATION OF THE DEVELOPMENT OF TISSUE ENGINEERING CONSTRUCTION USING MATRIX BASED ON DECELLULAR VASCULAR WALL AND CELLS OF BUCCAL MUCOSA FOR SUBSTITUTION URETHROPLASTY

The most effective methods for the treatment of urethral strictures are anastomotic and substitution urethroplasties. Potential difficulties associated with the substitution urethroplasty are complications in the donor area, the lack of tissue in long strictures, an additional incision and increase of operation time due to the need to obtain a flap or graft. Tissue engineering may prove to be useful in solving the above problems. We have evaluated the possibility of creating a matrix for substitution urethroplasty in animal experiments. We used decellular cadaveric arterial wall as matrix. At the first stage of the experiment on rats decellular matrix of cadaveric arterial wall (DMCAW) was marked by extremely poor bioavailability and biodegradation due to the low immunogenicity of the material. At the second stage plastic replacement of the intraoperative urethral defect on rabbit was made successfully by using tubular DMCAW. Good structural and functional results were shown using the matrix. Considering the results of the previous stages, the tissue-engineering construction on the basis of DMCAW and cells of buccal mucosa was created. Tissue-engineering construction based of cadaveric the arterial wall and epithelial cells may be regarded as a material for substitution urethroplasty.

Key words: tissue engineering, regenerative medicine, urethral stricture, urethroplasty, decellular vascular matrix.

Распространенность стриктур мочеиспускательного канала имеет лишь приблизительную оценку. В период с 1992 по 2000 годы зарегистрировано около 1,5 миллиона обращений по поводу сужений уретры [1].

Метаанализ литературы показал, что большинство стриктур передней уретры имеют ятрогенное происхождение (33%), идиопатические стриктуры составляют 33%, посттравматические – 19% и постинфекционные стриктуры – 15% [2].

В последние два десятилетия получила широкое распространение буккальная пластика уретры. Новый толчок для развития реконструктивной хирургии уретры дают современные возможности тканевой инженерии.

Цель настоящего исследования – создание тканеинженерной конструкции на основе децеллюляризированной матрицы из трупной артериальной стенки (ДМТАС), пригодной для заместительной уретропластики.

Для достижения данной цели были поставлены следующие задачи:

• отработка технологии получения ДМТАС;

• оценка биосовместимости и биодеградации ДМТАС в эксперименте на крысах;

• оценка эффективности реконструкции дефекта уретры с использованием ДМТАС в эксперименте на кроликах;

• оценка возможности создания тканеинженерной конструкции на основе

ДМТАС и клеток слизистой оболочки щеки человека.

Материал и методы

Выбор стенки артерии человека в качестве основы для создания тканеинженерной матрицы обусловлен ее успешным использованием в сосудистой хирургии в качестве гомографта [3,4].

Изъятие трупного материала производили в соответствии с приказами № 483 МЗ СССР от 14.06.1972 и № 189 от 19.08.1993 в условиях морга в течение 24 ч после констатации смерти. Механически удаляли периартериальную клетчатку и фасциальный футляр, выделяли отходящие сосудистые ветви. Затем промывали водой (в течение 4 ч), физиологическим раствором (в течение 18 ч со сменой раствора каждые 6 ч), 1/15 М раствором двухзамещенного фосфата натрия (в течение 8 ч). Проводили ферментную обработку раствором террилитина при 40°С в течение 4 ч в фосфатном буфере pH 7,5–8,0 и расходом фермента 15–25 ПЕ/г влажной ткани. Промывали водой в течение 1 ч и обрабатывали 1% раствором лимонной кислоты в течение 1 ч; обрабатывали фосфатным буфером с pH 7,0–7,5 в течение 4 ч и промывали водой 4 ч.

Контроль децеллюляризации осуществляли морфологически. Промытые сосуды промокали салфетками для удаления избыточной влаги и упаковывали в двойной полимерный пакет: первый из полиэтилена, второй из дублированной пленки полиэтилен-фольга. Проводили радиационную стерилизацию (доза 2,5 Мрад).

Для оценки биосовместимости и биодеградации образцы ДМТАС размером 0,8×0,8 см (которые были предварительно разрезаны вдоль длинной оси сосуда, т.е. детубуляризированы) имплантировали подкожно в межлопаточную область белым лабораторным крысам (средняя масса тела 350 г).

Имплантацию осуществляли под внутримышечным наркозом комбинацией следующих препаратов: золетил 100 (10 мг/кг) + ксилазин 2% (0,1 мл/кг) + атропин 0,1% (0,05 мг/кг). Использовали три типа ДМТАС: 1) на основе полнослойной стенки артерии; 2) с удаленной intima и внутренней третью media; 3) с удаленной адвентициальной оболочкой. Животных выводили из эксперимента на 7, 30, 60 и 90-е сутки после имплантации (по 3 животных на каждый срок). Область имплантации иссекали, а полученные образцы подвергались гистологическому исследованию.

Образцы тканей, предназначенные для морфологического исследования, фиксировали в 10% растворе нейтрального формалина в течение 3 суток, проводили через серию спиртов возрастающей концентрации, заливали в парафин. Парафиновые срезы толщиной 4–5 мкм окрашивали гематоксилином и эозином, пикрофуксином по Ван-Гизону для выявления коллагеновых волокон, орсеином для выявления эластических волокон, комбинированной окраской коллагеновых и эластических волокон по методам Ван-Гизон и Унна, толуидиновым синим для выявления кислых гликозаминогликанов. Полученные микропрепараты изучали с использованием светового микроскопа Olympus BX51(«Olympus», Япония), оснащенного цифровой видеокамерой SDU-252 («Спецтелетехника», Россия) при увеличениях 40,100,200,400.

Оценку эффективности реконструкции дефекта уретры с использованием трубчатой децеллюляризированной артериальной стенки проводили на самцах кроликов 2–3-летнего возраста, средняя масса которых составила 3,5 кг. Оперативное вмешательство осуществляли под внутримышечным наркозом по описанной выше методике. Проводили полную мобилизацию луковичной и проксимальной частей пенильной уретры кролика на протяжении 2,2-2,5 см (рис. 1а). После иссечения фрагмента уретры длиной 1,8 см (рис. 1б), проводили замещение последней трубчатой ДМТАС (рис. 1в). Операцию проводили под увеличением ×4,0. Анастомозы между культями уретры и концами трубчатой ДМТАС формировали путем наложения узловых швов из монофиламентного нерассасывающегося шовного материала пролен 5-0. (рис. 1 г).

Дренирование мочевого пузыря осуществлялось уретральным катетером Фолея № 6Ch в течение 7–10 дней после операции. В качестве антибактериальной терапии применялся энрофлоксацин-50 по 5 мг/кг 1 раз в день (за 30 мин до операции и на период дренирования мочевого пузыря уретральным катетером). Животных выводили из эксперимента на 7, 14, 30, 90, 180-е сутки после операции (по 3 кролика на каждый срок) путем создания двустороннего пневмоторакса под внутримышечным наркозом с использованием представленных выше препаратов. Ретроградную уретроцистографию выполняли в срок 30, 90 и 180 дней после операции под внутримышечным наркозом. Морфологическое исследование проводили по описанной выше методике.

Этап создания тканеинженерной конструкции на основе децеллюляризированной сосудистой матрицы и клеток слизистой оболочки щеки человека выполнен после подписания письменного согласия пациентом и по-

лучения разрешения локального этического комитета. В качестве матрицы была использована ДМТАС, полученная методом, описанным выше. Фрагмент слизистой оболочки щеки размерами 5×5 мм иссекали под местной анестезией 2% раствором лидокаина.

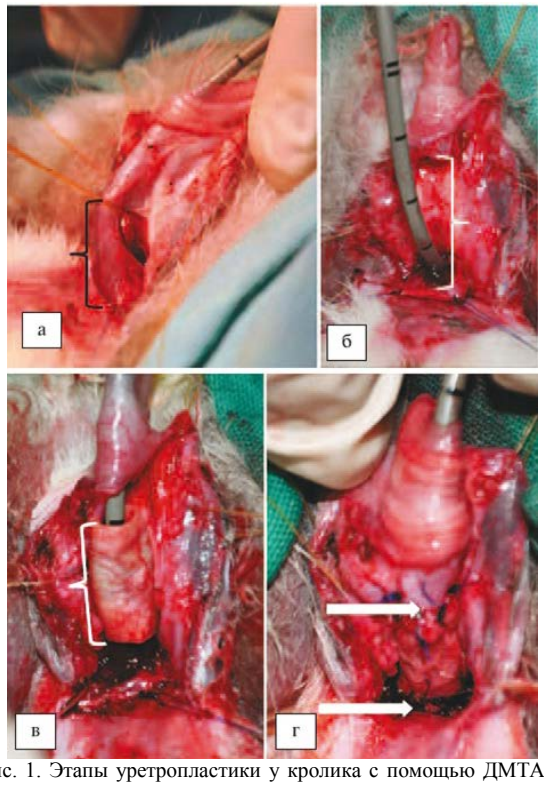

Рис. 1. Этапы уретропластики у кролика с помощью ДМТАС: а – полностью мобилизованная часть уретры (фигурные скобки); б – сформированный дефект уретры (фигурные скобки); в – в дефект уретры помещена ДМТАС (фигурные скобки); г – дистальный анастомоз (верхняя стрелка), проксимальный анастомоз (нижняя стрелка)

Клетки выделяли из данного фрагмента с использованием 0,2% раствора диспазы. Выделенные клетки культивировали в полной культуральной среде, состоящей из бессывороточной среды Keratinocyte-SFM (Gibco®) с добавлением инсулина в концентрации 5 мкг/мл, гидрокортизона 5 мкг/мл, эпидермального фактора роста 10 нг/мл, холерного токсина 10^{-10} М, трансферрина 5 мг/мл, аденина $1{,}8\times10^{-4}$ М, лиотиронина 2×10^{-11}М в увлажненной среде при температуре 37°С в CO_2-инкубаторе при содержании CO_2 5%. Смена питательной среды осуществлялась каждые 48 часов. При высевании на подготовленную матрицу размером 17×43 мм был использован третий пассаж эпителиоцитов из расчета 3×10^6 кл/см^2, после чего культивирование продолжалось в течение 5 суток до имплантации конструкции. Длительность культивирования клеток перед высеванием на матрицу составила 5 недель.

Результаты и обсуждение

Непосредственно после децеллюляризации стенка артерии макроскопически выглядела разрыхленной. При микроскопии ДМТАС представляла собой местами разрыхленный, местами плотный (рис. 2а.) коллагеновый каркас стенки артерии. Артериальная стенка представлена бесклеточной структурой с частично сохраненными элементами эластической сети, в частности, с внутренней и наружной эластическими мембранами артерии и отдельными слабоокрашенными эластическими волокнами медии, средней оболочки (рис. 2б).

На 7-е сутки после имплантации в ДМТАС отмечалось разрыхление коллагеновых пучков вследствие отека ткани, а также определялись мелкие очаги воспалительной инфильтрации (рис. 2в.). В окружающей ткани отмечалась слабая лимфомакрофагальная реакция с небольшой примесью нейтрофильных лейкоцитов, в то время как соединительнотканная капсула вокруг ДМТАС к этому сроку еще не сформировывалась. На 30-е сутки образовывалась соединительнотканная капсула вокруг ДМТАС, выявлялись признаки частичной биодеградации наружных слоев имплантата (рис. 2г.), что проявлялось в виде макрофагальной резорбции наружных слоев имплантата (бывшей адвентициальной оболочки сосуда).

К 60-м суткам продолжалась деструкция ДМТАС. При этом оставался лишь тонкий фрагмент имплантата, инфильтрированного макрофагами и лимфоцитами (рис. 2д.), тогда как большая часть имплантата к этому времени была резорбирована. На 90-е сутки почти во всех случаях наблюдалась полная резорбция имплантатов (рис. 2е).

Полученные данные свидетельствуют об очень слабой биоактивности ДМТАС вследствие низкой иммуногенности материала. Сроки резорбции составляют от 60 до 90 суток.

Для оценки эффективности реконструкции дефекта уретры с использованием трубчатой децеллюляризированной артериальной стенки в эксперименте на кроликах сравнивали до и послеоперационные уретрограммы (рис. 3а). На уретрограммах через 1 месяц после операции хорошо видна зона имплантации ДМТАС, затеков контрастного вещества нет, что свидетельствует о полном приживлении матрицы, просвет уретры сохранен (рис. 3б). Отличия уретрограмм в сроки 1 и 3 месяца незначительны. Через 6 месяцев после операции просвет уретры сохранен, однако отмечалось формирование дивертикула в зоне имплантации ДМТАС (рис. 3в).

Мочеиспускание восстановилось у всех животных после удаления катетера и сохранялось до конца наблюдения. Признаков облитерации просвета уретры не обнаружено.

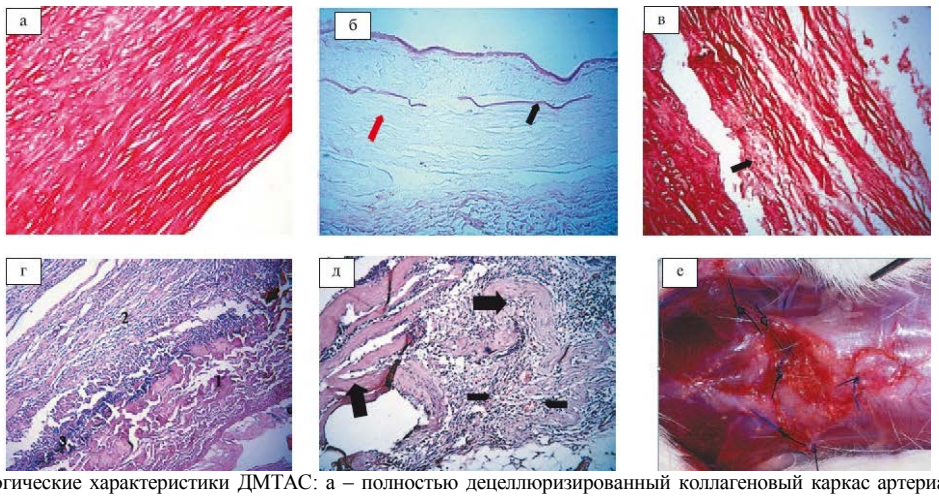

Рис. 2. Гистологические характеристики ДМТАС: а – полностью децеллюризированный коллагеновый каркас артериальной стенки; эластические волокна также отсутствуют. Комбинированная окраска по Ван-Гизону и по Унну ×200; б – сохранившиеся эластические мембраны (черная стрелка) и бледно окрашенные эластические волокна (красная стрелка.). Окраска орсеином. × 200; в – 7-е сутки после имплантации ДТМАС. Разрыхление коллагеновых пучков и очаги воспалительной инфильтрации. Комбинированная окраска по Ван-Гизону-Унну × 200; г - 30-е сутки после имплантации. Матрица (1), окруженная соединительнотканной капсулой (2), между ними зона деструкции матрицы макрофагами (3). д – 60-е сутки после имплантации. Большая часть матрикса (толстые стрелки) резорбирована и замещена грануляционной тканью (тонкие стрелки). Окраска гематоксилином и эозином × 200; е – полное отсутствие матрицы через 90 суток после имплантации. Нерассасывающиеся швы над областью фиксации матриц. Макрофото

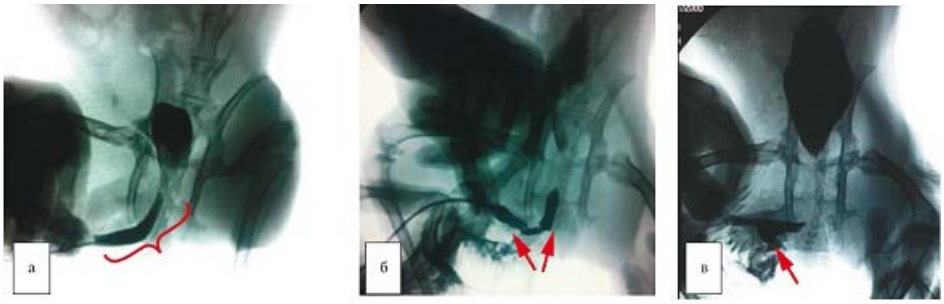

Рис. 3. Ретроградные уретрограммы кролика. а – до операции, уретра выделена фигурной скобкой; б – через 1 месяц после операции, зоны анастомозов указаны стрелками; в – через 6 месяцев после операции, дивертикул (указан стрелкой)

При морфологическом исследовании ДМТАС представляет собой бесклеточный коллагеновый каркас артерии. К 7-м суткам после операции отмечалась незначительная деградация по краям протеза (рис. 4а.). К 30-м суткам отмечалось формирование соединительнотканной капсулы вокруг имплантата, чаще всего отделенной небольшой щелью от его наружной поверхности. Начиная с 10-х суток после операции со стороны резидентных тканей уретры наблюдался постепенный рост эпителиального пласта, который носит характер уроэпителия (рис. 4а.). Рост уроэпителия продолжался до 60-х суток до полной эпителизации внутренней поверхности капсулы (рис. 4б.). К 60-м суткам ДМТАС подвергалась деструкции и клеточной инфильтрации, а капсула протеза приобрела морфологические черты слизистой оболочки уретры (рис. 4б.).

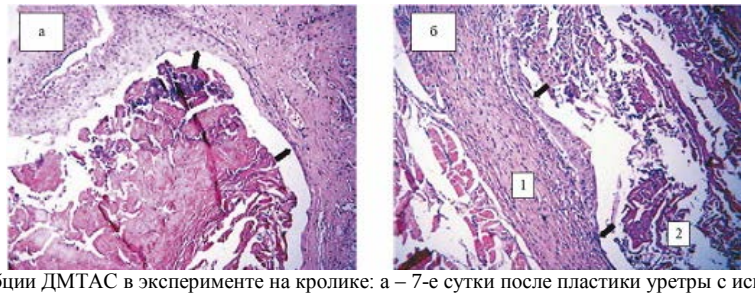

Рис. 4. Динамика резорбции ДМТАС в эксперименте на кролике: а – 7-е сутки после пластики уретры с использованием ДМТАС. Резорбция матрицы на торцах. Видна регенерация уроэпителия на поверхности соединительнотканной капсулы (стрелки). Окраска гематоксилином и эозином × 200; б – выстланная эпителием (стрелки) соединительнотканная капсула (1), деструкция матрицы (2). Окраска гематоксилином и эозином × 400

Изучение децеллюляризированной сосудистой матрицы после 7 суток культивирования на ней клеток слизистой оболочки щеки свидетельствует о том, что клетки эпителиального и фибробластоподобного строения формируют слой на наружной (адвентициальной) поверхности матрицы (рис 5.).

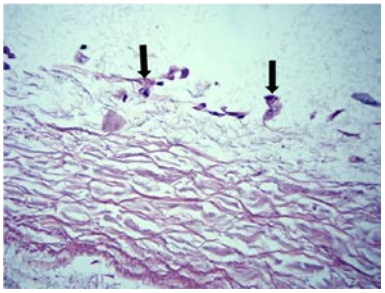

Рис 5. Тканеинженерная конструкция (микроскопическая картина). Срез матрицы с эпителиальными (стрелка) и фибробластоподобными (стрелка) клетками на адвентициальной поверхности. Окраска гематоксилином и эозином, × 400

Выводы

1. Коллагеновая матрица на основе децеллюляризированной трупной артерии человека обладает низкой биологической активностью и безопасна в качестве материала для заместительной уретропластики.

2. В эксперименте на крысах,биодеградация сосудистой матрицы (ДМТАС) наступает в течение 60-90 суток.

3. В эксперименте на кроликах при пластике уретры сосудистой матрицей (ДМТАС) выявлена медленная деструкция матрицы и прогрессирующая эпителизация соединительнотканной капсулы.

4. Использование ДМТАС в качестве материала для заместительной уретропластики в эксперименте на кроликах показало хороший структурный и функциональный результат.

5. Культивированные эпителиоциты щеки формируют с матрицей стабильную тканеинженерную конструкцию.

Тканевая инженерия, являющаяся частью регенеративной медицины, интенсивно развивается. Различные матрицы и тканеинженерные конструкции уже используются для заместительной уретропластики как в эксперименте на животных, так и в клинических исследованиях. Разработанная нами децеллюляризированная матрица из трупной артериальной стенки проявила свойства, которые позволяют рассматривать ее в качестве материала для заместительной уретропластики. Кроме того, данная матрица может быть использована для создания тканеинженерной конструкции вместе с клетками слизистой оболочки щеки человека.

Авторы благодарят за помощь в работе над проектом зав. виварием А.В. Лузина, зав. каф. оперативной хирургии и топографической анатомии проф. С.С. Дыдыкина, зав. каф. иностранных языков И.Ю. Марковину, начальника отдела клинических исследований И.И. Ермолаеву, председателя независимого этического комитета проф. Д.А. Балалыкина, независимого эксперта проф. Н.А. Григорьева. Исследования выполнены при поддержке грантов РФФИ № 13-02-01363 и 13-04-12075.

Сведения об авторах статьи:

Глыбочко Петр Витальевич – д.м.н., профессор, член-корр. РАН, ректор ГБОУ ВПО Первый МГМУ им. И.М. Сеченова Минздрава России, директор НИИ Уронефрологии и репродуктивного здоровья человека. Адрес: 119435, г. Москва, ул. Б. Пироговская, 2, стр.1.

Аляев Юрий Геннадьевич – д.м.н., член.-корр. РАН, профессор, зав. кафедрой урологии лечебного факультета ГБОУ ВПО Первый МГМУ им. И.М. Сеченова Минздрава России. Адрес: 119435, г. Москва, ул. Б. Пироговская, 2, стр.1.

Николенко Владимир Николаевич – д.м.н., профессор, проректор по научной работе ГБОУ ВПО Первый МГМУ им. И.М. Сеченова Минздрава России. Адрес: 119435, г. Москва, ул. Б. Пироговская, 2, стр.1.

Безруков Евгений Алексеевич – д.м.н, профессор кафедры урологии лечебного факультета ГБОУ ВПО Первый МГМУ им. И.М. Сеченова Минздрава России. Адрес: 119435, г. Москва, ул. Б. Пироговская, 2, стр.1. E-mail: eabezrukov@rambler.ru.

Кантимеров Дамир Фанилевич – аспирант 1-го года кафедры урологии ГБОУ ВПО Первый МГМУ им. И.М. Сеченова Минздрава России. Адрес: 119435, г. Москва, ул. Б. Пироговская, 2, стр.1. E-mail: kantimeroff@gmail.com.

Машин Георгий Андреевич – ординатор 1-го года кафедры урологии ГБОУ ВПО Первый МГМУ им. И.М. Сеченова Минздрава России. Адрес: 119435, г. Москва, ул. Б. Пироговская, 2, стр.1. E-mail: george.mashin@gmail.com.

Титов Александр Сергевич – студент 6-го курса лечебного факультета ГБОУ ВПО Первый МГМУ им. И.М. Сеченова Минздрава России. Адрес: 119435, г. Москва, ул. Б. Пироговская, 2, стр.1. E-mail: theendisnigh@inbox.ru

Проскура Александра Владимировна – ординатор 1-го года кафедры урологии ГБОУ ВПО Первый МГМУ им. И.М. Сеченова Минздрава России. Адрес: 119435, г. Москва, ул. Б. Пироговская, 2, стр.1. E-mail: proskura777@ya.ru.

Кудричевская Кристина Владимировна – студент 6-го курса лечебного факультета ГБОУ ВПО Первый МГМУ им. И.М. Сеченова Минздрава России. Адрес: 119435, г. Москва, ул. Б. Пироговская, 2, стр.1.

ЛИТЕРАТУРА

1. Santucci, R.A. Male urethral stricture disease / R.A. Santucci, G.F. Joyce, M. Wise // J Urol. – 2007. – Vol. 177(5). – P. 1667–1674.
2. Pansadoro V. Iatrogenic prostatic urethral strictures: classification and endoscopic treatment / V. Pansadoro, P. Emiliozzi // Urology. – 1999. – Vol. 53(4). – P. 784–789.
3. Леменев В.Л. Опыт клинического применения биопротеза кровеносного сосуда «Гомографт». Клинический опыт и проблемы коллагенопластики / В.Л. Леменев, В.С. Алябьев // Материалы научно-практической конференции ММА им. И.М. Сеченова. – М.,1999. – С. 143.
4. Авторское свидетельство № 1543599 от 15.10.1998.

УДК 617-089.844
© М.Э. Еникеев, Н.И. Сорокин, Д.В. Еникеев, Р.Б. Суханов, А.М. Дымов, О.Х. Хамраев, Д.С. Давыдов, 2015

М.Э. Еникеев, Н.И. Сорокин, Д.В. Еникеев,
Р.Б. Суханов, А.М. Дымов, О.Х. Хамраев, Д.С. Давыдов

ГОЛЬМИЕВАЯ ЛАЗЕРНАЯ ЭНУКЛЕАЦИЯ ГИПЕРПЛАЗИИ ПРОСТАТЫ (HOLEP) БОЛЬШИХ РАЗМЕРОВ – АЛЬТЕРНАТИВА ОТКРЫТОЙ АДЕНОМЭКТОМИИ

ГБОУ ВПО «Первый Московский государственный медицинский университет им. И.М. Сеченова» Минздрава России, г. Москва

В статье приведены результаты ретроспективного анализа пациентов, которым выполнена лазерная энуклеация при больших размерах предстательной железы.
Ключевые слова: гиперплазия простаты, лазерная энуклеация, малоинвазивное хирургическое лечение доброкачественной гиперплазии простаты.

M.E. Enikeev, N.I. Sorokin, D.V. Enikeev,
R.B. Sukhanov, A.M. Dymov, O.Kh. Khamrayev, D.S. Davydov

HOLMIUM LASER ENUCLEATION IN LARGE BENIGN PROSTATIC HYPERPLASIA CASES - AN ALTERNATIVE TO OPEN PROSTATECTOMY

The article describes the results of a retrospective study of holmium laser enucleation in large benign prostatic hyperplasia cases.
Key words: benign prostatic hyperplasia, laser enucleation, minimally invasive surgical treatment of benign prostatic hyperplasia.

До недавнего времени открытая аденомэктомия являлась методом выбора для лечения пациентов с инфравезикальной обструкцией, обусловленной гиперплазией простаты больших размеров (> 90см^3). Однако данная операция сопровождается значительной кровопотерей и длительным восстановлением в послеоперационном периоде. Технический прогресс и внедрение в клиническую практику лазерных технологий позволили минимизировать и оптимизировать хирургическое лечение гиперплазии простаты. В настоящее время на смену открытому оперативному пособию под интубационным наркозом пришла новая малоинвазивная высокотехнологичная методика под спинальной анестезией – лазерная энуклеация (HOLEP – Holmium Laser Enucleation of the Prostate).

Гольмиевая лазерная энуклеация является высокоэффективным, безопасным и малоинвазивным хирургическим методом лечения пациентов с доброкачественной гиперплазией предстательной железы больших размеров. Данное утверждение доказано многочисленными зарубежными исследованиями (AUA = American Urological Association, EEU – European Association of Urology).

Целью настоящего исследования является оценка эффективности гольмиевой лазерной энуклеации гиперплазии простаты больших размеров.

Материал и методы

Проведены ретроспективный и проспективный анализы историй болезней 28 больных, которым выполнена лазерная энуклеация гиперплазии простаты объемом более 90 см^3 (90-200см^3) в период с июня 2013 по декабрь 2014 года.

Для операции использовали:

- Резектоскопы №26 Ch фирмы Karl Storz (Германия) или Wolf (Германия) с постоянной ирригацией, обеспечивающий низкое давление ирригационной жидкости (типа Iglesias) и рабочим элементом, оснащенным каналом для проведения лазерного волокна.
- Лазерную установку Lumenis Power Suite мощностью 100 Вт (длина волны 2,1 нм).
- Лазерное волокно с концевым свечением Slim Line™ 550.
- Цистоскоп с прямым рабочим каналом (диаметр рабочего канала 5мм) фирмы «Karl Storz» (Германия) и морцеллятор фирмы Lumenis Versacut для морцелляции и эвакуации аденоматозной ткани.

Операцию выполняли последовательной энуклеацией долей гиперплазии простаты (средней, левой боковой и правой боковой) по технике, предложенной P. Gilling [4]. Схемы и интраоперационные фотографии этапов операции приведены на рис. 1-5:

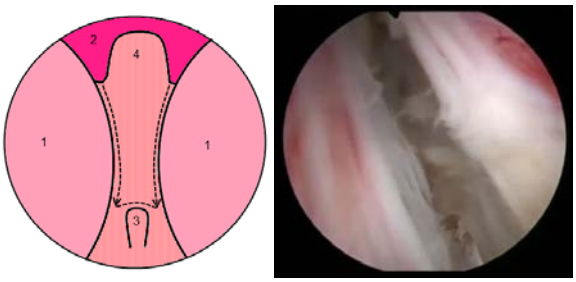

Рис. 1. Формирование борозд справа и слева от средней доли гиперплазии простаты: 1 – боковые доли простаты; 2 – мочевой пузырь; 3 – семенной бугорок; 4 – средняя доля гиперплазии простаты

Рис. 2. Энуклеация средней доли простаты и смещение ее в мочевой пузырь

Рис. 3. Энуклеация левой и правой долей гиперплазии простаты

Рис. 4. Морцелляция гиперплазированной ткани

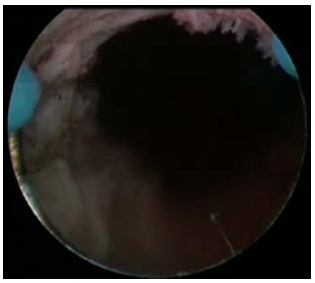

Рис. 5. Ложе удаленной гиперплазии простаты после операции

Средний возраст пациентов составил 68,5 года (54-94 года). Все пациенты проходили комплексное предоперационные обследование (индекс IPSS, индекс качества жизни, ТРУЗИ, урофлоуметрия, количество остаточной мочи), а также обследование в различные сроки после операции. Средний объем предстательной железы составил 136,2 см^3 (90-200 см^3). Индекс IPSS до операции составил 22,2±3,0 балла, индекс качества жизни – 4,3±0,5 балла, Qmax – 7,3±1,8 мл/с, объем остаточной мочи – 56,3±35,2 мл. Длительность операции составила в среднем 131,8 (93-225) минуты, длительность энуклеации в среднем – 115 (85-190) минут. Время морцелляции энуклеированной ткани составило 16,8 (8-35) минут. Средняя масса удаленного «сухого» остатка – 76,7 (64-165) г. Дренирование мочевого пузыря уретральным катетером продолжали в среднем в течение 2 (1-3) дней, пребывание больных в стационаре – в среднем 3,5 (3-4) дня.

Результаты и обсуждение

Результаты контрольного обследования свидетельствовали о высокой эффективности в ликвидации инфравезикальной обструкции. Отмечено значительное улучшение качества мочеиспускания, а также показателей урофлоуметрии и количества остаточной мочи уже в течение первого месяца послеоперационного периода.

Через 6 месяцев после операции: индекс IPSS составил 6,4±2,0 балла, индекс качества жизни – 1,9±0,8 балла, Qmax – 20,2±3,7 мл/с, объем остаточной мочи – 15,0±5,2 мл, средний объем простаты – 22,5±9,8 см^3.

Установлена низкая частота интра – и послеоперационных осложнений гольмиевой лазерной энуклеации: послеоперационные кровотечение – 1 (2,8%) наблюдение; острая задержка мочеиспускание – 1 (2,8%), потребовавшая повторной катетеризации в течение 2 дней с последующим восстановлением мочеиспускания; острый простатит – 2 (5,6%); повторная морцелляция резидуальной ткани – 1 (2,8%); кратковременное стрессовое недержание мочи – 3 (9,2%). Повреждения стенок мочевого пузыря и развития синдрома водной интоксикации «ТУР-синдрома» не отмечено, необходимости в переливании компонентов крови не возникало.

Выводы

Проведенные ретроспективные и проспективные клинические исследования показали высокую эффективность и безопасность гольмиевой лазерной энуклеации гиперплазии простаты при лечении пациентов с ДГПЖ больших размеров.

Сведения об авторах статьи:

Еникеев Михаил Эликович – д.м.н., доцент, зав. отделением НИИ Уронефрологии и репродуктивного здоровья человека ГБОУ ВПО Первый МГМУ им. И.М. Сеченова Минздрава России. Адрес: 119435, г. Москва, ул. Б. Пироговская, 2, стр. 1.

Сорокин Николай Иванович – к.м.н., зав. отделением НИИ Уронефрологии и репродуктивного здоровья человека ГБОУ ВПО Первый МГМУ им. И.М. Сеченова Минздрава России. Адрес: 119435, г. Москва, ул. Б. Пироговская, 2, стр. 1.

Еникеев Дмитрий Викторович – к.м.н., врач-уролог НИИ Уронефрологии и репродуктивного здоровья человека ГБОУ ВПО Первый МГМУ им. И.М. Сеченова Минздрава России. Адрес: 119435, г. Москва, ул. Б. Пироговская, 2, стр. 1.

Суханов Роман Борисович – к.м.н., врач-уролог НИИ Уронефрологии и репродуктивного здоровья человека ГБОУ ВПО Первый МГМУ им. И.М. Сеченова Минздрава России. Адрес: 119435, г. Москва, ул. Б. Пироговская, 2, стр. 1.

Дымов Алим Мухаммедович – к.м.н., врач-уролог НИИ Уронефрологии и репродуктивного здоровья человека ГБОУ ВПО Первый МГМУ им. И.М. Сеченова Минздрава России. Адрес: 119435, г. Москва, ул. Б. Пироговская, 2, стр. 1.

Хамраев Отабек Хасанович – аспирант кафедры урологии ГБОУ ВПО Первый МГМУ им. И.М. Сеченова Минздрава России. Адрес: 119435, г. Москва, ул. Б. Пироговская, 2, стр. 1. E-mail: doc.bek@mail.ru.
Давыдов Денис Сергеевич – аспирант кафедры урологии ГБОУ ВПО Первый МГМУ им. И.М. Сеченова Минздрава России. Адрес: 119435, г. Москва, ул. Б. Пироговская, 2, стр. 1.

ЛИТЕРАТУРА

1. Дымов, А.М. Лазерное (гольмиевое) удаление ткани простаты в лечении больных гиперплазией предстательной железы: дис. …канд. мед. наук. – М., 2011. – 116 с.
2. Рекомендации европейской ассоциации урологов «Лазеры и лазерные технологии» 2011г.// URL: http://uroprof.com/eau/.
3. Holmium Laser Enucleation of the Prostate (HoLEP): The Endourologic Alternative to Open Prostatectomy / A. Ehab [et al.]// European Urology. – 2006. – Vol. 49.
4. Holmium laser enucleation of the prostate (HoLEP) combined with transurethral tissue morcellation: an update on the early clinical experience / P. J. Gilling [et al.] //J Endourol. – 1998. – Vol. 12. – P. 457.
5. Holmium Laser Enucleation of the Prostate. Results at 6 Years / Peter J. Gilling, [et al.] // The journal European urology. – 2008. – Vol. 53. – P. 744-749.
6. Holmium laser enucleation of the prostatae (HOLEP): the Methodist hospital experience with greater than 75 gram enucleations / AMERICAN UROLOGICAL ASSOCIATION. – July 2003. – Vol. 170. – P. 149-152.
7. Gilling PJ Holmium laser prostatectomy: a technique in evolution / PJ Gilling, MR. Fraundorfer // Clin Opin Urol. – 1998. – Vol. 8. – P. 11-15.
8. Comparison of standard transurethral resection, transurethral vapour resection and holmium laser enucleation of the prostate for managing benign prostatic hyperplasia of >40 g. / N Gupta [et al.]// BJU Int. – 2006. – Vol. 97. – P. 85-9.
9. Holmium: YAG laser resection of prostate (HoLRP) for patients in urinary retention / J.N. Kabalin [et al.] // J Endourol. – 1997. – Vol. 11. – P. 291-293.
10. Holmium laser enucleation of the prostate: a comparison of efficiency measures at two institutions. / SC Kim [et al.] // J Endourol. - 2005 Jun. – Vol. 19(5). – P. 555-558.
11. Kuntz, R.M. Does perioperative outcome of transurethral holmium laser enucleation of the prostate depend on prostate size? / R.M. Kuntz, K. Lehrich, S. Ahyai // J Endourol 2004;18: 183-8.

КРАТКИЕ СООБЩЕНИЯ

УДК 616.69-008.1
© А.Н. Абдулхамидов, П.С. Кызласов, А.И. Боков, 2015

А.Н. Абдулхамидов, П.С. Кызласов, А.И. Боков

РЕВАСКУЛЯРИЗАЦИЯ ПОЛОВОГО ЧЛЕНА – ЭВОЛЮЦИЯ МЕТОДИКИ

ФГБУ «Федеральный медицинский биофизический центр им. А.И. Бурназяна», г. Москва

В данной работе описываются хирургические способы лечения пациентов, страдающих васкулогенной формой эректильной дисфункции, история возникновения и эволюция методик реваскуляризации полового члена.

Ключевые слова: эректильная дисфункция, импотенция, реваскуляризация полового члена, артериализация глубокой дорсальной вены, сосудистый анастомоз.

A.N. Abdulkhamidov, P.S. Kyzlasov, A.I. Bokov

REVASCULARIZATION OF THE PENIS-EVOLUTION OF METHODS

This paper describes the surgical treatment of patients suffering from vascular erectile dysfunction. The history and evolution of the techniques of revascularization of the penis are presented here.

Key words: erectile dysfunction, impotence, revascularization of the penis, arterialization of the deep dorsal vein, vascular anastomose.

Импотенция (эректильная дисфункция) – это неспособность достигать и/или поддерживать эрекцию, достаточную для осуществления удовлетворительной сексуальной активности. Эректильные нарушения могут наблюдаться в любом возрасте, но наиболее часто встречаются у пожилых мужчин. Распространенность заболевания у лиц от 40 до 70 лет составляет 52%, увеличиваясь с возрастом. Если к 40 годам нарушения потенции различной степени выраженности испытывают до 40 % мужчин, то к 70 годам их число достигает 67% [2,3].

Оперативное лечение импотенции показано при субкомпенсированных и декомпенсированных формах органической эректильной дисфункции. При изолированной артериальной недостаточности полового члена или в сочетании с веноокклюзивной дисфункцией, обусловленной избыточным венозным сбросом, проводятся операции направленные на создание дополнительного артериального притока к кавернозным телам (реваскуляризация полового члена).

История микрохирургической реконструкции начинается с 1973 года, когда чешский хирург Vaclav Michal [4] впервые предложил методику, заключающуюся в создании анастомоза между нижней эпигастральной артерией и кавернозными телами (рис.1). Способ оперативного лечения артериальной недостаточности полового члена, предложенный Michal, в течение четырех лет оставался единственным способом микрохирургической реконструкции сосудистой системы полового члена.

Следующим витком эволюции стала разработка методик анастамозирования с сосудами полового члена. Первыми предложенными методиками явились артерио-артериальные анастомозы – операция Michal II, которая заключается в формировании соустья между нижней эпигастральной и дорсальной артериями полового члена (рис.2) [5], методика Crespo – формирование анастомоза между нижней эпигастральной артерией и глубокой пенильной артерией (рис.3).

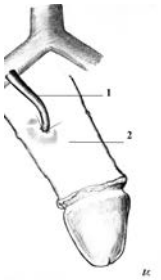

Рис.1. Операция Michal I: 1- a. epigastrica inferior; 2- белочная оболочка полового члена

Позже Sharlip предложил методику, при которой приток в кавернозную артерию осуществляется против естественного тока крови – формирование анастомоза конец в конец между нижней эпигастральной артерией и проксимальным концом пересеченной дорсальной артерии (рис.4). Принцип ретроградной артериальной перфузии в дальнейшем был развит Carmignani (рис.5), который усовершенствовал его, дополнив анастомозом конец в бок между дистальным концом отсеченной дорсальной артерии с интактным аналогичным сосудом с контралатеральной стороны [7].

Главным недостатком всех выше предложенных методик явилось подключение нижней эпигастральной артерии в артерию полового члена, что в ряде случаев влекло за собой тромбоз не только нижней эпигастральной артерии, но и анастамозируемой артерии полового члена.

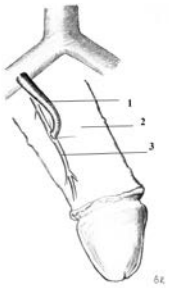

Рис.2. Операция Michal II: 1-a. epigastrica inferior; 2- белочная оболочка полового члена; 3- a. dorsalis penis

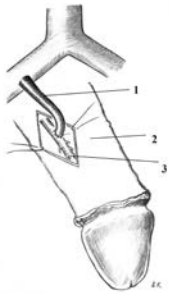

Рис.3. Операция Crespo: 1- a. epigastrica inferior; 2- белочная оболочка полового члена; 3- a. profunda penis (cavernosa penis)

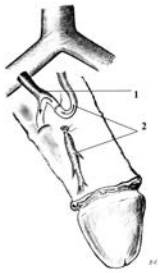

Рис.4. Операция Sharlip: 1- a. epigastrica inferior; 2- a. dorsalis penis

Рис.5. Операция Carmignani: 1- a. epigastrica inferior; 2- a. dorsalis penis

90-е годы XX века ознаменовались новым направлением в сосудистой реконструкции полового члена при эректильной дисфункции – созданием революционного принципа артериализации глубокой дорсальной вены, впервые продемонстрированной французским хирургом Ronald Virag [8] в 1982 году (рис.6).

За истекшие десятилетия были предложены различные модификации операции Virag, разработанные как самим автором, так и его последователями. Методика Sarramon предполагает формирование анастомоза «конец в конец» между нижней эпигастральной артерией и глубокой дорсальной веной в сочетании с наложением дополнительной фистулы между глубокой дорсальной веной и кавернозным телом (рис.7).

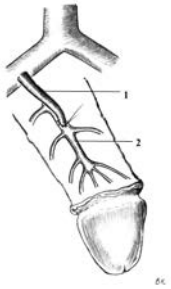

Рис.6. Операция Virag: 1- a. epigastrica inferior; 2- v. dorsalis penis profunda

Методика Furlow-Fisher [6] – анастомоз «конец в бок» между нижней эпигастральной артерией и глубокой дорсальной веной в сочетании с наложением дополнительной фистулы между дистальным концом глубокой дорсальной вены и кавернозным телом, а также лигированием огибающих ветвей (рис.8). В России прижилась модификация Ковалева [1] – формирование артерио-венозного анастомоза «конец в конец» между нижней эпигастральной артерией и основным стволом глубокой дорсальной вены проксимальнее перфорантных сосудов с лигированием свободного проксимального венозного конца в комбинации с парциальной венозной резекцией и лигированием всех составляющих элементов сосуда (рис.9).

Особенностью разработок модификационных способов явилось сохранение эффекта повышенной перфузии кавернозных тел при минимизации развития побочных эффектов, связанных с гиперваскуляризацией.

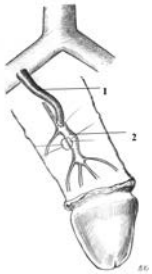

Рис.7. Операция Sarramon: 1- a. epigastrica inferior; 2- v. dorsalis penis profunda

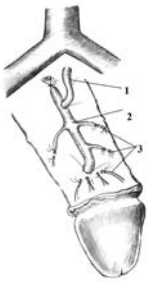

Рис.8. Операция Furlow-Fisher: 1- a. epigastrica inferior; 2- v. dorsalis penis profunda; 3-огибающие ветви

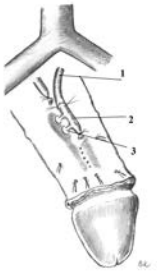

Рис.9. Операция Ковалева: 1- a. epigastrica inferior; 2- v. dorsalis penis profunda; 3-v.perforantae

В завершение хотелось бы сказать, что, несмотря на эволюцию метода реваскуляризации полового члена и многообразие предложенных методик, не следует забывать о необходимости тщательного отбора пациентов. Идеальным кандидатом для реваскуляризации, по мнению Барада [1], был признан молодой пациент с посттравматической эректильной дисфункцией без сопутствующих нейрональных повреждений кавернозной ткани.

Выводы

На основании многолетнего изучения данного вопроса можно заключить, что реваскуляризация полового члена прошла сложный путь «метаморфоз» и стала эффективным и физиологически обоснованным методом лечения эректильной дисфункции при условии правильного подбора пациента.

Сведения об авторах статьи:

Абдулхамидов Александр Нурмагомедович – врач-уролог отделения урологии Центра урологии и андрологии ФГБУ ГНЦ ФМБЦ им. А.И. Бурназяна ФМБА России. Адрес: 123182, г. Москва, ул. Живописная, 46. E-mail: dr.kyzlasov@mail.ru.

Кызласов Павел Сергеевич – к.м.н., зав. отделением урологии Центра урологии и андрологии ФГБУ ГНЦ ФМБЦ им. А.И. Бурназяна ФМБА России. Адрес: 123182, г. Москва, ул. Живописная, 46. E-mail: dr.kyzlasov@mail.ru.

Боков Алексей Иванович – врач-уролог отделения урологии Центра урологии и андрологии ФГБУ ГНЦ ФМБЦ им. А.И. Бурназяна ФМБА России. Адрес: 123182, г. Москва, ул. Живописная, 46. E-mail: dr.abdul@mail.ru.

ЛИТЕРАТУРА

1. Ковалев, В.А. Хирургическое лечение эректильной дисфункции / В.А. Ковалев, С.В. Королева // Избранные лекции по урологии /под ред. Н.А.Лопаткина, А.Г. Мартова. – М.: МИА, 2008. – С. 544-551.
2. Лопаткин, Н.А. Урология/ Н.А. Лопаткин, А.Г. Пугачев, О.И. Аполихин. – М.: Изд-во ГЭОТАР-МЕД, 2004. – 113 с.
3. Помешкина, С.А. Эректильная дисфункция как маркер эндотелиальных нарушений у пациентов, подвергшихся коронарному шунтированию / С.А. Помешкина, Е.В. Помешкин. – Кемерово: Кузбассвузиздат, 2013. – 105 с.
4. Dicks. B. Penile revascularization-contemporary update / B. Dicks, M. Bastuba, I. Goldstein // Asian J. Androl. – 2013. – Vol. 15, № 1. – P. 5-9.
5. Direct arterial anastomosis on corpora cavernosal penis in the therapy of erectile impotence / V. Michal [et al.] // Rozhl. Chir. – 1973. – Vol. 52, № 9. – P. 587-590.
6. Microrevascularisation of the penis in vascular impotence / J.P. Sarramon [et al.] // Int. J. Impot Res. – 1997. – Vol. 9. – № 3. – P. 127-33.
7. The erection hardness score andits relationship to successful sexual intercourse / I. Goldstein [et al.] // J. Sex Med. – 2008. – Vol. 5. – P. 2374-2380.
8. Virag. R. Comments from Ronald Virag on intracavernous injection: 25 years later / R. Virag// J. Sex Med. – 2005. – Vol. 2, № 3. – P. 289-90.

УДК 616.62-003.7-089.879:616.61-072.1-089.86
© С.Х. Али, Н.А. Григорьев, Х.М. Али, 2015

С.Х. Али, Н.А. Григорьев, Х.М. Али

УЛЬТРАМИНИ-ПЕРКУТАННАЯ НЕФРОЛИТОТРИПСИЯ

ГБОУ ВПО «Первый Московский государственный медицинский университет им. И.М. Сеченова» Минздрава России, г. Москва

С сентября 2014 г. на базе клиники урологии Первого МГМУ им. И.М. Сеченова выполнена 21 ультрамини-перкутанная нефролитотрипсия (УМП). Критериями включения в исследование были: согласие пациента на УМП, камень в почке размером до 2,5 см, неэффективность дистанционной нефролитотрипсии или ретроградной интраренальной хирургии. Методика доказала свою эффективность и безопасность в лечении камней почек до 2,5 см.

Ключевые слова: ультрамини-перкутанная нефролитотрипсия, камни почек, мочекаменная болезнь.

S.H. Ali, N.A. Grigoriev, H.M. Ali

ULTRAMINI-PERCUTANEOUS NEPHROLITHOTRIPSY

From September 2014 to February 2015 twenty one patients with kidney stone disease underwent ultra-mini-percutaneous nephrolithotripsy (UMP) at the I.M. Sechenov First Moscow State Medical University urology clinic. Inclusion criteria were patients with kidney stone size less than 2,5cm who preferred to undergo UMP and failure of ESWL, RIRS treatment. We suggest that UMP is safe and effective method of stone treatment of upper urinary calculi less than 2,5 cm.

Key words: ultraminipercutaneous nephrolithotomy, urinary calculi, stone disease.

Перкутанная нефролитотрипсия на данный момент является операцией выбора при множественных крупных или коралловидных камнях почек и нередко используется в лечении камней верхней трети мочеточника размером более 2 см [1]. С момента дебюта методики в 1976 году и по настоящее время чрескожная литотрипсия (ЧЛ) развивалась наравне с техни-

ческим прогрессом, и показания к ней расширялись [2]. Эффективность метода повышалась, осложнения минимизировались, послеоперационный период сокращался.

Альтернативные методики лечения камней почек малого диаметра, такие как дистанционная литотрипсия, по данным разных источников, имеет уровень полного избавления от камней (18-67%) и боле высокий риск резиудальных фрагментов по сравнению с эндоскопическими операциями [3,4]. Несмотря на то, что ретроградная интраренальная хирургия (РИРХ) может снизить вероятность травмы сосудов и риска кровотечения. Иногда сложное строение чашечно-лоханочной системы (ЧЛС) и «живучесть» гибкого уретероскопа могут повлиять на благоприятный исход операции [5,6].

В поисках баланса между минимальным уровнем послеоперационных осложнений, высокой частотой полного избавления от камней и коротким послеоперационным периодом эндоурологи обратили свое внимание на опыт лечения камней почек в педиатрической практике. Наряду со стандартным методом ЧЛ в 1997 году M. Helal и соавт. предложили метод перкутанной нефролитотрипсии мини-эндоскопом или «мини-перк» [7].

Комбинация мини-перкутанной нефролитотрипсии с лазерным воздействием позволила показать эффективность, сравнимую с традиционной перкутанной нефролитотрипсией, но с более низким уровнем послеоперационных осложнений.

Анализ данных опубликованных исследований и накопления практического опыта спустя десятилетие позволил выявить прямую зависимость между диаметром нефростомического тракта и наиболее грозным осложнением – кровотечением.

В 2011 году Marcus J. Bader представил первый опыт применения микроперкутанной нефролитотрипсии в группе из 15 пациентов так называемой «всевидящей» трехкомпонентной иглой, позволяющей контролировать и корректировать пункционный путь под визуальным контролем. Диаметр нефростомического хода составил 4,85 Ch. Показанием к этому методу явились камни в почке от 1 до 3 см. Следует отметить, что во всех случаях курс лечения сессии оканчивался успехом [8]. Janak Desai в 2013 году представил работу, посвященную безопасному и эффективному лечению 36 больных мочекаменной болезнью с камнем почки до 2 см, специально сконструированным мини-нефроскопом 6 Ch [9].

В нашем исследовании проведена оценка практической ценности методики под названием ультрамини-перкутанная нефролитотрипсия (ультрамини-перк, УМП) в лечении камней почки до 2,5 см различной локализации.

Материал и методы

С сентября 2014 г. нами выполнен 21 сеанс УМП. Пособие выполнено 15 (71%) женщинам и 6 (29%) мужчинам. Критериями включения в исследование были: согласие пациента на УМП, камень почки размером до 2,5 см, неэффективность динстанционной литотрипсии (ДЛТ) или РИРХ. Камень лоханки в сочетании с камнем нижней и средней групп чашечек наблюдался у 10 (47,6%) пациентов. У 7 (33,3 %) больных камень располагался в нижней задней чашечке, у 4 (19%) пациентов камень находился в средней задней чашечке.

Всем пациентам на этапе предоперационной подготовки проводились мультиспиральная компьютерная томография с контрастированием и исследование согласно стандартному перечню. Во всех случаях оперативное пособие проводилось по классической методике в положении больного на животе и начиналось с катетеризации ЧЛС оперируемой почки торцевым мочеточниковым катетером 8 Ch.

Инструментарий включал в себя двухканальный нефроскоп компании Storz диаметром 4 Ch., набор из 4 металлических тубусов диаметром 8,5 и 12 Ch., длинной 7 и 12 см с соответствующими им бужами и аппликаторов гемостатического клея. Литотрипсию осуществляли гольмиевым лазером (диаметр волокна 200 мкн). Режимы мощности выбирали в соответствии с плотностью камня. Пункция ЧЛС осуществлялась под комбинированным ультразвуковым и рентгенологическим контролем. После попадания в ЧЛС и проведения страховочной струны в верхнюю треть мочеточника нефростомический канал формировался одним этапом. Конкремент разрушали до фрагментов, размер которых соответствовал диаметру тубуса, или проводилась постепенная фрагментация «в пыль». После удаления всех каменей и ревизии всех доступных групп чашечек производили осмотр лоханочно-мочеточникового сегмента и контрольную антеградную пиелографию. В 20 (95,2%) наблюдениях пособие завершено сменой торцевого катетера на однопетлевой катетер-стент 7 Ch с наружным выведением, который удалялся на 1-е сутки после операции. В 1 (4,7%) наблюдении операция завершилась нефростомией Ch 8. По завершении операции под визуальным контролем тубус выводили на границу паренхимы почки и паранефрия, нефроскоп заменяли на двухкомпонентный аппликатор, соответствующий диаметру тубуса, и осуществляли ап-

пликацию гемостатического клея SURGIFLO® (Ethicon US) в нефростомический ход.

Результаты и обсуждение

Полное избавление от конкрементов составило 98%. Интраоперационных осложнений не было. Послеоперационные осложнения оценивали по модифицированной шкале Clavien (Dindo-modified). Осложнения 0 степени зарегистрированы в 21 (100%) наблюдении. Среднее время операции составило 59,8 мин (30-90 мин). Послеоперационного снижения гемоглобина отмечено не было. Переливаний крови и повторных оперативных пособий не потребовалось. Средняя длительность послеоперационного периода составила 4 дня (3-5 дней). Через 3 месяца полное избавление от камней составило 98%.

Заключение

Полученные данные нашего исследования говорят об эффективности и безопасности метода УМП. Данная методика представляет альтернативу ДЛТ, стандартной ПНЛТ и РИРХ в лечении камней почек размером до 2 мм.

Преимущества УМП – меньшая травматизация паренхимы, минимальная интраоперационная кровопотеря, возможность безнефростомного завершения операции в большинстве наблюдений и короткий период госпитализации при максимальной частоте полного избавления от камней.

Сведения об авторах статьи:

Али Станислав Хусейнович – аспирант кафедры урологии ГБОУ ВПО Первый МГМУ им. И.М. Сеченова Минздрава России. Адрес: 119991, г. Москва, ул. Трубецкая, 8, стр. 2.

Григорьев Николай Александрович – д.м.н., профессор кафедры урологии ГБОУ ВПО Первый МГМУ им. И.М. Сеченова Минздрава России. Адрес: 119991, г. Москва, ул. Трубецкая, 8, стр. 2.

Али Хусейн Махмуд – к.м.н., ассистент кафедры урологии ГБОУ ВПО Первый МГМУ им. И.М. Сеченова Минздрава России. Адрес: 119991, г. Москва, ул. Трубецкая, 8, стр. 2.

ЛИТЕРАТУРА

1. Малоинвазивная «безнефростомная» перкутанная нефролитотрипсия / Ю.Г. Аляев [и др.] // Урология. – 2014. – № 2. – С. 76-79.
2. Fernstrom I. Percutaneous pyelolithotomy. A new extraction technique / I. Fernstrom, B. Johansson // Scandinavian journal of urology and nephrology. – 1976. – № 10. –P. 257-259.
3. Lower pole I: a prospective randomized trial of extracorporeal shock wave lithotripsy and percutaneous nephrostolithotomy for lower pole nephrolithiasis-initial results / DM Albala [et al.] //The Journal of urology. – 2001. – Vol. 166. – P. 2072-2080.
4. Prospective, randomized trial comparing shock wave lithotripsy and ureteroscopy for lower pole caliceal calculi 1 cm or less / MS, Pearle [et al.] // The Journal of urology. – 2005. – Vol. 173. – P. 2005-2009.
5. Durability of flexible ureteroscopes: a randomized, prospective study / M. Monga [et al.] //The Journal of urology. – 2006. – Vol. 176. – P. 137-41.
6. Preminger GM. Management of lower pole renal calculi: shock wave lithotripsy versus percutaneous nephrolithotomy versus flexible ureteroscopy // Urological research. 2006;34:108-11.
7. Helal M. The Hickman peel-away sheath: alternative for pediatric percutaneous nephrolithotomy / M Helal, T Black, J Lockhart, TE. Figueroa // Journal of endourology. – 1997. – Vol. 11. – P. 171-172.
8. The "all-seeing needle": initial results of an optical puncture system confirming access in percutaneous nephrolithotomy / MJ Bader [et al.] // European urology. – 2011. – Vol. 59. – P. 1054-1059.
9. A novel technique of ultra-mini-percutaneous nephrolithotomy: introduction and an initial experience for treatment of upper urinary calculi less than 2 cm / J Desai [et al.]// BioMed research international. – 2013. – P. 490- 493.

УДК 616.61-089.85
© Б.К. Комяков, С.А. Замятнин, В.В. Шломин, И.С. Гончар, Д.В. Товстуха, 2015

Б.К. Комяков, С.А. Замятнин, В.В. Шломин, И.С. Гончар, Д.В. Товстуха

РЕЗЕКЦИЯ ЕДИНСТВЕННО ФУНКЦИОНИРУЮЩЕЙ ЛЕВОЙ ПОЧКИ В УСЛОВИЯХ ЕЕ ДЛИТЕЛЬНОЙ ИНТРАКОРПОРАЛЬНОЙ ХОЛОДОВОЙ ИШЕМИИ

ГБОУ ВПО «Северо-Западный государственный медицинский университет им. И.И. Мечникова» Минздрава России, г. Санкт-Петербург

Целью исследования явилась оценка возможности выполнения селективной интракорпоральной консервации почки во время ее резекции. В статье представлен результат хирургического лечения больного почечно-клеточным раком, оперированного с использованием нового, разработанного на кафедре урологии СЗГМУ им. И.И. Мечникова способа резекции почки. Длительность операции составила 162 минуты. Время полной холодовой ишемии почки с использованием нового метода интракорпоральной консервации – 75 минут. Предлагаемый способ резекции почки позволяет снизить риск осложнений, наблюдаемых при аутотрансплантации почки, минимизировать волемические, метаболические и гипотермические нарушения, развивающиеся при других методах длительной противоишемической защиты органа во время операции.

Ключевые слова: резекция почки, противоишемическая защита почки, рак почки.

B.K. Komyakov, S.A. Zamyatnin, V.V. Shlomin, I.S. Gonchar, D.V. Tovstukha

RESECTION OF THE ONLY FUNCTIONING LEFT KIDNEY UNDER LONG INTRACORPOREAL COLD ISCHEMIA

The work aimed to assess the feasibility of selective intracorporeal renal preservation during resection. The paper presents the results of surgical treatment of patient with renal cell cancer, operated using a new way of nephrectomy developed at the Department of Urology of North-western State Medical University named after I.I.Mechnikov.

Duration of operation was 162 minutes. Time of full cold kidney ischemia using a new method of intracorporeal preservation was 75 minutes. The proposed method of partial nephrectomy can reduce the risk of complications observed in autologous transplantation of kidney, minimizes volemic, metabolic and hypothermic disorders developing in other long-term methods anti-ischemic organ protection during surgery.

Key words: kidney resection, anti-ischemic protection of a kidney, kidney cancer.

Опухоли почки составляют от 2 до 3 % от всех злокачественных заболеваний у взрослых. Ежегодно в мире регистрируется около 209 тыс. новых случаев почечноклеточного рака, а смертность от прогрессирования онкологического процесса превышает 100 тыс. человек в год [1].

За последнее десятилетие значительно изменилась тактика лечения больных раком почки. Резекция почки стала операцией выбора при хирургическом лечении этой патологии у пациентов с размером опухолевого узла менее 4 см [2-5]. Несмотря на широкое распространение органосохраняющей хирургии, увеличение опыта и постоянное совершенствование техники, до сих пор остается дискутабельным вопрос о тактике хирургического лечения больных раком единственно функционирующей почки с крупными, центрально расположенными опухолевыми узлами или при мультифокальном росте опухоли. Хотя органоуносящие операции в данной ситуации можно рассматривать как радикальное лечение, в клинической практике несомненное предпочтение отдается органосохраняющим хирургическим методикам. Это связано с активным стремлением избежать ренопривного состояния, обусловленного целым рядом причин. Считается, что качество жизни пациентов, находящихся на хроническом гемодиализе, снижено примерно на 30–40%, а средний уровень смертности этих больных составляет в среднем 13% в год [6].

В настоящее время операцией выбора у этой группы больных является экстракорпоральная резекция почки с ее последующей аутотрансплантацией. Данный способ заключается в том, что почку отсекают от сосудов, проводят ее перфузию кардиоплегическим раствором вне организма, а затем пересаживают, как правило, в подвздошную ямку, анастомозируя почечные сосуды с наружными подвздошными сосудами [7,8]. К настоящему времени в мировой литературе опубликовано несколько десятков работ о результатах экстракорпоральной резекции почки при опухоли, в которых дана общая позитивная оценка данной методике [6,8,9,10]. Большинство из них включают небольшое количество наблюдений ввиду технической сложности выполнения экстракорпоральной резекции почки и высокого риска развития угрожающих жизни осложнений.

В последнее десятилетие стали появляться публикации о различных способах резекции почки в условиях ее перфузии охлажденным кардиоплегическим раствором, вводимым через почечную артерию [11,12]. Однако этот метод до сих пор не нашел широкого применения вследствие ряда недостатков, главным из которых является высокий риск стеноза почечных сосудов.

С целью снижения риска осложнений, связанных с необходимостью аутотрансплантации почки, а также риска повреждения почечных сосудов, волемических, метаболических и гипотермических осложнений, развивающихся при длительном отключении почки от магистрального кровотока, на нашей кафедре был разработан и внедрен новый способ резекции левой почки in situ.

Материал и методы

Приводим собственный опыт резекции левой почки по поводу опухоли в условиях ее полного интракорпорального отключения от кровотока и селективной ее перфузии охлажденным до 4°С раствором «Кустодиола».

В Санкт-Петербургский научно-практический центр урологии был госпитализирован пациент 59 лет, у которого при обследовании на догоспитальном этапе были выявлены два опухолевых узла в левой почке размерами 1,5×2 см в верхнем полюсе почки и 5×6,5 см в области ворот почки и вторично-сморщенная правая почка. По данным ультразвукового исследования, остеосцинтиграфии, компьютерной томографии данных о диссеминацию опухолевого процесса получено не было.

Операция выполнялась из бокового тораколюмботомического доступа. На первом этапе выделялась левая почка вместе с окружающей ее жировой клетчаткой, мобилизовывались почечные артерия и вена, а также брюшной отдел аорты в месте отхождения от нее левой почечной артерии. Затем выполнялось краевое отжатие аорты в месте отхождения от нее почечной артерии, вскрывался просвет аорты и через него в почечную артерию устанавливалась канюля. Затем проводилась перфузия почки, в канюлированную через аорту почечную артерию, кардиоплегическим раствором до полного отмывания ее от содержащейся в ней крови. Следующим этапом производилось пережатие почечной вены и

впадающей в нее яичковой вены. Просвет яичковой вены вскрывался, и по ней осуществлялся отток перфузионной жидкости. Таким образом, левую почку полностью выключали от магистрального кровотока, что дало возможность длительное время производить этап резекции без риска потери функции органа и паренхиматозного кровотечения. После резекции опухолей ушивался дефект полостной системы почки и сосудистых стенок. Затем сопоставляли разошедшиеся в результате ее широкой резекции края почки и послойно ушивали паренхиматозную ткань.

На заключительном этапе выполнения операции на отключенной от магистрального кровотока почке перевязывалась яичковая вена, удалялась канюля из почечной артерии, дефект аорты ушивался.

Длительность операций составила 162 минуты. При использовании нового метода интракорпоральной консервации время полной холодовой ишемии почки составило 75 минут, интраоперационная кровопотеря – 350,0 мл.

Результаты и обсуждение

Послеоперационный период протекал гладко, дренаж из плевральной полости удален на вторые сутки после операции, из забрюшинного пространства – на четвертые сутки. Пациент выписан из стационара на 13-е сутки после операции. Послеоперационное патогистологическое исследование показало наличие почечно-клеточного рака Fuhrman`s grade II, врастающего в околопочечную жировую клетчатку, по краям резекции опухолевый рост не обнаружен (pT3aN0M0G2).

За период наблюдения (6 месяцев) рецидива онкологического заболевания или признаков диссеминации опухолевого процесса не выявлено. По данным нефросцинтиграфии через 6 месяцев после операции функция оперированной почки удовлетворительная.

Несмотря на появление современных схем медикаментозной терапии, удаление опухоли оперативным путем является единственным радикальным методом лечения почечно-клеточного рака, который заключается в выполнении радикальной нефрэктомии или резекции почки с опухолью в пределах здоровых тканей. Органосохраняющие операции показаны во всех случаях, когда неопластический процесс выявляется в единственной почке, при двустороннем раке или при наличии опухоли и выраженной хронической почечной недостаточности [2]. Однако при больших центрально расположенных новообразованиях обычная органосохраняющая операция in situ становится технически не выполнимой. В подобных случаях применяются экстракорпоральная резекция почки с ее последующей аутотрансплантацией или резекция почки in situ в условиях ее изолированной интракорпоральной холодовой ишемии [7,11].

Способ противоишемической защиты почки с использованием кардиоплегического раствора впервые описан в 2005 году Hohenfellner R. et al. [13]. Однако он не получил широкого применения ввиду своей сложности и трудоемкости. В литературе описаны единичные случаи выполнения резекции почки in situ с ее перфузией кровезамещающим раствором [11,12,14]. Во всех наблюдениях производилась изолированная перфузия почки через вскрытый просвет в почечной артерии, что часто приводило к ее повреждению и нередко к стенозу. Кроме того, большинство авторов проводили резекцию почки без пережатия почечной вены [12,14]. Таким образом, отток жидкости производился в кровеносное русло, что ограничивало время для оперативного вмешательства и увеличивало риск развития волемических осложнений.

Предложенный в нашей клинике способ противоишемической защиты левой почки при ее временном выключении из кровотока во время ее резекции обеспечивает возможность длительного интракорпорального отключения почки от магистрального кровотока, что позволяет снизить риск осложнений, связанных с необходимостью аутотрансплантации почки, а также волемических, метаболических и гипотермических осложнений. Канюлирование почечной артерии через аорту и осуществление оттока жидкости через вскрытый просвет яичковой вены минимизирует риск повреждения почечных сосудов.

Заключение

Хирургическая коррекция остается основным методом лечения больных почечно-клеточным раком. При опухолевом поражении единственной почки, двустороннем раке или выраженной почечной недостаточности показано органосохраняющее лечение. Однако в ряде случаев выполнение операции in situ без использования методов временной консервации органа становится технически невозможной. Селективная интракорпоральная консервация позволяет на длительное время отключить почку от магистрального кровотока, резецировать опухоль и минимизировать риск потери ее функции.

Сведения об авторах статьи:

Комяков Борис Кириллович – д.м.н., профессор кафедры урологии ГБОУ ВПО СЗГМУ им. И.И. Мечникова Минздрава России. Адрес: 194354, г. Санкт-Петербург, Учебный переулок, 5. E-mail: Komyakovbk@mail.ru.

Замятнин Сергей Алексеевич – к.м.н., врач-уролог СПб ГБУЗ «Городская многопрофильная больница №2», ассистент кафедры урологии. E-mail: elysium2000@mail.ru.

Шломин Владимир Владимирович – к.м.н., зав. отделением сосудистой хирургии СПб ГБУЗ «Городская многопрофильная больница №2». Адрес: 194354, г. Санкт-Петербург, Учебный переулок, 5.

Гончар Ирина Сергеевна – аспирант кафедры урологии ГБОУ ВПО СЗГМУ И.И. Мечникова Минздрава России. Адрес: 194354, г. Санкт-Петербург, Учебный переулок, 5.

Товстуха Денис Владимирович – аспирант кафедры урологии ГБОУ ВПО СЗГМУ им. И.И. Мечникова Минздрава России. Адрес: 194354, г. Санкт-Петербург, Учебный переулок, 5.

ЛИТЕРАТУРА

1. Epidemiologic and socioeconomic burden of metastatic renal cell carcinoma (mRCC): a literature review/K. Gupta [et al.]//Cancer Treat. Rev. – 2008. – Vol. 34. – P.193-205.
2. Органосохраняющие операции при опухоли почки / Ю.Г. Аляев [и др.]. – М.:ГЕОТАР-медиа, 2009. – 272 с.
3. Guideline for management of the clinical T1 renal mass / S. Campbell [et al.] // J. Urol. – 2009. – Vol. 182. – P.1271-1279.
4. EAU guidelines on renal cell carcinoma: the 2010 update / B. Ljungberg [et al.] // Eur. Urol. – 2010. – Vol.58. – P.398-406.
5. Rini B. I. Renal cell carcinoma/B.I. Rini, S.C. Campbell, B. Escudier//Lancet. – 2009. – Vol. 373. – P.1119-1132.
6. Лесовой, В.Н. Экстракорпоральное удаление опухоли единственной почки с аутотрансплантацией почки / В.Н. Лесовой, В.В. Бублик, Д.В. Щукин //Науковий журнал МОЗ України. – 2012. – №1. – С.154-161.
7. Матвеев, Б.П. Клиническая онкоурология / Б.П. Матвеев. – М.: Медицина для всех, 2011. – 934 с.
8. Экстракорпоральная резекция почки по поводу опухоли/Б.К. Комяков [и др.] // Урология. – 2013. – № 4. – С.60-63.
9. Органосохраняющее лечение рака почки/В.Б. Матвеев В.Б. [и др.] // Практическая онкология. – 2005. – №3. – С.162-166.
10. Микич, Д. Почечно-клеточный рак: экстракорпоральная резекция почки с последующей аутотрансплантацией при локализованной форме заболевания/Д. Микич//Онкоурология. – 2007. – № 3. – С.16-20.
11. Резекция опухоли почки in situ в условиях ее длительной ишемии / Б.К. Комяков [и др.]//Онкоурология. – 2014. – № 2. – С.22-25.
12. Резекция единственной почки с изолированной перфузией охлажденным раствором «Eurocollins» / О.Г. Суконко [и др.] // Онкоурология. – 2006. – №1. – С.57-60.
13. Advanced Urologic Surgery, 3-rd Edition/R. Hohenfellner [et al]. – Wiley-Blackwell, 2005. – P.49-63.
14. Магер, В.О. Совершенствование органосохраняющего оперативного лечения рака почки с применением перфторана в целях противоишемической защиты: автореф. дис. … канд. мед. наук. – Уфа, 2008. – 30 с.

УДК 616.65.615-003.7
© А.О. Лобкарев, Р.Х. Хафизьянова, О.А. Лобкарев, 2015

А.О. Лобкарев[1], Р.Х. Хафизьянова[2], О.А. Лобкарев[1]

СИЛДЕНАФИЛ РОССИЙСКОГО ПРОИЗВОДСТВА – РЕШЕНИЕ ПРОБЛЕМЫ ЛЕКАРСТВЕННОГО ИМПОРТОЗАМЕЩЕНИЯ В СЕГМЕНТЕ ИНГИБИТОРОВ ФОСФОДИЭСТЕРАЗЫ 5-ГО ТИПА

[1]ГБОУ ДПО «Казанская государственная медицинская академия» Минздрава России, г. Казань
[2]ГБОУ ВПО «Казанский государственный медицинский университет» Минздрава России, г. Казань

Рост политической напряженности в мире стал причиной новой парадигмы в российской медицине – импортозамещения лекарственных препаратов. Цель исследования – в ходе проспективного простого слепого исследования изучить терапевтическую эффективность отечественного препарата – Силденафил (производитель – компания «Северная звезда», Ленинградская область, г. Всеволожск).

Под наблюдением находились 40 мужчин в возрасте от 18 до 67 лет. Для оценки эректильной функции мы использовали международный индекс эректильной функции. Путем рандомизации пациенты были разделены на 2 группы – основную (20 человек) и контрольную (20 человек). Пациенты основной группы получали препарат Силденафил в дозе 50 мг внутрь за 60 минут до полового акта в качестве монотерапии эректильной дисфункции (ЭД). Пациенты контрольной группы получали плацебо по той же схеме. Статистическая обработка результатов проведена с помощью критерия Уилкоксона. В результате исследования установлено, что российский препарат Силденафил является эффективным лекарственным средством для лечения ЭД.

Ключевые слова: Силденафил, эректильная дисфункция, фармакотерапия.

A.O. Lobkarev, R.Kh. Khafizianova, O.A. Lobkarev

SILDENAFIL PRODUCED IN RUSSIA IS THE SOLUTION OF THE PROBLEM HOW TO SUBSTITUTE IMPORT MEDICINES IN THE SEGMENT OF PHOSPHODIESTERASE 5 TYPE INHIBITORS

The growth of a political tension in the world became the reason of a new paradigm in Russian medicine – the substitution of import medicines. The aim – to study therapeutic efficiency of Russian Sildenafil (the producer – «The North Star Company», Leningrad region, Vsevolozhsk) during prospective, simple blind research.

There were 40 men aged from 18 to 67 under supervision. To assess the erectile function we used the International index of erectile function. By randomization patients were divided into 2 groups – the main (20 men) and control (20 men). Patients of the main group received Sildenafil (the producer – «The Northern Star Company») in a dose of 50 mg 60 minutes prior to sexual intercourse as monotherapy of the erectile dysfunction (ED). Patients of control group received placebo according to the same scheme.

Statistical processing of results was carried out by means of Wilkokson's criterion. As a result of research it was established that the Russian Sildenafil is an effective medicine for treatment of ED.

Key words: Sildenafil, erectile dysfunction, pharmacotherapy.

Эректильная дисфункция (ЭД) – это преходящее или постоянное отсутствие способности достигать и/или поддерживать эрекцию, достаточную для полноценного полового акта [1–3]. Распространенность ЭД среди мужчин всех возрастов составляет 10-20%. По данным A. Mellan в США в 1999 г. различными формами ЭД страдали 25 миллионов (52 %) мужчин в возрасте от 40 до 70 лет. В Германии, по данным различных авторов, 500 тысяч мужчин ежегодно обращаются за помощью по поводу ЭД. 10 % сексуально активного населения имеют проблемы, связанные с потенцией, причем средний возраст больных составляет 51±4,8 года, что определяет высокую социальную значимость этого заболевания. Во Франции эректильными заболеваниями страдают 15 % всего мужского населения. В Англии 10 % сексуально активных мужчин стараются улучшить качество собственной эрекции. До 20 % испанцев, 12 % итальянцев в возрасте от 30 до 60 лет официально обращаются за специализированной андрологической помощью с целью восстановления ослабленной эрекции [4].

В течение десятилетий ЭД изучалась не так активно, как другие заболевания. Ситуация изменилась, когда на рынке появился препарат, предназначенный для проведения терапии эректильной дисфункции, – силденафила цитрат. Со времени появления перорального ингибитора фермента фосфодиэстеразы пятого типа (ИФДЭ5) – силденафила – за последние более чем 20 лет произошли фундаментальные изменения в лечении ЭД. Так, практически утратили свое значение интракавернозные и интрауретральные инъекции вазоактивных веществ и существенно сократились показания к интракавернозному эндопротезированию [3-4]. В настоящее время применяются несколько препаратов группы ИФДЭ5: силденафила цитрат, варденафила гидрохлорид, тадалафил, уденафил [3].

Силденафила цитрат селективно ингибирует фосфодиэстеразу 5-го типа – фермент, который разрушает циклический гуанозинмонофосфат (цГМФ) в различных тканях. Последний является вторичным медиатором оксида азота (NO). Препараты этой группы усиливают расслабляющее действие NO на гладкомыщечные клетки кавернозной ткани полового члена и проявляют активность только при активации синтеза цГМФ (за счет NO) [1]. При сексуальной стимуляции происходит высвобождение NO в нервах кавернозных тел, эндотелии сосудов и гладкомышечных клетках, что приводит к расширению сосудов полового члена, кавернозных тел и наступлению эрекции [3].

В настоящее время на российском фармацевтическом рынке представлены препараты силденафила цитрата нескольких производителей. До недавнего времени все они выпускались зарубежными фирмами.

Последние месяцы ознаменовались ростом политической напряженности в мире, волатильностью на финансовом рынке, снижением покупательской способности российского населения. Недружественным актом со стороны многих стран стало введение санкций по отношению к России.

По словам президента России В.В. Путина, «…нужно использовать этот фактор для проведения политики импортозамещения, в том числе в течение трех-пяти лет мы должны обеспечить людей качественными и доступными по цене лекарствами, в значительной степени собственного производства» [5].

Цель исследования – в ходе проспективного, простого слепого исследования изучить терапевтическую эффективность отечественного препарата Силденафил (производитель – компания «Северная звезда», г. Всеволожск, Ленинградская область).

Материал и методы

Под наблюдением находилось 40 мужчин в возрасте от 18 до 67 лет (средний возраст 35 лет). Для оценки эректильной функции и выраженности ЭД мы использовали международный индекс эректильной функции (МИЭФ). При сумме баллов от 17 до 25, полученной при ответе на вопросы анкеты, мы оценивали ЭД как слабо выраженную; от 11 до 16 баллов – как ЭД средней степени тяжести; менее 11 баллов – как тяжелую ЭД. При сумме баллов 26 и более констатировалось отсутствие ЭД. Было установлено, что у 4 пациентов была ЭД легкой степени тяжести, у 15 пациентов – ЭД средней степени тяжести, а у 21 пациента – ЭД тяжелой степени тяжести. Путем рандомизации пациенты были разделены на 2 группы – основную (20 человек) и контрольную (20 человек). Пациенты основной группы получали препарат Силденафил (производитель – компания «Северная звезда», Россия, Ленинградская область, г. Всеволожск) в дозе 50 мг внутрь за 60 минут до полового акта в качестве монотерапии ЭД. Пациенты контрольной группы получали плацебо по той же схеме. Внешний вид и форма таблеток Сил-

денафила и плацебо были идентичными. Статистическая обработка результатов исследования проведена с помощью непараметрического критерия Уилкоксона.

Результаты и обсуждение

Показатели оценки эректильной функции (в баллах) по шкале МИЭФ до и после лечения приведены в таблице.

Таблица

Показатели оценки эректильной функции (в баллах) по шкале МИЭФ до и после лечения

Группа	Сумма баллов при ответах на вопросы 1, 2, 3, 4, 5 и 15 анкеты МИЭФ	
	до лечения	после лечения
Основная	12,0±1,5	24,0±0,8
Контрольная	13,4±1,3	16,0±1,5

Установлено, что эректильная функция достоверно улучшилась лишь у тех мужчин, которые использовали препарат Силденафил ($p<0,05$). Так, до лечения сумма баллов при ответах на вопросы 1,2,3,4,5 и 15 составила в основной группе 12,0±1,5, а после лечения она увеличилась до 24,0±0,8. В контрольной группе после приема плацебо сумма баллов изменилась недостоверно – с 13,4±1,3 до 16,0±1,5 ($p>0,05$). Во время приема препарата нежелательных реакций не зарегистрировано ни у одного пациента.

Вывод

Российский препарат Силденафил является эффективным лекарственным средством для лечения эректильной дисфункции. В связи с этим можно утверждать, что российский Силденафил производства компании «Северная звезда» является решением проблемы лекарственного импортозамещения в сегменте ингибиторов фосфодиэстеразы пятого типа.

Сведения об авторах статьи:

Лобкарев Алексей Олегович – к.м.н., ассистент кафедры урологии и нефрологии ГБОУ ДПО КГМА Минздрава России. Адрес: 420012, г. Казань, ул. Муштари, 11. E-mail: lobkarev@gmail.com.

Хафизьянова Рофия Хафизьяновна – д.м.н., профессор кафедры фармакологии ГБОУ ВПО КГМУ Минздрава России. Адрес: 420015, г. Казань, ул. Толстого, 6.

Лобкарев Олег Александрович – д.м.н., профессор кафедры урологии и нефрологии ГБОУ ДПО КГМА Минздрава России. Адрес: 420012, г. Казань, ул. Муштари, 11. E-mail: lobkarev@gmail.com.

ЛИТЕРАТУРА

1. Андрология. Мужское здоровье и дисфункция репродуктивной системы: пер. с англ. / под ред. Э. Нишлага, Г.М. Бере. – М.: Медицинское информационное агентство, 2005. – 554 с.
2. Андрология: клинические рекомендации / под ред. П.А. Щеплева, О.И. Аполихина. – М.: Медпрактика, 2007. – 164 с.
3. Урология: национальное руководство / под ред. Н.А. Лопаткина. – М.: ГЭОТАР-Медиа, 2009. – 1024 с.
4. Жуков, О.Б. Диагностика эректильной дисфункции: клиническое руководство. – М.: Бином, 2008. – 184 с.
5. Путин, В.В. Послание Федеральному Собранию Российской Федерации. – М., 2014.

УДК 622.87:616-055.1:616.699
© Б.Ф. Терегулов, Р.Р. Ишемгулов, З.Ф. Терегулова, 2015

Б.Ф. Терегулов[1], Р.Р. Ишемгулов[1], З.Ф. Терегулова[2]

МЕДИКО-СОЦИАЛЬНАЯ ЗНАЧИМОСТЬ И РОЛЬ ФАКТОРОВ ОКРУЖАЮЩЕЙ И РАБОЧЕЙ СРЕДЫ В НАРУШЕНИИ РЕПРОДУКТИВНОГО ЗДОРОВЬЯ

[1]ГБОУ ВПО «Башкирский государственный медицинский университет» Минздрава России, г. Уфа

[2]АНО «Институт профессионального образования», г. Уфа

Представлен современный взгляд на влияние отдельных химических соединений ксеноэстрогеной природы и тяжелых металлов на репродуктивное здоровье человека, медико-социальную значимость инфертильности. Дан анализ репродуктивных рисков у работников горно-рудных предприятий.

Ключевые слова: репродуктивное здоровье, химические вещества, эндокринные деструкторы, рабочие, медико-социальные аспекты инфертильности.

B.F. Teregulov, R.R. Ishemgulov, Z.F. Teregulova

MEDICAL AND SOCIAL SIGNIFICANCE AND THE ROLE OF ENVIRONMENTAL FACTORS AND WORK ENVIRONMENT IN VIOLATION OF THE REPRODUCTIVE HEALTH

The article presents a contemporary view on the impact of separate chemicals of xenoestrogen nature and heavy metals on human reproductive health and medical and social importance of infertility. The work analyses reproductive risks among workers of mining enterprises.

Key words: reproductive health, chemical substances, endocrine destructors, workers, medical and social aspects of infertility.

В последние годы медико-демографические показатели, отражающие репродуктивное здоровье населения, свидетельствуют о неуклонном снижении его потенциала. Большое значение в снижении показателей фертильности имеет загрязнение окружающей среды репротоксикантами – стойкими органическими загрязнителями, тяжелыми металлами и т.п. Главной мишенью воздействия этих веществ, по данным исследований последних лет, является репродуктивная, иммунная, эндокринная система. В число этих веществ входят полихлорированнные, полибромированные соединения, фенольные производные, диоксины, пестициды, стимуляторы роста животных и растений, лекарственные средства (анаболические стероиды, нестероидные противоспалительные средства, противозачаточные средства) и другие, относящиеся к эндокринным деструкторам (ЭД). К распространенным ЭД относятся также фитоэстрогены, бисфенол А, отвердители пластмасс и фталаты – пластификаторы, придающие эластичность полимерам [1,10].

На международной конференции, организованной Обществом репродукции и фертильности (Копенгаген, 2013), были представлены многочисленные подтверждения о репротоксическом действии вышеперечисленных химических веществ. В связи с этим изучение влияния эндокринных деструкторов на репродуктивное здоровье мужчин и женщин с учетом особенностей условий труда и проживания имеет большое значение с целью разработки подходов к диагностике и профилактике нарушений репродуктивной функции.

Цель исследования – провести анализ влияния распространенных загрязнителей окружающей среды (ОС) – тяжелых металлов (ТМ) – на репродуктивную систему человека, обсудить наличие рисков для репродуктивного здоровья населения в регионах с развитой горно-добывающей промышленностью.

Поводом для разностороннего изучения данной проблемы служит то, что сегодня химические субстанции, оказывающие влияние на организм человека и его фертильность, представляют масштабную экологическую проблему в связи с загрязнением объектов окружающей среды синтетическими соединениями, обладающими схожей с эндогенными эстрогенами активностью, и имитирующими свойства этих гормонов или оказывающими непосредственное разрушающее действие на гонады. В западной медицинской литературе принят термин – endocrine-disrupting chemicals (эндокринные дизрапторы) [2].

В последние годы перечень эндокринных дизрапторов (ЭД) пополнился наноматериалами, созданными на основе металлов, углерода, полимеров [2]. В силу распространенности и многочисленности эндокринных деструкторов различны и пути их поступления в организм человека – ингаляционно, чрескожно (через одежду, товары бытовой химии, косметические средства), через продукты питания, воду и т.п. Например, анализы питьевой воды в отдельных регионах США показали присутствие в ней как минимум 11 лекарственных веществ, в том числе эстрона, атенолола и др. Подобная ситуация характеризует сложность оценки влияния данных веществ на репродуктивную способность и соматическое здоровье человека, что может сказаться на нескольких поколениях вследствие эпигенетических нарушений в геноме половых клеток [3].

Важнейшей особенностью разрушающего влияния ЭД является отсутствие прямой зависимости возникновения повреждений от воздействующей дозы – нередко малые или очень малые дозы действуют более разрушительным образом, чем большие, вследствие чего крайне трудно или даже невозможно установить пороговые токсические дозы ЭД [4].Так, в Европе констатируется тенденция к снижению возраста менархе и телархе. Отмечается снижение фертильности даже среди молодых женщин, специалисты это объясняют «истощением репродуктивной системы» [5].

Особую озабоченность вызывает мужское бесплодие, являющееся причиной 40% бесплодных браков. У женщин же все чаще встречается синдром преждевременного истощения яичников с преждевременной менопаузой. Нарушение гормональной регуляции, помимо бесплодия, вызывает развитие пролиферативных и опухолевых процессов в органах репродуктивной системы (эндометриоз, миома матки, рак молочной железы, матки, яичников), представляющих важную медико-социальную проблему [6,7].

Тенденция к снижению репродуктивного здоровья человека имеет тесную связь с загрязнением окружающей среды веществами, относящимся к ЭД, и эта отрицательная динамика в разных странах коррелирует со степенью экологической опасности [5].

Наряду с веществами с ксеноэстрогенной активностью важное место среди репротоксикантов занимают тяжелые металлы: свинец, кадмий, ртуть и другие широко распространенные экотоксиканты, определяемые в биосредах людей [8,9].

Ряд тяжелых металлов (свинец и его соединения, медь и его соединения, марганец и его соединения, ртуть и его соединения, хроматы, бихроматы и др.) внесены в официальный список репротоксикантов, влияющих на половые железы и фертильность, который периодически дополняется и пересматривается. В странах Европейского Союза принят список, имеющий статус европейских норм, в который включены свинец и его соединения, никель и др. [6].

К числу доказанных эффектов влияния ТМ относятся сперматотоксичность и нарушение эректильной функции. Так, результаты изучения репродуктивного здоровья рабочих ОАО «Учалинский горно-обогатительный комбинат», занятых в основных профессиях (бурильщики, проходчики, крепильщики-шахтеры), для которых ведущими действующими факторами являются токсичные металлы и виброакустический фактор в условиях подземной добычи руды, подтвердили нарушение отдельных показателей фертильности. Доказано нарушение отдельных звеньев мужской копулятивной функции у обследованных – нейрогуморальной и эректильной ее составляющих.

Результаты качественного и количественного анализа позволили констатировать нормальные показатели спермы лишь у одной трети горнорабочих, у остальных обнаружены различные нарушения сперматогенеза. Представленные данные свидетельствуют о снижении репродуктивного потенциала работников, занятых в горно-рудной промышленности и указывают на необходимость разработки комплексных мер по профилактике фертильных нарушений.

Таким образом, в современных условиях в связи с глобальным загрязнением окружающей и производственной среды химическими веществами и соединениями с репротоксичной активностью оценка влияния этих факторов с учетом региональных особенностей имеет большое медико-социальное значение.

Учитывая глобальность и важность обсуждаемой проблемы, необходимо:

1) стимулировать фундаментальные и прикладные исследования по оценке рисков влияния химических веществ, загрязняющих окружающую и рабочую среду, на репродуктивное здоровье населения с учетом региональных особенностей его проживания;

2) активизировать информационную работу по повышению экологической грамотности населения, нейтрализовать экологическую беспечность, информировать потребителей о миграции веществ, потенциально важных для здоровья;

3) при разработке профилактических мероприятий необходимо объединить усилия всех заинтересованных слоев общественности и государства.

Сведения об авторах статьи:

Терегулов Булат Филаритович – к.м.н., ассистент кафедры гигиены труда и проф. болезней ГБОУ ВПО БГМУ Минздрава России. Адрес: 450000, г. Уфа, ул. Ленина 3. E-mail: nlsufa@mail.ru

Ишемгулов Руслан Радикович – к.м.н, доцент кафедры урологией с курсом ИПО ГБОУ ВПО БГМУ Минздрава России. Адрес: 450000, г. Уфа, ул. Ленина 3. E-mail: ruslanuro@mail.ru.

Терегулова Зельвета Филаритовна – менеджер по развитию АНО «Институт профессионального образования». Адрес: 450015, г. Уфа, ул. М. Карима, 48/24. E-mail: zelveta@mail.ru.

ЛИТЕРАТУРА

1. Яглова, Н. В. Эндокринные дизрапторы – новое направление исследований в эндокринологии // Вестник РАМН. – 2012. – № 3. – С. 56-61.
2. Nanotoxicity: a growing need for study in the endocrine system / X. Lu [et al.]// Small. – 2013. – N 9. – P. 1654-7171.
3. Exposure of the U.S. population to bisphenol A and 4-tertiary-octylphenol: 2003-2004 / A.M. Calafat [et al.] // Environ Health Perspect. – 2008. – P. 116-139.
4. Лебедева, Е.Н. Эндокринные дизрапторы. Новое направление исследований в экологии и биохимии / Е.Н. Лебедева, Л.В. Гирина // Сборник материалов I международной научно-практической конференции «Современные проблемы здоровья и пути их решения». – Оренбург, 2013. – С. 195.
5. Patisaul, H.B. The pros and cons of phytoestrogens / H.B. Patisaul, W. Jefferson // Front Neuroendocrinol. – 2010. – P. 400-419.
6. Сивочалова, О.В. Охрана репродуктивного здоровья работников – актуальная проблема медицины труда в современных условиях / О.В. Сивочалова, М.А. Фесенко, Г.В. Голованева // Материалы II Всероссийского съезда врачей-профпатологов. – Ростов-на-Дону, 2006. – С. 86-88.
7. Резников, А.Г. Репродуктивные мишени эндокринных дизрапторов // Репродуктивная эндокринология. – 2014. – №3. – С. 14.
8. Профессиональная и производственно обусловленная заболеваемость у горнорабочих: особенности формирования и профилактика / под. ред. З.С. Терегуловой [и др.] — Уфа, 2010. – 176 с.
9. Галимов, Ш.Н. «Кризис сперматозоида» и техногенное загрязнение окружающей среды: факты и гипотезы // Проблемы репродукции. – 2005. –№ 2. – С. 19-22.
10. Лизнева, Д.В. Влияние ксеноэстрогенов, фитоэстрогенов, лекарственных эстрогенов на репродуктивное и соматическое здоровье человека (обзор литературы) / Д.В. Лизнева, А.И. Синицына // Проблемы репродукции. – 2012. – № 4. – С. 16.

ОБЗОР ЛИТЕРАТУРЫ

УДК 616.697-085:678.048
Э.Ф. Галимова, Э.Г. Муталова, Г.Х. Ахмадуллина, О.Ю. Травников, Ю.Л. Баймурзина, 2015

Э.Ф. Галимова, Э.Г. Муталова, Г.Х. Ахмадуллина, О.Ю. Травников, Ю.Л. Баймурзина

НОВАЯ ПАРАДИГМА АНТИОКСИДАНТНОЙ ТЕРАПИИ ИДИОПАТИЧЕСКОГО БЕСПЛОДИЯ У МУЖЧИН

ГБОУ ВПО «Башкирский государственный медицинский университет» Минздрава России, г. Уфа

В обзоре на основе собственных исследований и литературных данных обсуждаются возможные причины недостаточной эффективности лечения идиопатической инфертильности у мужчин и молекулярные механизмы развития осложнений при назначении антиоксидантов. Обосновывается необходимость стимуляции эндогенных антиокислительных систем путем нормализации метаболизма глутатиона и гомоцистеина.

Ключевые слова: антиоксиданты, окислительный стресс, эякулят, бесплодие.

E.F. Galimova, E.G. Mutalova, G.Kh. Akhmadullina, O.Yu. Travnikov, Yu.L. Baymurzina

NEW PARADIGM OF ANTIOXIDANT THERAPY FOR IDIOPATHIC MALE INFERTILITY

Based on original research and literature data the review discussed possible reasons for the lack of effectiveness of treatment of idiopathic infertility in men and molecular mechanisms of development of complications in the administration of antioxidants. The necessity of stimulation of endogenous antioxidant systems by normalizing metabolism of glutathione and homocysteine is substantiated.

Key words: antioxidants, oxidative stress, ejaculate, infertility.

Идиопатическое бесплодие является самой распространенной формой нарушения детородной функции у мужчин, его частота достигает 50% всех случаев инфертильности [1,11]. При этом у 80% пациентов репродуктивная патология ассоциирована с гиперпродукцией активных форм кислорода (АФК) [9,12]. Ведущая роль окислительного стресса в генезе расстройств сперматогенеза предопределяет необходимость восстановления баланса про- и антиоксидантных систем и подразумевает избирательное воздействие на липидный, белковый и нуклеотидный домены субклеточных структур и макромолекул [2,17].

Известно, что протективным эффектом сопровождается назначение некоторых витаминов, микроэлементов, аминокислот, ферментов и коферментов, жирных кислот, а также растительных препаратов сложного состава [15]. Список апробированных антиоксидантов включает несколько десятков наименований. Несмотря на то, что многие авторы докладывают о выраженных защитных свойствах использованных соединений, клиническая целесообразность их использования вызывает сомнение с точки зрения доказательств увеличения частоты наступления беременности и рождения живого ребенка.

Нами была дана оценка антиоксидантных характеристик коэнзима Q (убихинона), L-карнитина и биофлавоноидов прополиса, входящих в число наиболее эффективных, по литературным данным, средств нормализации окислительного статуса эякулята [13]. Тестирование проводилось на модельных системах *in vitro* и *in vivo* при их назначении пациентам в рекомендуемых дозах [4,7,8].

Все три препарата практически не влияли на объем эякулята, в отношении других параметров спермограммы установлены определенные различия. Так, биофлавоноиды повышали концентрацию и долю прогрессивно подвижных сперматозоидов, а также уменьшали количество патологических форм. Убихинон был эффективен только в отношении кинетических свойств гамет, прием L-карнитина не сопровождался достоверными сдвигами стандартных показателей спермограммы. Однако все препараты при тестировании in vitro демонстрировали высокую антиокислительную активность, которая имела дозозависимый характер вплоть до полного подавления липопероксидации.

Примечательно, что после курса антиоксидантной терапии у пациентов нормализовались почти все биохимические параметры свободнорадикального гомеостаза эякулята, за небольшим исключением для биофлавоноидов и убихинона. Универсальное защитное действие было присуще только L-карнитину, который существенно ограничивал повреждение макромолекул эякулята при окислительном стрессе. Это проявлялось в угнетении карбонилирования белков, переокисления липидов и дезинтеграции ДНК сперматозоидов.

В течение периода наблюдения у партнерш пациентов, принимавших антиоксиданты, клиническая беременность наступила в 19,2% случаев. Другими авторами также была

констатирована сравнительно невысокая эффективность применения различных антиоксидантов и их комбинаций. В Кокрановском обзоре 48 рандомизированных контролируемых исследований выявлен 10% уровень наступления беременности на фоне антиоксидантной терапии [10].

Причиной такого положения дел может быть как переоценка возможностей антиоксидантов, так и игнорирование вероятности развития так называемого восстановительного стресса как самостоятельного феномена или как следствия эмпирической терапии инфертильности. Концепция восстановительного стресса сперматозоидов практически не освещена, имеются единичные упоминания о гипотетической возможности его возникновения [14]. Исходя из общетеоретических представлений эвристическая антиоксидантная терапия может привести к обратному эффекту вследствие истощения физиологических уровней АФК и трансформации оксидативного стресса в восстановительный с ухудшением функции сперматозоидов.

Важнейшей особенностью метаболизма при инфертильности неясной этиологии, тесно сопряженной с инверсией окислительно-восстановительного статуса, является нарушение обмена глутатиона и накопление гомоцистеина в гаметах [6,16]. Согласно гипотезе Menezo Y. et al. (2014) гомоцистеин является эпицентром основных биохимических проблем, связанных с АФК-индуцированной патологией. Переход гомоцистеина в половые клетки блокирует синтез глутатиона, вызывает дефицит цистеина, провоцирует выброс свободных радикалов и фрагментацию ДНК, препятствует нормальному течению реакций метилирования с утратой эпигенетического контроля экспрессии генов и активацией апоптоза, как это было показано для иных патологических состояний. Поэтому нормализация метаболизма глутатиона с утилизацией гомоцистеина представляется одной из первостепенных задач рациональной терапии идиопатического бесплодия и профилактики расстройств импринтинга и спонтанных абортов.

Стратегической целью мероприятий по преодолению бесплодия является достижение эугонадного состояния, которое может быть реализовано устранением причин его возникновения, что практически неосуществимо, или ликвидацией основных синдромов через влияние на ключевые патологические звенья исходя из понимания механизмов повреждения и адаптации процесса фертилизации [3,5].

Тем не менее существующие антиоксидантные процедуры, которые проводятся стереотипно, без учета реального редокс-статуса зачастую малоэффективны, потенциально вредны и чрезмерно рискованны. По нашему мнению, необходима смена парадигмы коррекции идиопатического бесплодия с эмпирических методов с элементами патогенетического подхода на поиск перспективных молекулярных мишеней и магистральных метаболических путей с целью разработки таргетной терапии мужской инфертильности.

Сведения об авторах статьи:

Галимова Эльмира Фанисовна – к.м.н., с.н.с. ЦНИЛ ГБОУ ВПО БГМУ Минздрава России. Адрес: 450000, г. Уфа, ул. Ленина, 3. Тел./факс 8(347) 273-61-45. E-mail: efgalimova@mail.ru.

Муталова Эльвира Газизовна – д.м.н., профессор, зав. кафедрой госпитальной терапии ГБОУ ВПО БГМУ Минздрава России. Адрес: 450000, г. Уфа, ул. Ленина, 3. E-mail: emutalova@mail.ru.

Ахмадуллина Гульнур Хайдарьяновна – к.м.н., доцент кафедры организации здравоохранения с курсом ИПО ГБОУ ВПО БГМУ Минздрава России. Адрес: 450000, г. Уфа, ул. Ленина, 3.

Травников Олег Юрьевич – к.э.н., доцент кафедры мобилизационной подготовки здравоохранения и медицины катастроф ГБОУ ВПО БГМУ Минздрава России. Адрес: 450000, г. Уфа, ул. Ленина, 3.

Баймурзина Юлия Львовна – к.б.н., н.с. ЦНИЛ ГБОУ ВПО БГМУ Минздрава России. Адрес: 450000, г. Уфа, ул. Ленина, 3. E-mail: juliabaim@mail.ru.

ЛИТЕРАТУРА

1. Божедомов, В.А. Мужское бесплодие / В.А. Божедомов, Г.Т.Сухих. – М.: Эксмо, 2009. – 240 с.
2. Галимов, Ш.Н. Мужчина в зеркале эволюции, экологии, экономики и эмансипации / Ш.Н. Галимов, Э.Ф. Галимова // Экология и жизнь. – 2010. – № 5. – С. 78-83.
3. Галимов, Ш.Н. Цитокиновый спектр сыворотки крови и спермоплазмы при идиопатическом бесплодии / Ш.Н. Галимов, Э.Ф. Галимова, В.Н. Павлов // Пермский медицинский журнал. – 2012. – № 6. – С. 58-63.
4. Галимов, Ш.Н. Влияние биофлавоноидов прополиса на антиоксидантный потенциал эякулята и окислительное повреждение ДНК сперматозоидов / Ш.Н. Галимов, В.Н. Павлов, Э.Ф. Галимова //Андрология и генитальная хирургия. – 2013. – № 4. – С. 65-68.
5. Галимова, Э.Ф. Особенности ферментного профиля и энергетического статуса спермальной плазмы при идиопатическом бесплодии / Э.Ф. Галимова // Проблемы репродукции. – 2013. – № 1. – С. 66-69.
6. Галимова, Э.Ф. Характеристика метаболизма глутатиона при идиопатическом бесплодии у мужчин / Э.Ф. Галимова // Проблемы репродукции. – 2013. – № 3. – С. 55-57.
7. Галимова, э.ф. Механизмы протективного действия коэнзима q 10 при мужском бесплодии / э.ф. Галимова //Дальневосточный медицинский журнал. – 2013. – № 3. – С. 40-42.
8. Галимова, Э.Ф. L-Карнитин и карбонилирование белков эфкулята при бесплодии / Э.Ф. Галимова, Г.Х. Ахмадуллина, Ш.Н. Галимов // Врач. – 2014. – № 7. – С. 40-41.
9. Громенко, Д.С. Роль активных форм кислорода в формировании мужской инфертильности / Д.С. Громенко, Ш.Н. Галимов, Д.В. Шемагонов // Казан. мед. журн. – 2007. – Т. 88, № 4. – С. 23-24.
10. Antioxidants for male subfertility / M. Showell [et al.] // Cochrane Database Syst Rev. – 2014. doi: 10.1002/14651858.

11. Chehab, M. On-label and off-label drugs used in the treatment of male infertility / M. Chehab, A. Madala, J. Trussell // Fertil. Steril. – 2015. doi: 10.1016/j.fertnstert.2014.12.122.
12. Contemporary evidence on the physiological role of reactive oxygen species in human sperm function / S. Du Plessis [et al.] // J. Assist. Reprod. Genet. – 2015. DOI: 10.1007/s10815-014-0425-7.
13. Hamada, A. Male infertility: a critical review of pharmacologic management / A. Hamada, B. Montgomery, A. Agarwal // Expert Opin. Pharmacother. – 2012. – Vol. 13, № 17. – P. 2511-2531.
14. Influence of reactive oxygen species on human sperm functions and fertilizing capacity including therapeutical approaches / S. Chen [et al.] // Arch. Gynecol. Obstet. – 2013. – Vol. 288, № 1. – P. 191-199.
15. Is there a place for nutritional supplements in the treatment of idiopathic male infertility? / D. Arcaniolo [et al.] // Arch. Ital. Urol. Androl. – 2014. – Vol. 86, № 3. – P. 164-170.
16. Oxidative stress and fertility: incorrect assumptions and ineffective solutions? / Y. Menezo [et al.] // Zygote. – 2014. – Vol. 22, № 1. – P. 80-90.
17. The simmet lecture: new horizons on an old landscape - oxidative stress, DNA damage and apoptosis in the male germ line / R. Aitken [et al.] // Reprod. Domest. Anim. – 2012. – Vol. 47, suppl. 4. – P. 7-14.

УДК 616.643-007.271-089.85-089.844
© С.В. Котов, 2015

С.В. Котов

СТРИКТУРЫ УРЕТРЫ У МУЖЧИН – СОВРЕМЕННОЕ СОСТОЯНИЕ ПРОБЛЕМЫ

ГБУЗ «Городская клиническая больница № 1 им. Н.И. Пирогова», г. Москва

Вопросы лечения стриктур уретры относятся к наиболее сложным и актуальным разделам оперативной урологии. Определение причины образования стриктуры уретры наравне с оценкой локализации, протяженностью и степенью сужения мочеиспускательного канала является важным фактором, определяющим выбор варианта оперативного лечения. Варианты лечения стриктур уретры можно разделить на малоинвазивные (эндоскопические), которые в большинстве случаев являются паллиативными, и различные варианты уретропластик, которые делятся на анастомотические, аугментационные и заместительные методики. Эффективность внутренней оптической уретротомии, по данным литературы, колеблется от 10 до 90%. Уретропластика «конец в конец» демонстрирует высокую эффективность (90 – 99%) при коротких стриктурах бульбозного отдела уретры. Эффективность аугментационных методик с применением слизистой ротовой полости составляет 80-90%. Новые методики уретропластики направлены на максимальное сохранение кровотока по спонгиозному телу, но так же, как и применение тканевой инженерии, требуют более длительного наблюдения за большими группами пациентов.
Ключевые слова: стриктура уретры; уретропластика; внутренняя оптическая уретротомия.

S.V. Kotov

MALE URETHRAL STRICTURES - CURRENT STATE OF THE PROBLEM

Treatment of urethral strictures is one of the most complex and relevant sections of operative urology. Determining the cause of urethral stricture, along with the assessment of localization, extent and degree of narrowing of the urethra is an important factor in determining the choice of surgical treatment options. Treatment options for urethral strictures can be divided into minimally invasive (endoscopic), which in most cases are palliative, and various options for urethroplasty, which are divided into anastomotic, augmented and substitution methods. The effectiveness of the internal optical urethrotomy in the literature ranges from 10 to 90%. Urethroplasty "end to end" demonstrates the high efficiency (90% -99%) for short bulbar urethral strictures. Efficacy of augmented techniques with oral mucosa is 80-90%. New techniques of urethroplasty aimed at maximum preservation of blood flow to the corpus spogiosus, but, as well as the application of tissue engineering, require a longer observation for large groups of patients.
Key words: urethral stricture; urethroplasty; internal optical urethrotomy.

Стриктура уретры является заболеванием, проявляющимся симптомами нижних мочевых путей, рецидивирующей инфекцией мочевых путей, острой или хронической задержкой мочеиспускания, недержанием мочи, а иногда и почечной недостаточностью.

Заболеваемость стриктурой уретры у мужчин

Заболеваемость и распространённость стриктуры мочеиспускательного канала у мужчин в Российской федерации точно не известна. В г. Москве статистический показатель по заболеваемости стриктурой уретры входит в данные по заболеваемости заболеваниями предстательной железы (код по МКБ N40-42) и в 2011 г. он составлял 291,1, а в 2012 г. – 275,0 на 100000 населения [1]. Нужно отметить, что в данную группу помимо стриктуры уретры входят такие более распространенные заболевания, как доброкачественная гиперплазия предстательной железы и острый/хронический простатит.

R. Santucci и соавт. первыми опубликовали данные о частоте диагноза стриктура уретры среди медицинских обращений в США. По данным госпиталя ветеранов, в 1998 г. частота диагноза стриктура уретры составила 274 случая на 100000 всех обращений за медицинской помощью. К 2003 г. этот показатель снизился до 193 случаев на 100000 обращений [2]. Частота стриктуры уретры увеличивается с возрастом и составляет 0,6 % в возрасте от 65 до 69 лет и 1,9 % в возрасте старше 85 лет. Общая доля диагноза стриктура уретры в США за период с 1992 по 2001 гг. снизилась с 1,4 до 0,9%. Такое снижение объясняется двумя гипотезами: первая – более ранней диагностикой и правильным лечением заболеваний, переда-

ющихся половым путем, вторая – более широким распространением излечивающих методов лечения (различных вариантов уретропластики) стриктуры уретры.

Этиология стриктур мочеиспускательного канала у мужчин

Установление причины образования стриктуры уретры наравне с оценкой локализации, протяженностью и степенью сужения мочеиспускательного канала является важным фактором, определяющим выбор варианта оперативного лечения.

Подавляющее большинство стриктур уретры, причину которых можно определить, являются приобретенными.

Palminteri и соавторы опубликовали характеристику 1439 мужчин со стриктурой уретры, обследованных и оперированных в период с 2000 по 2010 гг. [3]. Стриктура передней уретры (92,2%) преобладала над стенозом задней уретры (7,8%). При поражении переднего отдела уретры локализация стриктуры распределилась так: пенильный отдел – 30,5%, бульбозный отдел – 46,9%, пенильный в сочетании с бульбозным отделом (мультилокусная) – 9,9%, пануретральная – 4,9%. По частоте причин преобладали: ятрогенные структуры – 38,6%, идиопатические – 35,8%, результат лихен склероза или травмы – 13,4% и 10,8% соответственно.

Преобладание ятрогенных причин в доле этиологии стриктуры уретры было продемонстрировано и в других публикациях и составляло от 32 [4] до 45,5% [8].

Методы лечения стриктур уретры у мужчин

Варианты лечения стриктур уретры можно разделить на малоинвазивные эндоскопические, в большинстве случаев являющиеся паллиативными, и различные варианты уретропластик, которые можно разделить на анастомотические, аугментационные (увеличивающие просвет) и заместительные методики. Отдельно выделяется методика лечения дистракционного дефекта уретры после перелома костей таза. При невозможности восстановления проходимости уретры применяются методики перинеостомии или деривации мочи (континентные и инконтинентные).

Эндоурологические методы лечения стриктуры уретры

Бужирование уретры является самым старым методом лечения стриктур уретры. Во время этой манипуляции происходит постепенное прогрессивное растяжения зоны спонгиофиброза. Но вместе с расширением просвета измененной части уретры неизбежно происходят микронадрывы эпителиального слоя и рубца, что обязательно приводит к усугублению спонгиофибоза. По этим причинам бужирование может иметь только временный эффект улучшения обструкции, но, как правило, рецидив мочеиспускания происходит спустя 4-6 недель [5].

Бужирование уретры является возможным вариантом лечения у пациентов с тяжелой сопутствующей патологией, не позволяющей выполнить уретропластику и/или провести анестезиологическое пособие операции.

Внутренняя оптическая уретротомия (ВОУТ) является самым распространенными методом лечения стриктуры мочеиспускательного канала у мужчин. Интраоперационно под оптическим контролем происходит рассечение рубца (зоны спонгиофиброза) на 12 часах условного циферблата, используя «холодный» нож или энергию лазера. Результатом становится расхождения краев стриктуры с последующим их заживлением посредством вторичного натяжения, что является причиной быстрых и частых рецидивов.

Современные положительные результаты внутренней оптической уретротомии попрежнему остаются противоречивыми и колеблются от 10 до 90% спустя год после операции. А.Г. Мартов и соавт. в 2007 г. публикуют результаты лечения 644 пациентов, страдающих стриктурой уретры средней протяженностью 1,4 см (от 0,5 до 8,0 см), локализующейся в 66,1% случаев в бульбозном отделе уретры. Первичные положительные результаты ВОУТ в этой серии составили 80,4%. Повторная уретротомия была выполнена от 1 до 6 раз в 19,6% случаев, и общая частота положительного результата составила 95,1% [6]. В 2010 году Santucci и Eisenberg анализируют результаты ВОУТ, выполненной пациентам в период с 1994 по 2009 гг. и публикуют самый низкий современный безрецидивный результат после первой операции – 8% с медианой рецидива 7 месяцев, после повторной уретротомии – 6% с медианой рецидива 9 месяцев. Положительные результаты после третьей уретротомии составили 9% (медиана рецидива 3 месяца), после четвертой и пятой – отсутствовали [7].

Проспективное сравнение результатов бужирования уретры и внутренней оптической уретротомии не выявило статистически достоверной разницы между этими методами лечения стриктур уретры [5].

Данная операция может применяться у пациентов со стриктурой уретры, локализующейся в бульбозном отделе или протяженно-

стью не более 1 см, не имеющих выраженного спонгиофиброза или рецидива после ранее выполненной ВОУТ.

Анастомотическая уретропластика «конец в конец»

Сегодня «золотым стандартом» лечения стриктур бульбозного отдела уретры протяженностью менее 2 см является операция пластика уретры «конец в конец». Другими вариантами названия данной операции являются: «анастомотическая уретропластика», «резекция уретры с концевым анастомозом», «операция Хольцова». При невоспалительных стриктурах операция имеет высокий показатель эффективности, составляющий около 95%.

Eltahawy и соавт. опубликовали 10-летний опыт операций у 260 пациентов, страдающих стриктурой бульбозного отдела уретры. Среднее время наблюдения составило 50,2 месяца. Средняя протяженность стриктуры 1,9 см. Положительные результаты были достигнуты у 98,8% больных [8].

Gupta и соавт. опубликовали результаты операций 114 пациентов со средним периодом наблюдения 26,7 месяца и средней протяженностью стриктуры 2,2 см. Отличные результаты были у 82,6% пациентов, приемлемые – у 13%, рецидив – у 4,3% [9].

Barbagli и соавт. достигли положительного результата в 90,8% случаев, выполнив операцию 153 пациентам со стриктурами различной этиологии и протяженностью от 1 до 5 см [10].

Michel и соавт. ретроспективно оценили результаты операции у 74 пациентов с протяженностью стриктуры менее 3 см и средним периодом наблюдения 60 месяцев. Безрецидивный результат был достигнут у 93% пациентов без значимых послеоперационных осложнений [11].

Таким образом, уретропластика «конец в конец» демонстрирует высокую эффективность при стриктурах бульбозного отдела уретры, реализуя основные принципы реконструктивной хирургии уретры: полное удаление рубцовой ткани, анастомоз здоровых краев и отсутствие натяжения в нем. Эффективность операции составляет 90-99%. Но при этом детальное изучение качества жизни пациента после операции в некоторых публикациях установило значимое влияние пересечения спонгиозного тела на различные аспекты сексуальной функции пациента.

Аугментационные варианты уретропластики

С конца XIX века и по настоящее время множество донорских тканей использовались в экспериментальных и клинических работах для пластических операций на уретре, включая свободные или с сохраненным собственным кровообращением кожные лоскуты, слизистую оболочку мочевого пузыря, буккальную слизистую, влагалищную оболочку яичка, брюшину, кишечный субмукозный графт и слизистую языка. Некоторые из этих методов применялись с ограниченным успехом или сопровождались высокой частотой осложнений и впоследствии были исключены. В течение последнего десятилетия широкое распространение при выполнении уретропластики получило использование слизистой внутренней поверхности щеки.

Использование слизистой оболочки ротовой полости имеет свою историю с 1884 г., когда метод был описан русским хирургом К.М. Сапежко. Однако работа не имела широкой известности в мировой литературе. Первооткрывателем использования слизистой оболочки полости рта в уретральной хирургии считается Humby, описавший технику операции в 1941 г. Позднее описанный метод вновь был забыт и повторно введен в педиатрическую урологическую практику в 1992 г. Burger и Dessanti. А пионером применения слизистой ротовой полости при стриктурах уретры у взрослых стал египетский уролог el-Kasaby с коллегами.

Одной из основных проблем анализа результатов использования слизистой полости рта является малое количество пациентов в группах и короткий период наблюдения. Поэтому особый интерес вызывают работы, авторы которых проводят систематический обзор результатов использования слизистой полости рта при уретропластике.

Таблица

Результаты применения слизистой ротовой полости по данным мета-анализа

Техника	Количество пациентов, чел.	Среднее время наблюдения, мес.	Положительный результат уретропластики, %
Dorsal onlay бульбозный отдел	934	42,2	88,3
Ventral onlay бульбозный отдел	563	34,4	88,8
Lateral onlay бульбозный отдел	6	77,0	83,0
Asopa	89	28,9	86,7
Palminteri	53	21,9	90,6
Одноэтапная (пенильный отдел)	432	32,8	75,6
Двухэтапная (пенильный отдел)	129	22,2	90,5
Пануретральная стриктура	240	30,1	88,2

В 2011-2014 годах Chapple и соавт. опубликовали самые точные данные о применении слизистой ротовой полости при протяженных стриктурах различных отделов уретры [12,13] (см. таблицу).

Последнее время все популярнее становится использование при уретропластике слизистой нижней поверхности языка. Результаты этих операций оценены на небольших группах пациентов без длительного периода наблюдения и не входят ни в один из существующих обзоров. Эффективность onlay-техник с использованием слизистой языка колеблется от 76,6-100%.

Новые методики уретропластики передней уретры

Существующие сегодня методики уретропластик передней уретры, несмотря на свою высокую эффективность, имеют и недостатки. Так, при коротких стриктурах бульбозного отдела уретры операция Хольцова высоко эффективна, но в некоторых случаях может приводить к различным видам сексуальной дисфункции – до 18% [10].

В 2012 г. Andrich и Mundy [14] опубликовали результаты выполнения анастомотической уретропласткики бульбозного отдела уретры без пересечения спонгиозного тела у 22 пациентов. Методика заключалась в мобилизации бульбозного отдела уретры, рассечении мочеиспускательного канала продольно по дорзальной поверхности в проекции стриктуры, циркулярном иссечении только пораженной слизистой, сшивании здоровых концов слизистой («стриктуропластика») и ушивании уретры в поперечном направлении по принципу Геника – Микулича. В течение периода наблюдения (более 1 года) среди 16 пациентов ни клинически, ни по данным урофлоуметрии рецидива стриктуры не было. У одного пациента по данным уретрографии было сужение мочеиспускательного канала на 20%. Таким образом, авторы делают вывод, что первичные результаты данной методики сравнимы с высокими результатами анастомотической уретропластики, но с меньшей травмой для мочеиспускательного канала. Точно не определен термин для данной операции. Возможными вариантами являются: «анастомотическая уретропластика без пересечения спонгиозного тела», «стриктуропластика без пересечения спонгиозного тела», «уретро-/стриктуропластика по Генику – Микуличу».

Другая новая методика уретропластики предложена Kulkarni и Barbagli. Суть операции заключается в мобилизации бульбозного отдела уретры только по одной полуокружности с одной латеральной и наполовину с дорзальной стороны, что позволяло сохранить существующее кровоснабжение с противоположной стороны. В 2012 г. Kulkarni и соавт. публикуют результаты лечения одной из самых сложных групп пациентов, страдающих пануретральной структурой [15]. В период с 1998 по 2010 гг. 117 пациентам была применена методика аугментационной дорзальной уретропластики с мобилизацией уретры только с одной стороны и из одного промежностного доступа. Для аугментации пенильного отдела половой член смещался в доступ на промежности, тем самым позволило избежать второго разреза. Средняя протяженность стриктуры уретры была 14 см, а время наблюдения – 59 месяцев. Общий положительный результат составил 83,7%: среди первично оперированных пациентов – 86,7%, среди пациентов с рецидивной стриктурой – 61,5%.

Самыми последними инновациями в уретральной хирургии является применение тканевой инженерии. Для уретропластики возможно использование двух вариантов выращенной ткани: из слизистой щеки и самой уретры. В 2004 году Bhargava, Chapple и соавторы описали методику выращивания слизистой ротовой полости для применения ее при уретропластике [16]. Первые результаты применения выращенных графтов для уретропластики имеют небольшое количество наблюдений с очень противоречивыми данными. Дальнейшие исследования помогут оценить место тканевой инженерии при лечении стриктур уретры, определив показания к применению выращенных графтов, виды уретропластик, подходящие для них, и проанализировав ранние и отдаленные результаты и осложнения.

Таким образом, лечение стриктур уретры относится к одной из самых трудоемких и до конца не изученных категорий реконструктивной урологии. Постепенное разочарование малоинвазивными методиками, такими как внутренняя оптическая уретротомия и стентирование уретры, подтолкнуло урологов к поиску новых техник и пластических материалов для уретропластики.

Развитие клеточных технологий является перспективным и очень обещающим направлением. Но, несмотря на это, хирургия мочеиспускательного канала в России попрежнему остается доступной лишь малой группе урологов.

Сведения об авторе статьи:

Котов Сергей Владиславович – к.м.н., зав. урологическим отделением ГБУЗ ГКБ №1 им. Н.И. Пирогова. Адрес: 117049, г. Москва, Ленинский проспект, 8. E-mail: urokotov@mail.ru.

ЛИТЕРАТУРА

1. Сборник среднемосковских основных показателей деятельности ГУЗ Департамента здравоохранения города Москвы за 2011-2012 гг. ГКУЗ города Москвы "Бюро медицинской статистики Департамента здравоохранения города Москвы". Исх. № 46/1-исх. Дата 29.03.2013. – М., 2013.
2. Santucci, RA. Male urethral stricture disease / RA Santucci, GF Joyce, M.Wise // J Urol. – 2007. – Vol. 177. – P. 1667-1674.
3. Contemporary urethral stricture characteristics in the developed world / E. Palminteri [et al.] // Urology. – 2013. – Jan, Vol. 81, N 1. – P. 191-196.
4. Anterior urethral strictures: etiology and characteristics / AS Fenton [et al.] // Urology. – 2005. – Jun, Vol. 65, N 6. – P.1055-1058.
5. Steenkamp, JW. Internal urethrotomy versus dilation as treatment for male urethral strictures: a prospective,randomized comparison / JW Steenkamp, CF Heyns, ML de Kock // J Urol. – 1997. – Vol. 157. – P. 98-101.
6. Отдаленные результаты лечения стриктур уретры / А.Г. Мартов [и др.] // Урология. – 2007. – № 5. – С.27-32.
7. Santucci R, Urethrotomy has a much lower success rate than previously reported. / R Santucci, L Eisenberg //J Urol. – 2010. – May, Vol. 183, N 5. – P. 1859-1862.
8. Long-term follow up for excision and primary anastomosis for anterior urethral strictures / E.A. Eltahawy [et al.] // J Urol. – 2007. – Vol. 177. – P. 1803-1806.
9. Outcome of end-to-end urethroplasty: single-center experience / NP Gupta [et al.] // Urol Int. – 2009. – Vol. 82. – P. 179–182.
10. Long-term follow up of bulbar end-to-end anastomosis: a retrospective analysis of 153 patients in a single center experience / G. Barbagli [et al.] // J Urol. – 2007. – Vol. 178. – P. 2470–2473.
11. End-to-end urethroplasty: long-term results / E. Micheli [et al.] // BJU Int. – 2002. – Jul, Vol. 90, N 1. – P. 68-71.
12. SIU/ICUD Consultation on Urethral Strictures: The management of anterior urethral stricture disease using substitution urethroplasty / C. Chapple [et al.]// Urology. – 2014. – Mar, Vol. 83, 3 Suppl. – P. 31-47.
13. Mangera A.A systematic review of graft augmentation urethroplasty techniques for the treatment of anterior urethral strictures / A. Mangera, JM. Patterson, CR. Chapple // Eur Urol. – 2011. – May, Vol. 59, N 5. – P. 797-814.
14. Andrich DE. Non-transecting anastomotic bulbar urethroplasty: a preliminary report / DE Andrich , AR. Mundy // BJU Int. – 2012. - Apr, Vol. 109, N 7. P. 1090-1094.
15. Kulkarni SB. Management of panurethral stricture disease in India / SB Kulkarni, PM Joshi, K. Venkatesan // J Urol. – 2012. - Sep, Vol. 188, N 3. – P. 824-830.
16. Tissue-engineered buccal mucosa for substitution urethroplasty / S. Bhargava [et al.] // BJU Int. – 2004. – Apr, Vol. 93, N 6. P. 807-811.

УДК: 616.613-003.7-039.31
© М.М. Кутлуев, И.Л. Пулин, Р.Р. Фархутдинов, 2015

М.М. Кутлуев[1], И.Л. Пулин[1], Р.Р. Фархутдинов[2]

НОВЫЕ АСПЕКТЫ КАУЗАЛЬНОГО И ФОРМАЛЬНОГО ГЕНЕЗА УРОЛИТИАЗА

[1]ООО «Медсервис», г. Салават,
[2]ГБОУ ВПО «Башкирский государственный медицинский университет» Минздрава России, г. Уфа

В процессе образования конкрементов общепринятым считается каузальный и формальный генез уролитиаза. Одной из теорий уролитиаза является образование очагов кристаллизации кальция фосфата и повреждения уротелия собирательных трубочек нанобактериями (НБ) – нанобактериально зависимое образование конкрементов. Согласно кристаллизационной теории нарушение метастабильности мочи происходит при перенасыщении ее веществами. Наличие в моче коллоидов, таких как гликопротеин Тамма – Хорсфала, фибронектин, фактор роста бета-2 и гепарин, препятствует камнеобразованию. Известно, что в результате острой ишемии почки происходят нарушение микроциркуляции в системном кровотоке и ухудшение её же функции, что ведет к образованию медиаторов воспаления. Исследование антиоксидантной активности мочи при воспалительных заболеваниях верхних мочевых путей показало выраженное нарушение свободнорадикального окисления. При уролитиазе использование данных маркеров указывает на сопутствующий воспалительный процесс в чашечно-лоханочной системе почек, что может указывать на оксидативный и нитрат-оксидный стрессы при мочекаменной болезни. Таким образом, множество теорий патогенеза и этиологических факторов мочекаменной болезни (МКБ) не удовлетворяют тенденциям современного здравоохранения, поэтому требуется продолжение исследования генеза уролитов.

Ключевые слова: мочекаменная болезнь, уролитиаз, свободнорадикальное окисление, «оксидативный стресс», теории патогенеза уролитиаза, литотрипсия.

M.M. Kutluev, I.L. Pulin, R.R. Farkhutdinov

NEW ASPECTS OF CAUSAL AND FORMAL GENESIS OF UROLITHIASIS

In the process of stones formation causal and formal genesis of urolithiasis is commonly distinguished. One of the theory of urolithiasis is the formation of centers of crystallization in calcium phosphate stones and damaged urothelium collecting tubules by nonobacteria (NB) – "NB-dependent formation of stones". According to the "theory of crystallization" it is necessary to violate metastability of urine. The presence in urine of colloids such as: Tamm-Horsfala glycoprotein, Fibronectin, Growth Factor β-2, and the heparin prevents stones formation. We know that as a result of acute renal ischemia microcirculation in the systemic circulation is violated and its functioning worsens, leading to formation of inflammatory mediators. Investigation of antioxidant activity of urine at inflammatory diseases of the upper urinary tract indicates considerable disorder of free radical oxidation. The usage of these markers should indicate concomitant inflammation in kidney, which can indicate "oxidative stress" and "nitrate oxide stress" during urolithiasis. Thereby a lot of theories of pathogenesis and etiological factors of urolithiasis do not satisfy modern healthcare, and require continued research of stone pathogenesis.

Key words: stone disease, urolithiasis, free radical oxiditation, “oxidative stress”, theory of urolithiasis pathogenesis, lithotripsy.

В процессе образования конкрементов общепринятыми считаются каузальный (причинный) генез и формальный генез (патогенез) камнеобразования. Ввиду множества теорий камнеобразования, а также полиэтилогичности заболевания к причинам формирования уролитиаза относят:

- анатомические предпосылки (наличие обструкции мочевыводящей системы, аномалии развития и т.п.);
- особенности питания (снижение количества потребляемой жидкости, повышенное потребление мяса и т.д.);
- климатические условия проживания (жаркий климат, высокая минерализация питьевой воды и т.п.);
- наличие сопутствующих заболеваний (нарушение регуляции паратиреоидного гормона, сахарный диабет, метаболический синдром и т.п.);
- прием лекарственных препаратов (нестероидные противовоспалительные препараты, препараты кальция и т.д.).

Однако наличие данных факторов не всегда приводит к развитию заболевания, на что указывает доля пациентов, страдающих мочекаменной болезнью (МКБ) во всей популяции. Так, абсолютное число зарегистрированных пациентов с МКБ в РФ в 2012 г. составило 787 555 человек, а показатель числа зарегистрированных больных на 100000 населения был равен 550,5. В тот же период максимальный показатель был в Дальневосточном федеральном округе (604,3 на 100тыс.), а минимальный – в Северо-Кавказском ФО (439,3 на 100 тыс.) [1]. Данный факт заставляет исследователей искать так называемые пусковые факторы заболевания, которые могут привести к началу формирования конкрементов.

Нарушение перекисного окисления липидов (ПОЛ) при воспалительных заболеваниях мочеполовой системы на сегодняшний день не вызывает сомнений. Свободнорадикальное окисление (СРО) – это фундаментальный биологический процесс, обеспечивающий нормальную жизнедеятельность организма, и постоянство данного процесса в организме происходит за счет равновесия прооксидантных и антиоксидантных систем [2,3]. При патологии происходит окислительное повреждение белков и нуклеиновых кислот, что считается основным в развитии процессов старения, дегенеративных изменений и атеросклероза. В экспериментальных исследованиях было установлено, что в результате острой ишемии почки происходят нарушение микроциркуляции в системном кровотоке, перестройка функции гипофиза и ухудшение её же функции, что может привести к возникновению уролитиаза [4,5]. При обструкции мочевыводящих путей страдает тубулуинтерстициальная зона за счет появления большого количества вазоактивных медиаторов воспаления и факторов роста, которые высвобождаются при механическом повреждении ткани почки. В дальнейшем происходит повреждение клеток собирательных трубочек в результате снижения почечного кровотока и ишемии, что в свою очередь привлекает макрофаги и увеличивается выброс медиаторов воспаления [7].

Избыток свободных радикалов (СР) и перекисных продуктов вызывает повреждения биологических мембран, влияет на активность ферментов, нуклеиновых кислот, белков, липидов и т. д. Негативные последствия нарушения СРО для организма могут быть связаны с изменением физико-химических свойств структуры и функции биологических мембран, вызванных повреждением молекул белков и липидов, что влечет за собой повреждение рецепторного аппарата клеток и отражается на их специфических функциях [8].

Постоянное образование прооксидантов в живых организмах уравновешенно той же скоростью их дезактивации, и сбои этого непрерывного процесса сопровождаются окислительным повреждением – оксидативным стрессом. Предполагается, что ключевую роль в патогенезе оксалатного уролитиаза играют активные формы кислорода, генерируемые в почке в результате активации СРО, возникающей в процессе взаимодействия кристаллов оксалата кальция с клетками эпителия почечных канальцев [9]. С помощью модели экспериментального уролитиаза доказана активация СРО в почках и крови, сопровождающаяся ослаблением активности глутатионпероксидазы, основного антиоксидантного фермента [10]. Возрос интерес к изучению механизмов снижения антиокислительной активности при МКБ, а также использованию дополнительных биомаркеров рецидивирования камнеобразования. Исследование антиоксидантной активности мочи при воспалительных заболеваниях верхних мочевых путей указывает на выраженное нарушение СРО при данном заболевании. При уролитиазе использование маркеров нарушения ПОЛ указывает на сопутствующий воспалительный процесс в чашечно-лоханочной системе почек, что может являться одним из факторов камнеобразования [11]. При исследовании идиопатического кальциевого уролитиаза у большинства пациентов не было выявлено изменений окислительных маркеров. Однако при повышении окислительных маркеров, таких как мочевая кислота в плазме крови, малоновый альдегид (МДА) в моче, нитраты мочи, соотношение МДА мочи и мочевой кислоты плазмы, соотношение нитратов мочи и мочевой кислоты плазмы, отмечалось: по-

вышение плотности мочи, протеинурия, изменении pH мочи, повышение индекса массы тела, повышение диастолического артериального давления, снижение бикарбонатов крови. Этот факт может указывать на то, что в отсутствии явного метаболического ацидоза образование кальциевых камней происходит в почечных канальцах при наличии нарушений ПОЛ (оксидативный стресс) и метаболизма NO (нитрат-оксидный стресс) [12].

При хроническом калькулезном пиелонефрите происходят хроническая воспалительная ишемия почки, снижение кровотока в системе микроциркуляции пораженного органа. Данные процессы происходят на фоне активации сосудисто-тромбоцитарного гемостаза, а также нарушений клеточного и гуморального гемостаза при активной форме воспаления. Выявляется увеличение биологически агрессивных свободных радикалов (СР), таких как МДА, дисульфидные группы (SS–группы), окисленная форма аскорбиновой кислоты (ОФАК), и происходит уменьшение аскорбиновой кислоты, SH – групп (сульфгидрильных групп), супероксиддисмутазы (СОД) [13]. Учитывая вышесказанное, можно утверждать, что на сегодняшний день требуется дальнейшее изучение нарушений свободнорадикального окисления в патогенезе МКБ с целью определения роли свободных радикалов в генезе заболевания.

Одной из современных теорий каузального генеза уролитиаза является образование очагов кристаллизации кальция фосфата и повреждение уротелия собирательных трубочек нанобактериями (НБ) – «НБ-зависимое образование конкрементов». Нанобактерии – грамнегативные, фильтрующиеся (размер пор 0,22 мкм) бактериоподобные частицы с различным количеством покрытия из карбонатного апатита размером от 80 до 500 нм. Локализуются в среде с низким содержанием питательных веществ, имеют тенденцию формировать колонии, окруженные тонким слоем кальция апатита, остаются жизнеспособными при температуре 90°С в течение часа, устойчивы к дозе радиации 15 кГр, метаболизм в 10 000 раз медленнее, чем у E. Coli. Рост НБ подавляют ингибиторы синтеза нуклеиновых кислот – 5-фторурацил, цитозина арабинозид и другие, а также тетрациклин при терапевтической концентрации в сыворотке крови, триметоприм, ульфаметоксазол, нитрофурантоин, ампициллин и аминогликозиды. In vitro рост НБ ингибирует цитрат и бисфосфонаты. Определено наличие НБ-антигена в сыворотке крови, а препараты гамма-глобулина также содержат НБ-антитела. При некоторых заболеваниях, таких как атеросклероз, или при состояниях, требующих проведения гемодиализа, НБ-антитела и НБ-антигены в большинстве случаев могут быть обнаружены в крови или моче [14].

Теория НБ-зависимого формирования камней основывается на обнаружении НБ в почечных камнях, формировании кальциевых камней нанобактериями in vitro в почках. НБ способны продуцировать камнеобразующие колонии, содержащие интра- и экстрацеллюлярные кальциевые депозиты, повреждая клетки и различные клеточные культуры. НБ-индуцированная биоминерализация является кислородзависимым процессом. Гамма-излучение в дозах, предупреждающих репликацию НБ, прекращает и биоминерализацию, процесс биоминерализации подавляется некоторыми антибиотиками и антиметаболитами, имеющими нанобактерицидный эффект [15, 16]. Находили НБ также и в щитовидной железе, атероматозных бляшках аорты, аденоме предстательной железы, почечных желчных камнях [17]. Однако экспериментальным путем была выявлена кристаллизация наночастиц карбоната кальция в сыворотке крови или питательной среде DMEM, морфологически очень схожая с НБ, что может указывать на неорганическое происхождение нанобактерий [18].

Непосредственно патогенез образования конкрементов на сегодняшний день объясняется несколькими теориями [19]:

1. Матричная – образование уролитов происходит на ядре после инфекции и десквамации эпителия.
2. Коллоидная – защитные коллоиды мочи переходят в лиофобное состояние, что создает условия для патологической кристаллизации.
3. Ионная – в условиях изменения pH мочи образуются конкременты ввиду недостаточности протеолиза её.
4. Кристаллизационная – образование кристаллов происходит в условиях перенасыщения мочи определенными кристаллами.
5. Ингибиторная – образование камней при нарушении баланса ингибиторов и промоторов, поддерживающих метастабильность мочи.

На сегодняшний день большинство исследователей связывают камнеобразование с концентрацией литогенных веществ, дефицитом ингибиторов кристаллизации и агрегации кристаллов в моче, а также наличием активаторов камнеобразования и местных изменений уродинамики верхних и нижних мочевых путей.

Моча – это раствор, содержащий органические и минеральные компоненты. Согласно кристаллизационной теории образования уролитов в состоянии метастабильности не происходит выпадение осадка конкрементов, и для появления последних необходимо ввести в раствор кристаллы данного соединения. На спонтанно возникшем ядре кристаллизации возможен рост кристаллов несколькими способами – винтовая дислокация, двухмерная поверхностная нуклеация, образование дендридов и аморфное осаждение. При росте однотипных кристаллов связь кристаллических решеток происходит за счет водородной связи, электростатическими и Ван-дер-Ваальсовскими силами, а при двухкомпонентных кристаллах кристаллические решетки связываются друг с другом на молекулярном уровне, и процесс ориентированного роста одной кристаллической решетки на другую именуется эпитаксией [20]. Однако образование кристаллов in vivo и in vitro имеет свои особенности. Существует теория образования уролитов в связи с большим ядром кристаллизации, которое не может пройти через канальцы – теория «свободной частицы», а также при аномальной фиксации кристаллов к стенкам канальцев – теория «неподвижной частицы». Данные процессы невозможно имитировать в пробирке, что затрудняет изучение в лабораторных условиях [21].

Однако не всегда кристаллизация является основополагающим фактором камнеобразования. Известны состояния перенасыщенной мочи с отсутствием камнеобразования, что объясняется образованием в моче защитных коллоидов, препятствующих образованию конкрементов.

Снижение коллоидов – макромолекул, препятствующих камнеобразованию, способствует появлению в моче центра с поверхностным натяжением выше натяжения эпителиальных клеток. На нем осаждаются защитные коллоиды, и кристаллизация солей является вторичным явлением, т.е. следствием снижения количества защитных коллоидов. Например, ингибирование кальция оксалата (CaOx) in vitro происходит с помощью макромолекул, таких как гликопротеин Тамма – Хорсфала (ТХП), фибронектина, фактора роста бета-2 и гепарина, а глюкозаминногликаны, гликопротеины, муцин и сапонин угнетают образование мочевой кислоты [22].

Существует несколько ингибиторов кристаллизации и наиболее изученными являются: протеин Тамма–Хорсфалла (ТХП), остеопонтин (OPN), бикунин и фрагмент протромбина 1 (ФП1). Данные вещества являются ингибиторами кристаллизации оксалатного уролитиаза, одного из самых распространенных.

Образование ТХП происходит в клетках толстого восходящего отдела петли Генле, и контролируется геном UMOD, локализованным на хромосоме 16р. Количество гликопротеида зависит от скорости клубочковой фильтрации, а при недостатке ТХП снижается клубочковая фильтрация. В зависимости от уровня сиализации белка различают патологический ТХП (пТХП) и нормальный ТХП (нТХП), в последнем количества сиаловой кислоты практически в 2 раза выше. В экспериментах in vitro показано, что пТХП стимулирует агрегацию кристаллов CaOx [23]. Учитывая данные последних лет, можно утверждать, что действие ТХП заключается в образовании вокруг кристаллов оксалата кальция защитного «покрывала», предотвращающего их адгезию к клеткам уротелия. Однако при модификации данного гликопротеида происходят уменьшение количества сиаловой кислоты и обратное действие пТХП – он становится стимулятором камнеобразования [24].

OPN, участвуя в ходе нормальной минерализации костей, обеспечивает дифференцировку и рекрутирование остеокластов и ингибирует образование и развитие гидроксиапатита, а также участвует в процессе костной резорбции. В экспериментах in vitro была доказана роль OPN в патологической минерализации – эктопической и внескелетной. При определенных условиях эктопической кальцификации подвергаются кровеносные сосуды, сердечные клапаны и почки, и ингибирующую роль в данном процессе играет OPN [25,26]. Влияние данного гликопротеида на патогенез МКБ неизвестно, однако есть точные данные, указывающие на уменьшенное количество OPN в моче у пациентов с данной патологией. Известно о наличии мутации гена OPN у значительного количества пациентов с уролитиазом [27, 28].

Экспериментально установлено образование мочевого бикунина у крыс с экспериментальным оксалатным уролитиазом. CaOx обладает повреждающим провоспалительным действием, которое в свою очередь запускает механизм образования данного белка и является одним из факторов, приводящих к уролитиазу [29].

ФП1 участвует в ингибировании кристаллизации за счет связывания с положительно заряженными участками кристаллов CaOx и образования протеинового «покрывала», которое препятствует нуклеации и агрегации. Помимо попадания в нефрон из крови доказано образование данного протеина непо-

средственно в нефроцитах и антилитогенная активность может зависеть от степени сиализации, гликозилирования и гамма-карбоксилирования молекулы [30,31].

Изучение конкрементов различными методами выявило наличие помимо неорганического компонента наличие большого количества органического компонента, и основными из них являются протеины. При исследовании дезинтеграции камней под сканирующим электронным микроскопом возникло предположение, что данный процесс происходит вследствие проникновения макромолекул протеинов в кристалл, в котором создается дефект в структуре кристаллической решетки, что делает образовавшуюся структуру более чувствительной к воздействию протеолитических лизосомальных энзимов. Как известно, в эпителии различных отделов существует целый набор протеаз, осуществляющих данный процесс [32, 33]. В процессе дезинтеграции кристалла, по всей видимости, играют свою роль также макрофаги и гигантские клетки, окружающие почечные клетки, после фагоцитации которыми кристаллы растворяются под действием ферментов в кислой среде фаголизосом [34].

Таким образом, множество теорий патогенеза и этиологических факторов МКБ не позволяет с уверенностью проводить лечение и профилактику заболевания. Применение различных методов литотрипсии и эвакуации конкрементов из мочевой системы являются следствием и не предотвращают дальнейшего рецидива заболевания. Использование препаратов, способствующих профилактике МКБ, – аллопуринол, цитратных смесей (Блемарен, Уралит-У), коррекция паратгормона, питьевого режима, метаболического синдрома способствуют снижению количества рецидивов уролитиаза, однако не во всех случаях, что требует дальнейшего исследования. Диетотерапия для снижения литогенных веществ в моче, использование препаратов растительного происхождения (марены красильной, уролесана, фитолизина и т.п.) позволяют снизить количество рецидивов до 16,1% [35], однако необходимо достоверно знать состав конкремента. Одним из необходимых исследований после экстракции, литотрипсии или отхождения конкремента является исследование его минерального и химического состава для успешного предотвращения рецидива заболевания [36]. Известные данные о патогенезе уролитиаза недостаточны, и требуется продолжение исследования совместными усилиями ученых – теоретиков и практикующих врачей.

Сведения об авторах статьи:

Кутлуев Марат Мусаевич – к.м.н., врач-уролог отделения урологии ООО «Медсервис». Адрес: 453264, г. Салават, ул. Октябрьская, 35. E-mail: marrat@rambler.ru.

Пулин Иван Львович – зав. отделением урологии ООО «Медсервис». Адрес: 453264, г. Салават, ул. Октябрьская, 35.

Фархутдинов Рафагат Равильевич – д.м.н., профессор, зав. ЦНИЛ ГБОУ ВПО БГМУ Минздрава России. Адрес: 450000, г. Уфа, ул. Ленина, 3. Тел./факс: 8(347) 273-61-45.

ЛИТЕРАТУРА

1. Анализ уронефрологической заболеваемости и смертности в Российской Федерации за десятилетний период (2002 – 2012 гг.) по данным официальной статистики / О.И. Аполихин [и др.] // Экспериментальная и клиническая урология. – 2014. – № 2. – С.4-12.
2. Владимиров, Ю.А. Свободные радикалы в биологических системах / Ю.А. Владимиров // Соросовский образовательный журнал. – 2000. – № 6. – С.13-19.
3. Владимиров Ю.А., Проскурина Е.В. Свободные радикалы и клеточная хемилюминесценция / Ю.А. Владимиров, Е.В. Проскурина // Успехи биологической химии. – 2009. – № 49. – С.341-388.
4. Иванов А.П. Влияние резекции почки у крыс на обмен катехоламинов / Материалы научно-практической конференции с международным участием «Новые технологии в хирургии и интенсивной терапии». – Саранск, 2010. – С. 361-364.
5. Gender difference and sex hormone production in rodent renal ischemia reperfusion injury and repair / R. Robert [et al.] // J. Inflamm. – 2011. – Vol. 9 (8). – P. 14-16.
6. Дзеранов Н.К. Дистанционная литотрипсия в лечении уролитиаза у детей / Н.К. Дзеранов // Уральский медицинский журнал. – 2012. – № 2. – С. 68-73.
7. Допплерографическая и радиотермометрическая оценка воздействия магнитолазерного излучения на почечный кровоток у больных с мочекаменной болезнью / В.П. Авдошин [и др.] // Лазерная медицина. – 2007. – № 4. – С.19-22.
8. Байматов, В.Н. Хемилюминесцентные методы исследования свободнорадикального окисления в сельском хозяйстве, ветеринарной медицине и животноводчестве / В.Н. Байматов, Р.Р. Фархутдинов, А.М. Багаутдинов. – Уфа: Здравоохранение Башкортостана, 2009. – 104 с.
9. Lipid peroxidation and its correlations with urinary levels of oxalate, citric acid, and osteopontin in patients with renal calcium oxalate stones / H.S. Huang [et al.] // Urology. – 2003. – Vol. 62, № 6. – P. 1123-1128.
10. О роли процессов свободнорадикального окисления в развитии экспериментального нефролитиаза / Я.Ф. Зверев [и др] // Нефрология. – 2008. – Т.12, № 1. – С. 320-323.
11. Сахипов Р.Г., Фархутдинов Р.Р., Тарасов Н.И. Способ диагностики латентного вторичного хронического пиелонефрита у больных с камнями почек// Патент на изобретение РФ №2166757, 2001.
12. Idiopathic recurrent calcium urolithiasis: pathophysiology evaluated in light of oxidative metabolism, without and with variation of several biomarkers in fasting urine and plasma – a comparison of stone – free and – bearing male patients, emphasizing mineral, acid – base, blood pressure and protein status / P.O. Schwilie [et al.] // Eur. J. of Med. Research. – 2011. – Vol. 3. – P. 349-366.
13. Назаров Т.Х. Современные аспекты патогенеза, диагностики и лечения мочекаменной болезни: автореф. дисс….д-ра мед. наук. – СПб., 2009. – 40 с.
14. Вощула, В.И. Мочекаменная болезнь: этиотропное и патогенетическое лечение, профилактика. – Минск: ВЭВЭР, 2006. – 268 с.
15. Kajander, E.O. Nanobacteria as extremophiles / E.O. Kajander, N. Ciftcioglu // Proc. SPIE Int. Soc. Opt. – 2000. – Vol. 3755. – P.106.

16. Miller-Hjelle M.A., Hjelle J.T., Ciftcioglu N., Kajander E.O. Nanobacteria: method for growth and identification of the recently discovered calciferous microbe. In: Olson W. (ed). Rapid analytical microbiology: the chemistry and physics of microbial identification / // Sue Horwood, Storrington 2003.
17. Нанобактерия как минерально-биологический фактор и ее роль в формировании новообразований в питьевой воде / Т.В. Волков [и др.] // Минералогия и жизнь: материалы IV Международного минералогического семинара. – Сыктывкар: Геопринт, 2007. – С. 39-40.
18. Martel, J. Purported nanobacteria in human blood as calcium carbonate nanoparticles / J. Martel, J.D. Young // Proc. Natl. Acad. Sci. U.S.A. – 2008. – Vol. 105, № 14. – P. 5549-5554.
19. Урология. Российские клинические рекомендации / под ред. Ю.Г. Аляева, П.В. Глыбочко, Д.Ю. Пушкаря. – М.: ГЭОТАР- Медиа, 2014. – 808 с.
20. Левковский, С.Н. Мочекаменная болезнь: прогнозирование течения и метафилактика. – СПб.: ООО «Типография «Береста»», 2010. – 120 с.
21. Methods for measuring crystallization in urolithiasis research: why., how and when? / B. Hess [et al.] // Eur. Urol. – 2001. – Vol. 40, № 2. – P. 220-230.
22. A novel approach for accurate prediction of spontaneous passage of ureteral stones: support vector machines / F. Dal Moro [et al] // Kidney Int. – 2006. – Vol. 69. – P. 157-160.
23. Citrate determines calcium oxalate crystallization kinetics and crystal morphology – studies in the presence of Tamm – Horsfall protein of a healthy subject and a severely reccurent calcium stone former / B. Hess [et al.] //Nephrol. Dial. Transplant. – 2000. – Vol. 15, № 3. – P. 366-374.
24. Модуляторы оксалатного нефролитиаза. Ингибиторы кристаллизации / Я.Ф. Зверев [и др.] // Нефрол. – 2010. – Т.14, № 1. – С. 29-49.
25. Osteopontin deficiency increases mineral content and mineral crystallinity in moese bone / A.L. Boskey [et al.] // Calcif. Tissue. Int. – 2002. – Vol. 71. – P. 145-154.
26. Ossification in atherosclerotic carotid arteries / T. Deneke [et al.] // Z. Cardiol. – 2001. – Vol. 90, № 3. – P.106-115.
27. A polymorphism of the osteopontin gene is related to urinary calcium stones / B. Gao [et al.] // J. Urol. – 2005. – Vol.174. – P.1472-1476.
28. Keinman, L.G. Osteopontin and calcium stone formation / L.G. Keinman, J.A. Wesson, J. Hughes // Nephrol. Physiol. – 2004. – Vol. 98. – P. 43-47.
29. Khan S.R. Renal tubular damage/dysfunction: key to the formation of kidney stones // Urol. Res. – 2006. – Vol. 34, № 2. – P. 86-91.
30. Gul A. Models for protein binding to calcium oxalate surfaces / A. Gul, P. Rez // Urol. Res. – 2007. – Vol. 35, № 2. – P.63-71.
31. Kumar V. Whole urinary proteins coat calcium oxalate monohydrate crystals to greatly decrease their adhesion to renal cells / V. Kumar, G. Farell, J.C. Lieske // J. Urol. – 2003. – Vol. 170, № 1. – P. 221 -225.
32. Proteomic analysis of renal calculi indicates an impotant role for inflammatory processes in calcium stone formation / M.L. Merchant [et al.] // Am. J. Physiol. Renal. Physiol. – 2008. – Vol. 295. – P. 1254-1258.
33. Intracrystalline proteins and the hidden ultrastructure of calcium oxalate orinary crystals: Implications for kidney stone formarion / R.L. Ryall [et al.] // J. Struct. Biol. – 2001. – Vol.134. – P. 5-14.
34. Intracrystalline urinary proteins facilitate degradation and dissolution of calcium pxalate crystals in cultered renal cells / P.K. Grover [et al.] // Am. J. Physiol. Renal. Physiol. – 2008. – Vol. 294. – P. 355-361.
35. Узденов, М.А. Эффективность противорецидивной фармакологической терапии больных мочекаменной болезнью / М.А. Узденов, Э.К. Яненко, И.Д. Гербекова // Астраханский медицинский журнал. – 2011. – Т.6, № 1. – С. 270-274.
36. Севостьянова, О.А. Минеральный состав уролитов / О.А. Севостьянова, А.К. Полиенко // Известия Томского политехнического университета. – 2004. – Т.307, № 2. – С. 62-64.

УДК 616.61-089.843.168.1-06:616.69-008.14-07-085
© Коллектив авторов, 2015

В.Н. Павлов, А.Р. Загитов, Ф.Н. Мухамедьянов, В.В. Кудряшов,
А.А. Казихинуров, Р.Р. Ишемгулов, В.З. Галимзянов, А.А. Измайлов, И.М. Насибуллин

КОМПЛЕКСНЫЙ ПОДХОД К ДИАГНОСТИКЕ И ЛЕЧЕНИЮ ЭРЕКТИЛЬНОЙ ДИСФУНКЦИИ У ПАЦИЕНТОВ ПОСЛЕ ТРАНСПЛАНТАЦИИ ПОЧКИ

ГБОУ ВПО «Башкирский государственный медицинский университет»
Минздрава России, г. Уфа

Показатели распространенности эректильной дисфункции у мужчин с терминальной стадией хронической почечной недостаточности и улучшения сексуальной активности после трансплантации значительно различаются в проведенных исследованиях. Разные авторы отмечают, что даже несмотря на успех проведенной трансплантации почки, эректильная функция может снижаться и в половине случаев даже ухудшаться. Все это указывает на необходимость продолжения исследований в этой области медицины, связывающей между собой урологию и трансплантологию.

Ключевые слова: эректильная дисфункция, хроническая почечная недостаточность, трансплантация почки.

V.N. Pavlov, A.R. Zagitov, F.N. Mukhamedyanov, V.V. Kudryashov,
A.A. Kazikhinurov, R.R. Ishemgulov, V.Z. Galimzyanov, A.A.Izmailov, I.M. Nasibullin

COMPLEX APPROACH TO THE DIAGNOSIS AND TREATMENT OF ERECTILE DYSFUNTION IN PATIENTS AFTER KIDNEY TRANSPLANTATION

The prevalence of erectile dysfunction in men with end-stage chronic renal failure and improvement of sexual activity after transplantation differ significantly in research. Various authors point out that despite the success of the kidney transplantation, erectile function can be reduced or even worsen in half of all cases. All this points to the need for continued research in this field of medicine, linking urology and transplantation.

Key words: erectile dysfunction, chronic renal failure, kidney transplantation.

Многие прогрессирующие заболевания почек оканчиваются терминальной хронической почечной недостаточностью (ТХПН), которая характеризуется практически полной утратой их гомеостатической функции [1]. По данным Всемирной организации здравоохранения частота хронической почечной недостаточности в различных странах колеблется от 100 до 600 случаев на 1 млн. взрослого населения и увеличивается с возрастом. Необходимо понимать, что любой программный гемодиализ в полной мере не в состоянии удовлетворить потребность организма в почечной функции, и трансплантация почки является общепризнанным высокоэффективным методом заместительной терапии. Непрерывная модернизация операционной техники и усовершенствование послеоперационной иммуносупрессии привели не только к значительному увеличению продолжительности жизни пациентов на заместительной почечной терапии, но и к достижению их социальной и трудовой реабилитации. В связи с этим на сегодняшний день стала актуальной проблема улучшения качества жизни данной категории больных и в частности их сексуальной адаптации [2].

Нарушениями сексуальной функции, по сведениям разных авторов, страдают 50-71,7% пациентов, перенесших трансплантацию почки. Важным моментом является то, что более 30% больных с расстройствами эрекции, ассоциированными с почечной недостаточностью, находятся в возрасте до 30 лет [3-6].

Не являясь непосредственно угрожающим жизни состоянием, эректильная дисфункция часто порождает недооценку и пренебрежение к себе и во многом определяет качество жизни и социальную адаптацию для этой тяжелой категории пациентов [7].

Целью данной работы является анализ мирового опыта в тактике ведения пациентов с эректильной дисфункцией и повышения сексуальной адаптации у пациентов после трансплантации почки.

В России заместительную почечную терапию получали 16483 больных (по состоянию на 1.01.2006), страдающих ХПН терминальной стади, 21,3% из них имели функционирующий почечный трансплантат [10]. Темп прироста больных с ТХПН в Российской Федерации в 2005 г. составил 13,6%, что опережает среднемировые темпы [8]. Пятилетняя выживаемость реципиентов почечного трансплантата в России составляет 81-86%, в Европе – 86-97%, в США – 84-96% [9].Число реципиентов с функционирующим почечным трансплантатом в Российской Федерации составило на начало 2006 г. 3517 человек в возрасте от 3 до 75 лет, причем 49,9% находятся в возрасте от 19 до 44 лет и в 61,8% случаев преобладают мужчины [8].

С развитием техники изъятия донорских органов, предоперационной подготовки, послеоперационного ведения больных, диагностики и коррекции возникающих осложнений результаты пересадки почки улучшаются, а использование циклоспорина А, оказывающего наиболее специфический иммуносупрессивный эффект, и преобладание родственного донорства обусловили начало новой эры трансплантологии, что позволило почти вдвое увеличить годовую выживаемость трансплантатов [8].

О восстановлении сексуальной активности и гормонального фона после трансплантации почки впервые сообщил A.G. Phadke в 1970 г. А затем в 1975 г. H.S. Abram определил частоту встречаемости и причины нарушений сексуальной функции у 347 мужчин после трансплантации почки. В проведенном исследовании эректильные расстройства были отмечены в 45-50% наблюдений [10].

P. Rebollo (2004) первым сравнил и выявил, что у мужчин с ТХПН риск развития ЭД в возрасте старше 40 лет в 3,1 раза выше, чем в общей популяции [11].

A. Shamsa (2005) еще раз подтвердил, что в молодом возрасте улучшение качества эрекции после пересадки почки отмечается практически у всех пациентов. Он провел проспективное исследование 15 мужчин с ТХПН до и после родственной трансплантации почки в возрасте от 21 года до 50 лет (средний возраст – 32,24 года), из них улучшение эрекции после операции отметили 7 (73,3%) пациентов, ухудшение – 2(13,3%), изменений не было у 2 (13%) человек, что подтверждалось мониторированием RigiScan [12].

T. Peng (2007) отмечает прямую связь увеличения пред- и посттрансплантационного количества баллов по шкале международного индекса эректильной функции (МИЭФ). Он провел анкетирование 55 женатых мужчин до и через 3, 6 и 9 месяцев после трансплантации почки, используя IIEF-5. Результаты показали, что эректильная функция восстанавливалась к 6-му месяцу у большинства опрошенных, при этом значительное увеличение баллов отмечалось у пациентов, находящихся на диализной терапии менее 12 месяцев [13].

В общей популяции ЭД поражает мужчин в возрасте 40 лет и старше. Частота случаев ЭД увеличивается с возрастом на 25%, 55% и 65% у мужчин старше 65, 75 и 80 лет соответственно [14]. ЭД у пациентов с ТХПН

встречается значительно чаще и в более молодом возрасте [15].

Исследования по влиянию циклоспорина А на эрекцию немногочисленны, ни один автор не обнаружил прямой зависимости пенильного кровотока от концентрации циклоспорина А в крови. Однако всеми признается опосредованное влияние циклоспорина А на эректильную функцию, так как он в терапевтической концентрации способен ингибировать индукцию NO-синтетазы в стенке сосудов, повышать симпатический тонус и уровень эндотелина-1 в крови [16,17].

В патогенезе эректильной дисфункции, ассоциированной с хронической почечной недостаточностью, мы предлагаем выделять роль психосоциального стресса, гормональных факторов, нарушения автономной иннервации и поражения периферических сосудов вследствие уремической интоксикации, а также побочного действия лекарственных средств, применяемых при лечении данной группы больных, таких как циклоспорин А [16,17].

Первоначально случаи сохранения или возникновения эректильной дисфункции после трансплантации почки исследователи пытались связать с типом сосудистого анастомоза, используемого во время операции.

T. Peng (2007) анкетировал 55 женатых мужчин до и через 3, 6 и 9 месяцев после трансплантации почки, используя 5-ю версию МИЭФ. Результаты показали, что эректильная функция восстанавливалась к 6-му месяцу у большинства опрошенных, при этом значительное увеличение баллов отмечалось у пациентов, которым сосудистый анастомоз артерии трансплантата производился с наружной подвздошной артерией по типу «конец в бок» по сравнению с внутренней подвздошной артерией по типу «конец в конец» [19].

В 2008 г. опубликованы результаты мультицентрового исследования TIAN Ye, которые показали преобладание ЭД в случае трансплантации почки у пациентов после перевязки дистального отдела внутренней подвздошной артерии [30].

Приведенные исследования позволяют думать, что васкулогенный механизм является важным в патогенезе развития ЭД после трансплантации почки. Анастомозирование трансплантата с наружной подвздошной артерией по сравнению с внутренней подвздошной артерией может в некоторой степени сохранить пенильный кровоток, однако наиболее важным является состояние стенки самих сосудов.

Интенсивность половой жизни пациентов ТХПН снижается с развитием уремии, при этом существенную роль играют психологические факторы: депрессия, изменение роли в семье в связи с потерей работоспособности и др. F. Lasaponara и соавт. (2004) при выявлении ЭД после трансплантации почки проводили психосексуальную терапию с положительным эффектом, а также как и предыдущие авторы считали психогенную природу нарушений эрекции у данной категории больных как одно из звеньев многофакторного патогенеза эректильной дисфункции [21]. P. Rebollo и соавт. (2004), оценивая влияние нарушений эрекции на качество жизни мужчин, перенесших пересадку почки, пришли к выводу, что трансплантация в значительной степени улучшает психологический статус пациентов, восстанавливает качество жизни и эректильную функцию этой группы больных. Данное исследование еще раз подтвердило взаимосвязь между эректильными расстройствами и наличием депрессии [17]. Последнее исследование, которое характеризует взаимосвязь эректильной функции и симптомов депрессии у пациентов после трансплантации почки, провел Jaime Wong в Канаде (2007). 55 пациентам было проведено анкетирование по International Index of Erectile Function (IIEF-5) и Beck Depression Inventory(BDI). Депрессивные симптомы были отмечены более чем у одной трети пациентов: у 29% в группе с ЭД против 7% в группе без ЭД [23].

Низкие концентрации свободного тестостерона, повышение плазменных концентраций лютеинизирующего (ЛГ) и фолликулостимулирующего (ФСГ) гормонов, а у части больных пролактина и эстрогенов характерны для диализных пациентов и напрямую зависят от степени нарушения почечной функции. A. Shamsa (2005) провел проспективное исследование мужчин с ТХПН до и после родственной трансплантации почки и выявил, что у всех пациентов произошло восстановление нормального уровня тестостерона и пролактина в крови после пересадки почки [14]. Вызывает интерес исследование E. Huyghe (2007), который опубликовал предварительные результаты применения ингибиторов рапамицина (сиролимус и эверолимус) с 1996 по 2006 гг. Эти результаты свидетельствуют, что применение этих препаратов в качестве базовой иммуносуппрессии у мужчин после трансплантации почки приводит к снижению уровня тестостерона, повышению уровней ЛГ и ФСГ в крови, повреждению сперматогенного эпителия, снижению эрекции. Однако механизм действия ингибиторов рапамицина и вклад в их развитие ЭД пока неясен [16]. Суммируя вышеописанное, мы считаем целесообразным определение гормонального профиля

при снижении либидо, при признаках гипогонадизма и при тяжелой форме ЭД у реципиентов почечного трансплантата.

Влияние уремических токсинов приводит к развитию нарушений периферических нервов. Уремическая полинейропатия является дистальной, характеризуется сегментарными выпадениями моторной и сенсорной проводимости, связанными с частичной демиелинизацией или ремиелинизацией и аксональной дегенерацией. Успешная трансплантация почки улучшает клинические и электрофизиологические признаки даже тяжелых форм полинейропатии, таких как длительная дегенеративная уремическая или сочетание диабетической и уремической нейропатий [30]. От 10 до 28% пациентов, принимающих циклоспорин А или такролимус, могут иметь побочные нейротоксические эффекты, в том числе периферическую нейропатию. Влияние полинейропатии на возникновение ЭД отмечают многие исследователи. Риск развития ЭД после трансплантации почки при сопутствующей полинейропатии возрастает в 3,89 раза [28].

Таким образом, у мужчин с пересаженной почкой после коррекции биохимических нарушений и стабилизации адекватной функции трансплантата наиболее значимыми остаются васкулогенные, психогенные и нейрогенные причины нарушения эректильной функции [29].

В настоящее время выбор метода лечения больных с ЭД определяется его инвазивностью, поэтому начинается с пероральных ингибиторов ФДЭ 5-го типа [4,29].

R. Chatterjee (2008) 8 реципиентам почечного трансплантата проводил 3-D цветное допплеровское ультрасоногафическое исследование пенильного кровотока до и после приема силденафила. Результаты показали, что до приема препарата только у одного пациента можно было визуализировать пенильный кровоток, а после приема – у всех пациентов определялся кровоток, соответствующий 2- или 3-й степеням эрекции. Этот опыт говорит не только об эффективности силденафила, но и о возможности применения данного метода вместо инъекций вазоактивных веществ в кавернозные тела полового члена при фармакодопплерографии, что инвазивно и может иметь осложнения [3].

Силденафил доказал свою эффективность в лечении ЭД у пациентов после трансплантации почки, однако регулярный прием часто требует повышения дозы и приводит к развитию тахифилаксии, что приводит к снижению эффективности и развитию выраженных побочных эффектов – снижение артериального давления при частом приеме виагры [26].

Один из самых высокоселективных ингибиторов фосфодиэстеразы 5-го типа на сегодняшний день является варденафила гидрохлорид (левитра). В исследованиях in vitro было доказано, что левитра наиболее избирательно действует на фосфодиэстеразу 5-го типа в сравнении с виагрой и сиалисом, а также в отношении влияния на указанный фермент сильнее силденафила в 10 раз, а тадалафила в 13 раз. Также в результате клинических исследований доказана более высокая эффективность при лечении больных сахарным диабетом, после радикальной простатэктомии, а также у пациентов, резистентных к терапии силденафилом. Левитра эффективна в минимальных концентрациях и не вызывает тахифилаксии [26]. E. Demir в конце 2006 г. провел плацебо-контролируемое исследование, в котором участвовали 39 мужчин, имеющих почечный трансплантат, уровень креатинина крови у всех пациентов был < 2 мг/дл. Диагноз ЭД был подтвержден цветным допплеровским ультрасонографическим исследованием пенильного кровотока. Во время терапии пациенты самостоятельно заполняли анкету IIEF, а также им проводилось определение концентрации циклоспорина А или такролимуса в сыворотке крови, уровня креатинина крови и клиренса креатинина. Прием варденафила ежедневно в течение 4 недель имел положительное влияние на эректильную функцию у всех пациентов. Сумма баллов МИЭФ увеличилась с 12,8±3,5 до 26,46±2,4, ни один пациент не потребовал повышения дозы. Концентрация под кривой циклоспорина А и такролимуса достоверно не различалась до и на фоне терапии ингибитором фосфодиэстеразы 5-го типа, функция трансплантата оставалась стабильной во всех случаях. Побочные реакции отмечали 7 (18%) пациентов [16].

В заключение нашего обзора хочется подчеркнуть, что благодаря успехам, достигнутым трансплантологией в области пересадки почек, удалось достичь значительного увеличения продолжительности жизни пациентов с ТХПН, их длительной социальной и трудовой реабилитации. В последние годы все больше клиницистов обращают внимание на сексуальные проблемы у данной категории больных. Несмотря на успешную трансплантацию почки больше половины пациентов отмечают нарушения эректильной функции.

Очевидно, что проблема эректильной дисфункции у больных ТХПН остается открытой. Анализ существующих научных дан-

ных показал, что полученные сведения зачастую противоречивы или носят лишь описательный характер. Продолжение исследований эректильной составляющей у пациентов с ТХПН позволит не только установить распространенность расстройств эрекции, но и определить факторы, влияющие на возникновение и тяжесть ЭД.

Сведения об авторах статьи:

Павлов Валентин Николаевич – д.м.н., профессор, зав. кафедрой урологии с курсом ИПО, ректор ГБОУ ВПО БГМУ Минздрава России. Адрес: 450000, г. Уфа, ул. Ленина, 3. E-mail: vpavlov3@yandex.ru.

Загитов Артур Рауфович – д.м.н., профессор кафедры урологии с курсом ИПО ГБОУ ВПО БГМУ Минздрава России. Адрес: 450000, г. Уфа, ул. Ленина, 3. E-mail: artur.zagitov@inbox.ru.

Мухамедьянов Фаил Низаметдинович – аспирант кафедры урологии с курсом ИПО ГБОУ ВПО БГМУ Минздрава России. Адрес: 450000, г. Уфа, ул. Ленина, 3. E-mail: muchamedianov@yandex.ru.

Кудряшов Валентин Вадимович – соискатель кафедры урологии с курсом ИПО БГМУ. Адрес: 450000, г. Уфа, Ленина, 3.

Казихинуров Альберт Альфритович – д.м.н., профессор кафедры урологии с курсом ИПО ГБОУ ВПО БГМУ Минздрава России. Адрес: 450000, г. Уфа, ул. Ленина, 3.

Ишемгулов Руслан Радикович – к.м.н., доцент кафедры урологии с курсом ИПО ГБОУ ВПО БГМУ Минздрава России. Адрес: 450000, г. Уфа, ул. Ленина, 3.

Галимзянов Виталий Захитович – д.м.н., профессор кафедры урологии с курсом ИПО ГБОУ ВПО БГМУ Минздрава России. Адрес: 450000,г. Уфа, ул. Ленина, 3.

Измайлов Адель Альбертович – д.м.н., доцент кафедры урологии, зав. отделением урологии Клиники ГБОУ ВПО БГМУ Минздрава России. Адрес: 450000, г. Уфа, ул. Ленина, 3. E-mail: Izmailov75@mail.ru.

Насибуллин Ильдар Марсович – докторант кафедры урологии с курсом ИПО ГБОУ ВПО БГМУ Минздрава России. Адрес: 450000, г. Уфа, ул. Ленина, 3.

ЛИТЕРАТУРА

1. Аляев, Ю.Г. Комбинированная фармакоэходопплерография предстательной железы и полового члена в диагностике венокорпоральной эректильной дисфункции / Ю.Г. Аляев, В.А. Григорян, А.В. Амосов // Материалы 2-го Российского форума «Мужское здоровье и долголетие». – М., 2004. – 16 с.
2. Арабидзе, Г.Г. Антигипертензивная терапия и половая функция у мужчин / Г.Г. Арабидзе // Клиническая фармакология и терапия. – 1999. – № 3. – С. 49-52.
3. Григорян, В.А. Эректильная дисфункция у пациентов с терминальной стадией хронической почечной недостаточности / В.А. Григорян, М.М. Каабак // Вестник трансплантологии и искусственных органов. – 2005. – № 4. – С. 37-43.
4. Королева, С.В. Допплерография полового члена в диагностике эректильной дисфункции: автореф. дис.…канд. мед. наук.-М.,1997.-34с.
5. Мазо, Е.Б. Эффективность ингибиторов фосфодиэстеразы типа 5 в зависимости от полиморфизма гена ангиотензинпревращающего фермента Е.Б. Мазо, С.И. Гамидов, Е.М. Сотникова, Р.В. Гасанов // Фарматека. – 2007. – № 16. – С. 66-69.
6. Мазо, Е.Б. Эректильная дисфункция / Е.Б. Мазо, С.И. Гамидов, В.В. Иремашвили. – М.: ООО «Мединфорагентство», 2008. – 240 с.
7. Сегал, А.С. Новый патогенетический подход, а также способ лечения и профилактики эректильной дисфункции - модулируемая эректильная оксигенация кавернозной ткани полового члена / А.С. Сегал, Д.Ю. Пушкарь// Урология. – 2004. – № 5. – С. 48-51.
8. Шумаков, В.И. Трансплантология: руководство для врачей / В.И. Шумаков – М.: ООО «Мединфорагентство», 2006. – 544 с.
9. Manley, H.J. Medication prescribing patterns in ambulatory haemodialysis patients: comparisons of USRDS to a large not-for-profit dialysis provider / H.J. Manley, C.G. Garvin, D.K. Drayer // Nephrol Dial Transplant. – 2004. – Vol. 19. – P. 1842-1848.
10. Matthew, R.W. Medical management of kidney transplantation: Philadelphia / R.W. Matthew // Lippincott Williams & Wilkins. – 2005.
11. Ahad Ghods, J., Shekoufeh Savaj. Iranian Model of Paid and Regulated Living-Unrelated Kidney Donation.// Clin J Am Soc Nephrol, November 2006, Volume 1, Issue 6.
12. Wang, S.J. Sympathetic skin response and R-R interval variation in chronic uremic patients / S.J. Wang [et al.] // Muscle Nerv. – 1994. – Vol. 17. – P. 411-418.
13. Influence of erectile dysfunction on health related quality of life of male kidney transplant patiens / P. Rebollo [et al.] // International Journal of Impotence Research. – 2004. – Vol. 16, № 3. – P. 282-287.
14. Shamsa, A. Erectile function in end- stage renal disease before and after renal transplantation / A. Shamsa, S. Motavalli, B. Aghdam // Transplant Proc. – 2005. – Vol. 37, № 7. – P. 3087-3089.
15. Erectile function in male kidney transplant recipients and effects of different methods of renal arterial anastomosis / T. Peng, [et al.] // Zhonghua Nan Ke Xue. – 2007. – Vol. 13, № 5. – P. 396-399.
16. Vita, G. Uremic automatic neuropathy / G. Vita, C. Messina, V. Savica, C. Bellinghueri // J AutomNerv Syst. – 1999. – Vol. 30. – P. 179-184.
17. Demir, E. Efficacy and safety of vardenafil in renal transplant recipients with erectile disfunction / E. Demir, M. Balal, S. Paydas, Y. Sertdemir, U. Erken // Transplant Proc. – 2006. – Vol. 38. – P. 1379-1381.
18. Abdel-HamidIbrahim, A. Mechanisms of vasculogenic erectil dysfunction after kidney transplantation / A. Abdel-HamidIbrahim // BJU Int. – 2004. Vol. 94. – P. 497-500.
19. Rebollo, P. Influence of erectile dysfunction on health related quality of life of male kidney transplant patiens /P. Rebollo, F. Ortega, C. Valdes, F. Fernandez-Vega, T. Ortega, M. Garcia-Mendoza, E. Gomes // International Journal of Impotence Research. – 2004. Vol. 16, № 3. – P. 282-287.
20. Palmer B.F. Sexual dysfunction in men and women with chronic kidney disease and end-stage kidney disease / B.F. Palmer // Adv Ren Replac Ther. – 2003. – Vol. 10, № 1. – P. 48-60.
21. Peng Y.S. Chiang CK, Kao TW, et al. Sexual dysfunction in female haemodialysis patients: a multicenter study/ Y.S. Peng, C.K. Chiang, T. Kao // Kidney Int. – 2005. – Vol. 68. – P. 760-765.
22. Toorians, A.W. Chronic renal failure and sexual functioning: clinical status versus objectively assessed sexual response / A.W. Toorians, E. Janssen, E. Laan, L.J. Gooren, E.J. Giltay // Nephrol Dial Transplant. – 1997. – Vol. 12. – P. 2654-2663.
23. Erectile dysfunction after kidney transplantation: our 22 years of experience / F. Lasaponara, [et al.] //J Urol.– 2005.– Vol. 173, № 3.– P. 930-931.
24. Wong Jaime, A. Prevalence and prognostic factors for erectile dysfunction in renal transplant recipients / A. Wong Jaime, J. Lawen, B. Kiberd, W. Alkhudair // Canadian Urological Association Journal. – 2007. – Vol. 1, № 4. – P. 383-387.
25. Palmer, B.F. Sexual dysfunction in uremia/ B.F. Palmer // J Am Soc Nephrol. – 1999. – Vol. 10. – P. 1381-1388.
26. Barry, J.M. Treating erectile dysfunction in renal transplant recipients / J.M. Barry // Drugs. – 2007. – Vol. 67. – P. 975-983.
27. Bolton,C.F. Electrophysiologic changes in uremic neuropathy after successful renal transplantation / C.F. Bolton // Neurology. – 1976. – Vol. 26, № 2. P. 152-161.
28. Bolton, C.F. Peripheral neuropathies associated with chronic renal failure / C.F. Bolton // Can J Neurol Sci. – 1980. – Vol. 7. – P. 89-96.
29. Bhagavati,S. Chronic sensorimotor polyneuropathy associated with tacrolimus immunosuppression in renal transplant patients: case reports / S. Bhagavati, P. Maccabee, E. Muntean, N. Sumrani // Transplant Proc. – 2007. – Vol 39, № 10. – P. 3465-3467.
30. Tian, Ye. Prevalence and influental factors of erectile dycfuntion in male renal transplantat recipients: a multiple center survey / Tian Ye [et al.]// Chinese Medical Journal. – 2008. – Vol. 121, № 9. – P. 795-799.

ТРЕБОВАНИЯ К РУКОПИСЯМ, НАПРАВЛЯЕМЫМ В ЖУРНАЛ «МЕДИЦИНСКИЙ ВЕСТНИК БАШКОРТОСТАНА»

«Медицинский вестник Башкортостана» – регулярное рецензируемое научно-практическое медицинское издание, в котором публикуются оригинальные исследования, описания клинических случаев, научные обзоры, лекции, дискуссии, нормативные документы. Тематика всех указанных разделов отражает медицинскую специфику.

Редакция будет руководствоваться положениями «Единых требований к рукописям, представляемым в биомедицинские журналы», так называемым Ванкуверским стилем. В связи с этим к печати будут приниматься статьи, оформленные в соответствии только с этими требованиями.

В редакцию должен быть направлен пакет следующих документов:

1. Официальное направление от учреждения
2. Статья (три экземпляра)
3. Резюме и ключевые слова
4. Сведения об авторах
5. Иллюстрации (при их наличии в статье)
6. CD-R(W) с информацией, указанной в пунктах 2-5

Требования к оформлению документов

1. Статья должна сопровождаться направлением на имя главного редактора журнала на бланке учреждения, в котором выполнена работа.

2. Оформление статьи.

• На первой странице одного экземпляра статьи в верхнем левом углу должна быть виза руководителя подразделения («в печать»), на последней странице основного текста должны стоять подписи всех авторов. Подписи авторов под статьей означают согласие на публикацию на условиях редакции, гарантию авторами прав на оригинальность информации, соблюдение общепринятых правовых норм в исследовательском процессе и согласие на передачу всех прав на издание и переводы статьи редакции журнала «Медицинский вестник Башкортостана».

• Объем оригинальной статьи не должен превышать 8 страниц машинописи. Статья, набранная в текстовом редакторе Word, шрифт Times New Roman, 14, междустрочный интервал 1,5 пт (в таблицах междустрочный интервал 1 пт), форматирование по ширине, без переносов и нумерации страниц, должна быть напечатана на одной стороне листа бумаги размером А4, левое поле 30 мм, остальные поля – 20 мм.

• Рукопись оригинальной статьи должна включать: 1) УДК; 2) инициалы и фамилию автора(ов); 3) название статьи (заглавными буквами); 4) наименование учреждения, где выполнена работа, город; 5) резюме (рус./англ.); 6) ключевые слова (рус./англ.); 7) введение; 8) материал и методы; 9) результаты и обсуждение (возможно разделение на «Результаты» и «Обсуждение»); 10) заключение (выводы); 11) список литературы. Пункты 2-5 помещаются через пробел между ними.

• Другие типы статей, такие как описание клинических наблюдений, обзоры и лекции, могут оформляться иначе.

• Статья должна быть тщательно отредактирована и выверена авторами. Исправления и пометки от руки не допускаются. Должна использоваться международная система единиц СИ.

• Сокращения слов не допускаются, кроме общепринятых. Аббревиатуры включаются в текст лишь после их первого упоминания с полной расшифровкой: например – ишемическая болезнь сердца (ИБС). В аббревиатурах использовать заглавные буквы.

• Специальные термины приводятся в русской транскрипции. Химические формулы и дозы визируются автором на полях. Математические формулы желательно готовить в специализированных математических компьютерных программах или редакторах формул типа «Equation».

• Список литературы следует размещать в конце текста рукописи. Рекомендуется использовать не более 15 литературных источников за последние 10 лет. Ссылку на литературный источник в тексте приводят в виде номера в квадратных скобках (например [3]).

3. Оформление резюме осуществляется на русском и английском языках, каждое – на отдельной странице (объем от 130 до 150 слов). Текст резюме на английском языке должен быть аутентичен русскому тексту. В начале страницы следует поместить название статьи, инициалы и фамилии авторов. Резюме должно быть достаточно информативным, чтобы по нему можно было судить о содержании статьи. Резюме должно отражать цели и задачи исследования, материал и методы, основные результаты (в том числе с цифровыми показателями) и выводы. Все аббревиатуры в резюме нужно раскрывать (несмотря на то, что они были раскрыты в основном тексте статьи). Под резюме после обозначения «ключевые слова» помещают от 3 до 10 ключевых слов или словосочетаний.

4. Сведения об авторах.

На отдельной странице нужно указать фамилию, полное имя, отчество, место работы, должность, звание, полный адрес организации (кафедры), телефоны для оперативной связи и E-mail (при наличии) каждого автора. Для удобства на этой же странице указывается название статьи.

5. Требования к иллюстрациям.

• Таблицы, диаграммы, рисунки и фотографии помещаются в текст статьи с соответствующими названиями (подрисуночными подписями), нумерацией и обозначениями. Данные, представленные в таблицах, не должны дублировать данные рисунков и текста, и наоборот.

• Иллюстрации публикуются в черно-белом варианте. Однако возможно их цветное исполнение по согласованию с редакцией. Рисунки должны быть четкими, фотографии – контрастными.

• Дополнительно фотографии, отпечатанные на фотобумаге размером 10×15 см, представляются в 2-х экземплярах. На обороте каждой иллюстрации простым карандашом без нажима указывается ФИО первого автора, название статьи, номер рисунка, верх и низ обозначаются словами «верх» и «низ» в соответствующих местах.

• Кроме того, на CD-R(W) записывается электронный вариант фотографий (с обязательной подписью и указанием номера рисунка) отдельными файлами в формате TIFF (расширение для PC - *.tif) или JPEG с минимальной компрессией (расширение *.jpg) в натуральную величину с расширением 300 dpi.

6. На CD-R(W) записывается электронная версия статьи (идентичная печатной) в формате rtf (название файла – фамилия первого автора), а также фотографии отдельными файлами.

- ✓ **Редакция оставляет за собой право на сокращение и редактирование присланных статей.**
- ✓ **Статьи, оформленные не в соответствии с настоящими требованиями, рассматри-ваться не будут, присланные рукописи не возвращаются.**
- ✓ **В одном номере публикуется не более двух статей одного автора.**
- ✓ **Стоимость публикации составляет 500 рублей за каждую полную (неполную) страницу текста формата А4. Оплата за статью производится после положительного решения редакционной коллегии и уведомления авторов со стороны редакции.**
- ✓ **На страницах журнала предполагается размещение рекламы о медицинских и оздоровительных организациях, сведений о лекарственных препаратах, изделиях медицинской техники.**
- ✓ **Плата с аспирантов за публикацию рукописей не взимается.**

- ✓ ***С примерами оформления статей и списка литературы можно ознакомиться на сайте*** **http://www.mvb-bsmu.ru**

Лицензия № 0177 от 10.06.96 г.
Подписано к печати 17.06.2015 г.
Бумага офсетная. Отпечатано на ризографе с оригинал-макета.
Формат 60×84 $^{1}/_{8}$. Усл.-печ. л. 32,78. Тираж 500 экз. Заказ № 19.

450000, г. Уфа, ул. Ленина, 3
ГБОУ ВПО БГМУ Минздрава России